

Анатомия человека

В ДВУХ ТОМАХ

Под редакцией академика РАМН,
профессора М.Р.Сапина

*Издание пятое,
переработанное и дополненное*

ТОМ
I



МОСКВА
"МЕДИЦИНА"
2001

УДК 611(075.8)
ББК 28.86
С 19

А В Т О Р Ы Т О М А

М.Р.Сапин, Д.Б.Никитюк, В.С.Ревазов

**Анатомия человека. В двух томах. Т. 1/Под ред. М.Р. Са-
С19 пина. — 5-е издание, перераб. и доп. — М.: Медицина,
2001. — 640 с.: ил. ISBN 5-225-04585-5**

В пятое издание учебника (первое вышло в 1986 г.) внесены существенные дополнения во многие разделы. Приведены новые материалы из истории отечественной анатомической науки. Расширена глава «Клетки и ткани». Раздел «Миология» дополнен уточнениями и описанием топографии фасций и клетчаточных пространств. В разделы, где рассматривается анатомия внутренних органов, кровеносных и лимфатических сосудов, черепных и спинномозговых нервов, внесены данные топографоанатомического плана. Приведены сведения о микроскопическом строении внутренних органов. Подписи под рисунками сделаны на русском языке.

Для студентов медицинских вузов, аспирантов, врачей.

ББК 28.86

ISBN 5-225-04585-5

ПРЕДИСЛОВИЕ

Настоящее пятое издание анатомии человека существенно отличается от предыдущих. В новом издании, также состоящем из 2 томов, максимально учтены замечания, пожелания и советы студентов, преподавателей, врачей, сделаны дополнения, переработаны многие разделы. Значительно расширен раздел о строении и функциях клеток и тканей, приведено их субмикроскопическое строение.

Много внимания уделено топографической анатомии, взаиморасположению органов с костями скелета, соседними органами, что приближает описательную анатомию к практическому ее назначению. В главу о мышечной системе включены разделы о топографической анатомии и клетчаточных пространствах туловища, головы, верхней и нижней конечностей. При рассмотрении кровеносных сосудов и нервов не только перечислены и описаны их ветви (у вен — притоки), но и их топография. Расширены разделы, в которых описаны развитие органов, возрастная анатомия, индивидуальные особенности, в том числе детского организма, подробно рассмотрены варианты и аномалии развития. Внесены новые сведения по анатомии, появившиеся в последние годы. Таблицы, содержащие краткие обобщающие сведения, сделаны более доходчивыми, они расположены в соответствующих главах, а не в конце книг, как в предыдущих изданиях.

Глава, посвященная истории анатомической науки, дополнена сведениями о появлении первых анатомических школ, приведены ранее не упоминавшиеся материалы об ученых, внесших большой вклад в анатомическую науку, о развитии наиболее крупных исследований на микроскопическом и гистологическом уровнях. Здесь же приведены имена многих отечественных и зарубежных ученых, внесших заметный вклад в анатомическую науку и в ее преподавание в высшей школе.

Материал в учебнике изложен по традиционному плану, принятому в учебниках по анатомии человека. При описании каждого органа приведены данные о его развитии, строении, топографии, функциях. Для мышц, внутренних органов, органов иммунной системы, мозга и его оболочек и органов чувств ука-

заны источники их кровоснабжения, иннервации. При рассмотрении некоторых органов (кости, суставы, внутренности) приведены рентгеноанатомические данные. Подробно (впервые в наших учебниках) описана функциональная анатомия иммунной системы и ее важная часть — лимфатическая система.

В конце каждой главы или крупного раздела приведены вопросы для повторения и самоконтроля.

Учебник иллюстрирован преимущественно цветными рисунками, схемами, рентгенограммами. Для названия органов и их частей в тексте наряду с общепринятыми русскими даны латинские анатомические термины, утвержденные на Лондонском анатомическом конгрессе в 1985 г. Подписи под рисунками приведены по-русски, что делает их доступными любому читателю.

Академик РАМН и РАЕН

М.Р. Сапин

СПИСОК СОКРАЩЕНИЙ

| | | | | | |
|-------|------------------|-------------|-------|------------|-----------|
| a. | — arteria | — артерия | m. | — musculus | — мышца |
| aa. | — arteriae | — артерии | mm. | — musculi | — мышцы |
| art. | — articulatio | — сустав | n. | — nervus | — нерв |
| artt. | — articulationes | — суставы | nn. | — nervi | — нервы |
| for. | — foramen | — отверстие | sul. | — sulcus | — борозда |
| forr. | — foramina | — отверстия | sull. | — sulci | — борозды |
| lam. | — lamina | — пластинка | sut. | — sutura | — шов |
| lamm. | — laminae | — пластинки | sutt. | — suturae | — швы |
| lig. | — ligamentum | — связка | v. | — vena | — вена |
| ligg. | — ligamenta | — связки | vv. | — venae | — вены |

ВВЕДЕНИЕ

Анатомия человека, относящаяся к числу биологических дисциплин, — это наука о происхождении, развитии, формах и строении человеческого организма. Анатомия изучает внешние формы и пропорции тела человека и его частей, отдельные органы, их конструкцию, микроскопическое строение. В задачи анатомии входит исследование основных этапов развития человека в процессе эволюции, особенностей строения тела и отдельных органов в различные возрастные периоды, а также в условиях внешней среды.

Как живое существо человек принадлежит к животному миру. Поэтому анатомия изучает строение человека с учетом биологических закономерностей, присущих живым организмам, особенно высшим позвоночным — млекопитающим. В то же время человек выделяется из животного мира наличием речи, интеллекта, свойственного человеку сознания. Человек качественно отличается от животных благодаря своей социальной сущности, которая определяется совокупностью общественных отношений, общественно-историческим опытом.

При изучении строения тела человека важно учитывать возрастные, половые и индивидуальные особенности. В детском, подростковом и даже в юношеском возрастах органы еще растут, продолжается дифференцировка тканевых элементов. У человека зрелого возраста строение тела более или менее стабильное. Однако и у взрослых людей происходит перестройка в органах соответственно условиям жизни, воздействию внешней среды. Изучать анатомию человека следует с учетом функций каждого органа и системы органов.

Особенности формы, строения тела человека невозможно понять без анализа функций, равно как нельзя представить особенности функции любого органа без понимания его строения.

Человеческий организм состоит из большого числа органов, огромного количества клеток, но это не сумма отдельных частей, а единый слаженный живой организм. Поэтому нельзя рассматривать органы без взаимосвязи друг с другом, без объединяющей роли нервной и сосудистой систем.

Знание анатомии в системе медицинского образования и в клинической медицине неоспоримо. В начале XIX в. профессор Московского университета Е.О.Мухин (1766—1850) писал, что «врач не анатом не только не полезен, но и вреден». Плохо зная строение тела человека, врач вместо пользы может нанести вред больному. Вот почему, прежде чем начать знакомство с клиническими дисциплинами, необходимо основательно изучить анатомию. Анатомия и физиология, также входящая в число биологических дисциплин, составляют фундамент медицинского образования, медицинской науки. «Без анатомии нет ни терапии, ни хирургии, а одни лишь приметы да предрассудки», — писал известный акушер-гинеколог А.П.Губарев (1885—1931). Без физиологии — науки о жизнедеятельности, процессах, происходящих в органах и их структурных элементах, нельзя понять любые преобразования как в здоровом организме в условиях нормы, так и при заболеваниях в условиях патологии.

Основными методами анатомического исследования являются осмотр тела, вскрытие (от греч. *anatome* — рассечение, расчленение), а также наблюдение, изучение отдельного органа или группы органов (макроскопическая анатомия), их внутреннего, тонкого строения (микроскопическая анатомия, гистология, цитология).

Макроскопическая анатомия (от греч. *mákrōs* — большой) изучает строение тела, отдельных органов и их частей, их форму, внешний вид, а также взаимоотношения (топографию) на уровнях, доступных невооруженному глазу, или при помощи оптических приборов, дающих небольшое увеличение (лупа). **Микроскопическая анатомия** (от греч. *mikros* — малый) изучает строение органов, специально приготовленных тонких окрашенных срезов тканей органов при помощи микроскопа. С появлением микроскопов из анатомии выделились **гистология** (от греч. *hístos* — ткань) — учение о тканях и **цитология** (от греч. *kýtos* — клетка) — наука о строении и функциях клетки.

Анатомия широко пользуется современными техническими средствами исследования. Строение скелета, внутренних органов, расположение и изображение кровеносных и лимфатических сосудов познают, используя рентгеновское излучение. Внутренние покровы многих полых органов (желудок, трахея и др.) исследуют (в клинике) методами эндоскопии, эхолокации, компьютерной томографии. Для изучения внешних форм и пропорций тела человека пользуются антропометрическими методами.

Анатомия изучает строение тела человека — наиболее высокоорганизованного представителя животного мира. Жизнь животных исследует зоология. Анатомия и зоология входят в систему биологических наук. Познание строения тела человека по системам (костная, мышечная, пищеварительная и т.д.) получило название систематической анатомии.

Систематическая, описательная анатомия изучает и последовательно описывает «нормального», т.е. здорового, человека, у которого ткани и органы не изменены в результате болезни или нарушения развития. В связи с этим **н о р м а л ь н ы м** (от лат. *normālis* — нормальный, правильный) можно считать такое строение человека, при котором обеспечиваются функции здорового организма. В то же время показатели нормы для большего или меньшего числа людей (масса тела, рост, форма тела, особенности строения и др.) всегда будут находиться в диапазоне максимальной и минимальной величин вследствие индивидуальных черт строения.

Индивидуальные черты обусловлены наследственными факторами, а также воздействиями внешней среды. Взаимоотношения организма здорового человека с внешней средой в нормальных (физиологических) условиях находятся в состоянии равновесия. В последнее время часто употребляется термин «условная норма», чем признается относительность этого понятия.

Наличие **и н д и в и д у а л ь н о й и з м е н ч и в о с т и** формы и строения тела человека, его органов позволяет говорить о **в а р и а н т а х** (вариациях) строения организма (от лат. *variatio* — изменение). Варианты выражаются в виде отклонений от наиболее часто встречающихся случаев, принимаемых за норму.

Наиболее резко выраженные врожденные отклонения от нормы называют **а н о м а л и я м и** (от греч. *anomalía* — неправильность). Одни аномалии не изменяют внешнего вида человека (правостороннее положение сердца, всех или части внутренних органов). Другие аномалии резко выражены и имеют внешние проявления, поэтому их называют **у р о д с т в а м и** (недоразвитие черепа, конечностей и др.). Уродства изучает наука **тератология** (от греч. *terátos* — урод).

Строение тела человека по областям с учетом положения органов и их взаимоотношений друг с другом, со скелетом является предметом изучения **топографической (хирургической) анатомии**.

Внешние формы тела человека, пропорции изучает **пластическая анатомия**. Она исследует также топографию органов в связи с необходимостью объяснения особенностей телосложения.

Современную анатомию называют **функциональной**, поскольку она рассматривает строение тела в связи с его функциями. Нельзя понять механизм перестройки костей без учета функций действующих на них мышц, физических нагрузок; анатомию кровеносных сосудов без знания условий и законов гемодинамики.

Строение и функции органов анатомия рассматривает с учетом происхождения человека. Строение тела человека — результат приспособления к условиям внешней среды. Для понимания

развития человека в *филогенезе* (развитие рода; от греч. *phýlon* — род, *genésis* — происхождение) анатомия использует данные палеонтологии, ископаемые остатки костей предков современного человека. Изучению тела человека помогают материалы **сравнительной анатомии**, которая исследует и сопоставляет строение тела человека и животных, стоящих на разных этапах развития.

Важно понимать развитие конкретного человека в течение всей его жизни — от зарождения до смерти, т.е. в *онтогенезе* (от греч. *óntos* — сущее, существо), в котором выделяют ряд периодов. Рост и развитие человека до рождения (пренатальный период) рассматривает **эмбриология** (от греч. *embryón* — зародыш, росток). После рождения (постнатальный период; от лат. *nátus* — рождение) строение тела изучает **возрастная анатомия**. В связи с увеличением продолжительности жизни человека и особым вниманием к лицам пожилого и старческого возраста в возрастной анатомии выделен период, который изучает наука о закономерностях старения, — **геронтология** (от греч. *gerón* — старик).

Систематическую анатомию также называют **нормальной анатомией** в отличие от **патологической анатомии**, изучающей пораженные той или иной болезнью органы и ткани.

Каждому человеку присущи свои, индивидуальные особенности строения. Поэтому систематическая (нормальная) анатомия прослеживает индивидуальную изменчивость, варианты строения тела здорового человека, крайние, а также типичные, наиболее часто встречающиеся формы. Так, в соответствии с длиной тела и другими антропометрическими признаками в анатомии выделяют следующие типы телосложения человека: **долихоморфный** (от греч. *dólichos* — длинный), для которого характерны узкое и длинное туловище, длинные конечности (**а с т е н и к**); **брахиморфный** (от греч. *bráchys* — широкий), имеющий короткое широкое туловище, короткие конечности (**г и п е р с т е н и к**); промежуточный тип — **мезоморфный** (от греч. *mésos* — средний), наиболее близкий к «идеальному» (нормальному) человеку (**н о р м о с т е н и к**).

Большинство антропометрических показателей в любом возрасте имеют значительные индивидуальные колебания. В книге «Человек. Медико-биологические данные» (1977), изданной Всемирной организацией здравоохранения (ВОЗ), приведены антропометрические показатели (табл. 1).

Площадь поверхности отдельных участков тела взрослого человека выражают в процентах: поверхность головы составляет 9 %, каждая верхняя конечность — 10 %, каждая нижняя конечность — 19 %, передняя часть туловища — 17 %, задняя часть туловища — 17 %, промежность — 1 %, ладонь — 1 %.

Особенности строения тела человека, характерные для каждого индивидуума, передающиеся от родителей, определяются наследственными факторами, а также влиянием на данного че-

Т а б л и ц а 1. Некоторые антропометрические показатели новорожденного и взрослого человека

| Показатель | Новорожденные | | Взрослые | |
|---|---------------|-----------|-----------|-----------|
| | м | ж | м | ж |
| Длина тела, см | 50,8±2,5 | 50,0±2,75 | 174,5±6,6 | 162,6±6,1 |
| Масса тела, кг | 3,5±0,59 | 3,4±0,59 | 71,7±10 | 56,7±8,6 |
| Площадь поверхности тела, см ² | 2 200 | 2 200 | 18 000 | 16 000 |

ловека внешней среды (питание, климатические и географические условия, физические нагрузки). Человек живет не только в условиях биологической среды, но и в обществе, в условиях определенных человеческих взаимоотношений. Поэтому он испытывает воздействие коллектива, социальных факторов. В связи с этим анатомия изучает человека не только как биологический объект, но учитывает при этом влияние на него социальной среды, условий труда и быта.

Таким образом, задача анатомии — изучение строения тела человека последовательно, по системам (*систематический подход*) и с учетом функций органов (*функциональный подход*). Во внимание принимают признаки, характерные для каждого конкретного человека — индивидуума (*индивидуальный подход*). Одновременно анатомия стремится выяснить причины и факторы, влияющие на человеческий организм, определяющие его строение (*причинно-следственный, каузальный подход*). Рассматривая особенности строения тела человека, исследуя каждый орган (*аналитический подход*), анатомия изучает целостный организм, подходя к нему синтетически. Поэтому анатомия — не только наука аналитическая, но и обобщающая, синтетическая.

Для обозначения областей тела, органов и их частей в анатомии пользуются специальными терминами на латинском языке, перечень которых приведен в **Международной анатомической номенклатуре** (*Nomina Anatomica*).

До 1955 г. в анатомии и медицине пользовались списком анатомических терминов, принятым на Международном анатомическом конгрессе, состоявшемся в 1885 г. в Базеле (Швейцария), — Базельской анатомической номенклатурой (BNA).

Международная анатомическая номенклатура на латинском языке, которой пользуются в настоящее время, была принята на VI Международном конгрессе анатомов в Париже (1955) и получила название Парижской анатомической номенклатуры (*Parisiana Nomina Anatomica — PNA*). Список русских эквивалентов с поправками, сделанными на следующих Международных конгрессах (Нью-Йорк — 1960 г., Висбаден — 1965 г., Ле-

нинград — 1970 г.), был утвержден в 1974 г. на VII Всесоюзном съезде анатомов, гистологов и эмбриологов (г. Ташкент).

В настоящем издании использованы латинские термины, которые были приняты на XIII Международном конгрессе в Рио-де-Жанейро (Бразилия) в 1989 г. Термины, которые не вошли в настоящий список, но широко применяются в учебной и научной литературе, в учебнике приведены с пометкой BNA или PNA.

Вопросы для повторения и самоконтроля

1. Что такое анатомия человека? Дайте определение.
2. Что изучает анатомия?
3. Назовите виды анатомии.
4. Что имеется в виду, когда речь идет об индивидуальной изменчивости формы и строения тела человека?
5. Назовите типы телосложения человека. Чем они характеризуются?

КРАТКИЙ ИСТОРИЧЕСКИЙ ОЧЕРК РАЗВИТИЯ АНАТОМИИ

Для понимания состояния и перспектив развития любой науки, в том числе анатомии, необходимо знать основные этапы ее становления.

История анатомии, являющаяся частью истории медицины, — это история борьбы материалистических представлений о строении тела человека с идеалистическими и догматическими. Стремление получить новые, более точные сведения о строении тела человека, познать «самого себя» в течение многих веков встречало сопротивление со стороны реакционных светских властей и церкви.

Истоки анатомии уходят в доисторические времена. Наскальные рисунки эпохи палеолита свидетельствуют о том, что первобытные охотники уже знали о положении жизненно важных органов (сердце, печень). Упоминания о сердце, печени, легких и других органах тела человека содержатся в древней китайской книге «Нейцзин» (XI—VII вв. до н.э.). В индийской книге «Аюрведа» («Знание жизни», IX—III вв. до н.э.) имеются сведения о мышцах, нервах.

Значительную роль в развитии анатомии сыграли успехи, достигнутые в Древнем Египте в связи с культом бальзамирования тел умерших. Ценные данные в области анатомии были получены в Античной Греции. Величайший врач древности Г и п о к р а т (460—377 гг. до н.э.), которого называют отцом медицины, сформулировал учение о четырех основных типах телосложения и темперамента, описал некоторые кости крыши че-

репа. Аристотель (384—322 гг. до н.э.) различал у животных, которых он вскрывал, сухожилия и нервы, кости и хрящи. Ему принадлежит термин «аорта». Первыми в Древней Греции производили вскрытия трупов людей Герофил (род. ок. 304 г. до н.э.) и Эразистрат (300—250 гг. до н.э.). Герофил (Александрийская школа) описал некоторые из черепных нервов, их выход из головного мозга, оболочки мозга, синусы твердой оболочки головного мозга, двенадцатиперстную кишку, а также оболочки и стекловидное тело глазного яблока, лимфатические сосуды брыжейки, тонкой кишки. Эразистрат (Книдосская школа, к которой принадлежал Аристотель) уточнил строение сердца, описал его клапаны, различал кровеносные сосуды, выделял двигательные и чувствительные нервы.

Выдающийся врач и энциклопедист древнего мира Клавдий Гален (131—201) описал 7 (из 12) пар черепных нервов, соединительную ткань и нервы в мышцах, кровеносные сосуды в некоторых органах, надкостницу, связки, а также обобщил имевшиеся до него сведения по анатомии. Он пытался описать функции органов. Полученные при вскрытии животных (свиней, собак, обезьян, львов) факты без должных оговорок Гален переносил на человека, что было ошибкой (трупы людей в Древнем Риме, как и в Античной Греции, вскрывать запрещалось). Гален рассматривал строение живых существ (человека) как «предначертанное свыше», внося в медицину (анатомию) принцип телеологии (от греч. *télos* — цель). Не случайно поэтому труды Галена в течение многих веков пользовались покровительством церкви и считались непогрешимыми.

В последующие века было сделано немало анатомических открытий. Факты накапливались, но не обобщались. Эпоха раннего феодализма, господство догматизма не способствовали прогрессу науки, особенно в странах Европы. Этот период знаменуется развитием культуры народов Востока, достижениями в области математики, астрономии, химии. На Востоке также запрещалось вскрывать трупы, поэтому анатомию там изучали по книгам. На арабский язык переводились труды Гиппократов, Аристотеля, Галена. Известны имена Аль-Рази (Разес, 850—932 гг.) — основателя Багдадской больницы и при ней Медицинской школы, Ибн-Аббаса (род. в 997 г.), высказавшего для того времени смелую мысль относительно непогрешимости авторитета древних.

Величайший мыслитель и врач Востока Абу Али Ибн Сина (Авиценна, 980—1037 гг.) написал «Канон врачебной науки», в котором содержались сведения по анатомии, созвучные представлениям Галена. «Канон» был переведен на латинский язык и после изобретения книгопечатания переиздавался более 30 раз.

Во втором тысячелетии развитие городов, торговли, культуры послужило новым толчком к развитию медицины. Появля-

ются медицинские школы. Одной из первых была открыта школа в Салерно, близ Неаполя, где раз в 5 лет разрешалось производить вскрытие трупов людей. В этот период открываются первые университеты.

Начиная с XIII в. в университетах выделяются медицинские факультеты. В XIV—XV вв. в них для демонстрации студентам стали вскрывать 1—2 трупа в год. В 1326 г. М о н д и н о да Л ю ц ц и (1275—1327), вскрывший два женских трупа, написал учебник по анатомии.

Особенно большой вклад в анатомию внесли Леонардо да Винчи и Андрей Везалий. Выдающийся итальянский ученый и художник эпохи Возрождения Л е о н а р д о да В и н ч и (1452—1519) вскрыл 30 трупов людей. Он сделал многочисленные зарисовки костей, мышц, сердца и других органов и составил письменные пояснения к этим рисункам; изучил формы и пропорции тела человека, предложил классификацию мышц, объяснил их функцию с точки зрения законов механики.

Основоположником научной анатомии является профессор Падуанского университета А н д р е й В е з а л и й (1514—1564), который на основании собственных наблюдений, сделанных при вскрытии трупов, написал труд «О строении человеческого тела» (*De Humani corporis fabrica*), изданный в Базеле в 1543 г. Везалий систематически и довольно точно описал анатомию человека, указал на анатомические ошибки Галена. Исследования и новаторский труд Везалия предопределили дальнейшее развитие анатомии. Его учениками и последователями в XVI—XVII вв. было сделано немало анатомических открытий, уточнений, исправлений. Были обстоятельно описаны многие органы тела человека.

В XVI—XVII вв. производились публичные вскрытия трупов человека, для чего создавались специальные помещения — анатомические театры (например, в Падуе в 1594 г., в Болонье в 1637 г.). Голландский анатом Ф. Р ю и ш (1638—1731) усовершенствовал метод бальзамирования трупов, производил инъекцию цветных масс в кровеносные сосуды, создал большую для того времени коллекцию анатомических препаратов, в том числе препаратов, демонстрирующих пороки развития и аномалии. Петр I во время одного из посещений Голландии приобрел у Ф.Рюиша более 1500 препаратов для знаменитой петербургской «Кунсткамеры».

Анатомические открытия послужили основой для исследований в области физиологии. Испанский врач М и г е л ь С е р в е т (1511—1553), а через 6 лет ученик Везалия Р. К о л о м б о (1516—1559) высказали предположение о переходе крови из правой половины сердца в левую через легочные сосуды. В 1628 г. вышла книга английского врача У и л ь я м а Г а р в е я (1578—1657), в которой он привел доказательства движения крови по сосудам большого круга кровообращения. В этом же

году вышел в свет труд К а с п а р о А з е л л и (1591—1626), описавшего брыжеечные лимфатические («млечные») сосуды.

Анатомия в XVII—XIX вв. обогатилась новыми фактами. Начало микроскопической анатомии положил профессор университета в Болонье М. М а л ь п и г и (1628—1694), открывший в 1661 г. с помощью микроскопа кровеносные капилляры. Появились книги и атласы с рисунками по анатомии человека. В 1685 г. в Амстердаме был издан атлас голландского анатома Г о т ф р и д а Б и д л о о (1649—1713) «Анатомия человеческого тела». Атлас состоял из 105 таблиц-рисунков с натуральных препаратов. Он был переведен на русский язык и служил пособием в медицинской школе при Московском госпитале. Реформатор преподавания анатомии профессор из Лейдена (Голландия) Б. А л ь б и н у с (1697—1770) в 1726 г. опубликовал труд по анатомии костей тела человека, в 1736 г. — работу о мышцах, а позже — таблицы (рисунки) костей и мышц, лимфатических сосудов и непарной вены. Развитию лимфологии способствовали труды итальянского анатома П. М а с к а н ь и (1755—1815), особенно «История и иконография лимфатических сосудов» (1787). Большое значение для развития сравнительной анатомии имели работы Ж. К ю в ь е (1769—1832). Значительную роль в развитии анатомии сыграл труд К. Б и ш а (1771—1802) «Общая анатомия в ее приложении к физиологии и медицине», в котором изложено учение о тканях, органах и системах. Основы эмбриологии заложил К. М. Б э р (1792—1876), открывший яйцеклетку человека и описавший развитие ряда органов. Клеточную теорию создал Т. Ш в а н н (1810—1882), который установил принцип единообразия в строении животного организма.

В конце XIX—начале XX в. вышел в свет ряд руководств и атласов по анатомии человека, созданных К. Т о л ь д о м (1840—1920), А. Р а у б е р о м (1841—1917), В. Ш п а л ь т е г о л ь ц е м (1861—1940), Г. Б р а у с о м (1868—1953) и др.

Во второй половине XIX в. было сделано несколько великих открытий. Г р е г о р М е н д е л ь (1834—1884) объяснил законы наследственности. А. В е й с м а н (1834—1914) предсказал существование носителей наследственности — хромосом (ученый назвал их идантами), высказал предположение о линейном расположении единиц наследственности в хромосомах. Э. в а н Б е н д е н Б о в е р и (1846—1910) и О. Г е р т в и г (1849—1922) описали мейоз. В то же время Э. ван Бенден Бовери доказал, что число хромосом в половых клетках в 2 раза меньше, чем в соматических. В. Ф л е м м и н г (1834—1905) одновременно с киевским гистологом П. И. П е р е м е ж к о (1833—1893) описал митоз. Т. М о р г а н (1866—1945) в начале XX в. доказал линейное расположение генов в хромосомах.

Конец XIX в. ознаменовался еще двумя великими открытиями, которые сыграли огромную роль в развитии анатомии. Открытие в 1895 г. К. Р е н т г е н о м (1845—1923) X-лучей при-

вело к созданию принципиально нового раздела анатомии — анатомии живого человека, рентгеноанатомии. И. И. Мечников (1845—1916) открыл фагоцитоз, положив начало изучению иммунной системы.

В XX в. анатомия достигла новых больших успехов. Это относится в первую очередь к функциональной анатомии, гистологии, цитологии. основополагающие работы были проведены в области функциональной морфологии нервной системы. К. Гольджи (1843—1926) разработал оригинальный метод импрегнаций тканей солями серебра, открыл внутриклеточный сетчатый аппарат, названный его именем. Используя метод Гольджи, С. Рамон-и-Кахаль (1852—1934) сформулировал нейронную теорию, согласно которой каждый нейрон является структурно и функционально независимой единицей, открыл динамическую поляризацию нейрона.

Английский ученый Дж. Ленгли (1852—1925) описал общий план строения автономной нервной системы, выделил в вегетативной нервной системе наряду с симпатической парасимпатическую часть. К. Мошков (1853—1930), П. Флексинг (1847—1929) детально изучили анатомию мозга. О. Леви (1873—1961), Д. Экклс (род. в 1903 г.) исследовали структуру и функцию синапсов. О. Леви обнаружил медиаторы парасимпатической (ацетилхолин) и симпатической (адреналин) частей вегетативной нервной системы.

Д. Эрлингер (1847) и Г. С. Гассер (1888—1903) открыли сложную структуру смешанных нервов, обнаружив в них три типа волокон, различающихся по своим морфофункциональным особенностям. В. Хесс (1881—1973) изучил центры гипоталамуса, доказал координирующую роль гипоталамуса в деятельности внутренних органов.

Г. Шпеман (1869—1941) установил основные механизмы эмбрионального развития, доказал, что формообразовательные процессы являются результатом взаимного влияния частей развивающегося эмбриона.

А. Беннинггофф (1890—1953) ввел понятие о функциональных системах. В. Гис младший (1863—1934), Л. Ашофф (1866—1942), А. Кис (1866—1955), М. Флек (1900—1921), С. Тавара (1873—1938) разработали учение о проводящей системе сердца. А. Круг (1874—1949) изучил строение гемокapилляров и механизм регуляции их просвета.

Успехи цитологии в XX в. связаны с разработкой принципиально новых методов исследования: культуры клеток, электронной микроскопии, дифференциального центрифугирования и автордиографии. А. Клод (1899—1983) в 30-х годах разработал метод клеточного фракционирования, с помощью которого добился выделения клеточных органелл; открыл рибосомы; установил, что именно в митохондриях происходят клеточное дыхание и окислительное фосфорилирование с образованием АТФ

(аденозинтрифосфорная кислота). В середине 40-х годов А.Клод вместе с К.Портером впервые использовал для изучения клетки электронный микроскоп, сконструированный в 1933 г. Э.Руска. При помощи этого микроскопа была открыта эндоплазматическая сеть.

Д. Э. П а л а д е (род. в 1912 г.) впервые описал ультраструктуру митохондрий, эндоплазматической сети, рибосом и комплекса Гольджи; разработал экспериментальные методы изучения синтеза белков в живой клетке, предложил и обосновал везикулярную теорию клеточного транспорта веществ, изучил синтез клеточных и внутриклеточных мембран.

К. д е Д ю в (род. в 1917 г.) усовершенствовал метод дифференциального центрифугирования, открыл лизосомы и пероксисомы, изучил их строение и функции в норме и при различных заболеваниях, а также роль лизосом в процессах старения.

Большие успехи были достигнуты в изучении цитофизиологии поперечнополосатых мышц. А. С е н т-Д ь ё р д и (1893—1986) в конце 30-х годов выделил актин, образующий с миозином комплекс актомиозин, и доказал, что он укорачивается под влиянием АТФ.

Г. Х а с л и в середине 60-х годов разработал современную теорию мышечного сокращения — скользящих нитей, которая получила признание.

РАЗВИТИЕ ОТЕЧЕСТВЕННОЙ АНАТОМИИ

Труды философов и врачей Древней Греции и Рима, содержащие сведения по анатомии, в первом тысячелетии нашей эры проникают в Россию и в соседние с ней Азербайджан, Армению, Грузию, Среднюю Азию, где были использованы в книгах Авиценны («Канон врачебной науки») и других ученых. В «Авесте» (труд, содержащий учение о зороастризме) имелись некоторые анатомические данные: например, о «сосудах без крови» (по-видимому, речь в них шла о нервах). В X—XI вв. И с а - у р - Р и г и (Азербайджан) в книге «Тибб» («Медицина») приводит сведения по анатомии. Философ и врач О м а р О с м а н - О г л ы вопреки законам ислама вскрывал трупы людей и изучал анатомию. Грузинские ученые философ П е т р и ц и (XI—XII вв.), врачи К а н а н е л и (XI в.), К о п и л и (XII в.) в своих рукописях оставили ряд анатомических описаний. В XI—XII вв. армянским врачам были известны достижения в области анатомии того времени. Врач А б у с а и д в XII в. написал не дошедшую до наших времен «Анатомию», состоявшую из 17 глав, в которых излагалось строение органов и частей тела человека. Много сведений анатомического характера содержалось в известном труде М е х и т а р а Г е р а ц и «Утешение в

лихорадка», написанном в 1184 г. В другом труде он описал анатомию глаза, привел данные об его оболочках, мышцах, хрусталике, которому отводилась важная роль как преломляющему свет органу. В XI—XIV вв. в Армении было несколько учебных заведений — университетов (академий). В одной из академий (в Санаине) преподавал ученый врач Г р и г о р и й М а г и с т р. Известен университет в Татеве, где также изучалась медицина.

В древнерусских рукописях X—XIII вв. уже имеются некоторые анатомические сведения о строении органов; большинство из них было основано на положениях Галена. Такие знания приведены в «Церковном уставе» (X в.), «Изборнике Святослава» (XI в.), «Русской правде» (XI—XII вв.). Несколько позже (XV—XVI вв.) на территории России имелись сочинения, содержащие теоретические вопросы медицины с критическим анализом и краткими сведениями по анатомии, в частности о телосложении («Врата Аристотелевы», или «Тайна тайных»). Названия многих частей тела упоминались в различных рукописных лечебниках и травниках, «тутошних и заморских» (переведенных на русский язык с латинского или греческого языка). Анатомия при обучении «лекарскому делу» преподавалась по учебнику «Проблемата Аристотеля». Первый выпуск врачей, изучивших анатомию по «скелету», хирургию, ботанику, фармакологию, состоялся в Московской медицинской школе в 1658 г. В том же году филолог Е п и ф а н и й С л а в и н е ц к и й (умер в 1675 г.) перевел с латинского на русский язык «Эпитоме» А. Везалия, написанный им для студентов университетов в качестве учебного пособия по анатомии.

В соседних с Россией западных государствах в XVII—XVIII вв. были школы (академии), в которых преподавали медицину, в том числе и анатомию: в Тарту (Academia Gustaviana, 1632), медицинский факультет в Елгаве (1775), Медицинская академия в Гродно (1775).

При Петре I в России было создано несколько медицинских школ. Одна из таких школ была открыта в Москве в 1707 г. при Московском госпитале. В 1733 г. медицинские школы появились в Петербурге и Кронштадте, с 1758 г. — в Барнауле. Анатомию преподавали по рукописным учебникам Н и к о л а я Б и д л о о (1670—1735) «Зерцало анатомии», «Theatrum Anatomicum», а также по первому отечественному анатомическому атласу («Syllabus corporis humani», 1774), создателем которого был М. И. Ш е и н (1712—1762). Он же в 1757 г. перевел на русский язык «Сокращенную анатомию» Гейстера. Его перевод на русский язык латинских терминов положил начало созданию русской анатомической терминологии.

В медицинских школах, вначале в Московской, а затем в Петербургской, анатомию и другие предметы (хирургию, физиологию, ботанику) преподавал на русском языке талантливый

врач К.И. Щепин (1728—1770). В развитии научных знаний в России огромную роль сыграла Академия наук, учрежденная в 1724 г. Курс анатомии читал ученик М.В.Ломоносова академик А.Р. Протасов (1724—1796), известный своими работами о телосложении человека, строении и функциях желудка, автор многих анатомических терминов.

По инициативе М.В.Ломоносова в Москве в 1755 г. был основан университет, на медицинском факультете которого (открыт в 1758 г.) была учреждена кафедра анатомии. Значительную роль в развитии Московской анатомической школы сыграл первый русский профессор Московского университета академик С.Г. Зыбелин (1735—1802). Известен его труд «Слово о сложениях тела человеческого и способах, как оные предохранять от болезней» (1777).

В XVIII в. появилось немало трудов, обогативших анатомическую науку. Д.И. Иванов (1751—1821), ученик С.Г. Зыбелина, в 1781 г. опубликовал работу «О происхождении межреберных нервов», в которой описал анатомию симпатического ствола. В 1782 г. А.М. Шумлянский (1748—1795) написал диссертацию «О строении почек», в которой на 60 лет раньше Боумена описал микроскопическую анатомию почек, в частности извитые канальцы и капсулу клубочка, известную под названием «капсула Шумлянского—Боумена».

Большим вкладом в анатомическую науку явилось издание в 1783 г. «Анатомико-физиологического словаря», автором которого был профессор повивального искусства (акушерства) Н.М. Амбодик-Максимович (1744—1812).

Известным представителем Московской анатомической школы в XIX в. был Е.О. Мухин (1766—1850) — профессор Московского университета. В 1812 г. вышел его «Курс анатомии», переизданный в 1818 г. Он восстановил при кафедре анатомический музей, созданный в 80-е годы XVII в. и сгоревший при пожаре 1812 г. Е.О.Мухин выступал как пропагандист русской анатомической терминологии. Профессор Московского университета И.М. Соколов (1816—1872) опубликовал «Атлас анатомико-хирургических таблиц», много внимания уделял пополнению анатомического музея новыми препаратами. Большой вклад в анатомию внес Д.Н. Зернов (1843—1917). Он в течение многих лет возглавлял кафедру нормальной анатомии в Московском университете, написал популярный учебник по анатомии человека, выдержавший 14 изданий. Д.Н.Зернов изучал органы чувств, изменчивость борозд и извилин коры полушарий большого мозга, брыжеечную часть тонкой кишки.

Основателем Петербургской анатомической школы был академик П.А. Загорский (1764—1846), который изучал сравнительную анатомию, тератологию, высказывался о взаимосвязи между строением и функциями органов, написал учебник по анатомии «Сокращенная анатомия, или руководство к позна-

нию строения человеческого тела». Наиболее известный ученик П.А. Загорского И.В. Буяльский (1789—1866), анатом и хирург, опубликовал «Анатомико-хирургические таблицы», учебник по анатомии, предложил метод бальзамирования трупов.

Выдающийся вклад в анатомическую науку (эмбриологию) внес К.М. Бэр (1792—1876) — профессор сравнительной анатомии и физиологии Петербургской медико-хирургической академии. Он открыл яйцеклетку человека и описал развитие ряда органов. В книге «Об истории развития животных» (1828—1837) он изложил учение о зародышевых листках, а также теорию рекапитуляции («повторения») основных морфологических признаков в эмбриогенезе человека.

Особое место в истории анатомии и хирургии занимают работы Н.И. Пирогова (1810—1881). Он начал свою медицинскую деятельность в стенах Московского университета и продолжал занятия анатомией и хирургией в Дерптском (ныне Тартуском) университете. По инициативе Н.И.Пирогова при Медико-хирургической академии в Петербурге был создан Анатомический институт, усовершенствована система анатомической подготовки врачей. Большой заслугой Н.И.Пирогова как анатома было открытие оригинального метода исследования тела человека по распилам замороженных трупов. Таким образом Н.И.Пирогов изучал положение органов и их взаимоотношения друг с другом и со скелетом. Результаты многолетних трудов Н.И.Пирогов обобщил в книге «Топографическая анатомия, иллюстрированная разрезами, проведенными через замороженное тело человека в трех направлениях» (1852—1859). Н.И.Пирогов изучил фасции и клетчаточные пространства в теле человека. Его труд «Хирургическая анатомия артериальных стволов и фасций» (1838) переиздавался неоднократно. Перу Н.И.Пирогова принадлежит «Полный курс прикладной анатомии человеческого тела» (1843—1848). В области анатомии Н.И.Пироговым сделано немало открытий. Именем Н.И.Пирогова названы язычный треугольник на шее, апоневроз двуглавой мышцы плеча, лимфатический узел, расположенный на глубоком кольце бедренного канала, и другие анатомические образования.

Последователь Н.И.Пирогова В.Л. Грубер (1814—1890), возглавлявший Анатомический институт в петербургской Военно-медицинской академии, создал лучший в Петербурге анатомический музей, коренным образом реорганизовал преподавание анатомии, придав ему практическую направленность. Работы В.Л.Грубера посвящены главным образом систематической и сравнительной анатомии. Они отличались точностью описания наблюдаемых фактов.

Выдающимся исследователем в области функциональной анатомии и теории физического воспитания был П.Ф. Лес-

г а ф т (1837—1909) — автор фундаментального труда «Основы теоретической анатомии». П.Ф.Лесгафт является основоположником функциональной анатомии в России. Он описал закономерности перестройки костного вещества под влиянием мышечной тяги, сформулировал принципы развития кровеносных сосудов и их взаимоотношений в зависимости от строения и функции органов, показал значение анастомозов между артериями в кровоснабжении органов и частей тела. Работы П.Ф.Лесгафта посвящены строению и функциям суставов и мышц, общим закономерностям хода и ветвления кровеносных сосудов.

Многие открытия в области анатомии были сделаны в Киеве, входившем в то время в состав России. В.А. Б е ц (1834—1894) изучал строение мозгового вещества надпочечников, коры полушарий большого мозга, описал гигантопирамидальные невроциты (клетки Беца). Ученик Д.Н.Зернова М.А. Т и х о м и р о в (1846—1902) изучал артерии головного мозга и варианты кровеносных сосудов. Он издал монографию «Варианты артерий и вен» (1900). Ф.А. С т е ф а н и с (1865—1917) изучал лимфатические сосуды желудка, печени, почек, организовал в Киевском университете анатомический музей.

В XX в. отечественные ученые успешно развивают функциональное и экспериментальное направления в анатомии. Разрабатываются методы научных исследований, новые перспективные научные направления. Широкое признание и распространение получил метод макро- и микроскопического исследования, успешно используются микроскопическая техника, рентгеновский и биометрический методы.

В области экспериментальной анатомии плодотворно работал основатель Ленинградской школы анатомов В.Н. Т о н к о в (1872—1954), в течение многих лет возглавлявший кафедру анатомии Военно-медицинской академии в Ленинграде. Его учениками были анатомы Б.А.Долго-Сабуров, Г.Ф.Иванов, А.П.Любомудров, Ф.П.Маркизов, К.В.Ромодановский и др. Придавая большое значение эксперименту, В.Н.Тонков исследовал коллатеральное кровообращение, пластичность кровеносных сосудов при различных условиях существования, кровоснабжение нервов, первым (в 1896 г.) использовал рентгеновское излучение для изучения скелета. В.Н.Тонкову принадлежат также работы по эмбриологии и сравнительной анатомии. Он автор неоднократно переиздававшегося учебника по анатомии. Ученик В.Н.Тонкова и его преемник по кафедре Б.А. Д о л г о - С а б у р о в (1900—1960) продолжал научное направление своего учителя. Он автор известных книг «Анастомозы и пути окольного кровообращения у человека» (1956), «Иннервация вен» (1959) и др.

М.Г. П р и в е с (1904—2000), много лет (с 1937 по 1977) возглавлявший кафедру анатомии в I Ленинградском медицинском

институте, известен своими работами в области ангиологии, рентгеноанатомии, бальзамирования анатомических препаратов. Он переработал и дополнил известный учебник Н.К.Лысенкова и В.И.Бушковича «Анатомия человека». Этим учебником студенты пользуются в течение нескольких десятилетий.

Выдающимся, широко известным в России представителем Харьковской школы анатомов был В.П. Воробьев (1876—1937) — исследователь вегетативной нервной системы, автор методов изучения нервов. В.П.Воробьев описал нервные сплетения сердца и желудка у человека, одним из первых стал изучать иннервацию методом электростимуляции. Он создал пятитомный «Атлас анатомии человека». Ряд работ В.П.Воробьева посвящен технике приготовления музейных анатомических препаратов.

Основоположником школы отечественных лимфологов является Г.М. Иосифов (1870—1933) — профессор анатомии вначале Томского, а затем Воронежского медицинских институтов. Широко известен его труд «Лимфатическая система человека с описанием аденоидов и органов движения лимфы» (1914).

Учение об индивидуальной изменчивости и крайних формах строения тела человека и его органов разработал В.Н. Шекуненко (1872—1952). Известны его «Курс топографической анатомии» (1935), «Атлас периферической нервной и венозной систем» (1949).

Большой вклад в анатомическую науку внес В.В. Кованов (1909—1995), разработавший учение о фасциях, соединительно-тканых влагищах сосудов и нервов. Опубликованы его книги и учебники по топографической анатомии.

Кафедру анатомии Московского университета в начале XX в. (1900—1930) возглавлял ученик Д.Н.Зернова П.И. Карузин (1864—1939) — организатор кафедр анатомии в ряде медицинских институтов (Астрахань, Смоленск и др.). Он автор «Руководства по пластической анатомии» (1921) и «Словаря анатомических терминов» (1928). Преемником П.И.Карузина по кафедре в Московском университете (с 1930 г. — I Московский медицинский институт) был ученик В.Н.Тонкова Г.Ф. Иванов (1893—1955) — автор книг «Хромаффинная и интерреналовая системы человека» (1930), «Нервы и органы чувств сердечно-сосудистой системы» (1945), двухтомного руководства по анатомии (1949).

Большой вклад в изучение функциональной анатомии лимфатической системы человека и животных внес ученик Г.М.Иосифова Д.А. Жданов (1908—1971), профессор анатомии Горьковского, затем Томского медицинских институтов, Ленинградского санитарно-гигиенического, а с 1956 — I Московского медицинского института, воспитавший многочисленных учеников. За монографию «Хирургическая анатомия грудного протока и главных лимфатических коллекторов и узлов туловища» (1945) он удостоен Государственной премии СССР.

В 1952 г. вышла его монография «Общая анатомия и физиология лимфатической системы», в 1955 г. — книга «Леонардо-да-Винчи — анатом».

Кафедрой анатомии во II Московском государственном университете (с 1930 г. — II Московский медицинский институт) до 1944 г. руководил проф. А.А. Д е ш и н (1869—1945), известный исследователь проводящих путей головного и спинного мозга. В связи с организацией во II ММИ в 1930 г. педиатрического факультета вновь созданную при нем кафедру анатомии с 1931 по 1953 г. возглавлял проф. П.П. Д ь я к о н о в (1882—1953). С 1944 г. кафедрой анатомии лечебного факультета этого института заведовал В.Н. Т е р н о в с к и й (1888—1976) — известный историк анатомии, инициатор издания на русском языке трудов Везалия, Галена и др.

Значительный след в истории анатомической науки оставил М.Ф. И в а н и ц к и й (1895—1969), работавший в области динамической и проекционной анатомии, возглавлявший кафедру анатомии в Московском институте физической культуры, написавший оригинальный учебник по анатомии для студентов институтов физической культуры.

С 1978 по 1998 г. кафедру анатомии и спортивной морфологии в Центральном институте (академии) физической культуры возглавлял проф. Б.А. Н и к и т ю к (1933—1998), известный своими работами в области анатомической антропологии, автор ряда учебников и учебных пособий, а также таких книг, как «Конституция человека» (1991), «Очерки теории интегративной антропологии» (1995), «Биотехнологические и валеологические аспекты анатомии человека» (1997) и др.

Вопросы сравнительной анатомии, палеонтологии и антропологии разрабатывал М.А. Г р е м я ц к и й (1887—1963) — автор учебника для биологов «Анатомия человека». Широко известны исследования в области антропологии, выполненные В.В. Б у н а к о м (1891—1979).

Заметный след в истории отечественной анатомии оставил С.С. М и х а й л о в (1919—1993) — профессор Оренбургского, а затем (с 1964 г.) Московского стоматологического медицинского института, автор ряда монографий («Артериовенозные сонно-пещеристые аневризмы», 1965; «Иннервация интра- и экстракраниальных венозных образований», 1965, и др.). С.С. Михайлов — автор учебника «Анатомия человека» для студентов стоматологических институтов.

В середине XIX в. в медицинских вузах России появляются кафедры гистологии, отделившиеся от кафедр анатомии или физиологии. Курс гистологии и эмбриологии в петербургской Медико-хирургической академии с 1852 г. читал проф. Н.М. Я к у б о в и ч (1816—1879), внесший большой вклад в микроскопическую анатомию центральной нервной системы. (Кафедра гистологии и эмбриологии в Академии была открыта

лишь в 1868 г.) Профессор этой кафедры М.Д. Лавдовский (1846—1902) известен своими работами в области регенерации и дегенерации нервных волокон. Он является автором (совместно с Ф.В.Овсянниковым) первого русского руководства по гистологии (1887). Сменивший М.Д.Лавдовского на этой кафедре проф. А.А. Максимов (1874—1928) был автором популярного учебника по гистологии. Он известен также своими работами в области кроветворения, изучал строение и функции соединительной ткани, крови.

В Петербургском университете вопросами гистофизиологии занимался проф. Ф.В. Овсянников (1827—1906). Его исследования были посвящены тонкому строению нервной системы и органов чувств.

Кафедру гистологии в Московском университете в 1869 г. организовал проф. А.И. Бабухин (1827—1891), он же возглавил Московскую школу гистологов. А.И.Бабухин изучал гистогенез и гистофизиологию мышечной и нервной тканей, развитие и строение сетчатки глаза, осевых цилиндров нервных волокон. Ученик и преемник А.И.Бабухина по кафедре И.Ф. Огнев занимался проблемами строения и физиологии клеток, тканей и органов, в том числе их изменениями при воздействии внешних и внутренних факторов.

Б.И. Лаврентьев (1892—1944) — профессор Московского университета, затем II Московского медицинского института является создателем экспериментальной нейрогистологии. Он доказал наличие синаптического перерыва в вегетативных нервных узлах на путях следования нервных импульсов, разрабатывал проблемы трофики. Его учениками и последователями были профессора Н.Г.Колосов и В.Ф.Лашков (Ленинград), М.А.Барон, Т.А.Григорьева, В.В.Португалов (Москва).

Профессор I Московского медицинского института М.А. Барон (1904—1974) известен фундаментальными исследованиями серозных оболочек (брюшина, плевра и др.). Он описал их конструкцию, морфофункциональные особенности. В.Г. Елисеев (1899—1966), возглавлявший кафедру с 1953 г., после М.А.Барона, исследовал гистофизиологию крови, соединительной ткани и ее изменения при различных воздействиях. Научные результаты он обобщил в книге «Соединительная ткань» (1961). В.Г.Елисеев вместе с учениками и сотрудниками опубликовал популярный учебник «Гистология».

Ученик В.Г.Елисеева и преемник его по кафедре проф. Ю.И. Афанасьев (1927—1997) продолжил научное направление своего учителя. Большое внимание Ю.И. Афанасьев уделял методике преподавания гистологии, совершенствованию учебника гистологии, созданного В.Г. Елисеевым и выдержавшего четыре издания.

Профессор II Московского медицинского института Т.А. Григорьева (1901—1968) свои исследования нервной,

соединительной, мышечной тканей обобщила в книге «Иннервация кровеносных сосудов» (1954).

Основателем Казанской школы нейрогистологов был К.А. Арнштейн (1840—1919), возглавлявший кафедру гистологии в Казанском университете с 1872 г. Широко известны его исследования периферических нервных окончаний, он описал методы выявления нервных структур с применением метиленового синего. Большой вклад в развитие нейрогистологии внесли ученики К.А.Арнштейна: А.С.Догель, Б.И.Лаврентьев, А.Н.Миславский. А.С. Догель (1852—1922) работал в Казанском, Томском (основал кафедру гистологии в 1888 г.), Петербургском университетах, изучал строение вегетативной нервной системы. В 1916 г. он основал журнал «Архив анатомии, гистологии и эмбриологии», который в 1992 г. получил новое название — «Морфология».

Ученик А.С.Догеля А.А. Заварзин (1886—1945), профессор Военно-медицинской академии в Ленинграде, — один из основоположников эволюционной гистологии. Он изучал сравнительную гистологию нервной системы, соединительной и мышечной тканей, разработал теорию тканевой эволюции, предложил классификацию тканей на основе их функций. Исследования А.А.Заварзина составили основу его фундаментальных работ: «Очерки по эволюционной гистологии нервной системы» (1941), «Очерки по эволюционной гистологии крови и соединительной ткани» (1945).

Основоположником эволюционной гистологии вместе с А.А.Заварзиным был профессор ленинградской Военно-медицинской академии Н.Г. Хлопин (1897—1961). Он исследовал развитие и реактивность мышечной ткани, сосудистого эндотелия, нейроглии, предложил теорию дивергентного развития тканей, опубликовал монографии «Культура тканей» (1940), «Общебиологические и экспериментальные основы гистологии» (1946).

Профессор Военно-медицинской академии С.И. Щелкунов (1904—1977) успешно развивал исследования в области эволюционной и сравнительной гистологии, изучал реактивность мышечной и эпителиальной тканей, эндокарда и кровеносных сосудов. Разработал общую теорию гистогенеза (детерминации, интеграции, гетерохронности клеточных структур). Результаты его исследований обобщены в книгах «Клеточная теория и учение о тканях» (1958), «Основные принципы клеточной дифференцировки» (1977). Совместно с А.А.Заварзиным С.И.Щелкунов издал руководство по гистологии (1954).

Вопросами эмбриологии в Казанском, а затем Ленинградском университете занимался П.Г. Светлов (1892—1974). Он установил критические периоды в эмбриогенезе, изучал влияние факторов внешней среды на развитие зародыша. Б.П. Токкин (1900—1984) внес большой вклад в развитие отечествен-

ной эмбриологии. Он автор популярного учебника «Общая эмбриология», выдержавшего несколько изданий.

Во второй половине XX в. в анатомии, цитологии, гистологии и эмбриологии применяются новые, современные методы исследования. Микроскопическая и ультрамикроскопическая техника, автордиография, рентгеновский и биометрический методы позволили получить много новых научных фактов, выявить важные закономерности. Полученные при помощи этих методов результаты исследований позволили сделать ценные для науки и практической медицины обобщения.

Вопросы для повторения и самоконтроля

1. Перечислите заслуги К.Галена в анатомии.
2. Назовите ученого, которого заслуженно считают основоположником научной описательной анатомии, расскажите о его вкладе в анатомию.
3. Назовите отечественные труды X—XVI вв., содержащие сведения об анатомическом строении тела человека.
4. Чем известен Леонардо-да-Винчи как анатом?
5. Перечислите известных Вам анатомов XVII—XIX вв., назовите их открытия в анатомии.
6. В какое время и где в России были открыты первые учебные заведения, в которых преподавалась анатомия?
7. В каких городах и учебных заведениях России впервые начали преподавать гистологию и эмбриологию?
8. Перечислите отечественных анатомов XIX в. и первой половины XX в., назовите их заслуги.
9. Назовите отечественных ученых, внесших существенный вклад в изучение микроскопической анатомии (гистофизиологии) органов и тканей.

ПЛОСКОСТИ И ОСИ.

ТЕРМИНЫ ОБЩЕГО НАЗНАЧЕНИЯ

Для обозначения положения тела человека в пространстве, расположения его частей относительно друг друга в анатомии используют понятия о плоскостях и осях (рис. 1). Исходным принято считать такое положение тела, когда человек стоит, ноги вместе, ладони обращены вперед. Человек, как и другие позвоночные, построен по принципу двусторонней (билатеральной) симметрии, тело его делят на две половины — правую и левую. Границей между ними является **срединная (медианная) плоскость**, расположенная вертикально и ориентированная спереди назад в сагиттальном направлении (от лат. *sagitta* — стрела). Эту плоскость называют также сагиттальной.

Рис. 1. Оси и плоскости, проводимые через тело человека (схема).

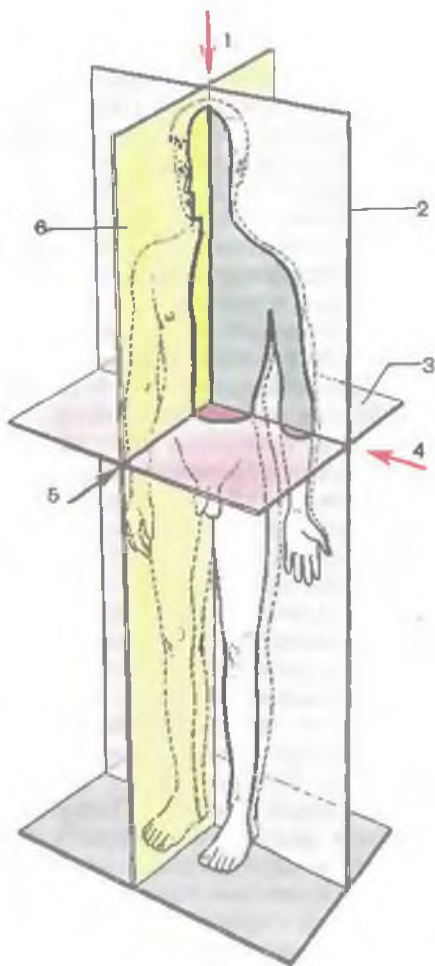
1 — вертикальная (продольная) ось; 2 — фронтальная плоскость; 3 — горизонтальная плоскость; 4 — поперечная ось; 5 — сагиттальная ось; 6 — сагиттальная плоскость.

Сагиттальная плоскость отделяет правую часть тела (правый — *dexter*) от левой (левый — *sinister*). Вертикальная плоскость, ориентированная перпендикулярно к сагиттальной и отделяющая переднюю часть тела (передний — *anterior*) от задней (задний — *posterior*), называется **фронтальной** (от лат. *frons* — лоб). Эта плоскость по своему направлению соответствует плоскости лба.

В качестве синонимов терминов «передний» и «задний» при определении положения внутренних органов можно использовать понятия «брюшной» или «вентральный» (*ventralis*) и «спинной» или «дорсальный» (*dorsalis*) соответственно.

Горизонтальная плоскость ориентирована перпендикулярно сагиттальной и фронтальной и отделяет расположенные ниже отделы тела (нижний — *inferior*) от вышележащих (верхний — *superior*).

Эти три плоскости: сагиттальная, фронтальная и горизонтальная — могут быть проведены через любую точку тела человека. Поэтому количество плоскостей может быть произвольным. Соответственно плоскостям можно выделить направления (оси), которые позволяют ориентировать органы относительно положения тела. **Вертикальная ось** (вертикальный — *verticalis*) направлена вдоль тела стоящего человека. По этой оси располагаются позвоночный столб и лежащие вдоль него органы (спинной мозг, грудная и брюшная части аорты, грудной проток, пищевод). Вертикальная ось совпадает с **продольной осью** (продольный — *longitudinalis*), которая также ориентирована вдоль



тела человека независимо от его положения в пространстве или вдоль конечности (нога, рука), или вдоль органа, длинные размеры которого преобладают над другими размерами. **Фронтальная (поперечная) ось** (поперечный — *transvérsus, transversális*) по направлению совпадает с фронтальной плоскостью. Эта ось ориентирована справа налево или слева направо. **Сагиттальная ось** (сагиттальный — *sagittális*) расположена в переднезаднем направлении, как и сагиттальная плоскость.

Для обозначения положения органов и частей тела пользуются следующими определениями, входящими в список анатомических терминов:

медиальный (*mediális*), если орган (органы) лежит ближе к срединной плоскости;

латеральный (боковой; laterális), если орган расположен дальше от срединной плоскости;

промежуточный (*intermédius*), если орган лежит между двумя соседними образованиями;

внутренний (лежащий внутри; *intérnus*) и *наружный* (лежащий снаружи; *extérnus*), когда говорят об органах, расположенных соответственно внутри, в полости тела, или вне ее;

глубокий (лежащий глубже; *profúndus*) и *поверхностный* (расположенный на поверхности; *superficiális*) для определения положения органов, лежащих на различной глубине.

При описании верхней и нижней конечностей употребляют специальные термины. Для обозначения начала конечности — той части, которая находится ближе к туловищу, пользуются определением *проксимальный* (ближайший к туловищу) (*proximális*). Удаленный от туловища отдел конечности называют *дистальным* (*distális*). Поверхность верхней конечности относительно ладони обозначают термином *ладонный* (*palmáris* или *voláris* — находящийся на стороне ладони), а нижней конечности относительно подошвы — *подошвенный* (*plantáris*). Край предплечья со стороны лучевой кости называется *лучевым* (*radiális*), а со стороны локтевой кости — *локтевым* (*ulnáris*). На голени край, где располагается малоберцовая кость, называется *малоберцовым* (*fibuláris*), а противоположный край, где лежит большеберцовая кость, — *большеберцовым* (*tibiális*).

Для определения проекции границ сердца, легких, печени, плевры и других органов на поверхности тела условно проводят вертикальные линии, ориентированные вдоль тела человека. **Передняя срединная линия** (*línea mediána antérior*) проходит вдоль передней поверхности тела человека, на границе между правой и левой его половинами. **Задняя срединная линия** (*línea mediána postérior*) идет вдоль позвоночного столба, над вершинами остистых отростков позвонков. Между двумя этими линиями с каждой стороны можно провести еще несколько условных линий через анатомические образования на поверхности тела. **Грудинная (окологрудинная) линия** (*línea sternális*) идет по краю грудины, средне-

ключичная линия (*línea medioclaviculáris*) проходит через середину ключицы. Нередко эта линия совпадает с положением соска молочной железы, в связи с чем ее называют также **сосковой линией** (*línea mamilláris*). **Передняя подмышечная линия** (*línea axilláris antérior*) начинается от одноименной складки (*plicá axilláris antérior*) в области подмышечной ямки и идет вдоль тела. **Средняя подмышечная линия** (*línea axilláris média*) начинается от самой глубокой точки подмышечной ямки; **задняя подмышечная линия** (*línea axilláris postérior*) — от одноименной складки (*plicá axilláris postérior*). **Лопаточная линия** (*línea scapuláris*) проходит через нижний угол лопатки, **околопозвоночная линия** (*línea paravertebrális*) — вдоль позвоночного столба через реберно-поперечные суставы (поперечные отростки позвонков).

КЛЕТКИ И ТКАНИ

Для понимания особенностей строения и функций многочисленных органов тела человека целесообразно вначале рассмотреть организацию клеток и тканей, из которых построены все эти органы и части тела. Это в первую очередь клетки и их производные, которые образуют ткани органов, систем и аппаратов органов, которые складываются в единый целостный организм.

КЛЕТКИ

Согласно современным представлениям, каждая клетка является универсальной структурно-функциональной единицей живого (рис. 2). Клетки всех живых организмов имеют сходное строение. Размножаются клетки только путем деления.

Клетка (*céllula*) — это элементарная упорядоченная единица живого. Она осуществляет функции реценции (распознавания), обмена веществ и энергии, размножения, роста и регенерации, приспособления к меняющимся условиям внутренней и внешней среды. Клетки разнообразны по своей форме, строению, химическому составу и функциям. В организме человека имеются плоские, шарообразные, овоидные, кубические, призматические, пирамидальные, звездчатые клетки. Встречаются клетки размером от нескольких микрометров (малый лимфоцит) до 200 микрометров (яйцеклетка).

От окружающей среды и соседних клеток содержимое каждой клетки отделено цитолеммой (плазмолеммой), которая обеспечивает взаимоотношения клетки с внеклеточной средой. Составными компонентами клетки, расположенными внутри от цитолеммы, являются ядро и цитоплазма, которая состоит из гиалоплазмы и расположенных в ней органелл и включений.

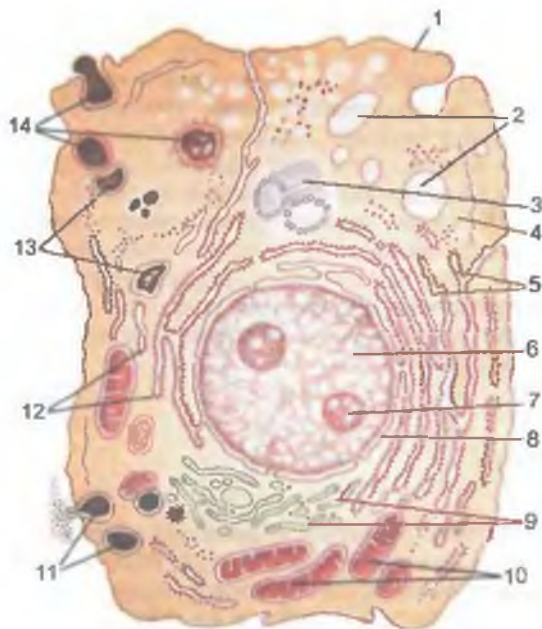


Рис. 2. Схема ультрамикроскопического строения клетки.

1 — цитолемма (цитоплазматическая мембрана); 2 — пиноцитозные пузырьки; 3 — клеточный центр (цитоцентр); 4 — гиалоплазма; 5 — эндоплазматическая сеть; 6 — ядро; 7 — ядрышко; 8 — перинуклеарное пространство; 9 — внутренний сетчатый аппарат (комплекс Гольджи); 10 — митохондрии; 11 — секреторные вакуоли; 12 — рибосомы; 13 — лизосомы; 14 — три последовательные стадии фагоцитоза.

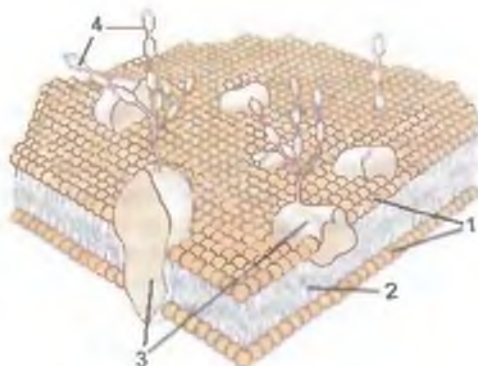
ЦИТОЛЕММА

Цитолемма (cytoléma), или плазмолемма, — клеточная оболочка толщиной 9—10 нм. Она выполняет разделительную и защитную функции, воспринимает воздействия окружающей среды благодаря наличию рецепторов (функция рецепции). Цитолемма, выполняя обменные, транспортные функции, осуществляет перенос различных молекул (частиц) из окружающей клетку среды внутрь клетки и в обратном направлении. Процесс переноса внутрь клетки называется *эндоцитозом*. Эндоцитоз подразделяют на фагоцитоз и пиноцитоз. При **фагоцитозе** клетка захватывает и поглощает крупные частицы (частицы погибших клеток, микроорганизмы). При **пиноцитозе** цитолемма образует выпячивания, превращающиеся в пузырьки, в которые вовлекаются мелкие частицы, растворенные или взвешенные в тканевой жидкости. Пиноцитозные пузырьки перемещают оказавшиеся в них частицы внутрь клетки.

Цитолемма участвует также в выведении веществ из клетки — *экзоцитозе*. **Экзоцитоз** осуществляется с помощью пузырьков, вакуолей, в которых выводимые из клетки вещества перемещаются вначале к цитолемме. Оболочка пузырьков сливается с цитолеммой, и их содержимое поступает во внеклеточную среду.

Рис. 3. Схема строения цитолеммы.

1 — липиды; 2 — гидрофобная зона липидных молекул; 3 — белковые молекулы; 4 — полисахариды гликокаликса.



Рецепторная функция осуществляется на поверхности цитолеммы с помощью гликолипидов и гликопротеидов, которые способны распознавать химические вещества и физические факторы. Рецепторы клетки могут различать такие биологически активные вещества, как гормоны, медиаторы и др. Рецепция цитолеммы является важнейшим звеном при межклеточных взаимодействиях.

В цитолемме, являющейся полупроницаемой биологической мембраной, выделяют три слоя: наружный, промежуточный и внутренний. Наружный и внутренний слои цитолеммы, толщиной около 2,5 нм каждый, составляют электронно-плотный липидный двойной слой (бислой). Между этими слоями находится электронно-светлая гидрофобная зона липидных молекул, ее толщина около 3 нм (рис. 3). В каждом монослое липидного бислоя имеются различные липиды: в наружном — цитохром, гликолипиды, углеводные цепи которых направлены кнаружи; во внутреннем монослое, обращенном к цитоплазме, — молекулы холестерина, АТФ-синтетаза. В толще цитолеммы располагаются молекулы белка. Одни из них (интегральные, или трансмембранные) проходят через всю толщу цитолеммы. Другие белки (периферические, или внешние) лежат во внутреннем или наружном монослое мембраны. Мембранные белки выполняют различные функции: одни являются рецепторами, другие — ферментами, третьи — переносчиками различных веществ, поскольку выполняют транспортные функции.

Наружная поверхность цитолеммы покрыта тонкофибрилярным слоем (от 7,5 до 200 нм) гликокаликса. Гликокаликс (glycosályx) образован боковыми углеводными цепями гликолипидов, гликопротеидов и другими углеводными соединениями. Углеводы в виде полисахаридов образуют ветвящиеся цепочки, соединенные с липидами и белками цитолеммы.

Цитолемма на поверхности некоторых клеток образует специализированные структуры: микроворсинки, реснички, межклеточные соединения.

Микроворсинки (microvilli) длиной до 1—2 мкм и диаметром до 0,1 мкм — это покрытые цитолеммой пальцевидные выросты. В центре микроворсинки проходят пучки параллельных актиновых филаментов, прикрепленных к цитолемме у верхушки микроворсинки и по бокам ее. Микроворсинки увеличивают свободную поверхность клеток. У лейкоцитов и клеток соединительной ткани микроворсинки короткие, у кишечного эпителия — длинные, причем их так много, что они образуют так называемую щеточную каемку. Благодаря актиновым филаментам микроворсинки подвижны.

Реснички и жгутики также подвижны, их движения маятникообразные, волнообразные. Свободная поверхность реснитчатого эпителия дыхательных путей, семявыносящих канальцев, маточных труб покрыта ресничками длиной до 5—15 мкм и диаметром 0,15—0,25 мкм. В центре каждой реснички имеется осевой филамент (аксонема), образованный девятью соединенными между собой периферическими двойными микротрубочками, которые окружают аксонему. Начальная (проксимальная) часть микротрубочки заканчивается в виде базального тельца, расположенного в цитоплазме клетки и состоящего также из микротрубочек. Жгутики по своему строению похожи на реснички, они совершают согласованные колебательные движения благодаря скольжению микротрубочек друг относительно друга.

Цитолемма участвует в образовании межклеточных соединений.

Межклеточные соединения образуются в местах соприкосновения клеток друг с другом, они обеспечивают межклеточные взаимодействия. Такие соединения (контакты) подразделяются на простые, зубчатые и плотные. *Простое соединение* — это сближение цитолемм соседних клеток (межклеточное пространство) на расстояние, равное 15—20 нм. При *зубчатом соединении* выпячивания (зубцы) цитолеммы одной клетки заходят (вклиниваются) между зубцами другой клетки. Если выступы цитолеммы длинные, глубоко заходят между такими же выступами другой клетки, то такие соединения называют *пальцевидными* (интердигитации).

У специальных *плотных межклеточных соединений* цитолемма соседних клеток настолько сближена, что они сливаются друг с другом. При этом создается так называемая *запирающая зона*, непроницаемая для молекул. Если плотное соединение цитолеммы происходит на ограниченном участке, то образуется *пятно слипания* (десмосома). Десмосома представляет собой площадку высокой электронной плотности диаметром до 1,5 мкм, выполняющую функцию механической связи одной клетки с другой. Такие контакты чаще встречаются между эпителиальными клетками.

Встречаются также *щелевидные соединения* (нексусы), длина которых достигает 2—3 мкм. Цитолеммы у таких соединений отстоят друг от друга на 2—3 нм. Через такие контакты легко

проходят ионы, молекулы. Поэтому нексусы называют также проводящими соединениями. Так, например, в миокарде через нексусы передается возбуждение от одних кардиомиоцитов другим.

ГИАЛОПЛАЗМА

Гиалоплазма (hyaloplásma; от греч. *hyálinos* — прозрачный) составляет примерно 53—55 % от общего объема *цитоплазмы* (cytoplásma), образуя гомогенную массу сложного состава. В гиалоплазме присутствуют белки, полисахариды, нуклеиновые кислоты, ферменты. При участии рибосом в гиалоплазме синтезируются белки, происходят различные реакции промежуточного обмена. В гиалоплазме располагаются также органеллы, включения и клеточное ядро.

ОРГАНЕЛЛЫ КЛЕТКИ

Органеллы (organéllae) являются обязательными микроструктурами для всех клеток, выполняющими определенные жизненно важные функции. Различают *мембранные* и *немембранные органеллы*. К мембранным органеллам, отграниченным от окружающей их гиалоплазмы мембранами, относятся эндоплазматическая сеть, внутренний сетчатый аппарат (комплекс Гольджи), лизосомы, пероксисомы, митохондрии.

Мембранные органеллы клетки

Все мембранные органеллы построены из элементарных мембран, принцип организации которых аналогичен строению цитолеммы. Цитофизиологические процессы связаны с постоянным слипанием, слиянием и разделением мембран, при этом возможны слипание и объединение только топологически одинаковых монослоев мембран. Так, наружный, обращенный к гиалоплазме слой любой мембраны органеллы идентичен внутреннему слою цитолеммы, а внутренний, обращенный в полость органеллы слой аналогичен наружному слою цитолеммы.

Эндоплазматическая сеть (reticúlum endoplasmáticum) представляет собой единую непрерывную структуру, образованную системой цистерн, трубочек и уплощенных мешочков. На электронных микрофотографиях различают *зернистую* (шероховатую, гранулярную) и *незернистую* (гладкую, агранулярную) *эндоплазматическую сеть*. Внешняя сторона зернистой сети покрыта рибосомами, незернистая лишена рибосом. Зернистая эндоплазматическая сеть синтезирует (на рибосомах) и транспортирует белки. Незернистая сеть синтезирует липиды и углеводы и участвует в их обмене [например, стероидные гормоны в корко-

вом веществе надпочечников и клетках Лейдига (сустиноцитах) яичек; гликоген — в клетках печени]. Одной из важнейших функций эндоплазматической сети является синтез мембранных белков и липидов для всех клеточных органелл.

Внутренний сетчатый аппарат, или **комплекс Гольджи** (*apparátus reticuláris intérnus*), представляет собой совокупность мешочков, пузырьков, цистерн, трубочек, пластинок, ограниченных биологической мембраной. Элементы комплекса Гольджи соединены между собой узкими каналами. В структурах комплекса Гольджи происходят синтез и накопление полисахаридов, белково-углеводных комплексов, которые выводятся из клеток. Так образуются секреторные гранулы. Комплекс Гольджи имеется во всех клетках человека, кроме эритроцитов и роговых чешуек эпидермиса. В большинстве клеток комплекс Гольджи расположен вокруг или вблизи ядра, в экзокринных клетках — над ядром, в апикальной части клетки. Внутренняя выпуклая поверхность структур комплекса Гольджи обращена в сторону эндоплазматической сети, а внешняя, вогнутая, — к цитоплазме.

Мембраны комплекса Гольджи образованы зернистой эндоплазматической сетью и переносятся транспортными пузырьками. От внешней стороны комплекса Гольджи постоянно отпочковываются секреторные пузырьки, а мембраны его цистерн постоянно обновляются. Секреторные пузырьки поставляют мембранный материал для клеточной мембраны и гликокаликса. Таким образом обеспечивается обновление плазматической мембраны.

Лизосомы (*lysosómae*) представляют собой пузырьки диаметром 0,2—0,5 мкм, содержащие около 50 видов различных гидролитических ферментов (протеазы, липазы, фосфолипазы, нуклеазы, гликозидазы, фосфатазы). Лизосомальные ферменты синтезируются на рибосомах зернистой эндоплазматической сети, откуда переносятся транспортными пузырьками в комплекс Гольджи. От пузырьков комплекса Гольджи отпочковываются *первичные лизосомы*. В лизосомах поддерживается кислая среда, ее рН колеблется от 3,5 до 5,0. Мембраны лизосом устойчивы к заключенным в них ферментам и предохраняют цитоплазму от их действия. Нарушение проницаемости лизосомальной мембраны приводит к активации ферментов и тяжелым повреждениям клетки вплоть до ее гибели.

Во *вторичных* (зрелых) *лизосомах* (*фаголизосомах*) происходит переваривание биополимеров до мономеров. Последние транспортируются через лизосомальную мембрану в гиалоплазму клетки. Непереваренные вещества остаются в лизосоме, в результате чего лизосома превращается в так называемое остаточное тельце высокой электронной плотности.

Пероксисомы (*peroxysómae*) представляют собой пузырьки диаметром от 0,3 до 1,5 мкм. Они содержат окислительные фер-

менты, разрушающие перекись водорода. Пероксисомы участвуют в расщеплении аминокислот, обмене липидов, включая холестерин, пурины, в обезвреживании многих токсичных веществ. Считается, что мембраны пероксисом образуются путем отпочковывания от незернистой эндоплазматической сети, а ферменты синтезируются полирибосомами.

Митохондрии (*mitochondrii*), являющиеся «энергетическими станциями клетки», участвуют в процессах клеточного дыхания и преобразования энергии в формы, доступные для использования клеткой. Их основные функции — окисление органических веществ и синтез аденозинтрифосфорной кислоты (АТФ). Митохондрии имеют вид округлых, удлинённых или палочковидных структур длиной 0,5—1,0 мкм и шириной 0,2—1,0 мкм. Количество, размеры и расположение митохондрий зависят от функции клетки, ее потребности в энергии. Много крупных митохондрий в кардиомиоцитах, мышечных волокнах диафрагмы. Они расположены группами между миофибриллами, окружены гранулами гликогена и элементами незернистой эндоплазматической сети. Митохондрии являются органеллами с двойными мембранами (толщина каждой около 7 нм). Между *наружной* и *внутренней митохондриальными мембранами* расположено межмембранное пространство шириной 10—20 нм. Внутренняя мембрана образует многочисленные складки, или *кристы*. Обычно кристы ориентированы поперек длинной оси митохондрии и не достигают противоположной стороны митохондриальной мембраны. Благодаря кристам площадь внутренней мембраны резко возрастает. Так, поверхность крист одной митохондрии гепатоцита составляет около 16 мкм². Внутри митохондрии, между кристами, находится мелкозернистый *матрикс*, в котором видны гранулы диаметром около 15 нм (митохондриальные рибосомы) и тонкие нити, представляющие собой молекулы дезоксирибонуклеиновой кислоты (ДНК).

Синтезу АТФ в митохондриях предшествуют начальные этапы, происходящие в гиалоплазме. В ней (в отсутствие кислорода) сахара окисляются до пирувата (пировиноградной кислоты). Одновременно синтезируется небольшое количество АТФ. Основной синтез АТФ происходит на мембранах крист в митохондриях с участием кислорода (аэробное окисление) и ферментов, имеющихся в матриксе. При таком окислении образуется энергия для функций клетки, а также выделяются углекислота (СО₂) и вода (Н₂О). В митохондриях на собственных молекулах ДНК синтезируются молекулы информационных, транспортных и рибосомальных нуклеиновых кислот (РНК).

В матриксе митохондрий имеются также рибосомы размером до 15 нм. Однако митохондриальные нуклеиновые кислоты и рибосомы отличаются от подобных структур данной клетки. Таким образом, митохондрии имеют собственную систему, необходимую для синтеза белков и для самовоспроизведения. Уве-

личение числа митохондрий в клетке происходит путем ее деления на более мелкие части, которые растут, увеличиваются в размерах и способны снова делиться.

Немембранные органеллы клетки

К немембранным органеллам клетки относятся центриоли, микротрубочки, филаменты, рибосомы и полисомы.

Центриоли (*centrióli*), обычно их две (диплосома), представляют собой мелкие тельца, окруженные плотным участком цитоплазмы. От каждой центриоли лучеобразно отходят микротрубочки, получившие название **центросферы**. Диплосома (две центриоли) и центросфера образуют **клеточный центр**, который располагается или возле ядра клетки, или возле поверхности комплекса Гольджи. Центриоли в диплосоме расположены под углом друг к другу. Каждая центриоль представляет собой цилиндр, стенка которого состоит из микротрубочек длиной около 0,5 мкм и диаметром около 0,25 мкм.

Центриоли являются полуавтономными самообновляющимися структурами, которые удваиваются при делении клетки. Вначале центриоли расходятся в стороны, и возле каждой из них образуется дочерняя центриоль. Таким образом, перед делением в клетке имеются две попарно соединенные центриоли — две диплосомы.

Микротрубочки (*microtúbuli*) представляют собой различной длины полые цилиндры диаметром 20—30 нм. Многие микротрубочки входят в состав центросферы, где они имеют радиальное направление. Другие микротрубочки расположены под цитолеммой, в апикальной части клетки. Здесь они вместе с пучками микрофиламентов образуют внутриклеточную трехмерную сеть. Стенки микротрубочек имеют толщину 6—8 нм. Микротрубочки образуют цитоскелет клетки и участвуют в транспорте веществ внутри нее.

Цитоскелет клетки представляет собой трехмерную сеть, в которой различные белковые нити связаны между собой поперечными мостиками. В образовании цитоскелета, помимо микротрубочек, участвуют также актиновые, миозиновые и промежуточные филаменты, которые выполняют не только опорную, но и двигательную функцию клетки.

Рибосомы (*ribosómae*) имеются во всех клетках, они участвуют в образовании белковых молекул — в синтезе белка. Размер рибосомы 20×30 нм. Это сложные рибонуклеопротеиды, состоящие из белков и молекул РНК в соотношении 1:1. Различают рибосомы одиночные — **м о н о р и б о с о м ы** и собранные в группы — **п о л и р и б о с о м ы**, или **п о л и с о м ы**. Рибосомы располагаются свободно на поверхности мембран, в результате чего образуется зернистая (гранулярная) эндоплазматическая сеть.

Включения (клеточные гранулы) образуются в результате жизнедеятельности клеток. Их появление зависит от характера обменных процессов в клетке. Различают *трофические включения*: жировые, белковые, которые могут накапливаться в гиалоплазме в качестве резервных материалов, необходимых для жизнедеятельности клетки. К этим же включениям относятся полисахариды, находящиеся в клетках в виде гликогена. *Секреторные включения*, содержащие биологически активные вещества, накапливаются в железистых клетках. Включения могут быть *пигментными*, попавшими в организм (в клетки) извне (красители, пылевые частицы) или образовавшимися в самом организме в результате его жизнедеятельности (гемоглобин, меланин, липофусцин и др.).

ТРАНСПОРТ ВЕЩЕСТВ И МЕМБРАН В КЛЕТКЕ

Вещества циркулируют в клетке, будучи упакованными в мембраны («передвижение содержимого клетки в контейнерах»). Сортировка веществ и их передвижение связаны с наличием в мембранах комплекса Гольджи специальных белков-рецепторов. Транспорт через мембраны, в том числе и через плазматическую мембрану (цитолемму), является одной из важнейших функций живых клеток. Различают два типа транспорта: пассивный и активный. Пассивный транспорт не требует затрат энергии, активный транспорт энергозависимый. **Пассивный транспорт** незаряженных молекул осуществляется по градиенту концентрации путем диффузии. Транспорт заряженных веществ зависит от разности потенциалов на поверхности цитолеммы. Как правило, внутренняя цитоплазматическая поверхность мембраны несет отрицательный заряд, что облегчает проникновение в клетку положительно заряженных ионов.

Переход ионов или молекул из зоны, где эти вещества находятся в более высокой концентрации, в зону с более низкой концентрацией получил название *диффузии*. Специфические транспортные белки, встроенные в мембрану, переносят через нее небольшие молекулы. Каждый транспортный белок осуществляет транспорт одного класса молекул или только одного соединения. Трансмембранные белки либо являются переносчиками, либо образуют «каналы». Диффузия может быть нейтральной, когда незаряженные вещества проходят между липидными молекулами или через белки цитолеммы, формирующие каналы. «Облегченная» диффузия происходит при участии специфических белков-переносчиков, связывающих вещество и переносящих его через мембрану. «Облегченная» диффузия протекает быстрее, чем нейтральная.

Активный транспорт осуществляют белки-переносчики. При этом расходуется энергия, возникающая вследствие гидролиза АТФ, а также разных потенциалов (зарядов) на различных поверхностях мембраны. Активный транспорт происходит против

градиента концентрации. На цитолемме с помощью натриево-калиевого насоса поддерживается мембранный потенциал. Этот насос, накачивающий ионы K^+ в клетку против градиентов концентрации, а ионы Na^+ — во внеклеточное пространство, является ферментом АТФазой. Благодаря АТФазе ионы Na^+ переносятся через мембрану и выводятся во внеклеточную среду, а ионы K^+ переносятся внутрь клетки. АТФаза осуществляет также активный транспорт аминокислот и сахаров.

Вопросы для повторения и самоконтроля

1. Назовите основные свойства, характерные для клетки как элементарной единицы живого.
2. Назовите структурные элементы клетки и их функции.
3. Из каких слоев построена клеточная мембрана?
4. Какие структуры имеются на поверхности клеточной мембраны? Какие функции эти структуры выполняют?
5. Перечислите известные межклеточные соединения (контакты). Дайте морфологическую характеристику каждому контакту.
6. Перечислите мембранные и немембранные органеллы клетки, назовите их функции.
7. Какие клеточные структуры осуществляют транспорт веществ в клетке?

КЛЕТОЧНОЕ ЯДРО

Ядро (*nucleus*, s. *karyon*) имеется во всех клетках человека, кроме эритроцитов и тромбоцитов. Функции ядра — хранение и передача новым (дочерним) клеткам наследственной информации. Эти функции связаны с наличием в ядре ДНК. В ядре происходит также синтез белков — рибонуклеиновой кислоты РНК и рибосомных материалов.

У большинства клеток ядро шаровидное или овоидное, однако встречаются и другие формы ядра (кольцевидное, палочковидное, веретеновидное, четковидное, бобовидное, сегментированное, грушевидное, полиморфное). Размеры ядра колеблются в широких пределах — от 3 до 25 мкм. Наиболее крупное ядро имеет яйцеклетка. Большинство клеток человека одноядерные, однако имеются двухъядерные (некоторые нейроны, гепатоциты, кардиомиоциты). Некоторые структуры являются многоядерными (мышечные волокна). У ядра различают ядерную оболочку, хроматин, ядрышко и нуклеоплазму (рис. 4).

Ядерная оболочка, или **кариотека** (*carothéca*), отделяющая содержимое ядра от цитоплазмы, состоит из *внутренней* и *наружной ядерных мембран* толщиной 8 нм каждая. Мембраны разделены перинуклеарным пространством (цистерна кариотеки) шириной 20—50 нм, которое содержит мелкозернистый материал умеренной электронной плотности. *Наружная ядерная мембрана* переходит в зернистую эндоплазматическую сеть. Поэто-

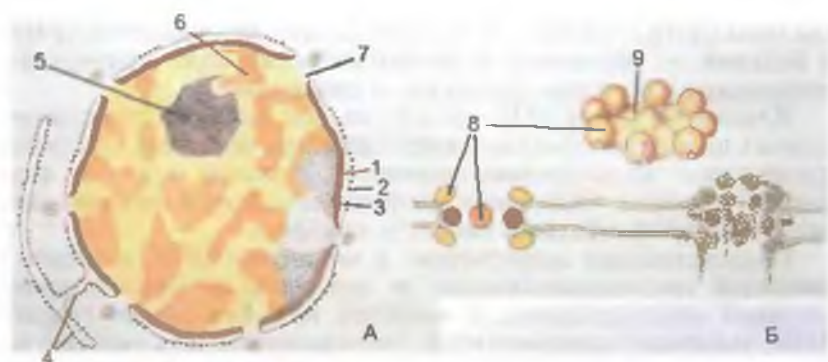


Рис. 4. Клеточное ядро (А) и комплекс ядерной поры (Б).

1 — внутренняя ядерная мембрана; 2 — наружная ядерная мембрана; 3 — перинуклеарное пространство; 4 — мембраны эндоплазматической сети; 5 — ядрышко; 6 — деконденсированный хроматин; 7 — ядерная пора; 8 — гранулы ядерной поры; 9 — диафрагма ядерной поры.

му перинуклеарное пространство составляет единую полость с эндоплазматической сетью. *Внутренняя ядерная мембрана* изнутри соединена с разветвленной сетью белковых фибрилл, состоящих из отдельных субъединиц.

В ядерной оболочке имеется множество округлых *ядерных пор* диаметром 50—70 нм каждая. Ядерные поры в общей сложности занимают до 25 % от поверхности ядра. Количество пор у одного ядра достигает 3000—4000. По краям пор наружная и внутренняя мембраны соединяются одна с другой и образуют так называемое *кольцо поры*. Каждая пора закрыта *диафрагмой*, которую называют также комплексом поры. Диафрагмы пор имеют сложное строение, они образованы соединенными между собой белковыми гранулами. Через ядерные поры осуществляется избирательный транспорт крупных частиц, а также обмен веществ между ядром и цитозолем клетки.

Под ядерной оболочкой находятся *нуклеоплазма (кариоплазма)* (nucleoplásma, s. karyoplásma), имеющая гомогенное строение, и *ядрышко*. В нуклеоплазме неделящегося ядра, в его ядерном белковом матриксе, расположены осмиофильные гранулы (глыбки) так называемого *гетерохроматина*. Участки более разрыхленного хроматина, расположенные между гранулами, называют *эухроматином*. Разрыхленный хроматин называют также *деконденсированным хроматином*, в нем наиболее интенсивно протекают синтетические процессы. Во время деления клетки хроматин уплотняется, конденсируется, образует хромосомы.

Хроматин (chromatinum) неделящегося ядра и *хромосомы* неделящегося образованы молекулами дезоксирибонуклеиновой

кислоты (ДНК), связанной с рибонуклеиновой кислотой (РНК) и белками — гистонами и негистонами. Следует подчеркнуть химическое тождество хроматина и хромосом.

Каждая молекула ДНК состоит из двух длинных правозакрученных полинуклеотидных цепей (двойные спирали), а каждый нуклеотид — из азотистого основания, глюкозы и остатка фосфорной кислоты. Основание расположено внутри двойной спирали, а сахарофосфатный скелет — снаружи.

Наследственная информация в молекулах ДНК записана в линейной последовательности ее нуклеотидов. Элементарной частицей наследственности является ген. **Ген** — это участок ДНК, имеющий определенную последовательность расположения нуклеотидов, ответственных за синтез одного определенного специфического белка.

Молекула ДНК в ядре упакована компактно. Так, одна молекула ДНК, содержащая 1 млн нуклеотидов, при их линейном расположении заняла бы отрезок длиной всего 0,34 мм. Длина одной хромосомы человека в растянутом виде составляет около 5 см, однако в уплотненном состоянии хромосома имеет объем около 10^{-15} см³.

Молекулы ДНК, связанные с белками-гистонами, образуют нуклеосомы, являющиеся структурными единицами хроматина. **Нуклеосома** имеет вид бусинки диаметром 10 нм. Каждая нуклеосома состоит из гистонов, вокруг которых закручен участок ДНК, включающий 146 пар нуклеотидов. Между нуклеосомами располагаются линейные участки ДНК, состоящие из 60 пар нуклеотидов.

Хроматин представлен фибриллами, которые образуют петли длиной около 0,4 мкм, содержащие от 20 000 до 30 000 пар нуклеотидов.

В результате уплотнения (конденсация) и закручивания (суперспециализация) дезоксирибонуклеопротеидов (ДНП) в делящемся ядре становятся видными хромосомы. Эти структуры — **хромосомы** (*chromasómae*, от греч. *chróma* — краска, *sóma* — тело) — представляют собой удлиненные палочковидные образования, имеющие два плеча, разделенные так называемой перетяжкой — центромерой. В зависимости от расположения центромеры и взаимного расположения и длины плеч (ножек) выделяют три типа хромосом: *метацентрические*, имеющие примерно одинаковые плечи; *субметацентрические*, у которых длина плеч различная; *acroцентрические*, у которых одно плечо длинное, а другое — очень короткое, еле заметное. В хромосоме имеются эу- и гетерохроматиновые участки. Последние в делящемся ядре и в ранней профазе митоза остаются компактными. Чередование эу- и гетерохроматиновых участков используют для идентификации хромосом.

Поверхность хромосом покрыта различными молекулами, главным образом рибонуклеопротеидами (РНП). В соматичес-

ких клетках имеется по 2 копии каждой хромосомы, их называют **гомологичными**. Они одинаковые по длине, форме, строению, несут одни и те же гены, которые расположены одинаково. Особенности строения, количество и размеры хромосом называют **кариотипом**. Нормальный кариотип человека включает 22 пары аутосом и одну пару половых хромосом (XX или XY). Соматические клетки человека (диплоидные) имеют удвоенное число хромосом — 46. Половые клетки содержат гаплоидный (одинарный) набор — 23 хромосомы. Поэтому в половых клетках ДНК в 2 раза меньше, чем в диплоидных соматических клетках.

Ядрышко (nucleolus), одно или несколько, выявляется во всех неделящихся клетках. Оно имеет вид интенсивно окрашивающегося округлого тельца, величина которого пропорциональна интенсивности белкового синтеза. Ядрышко состоит из электронно-плотной **нуклеолонемы** (от греч. néma — нить), в которой различают нитчатую (фибрилярную) часть, состоящую из множества переплетающихся нитей РНК толщиной около 5 нм, и гранулярную часть. Гранулярная (зернистая) часть образована зернами диаметром около 15 нм, представляющими собой частицы РНП — предшественников рибосомных субъединиц. Околоядрышковый хроматин внедряется в углубления нуклеолонемы. В ядрышке образуются рибосомы.

ДЕЛЕНИЕ КЛЕТОК. КЛЕТОЧНЫЙ ЦИКЛ

Рост организма происходит за счет увеличения числа клеток путем деления. Основными способами деления клеток в человеческом организме являются митоз и мейоз. Процессы, происходящие при этих способах деления клеток, протекают одинаково, однако приводят к разным результатам.

Митотическое деление клеток (митоз) приводит к увеличению числа клеток, росту организма. Таким способом обеспечивается обновление клеток при их износе, гибели. В настоящее время известно, что клетки эпидермиса живут 10—30 дней, эритроциты — до 4—5 мес. Нервные и мышечные клетки (волокна) живут в течение всей жизни человека.

У всех клеток при размножении (делении) наблюдаются изменения, укладывающиеся в рамки клеточного цикла. **Клеточным циклом** называют процессы, которые происходят в клетке от деления до деления или от деления до смерти (гибели) клетки. В клеточном цикле выделяют подготовку клетки к делению (интерфаза) и митоз (процесс деления клетки).

В интерфазе, которая длится примерно 20—30 ч, скорость биосинтетических процессов возрастает, увеличивается количество органелл. В это время удваивается масса клетки и всех ее структурных компонентов, в том числе центриолей.

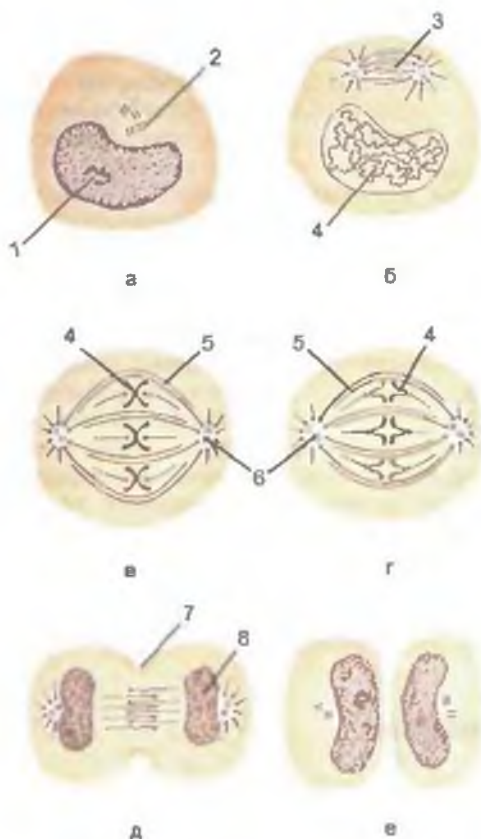


Рис. 5. Деление клетки. Стадии митоза. Показаны образование хромосом, формирование веретена деления и равномерное распределение хромосом и центриолей по двум дочерним клеткам.

А — интерфаза; Б — профаза; В — метафаза; Г — анафаза; Д — телофаза; Е — поздняя телофаза. 1 — ядро; 2 — клеточный центр (центриоль); 3 — веретено деления клетки; 4 — хромосомы; 5 — непрерывные микротрубочки; 6 — клеточный центр; 7 — борозда деления клетки; 8 — формирование ядра.

Происходит репликация (повторение, удвоение) молекул нуклеиновых кислот. Этот процесс передает генетической информации, хранящейся в родительской ДНК, путем точного ее воспроизведения в дочерних клетках. Родительская цепь ДНК служит матрицей для синтеза дочерних ДНК. В итоге реплика-

ции каждая из двух дочерних молекул ДНК состоит из одной старой и одной новой цепей. В период подготовки к митозу в клетке синтезируются белки, необходимые для деления клетки. К концу интерфазы хроматин в ядре конденсирован.

Митоз (mitósis; от греч. mítós — нить) представляет собой период, когда материнская клетка делится на две дочерние (рис. 5). Митотическое деление клеток обеспечивает равномерное распределение структур клетки, ее ядерного вещества — хроматина — между двумя дочерними клетками. Длительность митоза — от 30 мин до 3 ч. Митоз подразделяют на профазу, метафазу, анафазу, телофазу.

В профазе постепенно распадается ядрышко, центриоли расходятся к полюсам клетки. Микротрубочки центриолей направлены к экватору, а в области экватора они перекрывают друг друга.

В метафазе разрушается ядерная оболочка, хромосомные нити направляются к полюсам, сохраняя связь с экватори-

альной областью клетки. Структуры эндоплазматической сети и комплекса Гольджи распадаются на мелкие пузырьки (везикулы), которые вместе с митохондриями распределяются в обе половины делящейся клетки. В конце метафазы каждая хромосома начинает расщепляться продольной щелью на две новые дочерние хромосомы.

В анафазе хромосомы отделяются друг от друга и расходятся к полюсам клетки со скоростью до 0,5 мкм/мин. В конце анафазы плазматическая мембрана впячивается по экватору клетки перпендикулярно ее продольной оси, образуя борозду деления.

В телофазе хромосомы, разошедшиеся к полюсам клетки, деконденсируются, переходят в хроматин и начинается транскрипция (продукция) РНК. Образуются ядерная оболочка, ядрышко, быстро формируются мембранные структуры будущих дочерних клеток. На поверхности клетки, по ее экватору, перетяжка углубляется, клетка разделяется на две дочерние клетки.

Благодаря митотическому делению дочерние клетки получают набор хромосом, идентичный материнскому. Митоз обеспечивает генетическую стабильность, увеличение числа клеток и, следовательно, рост организма, а также процессы регенерации.

Мейоз (от греч. *meiōsis* — уменьшение) наблюдается у половых клеток. В результате деления этих клеток образуются новые клетки с одинарным (гаплоидным) набором хромосом, что важно для передачи генетической информации. При слиянии одной половой клетки с клеткой противоположного пола (при оплодотворении) набор хромосом удваивается, становится полным, двойным (диплоидным). В образовавшейся после слияния половых клеток диплоидной (двуядерной) зиготе оказывается два набора одинаковых (гомологичных) хромосом. Каждая пара гомологичных хромосом диплоидного организма (зиготы) происходит из ядра яйцеклетки и из ядра сперматозоида.

В результате мейоза половых клеток в зрелом организме в каждой дочерней клетке оказывается лишь по одной из всех пар гомологичных хромосом исходных клеток. Это становится возможным потому, что при мейозе происходят лишь репликация ДНК и два последовательных деления ядер. В результате из одной диплоидной клетки образуются две гаплоидные клетки. В каждой из таких дочерних клеток содержится вдвое меньше хромосом (23), чем в ядре материнской клетки (46). В результате мейоза гаплоидные половые клетки имеют не только уменьшенное вдвое число хромосом, но иное расположение генов в хромосомах. Поэтому новый организм несет не просто сумму признаков своих родителей, но и собственные (индивидуальные) черты.

Вопросы для повторения и самоконтроля

1. Из каких элементов состоит ядро клетки? Какие функции оно выполняет?
2. Расскажите о строении молекул ДНК.
3. Дайте морфологическую характеристику хромосом, приведите их классификацию.
4. Что собой представляет клеточный цикл, какие периоды (фазы) выделяют в этом цикле?
5. Что такое мейоз, чем он отличается от митоза?

ТКАНИ

Клетки и их производные объединяются в ткани. *Ткань* — это исторически сложившаяся общность клеток и межклеточного вещества, объединенных происхождением, строением и функциями. В организме человека выделяют 4 типа тканей: *эпителиальную, соединительную, мышечную, нервную*. Каждая ткань развивается из определенного зародышевого листка. Эпителиальная ткань происходит из энто-, экто- и мезодермы. Соединительные и мышечные ткани образуются из мезодермы (кроме мышц радужки и миоэпителиоцитов, происходящих из эктодермы). Нервная ткань развивается из эктодермы.

ЭПИТЕЛИАЛЬНАЯ ТКАНЬ

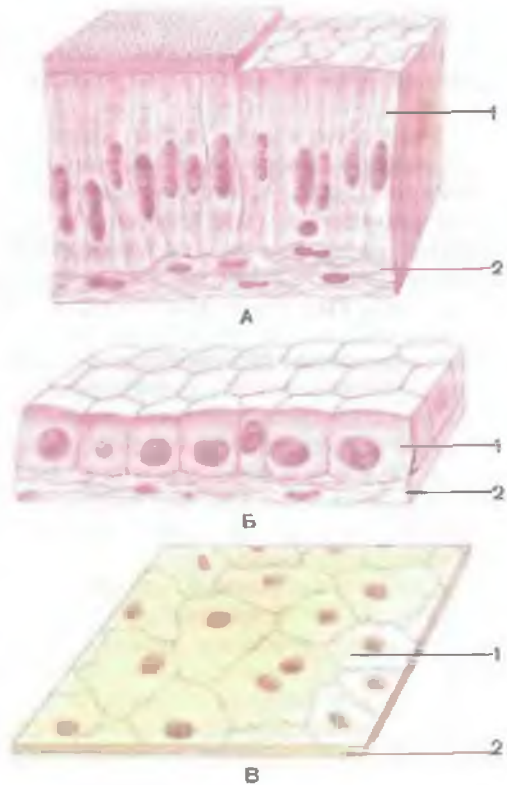
Эпителиальная ткань (*téxtus epitheliális*) покрывает поверхность тела и выстилает слизистые оболочки, отделяя организм от внешней среды (покровный эпителий). Из эпителиальной ткани образованы железы (железистый эпителий). Кроме того, выделяют сенсорный эпителий, клетки которого изменены для восприятия специфических раздражений в органах слуха, равновесия и вкуса.

Классификация эпителиальной ткани. В зависимости от положения относительно базальной мембраны покровный эпителий подразделяют на **однослойный** и **многослойный**. Все клетки однослойного эпителия лежат на базальной мембране. Клетки многослойного эпителия образуют несколько слоев, и только клетки нижнего (глубокого) слоя лежат на базальной мембране. Однослойный эпителий в свою очередь подразделяется на **о д н о р я д н ы й**, или **и з о м о р ф н ы й** (плоский, кубический, призматический), и **м н о г о р я д н ы й** (псевдомногослойный). Ядра всех клеток однорядного эпителия расположены на одном уровне, и все клетки имеют одинаковую высоту.

В зависимости от формы клеток и их способности к ороговению различают *многослойный ороговевающий* (плоский), *многослойный неороговевающий* (плоский, кубический и призматический) и *переходный эпителий*.

Рис. 6. Различные виды однослойного эпителия (схема).

А — столбчатый; Б — кубический; В — плоский (сквамозный); 1 — эпителий; 2 — подлежащая соединительная ткань.



Все эпителиальные клетки имеют общие структурные особенности. Эпителиоциты полярны, их апикальная часть отличается от базальной. Эпителиоциты покровного эпителия образуют пласты, которые располагаются на базальной мембране и лишены кровеносных сосудов. В эпителиальных клетках имеются все органеллы общего назначения. Их развитие, строение связаны с функцией эпителиальных клеток. Так, клетки, секретирующие белок, богаты элементами зернистой эндоплазматической сети; клетки, продуцирующие стероиды, — элементами незернистой эндоплазматической сети. Всасывающие клетки имеют множество микроворсинок, а эпителиоциты, покрывающие слизистую оболочку дыхательных путей, снабжены ресничками.

Покровный эпителий выполняет барьерную и защитную функции, функцию всасывания (эпителий тонкой кишки, брюшины, плевры, канальцев нефрона и др.), секреции (амниотический эпителий, эпителий сосудистой полоски улиткового протока), газообмена (дыхательные альвеолоциты).

Однослойный эпителий. К однослойным относят простой плоский, простой кубический, простой столбчатый и псевдомногослойный эпителий (рис. 6).

Однослойный плоский эпителий представляет собой пласт тонких плоских клеток, лежащих на базальной мембране. В зоне залегания ядер имеются выпячивания свободной поверхности клетки. Эпителиоциты полигональной формы. Плоские эпителиоциты образуют наружную стенку капсулы клубочка почки, покрывают сзади роговицу глаза, выстилают все крове-

носные и лимфатические сосуды, полости сердца (эндотелий) и альвеолы (респираторные эпителиоциты), покрывают обращенные друг к другу поверхности серозных оболочек (мезотелий).

Э н д о т е л и о ц и т ы имеют удлинённую (иногда веретенообразную) форму и очень тонкий слой цитоплазмы. Ядросодержащая часть клетки утолщена, выбухает в просвет сосуда. Микроворсинки расположены в основном над ядром. Цитоплазма содержит микропиноцитозные пузырьки, единичные митохондрии, элементы зернистой эндоплазматической сети и комплекса Гольджи. **М е з о т е л и о ц и т ы**, покрывающие серозные оболочки (брюшина, плевра, перикард), напоминают эндотелиоциты. Их свободная поверхность покрыта множеством микроворсинок, в некоторых клетках имеется 2—3 ядра. Мезотелиоциты облегчают взаимное скольжение внутренних органов и предотвращают образование спаек (сращений) между ними. **Р е с п и р а т о р н ы е** (дыхательные) **э п и т е л и о ц и т ы** размером 50—100 мкм, их цитоплазма богата микропиноцитозными пузырьками и рибосомами. Другие органеллы представлены слабо.

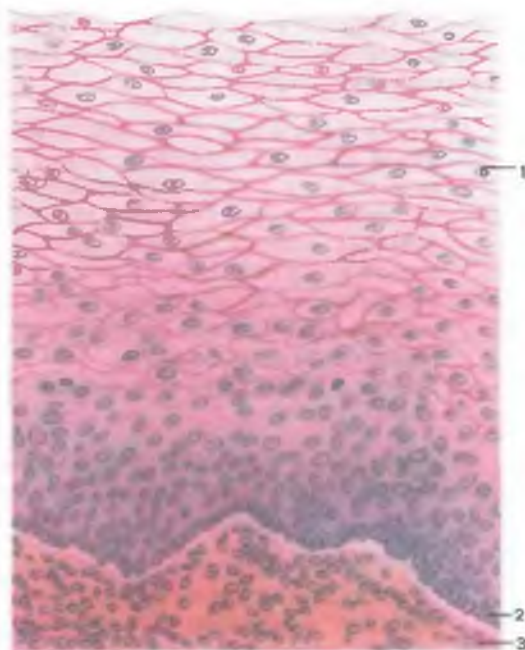
Простой кубический эпителий образован одним слоем клеток. Различают безреснитчатые кубические эпителиоциты (у собирательных трубочек почки, дистальных прямых канальцев нефронов, желчных протоков, сосудистых сплетений мозга, пигментного эпителия сетчатки глаза и др.) и реснитчатые (у терминальных и респираторных бронхиол, у эпендимоцитов, выстилающих полости желудочков мозга). Передний эпителий хрусталика глаза также представляет собой кубический эпителий. Поверхность этих клеток гладкая.

Простой однослойный столбчатый (призматический) эпителий покрывает слизистую оболочку пищеварительного тракта, начиная от входа в желудок и до заднего прохода, стенки сосочковых протоков и собирательных трубочек почек, исчерченных протоков слюнных желез, матки, маточных труб. **С т о л б ч а т ы е э п и т е л и о ц и т ы** являются высокими призматическими многоугольными или округлыми клетками. Они плотно прилегают друг к другу комплексом межклеточных соединений, которые расположены вблизи поверхности клеток. Округлое или эллипсоидное ядро обычно располагается в нижней (базальной) трети клетки. Часто призматические эпителиоциты снабжены множеством микроворсинок, стереоцилий или ресничек. Микроворсинчатые клетки превалируют в эпителии слизистой оболочки кишечника и желчного пузыря.

Псевдомногослойный (многорядный) эпителий образован преимущественно клетками с овальным ядром. Ядра располагаются на различных уровнях. Все клетки лежат на базальной мембране, однако не все они достигают просвета органа. У этого типа эпителия различают 3 вида клеток:

Рис. 7. Неороговевающий многослойный плоский (сквамозный) эпителий.

1 — поверхностный слой;
2 — базальный слой; 3 —
собственная пластинка
слизистой оболочки.



- 1) базальные эпителиоциты, образующие нижний (глубокий) ряд клеток. Они являются источником обновления эпителия (ежедневно обновляется до 2 % клеток популяции);
- 2) вставочные эпителиоциты, малодифференцированные, не имеющие ресничек или микроворсинок и не достигающие просвета органа. Они расположены между поверхностными клетками;
- 3) поверхностные эпителиоциты — удлиненные клетки, достигающие просвета органа. Эти клетки имеют округлое ядро и хорошо развитые органеллы, особенно комплекс Гольджи и эндоплазматическую сеть. Апикальная цитолемма покрыта микроворсинками, ресничками.

Реснитчатые клетки покрывают слизистую оболочку носа, трахеи, бронхов, безреснитчатые — слизистую оболочку части мужской уретры, выводных протоков желез, протоков придатка яичка и семявыносящих протоков.

Многослойный эпителий. К этому типу эпителия относят неороговевающий и ороговевающий плоский эпителий, многослойный кубический и столбчатый эпителий.

Многослойный плоский неороговевающий эпителий (рис. 7) покрывает слизистую оболочку рта и пищевода, переходной зоны

заднепроходного канала, голосовых связок, влагалища, женской уретры, наружной поверхности роговицы глаза. У этого эпителия различают 3 слоя:

- 1) **б а з а л ь н ы й с л о й** образован крупными призматическими клетками, которые лежат на базальной мембране;
- 2) **ш и п о в а т ы й (промежуточный) с л о й** образован крупными отростчатыми полигональными клетками. Базальный слой и нижняя часть шиповатого слоя образуют **р о с т к о в ы й (г е р м и н а т и в н ы й) с л о й**. Эпителиоциты делятся митотически и, продвигаясь к поверхности, уплощаются и заменяют слущивающиеся клетки поверхностного слоя;
- 3) **п о в е р х н о с т н ы й с л о й** образован плоскими клетками.

Многослойный плоский ороговевающий эпителий покрывает всю поверхность кожи, образуя его эпидермис. У эпидермиса кожи выделяют 5 слоев:

- 1) **б а з а л ь н ы й с л о й** самый глубокий. В нем располагаются призматической формы клетки, лежащие на базальной мембране. В цитоплазме, расположенной над ядром, находятся гранулы меланина. Между базальными эпителиоцитами залегают пигментсодержащие клетки — меланоциты;
- 2) **ш и п о в а т ы й с л о й** образован несколькими слоями крупных полигональных шиповатых эпителиоцитов. Нижняя часть шиповатого слоя и базальный слой образуют ростковый слой, клетки которого делятся митотически и продвигаются к поверхности;
- 3) **з е р н и с т ы й с л о й** состоит из овальных эпителиоцитов, богатых гранулами кератогиалина;
- 4) **б л е с т я щ и й с л о й** обладает выраженной светопреломляющей способностью благодаря наличию плоских безъядерных эпителиоцитов, содержащих кератин;
- 5) **р о г о в о й с л о й** образован несколькими слоями ороговевающих клеток — роговых чешуек, содержащих кератин и пузырьки воздуха. Поверхностные роговые чешуйки отпадают (слущиваются), на их место продвигаются клетки из глубже лежащих слоев. Роговой слой отличается слабой теплопроводностью.

Многослойный кубический эпителий образован несколькими слоями (от 3 до 10) клеток. Поверхностный слой представлен клетками кубической формы. Клетки имеют микроворсинки и богаты гранулами гликогена. Под поверхностным слоем расположено несколько слоев удлиненных веретенообразных клеток. Непосредственно на базальной мембране лежат полигональные

или кубические клетки. Этот тип эпителия встречается редко. Он расположен небольшими участками на коротком протяжении между многоядерными призматическим и многослойным плоским неороговевающим эпителием (слизистая оболочка задней части преддверия носа, надгортанник, часть мужской уретры, выводные протоки потовых желез).

Многослойный столбчатый эпителий также состоит из нескольких слоев (3—10) клеток. Поверхностные эпителиоциты имеют призматическую форму и часто несут на своей поверхности реснички. Глубже лежащие эпителиоциты цилиндрические и кубические. Этот тип эпителия встречается в нескольких участках выводных протоков слюнных и молочных желез, в слизистой оболочке глотки, гортани и мужской уретры.

Переходный эпителий. В переходном эпителии, покрывающем слизистую оболочку почечных лоханок, мочеточников, мочевого пузыря, начала мочеиспускательного канала, при растяжении слизистой оболочки органов изменяется (уменьшается) количество слоев. Цитолемма поверхностного слоя складчатая и асимметричная: ее наружный слой более плотный, внутренний — более тонкий. У пустого мочевого пузыря клетки высокие, на препарате видно до 6—8 рядов ядер. У наполненного пузыря клетки уплощены, количество рядов ядер не превышает 2—3, цитолемма поверхностных клеток гладкая.

Железистый эпителий. Клетки железистого эпителия (гландулоциты) образуют паренхиму многоклеточных желез и одноклеточные железы. Железы подразделяются на экзокринные, имеющие выводные протоки, и эндокринные, не имеющие выводных протоков. **Эндокринные железы** выделяют синтезируемые ими продукты непосредственно в межклеточные пространства, откуда они поступают в кровь и лимфу. **Экзокринные железы** (потовые и сальные, желудочные и кишечные) выделяют вырабатываемые ими вещества через протоки на поверхности тела. **Смешанные железы** содержат в себе и эндокринную, и экзокринную части (например, поджелудочная железа).

Во время эмбрионального развития из первичного энтодермального слоя образуется не только эпителиальный покров трубчатых внутренних органов, но и железы, одноклеточные и многоклеточные. Из клеток, оставшихся в формирующемся покровном эпителии, образуются одноклеточные внутриэпителиальные железы (слизистые). Другие клетки усиленно делятся митотически и врастают в подлежащую ткань, формируя экзопителиальные (внеэпителиальные) железы: например, слюнные, желудочные, кишечные и др. Таким же образом из первичного эктодермального слоя наряду с эпидермисом образуются кожные потовые и сальные железы. Одни железы сохраняют связь с поверхностью тела благодаря протоку — это экзокрин-

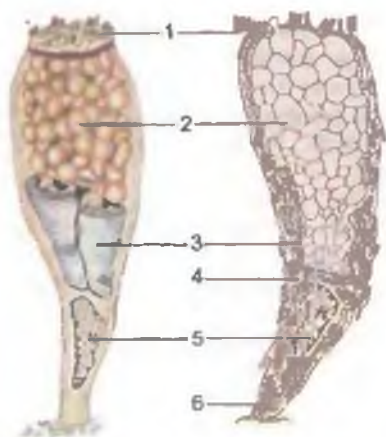


Рис. 8. Строение бокаловидных экзокриноцитов.

1 — клеточные микроворсинки; 2 — секреторные гранулы; 3 — внутриклеточный сетчатый аппарат; 4 — митохондрия; 5 — ядро; 6 — зернистая эндоплазматическая сеть.

ные железы, другие железы в процессе развития теряют такую связь и становятся эндокринными железами.

В организме человека множество *одноклеточных бокаловидных экзокриноцитов*. Они расположены среди других эпителиальных клеток, покрываю-

щих слизистую оболочку полых органов пищеварительной, дыхательной, мочевыделительной и половой систем. Эти экзокриноциты вырабатывают слизь, которая состоит из гликопротеидов. Структура бокаловидных клеток зависит от фазы секреторного цикла. Функционально активные клетки по своей форме напоминают бокал (рис. 8). Узкое, богатое хроматином ядро залегает в суженной базальной части клетки, в ее ножке. Над ядром расположен хорошо развитый комплекс Гольджи, над которым в расширенной части клетки находится множество секреторных гранул, выделяющихся из клетки по мерокриновому типу. После выделения секреторных гранул клетка становится узкой.

В синтезе слизи участвуют рибосомы, эндоплазматическая сеть, комплекс Гольджи. Белковый компонент слизи синтезируется полирибосомами зернистой эндоплазматической сети, которая находится в базальной части клетки. Затем этот компонент с помощью транспортных пузырьков переносится в комплекс Гольджи. Углеводный компонент слизи синтезируется комплексом Гольджи, здесь же происходит связывание белков с углеводами. В комплексе Гольджи формируются пресекреторные гранулы, которые отделяются и превращаются в секреторные. Их количество увеличивается в направлении апикального отдела секреторной клетки, к просвету полого (трубчатого) внутреннего органа. Секреция гранул слизи из клетки на поверхность слизистой оболочки, как правило, осуществляется путем экзоцитоза.

Экзокриноциты образуют также начальные секреторные отделы экзокринных многоклеточных желез, которые вырабатывают различные секреты, и их трубчатые протоки, через которые секрет выделяется. Морфология экзокриноцитов зависит от характера секреторного продукта и фазы секреции. Железистые

клетки поляризованы структурно и функционально. Их секреторные капли, или гранулы, сосредоточены в апикальной (надъядерной) зоне и выделяются через покрытую микроворсинками апикальную цитолемму. Клетки богаты митохондриями, элементами комплекса Гольджи и эндоплазматической сети. Зернистая эндоплазматическая сеть преобладает в белок-синтезирующих клетках (например, glanduloцитах околоушной слюнной железы), незернистая — в клетках, синтезирующих липиды или углеводы (например, в корковых эндокриноцитах надпочечной железы).

Секреторный процесс в экзокриноцитах происходит циклично, в нем выделяют 4 фазы. В первой фазе в клетку поступают необходимые для синтеза вещества. Во второй фазе в зернистой эндоплазматической сети происходит синтез веществ, которые при помощи транспортных пузырьков перемещаются к поверхности комплекса Гольджи и сливаются с ней. Здесь вещества, подлежащие секреции, вначале накапливаются в вакуолях. В результате конденсирующиеся вакуоли превращаются в секреторные гранулы, которые передвигаются в апикальном направлении. В третьей фазе секреторные гранулы выделяются из клетки. Четвертая фаза секреторного цикла — это восстановление экзокриноцитов.

Возможны 3 типа выделения секрета:

- 1) мерокриновый (экриновый), при котором секреторные продукты выделяются путем экзоцитоза. Он наблюдается в серозных (белковых) железах. При данном типе секреции структура клеток не нарушается;
- 2) апокриновый тип (например, лактоциты) сопровождается разрушением апикальной части клетки (макроапокриновый тип) либо верхушек микроворсинок (микроапокриновый тип);
- 3) голокриновый тип, при котором glanduloциты полностью разрушаются и их содержимое входит в состав секрета (например, сальные железы).

Классификация многоклеточных экзокринных желез. В зависимости от строения начального (секреторного) отдела различают **трубчатые** (напоминают трубку), **ацинозные** (напоминают грушу или удлиненную виноградную гроздь) и **альвеолярные** (округлые), а также **трубчато-ацинозные** и **трубчато-альвеолярные железы** (рис. 9).

В зависимости от количества протоков железы подразделяются на **простые**, имеющие один проток, и **сложные**. У сложных желез в главный (общий) выводной проток вливается несколько протоков, в каждый из которых открывается несколько начальных (секреторных) отделов.

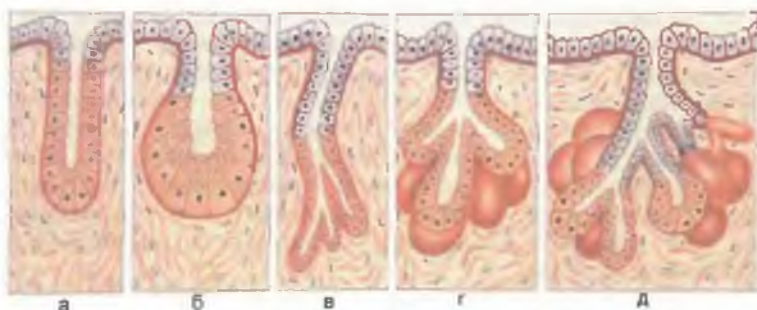


Рис. 9. Виды экзокринных желез.

а — простая трубчатая железа; б — простая альвеолярная железа; в — трубчатая железа с разветвленным начальным отделом; г — альвеолярная железа с разветвленным начальным отделом; д — сложная альвеолярно-трубчатая железа с разветвленным начальным отделом.

Вопросы для повторения и самоконтроля

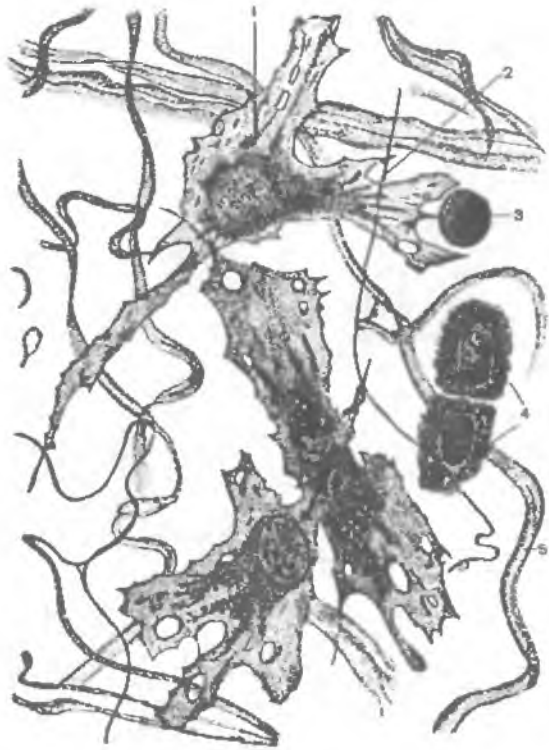
1. Расскажите о классификации эпителиальной ткани.
2. Назовите клетки, относящиеся к однослойному эпителию. Приведите примеры. Дайте характеристику каждому виду однослойного эпителия.
3. Что собой представляет многорядный эпителий, чем он отличается от многослойного?
4. Что такое многослойный эпителий? Перечислите выделяемые в нем слои.
5. Назовите виды многослойного эпителия, дайте характеристику каждому виду.
6. Что собой представляет переходный эпителий? Чем он отличается от других видов эпителия?
7. Чем отличается железистый эпителий от других видов эпителиальной ткани?
8. Приведите классификацию экзокринных желез.
9. Назовите три способа выделения секрета из железистых клеток. В чем их различия?

СОЕДИНИТЕЛЬНАЯ ТКАНЬ

Соединительная ткань (*téxtus connectivus*) представляет собой большую группу тканей, включающую собственно соединительные ткани (рыхлая и плотная волокнистые), ткани со специальными свойствами (ретикулярная, жировая), жидкие (кровь) и скелетные (костная и хрящевая). Эти ткани выполняют многие функции: опорную, механическую (собственно соединительные ткани, хрящ, кость), трофическую (питательную), защитную (фагоцитоз и транспорт иммунокомпетентных клеток и антител). Соединительные ткани сформированы из многочис-

Рис. 10. Рыхлая волокнистая соединительная ткань.

1 — фибробласт; 2 — эластическое волокно; 3 — лимфоцит; 4 — оседлые макрофагоциты (гистиоциты); 5 — коллагеновое волокно.



ленных клеток и межклеточного вещества, состоящего из протеогликанов и гликопротеинов (адгезивных белков), а также различных волокон (коллагеновых, эластических, ретикулярных) (рис. 10).

Все виды соединительной ткани являются производными мезенхимы, которая, в свою очередь, образуется из мезодермы.

Клетки соединительной ткани

Фибробласты являются основными клетками соединительной ткани. Они веретенообразные, от поверхности фибробластов отходят тонкие короткие и длинные отростки (рис. 11). Количество фибробластов в разных типах соединительной ткани различное, особенно много их в рыхлой волокнистой соединительной ткани. Фибробласты имеют овальное ядро, заполненное мелкими глыбками хроматина, четко различимыми ядрышком и базофильной цитоплазмой, содержащей множество свободных и прикрепленных рибосом. У фибробластов хорошо развита зернистая эндоплазматическая сеть. Комплекс Гольджи развит также хорошо. На клеточной поверхности фибробластов

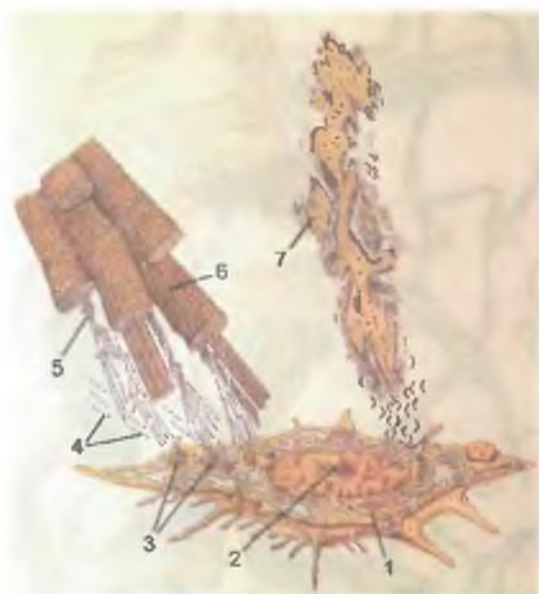


Рис. 11. Фибробласт. Образование волокон и межклеточного вещества.

1 — фибробласт; 2 — ядро; 3 — полипептидные цепочки; 4 — молекулы тропоколлагена; 5 — протофибрилла; 6 — коллагеновая фибрилла; 7 — межклеточное вещество.

располагается фибронектин — адгезивный белок, к которому прикрепляются коллагеновые и эластические волокна. На внутренней поверхности цитолеммы фибробластов имеются микропиноцитозные пузырьки. Их наличие свидетельствует об интенсивном эндоцитозе. Цитоплазму фибробластов заполняет трехмерная микротрабекулярная сеть, образованная тонкими белковыми филаментами толщиной 5—7 нм, которые соединяют между собой актиновые, миозиновые и промежуточные филаменты. Движения фибробластов возможны за счет связи их актиновых и миозиновых филаментов, расположенных под цитолеммой клетки.

Фибробласты синтезируют и секретируют основные компоненты межклеточного вещества, а именно аморфное вещество и волокна. *Аморфное* (основное) *вещество* представляет собой студнеобразную гидрофильную среду, состоит из протеогликанов, гликопротеинов (адгезивных белков) и воды. Протеогликаны, в свою очередь, состоят из гликозаминогликанов (сульфатированных: кератинсульфат, дерматансульфат, хондроитинсульфат, гепаринсульфат и др.), связанных с белками. Протеогликаны вместе со специфическими белками объединяются в комплексы, соединенные с гиалуроновой кислотой (несульфатированными гликозаминогликанами). Гликозаминогликаны имеют отрицательный заряд, а вода является диполем (\pm), поэтому она связывается с гликозаминогликанами. Эту воду называют связанной. Количество связанной воды зависит от количе-

ства и длины молекул гликозаминогликанов. Например, в рыхлой соединительной ткани много гликозаминогликанов, поэтому в ней много воды. В костной ткани молекулы гликозаминогликанов короткие, в ней мало воды.

Коллагеновые волокна начинают образовываться в комплексе Гольджи фибробластов, где формируются агрегаты проколлагена, переходящие в «секреторные» гранулы. Во время секреции проколлагена из клеток этот проколлаген на поверхности превращается в тропоколлаген. Молекулы тропоколлагена во внеклеточном пространстве объединяются между собой путем «самосборки», образуя протофибриллы. Пять-шесть протофибрилл, соединяясь вместе с помощью боковых связей, образуют микрофибриллы толщиной около 10 нм. Микрофибриллы, в свою очередь, объединяются в длинные поперечно исчерченные фибриллы толщиной до 300 нм, которые формируют коллагеновые волокна толщиной от 1 до 20 мкм. Наконец, множество волокон, собираясь, составляют коллагеновые пучки толщиной до 150 мкм.

Важная роль в фибрилlogenезе принадлежит самому фибробласту, который не только секретировывает компоненты межклеточного вещества, но и создает направление (ориентацию) волокон соединительной ткани. Это направление соответствует длине оси фибробластов, которые регулируют сборку и трехмерное расположение волокон и их пучков в межклеточном веществе.

Эластические волокна толщиной от 1 до 10 мкм состоят из белка эластина. Молекулы проэластина синтезируются фибробластами на рибосомах зернистой эндоплазматической сети и секретировываются во внеклеточное пространство, где образуются микрофибриллы. Эластические микрофибриллы толщиной около 13 нм вблизи клеточной поверхности во внеклеточном пространстве образуют петлистую сеть. Эластические волокна анастомозируют и переплетаются между собой, образуя сети, фенестрированные пластины и мембраны. В отличие от коллагеновых эластические волокна способны растягиваться в 1,5 раза, после чего они возвращаются в исходное состояние.

Ретикулярные волокна тонкие (толщиной от 100 нм до 1,5 мкм), разветвленные, образуют мелкопетлистые сети, в ячейках которых расположены клетки. Вместе с ретикулярными клетками ретикулярные волокна образуют каркас (строму) лимфатических узлов, селезенки, красного костного мозга, а вместе с коллагеновыми эластическими волокнами участвуют в образовании стромы многих других органов. Ретикулярные волокна являются производными фибробластов и ретикулярных клеток. Каждое ретикулярное волокно содержит множество фибрилл диаметром 30 нм с поперечной исчерченностью, сходной с таковой коллагеновых волокон. Ретикулярные волокна содержат коллаген III типа, покрыты углеводами, что позволяет выявлять

их с помощью реакции Шика. Они окрашиваются в черный цвет при импрегнации серебром.

Фиброциты также являются клетками соединительной ткани. Фибробласты по мере старения превращаются в фиброциты. Фиброцит представляет собой веретенообразную клетку с крупным эллипсоидным ядром, мелким ядрышком и небольшим количеством бедной органеллами цитоплазмы. Зернистая эндоплазматическая сеть и комплекс Гольджи развиты слабо. Каждая клетка содержит и лизосомы, и аутофагосомы, и другие органеллы.

Наряду с клетками, синтезирующими компоненты межклеточного вещества, в рыхлой волокнистой соединительной ткани присутствуют клетки, разрушающие его. Эти клетки — ф и б р о к л а с т ы — по своей структуре весьма напоминают фибробласты (по форме, развитию зернистой эндоплазматической сети и комплекса Гольджи). В то же время они богаты лизосомами, что делает их похожими на макрофаги. Фиброкласты обладают большой фагоцитарной и гидролитической активностью.

В рыхлой волокнистой ткани также присутствуют и выполняют определенные функции макрофаги, лимфоциты, тканевые базофилы (тучные клетки), жировые, пигментные, адвентициальные, плазматические и другие клетки.

Макрофаги, или **макрофагоциты** (от греч. *μάκρος* — большой, пожирающий), являются подвижными клетками. Они захватывают и пожирают чужеродные вещества, взаимодействуют с клетками лимфоидной ткани — лимфоцитами. Макрофаги имеют различную форму, их размеры составляют от 10 до 20 мкм, цитолемма образует многочисленные отростки. Ядро у макрофагов округлое, овоидное или бобовидное. В цитоплазме много лизосом. Макрофаги выделяют (секретируют) в межклеточное вещество большое количество различных веществ: ферменты (лизосомные, коллагеназа, протеаза, эластаза) и другие биологически активные вещества, в том числе стимулирующие выработку В-лимфоцитов и иммуноглобулинов, повышающие активность Т-лимфоцитов.

Тканевые базофилы (тучные клетки) располагаются обычно в рыхлой волокнистой соединительной ткани внутренних органов, а также возле кровеносных сосудов. Они округлые или овоидные. В их цитоплазме много различной величины гранул, содержащих гепарин, гиалуроновую кислоту, хондроитинсульфаты. При дегрануляции (выделение гранул) гепарин снижает свертываемость крови, увеличивает проницаемость кровеносных сосудов, вызывая тем самым отек. Гепарин является антикоагулянтом. Эозинофилы, содержащие гистаминазу, блокируют эффект гистамина и медленного фактора анафилактина. Следует отметить, что выброс гранул (дегрануляция) является результатом аллергии, реакции гиперчувствительности немедленного типа и анафилаксии.

Жировые клетки, или **адипоциты**, крупные (до 100—200 мкм в диаметре), шаровидные, почти полностью заполнены каплей жира, который накапливается в качестве резервного материала. Располагаются жировые клетки обычно группами, образуя жировую ткань. Потеря жира из адипоцитов происходит под влиянием гормонов липолитического действия (адреналин, инсулин) и липазы (липотетический фермент). При этом триглицериды жировых клеток расщепляются до глицерина и жирных кислот, которые поступают в кровь и переносятся в другие ткани. Адипоциты человека не делятся. Новые адипоциты могут образовываться из адвентициальных клеток, которые располагаются возле кровеносных капилляров.

Адвентициальные клетки представляют собой малодифференцированные клетки фибробластического ряда. Они прилегают к кровеносным капиллярам, веретенообразные или уплощенные. Ядро у них овоидное, органеллы развиты слабо.

Перициты (**перикапиллярные клетки**, или **клетки Руже**) располагаются снаружи от эндотелия, внутри базального слоя кровеносных капилляров. Это отростчатые клетки, соприкасающиеся отростками с каждым соседним эндотелиоцитом.

Пигментные клетки, или **пигментоциты**, отростчатые, содержат в своей цитоплазме пигмент меланин. Этих клеток много в радужной и сосудистой оболочках глаза, коже соска и околососкового кружка молочной железы и в других участках тела.

Плазматические клетки (**плазмоциты**) и **лимфоциты** являются «рабочими» клетками иммунной системы, они активно перемещаются в тканях, в том числе и в соединительной, участвуют в реакциях гуморального и клеточного иммунитета.

Волокнистые соединительные ткани

Волокнистые соединительные ткани включают рыхлую и плотную волокнистые соединительные ткани. Плотная волокнистая соединительная ткань, в свою очередь, имеет две разновидности — неоформленную и оформленную плотную соединительную ткань.

Рыхлая волокнистая соединительная ткань располагается преимущественно по ходу кровеносных и лимфатических сосудов, нервов, образует строму многих внутренних органов, а также собственную пластинку слизистой оболочки, подслизистую и подсерозную основы, адвентициальную оболочку. Она содержит многочисленные клетки: фибробласты, фиброциты, макрофаги, тучные клетки (тканевые базофилы), адипоциты, пигментные клетки, лимфоциты, плазмоциты, лейкоциты. В межклеточном веществе рыхлой волокнистой соединительной ткани преобладает аморфное вещество, а волокна, как правило, тонкие. Волокон мало, они располагаются в разных направлениях, поэтому такая ткань названа рыхлой.

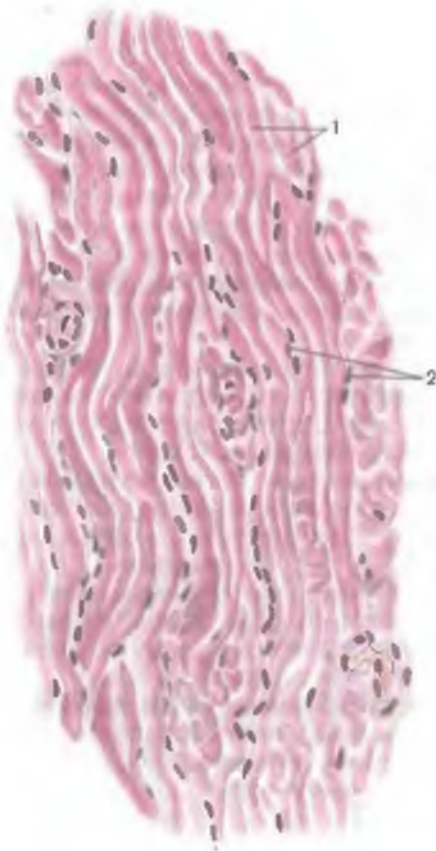

Рис. 12. Плотная волокнистая соединительная ткань.

1 — пучки коллагеновых волокон;
2 — ядра фибробластов.

Плотная волокнистая соединительная ткань благодаря хорошо развитым волокнистым структурам выполняет в основном опорную и защитную функции. В межклеточном веществе преобладают волокна, аморфного вещества мало, количество клеток менее значительное (рис. 12). Соединительнотканьные волокна или переплетаются в разных направлениях (неоформленная плотная волокнистая ткань), или располагаются параллельно друг другу (оформленная плотная волокнистая ткань).

Неоформленная плотная волокнистая соединительная ткань формирует футляры для мышц, нервов, капсулы органов и отходящие от них внутрь органов трабекулы.

Эта ткань образует склеру глаза, надкостницу и надхрящницу, волокнистый слой суставных капсул, сетчатый слой дермы, клапаны сердца, перикард, твердую мозговую оболочку.

Оформленная плотная волокнистая соединительная ткань образует сухожилия, связки, фасции, межкостные мембраны. Параллельно расположенные коллагеновые волокна представляют собой тонкие пучки 1-го порядка. Между ними находятся так называемые сухожильные клетки с характерными темными ядрами продолговатой формы. Пучки коллагеновых волокон 1-го порядка объединены в более толстые пучки 2-го порядка, которые разделены прослойками волокнистой соединительной ткани. Эти пучки сформированы плотно упакованными в слой коллагеновыми волокнами, которые в соседних слоях перекрещиваются почти под прямым углом. Между слоями залегают уплотненные многоотростчатые фиброциты.

Эластическая соединительная ткань образует эластический конус гортани и ее голосовые связки, желтые связки, участвует

в образовании стенок артерий эластического типа (аорта, легочный ствол). Главными элементами этой ткани являются тесно прилежащие друг к другу эластические волокна, между которыми залегают малочисленные фиброциты. Тонкофибриллярная сеть, образованная коллагеновыми и ретикулярными микрофибриллами, окутывает эластические волокна.

Ткани со специальными свойствами

К соединительным тканям со специальными свойствами относятся жировая, ретикулярная и слизистая. Они расположены лишь в определенных органах и участках тела и характеризуются особыми чертами строения и своеобразными функциями.

Жировая ткань выполняет трофическую, депонирующую, формообразующую и терморегуляторную функции. Выделяют два вида жировой ткани: белую, образованную однокапельными адипоцитами, и бурую, образованную многокапельными адипоцитами. Группы жировых клеток объединены в дольки, отделенные друг от друга перегородками рыхлой волокнистой соединительной ткани, в которой проходят сосуды и нервы. Между отдельными адипоцитами расположены тонкие коллагеновые и ретикулярные волокна, рядом с которыми находятся кровеносные капилляры. У человека преобладает белая жировая ткань. Она окружает некоторые органы, сохраняя их положение в теле человека (например, почки, лимфатические узлы, глазное яблоко и др.), заполняет пространства еще не функционирующих органов (например, молочная железа), замещает красный костный мозг в диафизах длинных трубчатых костей. Большая часть жировой ткани является резервной (подкожная основа, сальники, брыжейки, жировые привески толстой кишки, субсерозная основа). Количество бурой жировой ткани у взрослого человека невелико. Она имеется главным образом у новорожденного ребенка. Подобно белой, бурая жировая ткань также образует дольки, сформированные многокапельными адипоцитами. Бурый цвет обусловлен множеством кровеносных капилляров, обилием митохондрий и лизосом в многокапельных адипоцитах. Главная функция бурой жировой ткани у новорожденных — теплоизоляция. У животных бурая жировая ткань поддерживает температуру тела во время зимней спячки.

Ретикулярная соединительная ткань образует строму селезенки, лимфатических узлов, красного костного мозга. Она сформирована ретикулярными клетками, которые соединяются своими отростками, и ретикулярными волокнами. При импрегнации (окраска серебром) под микроскопом видна сеть, состоящая из тонких черного цвета волокон, которые образуют сетчатый каркас. В петлях этой сети располагаются клетки, главным образом лимфоциты, ретикулярные клетки, макрофаги, плазмоциты.

Слизистая соединительная ткань имеется только у зародыша, поэтому ее относят к эмбриональным тканям. Морфологически она напоминает мезенхиму, отличается от нее высокой степенью дифференцировки. Слизистая соединительная ткань входит в состав пупочного канатика и хориона, окружает кровеносные сосуды плода. Слизистая ткань пупочного канатика (вартонов студень) образована слизистыми клетками (их иногда называют мукоцитами), которые имеют отростчатую форму и напоминают мезенхимные, и межклеточным веществом, окрашивающимся толуидиновым синим в розовый цвет за счет наличия большого количества гиалуроновой кислоты. В петлях, образуемых клетками слизистой ткани, проходят тонкие коллагеновые волокна. Многоотростчатые клетки формируют трехмерную сеть. Переплетающиеся пучки коллагеновых микрофибрилл обеспечивают прочность пупочного канатика, а способность гликозаминогликанов связывать воду создает тургор, что препятствует сдавлению сосудов при перекручивании пупочного канатика. По мере увеличения возраста плода увеличивается количество коллагеновых волокон в слизистой ткани.

Кровь

Кровь является разновидностью соединительной ткани. Ее межклеточное вещество жидкое — это плазма крови. В плазме крови находятся («плавают») ее клеточные элементы: эритроциты, лейкоциты, а также тромбоциты (кровяные пластинки). У человека с массой тела 70 кг в среднем 5,0—5,5 л крови (это 5—9 % от всей массы тела). Функциями крови являются перенос кислорода и питательных веществ к органам и тканям и выведение из них продуктов обмена веществ.

Плазма крови представляет собой жидкость, остающуюся после удаления из нее форменных элементов — клеток. Она содержит 90—93 % воды, 7—8 % различных белковых веществ (альбумины, глобулины, липопротеиды, фибриноген), 0,9 % солей, 0,1 % глюкозы. В плазме крови имеются также ферменты, гормоны, витамины и другие необходимые организму вещества. Белки плазмы участвуют в процессе свертывания крови, обеспечивают постоянство ее реакции (рН 7,36), давления в сосудах, вязкость крови, препятствуют оседанию эритроцитов. В плазме крови содержатся иммуноглобулины (антитела), участвующие в защитных реакциях организма.

Содержание глюкозы в крови у здорового человека составляет 80—120 мг% (4,44—6,66 ммоль/л). Резкое уменьшение количества глюкозы (до 2,22 ммоль/л) приводит к резкому повышению возбудимости клеток мозга. Дальнейшее снижение содержания глюкозы в крови ведет к нарушению дыхания, кровообращения, сознания и может быть смертельным для человека.



Рис. 13. Клетки крови.

а — базофильный гранулоцит; б — эозинофильный гранулоцит; в — сегментоядерный нейтрофильный гранулоцит; г — эритроцит; д — моноцит; е — тромбоцит; ж — лимфоцит.

Минеральными веществами плазмы крови являются NaCl , KCl , CaCl_2 , NaHCO_3 , NaH_2PO_4 и другие соли, а также ионы Na^+ , Ca^{2+} , K^+ . Постоянство ионного состава крови обеспечивает устойчивость осмотического давления и сохранение объема жидкости в крови и клетках организма.

К **форменным элементам** (клеткам) крови относятся эритроциты, лейкоциты, тромбоциты (рис. 13).

Эритроциты (красные кровяные тельца) являются безъядерными клетками, не способными к делению. Количество эритроцитов в 1 мкл крови у взрослого мужчины составляет 3,9—5,5 млн (в среднем $5,0 \times 10^{12}/\text{л}$), у женщин — 3,7—4,9 млн (в среднем $4,5 \times 10^{12}/\text{л}$) и зависит от возраста, физической (мышечной) или эмоциональной нагрузки, содержания гормонов в крови. При сильных кровопотерях (и некоторых заболеваниях) содержание эритроцитов уменьшается, при этом в крови снижается уровень гемоглобина. Это состояние называют анемией (малокровие).

Каждый эритроцит имеет форму двояковогнутого диска диаметром 7—8 мкм и толщиной в центре около 1 мкм, а в краевой зоне — до 2—2,5 мкм. Площадь поверхности одного эритроцита составляет примерно 125 мкм². Общая поверхность всех эритроцитов в 5,5 л крови достигает 3500—3700 м². Снаружи эритроциты покрыты полупроницаемой мембраной (оболочкой) — цитолеммой, через которую избирательно проникают вода, газы и другие элементы. В цитоплазме отсутствуют органеллы: 34 % от ее объема составляет пигмент гемоглобин, функцией которого является перенос кислорода (O_2) и углекислого газа (CO_2).

Гемоглобин состоит из белка глобина и небелковой группы — гема, содержащего железо. В одном эритроците до 400 млн молекул гемоглобина. Гемоглобин переносит кислород из легких к органам и тканям, а углекислоту — из органов и тканей к легким. Молекулы кислорода благодаря высокому парциальному давлению его в легких присоединяются к гемоглобину. Гемоглобин с присоединившимся к нему кислородом имеет ярко-красный цвет и называется *оксигемоглобином*. При низком давлении кислорода в тканях кислород отсоединяется от гемоглобина и

выходит из кровеносных капилляров в окружающие их клетки, ткани. Отдав кислород, кровь насыщается углекислым газом, давление которого в тканях выше, чем в крови. Гемоглобин в соединении с углекислым газом называется карбогемоглобином. В легких углекислый газ покидает кровь, гемоглобин которой вновь насыщается кислородом.

Гемоглобин легко вступает в соединение с угарным газом (СО), образуя при этом карбоксигемоглобин. Присоединение угарного газа к гемоглобину происходит в 300 раз легче, чем присоединение кислорода. Поэтому содержания в воздухе даже небольшого количества угарного газа вполне достаточно, чтобы он присоединился к гемоглобину крови и блокировал поступление в кровь кислорода. В результате недостатка кислорода в организме наступает кислородное голодание (отравление угарным газом) и возникают головная боль, рвота, головокружение, потеря сознания и даже смерть.

Лейкоциты (белые кровяные клетки) обладают большой подвижностью, однако имеют различные морфологические признаки. У взрослого человека в 1 л крови от $3,8 \cdot 10^9$ до $9,0 \cdot 10^9$ лейкоцитов. В это число, согласно устаревшим представлениям, включают также лимфоциты, имеющие общее с лейкоцитами происхождение (из стволовых клеток костного мозга), однако относящиеся к иммунной системе. Лимфоциты составляют 20—35 % от общего числа «белых» клеток крови (не эритроцитов).

Лейкоциты в тканях активно перемещаются навстречу различным химическим факторам, среди которых важную роль играют продукты метаболизма. При передвижении лейкоцитов изменяется форма клетки и ядра.

Все лейкоциты в связи с наличием или отсутствием в их цитоплазме гранул подразделяют на две группы: на зернистые и незернистые лейкоциты. Большая группа — это зернистые лейкоциты (гранулоциты), которые в своей цитоплазме имеют зернистость в виде мелких гранул и более-менее сегментированное ядро. Лейкоциты второй группы не имеют зернистости в цитоплазме, ядра их несегментированные. Такие лейкоциты называют незернистыми лейкоцитами (агранулоцитами).

У зернистых лейкоцитов при окраске и кислыми, и основными красителями выявляется зернистость. Это нейтрофильные (нейтральные) гранулоциты (нейтрофилы). Другие гранулоциты имеют сродство к кислым красителям. Их называют эозинофильными гранулоцитами (эозинофилами). Третьи гранулоциты окрашиваются основными красителями. Это базофильные гранулоциты (базофилы). Все гранулоциты содержат два типа гранул: первичные и вторичные — специфические.

Нейтрофильные гранулоциты (нейтрофилы) округлые, их диаметр 7—9 мкм. Нейтрофилы составляют 65—75 % от общего числа «белых» клеток крови (включая лимфоциты). Ядро у ней-

трофилов сегментированное, состоит из 2—3 долек и более с тонкими перемычками между ними. Некоторые нейтрофилы имеют ядро в виде изогнутой палочки (палочкоядерные нейтрофилы). Бобовидное ядро у молодых (юных) нейтрофилов. Число таких нейтрофилов невелико — около 0,5 %.

В цитоплазме нейтрофилов имеется зернистость, размеры гранул от 0,1 до 0,8 мкм. Одни гранулы — первичные (крупные азурофильные) — содержат характерные для лизосом гидролитические ферменты: кислые протеазу и фосфатазу, β -гиалуронидазы и др. Другие, более мелкие нейтрофильные гранулы (вторичные) имеют диаметр 0,1—0,4 мкм, содержат щелочную фосфатазу, фагоцитины, аминопептидазы, катионные белки. В цитоплазме нейтрофилов имеются гликоген и липиды.

Нейтрофильные гранулоциты, будучи подвижными клетками, обладают довольно высокой фагоцитарной активностью. Они захватывают бактерии и другие частицы, которые разрушаются (перевариваются) под действием гидролитических ферментов. Живут нейтрофильные гранулоциты до 8 сут. В кровеносном русле они находятся 8—12 ч, а затем выходят в соединительную ткань, где осуществляют свои функции.

Эозинофильные гранулоциты (эозинофилы) называются также ацитофильными лейкоцитами из-за способности их гранул окрашиваться кислыми красителями. Диаметр эозинофилов около 9—10 мкм (до 14 мкм). Количество их в крови составляет 1—5 % от общего числа «белых» клеток. Ядро у эозинофилов обычно состоит из двух или, реже, из трех сегментов, соединенных тонкой перемычкой. Встречаются также палочкоядерные и юные формы эозинофилов. В цитоплазме эозинофилов два типа гранул: мелкие, размером 0,1—0,5 мкм, содержащие гидролитические ферменты, и крупные гранулы (специфические) — величиной 0,5—1,5 мкм, имеющие пероксидазу, кислую фосфатазу, гистаминазу и др. Эозинофилы обладают меньшей подвижностью, чем нейтрофилы, однако они тоже выходят из крови в ткани к очагам воспаления. В крови эозинофилы находятся до 3—8 ч. Количество эозинофилов зависит от уровня секреции глюкокортикоидных гормонов. Эозинофилы способны инактивировать гистамин благодаря гистаминазе, а также тормозить выделение гистамина тучными клетками.

Базофильные гранулоциты (базофилы) крови имеют диаметр 9 мкм. Количество этих клеток в крови составляет 0,5—1 %. Ядро у базофилов дольчатое или сферическое. В цитоплазме имеются гранулы размером от 0,5 до 1,2 мкм, содержащие гепарин, гистамин, кислую фосфатазу, пероксидазу, серотонин. Базофилы участвуют в метаболизме гепарина и гистамина, влияют на проницаемость кровеносных капилляров и на процесс свертывания крови.

К незернистым лейкоцитам, или агранулоцитам, относятся моноциты и лейкоциты. *Моноциты* в крови

составляют 6—8 % от общего числа лейкоцитов и находящихся в крови лимфоцитов. Диаметр моноцитов 9—12 мкм (18—20 мкм — в мазках крови). Форма ядра у моноцитов различная — от бобовидного до дольчатого. Цитоплазма слабобазофильная, в ней имеются мелкие лизосомы и пиноцитозные пузырьки. Моноциты, происходящие из стволовых клеток костного мозга, относятся к так называемой мононуклеарной фагоцитарной системе (МФС). В крови моноциты циркулируют от 36 до 104 ч, затем выходят в ткани, где превращаются в макрофаги.

Т р о м б о ц и т ы крови (кровяные пластинки) представляют собой бесцветные округлые или веретенообразные пластинки диаметром 2—3 мкм. Образовались тромбоциты путем отделения от мегакариоцитов — гигантских клеток костного мозга. В 1 л крови от $200 \cdot 10^9$ до $300 \cdot 10^9$ тромбоцитов. У каждого тромбоцита выделяют гиаломер и расположенный в нем грануломер в виде зернышек размером около 0,2 мкм. В гиаломере находятся тонкие филаменты, а среди скопления зернышек грануломера располагаются митохондрии и гранулы гликогена. Благодаря способности разрушаться и склеиваться тромбоциты участвуют в свертывании крови. Продолжительность жизни тромбоцитов составляет 5—8 сут.

В крови постоянно присутствуют также клетки лимфоидного ряда (лимфоциты), которые являются структурными элементами иммунной системы. В то же время в научной и учебной литературе эти клетки все еще рассматриваются как незернистые лейкоциты, что явно неправильно.

Л и м ф о ц и т ы содержатся в большом количестве в крови ($1000—4000$ в 1 мм^3), преобладают в лимфе и ответственны за иммунитет. В организме взрослого человека их число достигает $6 \cdot 10^{12}$. Большая часть лимфоцитов постоянно циркулирует в крови и тканях, что способствует выполнению ими функции иммунной защиты организма. Все лимфоциты имеют сферическую форму, но отличаются друг от друга своими размерами. Диаметр большей части лимфоцитов около 8 мкм (малые лимфоциты). Примерно 10 % клеток имеют диаметр около 12 мкм (средние лимфоциты). В органах иммунной системы имеются и большие лимфоциты (лимфобласты) диаметром около 18 мкм. Последние в норме не встречаются в циркулирующей крови. Это молодые клетки, которые обнаруживаются в органах иммунной системы. Цитолемма лимфоцитов образует короткие микроворсинки. Округлое ядро, заполненное в основном конденсированным хроматином, занимает большую часть клетки. В окружающем узком ободке базофильной цитоплазмы множество свободных рибосом, а в 10 % клеток содержится небольшое количество азурофильных гранул — лизосом. Элементы зернистой эндоплазматической сети и митохондрии малочисленны, комплекс Гольджи развит слабо, центриоли мелкие.

Скелетные ткани

К соединительным тканям относятся также *хрящевая и костная ткани*, из которых построен скелет тела человека. Эти ткани называют скелетными. Органы, построенные из этих тканей, выполняют функции опоры, движения, защиты. Они также участвуют в минеральном обмене.

Хрящевая ткань (*téxtus cartilaginius*) образует суставные хрящи, межпозвоночные диски, хрящи гортани, трахеи, бронхов, наружного носа. Состоит хрящевая ткань из хрящевых клеток (хондробластов и хондроцитов) и плотного, упругого межклеточного вещества (рис. 14).

Хрящевая ткань содержит около 70—80 % воды, 10—15 % органических веществ, 4—7 % солей. Около 50—70 % сухого вещества хрящевой ткани — это коллаген. Межклеточное вещество (матрикс), вырабатываемое хрящевыми клетками, состоит из комплексных соединений, в которые входят протеогликаны, гиалуроновая кислота, молекулы гликозаминогликанов. В хрящевой ткани присутствуют клетки двух типов: хондробласты (от греч. *chóndros* — хрящ) и хондроциты.

Хондробласты — это молодые, способные к митотическому делению округлые или овоидные клетки. Они продуцируют компоненты межклеточного вещества хряща: протеогликаны, гликопротеины, коллаген, эластин. Цитолемма хондробластов образует множество микроворсинок. Цитоплазма богата РНК, хорошо развитой эндоплазматической сетью (зернистой и незернистой), комплексом Гольджи, митохондриями, лизосомами, гранулами гликогена. Ядро хондробласта, богатое активным хроматином, имеет 1—2 ядрышка.

Хондроциты — это зрелые крупные клетки хрящевой ткани. Они округлые, овальные или полигональные, с отростка-

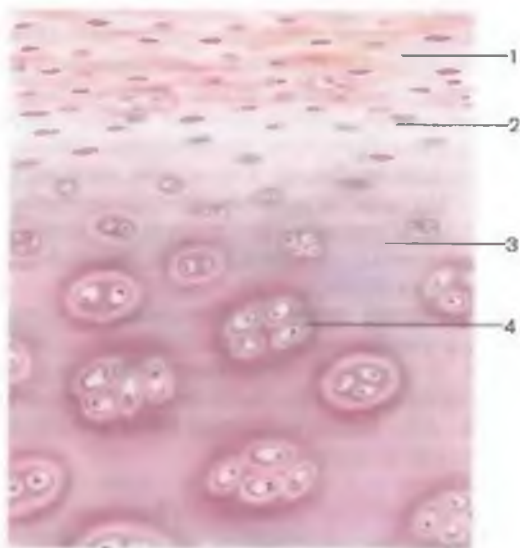


Рис. 14. Строение гиалинового хряща.

1 — надхрящница; 2 — зона хряща с молодыми хрящевыми клетками (хондрогенный слой); 3 — основное (межклеточное) вещество; 4 — группы хондроцитов (зрелые хрящевые клетки).

ми, развитыми органеллами. Хондроциты располагаются в полостях — лакунах, окружены межклеточным веществом. Если в лакуне одна клетка, то такая лакуна называется первичной. Чаще всего клетки располагаются в виде изогенных групп (2—3 клетки), занимающих полость вторичной лакуны. Стенки лакуны состоят из двух слоев: наружного, образованного коллагеновыми волокнами, и внутреннего, состоящего из агрегатов протеогликанов, которые входят в контакт с гликокаликсом хрящевых клеток.

Структурной и функциональной единицей хрящей является **х о н д р о н**, образованный клеткой или изогенной группой клеток, околклеточным матриксом и капсулой лакуны.

В соответствии с особенностями строения хрящевой ткани различают три вида хряща: гиалиновый, волокнистый и эластический хрящ.

Гиалиновый хрящ (от греч. *hyálos* — стекло) имеет голубоватый цвет. В его основном веществе располагаются тонкие коллагеновые волокна. Хрящевые клетки имеют разнообразные форму и строение в зависимости от степени дифференцировки и места расположения их в хряще. Хондроциты образуют изогенные группы. Из гиалинового хряща построены суставные, реберные хрящи и большинство хрящей гортани.

Волокнистый хрящ, в основном веществе которого содержится большое количество толстых коллагеновых волокон, обладает повышенной прочностью. Клетки, расположенные между коллагеновыми волокнами, имеют вытянутую форму, у них длинное палочковидное ядро и узкий ободок базофильной цитоплазмы. Из волокнистого хряща построены фиброзные кольца межпозвоночных дисков, внутрисуставные диски и мениски. Этим хрящом покрыты суставные поверхности височно-нижнечелюстного и грудино-ключичного суставов.

Эластический хрящ отличается упругостью, гибкостью. В матриксе эластического хряща наряду с коллагеновыми содержится большое количество сложно переплетающихся эластических волокон. Округлые хондроциты расположены в лакунах. Из эластического хряща построены надгортанник, клиновидные и рожковидные хрящи гортани, голосовой отросток черпаловидных хрящей, хрящ ушной раковины, хрящевая часть слуховой трубы.

Костная ткань (*téxtus óssei*) отличается особыми механическими свойствами. Она состоит из костных клеток, замурованных в костное основное вещество, содержащее коллагеновые волокна и пропитанное неорганическими соединениями (рис. 15). Различают три типа костных клеток: остеобласты, остециты и остеокласты.

Остеобласты — это отростчатые молодые костные клетки многоугольной, кубической формы. Остеобласты богаты элементами зернистой эндоплазматической сети, рибосомами,

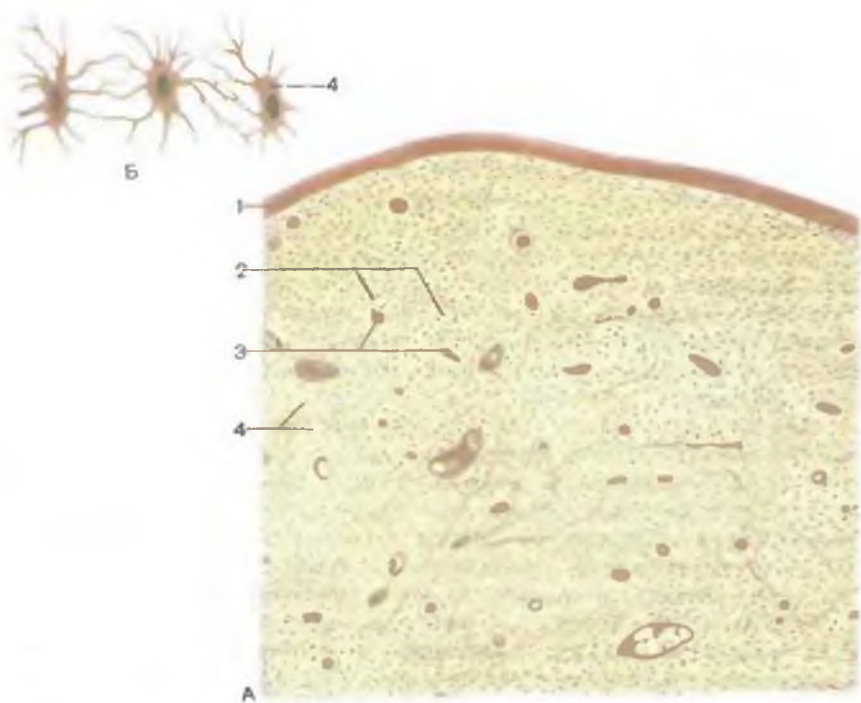


Рис. 15. Костная ткань.

А — шлиф кости (малое увеличение); Б — костные клетки (большое увеличение); 1 — надкостница; 2 — пластинки остеонов; 3 — центральные каналы (каналы остеонов); 4 — остециты.

хорошо развитым комплексом Гольджи и резко базофильной цитоплазмой. Они залегают в поверхностных слоях кости. Округлое или овальное ядро их богато хроматином и содержит одно крупное ядрышко, обычно расположенное на периферии. Остеобласты окружены тонкими коллагеновыми микрофибриллами. Вещества, синтезируемые остеобластами, выделяются через всю их поверхность в различных направлениях, что приводит к образованию стенок лакун, в которых эти клетки залегают. Остеобласты синтезируют компоненты межклеточного вещества (коллаген — это компонент протеогликана). В промежутках между волокнами располагается аморфное вещество — остеоидная ткань, или предкость, которая затем кальцифицируется. Органический матрикс кости содержит кристаллы гидроксиапатита и аморфный фосфат кальция, элементы которых поступают в костную ткань из крови через тканевую жидкость.

Остециты — это зрелые многоотростчатые веретенообразные костные клетки с крупным округлым ядром, в котором

четко видно ядрышко. Количество органелл невелико: митохондрии, элементы зернистой эндоплазматической сети и комплекс Гольджи. Osteоциты располагаются в лакунах, однако тела клеток окружены тонким слоем так называемой *костной жидкости* (тканевой) и не соприкасаются непосредственно с кальцинированным матриксом (стенками лакуны). Очень длинные (до 50 мкм) *отростки остеоцитов*, богатые актиноподобными микрофиламентами, проходят в костных канальцах. Отростки также отделены от кальцинированного матрикса пространством шириной около 0,1 мкм, в котором циркулирует тканевая (костная) жидкость. За счет этой жидкости осуществляется питание (трофика) остеоцитов. Расстояние между каждым остеоцитом и ближайшим кровеносным капилляром не превышает 100—200 мкм.

Остеокласты — это крупные многоядерные (5—100 ядер) клетки моноцитарного происхождения, размером до 190 мкм. Эти клетки разрушают кость и хрящ, осуществляют резорбцию костной ткани в процессе ее физиологической и репаративной регенерации. Ядра остеокластов богаты хроматином и имеют хорошо видимые ядрышки. В цитоплазме содержится множество митохондрий, элементов зернистой эндоплазматической сети и комплекса Гольджи, свободных рибосом, различных функциональных форм лизосом. Osteокласты имеют многочисленные ворсинкообразные цитоплазматические отростки. Таких отростков особенно много на поверхности, прилежащей к разрушаемой кости. Это *гофрированная*, или *щеточная, каемка*, увеличивающая площадь соприкосновения остеокласта с костью. Отростки остеокластов также имеют микроворсинки, между которыми находятся кристаллы гидроксиапатита. Эти кристаллы обнаруживаются в фаголизосомах остеокластов, где они разрушаются. Деятельность остеокластов зависит от уровня паратиреоидного гормона, увеличение синтеза и секреции которого приводит к активации функции остеокластов и разрушению кости.

Различают два типа костной ткани — ретикулофиброзную (грубоволокнистую) и пластинчатую. *Грубоволокнистая костная ткань* имеется у зародыша. У взрослого человека она располагается в зонах прикрепления сухожилий к костям, в швах черепа после их зарастания. Грубоволокнистая костная ткань содержит толстые неупорядоченные пучки коллагеновых волокон, между которыми находится аморфное вещество.

Пластинчатая костная ткань образована костными пластинками толщиной от 4 до 15 мкм, которые состоят из остеоцитов, основного вещества, тонких коллагеновых волокон. Волокна (коллаген I типа), участвующие в образовании костных пластинок, лежат параллельно друг другу и ориентированы в определенном направлении. При этом волокна соседних пластинок разнонаправленные и перекрещиваются почти под прямым углом, что обеспечивает большую прочность кости.

Вопросы для повторения и самоконтроля

1. Что называют плазмой крови? Какие функции она выполняет?
2. Назовите клеточные элементы крови. Дайте морфофункциональную характеристику каждому виду этих клеток.
3. Опишите строение и функции хрящевой ткани.
4. Расскажите об особенностях строения гиалинового, волокнистого и эластического хрящей.
5. Вспомните и расскажите особенности строения и функции остеобластов, остеокластов.
6. Чем отличаются друг от друга пластинчатая и ретикулофиброзная (грубоволокнистая) костная ткань?

МЫШЕЧНАЯ ТКАНЬ

Мышечная ткань (*téxtus musculáris*) представляет собой группу тканей (поперечнополосатая, гладкая, сердечная), имеющих различное происхождение и строение, объединенных по функциональному признаку — способности сокращаться — укорачиваться. Наряду с упомянутыми разновидностями мышечной ткани, образующейся из мезодермы (мезенхимы), в организме человека выделяют мышечную ткань эктодермального происхождения — миоциты радужки глаза.

Исчерченная (поперечнополосатая, скелетная) мышечная ткань образована цилиндрическими мышечными волокнами длиной от 1 мм до 4 см и более и толщиной до 0,1 мм. Каждое волокно представляет собой комплекс, состоящий из миосимпласта и миосателлитоцитов, покрытых плазматической мембраной, которую называют с а р к о л е м м о й (от греч. *sárkos* — мясо) (рис. 16). Снаружи к сарколемме прилежит базальная пластинка (мембрана), образованная тонкими коллагеновыми и ретикулярными волокнами. Миосимпласт, находящийся под сарколеммой мышечного волокна, получил название с а р к о п л а з м ы. Он состоит из множества эллипсоидных ядер (до 100), миофибрилл и цитоплазмы. Удлиненные ядра, ориентированные вдоль мышечного волокна, лежат под сарколеммой. В саркоплазме имеется большое количество элементов зернистой эндоплазматической сети. Примерно $\frac{2}{3}$ сухой массы мышечного волокна приходится на цилиндрические миофибриллы, проходящие продольно почти через всю саркоплазму. Между миофибриллами располагаются многочисленные митохондрии с хорошо развитыми кристами и гликоген.

В поперечнополосатом мышечном волокне хорошо развита саркотубулярная сеть, которая образована двумя компонентами: канальцами эндоплазматической сети, расположенными вдоль миофибрилл (L-система), и Т-канальцами (Т-трубочками), начинающимися в области впячивания сарколеммы (рис. 17). Т-трубочки проникают в глубь мышечного волокна и образуют поперечные трубочки вокруг каждой миофибриллы.

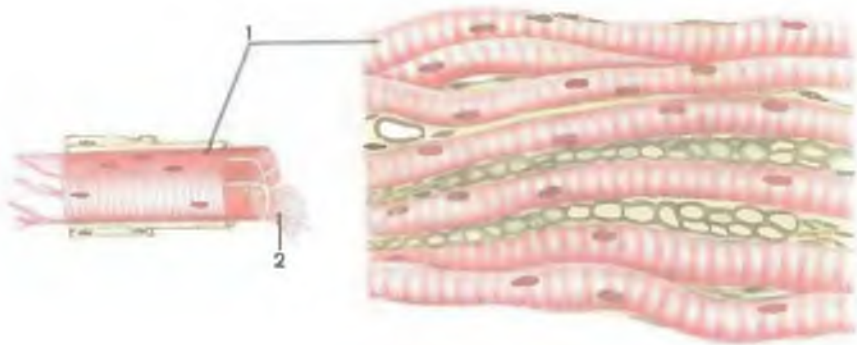

Рис. 16. Исчерченная (поперечнополосатая, скелетная) мышечная ткань.

1 — мышечные волокна; 2 — миофибриллы.

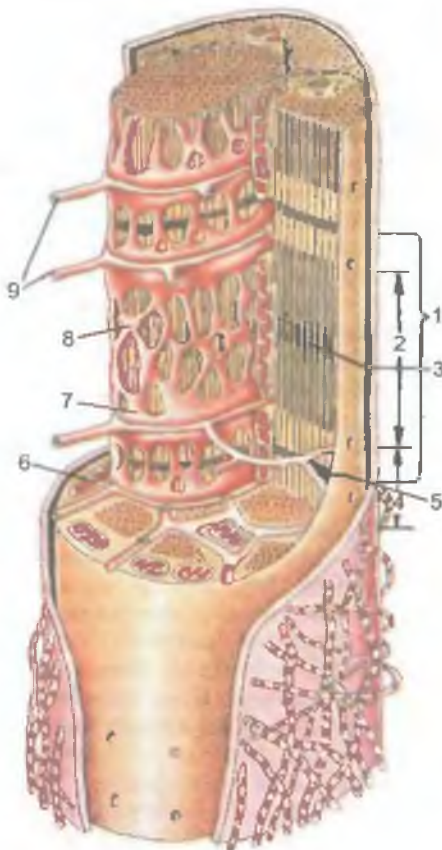


Рис. 17. Строение миофибриллы мышечного волокна (по В.Г.Елисееву).

1 — сарколемма; 2 — полоска А (диск А); 3 — линия М (мезофрагма) в середине диска А; 4 — полоска I (диск I); 5 — линия Z (телофрагма) в середине диска I; 6 — митохондрия; 7 — конечная цистерна; 8 — саркоплазматическая сеть; 9 — поперечные трубочки.

Т-трубочки играют важную роль в быстром проведении потенциала действия к каждой миофибрилле. Возникший в саркомере мышечного волокна под воздействием нервного импульса потенциал действия распространяется по Т-трубочкам, а от них на незернистую эндоплазматическую сеть, каналы которой располагаются возле Т-трубочек, а также между миофибриллами.

Основную часть саркоплазмы мышечного волокна составляют специальные органеллы — м и о ф и б р и л л ы. Каждая миофибрилла состоит из правильно чередующихся участков — темных анизотропных дисков А и светлых изотропных дисков I. В середине каждого анизотропного диска А проходит светлая зона — полоска Н, в центре которой находится линия М, или мезофрагма. Через середину диска I проходит линия Z — так называемая телофрагма. Чередование темных и светлых дисков в соседних миофибриллах, располагающихся на одном уровне, на гистологическом препарате скелетной мышцы создает впечатление поперечной исчерченности. Каждый темный диск образован толстыми миозиновыми нитями диаметром 10—15 нм. Длина толстых нитей около 1,5 мкм. Основу этих нитей (филаментов) составляет высокомолекулярный белок миозин. Каждый светлый диск образован из тонких актиновых нитей диаметром 5—8 нм и длиной около 1 мкм, состоящих из низкомолекулярного белка актина, а также низкомолекулярных белков тропомиозина и тропонина.

Участок миофибриллы между двумя телофрагмами (Z-линиями) называют с а р к о м е р о м. Он является функциональной единицей миофибриллы. Длина саркомера около 2,5 мкм, в него входят темный диск А и половинки примыкающих к нему с двух сторон светлых дисков I. Таким образом, тонкие актиновые нити идут от Z-линии навстречу друг другу и входят в диск А, в промежутки между толстыми миозиновыми нитями. При сокращении мышцы актиновые и миозиновые нити скользят навстречу друг другу, при расслаблении — двигаются в противоположные стороны.

Саркоплазма богата белком миоглобином, который, подобно гемоглобину, может связывать кислород. В зависимости от толщины волокон, содержания в них миоглобина и миофибрилл различают так называемые красные и белые поперечнополосатые мышечные волокна. *Красные мышечные волокна* (темные) богаты саркоплазмой, миоглобином и митохондриями, однако в них мало миофибрилл. Эти волокна медленно сокращаются и долго могут быть в сокращенном (рабочем) состоянии. *Белые мышечные* (светлые) *волокна* содержат мало саркоплазмы, миоглобина и митохондрий, но в них много миофибрилл. Эти волокна сокращаются быстрее красных, но быстро «устают». У человека мышцы содержат оба типа волокон. Сочетание медленных (красных) и быстрых (белых) мышечных волокон обес-

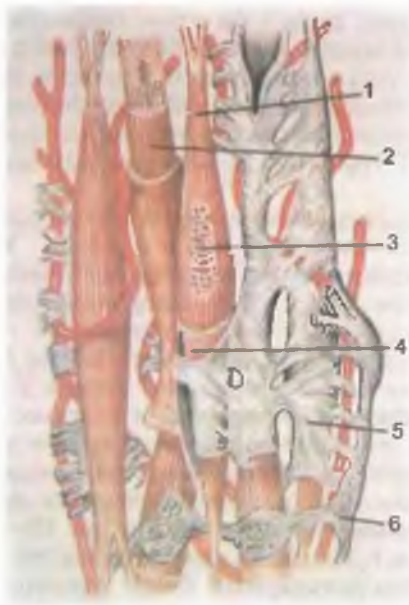


Рис. 18. Строение неисчерченной (гладкой) мышечной ткани.

1 — миоцит; 2 — миофибриллы в саркоплазме; 3 — ядро миоцита; 4 — сарколемма; 5 — эндомизий; 6 — нервное волокно.

печивает мышцам быстроту реакции (сокращение) и длительную работоспособность.

Миосателлитоциты располагаются непосредственно над сарколеммой, но под базальной пластинкой (мембранной). Это уплощенные клетки с богатым хроматином крупным ядром. Каждый миосателлитоцит имеет центросому и малое число органелл; спиральных органелл (миофибрилл) у них нет. Миосателлитоциты являются стволовыми (ростковыми) клетками поперечнополосатой (скелетной) мышечной ткани, они способны к синтезу ДНК и митотическому делению.

Неисчерченная (гладкая) мышечная ткань состоит из миоцитов, которые располагаются в стенках кровеносных, лимфатических сосудов, полых внутренних органов, где образуют их сократительный аппарат. **Гладкие миоциты** — это удлиненные веретенообразные клетки длиной от 20 до 500 мкм и толщиной от 5 до 15 мкм, лишенные поперечной исчерченности (рис. 18). Клетки располагаются группами, заостренный конец каждой клетки внедряется между двумя соседними клетками. Каждый миоцит окружен базальной мембраной, коллагеновыми и ретикулярными волокнами, среди которых проходят эластические волокна. Клетки связаны между собой многочисленными нексусами. Удлиненное палочковидное ядро, достигающее 10—25 мкм в длину, при сокращении клетки принимает форму штопора. Изнутри к цитолемме прилежат расположенные в цитоплазме веретенообразные плотные (прикрепительные) тельца.

Плотные тельца являются аналогом Z-полосок поперечнополосатых мышечных волокон. В их состав входит белок α -актинин.

В цитоплазме гладких миоцитов находятся миофиламенты двух типов — тонкие и толстые. Тонкие актиновые миофиламенты диаметром 3—8 нм лежат вдоль миоцита или косо по отношению к его длинной оси. Они прикрепляются к плотным тельцам. Толстые короткие миозиновые миофиламенты диаметром около 15 нм располагаются в цитоплазме продольно. Тонкие и толстые нити не образуют саркомеров, поэтому гладкие миоциты не имеют поперечной исчерченности. При сокращении миоцитов актиновые и миозиновые миофиламенты смещаются навстречу друг другу, при этом гладкомышечная клетка укорачивается.

Группа миоцитов, окруженных соединительной тканью, иннервируется обычно одним нервным волокном. Нервный импульс передается с одной мышечной клетки на другую благодаря нексусам со скоростью 8—10 см/с. В некоторых гладких мышцах (например, сфинктер зрачка) иннервируется каждый миоцит.

Скорость сокращения гладких миоцитов значительно меньше, чем поперечнополосатых мышечных волокон (в 100—1000 раз), при этом гладкими миоцитами затрачивается в 100—500 раз меньше энергии.

Гладкие мышцы совершают длительные тонические сокращения (например, сфинктеры полых — трубчатых — органов, гладкие мышцы кровеносных сосудов) и относительно медленные движения, которые часто ритмичные.

Исчерченная сердечная мышечная ткань относится к поперечнополосатой, однако по своему строению и функции отличается от скелетных мышц. Она состоит из сердечных миоцитов (кардиомиоцитов), образующих соединяющиеся друг с другом комплексы. Сокращения сердечной мышцы не контролируются сознанием человека. **К а р д и о м и о ц и т ы** — это клетки неправильной цилиндрической формы длиной 100—150 мкм и диаметром 10—20 мкм. Каждый кардиомиоцит имеет один-два овальных ядра, лежащих в центре и окруженных миофибриллами, расположенными по периферии строго продольно. Возле обоих полюсов ядра видны зоны цитоплазмы, лишенные миофибрилл. Строение миофибрилл в кардиомиоцитах аналогично их строению в скелетных мышцах. В кардиомиоцитах большое количество крупных митохондрий с хорошо развитыми кристами, которые располагаются группами между миофибриллами. Под цитолеммой и между миофибриллами находятся гликоген и структуры незернистой эндоплазматической сети. Эта сеть образует каналцы L-системы, с которыми контактируют T-трубочки.

Кардиомиоциты соединены между собой так называемыми вставочными дисками, которые при светооптическом изучении

имеют вид темных полосок. Вставочный диск — это зона контакта двух кардиомиоцитов, включающая цитолемму этих клеток, десмосомы, нексусы и зоны прикрепления миофибрилл каждого кардиомиоцита к его цитолемме. Десмосомы и нексусы соединяют соседние кардиомиоциты друг с другом. Через нексусы происходят передача нервного возбуждения и обмен ионами между клетками.

Вопросы для повторения и самоконтроля

1. Расскажите о строении исчерченной (поперечнополосатой) мышечной ткани, мышечных волокнах.
2. Что такое красные и белые мышечные волокна, в чем их особенности?
3. Опишите строение саркомера и место его в мышечном волокне.
4. Что собой представляют неисчерченная (гладкая) мышечная ткань, ее строение и функции?
5. Расскажите о строении и функциях кардиомиоцитов (сердечной мышечной ткани).

НЕРВНАЯ ТКАНЬ

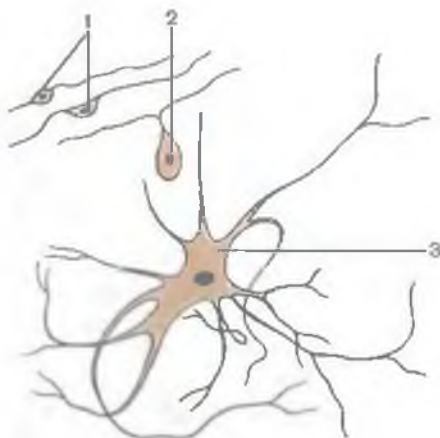
Нервная ткань является основным структурным элементом органов нервной системы — головного и спинного мозга, нервов, нервных узлов (ганглиев) и нервных окончаний. Нервная ткань состоит из нервных клеток (нейроцитов, или нейронов) и связанных с ними анатомически и функционально вспомогательных клеток нейроглии.

Н е й р о ц и т ы (н е й р о н ы) с отходящими от них отростками являются структурно-функциональными единицами органов нервной системы (рис. 19). Нервные клетки способны воспринимать раздражения, приходить в состояние возбуждения, вырабатывать и передавать информацию, закодированную в виде электрических и химических сигналов (нервных импульсов). Нервные клетки участвуют также в переработке, хранении информации и извлечении ее из памяти.

Каждая нервная клетка имеет тело и отростки. Снаружи нервная клетка окружена плазматической мембраной (цитолеммой), способной проводить возбуждение, а также обеспечивать обмен веществ между клеткой и окружающей ее средой. Тело нервной клетки содержит ядро и окружающую его цитоплазму, которую называют также перикарионом (от греч. *peri* — вокруг, *karion* — ядро). В цитоплазме находятся органеллы клетки: зернистая эндоплазматическая сеть, комплекс Гольджи, митохондрии, рибосомы и др. Для нейронов характерно присутствие в их цитоплазме хроматофильного вещества (субстанций Ниссля) и нейрофибрилл. Хроматофильное вещество выявляется в виде базофильных глыбок (скопления структур зернистой эндоплазматической сети),

Рис. 19. Различные виды нервных клеток.

1 — биполярные нейроны; 2 — псевдоуниполярный нейрон; 3 — мультиполярный нейрон.



присутствие которых свидетельствует о высоком уровне синтеза белка.

Цитоскелет нервной клетки представлен микротрубочками (нейрогубочками) и промежуточными филаментами, которые участвуют в транспорте различных веществ. Размеры (диаметр)

тел нейронов составляют от 4—5 до 135 мкм. Форма тел нервных клеток также различна — от округлой, овоидной до пирамидальной. От тела нервной клетки отходят окруженные оболочкой различной длины тонкие цитоплазматические отростки. Зрелые нервные клетки имеют отростки двух типов. Один или несколько древовидно ветвящихся отростков, по которым нервный импульс достигает тела нейрона, называют дендритом. Это так называемый дендритный транспорт веществ. У большинства клеток длина дендритов составляет около 0,2 мкм. В направлении длинной оси дендрита проходит множество нейротрубочек и небольшое количество нейрофиламентов. В цитоплазме дендритов находятся удлиненные митохондрии и небольшое количество цистерн незернистой эндоплазматической сети. Конечные отделы дендритов часто колбообразно расширены. Единственный, обычно длинный, отросток, по которому нервный импульс направляется от тела нервной клетки, — это аксон, или нейрит. Аксон отходит от конечного аксонного холмика у тела нервной клетки. Заканчивается аксон множеством конечных разветвлений, которые образуют синапсы с другими нервными клетками или тканями рабочего органа. Поверхность цитолеммы аксона (аксолеммы) гладкая. В аксоплазме (цитоплазме) находятся тонкие удлиненные митохондрии, большое количество нейротрубочек и нейрофиламентов, пузырьки и трубочки незернистой эндоплазматической сети. Рибосомы и элементы зернистой эндоплазматической сети в аксоплазме отсутствуют. Они имеются только в цитоплазме холмика аксона, где расположены пучки нейротрубочек, в то же время количество нейрофиламентов здесь невелико.

В зависимости от скорости движения нервных импульсов различают два вида аксонного транспорта: медленный транспорт, со скоростью 1—3 мм в сутки, и быстрый, со скоростью 5—10 мм в час.

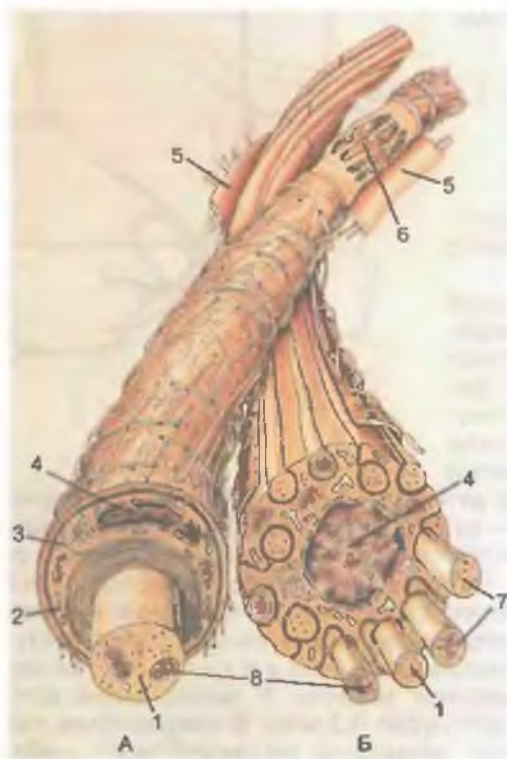


Рис. 20. Нервные волокна.

А — миелиновое волокно; Б — безмиелиновое волокно; 1 — осевой цилиндр; 2 — миелиновый слой; 3 — мезаксон; 4 — ядро нейролеммоцита (шванновской клетки); 5 — базальная мембрана; 6 — узловой перехват (перехват Ранвье); 7 — нейрофиламенты, 8 — митохондрии.

Нервные клетки динамически поляризованы, т.е. способны проводить нервные импульсы только в одном направлении — от дендритов к телу нервных клеток.

Нервные волокна представляют собой отростки нервных клеток (дендриты, нейрит), покрытые оболочками. В каждом нервном волокне отросток является осевым цилиндром, а окружающие его леммоциты (шванновские клетки), относящиеся к нейроглии, образуют оболочку волокна.

С учетом строения оболочек нервные волокна делятся на безмякотные (безмиелиновые) и мякотные (миелиновые) (рис. 20).

Безмиелиновые (безмякотные) нервные волокна имеются главным образом у вегетативных нейронов. Оболочка этих волокон тонкая, построена таким образом, что осевой цилиндр как бы вдавлен в шванновскую клетку, в образованный ею глубокий желобок. Сомкнутую, сдвоенную над осевым цилиндром мембрану нейролеммоцита называют мезаксоном. Нередко внутри оболочки располагается не один осевой цилиндр, а несколько (от 5 до 20), образуя нервное волокно кабельного типа. На протяжении отростка нервной клетки его оболочку образуют многие шванновские клетки, располагающиеся одна за другой. Между аксоле-

мой каждого нервного волокна и шванновской клеткой имеется узкое пространство (10—15 нм), заполненное тканевой жидкостью, участвующей в проведении нервных импульсов.

Миелиновые нервные волокна имеют толщину до 20 мкм. Они образованы довольно толстым аксоном клетки — осевым цилиндром, вокруг которого имеется оболочка, состоящая из двух слоев: более толстого внутреннего — миелинового и наружного — тонкого слоя, образованного нейролеммоцитами. Миелиновый слой нервных волокон имеет сложное строение, так как шванновские клетки в своем развитии спирально наматываются на аксоны нервных клеток (осевые цилиндры). Дендриты, как известно, миелиновой оболочки не имеют. Каждый леммоцит окутывает только небольшой участок осевого цилиндра. Поэтому миелиновый слой, состоящий из липидов, имеется только в пределах шванновских клеток, он не сплошной, а прерывистый. Через каждые 0,3—1,5 мм имеются так называемые узлы нервного волокна (*перехваты Ранвье*), где миелиновый слой отсутствует (прерывается) и соседние леммоциты своими концами подходят непосредственно к осевому цилиндру. Покрывающая шванновские клетки базальная мембрана сплошная, она без перерыва переходит через перехваты Ранвье. Эти перехваты рассматриваются в качестве мест проницаемости для ионов Na^+ и деполяризации электрического тока (нервного импульса). Такая деполяризация (только в области перехватов Ранвье) способствует быстрому прохождению нервных импульсов по миелиновым нервным волокнам. Нервные импульсы по миелиновым волокнам проводятся как бы прыжками — от одного перехвата Ранвье к следующему. У безмиелиновых нервных волокон деполяризация происходит по всему волокну, и нервные импульсы по таким волокнам проходят медленно. Так, скорость проведения нервных импульсов по безмиелиновым волокнам составляет 1—2 м/с, а по мякотным (миелиновым) — 5—120 м/с.

Классификация нервных клеток. В зависимости от количества отростков различают **униполярные**, или одноотростчатые, нейроны и **биполярные**, или двухотростчатые. Нейроны с большим количеством отростков называют **мультиполярными**, или многоотростчатыми. К биполярным нейронам относятся такие **ложноуниполярные (псевдоуниполярные) нейроны**, которые являются клетками спинномозговых ганглиев (узлов). Эти нейроны называются псевдоуниполярными потому, что от тела клетки отходят рядом два отростка, но при световой микроскопии пространство между отростками не выявляется. Поэтому эти два отростка под световым микроскопом принимаются за один. Количество дендритов, степень их ветвления широко варьируют в зависимости от локализации нейронов и выполняемой ими функции. Мультиполярные нейроны спинного мозга имеют тело неправильной формы, множество слабоветвящихся дендритов, отходящих в разные стороны, и длинный аксон, от которого отходят боковые ветви —

коллатерали. От треугольных тел больших пирамидных нейронов коры головного (большого) мозга отходит большое количество коротких горизонтальных слабоветвящихся дендритов, аксон отходит от основания клетки. И дендриты, и нейрит заканчиваются нервными окончаниями. У дендритов это чувствительные нервные окончания, у нейрита — эффекторные.

По функциональному назначению нервные клетки подразделяют на рецепторные, эффекторные и ассоциативные.

Рецепторные (чувствительные) нейроны своими окончаниями воспринимают различные виды чувств и переносят возникшие в нервных окончаниях (рецепторах) импульсы к мозгу. Поэтому чувствительные нейроны называют также приносящими (афферентными) нервными клетками. **Эффекторные нейроны** (вызывающие действие, эффект) проводят нервные импульсы от мозга к рабочему органу. Эти нервные клетки называют также **выносящими (эфферентными) нейронами**. **Ассоциативные, или вставочные, кондукторные нейроны** передают нервные импульсы от приносящего нейрона выносящему.

Существуют крупные нейроны, функцией которых является выработка секрета. Эти клетки называют **нейросекреторными нейронами**. Секрет (нейросекрет), содержащий белок, а также липиды, полисахариды, выделяется в виде гранул и транспортируется кровью. Нейросекрет участвует во взаимодействиях нервной и сердечно-сосудистой (гуморальной) систем.

В зависимости от локализации различают следующие виды нервных окончаний — рецепторов:

- 1) **экстерорецепторы** воспринимают раздражение факторов внешней среды. Они расположены в наружных покровах тела, в коже и слизистых оболочках, в органах чувств;
- 2) **интерорецепторы** получают раздражение главным образом при изменении химического состава внутренней среды (хеморецепторы), давление в тканях и органах (барорецепторы, механорецепторы);
- 3) **проприорецепторы**, или проприоцепторы, воспринимают раздражение в тканях собственно тела. Они имеются в мышцах, сухожилиях, связках, фасциях, суставных капсулах.

В соответствии с функцией выделяют **терморецепторы, механорецепторы** и **ноцирецепторы**. Первые воспринимают изменения температуры, вторые — различные виды механических воздействий (прикосновение к коже, ее сдавление), третьи — болевые раздражения.

Среди нервных окончаний различают **с в о б о д н ы е**, лишённые глиальных клеток, и **н е с в о б о д н ы е**, у которых нервные окончания имеют оболочку — капсулу, образованную клетками нейроглии или соединительнотканью элементами (рис. 21).

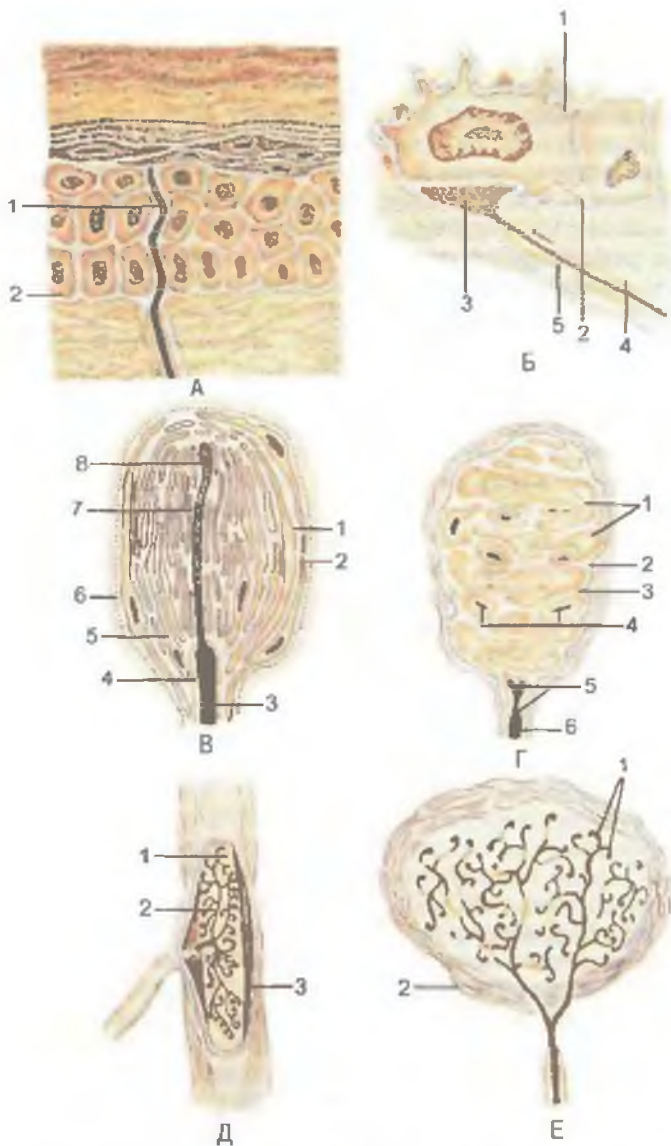


Рис. 21. Схема строения рецепторов (по А.Хэму и Д.Кормаку).

А: 1 — свободное нервное окончание; 2 — граница между дермой и эпидермисом. Б: 1 — измененная клетка эпидермиса (клетка Меркеля); 2 — базальная мембрана; 3 — концевой диск афферентного волокна; 4 — миелин; 5 — нейролеммоцит. В: 1 — субкапсулярное пространство; 2 — капсула; 3 — миелин; 4 — нейролеммоцит; 5 — наружная колба; 6 — базальная мембрана; 7 — внутренняя колба; 8 — терминальный отросток афферентного волокна. Г: 1 — упрощенные нейролеммоциты; 2 — капсула; 3 — базальная мембрана; 4 — спиральные терминалы афферентного волокна; 5 — нейролеммоциты; 6 — миелин. Д: 1 — пучки коллагеновых волокон в ядре тельца; 2 — терминальные ветви афферентного волокна; 3 — капсула. Е: 1 — терминальные ветви афферентного волокна; 2 — капсула.

Свободные нервные окончания имеются в коже. Подходя к эпидермису, нервное волокно теряет миелин, проникает через базальную мембрану в эпителиальный слой, где разветвляется между эпителиоцитами вплоть до зернистого слоя. Конечные ветви диаметром менее 0,2 мкм на своих концах колбообразно расширяются. Аналогичные нервные окончания имеются в эпителии слизистых оболочек и в роговице глаза. Концевые свободные рецепторные нервные окончания воспринимают боль, тепло и холод. Другие нервные волокна проникают таким же образом в эпидермис и заканчиваются контактами с осязательными клетками (клетки Меркеля). Нервное окончание расширяется и образует с клеткой Меркеля синапсopodobный контакт. Эти окончания являются механорецепторами, воспринимающими давление.

Несвободные нервные окончания могут быть инкапсулированными (покрыты соединительнотканной капсулой) и неинкапсулированными (лишены капсулы). *Неинкапсулированные нервные окончания* встречаются в соединительной ткани. К ним относятся также окончания в волосяных фолликулах. *Инкапсулированными нервными окончаниями* являются осязательные тельца, пластинчатые тельца, луковичеобразные тельца (тельца Гольджи—Маццони), генитальные тельца. Все эти нервные окончания — механорецепторы. К этой группе относятся и концевые колбы, являющиеся терморецепторами.

Пластинчатые тельца (тельца Фатера—Пачини) — самые крупные из всех инкапсулированных нервных окончаний. Они овальные, достигают 3—4 мм в длину и 2 мм в толщину. Располагаются в соединительной ткани внутренних органов и подкожной основе (дерме, чаще — на границе дермы и гиподермы). Большое число пластинчатых телец имеется в адвентициальной оболочке крупных сосудов, в брюшине, сухожилиях и связках, по ходу артериоловеноулярных анастомозов. Тельце снаружи покрыто соединительнотканной капсулой, имеющей пластинчатое строение и богатой гемокapиллярами. Под соединительнотканной оболочкой лежит наружная луковича, состоящая из 10—60 концентрических пластинок, образованных уплощенными гексагональными периневральными эпителиоидными клетками. Войдя в тельце, нервное волокно теряет миелиновую оболочку. Внутри тельца оно окружено лимфоцитами, которые формируют внутреннюю луковичу.

Осязательные тельца (тельца Мейсснера) длиной 50—160 мкм и шириной около 60 мкм, овальные или цилиндрические. Их особенно много в сосочковом слое кожи пальцев. Они имеются также в коже губ, краев век, наружных половых органов. Тельце образовано множеством удлиненных, уплощенных или грушевидных лимфоцитов, лежащих один на другом. Нервные волокна, входящие в тельце, теряют миелин. Периневрий переходит в окружающую тельце капсулу, образованную несколькими слоя-

ми эпителиоидных периневральных клеток. Осязательные тельца являются механорецепторами, воспринимающими прикосновение, сдавление кожи.

Генитальные тельца (тельца Руффини) веретенообразные, расположены в коже пальцев кисти и стопы, в капсулах суставов и стенках кровеносных сосудов. Тельце окружено тонкой капсулой, образованной периневральными клетками. Войдя в капсулу, нервное волокно теряет миелин и разветвляется на множество ветвей, которые заканчиваются колбообразными вздутиями, окруженными лейкоцитами. Окончания плотно прилегают к фибробластам и коллагеновым волокнам, формирующим основу тельца. Тельца Руффини являются механорецепторами, они также воспринимают тепло и служат проприорецепторами.

Концевые колбы (колбы Краузе) сферические по форме, расположены в коже, конъюнктиве глаз, слизистой оболочке рта. Колба имеет толстую соединительнотканную капсулу. Войдя в капсулу, нервное волокно теряет миелиновую оболочку и разветвляется в центре колбы, образуя множество ветвей. Колбы Краузе воспринимают холод; возможно, они являются и механорецепторами.

В соединительной ткани сосочкового слоя кожи головки полового члена и клитора множество генитальных телец, сходных с концевыми колбами. Они являются механорецепторами.

Проприорецепторы воспринимают сокращения мышц, натяжение сухожилий и суставных капсул, мышечную силу, необходимую для выполнения того или иного движения или удержания частей тела в определенном положении. К проприорецепторным нервным окончаниям принадлежат нервно-мышечные и нервно-сухожильные веретена, которые находятся в брюшках мышц или в их сухожилиях.

Нервно-сухожильные веретена находятся в местах перехода мышцы в сухожилие. Они представляют собой пучки сухожильных (коллагеновых) волокон, соединенных с мышечными волокнами, окруженных соединительнотканной капсулой. К веретену подходит обычно толстое миелиновое нервное волокно, которое теряет миелиновую оболочку и образует концевые разветвления. Эти окончания располагаются между пучками сухожильных волокон, где они воспринимают сократительное действие мышцы.

Нервно-мышечные веретена крупные, длиной 3—5 мм и толщиной до 0,5 мм, окружены соединительнотканной капсулой. Внутри капсулы до 10—12 тонких коротких поперечнополосатых мышечных волокон, имеющих различное строение. В одних мышечных волокнах ядра сосредоточены в центральной части и образуют «ядерную сумку». В других волокнах ядра располагаются «ядерной цепочкой» на протяжении всего мышечного во-

локна. На тех и других волокнах спирально разветвляются кольцеобразные (первичные) нервные окончания, реагирующие на изменения длины и скорости сокращений. Вокруг мышечных волокон с «ядерной цепочкой» разветвляются также гроздевидные (вторичные) нервные окончания, воспринимающие только изменение длины мышцы.

В мышцах имеются *эффektorные нервно-мышечные окончания*, которые располагаются на каждом мышечном волокне. Подойдя к мышечному волокну, нервное волокно (аксон) теряет миелин и разветвляется. Эти окончания покрыты леммоцитами, их базальной мембраной, которая переходит в базальную мембрану мышечного волокна. Аксолемма каждого такого нервного окончания контактирует с сарколеммой одного мышечного волокна, прогибая ее. В щели между окончанием и волокном (шириной 20—60 нм) находится аморфное вещество, содержащее, как и синаптические щели, ацетилхолинэстеразу. Вблизи нервно-мышечного окончания в мышечном волокне находится множество митохондрий, полирибосом.

Эффektorные нервные окончания неисчерченной (гладкой) мышечной ткани образуют вздутия, в которых также находятся синаптические пузырьки и митохондрии, содержащие норадреналин и дофамин. Большинство нервных окончаний и вздутий аксонов контактирует с базальной мембраной миоцитов; лишь небольшое их количество прободает базальную мембрану. В контактах нервного волокна с мышечной клеткой аксолемма отделена от цитолеммы миоцита щелью толщиной около 10 нм.

Нейроны воспринимают, проводят и передают электрические сигналы (нервные импульсы) другим нервным клеткам или рабочим органам (мышцам, железам и др.). В местах передачи нервного импульса нейроны соединены между собой с помощью межклеточных контактов — *синапсов* (от греч. *συνάψις* — связь). В синапсах происходит преобразование электрических сигналов в химические и обратно — химических в электрические.

В зависимости от того, какие части нейронов связаны между собой, различают следующие *синапсы*: *аксосоматические*, когда окончания одного нейрона образуют контакты с телом другого нейрона; *аксодендритические*, когда аксоны вступают в контакт с дендритами; *аксо-аксональные*, когда контактируют одноименные отростки — аксоны. Такое устройство цепочек нейронов создает возможность для проведения возбуждения по этим цепочкам. Передача нервного импульса при этом осуществляется с помощью биологически активных веществ, получивших название *нейромедиаторов*. Роль медиаторов выполняют две группы веществ: 1) норадреналин, ацетилхолин и некоторые моноамины (адреналин, серотонин и др.); 2) нейропептиды (энкефалины, нейротензин, соматостатин и др.).

В каждом межнейронном синапсе выделяют пресинаптическую и постсинаптическую части. Эти части разделены синаптической щелью. Нервный импульс поступает по нервному окончанию в булавовидную пресинаптическую часть, которая ограничена пресинаптической мембраной. В цитозоле пресинаптической части находится большое количество округлых мембранных синаптических пузырьков диаметром от 4 до 20 нм, содержащих медиатор. Когда нервный импульс достигает пресинаптической части, открываются кальциевые каналы и ионы Ca^{2+} проникают в цитоплазму пресинаптической части. При повышении содержания Ca^{2+} синаптические пузырьки сливаются с пресинаптической мембраной и выделяют нейромедиатор в синаптическую щель шириной 20—30 нм, заполненную аморфным веществом умеренной электронной плотности.

Поверхность постсинаптической мембраны имеет постсинаптическое уплотнение. Нейромедиатор связывается с рецептором постсинаптической мембраны, что ведет к изменению ее потенциала — возникает постсинаптический потенциал. Таким образом, постсинаптическая мембрана преобразует химический стимул в электрический сигнал (нервный импульс). Величина электрического сигнала прямо пропорциональна количеству выделяемого нейромедиатора. Как только прекращается выделение медиатора, рецепторы постсинаптической мембраны возвращаются в исходное состояние.

Нейроглия. Нейроны существуют и функционируют в определенной среде, которую им обеспечивает нейроглия. Клетки нейроглии (рис. 22) выполняют многообразные функции: опорную, трофическую, защитную, изолирующую, секреторную. Среди клеток нейроглии (**глиоцитов**) различают *макроглию* (эпендимоциты, астроциты, олигодендроциты) и *микроглию*, имеющую моноцитарное происхождение.

Эпендимоциты выстилают изнутри желудочки мозга и спинномозговой канал. Эти клетки кубические или призматические, располагаются в один слой. Апоикальная поверхность эпендимоцитов покрыта микроворсинками, количество которых различно в разных отделах центральной нервной системы (ЦНС). От базальной поверхности эпендимоцитов отходит длинный отросток, который проникает между подлежащими клетками, разветвляется и контактирует с кровеносными капиллярами. Эпендимоциты участвуют в транспортных процессах (образование цереброспинальной жидкости), выполняют опорную и разграничительную функции, принимают участие в метаболизме мозга.

Астроциты являются основными глиальными (опорными) элементами ЦНС. Различают и волокнистые, и протоплазматические астроциты.

Волокнистые астроциты преобладают в белом веществе головного и спинного мозга. Это многоотростчатые

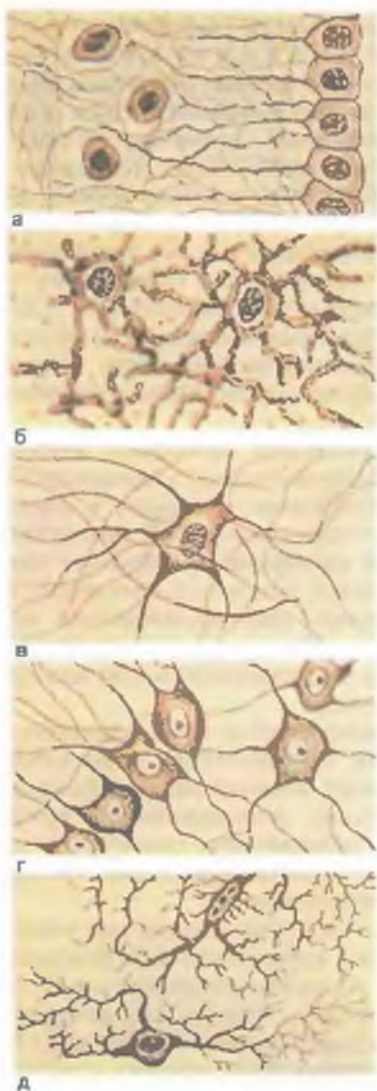


Рис. 22. Нейроглия (по В.Г.Елисееву).

а — эпендимоциты; б — протоплазматические астроциты; в — волокнистые астроциты; г — олигодендроглиоциты; д — микроглия.

(20—40 отростков) клетки, тела которых имеют размеры около 10 мкм. В цитоплазме много фибрилл, выходящих в отростки. Отростки располагаются между нервными волокнами. Некоторые отростки достигают кровеносных капилляров. Протоплазматические астроциты имеют звездчатую форму, от их тел во все стороны отходят ветвящиеся цитоплазматические отростки. Эти отростки служат опорой для от-

ростков нейронов, отделенных от цитолеммы астроцитов щелью шириной около 20 нм. Отростки астроцитов образуют сеть, в ячейках которой залегают нейроны. Указанные отростки расширяются на концах, образуя широкие «ножки». Эти «ножки», контактируя между собой, со всех сторон окружают кровеносные капилляры, образуют вокругсосудистую глиальную пограничную мембрану. Отростки астроцитов, достигающие своими расширенными окончаниями поверхности мозга, соединяются между собой нексусами и образуют сплошную *поверхностную пограничную мембрану*. К этой пограничной мембране прилежит *базальная мембрана*, отграничивающая ее от мягкой мозговой оболочки. Глиальная мембрана, образованная расширенными концами отростков астроцитов, изолирует нейроны, создавая для них специфическое микроокружение.

Олигодендроциты — многочисленные мелкие клетки овоидной формы (диаметром 6—8 мкм) с крупным, богатым хроматином ядром, окруженным тонким ободком цитоплазмы, в которой находятся умеренно развитые органеллы. Располагаются олигодендроциты вблизи нейронов и их отростков. От тел олигодендроцитов отходит небольшое количество коротких конусовидных и широких плоских трапециевидных миелинообразующих отростков. Олигодендроциты, образующие оболочки нервных волокон периферической нервной системы, называются *леммоцитами*, или *шванновскими клетками*.

Микроглия (клетки Ортеги), составляющая около 5 % от всех клеток глии в белом веществе мозга и около 18 % в сером, представлена мелкими удлинёнными клетками угловатой или неправильной формы. От тела клетки — глиального макрофага — отходят многочисленные отростки различной формы, напоминающие кустики. Основание некоторых клеток микроглии как бы распластано на кровеносном капилляре. Клетки микроглии обладают подвижностью и фагоцитарной способностью.

Вопросы для повторения и самоконтроля

1. Опишите строение и функции нервной клетки и нервных волокон (миелиновых и безмиелиновых).
2. Приведите классификацию нервных окончаний, дайте им морфофункциональную характеристику.
3. Что называют синапсом? По каким признакам классифицируют синапсы?
4. Опишите строение синапса и механизм прохождения через него нервных импульсов.
5. Приведите классификацию нейроглии, расскажите о строении и функциях глии центральной и периферической нервных систем.

ОРГАНЫ. СИСТЕМЫ И АППАРАТЫ ОРГАНОВ

Из тканей построены органы. **Орган** — это часть тела, имеющая определенную форму, отличающаяся особой для этого органа конструкцией, занимающая определенное место в организме и выполняющая характерную для этого органа функцию. В образовании каждого органа участвуют все виды тканей. Одна из тканей является главной, ведущей, рабочей для данного органа. Для мозга это нервная ткань, для мышц — мышечная, для желез — эпителиальная. Другие ткани, участвующие в образовании органа, выполняют вспомогательную функцию. Так, эпителиальная ткань выстилает слизистые оболочки органов пищеварительной, дыхательной систем и мочеполового аппарата; соединительная ткань осуществляет опорную, трофическую функции, образует соединительнотканый остов органа, его строму; мышечная ткань участвует в образовании стенок полых внутренних органов, кровеносных сосудов.

В организме человека выделяют системы и аппараты органов. **Систему органов** составляют органы, выполняющие единую функцию, имеющие общие происхождение и план строения (пищеварительная, дыхательная, мочевая, половая, сердечно-сосудистая, нервная системы). Так, пищеварительная система имеет вид трубки с расширениями или сужениями в определенных местах, развивается из первичной кишки (эпителиальный покров и железы) и выполняет функцию пищеварения. Печень, поджелудочная железа, большие слюнные железы являются выростами эпителия пищеварительной трубки.

Аппараты органов представляют собой органы, которые объединены единой функцией, однако имеют разное строение и происхождение (опорно-двигательный, мочеполовой, эндокринный аппараты).

Системы и аппараты органов образуют единый целостный человеческий организм.

ОСНОВНЫЕ ЭТАПЫ РАЗВИТИЯ ЧЕЛОВЕКА В ОНТОГЕНЕЗЕ

РАННИЕ СТАДИИ РАЗВИТИЯ ЗАРОДЫША ЧЕЛОВЕКА

Для понимания индивидуальных особенностей строения тела человека необходимо познакомиться с развитием человеческого организма во внутриутробном периоде. Каждый человек имеет индивидуальные особенности внешнего облика и внутреннего строения, наличие которых определяется двумя

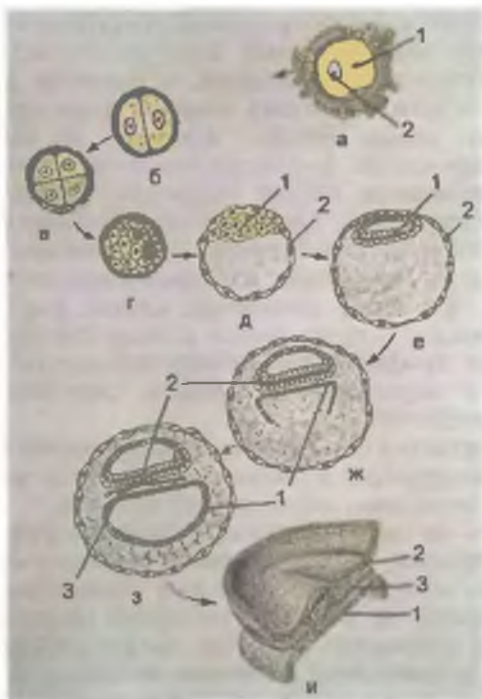


Рис. 23. Дробление зиготы и образование зародышевых листков.

а — оплодотворение: 1 — сперматозоид, 2 — яйцеклетка; б, в, г — дробление зиготы; д, е — бластула: 1 — эмбриобласт; 2 — трофобласт; ж, з, и — формирование зародышевых листков: 1 — энтодерма, 2 — эктодерма, 3 — мезодерма.

факторами. Прежде всего это наследственность — черты, унаследованные от родителей, а также результат влияния внешней среды, в которой человек растет, развивается, учится, работает.

Индивидуальное развитие, или **развитие в онтогенезе**, происходит во все периоды жизни — от зачатия до смерти. В онтогенезе человека выделяют два периода: **до рождения** (внутриутробный, пренатальный; от греч. *patos* — рожденный) и **после рождения** (внеутробный, постнатальный). Во внутриутробном периоде, от зачатия и до рождения, зародыш (эмбрион) располагается в теле матери. В течение первых 8 нед происходят основные процессы формирования органов, частей тела. Этот период называется **эмбриональным**, а организм будущего человека — **эмбрион (зародыш)**. Начиная с 9-й недели, когда уже начали обозначаться основные внешние человеческие черты, организм называют **плодом**, а период — **плодным**.

После оплодотворения (слияние сперматозоида и яйцеклетки), которое происходит обычно в маточной трубе, слившиеся половые клетки образуют одноклеточный зародыш — **зиготу**, обладающую всеми свойствами обеих половых клеток. С этого момента начинается развитие нового (дочернего) организма.

Первая неделя развития зародыша — это период дробления (деления) зиготы на дочерние клетки (рис. 23). В течение пер-

вых 3—4 дней зигота делится и одновременно продвигается по маточной трубе в сторону полости матки. В результате деления зиготы образуется многоклеточный пузырек — **бластула** с полостью внутри (от греч. blástos — росток). Стенки этого пузырька состоят из клеток двух видов: крупных и мелких. Из наружного слоя мелких светлых клеток формируются стенки пузырька — **трофобласт**. В дальнейшем клетки трофобласта образуют внешний слой оболочек зародыша. Более крупные темные клетки (**б л а с т о м е р ы**) образуют скопление — **эмбриобласт** (зародышевый узелок, зачаток зародыша), который располагается внутри от трофобласта. Из этого скопления клеток (эмбриобласта) развиваются зародыш и прилежащие к нему внезародышевые структуры (кроме трофобласта). Между поверхностным слоем (трофобластом) и зародышевым узелком скапливается небольшое количество жидкости.

К концу 1-й недели развития (6—7-й день беременности) зародыш внедряется (имплантируется) в слизистую оболочку матки. Поверхностные клетки зародыша, образующие пузырек — трофобласт (от греч. tróphe — питание, tróphicus — трофический, питающий), выделяют фермент, разрыхляющий поверхностный слой слизистой оболочки матки. Последняя уже подготовлена к внедрению в нее зародыша. К моменту овуляции (выделение яйцеклетки из яичника) слизистая оболочка матки становится толще (до 8 мм). В ней разрастаются маточные железы и кровеносные сосуды. На трофобласте появляются многочисленные выросты — ворсинки, что увеличивает поверхность его соприкосновения с тканями слизистой оболочки матки. Трофобласт превращается в питательную оболочку зародыша, которая получила название **в о р с и н ч а т о й о б о л о ч к и**, или **х о р и о н а**. В начале хорион имеет ворсинки со всех сторон, затем эти ворсинки сохраняются только на стороне, обращенной к стенке матки. В этом месте из хориона и прилежащей к нему слизистой оболочки матки развивается новый орган — **плацента** (детское место). Плацента — это орган, который связывает материнский организм с зародышем и обеспечивает его питание.

Вторая неделя развития зародыша — это стадия, когда клетки эмбриобласта разделяются на два слоя (две пластинки), из которых образуется два пузырька. Из наружного слоя клеток, прилежащих к трофобласту, образуется **эктобластический (амниотический) пузырек**, заполненный амниотической жидкостью. Из внутреннего слоя клеток зародышевого узелка эмбриобласта формируется **эндобластический (желточный) пузырек**. Закладка («тело») зародыша находится там, где амниотический пузырек соприкасается с желточным (рис. 24). В этот период зародыш представляет собой двухслойный щиток, состоящий из двух зародышевых листков: наружного — **эктодермы** (от греч. éktos — вне, dégma — кожа) и внутреннего — **энтодермы** (от греч. éntos — внутри). Эктодерма обращена в сторону амниотического

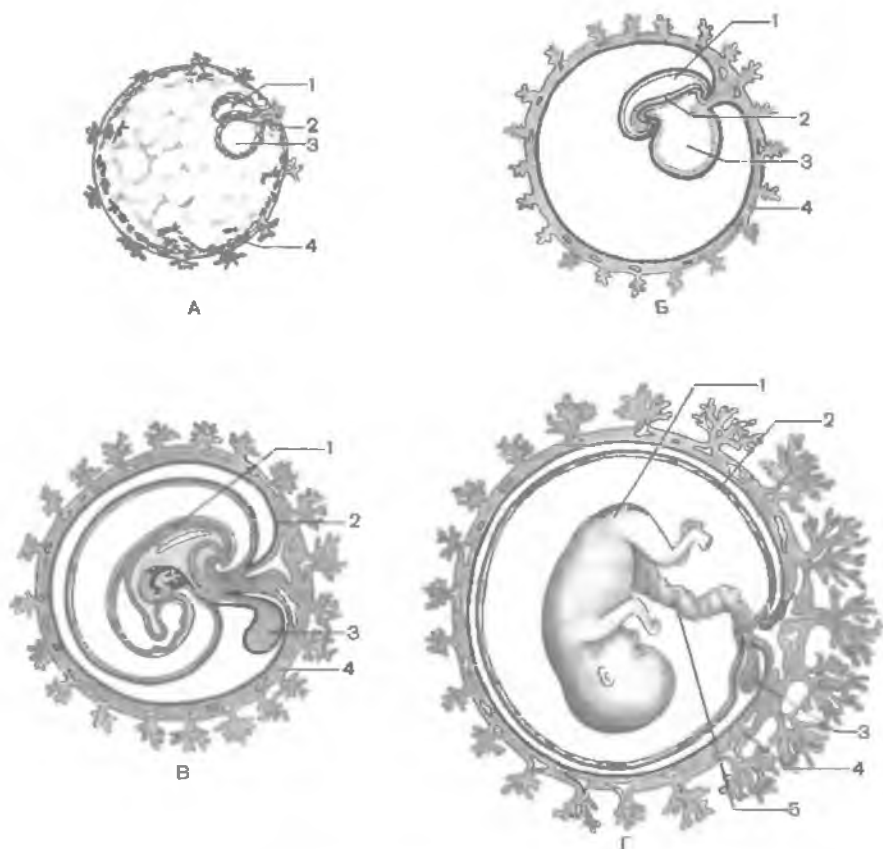


Рис. 24. Образование зародыша и зародышевых оболочек на ранних стадиях развития человека.

А — 2–3 нед. Б — 4 нед: 1 — полость амниона, 2 — тело эмбриона, 3 — желточный мешок, 4 — трофобласт. В — 6-я неделя. Г — плод 4–5 мес: 1 — тело эмбриона (плода), 2 — амнион, 3 — желточный мешок, 4 — хорион, 5 — пупочный канатик.

пузырька, а энтодерма прилежит к желточному пузырьку. На этой стадии можно определить поверхности зародыша. Дорсальная поверхность прилежит к амниотическому пузырьку, а вентральная — к желточному. Полость трофобласта вокруг амниотического и желточного пузырьков рыхло заполнена тяжами клеток внезародышевой мезенхимы. К концу 2-й недели длина зародыша составляет всего 1,5 мм. В этот период зародышевый щиток в своей задней (каудальной) части утолщается. Здесь в дальнейшем начинают развиваться осевые органы (хорда, нервная трубка).

Третья неделя развития зародыша — период образования трехслойного щитка. Клетки наружного, эктодермального, листка зародышевого щитка смещаются к заднему его концу, в результате чего образуется валик, вытянутый в направлении оси зародыша. Этот клеточный тяж получил название **первичной полоски**. В головной (передней) части первичной полоски клетки растут и размножаются быстрее, в результате чего образуется небольшое возвышение — **первичный узелок** (узелок Гензена). Первичная полоска определяет двустороннюю симметрию тела зародыша, т.е. его правую и левую стороны. Место первичного узелка указывает на краниальный (головной) конец тела зародыша.

В результате быстрого роста первичной полоски и первичного узелка, клетки которых прорастают в стороны между эктодермой и энтодермой, образуется средний зародышевой листок — **мезодерма**. Клетки мезодермы, расположенные между листками щитка, называются **внутризародышевой мезодермой**, а выселившиеся за его пределы — **внезародышевой мезодермой**.

Часть клеток мезодермы в пределах первичного узелка особенно активно растет вперед, образуя **головной** (хордальный) **отросток**. Этот отросток проникает между наружным и внутренним листками от головного до хвостового конца зародыша и образует клеточный тяж — **спинную струну (хорду)**. Головная (краниальная) часть зародыша растет быстрее, чем хвостовая (каудальная), которая вместе с областью первичного бугорка как бы отступает назад. В конце 3-й недели впереди от первичного бугорка в наружном зародышевом листке выделяется продольная полоска активно растущих клеток — **нервная пластинка**. Эта пластинка вскоре прогибается, образуя продольную борозду — **нервную бороздку**. По мере углубления бороздки ее края утолщаются, сближаются и срастаются друг с другом, замыкая нервную бороздку в **нервную трубку**. В дальнейшем из нервной трубки развивается вся нервная система. Эктодерма смыкается над образовавшейся нервной трубкой и теряет с ней связь.

В этот же период из задней части внутреннего (энтодермального) листка зародышевого щитка во внезародышевую мезенхиму (в так называемую амниотическую ножку) проникает пальцевидный вырост — **аллантоис**, который у человека определенных функций не выполняет. По ходу аллантоиса от зародыша через амниотическую ножку к ворсинкам хориона прорастают кровеносные пупочные (плацентарные) сосуды. Содержащий кровеносные сосуды тяж, соединяющий зародыш с внезародышевыми оболочками (плацентой), образует **брюшной стебелек**. Таким образом, к концу 3-й недели зародыш человека имеет вид трехслойного щитка. В области наружного зародышевого листка видна нервная трубка, а глубже — спинная струна, т.е. появляются осевые органы зародыша человека.

Четвертая неделя развития зародыша является периодом, когда зародыш, имеющий вид трехслойного щитка, начинает изгибаться в поперечном и продольном направлениях. Зародышевой щиток становится выпуклым, а его края отграничиваются от амниона глубокой бороздой — **туловищной складкой**. Тело зародыша из плоского щитка превращается в объемное, эктодерма покрывает тело зародыша со всех сторон.

Энтодерма, оказавшаяся внутри тела зародыша, свертывается в трубку и образует эмбриональный зачаток будущей кишки. Узкое отверстие, посредством которого эмбриональная кишка сообщается с желточным мешочком, в дальнейшем превращается в пупочное кольцо. Из энтодермы формируются эпителий и железы пищеварительного тракта и дыхательных путей. Из эктодермы образуются нервная система, эпидермис кожи и ее производные, эпителиальная выстилка полости рта, анального отдела прямой кишки, влагалища. Мезодерма дает начало внутренним органам (кроме производных энтодермы), сердечно-сосудистой системе, органам опорно-двигательного аппарата (кости, суставы, мышцы), собственно коже.

Эмбриональная (первичная) кишка вначале замкнута спереди и сзади. В переднем и заднем концах тела зародыша появляются впячивания эктодермы — ротовая ямка (будущая полость рта) и анальная (заднепроходная) ямка. Между полостью первичной кишки и ротовой ямкой имеется двухслойная (эктодерма и энтодерма) передняя (ротоглоточная) пластинка (мембрана), между кишкой и заднепроходной ямкой — клоакальная (заднепроходная) пластинка (мембрана), также двухслойная. Передняя (ротоглоточная) мембрана прорывается на 4-й неделе развития. На 3-м месяце прорывается задняя (заднепроходная) мембрана.

В результате изгибания тело зародыша оказывается окруженным содержимым амниона — амниотической жидкостью, которая выполняет роль защитной среды, предохраняющей зародыш от повреждений, в первую очередь механических (сотрясения). Желточный мешок отстает в росте и на 2-м месяце внутриутробного развития имеет вид небольшого мешочка, а затем полностью редуцируется. Брюшной стебелек удлиняется, становится относительно тонким и в дальнейшем получает название **пупочного канатика**.

В течение 4-й недели продолжается начавшаяся в конце 3-й недели развития зародыша дифференцировка его мезодермы. Дорсальная часть мезодермы, расположенная по бокам от хорды, образует парные выступы — **сомиты**. Сомиты сегментируются, т.е. делятся на метамерно расположенные участки. Поэтому дорсальную часть мезодермы называют сегментированной. Сегментация сомитов происходит постепенно в направлении спереди назад. На 20-й день образуется 3-я пара сомитов, к 30-му дню их уже 30, а на 35-й день — 43—44 пары. Вентральная

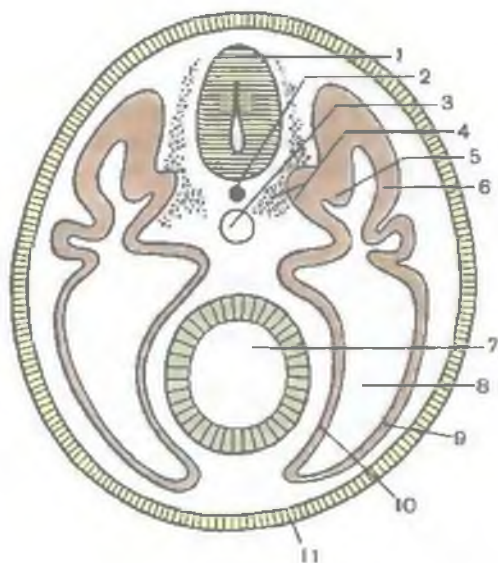


Рис. 25. Схема расположения осевых органов в теле зародыша (поперечный разрез через тело).

1 — нервная трубка; 2 — хорда; 3 — аорта; 4 — склеротом; 5 — миотом; 6 — дерматом; 7 — первичная кишка; 8 — первичная полость тела (целом); 9 — соматоплевра; 10 — спланхноплевра; 11 — эктодерма.

часть мезодермы на сегменты не подразделена, а представлена с каждой стороны двумя пластинками (не сегментированная часть мезодермы). Медиальная (висцеральная) пластинка прилежит к энтодерме

(первичной кишке) и называется **спланхноплеврой**, латеральная (наружная) — к стенке тела зародыша, к эктодерме, и получила название **соматоплевры** (рис. 25). Из спланхно- и соматоплевры развиваются эпителиальный покров серозных оболочек (мезотелий), а также собственная пластинка серозных оболочек и подсерозная основа. Мезенхима спланхноплевры идет также на построение всех слоев пищеварительной трубки, кроме эпителия и желез, которые формируются из энтодермы. Энтодерма дает начало железам пищевода, желудка, печени с желчевыводящими путями, железистой ткани поджелудочной железы, эпителиальному покрову и железам органов дыхания. Пространство между пластинками несегментированной части мезодермы превращается в полость тела зародыша, которая подразделяется на брюшную, плевральную и перикардальную полости.

Мезодерма на границе между сомитами и спланхноплеврой образует **нефротомы** (сегментарные ножки), из которых развиваются каналцы первичной почки. Из дорсальной части мезодермы — сомитов — образуется три зачатка. Вентромедиальный участок сомитов — **склеротом** — идет на построение скелетогенной ткани, дающей начало костям и хрящам осевого скелета — позвоночника. Латеральнее его лежит **миотом**, из которого развивается исчерченная скелетная мускулатура. В дорсолатеральной части сомита находится **дерматом**, из его ткани образуется соединительнотканная основа кожи — дерма.

На 4-й неделе в головном отделе на каждой стороне зародыша из эктодермы формируются зачатки внутреннего уха (вначале слуховые ямки, затем слуховые пузырьки) и будущий хруста-

Рис. 26. Зародыш человека; 7-я неделя развития.

лик глаза, который располагается над боковым выпячиванием головного мозга — глазным пузырем. В это же время преобразовываются висцеральные отделы головы, группирующиеся вокруг ротовой бухты в виде лобного и верхнечелюстных отростков. Каудальнее этих отростков видны контуры нижнечелюстной и подъязычной (гиоидной) висцеральных дуг.

На передней поверхности туловища зародыша выделяются сердечный, а за ним печеночный бугры. Углубление между этими буграми указывает на место образования поперечной перегородки — одного из зачатков диафрагмы.

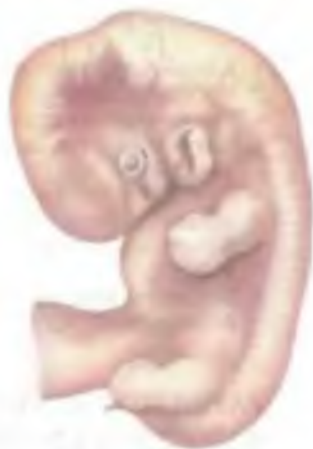Каудальнее печеночного бугра находится брюшной стебелек, включающий крупные кровеносные сосуды и соединяющий эмбрион с плацентой (пупочный канатик).

Период с 5-й по 8-ю неделю развития эмбриона — период развития органов (органогенез) и тканей (гистогенез). Это период раннего развития сердца, легких, усложнения строения кишечной трубки, формирования висцеральных и жаберных дуг, образования капсул органов чувств. Нервная трубка полностью замыкается и расширяется в головном отделе (будущий головной мозг). В возрасте около 31—32 дней (5-я неделя, длина зародыша 7,5 см) на уровне нижних шейных и I грудного сегментов тела появляются плавникоподобные зачатки (почки) рук. К 40-му дню образуются зачатки ног (на уровне нижних поясничных и верхних крестцовых сегментов).

На 6-й неделе заметны закладки наружного уха, с конца 6—7-й недели — пальцев рук, а затем ног (рис. 26).

К концу 7-й недели начинают формироваться веки. Благодаря этому глаза обрисовываются более четко. На 8-й неделе заканчивается закладка органов зародыша. С 9-й недели, т.е. с начала III месяца, зародыш принимает вид человека и называется плодом.

Начиная с III месяца и в течение всего плодного периода происходят рост и дальнейшее развитие образовавшихся органов и частей тела. В это же время начинается дифференцировка наружных половых органов. Закладываются ногти на пальцах. С конца V месяца становятся заметными брови и ресницы. На VII месяце открываются веки, начинает накапливаться жир в подкожной клетчатке. На X месяце плод рождается. Возрастные особенности развития отдельных органов и систем органов излагаются в соответствующих разделах учебника.



Вопросы для повторения и самоконтроля

1. Когда и из каких клеток образуются эмбриобласт и трофобласт?
2. Из каких слоев клеток зародыша образуются амниотический и желточный пузырьки?
3. Как называется складка, отграничивающая тело зародыша от амниона?
4. Какое образование называют несегментированной частью мезодермы? Что из нее образуется?
5. Какие органы развиваются из энтодермы, мезодермы, эктодермы?
6. Какие органы зародыша называют осевыми? Когда и из чего они образуются?

РАЗВИТИЕ ЧЕЛОВЕКА В ПОСТНАТАЛЬНОМ ОНТОГЕНЕЗЕ

После рождения ребенок быстро растет, увеличиваются масса и длина, площадь поверхности тела (табл. 2).

Рост человека продолжается в течение первых 20—22 лет его жизни. Затем до 60—65 лет длина тела почти не изменяется. Однако в пожилом и старческом возрасте (после 70 лет) в связи с изменением осанки тела, истончением межпозвоночных дисков, уплощением сводов стоп длина тела ежегодно уменьшается на 1,0—1,5 см.

К концу первого года жизни ребенка длина тела увеличивается на 21—25 см. Периоды раннего и первого детства (1 год—7 лет) характеризуются быстрым снижением скорости роста. В начале периода второго детства (8—12 лет) скорость роста составляет 4,5—5,5 см в год, а затем возрастает. В подростковом возрасте (12—16 лет) годовая прибавка длины тела у мальчиков равна в среднем 5,8 см, у девочек — около 5,7 см. У девочек наиболее интенсивный рост наблюдается в возрасте от 10 до 13 лет, а у мальчиков — в 13—16 лет, затем рост замедляется.

Масса тела человека к 5—6-му месяцу удваивается, утраивается к концу 1-го года и увеличивается примерно в 4 раза к 2 годам после рождения. Увеличение длины и массы тела происходит примерно с одинаковой скоростью. Максимальное годовое увеличение массы тела наблюдается у подростков: у девочек — на 13-м, а у мальчиков — на 15-м году жизни. Масса тела увеличивается до 20—25 лет, а затем стабилизируется и обычно не изменяется до 40—46 лет. Считается важным и физически оправданным сохранять массу тела в пределах цифр 19—20-летнего возраста.

За последние 100—150 лет наблюдается ускорение морфофункционального развития и созревания всего организма у детей и подростков (акселерация). Это ускорение в большей степени проявляется в экономически развитых странах. Так,

Таблица 2. Длина, масса и площадь поверхности тела в различные возрастные периоды постнатального онтогенеза человека [Никитюк Б.А., Чтецова В.П., 1990]

| Показатели | Возрастной период (пол: м — мужской, ж — женский) | | | | | | | | | |
|---|---|-------|-------|-------|--------|-------|--------|-------|--------|-------|
| | новорожденные | | 8 лет | | 10 лет | | 12 лет | | 14 лет | |
| | м | ж | м | ж | м | ж | м | ж | м | ж |
| Длина тела, см | 50,8 | 50,0 | 126,3 | 126,4 | 136,3 | 137,3 | 143,9 | 147,8 | 157,0 | 157,3 |
| Масса тела, кг | 3,5 | 3,4 | 26,1 | 25,6 | 32,9 | 31,8 | 35,8 | 38,5 | 46,1 | 49,1 |
| Площадь поверхности тела, см ² | 2 200 | 2 200 | 8 690 | | 9 610 | | 10 750 | | 12 290 | |

Продолжение

| Показатели | Возрастной период (пол: м — мужской, ж — женский) | | | | | | | | | | | |
|---|---|-------|--------|-------|--------|-------|---------|-------|---------|-------|-----------|--------|
| | 16 лет | | 18 лет | | 20 лет | | 22 года | | 24 года | | 24—60 лет | |
| | м | ж | м | ж | м | ж | м | ж | м | ж | м | ж |
| Длина тела, см | 169,8 | 160,2 | 172,3 | 161,8 | 173,6 | 162,8 | 174,7 | 162,7 | 174,7 | 162,8 | 174,5 | 162,6 |
| Масса тела, кг | 59,1 | 56,1 | 67,6 | 56,8 | 70,2 | 57,1 | 71,8 | 57,3 | 71,9 | 57,5 | 71,7 | 56,7 |
| Площадь поверхности тела, см ² | 14 300 | | 15 850 | | 16 800 | | 17 255 | | 17 535 | | 18 000 | 16 000 |

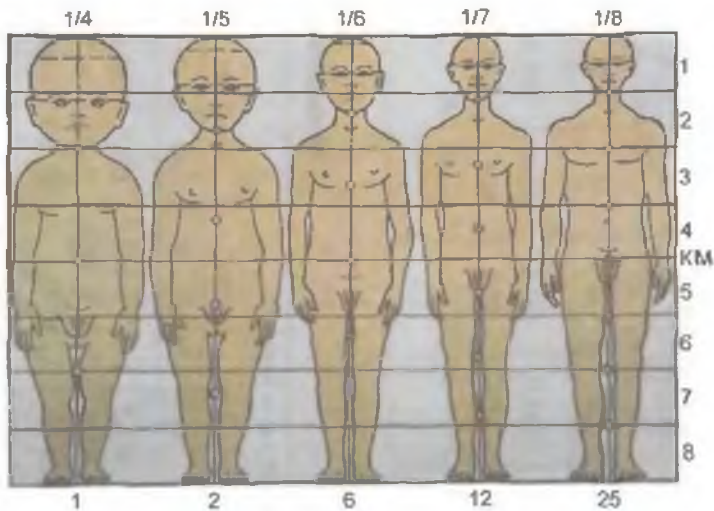


Рис. 27. Изменение пропорций частей тела в процессе роста человека.

КМ — средняя линия. Дробные цифры вверху — отношение длины головы к длине тела, цифры справа означают части тела, цифры внизу — возраст в годах.

масса тела новорожденных за столетие возросла в среднем на 100—300 г, годовалых — на 1500—2000 г. На 5 см возросла длина тела. Длина тела детей в периоды второго детства и у подростков увеличивается на 10—15 см, а у взрослых мужчин — на 6—8 см. Сократилось время, в течение которого возрастает длина тела человека. В конце XIX в. рост продолжался до 23—26 лет, в конце XX в. у мужчин рост тела в длину происходит до 20—22 лет, а у женщин — до 18—20 лет. Ускорилось прорезывание молочных и постоянных зубов. Быстрее происходят психическое развитие, половое созревание. В конце XX в. по сравнению с его началом средний возраст менархе снизился с 16,5 года до 12—13 лет, а наступление менопаузы происходит не в 43 года — 45 лет, а в 48—50 лет.

После рождения, в период продолжающегося роста человека, в каждом возрастном периоде отмечаются морфофункциональные особенности.

У новорожденного голова округлая, большая, шея и грудь короткие — живот длинный; ноги короткие — руки длинные (рис. 27). Окружность головы на 1—2 см больше окружности груди, мозговой отдел черепа относительно больше лицевого. Грудная клетка бочкообразная. Позвоночник лишен изгибов, лишь незначительно выражен мыс. Кости, образующие тазовую кость, еще не сращены между собой. Внутренние органы круп-

нее, чем у взрослого человека. Так, масса печени у новорожденного составляет $\frac{1}{20}$ массы тела, в то время как у взрослого — $\frac{1}{50}$. Длина кишечника у новорожденного в 2 раза больше длины тела, у взрослого — в 4—4,5 раза. Масса мозга у новорожденного составляет 13—14 %, а у взрослого человека — около 2 % от массы тела. Большими размерами у новорожденного отличаются надпочечники и тимус.

В грудном возрасте (10 дней—1 год) тело ребенка растет наиболее быстро. Примерно с 6-го месяца начинается прорезывание молочных зубов. В течение первых лет жизни быстро растут и развиваются опорно-двигательный аппарат, пищеварительная, дыхательная системы.

В период раннего детства (1—3 года) прорезываются все молочные зубы и происходит первое «округление»: увеличение массы тела опережает рост тела в длину. Быстро прогрессируют психическое развитие ребенка, речь, память. Ребенок начинает ориентироваться в пространстве. В течение 2—3-го года жизни рост в длину преобладает над увеличением массы тела. В связи с быстрым развитием мозга, масса которого к концу этого периода достигает 1100—1200 г, быстро развиваются умственные способности, каузальное мышление, длительно сохраняется способность узнавания, ориентации во времени, днях недели. В раннем и в первом детстве (4—7 лет) половые отличия (кроме первичных половых признаков) почти не выражены. С 6—7 лет начинается прорезывание постоянных зубов.

В период второго детства (8—12 лет) вновь преобладает рост тела в ширину. К концу этого периода усиливается рост тела в длину, темпы которого больше у девочек. Прогрессирует психическое развитие. Развивается ориентация в отношении месяцев и календарных дней. Начинается половое созревание, более раннее у девочек, что связано с усилением секреции женских половых гормонов. У девочек в 8—9 лет начинают расширяться таз и округляться бедра, увеличивается секреция сальных желез, происходит оволосение лобка. У мальчиков в 10—11 лет начинается рост гортани, яичек и полового члена, который к 12 годам увеличивается на 0,5—0,7 см.

В подростковом возрасте (12—16 лет) быстро растут и развиваются половые органы, усиливаются вторичные половые признаки. У девочек увеличивается количество волос на коже лобковой области, появляются волосы в подмышечных впадинах. Увеличиваются размеры половых органов, молочных желез, щелочная реакция влагалищного секрета становится кислой, появляются менструации, увеличиваются размеры таза. У мальчиков быстро увеличиваются яички и половой член. Вначале оволосение лобка развивается по женскому типу, набухают молочные железы. К концу подросткового периода (15—16 лет) начинается рост волос на лице, теле, в подмышечных впадинах, на лобке — по мужскому типу. Пигмен-

тируется кожа мошонки, еще больше увеличиваются половые органы, возникают первые эякуляции (непроизвольные семяизвержения).

В подростковом возрасте развивается механическая и словесно-логическая память.

Юношеский возраст (16—21 год) совпадает с периодом созревания организма. В этом возрасте рост и развитие организма в основном завершаются, все аппараты и системы органов практически достигают морфофункциональной зрелости.

Строение тела в зрелом возрасте (22 года — 60 лет) изменяется мало, а в пожилом (61—74 года) и старческом (75—90 лет) прослеживается характерная для этих возрастных периодов перестройка, которую изучает специальная наука геронтология (от греч. *geróntos* — старик). Временные границы старения имеют широкие пределы у различных индивидуумов. В старческом возрасте происходят снижение адаптивных возможностей организма, изменение морфофункциональных показателей всех аппаратов и систем органов, среди которых важнейшая роль принадлежит иммунной, нервной и кровеносной системам.

Активный образ жизни, регулярные занятия физической культурой замедляют процесс старения, однако это возможно в пределах, обусловленных наследственными факторами.

Мужчину от женщины отличают половые признаки. Они делятся на первичные (половые органы) и вторичные (развитие волос на лобке, молочных желез, изменение голоса и др.).

Вопросы для повторения и самоконтроля

1. Как изменяются масса тела и рост человека в детском возрасте и у подростков?
2. Что произошло с морфофункциональными показателями роста и созревания у детей и подростков за последние 100—150 лет?
3. Опишите закономерности строения тела новорожденного.
4. Расскажите об особенностях роста и развития человека от 1 года до 20 лет.
5. Какие процессы происходят в зрелом возрасте (21 год — 60 лет) и после 60 лет?

УЧЕНИЕ О КОСТЯХ — ОСТЕОЛОГИЯ (OSTEOLOGIA)

Одни из важнейших функций человеческого организма — удержание тела и его частей в определенном положении и передвижение в пространстве. Эти статические и динамические функции выполняет **опорно-двигательный аппарат**, у которого выделяют пассивную и активную части. К пассивной части относят кости, которые служат опорой для мышц и различных органов (*твёрдый, жесткий скелет*), и соединения костей (рис. 28). Активной частью опорно-двигательного аппарата являются мышцы, которые, сокращаясь, действуют на костные рычаги, приводя их в движение. В теле человека выделяют также *мягкий скелет* (остов), который участвует в удержании органов возле костей. К мягкому скелету относят фасции, связки, капсулы органов и другие соединительнотканые структуры.

Кости скелета образованы костной и хрящевой тканями, которые относятся к соединительным тканям. Состоят кости из клеток и плотного межклеточного вещества.

Кости образуют твёрдый скелет, в который входят позвоночный столб (позвоночник), грудина и ребра (кости туловища), череп, кости верхних и нижних конечностей. Скелет выполняет функции опоры, движения, рессорную, защитную, а также является депо различных солей.

Опорная функция скелета заключается в формировании жесткого костно-хрящевого остова тела, к костям скелета прикрепляются мышцы, фасции и многие органы. Функция движения осуществляется благодаря наличию подвижных соединений между костями, приводимых в движение мышцами. Рессорная функция определяется наличием специальных анатомических образований, уменьшающих и смягчающих сотрясения при движениях (арочная конструкция стопы, хрящевые прослойки между костями и др.). Защитная функция обусловлена участием костей в формировании костных вместилищ для головного мозга и органов чувств (полость черепа), для спинного мозга (позвоночный канал). Внутри костей располагается костный мозг, являющийся источником образования клеток крови и иммунной системы. Кости служат депо минеральных солей. В малых количествах (до 0,001 %) кости содержат более 30 различных химических элементов. Живая кость содержит витамины А, В, С и др.

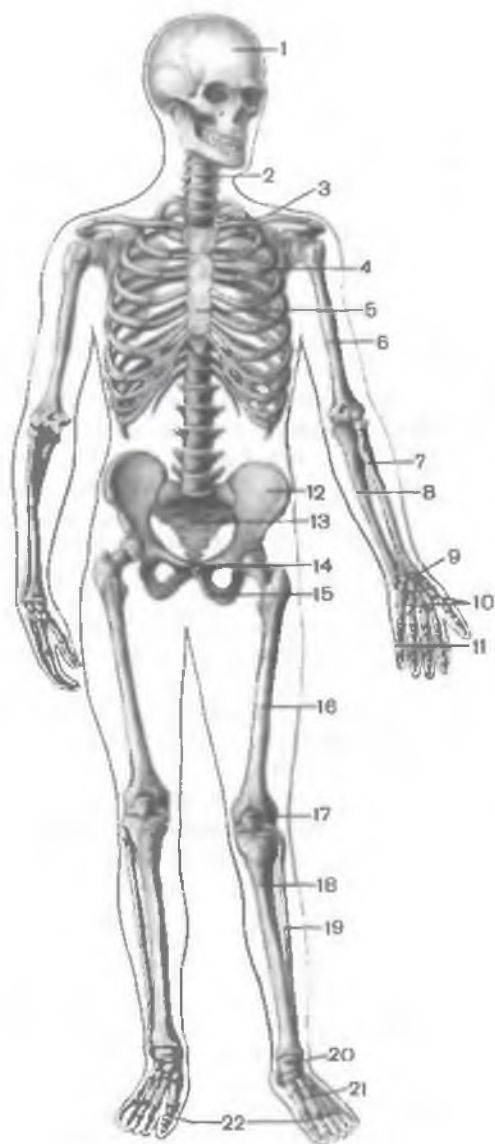


Рис. 28. Скелет человека; вид спереди.

1 — череп; 2 — позвоночный столб; 3 — ключица; 4 — ребро; 5 — грудина; 6 — плечевая кость; 7 — лучевая кость; 8 — локтевая кость; 9 — кости запястья; 10 — пястные кости; 11 — фаланги пальцев кисти; 12 — подвздошная кость; 13 — крестец; 14 — лобковая кость; 15 — седалищная кость; 16 — бедренная кость; 17 — надколенник; 18 — большеберцовая кость; 19 — малоберцовая кость; 20 — кости предплюсны; 21 — плюсневые кости; 22 — фаланги пальцев стопы.

В составе скелета в среднем 206 костей, из них 33—34 — непарные кости, остальные парные. У взрослого человека 23 кости образуют череп, 26 костей — позвоночный столб, 25 — ребра и грудину, 64 кости образуют скелет верхних конечностей и 62 кости — скелет нижних конечностей.

Позвоночный столб, череп и грудная клетка составляют **осевой скелет**. Кости верхних и нижних конечностей называют **добавочным скелетом**. Масса «живого» скелета составляет у

новорожденных примерно 11 % от массы тела, у детей других возрастных групп — от 9 до 18 %. У взрослых людей на протяжении большей части жизни соотношение массы скелета и тела удерживается на уровне около 20 %. У пожилых и старых людей масса скелета несколько уменьшается.

В учебных целях используют специально обработанные (мацерированные) кости (последовательно обезжиренные, отбе-

ленные, высушенные), являющиеся пособиями для изучения анатомии. Такой «сухой» скелет имеет массу 5—6 кг. Это составляет примерно 8—10 % от массы всего тела.

КЛАССИФИКАЦИЯ КОСТЕЙ

В основу классификации костей заложены следующие принципы: форма (строение костей), их развитие и функция. Различают следующие группы костей: длинные (трубчатые), короткие (губчатые), плоские (широкие), смешанные (ненормальные) и воздухоносные (рис. 29).

Длинные кости образуют твердую основу конечностей. Они выполняют функции длинных костных рычагов. Эти кости имеют форму трубок. **Ди а ф и з** (тело кости) обычно цилиндрический или трехгранный. Утолщенные концы длинной трубчатой кости называются **э п и ф и з а м и**. На эпифизах находятся суставные поверхности, покрытые суставным хрящом.

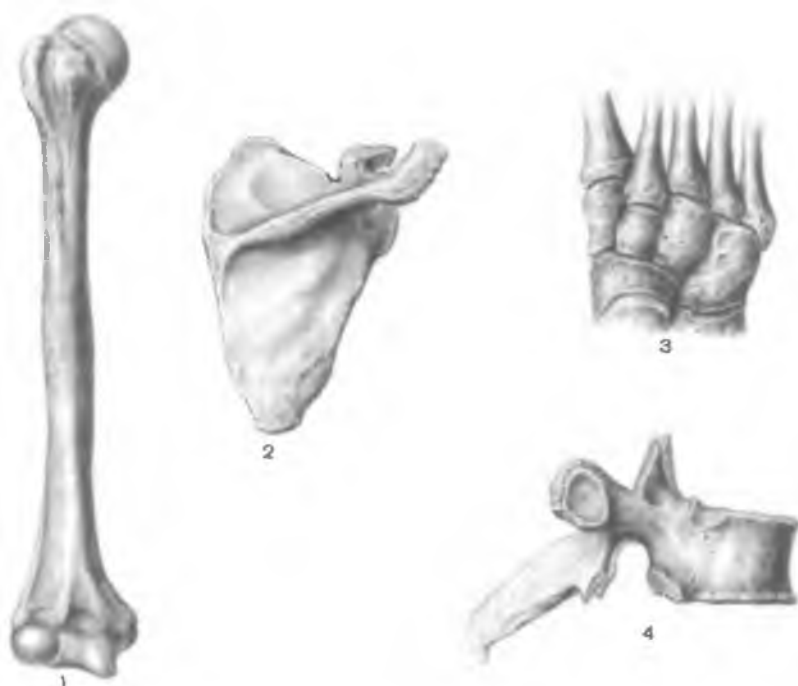


Рис. 29. Различные виды костей.

1 — длинная (трубчатая) кость; 2 — плоская кость; 3 — губчатые (короткие) кости; 4 — смешанная кость.

Эпифизы участвуют в образовании соединений с соседними костями. Участок кости, находящийся между диафизом и эпифизом, называют *м е т а ф и з о м*. Этот отдел кости соответствует окостеневшему в процессе постнатального развития эпифизарному хрящу, расположенному между диафизом и эпифизом. За счет метафизарной хрящевой зоны кость растет в длину. Среди трубчатых костей принято выделять *длинные* (плечевые, бедренные и др.) и *короткие* (пястные и плюсневые) кости.

Короткие, или губчатые, кости располагаются в тех частях скелета, где значительная подвижность костей сочетается с большой механической нагрузкой (кости запястья и предплюсны). К коротким костям относят также сесамовидные кости, расположенные в толще некоторых сухожилий. Сесамовидные кости наподобие своеобразных блоков увеличивают угол прикрепления сухожилия к кости и соответственно силу мышечного сокращения.

Плоские кости формируют стенки полостей, выполняют защитные функции (кости крыши черепа, таза, грудина, ребра). Эти кости имеют значительные поверхности для прикрепления мышц.

Смешанные кости построены сложно, их части по своему виду похожи на различные по форме кости. Так, у позвонка, например, его тело относят к губчатым костям, отростки и дугу — к плоским костям.

Воздухоносные кости содержат полости, выстланные слизистой оболочкой и заполненные воздухом. Такие полости имеют некоторые кости черепа (лобная, клиновидная, решетчатая, височная, верхнечелюстные). Наличие полостей в костях облегчает массу головы. Полости служат также резонатором голоса.

На поверхности каждой кости имеются неровности. Это места начала и прикрепления мышц, фасций, связок. Возвышения, отростки, бугры называются *а п о ф и з а м и*. Их формированию способствует тяга мышечных сухожилий. На участках, где мышца прикрепляется своей мясистой частью, имеются обычно углубленные участки (ямки).

В местах прилегания сосудов или нервов на поверхности кости имеются борозды, вырезки. У трехгранных трубчатых костей обозначают заостренные края и плоские поверхности между ними, у плоских костей выделяют края, углы, а также поверхности.

СТРОЕНИЕ И ХИМИЧЕСКИЙ СОСТАВ КОСТЕЙ

Кости занимают строго определенное место в организме человека. Как и любой орган, кость представлена разными видами тканей, основное место среди которых занимает костная ткань, являющаяся разновидностью соединительной ткани.

Кость (os) имеет сложное строение и химический состав. В живом организме в составе кости взрослого человека присутствует до 50 % воды, 28,15 % органических и 21,85 % неорганических веществ. Неорганические вещества представлены соединениями кальция, фосфора, магния и других элементов. Мацерированная кость на $\frac{1}{3}$ состоит из органических веществ, получивших название «оссеин», на $\frac{2}{3}$ — из неорганических веществ.

Прочность кости обеспечивается физико-химическим единством неорганических и органических веществ и особенностями ее конструкции. Преобладание органических веществ обеспечивает значительную упругость, эластичность кости. При увеличении доли неорганических соединений (в старческом возрасте, при некоторых заболеваниях) кость становится ломкой, хрупкой. Соотношение неорганических веществ в составе кости у разных людей неодинаково. Даже у одного и того же человека оно изменяется на протяжении жизни, зависит от особенностей питания, профессиональной деятельности, наследственности, экологических условий и др.

Большинство костей взрослого человека состоит из пластинчатой костной ткани. Из нее образовано компактное и губчатое вещество, распределение которых зависит от функциональных нагрузок на кость (рис. 30).

Компактное вещество (*substantia compacta*) кости образует диафизы трубчатых костей, в виде тонкой пластины покрывает снаружи их эпифизы, а также губчатые и плоские кости, построенные из губчатого вещества. Компактное вещество кости пронизано тонкими каналами, в которых проходят кровеносные сосуды, нервные волокна. Одни каналы располагаются преимущественно параллельно поверхности кости (*центральные*, или *гаверсовы, каналы*), другие открываются на поверхности кости **питательными отверстиями** (*foramina nutritia*), через которые в толщу кости проникают артерии и нервы, а выходят вены.

Стенки **центральных (гаверсовых) каналов** (*canales centrales*) образованы концентрическими пластинками толщиной 4—15 мкм, как бы вставленными друг в друга. Вокруг одного канала от 4 до 20 таких костных пластинок. Центральный канал вместе с окружающими его пластинками называют **остеоном** (*гаверсова система*) (рис. 31). Остеон является структурно-функциональной единицей компактного вещества кости. Пространства между остеонами заполнены *вставочными пластинками*. Наружный слой компактного вещества сформирован *наружными окружающими пластинками*, являющимися продуктом костеобразующей функции надкостницы. Внутренний слой, ограничивающий костно-мозговую полость, представлен *внутренними окружающими пластинками*, образующимися из остеогенных клеток эндоста.

Губчатое (трабекулярное) вещество кости (*substantia spongiosa*) напоминает губку, построенную из костных пластинок

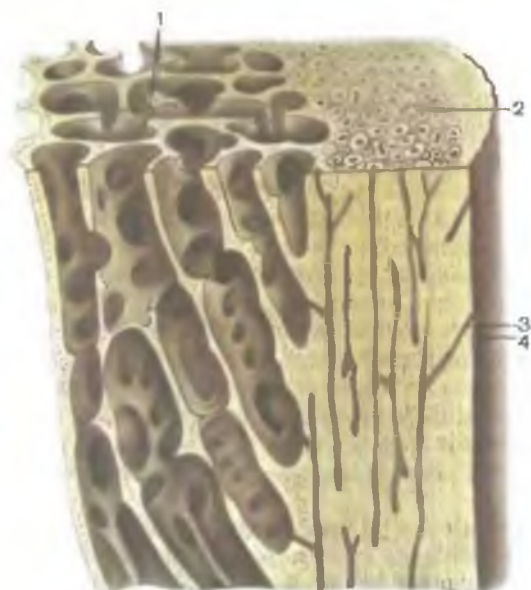


Рис. 30. Строение трубчатой кости.

1 — губчатое (трабекулярное) вещество; 2 — компактное вещество; 3 — питательный канал; 4 — питательное отверстие.

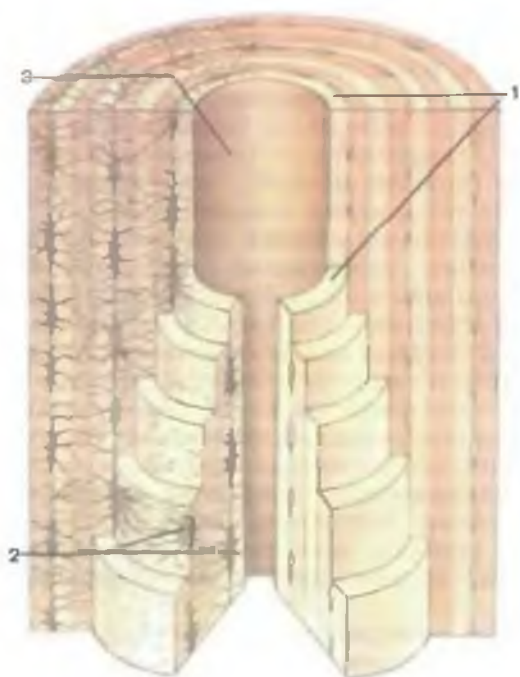


Рис. 31. Строение остеона (в разрезе).

1 — пластинка остеона; 2 — остеоциты (костные клетки); 3 — центральный канал (канал остеона).

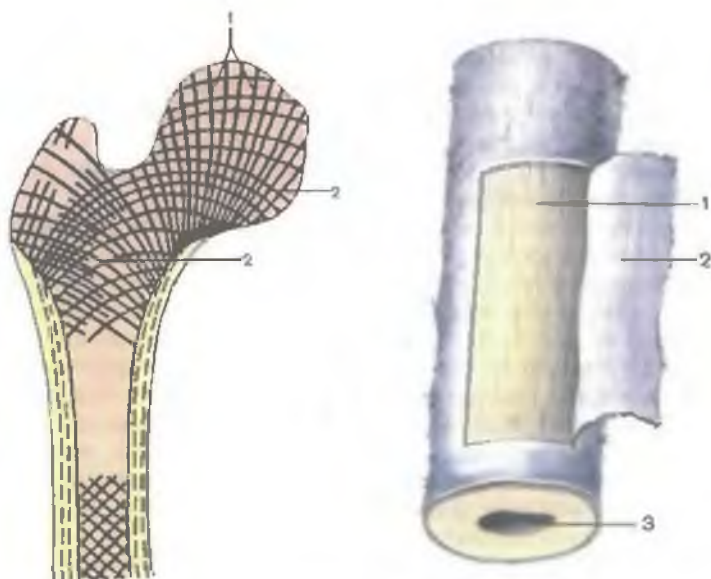


Рис. 32. Расположение костных перекладин (балок) в губчатом веществе трубчатой кости (схема). (Продольный распил проксимального конца бедренной кости.)

1 — линии сжатия (давления); 2 — линии растяжения.

Рис. 33. Отрезок диафиза трубчатой кости.

1 — кость; 2 — надкостница; 3 — костномозговая полость.

(балок) с ячейками между ними. Расположение и размеры костных балок определяются нагрузками, которые испытывает кость в виде растяжения и сжатия. Линии, соответствующие ориентации костных балок, называют кривыми сжатия и растяжения (рис. 32). Расположение костных балок под углом друг к другу способствует равномерной передаче на кость давления (мышечной тяги). Такая конструкция придает кости прочность при наименьшей затрате костного вещества.

Вся кость, кроме ее суставных поверхностей, покрыта соединительнотканной оболочкой — надкостницей (рис. 33). **Надкостница (periosteum)** прочно срастается с костью за счет соединительнотканых прободающих (шарпеевых) волокон, проникающих в глубь кости. У надкостницы выделяют два слоя. *Наружный фиброзный слой* образован коллагеновыми волокнами, придающими особую прочность надкостнице. В нем проходят кровеносные сосуды и нервы. *Внутренний слой* — ростковый, камбиальный. Он прилежит непосредственно к наружной поверхности кости, содержит остеогенные клетки, за счет которых

кость растет в толщину и регенерирует после повреждения. Таким образом, надкостница выполняет не только защитную и трофическую, но и костеобразующую функции.

Изнутри, со стороны костно-мозговых полостей, кость покрыта эндостом. **Эндост** (*endóst*) в виде тонкой пластинки плотно прилежит к внутренней поверхности кости и также выполняет остеогенную функцию.

Кости отличаются значительной пластичностью. Они легко перестраиваются под действием тренировок, физических нагрузок, что проявляется в увеличении или уменьшении количества остеонов, изменении толщины костных пластинок компактного и губчатого веществ. Для оптимального развития кости предпочтительны умеренные регулярные физические нагрузки. Сидячий образ жизни, малые нагрузки способствуют ослаблению и истончению кости. Кость приобретает крупноячеистое строение и даже частично рассасывается (резорбция кости, остеопороз). Профессия также оказывает влияние на особенность строения кости. Существенную роль, помимо внешнесредовых, играют также наследственно-половые факторы.

Пластичность костной ткани, ее активная перестройка обусловлены образованием новых костных клеток, межклеточного вещества на фоне разрушения (резорбции) имеющейся костной ткани. Резорбция обеспечивается деятельностью остеокластов. На месте разрушающейся кости формируются новые костные балки, новые остеоны.

РЕНТГЕНОАНАТОМИЯ КОСТЕЙ

Кости скелета живого человека можно изучать методом рентгеновского исследования. Наличие в костях солей кальция делает кости менее «прозрачными» для рентгеновских лучей, чем окружающие их мягкие ткани. Вследствие неодинакового строения костей, присутствия в них более или менее толстого слоя компактного коркового вещества, а внутри от него губчатого вещества можно увидеть и различить кости и их части на рентгенограммах.

Компактное вещество образует на рентгенограмме плотную «тень» в виде светлых полос большей или меньшей толщины, а губчатое — сетеподобный рисунок, на котором ячейки имеют вид темных пятен различных размеров. У диафизов трубчатых костей, в средней их части, довольно толстое компактное вещество дает соответствующей толщины «тень», суживающуюся в области эпифизов, где компактное вещество становится тоньше. Между двумя светлыми «тенями» компактного вещества видна более темная широкая полоса, соответствующая костно-мозговой полости. Компактное вещество губчатых (коротких) и эпифизов трубчатых костей на рентгенограммах представлено

узкой (тонкой) светлой полосой. Кнутри от этой полосы видна сеточка губчатого вещества, по направлению балок которого можно проследить линии сжатия и растяжения. Различного рода костные вместилища, содержащие прозрачные для рентгеновского излучения мягкие ткани (например, глазницы), или заполненные воздухом полости (околоносовые пазухи, полость носа) на рентгенограммах имеют вид крупных темных образований («просветлений»), ограниченных светлыми линиями, которые соответствуют их костным стенкам. Борозды на костях, образовавшиеся в результате прилегания кровеносных сосудов (артерий, вен) или синусов твердой оболочки головного мозга, на рентгенограммах представляются большей или меньшей ширины «просветлениями» — темными линиями.

В местах соединения костей друг с другом отмечается темная полоса — рентгеновская суставная щель, ограниченная более светлыми линиями компактного костного вещества, образующего суставные поверхности. Ширина рентгеновской суставной щели зависит от толщины прозрачного для рентгеновского излучения суставного хряща. На рентгенограммах можно видеть точки окостенения и по ним определить возраст, проследить замещение эпифизарного хряща костной тканью, сращение частей кости (появление синостоза).

РАЗВИТИЕ И РОСТ КОСТЕЙ

Скелет плода в своем развитии проходит соединительно-тканную (перепончатую) и хрящевую стадии. Можно выделить две различающиеся по происхождению группы костей. Одни кости формируются непосредственно на основе соединительной ткани, минуя хрящевую стадию. Костями, образованными таким путем (*перепончатый остеогенез*), являются кости свода черепа. Другие кости проходят и перепончатую, и хрящевую стадии. На основе хрящевой модели образуются кости туловища, конечностей, основания черепа. Выделяют *энхондральный (внутрихрящевой)*, *перихондральный* и *периостальный* способы образования костей. Если окостенение происходит в толще хряща, оно называется **энхондральным остеогенезом**. В толще хряща возникают одна или несколько точек окостенения. Возле проросших в хрящ соединительнотканых волокон и кровеносных сосудов молодые костные клетки (остеобласты) образуют костные балки, которые увеличиваются в размерах, разрастаются в разных направлениях. Остеобласты превращаются в зрелые костные клетки — остециты, в итоге образуется кость. Если костное вещество образуется по периферии хряща (с участием надхрящницы), это **перихондральный остеогенез**. Образование кости за счет остеогенной функции надкостницы называют **периостальным остеогенезом**.

В зависимости от сроков появления в хрящевых моделях костной ткани выделяют основные (первичные) и добавочные (вторичные) центры окостенения. **Первичные центры** окостенения закладываются в диафизах трубчатых костей, во многих губчатых и смешанных костях в первой половине внутриутробного периода. **Вторичные центры** окостенения образуются в эпифизах трубчатых костей в самом конце внутриутробной жизни и в основном после рождения (до 17—18 лет). За счет добавочных центров окостенения у костей образуются отростки, бугры и гребни.

После образования центров окостенения в диафизах, а затем и в эпифизах между ними сохраняется прослойка хряща (эпифизарный хрящ). За счет этого хряща кость растет в длину. Эпифизарный хрящ замещается костной тканью к 13—20 годам. Рост кости в толщину осуществляется за счет деятельности внутреннего слоя надкостницы и эндоста.

Костномозговой канал трубчатых костей возникает внутри диафиза во время рассасывания энхондрально образовавшейся кости.

Рост и старение костей зависят от многих факторов: например, состояния самого организма (образ жизни) и влияния внешней среды.

Вопросы для повторения и самоконтроля

1. Назовите органы, относящиеся к опорно-двигательному аппарату.
2. Какие анатомические образования называют твердым скелетом и мягким скелетом?
3. Назовите признаки, по которым классифицируют кости.
4. Расскажите, какие особенности строения кости обеспечивают ее прочность.
5. Расскажите о химическом составе кости.
6. Опишите строение остеона.
7. Что такое надкостница и эндост? Как они построены и какие функции выполняют?
8. Перечислите и опишите способы и стадии образования костей.

СКЕЛЕТ ТУЛОВИЩА

Скелет туловища является частью осевого скелета. Он представлен *позвоночным столбом*, или позвоночником, и *грудной клеткой*. **Позвоночный столб** (*columna vertebralis*) образован 33—34 позвонками, из них 7 шейных, 12 грудных, 5 поясничных. Пять крестцовых позвонков срастаются, образуя единую кость — крестец (крестцовую кость). Копчик состоит из 3—5 копчиковых позвонков.

ПОЗВОНКИ

Независимо от принадлежности к какому-либо определенному отделу позвоночного столба все позвонки имеют общий план строения (рис. 34).

Позвонок (vertebra) имеет тело и дугу. Тело позвонка (corpus vertebrae) обращено кпереди и служит его опорной частью. Дуга позвонка (arcus vertebrae) соединяется сзади с телом позвонка с помощью *ножек дуги позвонка* (pedunculi arcus vertebrae). Между телом и дугой располагается *позвоночное отверстие* (foramen vertebrale). Совокупность всех отверстий образует *позвоночный канал* (canalis vertebralis), в котором находится спинной мозг.

На задней поверхности тела позвонка находятся питательные отверстия, через которые проходят кровеносные сосуды (артерии и вены), а также нерв. От дуги позвонка отходят отростки, к которым прикрепляются фасции и мышцы. Назад, по срединной плоскости, отходит непарный *остистый отросток* (processus spinosus), направо и налево от дуги — *поперечные отростки* (processus transversus). Вверх и вниз от дуги позвонка идут парные *верхние и нижние суставные отростки* (processus articulares superiores et inferiores). Основания суставных отростков

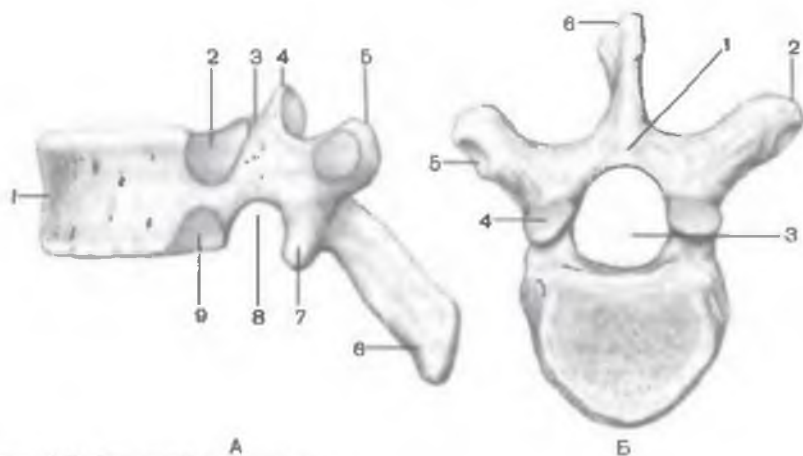


Рис. 34. Грудной позвонок.

А — вид сбоку: 1 — тело позвонка; 2 — верхняя реберная ямка; 3 — верхняя позвоночная вырезка; 4 — верхний суставной отросток; 5 — поперечный отросток; 6 — остистый отросток; 7 — нижний суставной отросток; 8 — нижняя позвоночная вырезка; 9 — нижняя реберная ямка. Б — вид сверху: 1 — дуга позвонка; 2 — поперечный отросток; 3 — позвоночное отверстие; 4 — верхний суставной отросток; 5 — реберная ямка поперечного отростка; 6 — остистый отросток.

ограничивают *верхнюю и нижнюю позвоночные вырезки* (*incisurae vertebrales superiores et inferiores*). При соединении смежных позвонков друг с другом верхняя и нижняя вырезки образуют правое и левое межпозвоночные отверстия. Через эти отверстия проходят кровеносные сосуды и спинномозговые нервы. Вместе с тем позвонки, принадлежащие различным отделам позвоночного столба, имеют свои особенности строения.

ШЕЙНЫЕ ПОЗВОНКИ

Шейные позвонки (vertebrae cervicales) испытывают меньшую нагрузку в сравнении с остальными отделами позвоночника, поэтому они имеют небольшое тело (рис. 35). Поперечные отростки всех шейных позвонков имеют *отверстие поперечного отростка* (*foramen processus transversus*). Отросток заканчивается бугорками — передним и задним. Передний бугорок VI шейного позвонка хорошо развит, его называют сонным бугорком. К нему при необходимости может быть прижата сонная артерия, проходящая кпереди от этого бугорка. Суставные отростки шейных позвонков довольно короткие. Суставные поверхности верхних суставных отростков обращены кзади и кверху, нижних суставных отростков — вперед и вниз. Остистые отростки шейных позвонков короткие, раздвоены на конце. Остистый отросток VII шейного позвонка длиннее и толще, чем у соседних позвонков. Его легко прощупать у человека, поэтому его называют **выступаящим позвонком** (*vertebra prominens*).

Атлант (*atlas*) — I шейный позвонок — не имеет тела, так как в эмбриональном периоде оно срослось с телом II шейного позвонка, образовав его зуб. В составе атланта выделяют *переднюю и заднюю дуги* (*arcus anterior et posterior*), соединяющиеся по бокам двумя утолщениями — *латеральными массами* (*massae laterales*) (рис. 36). Позвоночное отверстие большое, округлое. На передней дуге спереди расположен *передний бугорок* (*tuberculum anterior*). На внутренней (задней) поверхности передней дуги имеется углубление — *ямка зуба* (*fovea dentis*). Она предназначена для соединения с зубом II шейного позвонка. На задней дуге атланта находится *задний бугорок* (*tuberculum posterius*). Он представляет собой недоразвитый остистый отросток. Сверху и снизу на каждой латеральной массе располагаются верхняя и нижняя суставные поверхности. *Верхние суставные поверхности* (*facies articulares superiores*) овальные, соединяются с мыщелками затылочной кости. *Нижние суставные поверхности* (*facies articulares inferiores*), напротив, округлые, предназначены для сочленения с суставными поверхностями II шейного позвонка. На верхней поверхности задней дуги с двух сторон видна *борозда позвоночной артерии* (*sulcus a. vertebralis*).

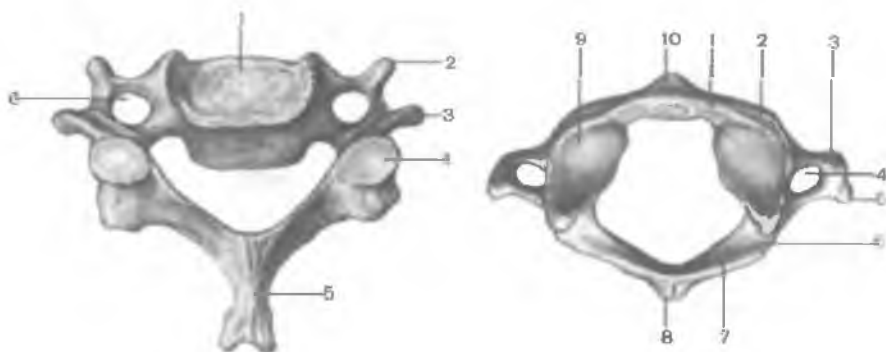


Рис. 35. Шейный позвонок; вид сверху.

1 — тело позвонка; 2 — реберный отросток; 3 — поперечный отросток; 4 — верхний суставной отросток; 5 — остистый отросток; 6 — отверстие поперечного отростка (позвоночно-артериальное отверстие).

Рис. 36. Первый шейный позвонок (C₁) — атлант; вид сверху.

1 — передняя дуга; 2 — латеральная масса; 3 — реберный отросток; 4 — отверстие поперечного отростка (позвоночно-артериальное отверстие); 5 — поперечный отросток; 6 — борозда позвоночной артерии; 7 — задняя дуга; 8 — задний бугорок; 9 — верхняя суставная поверхность; 10 — передний бугорок.

Осевой — II шейный позвонок (axis) отличается наличием зуба — отростка, отходящего вверх от тела позвонка (рис. 37). З у б (dénis) имеет верхушку и две суставные поверхности — переднюю и заднюю. *Передняя суставная поверхность (fácies articularis anterior)* сочленяется с ямкой на задней поверхности I шейного позвонка, *задняя суставная поверхность (fácies articularis posterior)* — с поперечной связкой атланта. По бокам тело осевого позвонка сверху имеет суставные поверхности для соединения с атлантом. Нижние суставные поверхности осевого позвонка служат для сочленения с III шейным позвонком.

ГРУДНЫЕ ПОЗВОНКИ

Грудные позвонки (vertebrae thoracicae) крупнее шейных. Высота их тела нарастает в направлении сверху вниз. Она максимальна у XII грудного позвонка. Остистые отростки грудных позвонков длинные, наклонены вниз и накладываются друг на друга. Такое их расположение препятствует переразгибанию позвоночного столба. Суставные отростки грудных позвонков ориентированы во фронтальной плоскости, при этом верхние суставные поверхности направлены латерально и кзади, а нижние — медиально и кпереди. Грудные позвонки (со II по IX) на

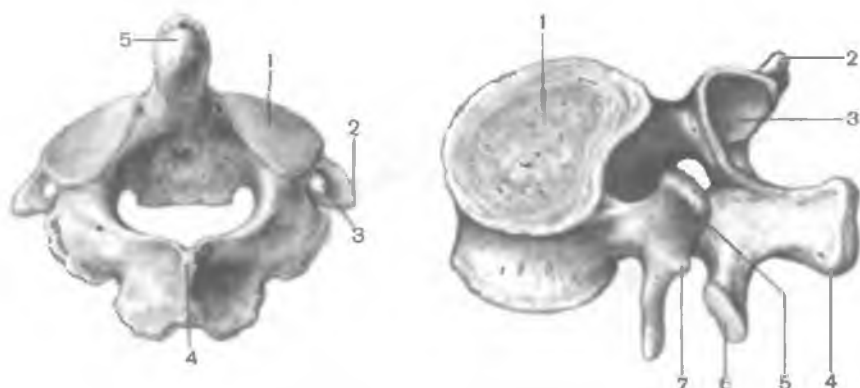


Рис. 37. Второй шейный позвонок (С_{II}) — осевой позвонок; вид сзади и сверху.

1 — верхняя суставная поверхность; 2 — поперечный отросток; 3 — отверстие поперечного отростка (позвоночно-артериальное отверстие); 4 — остистый отросток; 5 — зуб (осевого позвонка).

Рис. 38. Поясничный позвонок; вид сбоку и сверху.

1 — тело позвонка; 2 — поперечный отросток; 3 — верхний суставной отросток; 4 — остистый отросток; 5 — сосцевидный отросток; 6 — нижний суставной отросток; 7 — добавочный отросток.

заднебоковых поверхностях тела имеют верхнюю и нижнюю реберные ямки (*foveae costales superior et inferior*), точнее полуямки. Верхняя полуямка лежащего ниже позвонка совмещается с нижней полуямкой лежащего выше позвонка и образует суставную поверхность для головки соответствующего ребра. Грудные позвонки I, X, XI и XII имеют особенности. На теле I грудного позвонка имеются верхние полные реберные ямки для сочленения с головками первых ребер, а также нижние полуямки, которые вместе с верхними полуямками II грудного позвонка образуют полные ямки для головок вторых ребер. Грудные XI и XII позвонки имеют полные ямки для соответствующих ребер.

Поперечные отростки грудных позвонков утолщены на концах. На передней поверхности поперечных отростков видны реберные ямки (*foveae costalis processus transversi*) для сочленения с бугорком соответствующего ребра. Позвонки XI и XII не имеют ямок на поперечных отростках.

ПОЯСНИЧНЫЕ ПОЗВОНКИ

Поясничные позвонки (*vertebrae lumbales*) имеют крупное бобовидное тело (рис. 38). Высота тела увеличивается в направле-

нии от I к V позвонку. Позвоночные отверстия крупные, почти треугольной формы. Поперечные отростки располагаются почти во фронтальной плоскости. Остистые отростки плоские, короткие, с утолщенными концами. Суставные поверхности верхних суставных отростков направлены медиально, а нижних — латерально. На каждом верхнем суставном отростке имеется незначительный по размерам бугорок — с о с ц е в и д н ы й о т р о с т о к (*processus mamilláris*).

КРЕСТЕЦ

Крестец (*os sácrum*) состоит из пяти *крестцовых позвонков* (*vértebrae sacrales*), которые срастаются в одну кость в юношеском возрасте. Крестец имеет треугольную форму (рис. 39). Он является массивной костью, поскольку принимает на себя тяжесть почти всего тела. Выделяют основание крестца, верхушку крестца и две поверхности — тазовую и дорсальную. О с н о

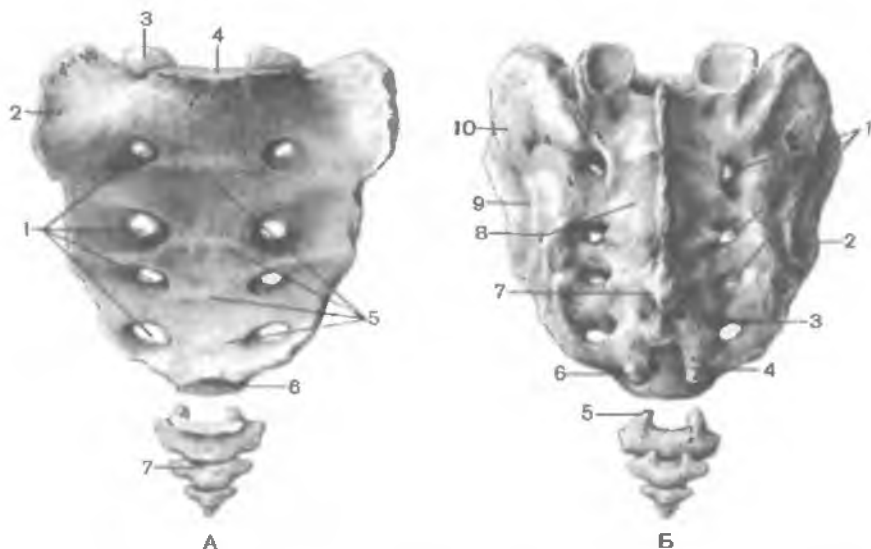


Рис. 39. Крестец (крестцовые позвонки) и копчик (копчиковые позвонки).

А — вид спереди: 1 — передние крестцовые отверстия; 2 — латеральная часть; 3 — верхний суставной отросток; 4 — основание крестца; 5 — поперечные линии; 6 — верхушка крестца; 7 — копчик. Б — вид сзади: 1 — задние крестцовые отверстия; 2 — ушковидная поверхность; 3 — промежуточный крестцовый гребень; 4 — крестцовая щель; 5 — копчиковый рог; 6 — крестцовый рог; 7 — срединный крестцовый гребень; 8 — дорсальная поверхность; 9 — латеральный крестцовый гребень; 10 — крестцовая бугристость.

в а н и е к р е с т ц а (*basis ossis sacri*) с помощью суставных отростков соединяется с нижними суставными отростками V поясничного позвонка. В области соединения основания с V поясничным позвонком вперед выдается закругленный угол — *мыс* (*promontórium*). На вогнутой тазовой поверхности (*facies pelvica*), обращенной вперед, отчетливо видны четыре *поперечные линии* (*lineae transversae*), следы сращения тел крестцовых позвонков друг с другом. С каждой стороны на уровне этих линий имеются *тазовые крестцовые отверстия* (*foramina sacralia anteriora, s. pelvica*). На выпуклой дорсальной поверхности крестца (*facies dorsalis*) видны с каждой стороны *дорсальные крестцовые отверстия* (*foramina sacralia posteriora, s. dorsalia*). Пять продольных гребней образовались при сращении отростков крестцовых позвонков. Непарный *срединный крестцовый гребень* (*crista sacralis mediana*) — это сросшиеся остистые отростки. Парный *промежуточный гребень* (*crista sacralis intermedia*) является результатом сращения суставных отростков, а парный *латеральный крестцовый гребень* (*crista sacralis lateralis*) образовался при сращении поперечных отростков.

На верхнебоковых отделах крестца находятся *ушковидные поверхности* (*facies auriculares*) для сочленения с одноименными поверхностями подвздошных костей. С каждой стороны между ушковидной поверхностью и латеральным гребнем имеется *крестцовая бугристость* (*tuberositas sacralis*), к которой прикрепляются связки и мышцы. Позвоночные отверстия сросшихся крестцовых позвонков образуют *крестцовый канал* (*canalis sacralis*). Этот канал оканчивается внизу *крестцовой щелью* (*hiatus sacralis*). По бокам щель ограничена *крестцовыми рогами* — рудиментом суставных отростков.

КОПЧИК

Копчик (*os coccygis*) является результатом сращения 3—5 рудиментарных *копчиковых позвонков* (*vertebrae coccygeae*). Копчик имеет форму треугольника, несколько изогнут кпереди. Основание копчика обращено вверх, верхушка — вниз и вперед. Для сочленения с крестцом имеются *копчиковые рога* (*cornua coccygea*). В юном возрасте, особенно у женщин, копчиковые позвонки соединены с помощью прослоек хрящевой ткани.

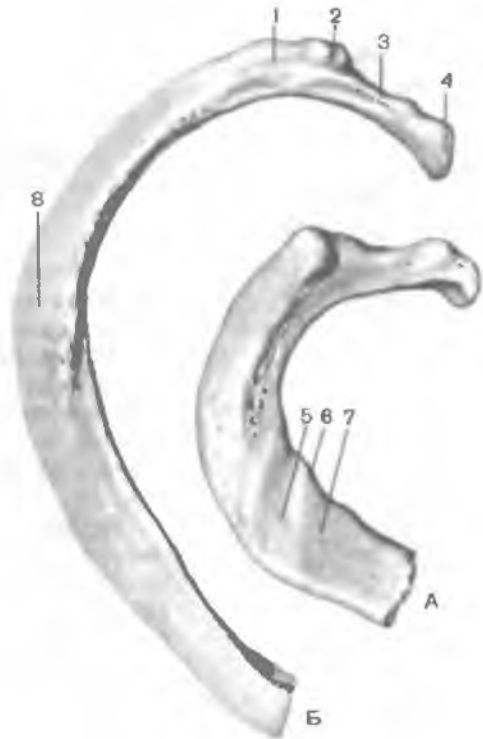
РЕБРА И ГРУДИНА

Двенадцать пар ребер и грудина вместе с грудным отделом позвоночника образуют грудную клетку.

Ребра (*costae*) являются длинными, узкими, тонкими, изогнутыми костными пластинками (рис. 40). Кпереди костная

Рис. 40. Ребра правые; вид сверху.

А — I ребро; Б — II ребро; 1 — угол ребра; 2 — бугорок ребра; 3 — шейка ребра; 4 — головка ребра; 5 — борозда подключичной артерии; 6 — бугорок передней лестничной мышцы; 7 — борозда подключичной вены; 8 — тело ребра.



часть ребра продолжается в хрящевую часть — реберный хрящ (*cartilago costalis*). Семь верхних пар ребер, соединяющихся спереди с грудиной, называются истинными ребрами (*costae verae*). Ребра VII, IX и X своими хрящами соединяются с хрящевой частью вышележащего ребра — это ложные ребра (*costae spuriae*). Ребра XI и XII заканчиваются в толще брюшных мышц.

Эти ребра называют колеблющимися (*costae fluctuantes*).

На заднем конце каждого ребра имеется утолщение — головка ребра (*caput costae*), которая соединяется с соответствующей реберной ямкой на грудных позвонках. На головке II—X ребер располагается *гребень головки ребра* (*crista capitis costae*), поскольку каждое из этих ребер соединяется с двумя реберными ямками. Головки XI и XII ребер гребня не имеют.

Кпереди от головки ребра расположена узкая шейка ребра (*collum costae*), переходящая в его тело (*corpus costae*). У I—X ребер на границе шейки и тела имеется бугорок (*tuberculum costae*) с суставной площадкой для сочленения с поперечным отростком соответствующего позвонка. Уплощенное тело ребра имеет выпуклую наружную и вогнутую внутреннюю поверхности. На внутренней поверхности внизу вдоль ребра проходит *борозда ребра* (*sulcus costae*), к которой прилежат межреберные сосуды и нерв. Чуть латеральнее бугорка находится закругленный *угол ребра* (*angulus costae*).

Первое ребро отличается от остальных ребер. Оно имеет верхнюю и нижнюю поверхности, латеральный и медиальный

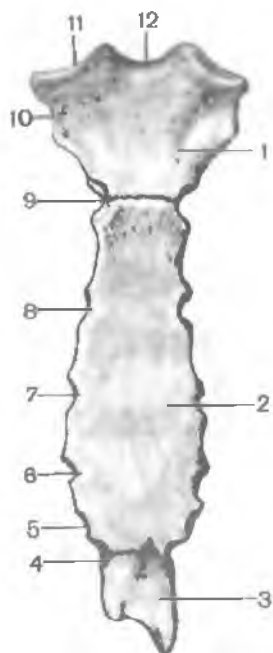


Рис. 41. Грудина; вид спереди.

1 — рукоятка грудины; 2 — тело грудины; 3 — мечевидный отросток; 4 — реберная вырезка VII ребра; 5 — реберная вырезка VI ребра; 6 — реберная вырезка V; 7 — реберная вырезка IV; 8 — реберная вырезка III; 9 — реберная вырезка II; 10 — реберная вырезка I; 11 — ключичная вырезка; 12 — яремная вырезка.

края. Недалеко от места соединения с грудиной на верхней поверхности находится *бугорок передней лестничной мышцы* (*tubérculum musculi scaleni anterioris*). Спереди от бугорка расположена *борозда подключичной вены* (*súlcus vénæ subcláviæ*), а сзади бугорка — *борозда подключичной артерии* (*súlcus artériae subcláviæ*).

Грудина (*sternum*) представляет собой плоскую кость, к которой справа и слева присоединяются ребра. У грудины выделяют рукоятку, тело и мечевидный отросток (рис. 41). **Рукоятка грудины** (*manúbrium stérni*) — наиболее широкая и толстая верхняя часть этой кости. Сверху на рукоятке имеется непарная *яремная вырезка* (*incisúra juguláris*), а по бокам от нее — парная *ключичная вырезка* (*incisúra claviculáris*) для соединения с ключицами. На правом и левом краях рукоятки ниже ключичной вырезки находится углубление для сочленения с хрящом I ребра. Еще ниже имеется половина вырезки, которая, соединяясь с аналогичной вырезкой на теле грудины, образует реберную вырезку для II ребра. Рукоятка, соединяясь с телом грудины, образует *угол грудины* (*ángulus stérni*), обращенный кпереди. Удлиненное *тело грудины* (*corpus stérni*) на краях имеет реберные вырезки для сочленения с хрящами истинных ребер. Реберная вырезка для VII ребра находится между телом грудины и мечевидным отростком. **Мечевидный отросток** (*processus xiphoideus*), являющийся нижней частью грудины, иногда раздвоен.

РАЗВИТИЕ И ВОЗРАСТНЫЕ ОСОБЕННОСТИ КОСТЕЙ ТУЛОВИЩА

В развитии скелета позвоночных животных, и человека в том числе, выделяют три стадии: соединительнотканную (перепончатую), хрящевую и костную. Вначале образуется спинная

струна, которая занимает осевое положение и постепенно окружается эмбриональной соединительной тканью. Таким образом начинает формироваться первичный соединительнотканый скелет, который имеется у ланцетника.

У круглоротых (миноги, миксины) и у низших рыб (акуловые, осетровые) хорда существует одновременно с примитивными хрящевыми позвонками. У высших позвоночных спинная струна имеется лишь в зародышевом периоде.

В процессе развития у большинства представителей хордовых перепончатый скелет замещается хрящевым. В эмбриональной соединительной ткани, окружающей хорду и нервную трубку, появляются островки хрящевых клеток — зачатки будущих хрящевых позвонков. Третья стадия развития скелета — костная — у высших животных следует за хрящевой. Костная ткань развивается на месте вытесняемого ею хряща.

Сложный процесс развития скелета в филогенезе повторяется в главных чертах в эмбриональном периоде у человека. После образования спинной струны вокруг нее и между зародышевыми листками распространяется эмбриональная зародышевая соединительная ткань, которая постепенно замещается хрящевой. На месте хряща в дальнейшем формируется костный скелет.

Кости туловища человека развиваются из первичных сегментов (сомитов) — производных дорсального отдела мезодермы. Высеяющаяся из медиовентральной части (склеротом) каждого сомита мезенхима обволакивает хорду и нервную трубку, в результате чего образуются первичные (перепончатые) позвонки. На 5-й неделе развития эмбриона человека в телах и намечающихся дорсальных и вентральных дугах позвонков появляются отдельные гнезда хрящевой ткани, которые в дальнейшем сливаются друг с другом. Окруженная хрящевой тканью хорда теряет свое назначение и сохраняется лишь в виде студенистого ядра межпозвоночных дисков между телами позвонков. Дорсальные дуги позвонков, разрастаясь, образуют при слиянии непарные остистые отростки, парные суставные и поперечные отростки. Вентральные дуги растут в виде полосок в стороны и проникают в вентральные отделы миотомов, формируя ребра. Передние концы девяти верхних хрящевых ребер расширяются и на каждой стороне сливаются в хрящевые (грудные) полоски. К концу 2-го месяца жизни зародыша верхние концы правой и левой грудных полосок сливаются, образуя рукоятку грудины. Несколько позже соединяются друг с другом и нижние отделы грудных полосок — образуются тело грудины и мечевидный отросток. Иногда эти полоски сливаются не на всем протяжении, тогда мечевидный отросток внизу остается раздвоенным.

В начале 8-й недели начинается замена хрящевого скелета костным. В каждом ребре на месте будущего угла возникает точка окостенения, из которой костная ткань распространяется в обе стороны и постепенно занимает все тело ребра. Головка

ребра имеет точку окостенения на 15—20-м году жизни. У 10 верхних ребер на 15—20-м году жизни точка окостенения появляется также в бугорке ребра.

В грудине закладывается до 13 точек окостенения, причем в рукоятке одна или две уже на 4—6-м месяце внутриутробной жизни. На 7—8-м месяце появляются точки окостенения в верхнем отделе тела (чаще парные), в среднем отделе — перед рождением, а в нижнем — на 1-м году жизни. Отдельные части грудины срастаются в единое костное тело на 15—20-м году. Мечевидный отросток начинает окостеневать на 6—20-м году и срастается с телом грудины после 30 лет. Рукоятка с телом срастается позже всех частей грудины или не срастается вообще.

Позвонки начинают окостеневать в конце 8-й недели эмбриогенеза. В каждом позвонке появляются 3 точки окостенения: одна в теле и две в дуге. Точки окостенения в дуге сливаются на 1-м году жизни, а дуга срастается с телом позвонка на 3-м году или позже. Добавочные точки окостенения в верхней и нижней частях тел позвонков появляются после 5—6 лет, а прирастают к телу в 20—25 лет. Самостоятельные ядра окостенения образуются в отростках позвонков. Шейные позвонки (I и II) отличаются по развитию от остальных позвонков. Атлант имеет по одной точке окостенения в будущих латеральных массах, отсюда костная ткань разрастается в заднюю дугу. В передней дуге точка окостенения появляется лишь на 1-м году жизни. Часть тела I позвонка еще на стадии хрящевого периода отделяется от него и соединяется с телом II позвонка, превращаясь в зубовидный отросток (зуб). Последний имеет самостоятельную точку окостенения, которая сливается с костным телом II позвонка на 3—5-м году жизни ребенка.

Крестцовые позвонки развиваются так же, как и остальные, из трех главных точек окостенения. У трех верхних крестцовых позвонков на 6—7-м месяце внутриутробной жизни появляются добавочные точки окостенения, за счет которых развиваются латеральные части крестца (рудименты крестцовых ребер). На 17—25-м году крестцовые позвонки срастаются в единую кость. В копчиковых (рудиментарных) позвонках появляется по одной точке окостенения в различное время (в период от 1 года до 20 лет).

У зародыша человека закладывается 38 позвонков: 7 шейных, 13 грудных, 5 поясничных и 12—13 крестцовых и копчиковых. В период роста эмбриона происходят следующие изменения: 13-я пара ребер редуцируется и срастается с поперечными отростками соответствующего позвонка. Последний грудной позвонок превращается в первый поясничный, а последний поясничный позвонок становится I крестцовым. В дальнейшем происходит редукция большинства копчиковых позвонков. Таким образом, к моменту рождения плода позвоночный столб имеет 33—34 позвонка.

ВАРИАНТЫ И АНОМАЛИИ РАЗВИТИЯ КОСТЕЙ ТУЛОВИЩА

Изучение филогенеза скелета туловища способствует пониманию аномалий развития костей. Обычное число ребер (12 пар) может увеличиваться за счет развития с одной стороны или с двух сторон добавочного ребра, соединяющегося с VII шейным позвонком (шейные ребра) или с I поясничным (поясничные ребра). В редких случаях отсутствует XII ребро с одной стороны или с двух сторон одновременно; еще реже не бывает XI ребра. Аномалии ребер, в свою очередь, отражаются на форме соответствующих позвонков. При наличии шейных ребер VII шейный позвонк приобретает сходство с грудным. В случае наличия тринадцатой пары ребер увеличивается число типичных грудных позвонков.

Необходимо отметить возможные аномалии отдельных костей туловища. Сращение I шейного позвонка с черепом (*ассимиляция атланта*) может комбинироваться с расщеплением задней его дуги. Аномалии такого рода (*spina bifida*) встречаются и у других позвонков, чаще всего у поясничных и крестцовых. Число крестцовых позвонков за счет ассимиляции поясничных может достигать 6—7 (*сакрализация*) при соответствующем удлинении крестцового канала и увеличении количества крестцовых отверстий. Редко наблюдается уменьшение числа крестцовых позвонков до четырех при увеличении количества поясничных (*люмбализация*). Передние концы ребер могут срастаться друг с другом или, наоборот, расщепляются. Возможно наличие круглого или овального отверстия в теле грудины и мечевидном отростке. Реже грудина расщеплена вдоль: ее парная закладка не срослась на том или ином протяжении.

Вопросы для повторения и самоконтроля

1. Чем отличаются I и II шейные позвонки от остальных шейных позвонков?
2. Назовите особенности строения шейных, грудных и поясничных позвонков.
3. Чем отличаются I, XI и XII ребра от остальных ребер?
4. Сколько ямок («вырезок») на боковых краях грудины, для чего они предназначены?
5. Сколько точек окостенения появляется в позвонке?
6. Назовите варианты и аномалии костей туловища.

СКЕЛЕТ ГОЛОВЫ — ЧЕРЕП

Череп (cranium) является скелетом головы. Это наиболее сложно устроенная часть скелета, которая служитместилищем

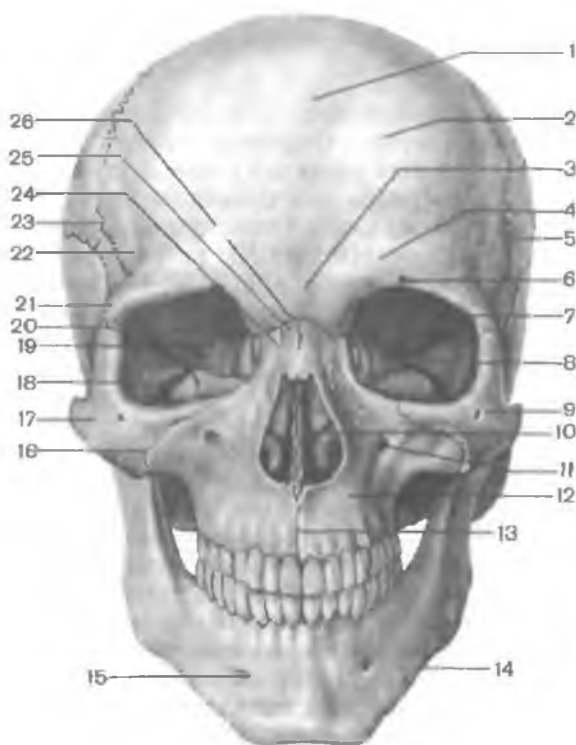


Рис. 42. Череп; вид спереди.

1 — лобная кость; 2 — лобный бугор; 3 — надпереносье; 4 — надбровная дуга; 5 — височная ямка; 6 — надглазничное отверстие; 7 — глазничная часть лобной кости; 8 — клиновидно-скуловой шов; 9 — скуловая кость; 10 — грушевидное отверстие; 11 — подглазничное отверстие; 12 — верхнечелюстная кость; 13 — межверхнечелюстной шов; 14 — нижняя челюсть; 15 — подбородочное отверстие; 16 — скуловерхнечелюстной шов; 17 — скуловая кость; 18 — нижняя глазничная щель; 19 — зрительный канал; 20 — верхняя глазничная щель; 21 — скуловой отросток лобной кости; 22 — височная линия; 23 — венечный шов; 24 — носововерхнечелюстной шов; 25 — носовая кость; 26 — лобно-носовой шов.

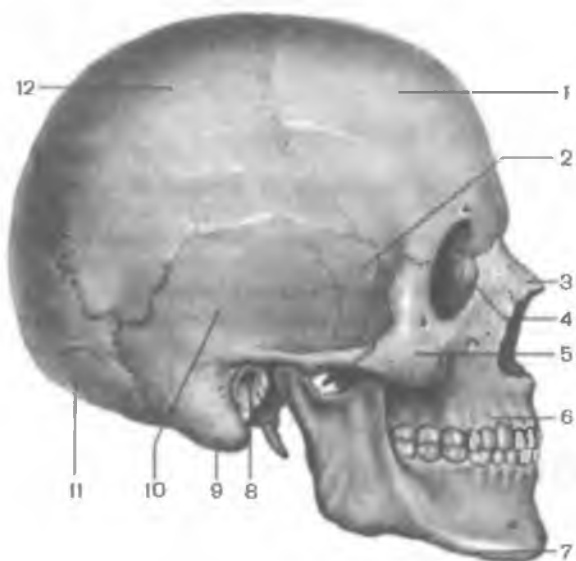


Рис. 43. Череп; вид сбоку.

1 — лобная кость; 2 — большое крыло клиновидной кости; 3 — носовая кость; 4 — слезная кость; 5 — скуловая кость; 6 — верхнечелюстная кость; 7 — нижняя челюсть; 8 — наружный слуховой проход; 9 — сосцевидный отросток; 10 — чешуйчатая часть; 11 — затылочная кость; 12 — теменная кость.

для головного мозга, органов зрения, слуха и равновесия, обоняния и вкуса, опорой для начальных отделов пищеварительной и дыхательной систем. Череп человека образуют 23 кости (8 парных и 7 непарных) (рис. 42, 43).

В составе черепа выделяют мозговой отдел, или мозговой череп, и лицевой, или висцеральный череп. Мозговой отдел черепа (мозговой череп) располагается над лицевым отделом, вмещает головной мозг. **Мозговой череп** (*cranium cerebrále*) образован лобной, затылочной, клиновидной, теменными, височными и решетчатой костями и их соединениями. Лицевой отдел черепа — **лицевой череп** (*cranium viscerále*) представлен костями жевательного аппарата: верхней и нижней челюстями, а также мелкими костями черепа, которые входят в состав стенок глазниц, носовой и ротовой полостей. Особое место занимает подъязычная кость, расположенная в передней области шеи.

КОСТИ МОЗГОВОГО ОТДЕЛА ЧЕРЕПА

Лобная кость (*os frontále*) участвует в образовании передней части свода (крыши) черепа, передней черепной ямки и глазниц. В составе лобной кости различают лобную чешую, глазничные и носовую части (рис. 44).

Лобная чешуя (*squáma frontális*) имеет выпуклую переднюю поверхность, на которой видны лобные бугры. Изнутри лобная чешуя вогнутая, образует внутреннюю поверхность, обращенную к головному мозгу. Спереди лобная чешуя переходит в глазничные части, формирует парный **надглазничный край** (*márgo supraorbitális*). На надглазничном крае, ближе к носовой части, имеется **надглазничная вырезка** (*incisúra supraorbitális*). Иногда она замыкается, образуя надглазничное отверстие. В медиальной части надглазничного края обычно имеется незначительная **лобная вырезка** (**отверстие**) (*incisúra frontális, s. forámen frontále*). Латерально надглазничный край оканчивается толстым в основании и суженным на конце **скуловым отростком** (*procéssus zygomaticus*). От этого отростка назад и вверх идет **височная линия** (*línea temporális*). Над надглазничным краем с каждой стороны находится валикообразное возвышение — **надбровная дуга** (*árcus superciliáris*). Между двумя надбровными дугами имеется уплощенная площадка — **глабелла** (*glabélla*), или **надпереносье**.

На **внутренней (мозговой) поверхности** чешуи по срединной линии проходит **борозда верхнего сагиттального синуса** (*súlcus sinus sagittális supérior*). Эта борозда спереди и снизу переходит в лобный гребень, у основания которого расположено **слепое отверстие** (*forámen caecum*) — место прикрепления отростка твердой оболочки головного мозга.

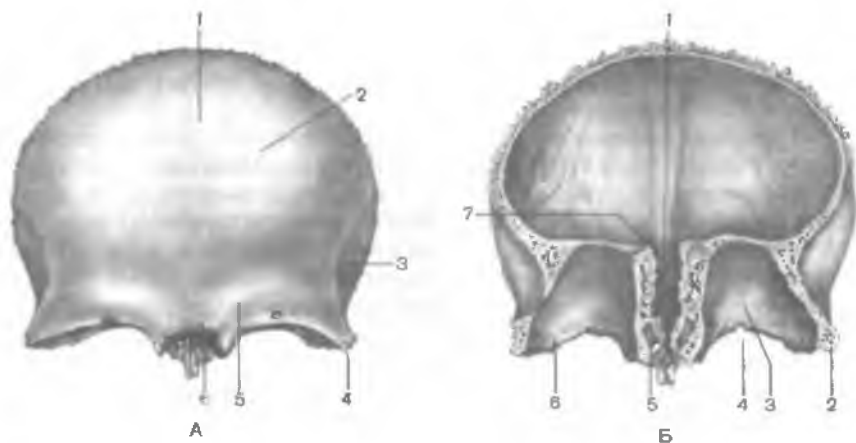


Рис. 44. Лобная кость.

А — вид спереди: 1 — лобная чешуя; 2 — лобный бугор; 3 — височная линия; 4 — скуловой отросток; 5 — надбровная дуга; 6 — носовая часть. Б — вид сзади и снизу: 1 — борозда верхнего сагиттального синуса; 2 — скуловой отросток; 3 — глазничная часть; 4 — надглазничная вырезка; 5 — апертура лобной пазухи; 6 — ямка слезной железы; 7 — лобный гребень.

Глазничные части (*partes orbitales*) представляют собой тонкие горизонтальные пластинки, участвующие в образовании верхней стенки глазниц. Между этими пластинками расположена глубокая решетчатая вырезка (*incisura ethmoidalis*). В области латерального угла глазничной части находится углубление — **я м к а слезной железы** (*fossa glandulae lacrimalis*). В медиальном отделе глазничной части расположены **б л о к о в а я я м к а** (*fovea trochlearis*) и рядом с ней — костный выступ — **блоковая ость**. Сверху на глазничной части хорошо заметны так называемые пальцевидные вдавления и мозговые выступы — след прилегания лобной доли головного мозга.

Носовая часть (*pars nasalis*) лобной кости расположена между глазничными частями, ограничивая спереди и по бокам решетчатую вырезку. По бокам от заостренного выступа — **н о с о в о й о с т и** (*spina nasalis*) заметны отверстия — апертуры лобной пазухи, ведущие в лобную пазуху. **Л о б н а я п а з у х а** (*sinus frontalis*) может иметь различные конфигурацию и размеры. Пазуха сообщается с носовой полостью, она выстлана слизистой оболочкой и заполнена воздухом.

Клиновидная кость (*os sphenoidale*) занимает центральное положение в основании черепа. Она участвует в образовании основания черепа, боковых его отделов и ряда полостей и ямок. В составе клиновидной кости различают тело, крыловидные отростки, большие и малые крылья (рис. 45, 46).

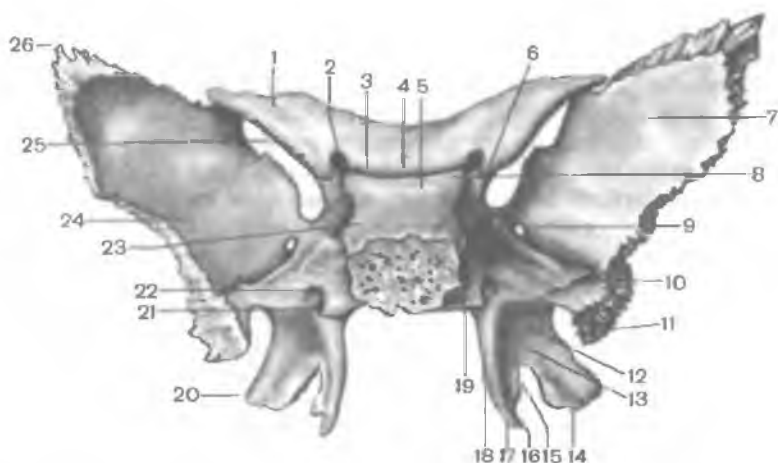


Рис. 45. Клиновидная кость; вид сзади.

1 — малое крыло; 2 — зрительный канал; 3 — борозда перекреста; 4 — гипофизная ямка; 5 — спинка седла; 6 — передний наклоненный отросток; 7 — мозговая поверхность; 8 — задний наклоненный отросток; 9 — круглое отверстие; 10 — борозда слуховой трубы; 11 — ость клиновидной кости; 12 — ладьевидная ямка; 13 — крыловидная ямка; 14 — латеральная пластинка крыловидного отростка; 15 — крыловидная вырезка; 16 — борозда крыловидного крючка; 17 — крыловидный крючок; 18 — медиальная пластинка крыловидного отростка; 19 — сонная борозда; 20 — крыловидный отросток; 21 — клиновидный язычок; 22 — крыловидный канал; 23 — тело клиновидной кости; 24 — большое крыло; 25 — верхняя глазничная вырезка; 26 — теменной угол.

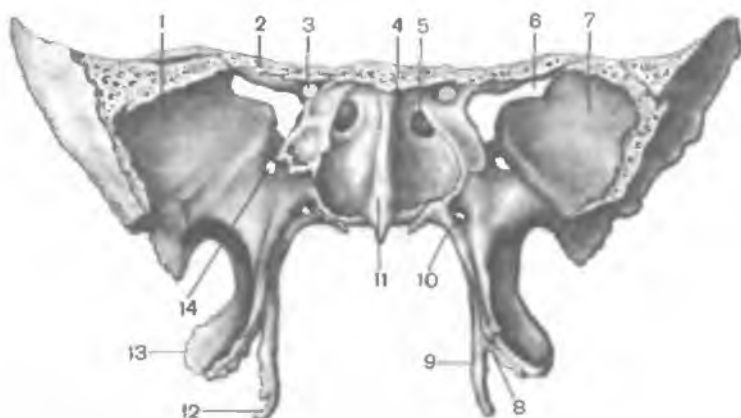


Рис. 46. Клиновидная кость; вид спереди.

1 — большое крыло; 2 — малое крыло; 3 — зрительный канал; 4 — клиновидная раковина; 5 — апертюра клиновидной пазухи; 6 — верхняя глазничная щель; 7 — глазничная поверхность; 8 — крыловидная вырезка; 9 — медиальная пластинка крыловидного отростка; 10 — крыловидный канал; 11 — клиновидный язычок; 12 — крыловидный крючок; 13 — латеральная пластинка крыловидного отростка; 14 — круглое отверстие.

Тело клиновидной кости (*corpus sphenoidale*) имеет неправильную форму и шесть поверхностей: верхнюю, нижнюю, заднюю, сросшуюся (у взрослого человека) с базилярной частью затылочной кости, переднюю и две боковые поверхности. На верхней поверхности тела имеется углубление — **турецкое седло** (*sella turcica*) с глубокой гипофизарной ямкой (*fossa hypophysialis*). Сзади в турецком седле выделяют **спинку седла** (*dorsum sellae*), а спереди — **бугорок седла** (*tuberculum sellae*). С каждой стороны на теле кости видна **сонная борозда** (*sulcus caroticus*) — след прилегания внутренней сонной артерии. На передней поверхности тела клиновидной кости имеется **клиновидный гребень** (*crista sphenoidalis*). По бокам от гребня расположены неправильной формы **клиновидные раковины** (*conchae sphenoidales*), ограничивающие апертуры клиновидной пазухи. **Клиновидная пазуха** (*sinus sphenoidalis*) представляет собой заполненную воздухом полость, сообщающуюся с полостью носа.

Боковые поверхности тела клиновидной кости непосредственно переходят в парные малые и большие крылья.

Малое крыло (*ala minor*) представляет собой направленную латерально уплощенную костную пластинку, в основании которой находится зрительный канал (*canalis opticus*), ведущий в глазницу. Задний свободный край служит границей между передней и задней черепными ямками. Передний край соединяется с глазничной частью лобной кости и решетчатой пластинкой решетчатой кости. Между малым крылом вверху и верхним краем большого крыла располагается удлиненное отверстие — **верхняя глазничная щель** (*fissura orbitalis superior*), соединяющая полость черепа с глазницей.

Большое крыло (*ala major*) начинается от боковой поверхности тела клиновидной кости широким основанием и, так же как и малое крыло, направлено в латеральную сторону. Оно имеет четыре поверхности: мозговую, глазничную, височную и верхнечелюстную. Вогнутая мозговая поверхность обращена в полость черепа. На ней есть три отверстия, через которые проходят кровеносные сосуды и нервы. **Круглое отверстие** (*foramen rotundum*), расположенное ближе к основанию большого крыла, ведет в крыловидно-небную ямку. На уровне середины крыла находится **овальное отверстие** (*foramen ovale*), открывающееся на основании черепа, а сзади от него — **небольшое остистое отверстие** (*foramen spinosum*). **Глазничная поверхность** (*facies orbitalis*) гладкая, участвует в образовании латеральной стенки глазницы. На **височной поверхности** (*facies temporalis*) проходит **подвисочный гребень** (*crista infratemporalis*), ориентированный в переднезаднем направлении и отграничивающий на боковой поверхности черепа височную ямку от подвисочной.

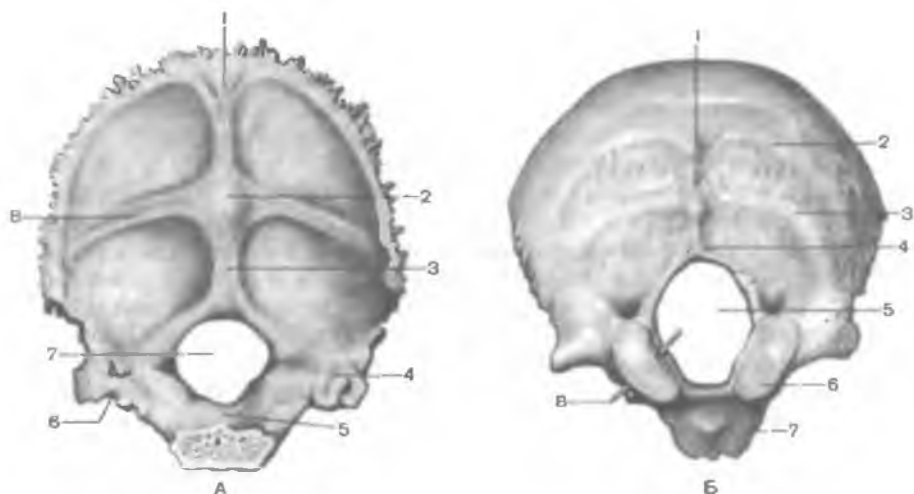


Рис. 47. Затылочная кость.

А — вид спереди и сверху: 1 — борозда верхнего сагиттального синуса; 2 — внутренний затылочный выступ; 3 — внутренний затылочный гребень; 4 — борозда сигмовидного синуса; 5 — базилярная часть; 6 — яремная вырезка; 7 — большое (затылочное) отверстие; 8 — борозда поперечного синуса. Б — вид сзади и снизу: 1 — наружный затылочный выступ (бугор); 2 — верхняя выйная линия; 3 — нижняя выйная линия; 4 — наружный затылочный гребень; 5 — большое (затылочное) отверстие; 6 — затылочный мыщелок; 7 — глоточный бугорок; 8 — зонд, введенный в подъязычный канал.

Верхнечелюстная поверхность (*facies maxillaris*) обращена вперед — в крыловидно-небную ямку.

Крыловидный отросток (*processus pterygoideus*) парный, отходит вниз от тела клиновидной кости. В составе отростка выделяют медиальную и латеральную пластинки (*lamina medialis et lamina lateralis*). Сзади между пластинками находится крыловидная ямка (*fossa pterygoidea*). В основании крыловидного отростка сзади наперед идет узкий крыловидный (видиев) канал (*canalis pterygoideus*), соединяющий на целом черепе крыловидно-небную ямку с областью рваного отверстия.

Затылочная кость (*os occipitale*) расположена в задненижней части мозгового отдела черепа. В этой кости выделяют базилярную часть, две латеральные части и затылочную чешую, которые окружают большое (затылочное) отверстие (*foramen magnum*) (рис. 47).

Базилярная часть (*pars basilaris*) находится впереди большого (затылочного) отверстия. Спереди она соединяется с телом клиновидной кости, вместе с которым образует площадку — скат (*clivus*). На нижней поверхности базилярной части находится

возвышение — г л о т о ч н ы й б у г о р о к (*tubérculum pharyngeum*), а по латеральному краю идет *борозда нижнего каменистого синуса* (*súlcus sinus petrósi inferióris*).

Латеральная часть (*párs laterális*) парная, сзади переходит в чешую затылочной кости. Снизу на каждой латеральной части располагается эллипсовидное возвышение — з а т ы л о ч н ы й м ы щ е л о к (*condylus occipitalis*), в основании которого находится канал подъязычного нерва (*canális nervi hypoglóssi*). Сзади от мышелка имеется мышелковая ямка (*fossa condyláris*), а на ее дне — отверстие мышелкового канала (*canális condyláris*). Сбоку от затылочного мышелка расположена яремная вырезка (*incisúra jugularis*), которая вместе с яремной вырезкой пирамиды височной кости образует яремное отверстие. Рядом с яремной вырезкой на мозговой поверхности расположена *борозда сигмовидного синуса* (*súlcus sinus sigmoidei*).

Затылочная чешуя (*squáma occipitális*) — широкая, выпуклая кнаружи пластинка, края которой сильно зазубрены. На целом черепе они соединяются с теменными и височными костями. В центре наружной поверхности чешуи виден *наружный затылочный выступ* (*protuberántia occipitális extérna*), от которого в обе стороны отходит слабовыраженная *верхняя выйная линия* (*línea núchae supérior*). Вниз от выступа до большого (затылочного) отверстия проходит *наружный затылочный гребень* (*crista occipitális extérna*). От его середины вправо и влево идет *нижняя выйная линия* (*línea núchae inférior*). Над наружным затылочным выступом иногда просматривается *наивысшая выйная линия* (*línea núchae supréma*).

На внутренней стороне затылочной чешуи находится *крестообразное возвышение* (*eminéntia crucifórmis*), разделяющее мозговую поверхность чешуи на 4 ямки. Центр крестообразного возвышения образует *внутренний затылочный выступ* (*protuberántia occipitális intérna*). Вправо и влево от этого выступа проходит *борозда поперечного синуса* (*súlcus sinus transversus*). Вверх от выступа идет *борозда верхнего сагиттального синуса* (*súlcus sinus sagittális superióris*), а вниз, к большому (затылочному) отверстию, — *внутренний затылочный гребень* (*crista occipitális intérna*).

Теменная кость (*os parietále*) парная, широкая, выпуклая кнаружи (рис. 48), образует верхнебоковые отделы свода черепа. Теменная кость имеет 4 края: лобный, затылочный, сагиттальный и чешуйчатый. Лобный край граничит с задней поверхностью лобной чешуи, затылочный край — с затылочной чешуей. С помощью сагиттального края две теменные кости соединяются друг с другом. Нижний, чешуйчатый, край косо срезан, прикрывается чешуей височной кости. Теменная кость имеет 4 угла: передне-

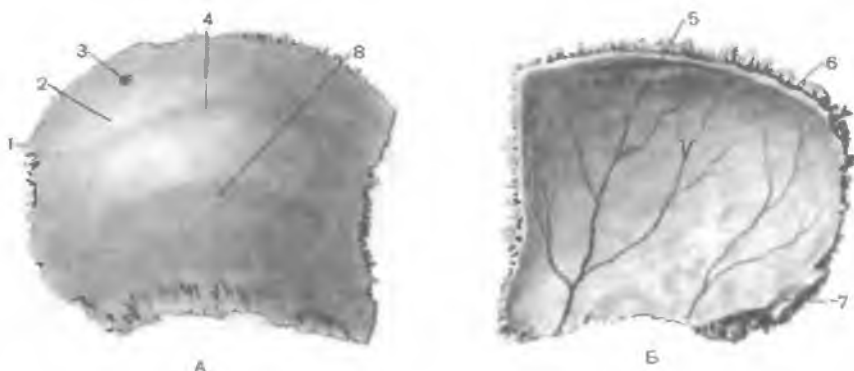


Рис. 48. Теменная кость, правая.

А — наружная поверхность; Б — внутренняя поверхность; 1 — зубчатый край; 2 — теменной бугор; 3 — теменное отверстие; 4 — верхняя височная линия; 5 — артериальная борозда; 6 — борозда верхнего сагиттального синуса; 7 — борозда сигмовидного синуса; 8 — нижняя височная линия.

верхний лобный угол, задневерхний затылочный угол, передненижний клиновидный угол и задненижний сосцевидный угол.

На вогнутой поверхности вдоль всего верхнего края теменной кости спереди назад идет борозда верхнего сагиттального синуса. Вдоль этой борозды имеются разного размера углубления — ямочки грануляций (*foveolae granuloses*) — отпечатки выростов паутинной оболочки головного мозга. В области сосцевидного угла имеется глубокая борозда сигмовидной пазухи (*sulcus sinus sigmoidei*). На внутренней поверхности кости располагаются отчетливо выраженные артериальные борозды (*sulci arteriales*). В центральной части выпуклой наружной поверхности кости заметен теменной бугор (*tuber parietale*), а под ним — верхняя и нижняя височные линии (*lineae temporales superior et inferior*), идущие почти параллельно на протяжении всей кости.

Решетчатая кость (*os ethmoidale*) входит в состав лицевого черепа, образуя вместе с другими костями стенки носовой полости и глазницы. У решетчатой кости различают расположенную горизонтально решетчатую пластинку, от которой вниз, в полость носа, отходит перпендикулярная пластинка (рис. 49). По бокам, справа и слева от перпендикулярной пластинки, расположены решетчатые лабиринты.

Решетчатая пластинка (*lamina cribrosa*), занимающая верхнюю часть одноименной кости, имеет многочисленные отверстия для волокон обонятельного нерва. Над решетчатой пластинкой по срединной линии вверх выступает петушиный гребень (*crista galli*). Кпереди от гребня находится слепое отверстие, в образовании которого участвует лобная кость.

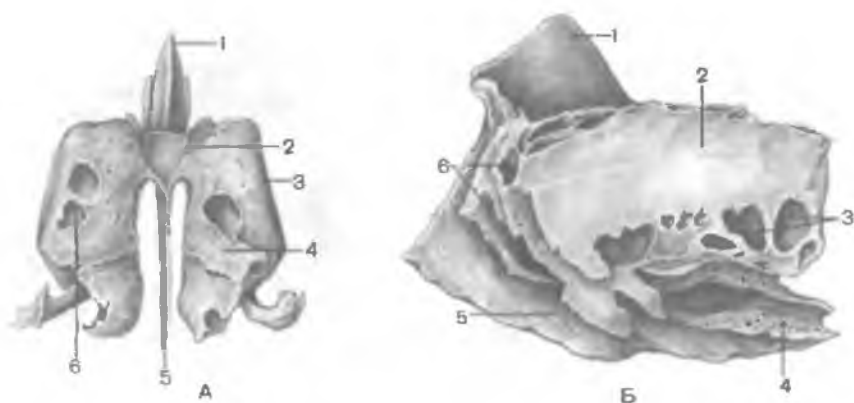


Рис. 49. Решетчатая кость.

А — вид спереди: 1 — петуший гребень; 2 — решетчатая пластинка; 3 — глазничная пластинка; 4 — верхняя носовая раковина; 5 — перпендикулярная пластинка; 6 — решетчатый лабиринт. Б — вид сбоку: 1 — петуший гребень; 2 — глазничная пластинка; 3 — задние решетчатые ячейки; 4 — средняя носовая раковина; 5 — перпендикулярная пластинка; 6 — передние решетчатые ячейки.

Перпендикулярная пластинка (*lámina perpendicularis*), располагаясь в сагиттальной плоскости, участвует в образовании верхнего отдела перегородки носа.

Решетчатый лабиринт (*labyrinthus ethmoidalis*) прикреплен к перпендикулярной пластинке сверху справа и слева. Лабиринт образован заполненными воздухом костными решетчатыми ячейками (*cellulae ethmoidales*). На медиальной стороне решетчатого лабиринта имеются изогнутые костные пластинки — верхняя и средняя носовые раковины (*conchae nasales superior et media*). За счет этих раковин увеличивается поверхность покрывающей их слизистой оболочки. Между верхней и средней раковинами находится узкий верхний носовой ход (*meatus nasi superior*), а под средней носовой раковиной — средний носовой ход (*meatus nasi medius*). От средней носовой раковины отходит вниз и латерально изогнутый крючковидный отросток (*processus uncinatus*). Кзади от этого отростка из стенки средней носовой раковины в средний носовой ход выпячивается решетчатый пузырек (*bulla ethmoidalis*). Между крючковидным отростком спереди и решетчатым пузырьком сзади имеется углубление — решетчатая воронка (*infundibulum ethmoidale*), ведущая в отверстие лобной пазухи. Книзу и кзади от решетчатого пузырька находится полулунная расщелина (*hiatus semilunaris*), ведущая в пазуху верхнечелюстной кости. Латеральная поверхность решетчатого лабиринта гладкая. Она

участвует в образовании медиальной стенки глазницы и называется **глазничной пластинкой** (*lámina orbitális*).

Височная кость (*os temporále*) парная, входит в состав основания и боковой стенки черепа между клиновидной костью спереди и затылочной костью сзади. Она вмещает органы слуха и равновесия. В составе височной кости различают пирамиду, барабанную и чешуйчатую части (рис. 50, 51).

Пирамида, или **каменистая часть** (*párgs petrósa*), имеет трехгранную форму, расположена косо в горизонтальной плоскости. Верхушка пирамиды направлена вперед и медиально, а основание — назад и латерально. На вершукке пирамиды находится внутреннее отверстие сонного канала (*canális caróticus*). Рядом и латеральнее располагается мышечно-трубный канал (*canális musculotubárius*), который перегородкой разделяется на два полуканала: полуканал слуховой трубы (*semicanális túbae auditivae*) и полуканал мышцы, напрягающей барабанную перепонку (*semicanalis músculi tensóris týmpani*).

У пирамиды выделяют три поверхности: переднюю, заднюю и нижнюю. **Передняя поверхность** пирамиды обращена вверх и вперед. Вблизи вершукки на этой поверхности имеется небольшое тройничное вдавление (*impréssio trigémini*). Латеральнее этого вдавления заметны два отверстия. Большее из них называется **расщелиной** (отверстием) **канала большого каменистого нерва** (*hiátus canális nérví petrósi májoris*), от которого вперед и медиально идет узкая одноименная борозда. Кпереди и латеральнее расположена **расщелина малого каменистого нерва** (*hiátus canális nérví petrósi minóris*), переходящая в борозду этого нерва. На передней поверхности пирамиды имеется уплощенный участок — **крыша барабанной полости** (*tégmen thýmpani*), являющаяся ее верхней стенкой. Вдоль верхнего края пирамиды располагается **борозда верхнего каменистого синуса** (*súlcus sínus petrósi superióriis*).

Задняя поверхность пирамиды обращена кзади и медиально. На середине этой поверхности находится **внутреннее слуховое отверстие** (*rógus acústicus intérnus*). Оно ведет во **внутренний слуховой проход** (*meátus acústicus intérnus*). Латеральнее и несколько выше этого отверстия расположена **поддуговая ямка** (*fóssa subarcuáta*), ниже и латеральнее которой находится мало заметная **наружная апертура** (отверстие) **водопровода преддверия** (*apertúra extérna aqueductus vestibuli*). Вдоль заднего края пирамиды проходит **борозда нижнего каменистого синуса** (*súlcus sínus petrósi inferióriis*). У латерального конца этой борозды, по соседству с яремной ямкой, имеется углубление, на дне которого открывается **наружная апертура канала улитки** (*apertúra extérna canaliculi cóchleae*).

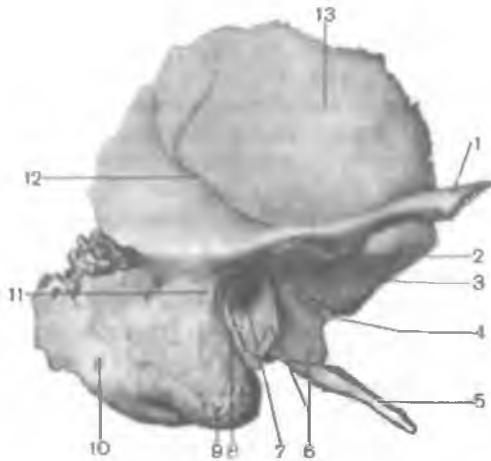


Рис. 50. Височная кость, правая; вид снаружи.

1 — скуловой отросток; 2 — суставной бугорок; 3 — ямка нижней челюсти; 4 — каменисто-барабанная щель; 5 — шиловидный отросток; 6 — барабанная часть; 7 — наружное слуховое отверстие; 8 — барабанно-сосцевидная щель; 9 — сосцевидный отросток; 10 — сосцевидное отверстие; 11 — ость над наружным слуховым проходом; 12 — борозда средней височной артерии; 13 — чешуйчатая часть.

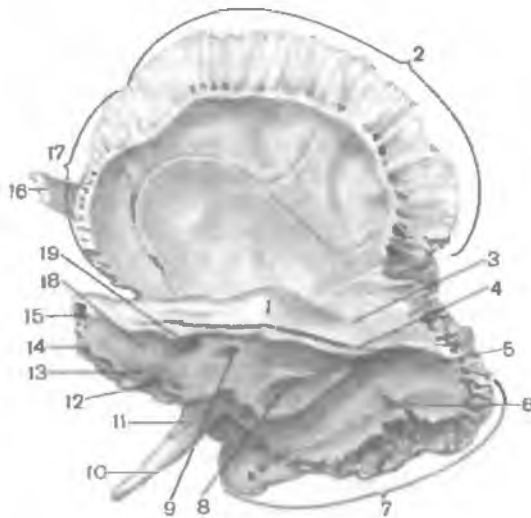


Рис. 51. Височная кость, правая; внутренняя поверхность.

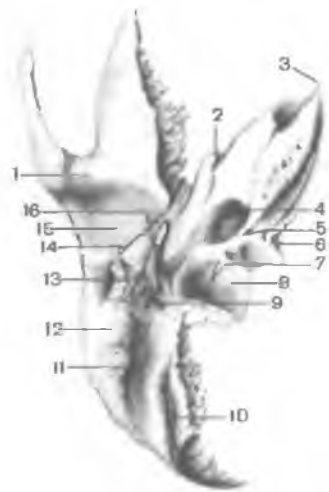
1 — дугообразное возвышение; 2 — теменной край; 3 — крыша барабанной полости; 4 — борозда верхнего каменистого синуса; 5 — борозда сигмовидного синуса; 6 — сосцевидное отверстие; 7 — затылочный край; 8 — наружная апертюра (отверстие) водопровода преддверия; 9 — поддуговая ямка; 10 — шиловидный отросток; 11 — влагалище шиловидного отростка; 12 — наружная апертюра (отверстие) канальца улитки; 13 — борозда нижнего каменистого синуса; 14 — верхушка пирамиды;

15 — пирамида (каменистая часть); 16 — скуловой отросток; 17 — клиновидный край; 18 — задняя поверхность пирамиды; 19 — внутреннее слуховое отверстие.

Нижняя поверхность пирамиды имеет сложный рельеф. Рядом с основанием пирамиды расположена глубокая яремная ямка (fóssa juguláris) (рис. 52). Кпереди от нее находится округлое наружное отверстие сонного канала, внутри которого, в его стенке, имеется 2—3 отверстия сонно-барабанных канальца, соединяющих сонный канал с барабанной полостью. На гребешке между яремной ямкой и наружным отверстием сонного канала

Рис. 52. Височная кость, правая; вид снизу.

1 — суставной бугорок; 2 — мышечно-трубный канал; 3 — верхушка пирамиды; 4 — сонный канал; 5 — каменистая ямочка; 6 — наружная апертура канальца улитки; 7 — сосцевидный каналец; 8 — яремная ямка; 9 — шилососцевидное отверстие; 10 — борозда затылочной артерии; 11 — сосцевидная вырезка; 12 — сосцевидный отросток; 13 — барабанная часть; 14 — каменисто-барабанная щель; 15 — ямка нижней челюсти; 16 — шилевидный отросток.



расположена небольшая каменистая ямочка (*fóssula petrósa*). Латеральнее яремной ямки направлен тонкий и длинный шилевидный отросток (*procéssus styloídeus*). Позади отростка находится шилососцевидное отверстие (*forámen stylomastoídeum*), а позади этого отверстия направлен вниз широкий, легко прощупываемый через кожу сосцевидный отросток (*procéssus mastoídeus*).

В толще сосцевидного отростка имеются заполненные воздухом ячейки. Самая крупная ячейка — сосцевидная пещера (*ántrum mastoídeum*) сообщается с барабанной полостью. Медиально сосцевидный отросток ограничен глубокой сосцевидной вырезкой (*incisúra mastoídea*). Медиальнее этой вырезки расположена борозда затылочной артерии (*súlcus artériae occipitális*). У основания сосцевидного отростка иногда имеется сосцевидное отверстие (*forámen mastoídeum*).

Барабанная часть (*pars tympanica*) образована изогнутой узкой костной пластинкой, которая спереди, снизу и сзади ограничивает наружное слуховое отверстие (*rócus acústicus extérnus*), ведущее в наружный слуховой проход (*meátus acústicus extérnus*). Между барабанной частью и сосцевидным отростком находится узкая барабанно-сосцевидная щель (*fissura tympanomastoídea*). Впереди наружного слухового отверстия расположена барабанно-чешуйчатая щель (*fissura tympanosquamósa*). В эту щель изнутри вдается узкая костная пластинка — край крыши барабанной полости. В результате барабанно-чешуйчатая щель разделяется на лежащую впереди каменисто-чешуйчатую щель (*fissura petrosquamósa*) и каменисто-барабанную

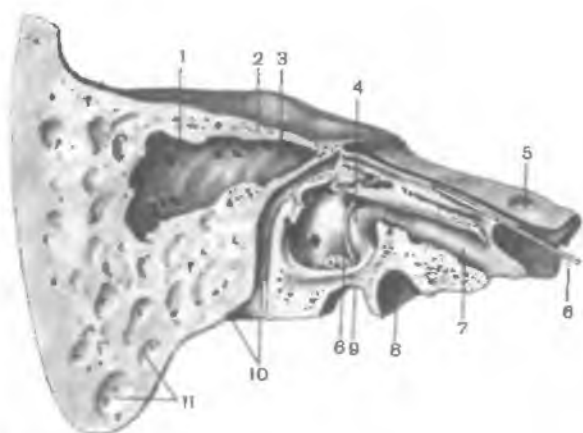


Рис. 53. Височная кость, правая. (Распил в вертикальной плоскости параллельно оси пирамиды.)

1 — сосцевидная пещера; 2 — крыша барабанной полости; 3 — возвышение латерального полукружного канала; 4 — барабанная полость; 5 — тройничное вдавление; 6 — зонд, введенный в барабанный каналец; 7 — полуканал слуховой трубы; 8 — сонный канал; 9 — яремная ямка; 10 — лицевой канал и шишососцевидное отверстие; 11 — сосцевидные ячейки

щель (*fissura petrotympanica*, глазерова щель), через которую из барабанной полости выходит ветвь лицевого нерва — барабанная струна.

Чешуйчатая часть (*pars squamosa*) является выпуклой кнаружи пластинкой, имеющей скошенный свободный верхний край для соединения с теменной костью и большим крылом клиновидной кости. Наружная височная поверхность чешуи гладкая. На внутренней мозговой поверхности чешуи имеются мозговые возвышения, пальцевидные вдавления и артериальные борозды. От чешуи, выше и впереди от наружного слухового прохода, начинается скуловой отросток (*processus zygomaticus*). Соединяясь с височным отростком скуловой кости, он образует скуловую дугу. Позади скулового отростка, у его основания, расположена нижнечелюстная ямка (*fossa mandibularis*) для сочленения с мыщелковым отростком нижней челюсти для образования височно-нижнечелюстного сустава.

Каналы височной кости. Через пирамиду проходит несколько каналов височной кости для черепных нервов и кровеносных сосудов (табл. 3; рис. 53).

Сонный канал (*canalis caroticus*) начинается на нижней поверхности пирамиды наружным сонным отверстием, идет вверх, изгибается почти под прямым углом, затем направляется медиально и вперед. Заканчивается канал внутренним сонным отверстием на вершине пирамиды височной кости. Через этот ка-

Т а б л и ц а 3. Каналы височной кости

| Каналы и каналцы | Какие полости (области) соединяет | Что проходит в канале |
|-------------------------------|---|--|
| 1. Сонный канал | Наружное основание черепа и верхушку пирамиды височной кости | Внутренняя сонная артерия, внутреннее сонное (вегетативное) сплетение |
| 2. Сонно-барабанные каналцы | Сонный канал (у его начала) и барабанную полость | Сонно-барабанные нервы и артерии |
| 3. Внутренний слуховой проход | Заднюю черепную ямку и внутреннее ухо | Лицевой нерв (VII пара), преддверно-улитковый нерв (VIII пара), артерия и вена внутреннего уха |
| 4. Лицевой канал | Заднюю поверхность пирамиды височной кости (внутренний слуховой проход) и шилососцевидное отверстие (наружное основание черепа) | Лицевой нерв (VII пара) |
| 5. Каналец барабанной струны | Лицевой канал, барабанную полость и каменисто-барабанную щель (наружное основание черепа) | Барабанная струна и ветвь лицевого нерва (VII пара) |
| 6. Барабанный каналец | Нижнюю поверхность пирамиды височной кости (каменистая ямочка), барабанную полость и переднюю поверхность пирамиды (расщелина малого каменистого нерва) | Малый каменистый нерв и ветвь языкоглоточного нерва (IX пара) |
| 7. Мышечно-трубный канал | Верхушку пирамиды височной кости и барабанную полость | Мышца, напрягающая барабанную перепонку (полуканал мышцы, напрягающей барабанную перепонку), слуховая труба (полуканал слуховой трубы) |
| 8. Сосцевидный канал | Яремную ямку и барабанно-сосцевидную щель | Ушная ветвь блуждающего нерва (X пара) |
| 9. Водопровод преддверия | Преддверие внутреннего уха (маточно-мешочковый проток) и заднюю черепную ямку (наружная апертура водопровода преддверия) | Водопровод преддверия (эндолимфатический проток) и вена водопровода преддверия |

| Каналы и каналыцы | Какие полости (области) соединяет | Что проходит в канале |
|--|--|--|
| 10. Водопровод улитки (каналец улитки) | Преддверие внутреннего уха (медиальная стенка костного преддверия) и нижнюю поверхность пирамиды височной кости (наружная апертура каналца улитки) | Водопровод улитки (перилимфатический проток) и вена каналца улитки |

нал в полость черепа проходят внутренняя сонная артерия и нервы сонного сплетения.

Сонно-барабанные каналыцы (*canaliculi caroticotympanici*), числом 2—3, отходят от сонного канала и направляются в барабанную полость. В этих каналцах располагаются одноименные артерии и нервы.

Мышечно-трубный канал (*canalis musculotubarius*) начинается на вершине пирамиды височной кости, идет назад и латерально и открывается в барабанную полость. Горизонтальная перегородка делит его на две части. Выше находится полуканал мышцы, напрягающей барабанную перепонку (*semicanalis muscui tensoris tympani*), содержащий одноименную мышцу. Ниже располагается полуканал слуховой трубы (*semicanalis tubae auditivae*).

Лицевой канал (*canalis facialis*) начинается во внутреннем слуховом проходе. Он идет вначале поперек по отношению к длинной оси пирамиды до уровня расщелины канала большого каменистого нерва. Достигнув расщелины, канал образует коленце, затем направляется под прямым углом назад и латерально. Пройдя вдоль медиальной стенки барабанной полости, канал поворачивает вертикально вниз и заканчивается шилососцевидным отверстием. В этом канале проходит лицевой нерв.

Каналец барабанной струны (*canaliculus chordae tympani*) идет от стенки лицевого канала в конечном его отделе и открывается в барабанную полость. В этом канале проходит нерв — барабанная струна.

Барабанный каналец (*canaliculus tympanicus*) начинается на дне каменистой ямочки, идет вверх, прободает стенку барабанной полости. Далее каналец проходит по ее медиальной стенке и заканчивается в области расщелины канала малого каменистого нерва. В этом каналце проходит барабанный нерв.

Сосцевидный каналец (*canaliculus mastoideus*) начинается в яремной ямке и заканчивается в барабанно-сосцевидной щели. В этом каналце проходит ушная ветвь блуждающего нерва.

КОСТИ ЛИЦЕВОГО ОТДЕЛА ЧЕРЕПА

Верхняя челюсть (*maxilla*) — парная кость. У верхней челюсти имеются тело и четыре отростка: лобный, альвеолярный, небный и скуловой (рис. 54).

Тело верхней челюсти (*corpus maxillae*) имеет неправильную форму, оно ограничено четырьмя поверхностями.

Передняя поверхность тела (*facies anterior*) слегка вогнутая. Она отделена от глазничной поверхности **подглазничным краем** (*margo infraorbitalis*), под которым располагается подглазничное отверстие (*foramen infraorbitale*). Через это отверстие проходят сосуды и нервы. На медиальном крае передней поверхности располагается глубокая **носовая вырезка** (*incisura nasalis*). Она участвует в образовании переднего отверстия полости носа (*грушевидная апертура*).

Глазничная поверхность (*facies orbitalis*) участвует в образовании слегка вогнутой нижней стенки глазницы. В задних ее отделах начинается идущая кпереди **подглазничная борозда**.

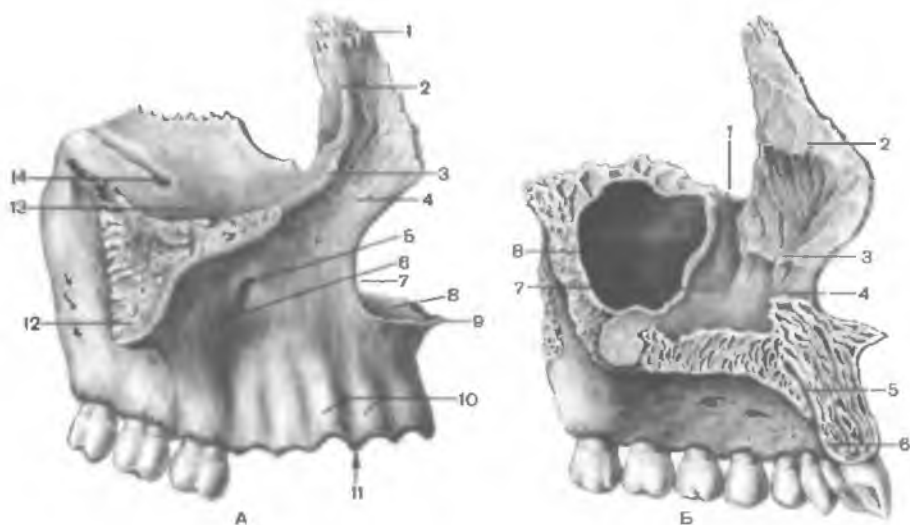


Рис. 54. Верхнечелюстная кость, правая.

А — вид снаружи: 1 — лобный отросток; 2 — передний слезный гребень; 3 — подглазничный край; 4 — передняя поверхность; 5 — подглазничное отверстие; 6 — клыковая ямка; 7 — носовая вырезка; 8 — небный отросток; 9 — передняя носовая ость; 10 — альвеолярные возвышения; 11 — альвеолярный отросток; 12 — скуловой отросток; 13 — глазничная поверхность; 14 — подглазничная борозда. Б — вид изнутри: 1 — слезная борозда; 2 — решетчатый гребень; 3 — раковинный гребень; 4 — носовой гребень; 5 — резцовый канал; 6 — альвеолярный отросток; 7 — носовая поверхность; 8 — верхнечелюстная пазуха.

з д а (*súlcus infraorbitális*), переходящая кпереди в одноименный канал, открывающийся подглазничным отверстием.

Подвисочная поверхность (*fácies infratemporalis*) отделена от передней поверхности основанием скулового отростка. На подвисочной поверхности располагается б у г о р в е р х н е й ч е л ю с т и (*túber maxillae*), на котором мелкими альвеолярными отверстиями открываются а л в е о л я р н ы е к а н а л ы (*canáles alveoláres*). Через эти каналы проходят кровеносные сосуды и нервы. Медиальнее бугра верхней челюсти вертикально расположена б о л ь ш а я н е б н а я б о р о з д а (*súlcus palatínus májor*).

Носовая поверхность (*fácies nasalís*) тела верхней челюсти участвует в образовании латеральной стенки полости носа. На ней заметна верхнечелюстная расщелина — треугольное отверстие, которое ведет в воздухоносную в е р х н е ч е л ю с т н у ю (гайморову) п а з у х у (*sinus maxilláris*), расположенную в толще тела верхнечелюстной кости. Кпереди от верхнечелюстной расщелины проходит вертикально расположенная с л е з н а я б о р о з д а (*súlcus lacrimális*). Эта борозда участвует в образовании носослезного канала, ограниченного также слезной костью и нижней носовой раковиной.

Лобный отросток (*procéssus frontális*) отходит от тела верхней челюсти вверх, где соединяется с носовой частью лобной кости. На латеральной поверхности отростка имеется вертикально расположенный п е р е д н и й с л е з н ы й г р е б е н ь (*crísta lacrimális antérior*). Он ограничивает слезную борозду спереди. На медиальной поверхности отростка виден р е ш е т ч а т ы й г р е б е н ь (*crísta ethmoidális*), с которым соединяется передняя часть средней носовой раковины решетчатой кости.

Альвеолярный отросток (*procéssus alveoláris*) отходит от верхней челюсти вниз в виде валика — а л в е о л я р н о й д у г и (*árcus alveoláris*). Эта дуга содержит углубления — з у б н ы е а л в е о л ы (*alvéoli dentáles*) для корней восьми зубов одной половины верхней челюсти. Альвеолы разделены тонкими костными м е ж а л в е о л я р н ы м и п е р е г о р о д к а м и (*septá interalveolária*).

Небный отросток (*procéssus palatínus*) представляет собой тонкую горизонтальную пластинку, участвующую в образовании твердого неба. Нижняя поверхность этого отростка в задних отделах имеет несколько продольно ориентированных н е б н ы х б о р о з д (*súlci palatíni*). В передней части отростка по срединной линии твердого неба снизу вверх проходит р е з ц о в ы й к а н а л (*canális incisivus*). Сзади небный отросток соединен с горизонтальной пластинкой небной кости.

Скуловой отросток (*procéssus zygomaticus*) отходит от верхнелатеральной части тела верхней челюсти в сторону скуловой кости.

Небная кость (*ós palatínus*) парная, участвует в образовании твердого неба, глазницы, крыловидно-небной ямки. В ней

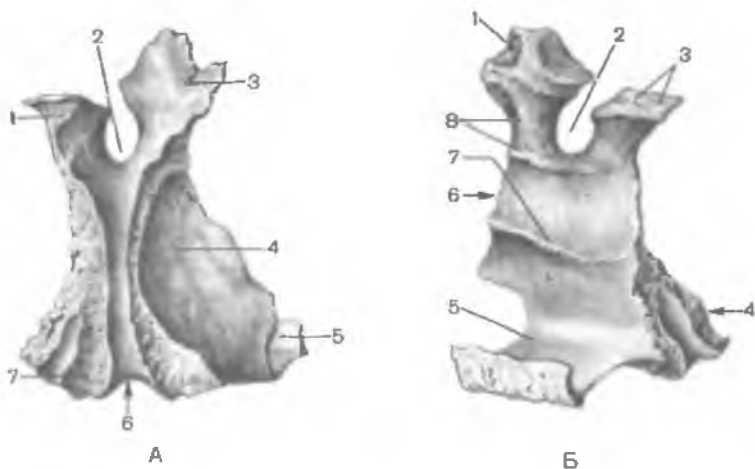


Рис. 55. Небная кость.

А — вид снаружи: 1 — клиновидный отросток; 2 — клиновидно-небная вырезка; 3 — глазничный отросток; 4 — перпендикулярная пластинка; 5 — горизонтальная пластинка; 6 — большая небная борозда; 7 — пирамидальный отросток. Б — вид изнутри: 1 — глазничный отросток; 2 — клиновидно-небная вырезка; 3 — клиновидный отросток; 4 — пирамидальный отросток; 5 — горизонтальная пластинка; 6 — перпендикулярная пластинка; 7 — раковинный гребень; 8 — решетчатый гребень.

выделяют две пластинки — горизонтальную и вертикальную, соединяющиеся почти под прямым углом, и три отростка (рис. 55).

Горизонтальная пластинка (*lámina horisontális*) медиальным краем сращена с таким же краем одноименной пластинки небной кости противоположной стороны. Задний край горизонтальной пластинки свободный, к нему прикрепляется мягкое небо. Передний край пластинки соединен с задним краем небного отростка верхней челюсти. В результате небные отростки и горизонтальные пластинки небных костей образуют на целом черепе твердое костное небо (*palátum ósseum*).

Перпендикулярная пластинка (*lámina perpendicularáris*) участвует в образовании латеральной стенки полости носа. На латеральной поверхности этой пластинки расположена большая небная борозда (*súlcus palatinus májor*). Она вместе с одноименными бороздами верхней челюсти и крыловидного отростка клиновидной кости образует большой небный канал (*canális palatinus májor*). На медиальной поверхности перпендикулярной пластинки имеются два горизонтальных гребня. Верхний решетчатый гребень (*crista ethmoidális*) служит для прикрепления средней носовой раковины, а нижний раковинный гребень (*crista conchális*) — нижней носовой раковины.

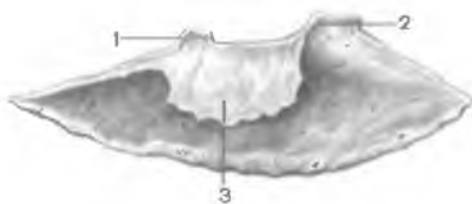

Рис. 56. Нижняя носовая раковина, правая; латеральная сторона.

1 — решетчатый отросток; 2 — слезный отросток; 3 — верхнечелюстной отросток.



Рис. 57. Сошник; вид сбоку.

1 — крылья сошника

Небная кость имеет глазничный, клиновидный и пирамидальный отростки.

Глазничный отросток (*processus orbitalis*) направляется вперед и латерально, участвует в образовании нижней стенки глазницы.

Клиновидный отросток (*processus sphenoidalis*) ориентирован назад и медиально. Он соединяется с нижней поверхностью тела клиновидной кости. Глазничный и клиновидный отростки ограничивают клиновидно-небную вырезку (*incisura sphenopalatina*), которая вместе с телом клиновидной кости ограничивает клиновидно-небное отверстие.

Пирамидальный отросток (*processus pyramidalis*) идет от небной кости вниз, латерально и назад. Через этот отросток проходят узкие малые небные каналы (*canales palatini minores*), открывающиеся отверстиями на небной поверхности пирамидального отростка.

Нижняя носовая раковина (*concha nasalis inferior*) — парная, тонкая изогнутая пластинка, имеет тело и три отростка (рис. 56). Латеральная поверхность тела верхним своим краем сращена с раковинным гребнем верхней челюсти и перпендикулярной пластинкой небной кости. Все отростки этой раковины отходят от верхнего ее края.

Слезный отросток (*processus lacrimalis*) поднимается к слезной кости, **верхнечелюстной отросток** (*processus maxillaris*) направлен вниз. Он частично закрывает верхнечелюстную расщелину. На заднем крае раковины расположен **решетчатый отросток** (*processus ethmoidalis*), идущий вверх и соединяющийся с крючковидным отростком решетчатой кости.

Сошник (*vomer*) — непарная костная пластинка, участвует в образовании костной перегородки носа (рис. 57). Нижний край

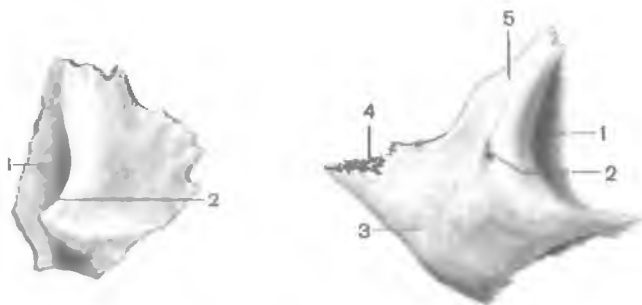


Рис. 58. Слезная кость, правая; вид снаружи.
1 — слезная борозда; 2 — задний слезный гребень.

Рис. 59. Скуловая кость, правая; вид снаружи.
1 — глазничная поверхность; 2 — скулолицевое отверстие; 3 — латеральная поверхность; 4 — височный отросток; 5 — лобный отросток.

сошника срастается с носовыми гребнями верхней челюсти и небной кости. Задний край сошника отделяет друг от друга хоаны. Передний край сошника вверху соединен с перпендикулярной пластинкой решетчатой кости, а внизу — с хрящевой перегородкой носа.

Носовая кость (*os nasale*) парная, участвует в образовании костной спинки носа. Верхний край носовой кости соединен с носовой частью лобной кости, латеральный край — с лобным отростком верхней челюсти. Носовая кость участвует также в образовании грушевидной апертуры — переднего отверстия носовой полости.

Слезная кость (*os lacrimale*) парная, образует переднюю часть медиальной стенки глазницы (рис. 58). Снизу и спереди она соединена с лобным отростком верхней челюсти, сзади — с глазничной пластинкой решетчатой кости. Вверху слезная кость граничит с медиальным краем глазничной части лобной кости. На латеральной поверхности кости расположен задний слезный гребень (*crista lacrimalis posterior*). Кпереди от слезного гребня имеется слезная борозда (*súlcus lacrimális*), которая совместно с одноименной бороздой верхней челюсти образует ямку слезного мешка (*fóssa lacrimális*).

Скуловая кость (*os zygomaticum*) парная, соединяет лобную, височную и верхнечелюстную кости, укрепляя лицевой череп. У скуловой кости различают латеральную, височную и глазничную поверхности (рис. 59). *Латеральная поверхность* обращена вперед и латерально, содержит незначительное по размерам скулолицевое отверстие (*forámen zygomaticofaciále*). *Височная поверхность* образует переднюю стенку подвисочной ямки, имеет небольшое скуловищное отверстие

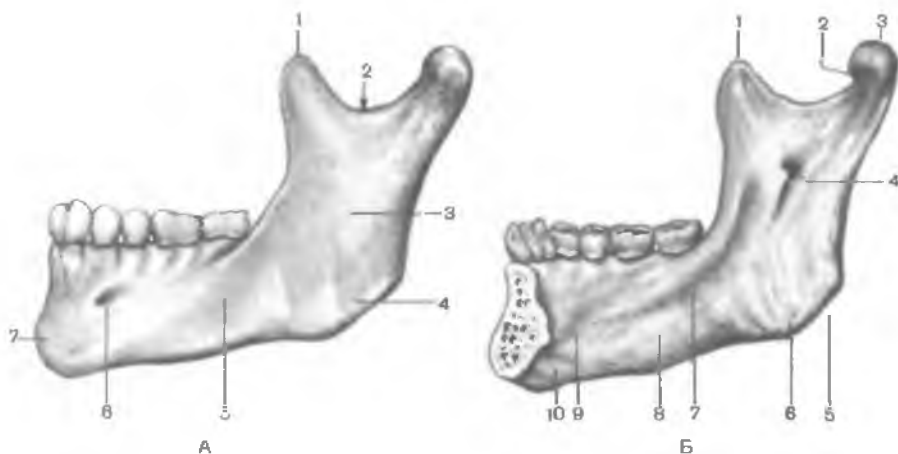


Рис. 60. Нижняя челюсть.

А — вид снаружи (левая половина): 1 — венечный отросток, 2 — вырезка нижней челюсти; 3 — ветвь нижней челюсти; 4 — жевательная бугристость; 5 — тело нижней челюсти; 6 — подбородочное отверстие; 7 — подбородочный выступ. Б — вид изнутри (правая половина): 1 — венечный отросток; 2 — крыловидная ямка; 3 — мыщелковый (суставной) отросток; 4 — отверстие нижней челюсти; 5 — угол нижней челюсти; 6 — крыловидная бугристость; 7 — челюстно-подъязычная линия; 8 — поднижнечелюстная ямка; 9 — подъязычная ямка; 10 — двубрюшная ямка.

(forámen zygomaticotemporále). На *глазничной поверхности*, образующей нижнелатеральную стенку глазницы, имеется также небольшое скулоглазничное отверстие (forámen zygomaticoorbitále). **Височный отросток** (procéssus temporális), направленный вниз, вместе со скуловым отростком височной кости образует скуловую дугу (árcus zygomaticus). **Лобный отросток** (procéssus frontális) идет вверх и соединяется со скуловым отростком лобной кости и большим крылом клиновидной кости.

Нижняя челюсть (mandíbula) является единственной подвижной костью черепа. Непарная нижняя челюсть имеет тело и две ветви (рис. 60).

Тело нижней челюсти (córpus mandíbulae) изогнуто выпуклостью вперед. Нижний край тела, его основание, утолщено и закруглено, верхний край образует альвеолярную дугу (árcus alveoláris). На альвеолярной дуге имеются отверстия — **зубные альвеолы** (alvéoli dentáles) для 16 зубов, разделенные тонкими костными межальвеолярными перегородками. На наружной поверхности альвеолярной дуги располагаются выпуклые альвеолярные возвышения (júga alveolária), соответствующие альвеолам. По срединной линии в передней части тела нижней челюсти имеется небольшой **подбородочный**

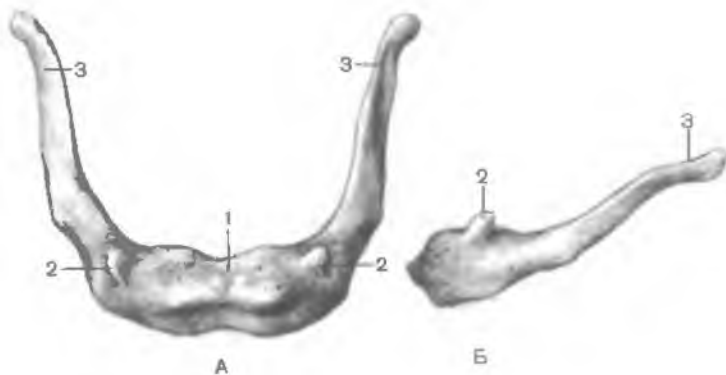


Рис. 61. Подъязычная кость.

А — вид сверху; Б — вид сбоку; 1 — тело; 2 — малый рог; 3 — большой рог.

выступ (*protuberantia mentalis*). Кзади и латерально от него на уровне второго малого коренного зуба расположено подбородочное отверстие (*foramen mentale*).

На середине вогнутой внутренней поверхности имеется небольшой выступ — подбородочная ость (*spina mentalis*). По бокам от нее расположена двубрюшная ямка (*fossa digastrica*). Кверху от подбородочной ости, ближе к альвеолам, с каждой стороны находится подъязычная ямка (*fossa sublingualis*) — след прилегания подъязычной слюнной железы. Косо вверх идет челюстно-подъязычная линия (*linea mylochiodea*). Под ней на уровне коренных зубов расположена поднижнечелюстная ямка (*fossa submandibularis*) для одноименной слюнной железы.

Ветвь нижней челюсти (*ramus mandibulae*) парная, идет вверх и кзади от тела нижней челюсти. В месте перехода тела в ветвь находится угол нижней челюсти (*angulus mandibulae*). На его наружной поверхности расположена жевательная бугристость (*tuberositas masseterica*), а на внутренней — крыловидная бугристость (*tuberositas pterygoidea*). На внутренней поверхности ветви нижней челюсти находится отверстие нижней челюсти (*foramen mandibulae*), ведущее в одноименный канал, заканчивающийся подбородочным отверстием. Сверху ветвь нижней челюсти разделяется на два отростка: передний венечный и задний мышечковый.

Венечный отросток (*processus coronoideus*) отделяется от мышечкового отростка с помощью вырезки нижней челюсти (*incisura mandibulae*). От основания венечного отростка к последнему коренному зубу идет щечный гребень (*crista buccinatoria*).

Мышелковый отросток (*processus condylaris*) переходит в шейку нижней челюсти (*collum mandibulae*), которая заканчивается головкой нижней челюсти (*caput mandibulae*).

Подъязычная кость (*os hyoideum*) расположена в передней области шеи, между нижней челюстью вверху и гортанью внизу. Она состоит из дугообразно изогнутого тела и двух пар отростков — **малых и больших рогов** (рис. 61). Короткие малые рога отходят справа и слева от тела кости вверх, кзади и латерально. Утолщенные на концах более длинные большие рога отходят от тела кости кзади и несколько кверху. Подъязычная кость с помощью мышц и связок подвешена к черепу и соединена с гортанью.

Вопросы для повторения и самоконтроля

1. Назовите кости, образующие мозговой отдел черепа. Покажите на препарате основные части каждой кости.
2. Назовите кости, образующие лицевой отдел черепа. С какими соседними костями каждая кость соединяется?
3. Перечислите каналы височной кости. Найдите на препарате входное и выходное отверстия каждого канала.
4. Назовите отверстия, которые имеются у верхней и нижней челюстей и у клиновидной кости.

ЧЕРЕП В ЦЕЛОМ

Череп имеет сложный рельеф и на внутренней, и наружной поверхностях, что связано с расположением в его костных вместилищах головного мозга, органов чувств, наличием многочисленных отверстий и каналов для прохождения сосудов и нервов.

Все кости черепа, кроме нижней челюсти и подъязычной кости, неподвижно и прочно соединены друг с другом посредством зубчатых, плоских, чешуйчатых швов в области свода черепа и лица, а также постоянных и временных хрящевых соединений (**синхондрозов**) в основании черепа. Названия швов и синхондрозов происходят от наименований соединяющихся костей (например, клиновидно-лобный шов, каменисто-затылочный шов). Некоторые швы называют по их расположению, форме или направлению (**сагиттальный шов, ламбдовидный шов**).

При рассмотрении черепа сверху (*norma verticalis*) виден свод, или крыша, черепа, снизу (*norma basilaris*) — основание черепа, спереди (*norma facialis*) — лицевой череп, сзади (*norma occipitalis*) — затылочная часть, с боков (*norma lateralis*) — ряд углублений (ямок), ограниченный различными костями.

МОЗГОВОЙ ОТДЕЛ ЧЕРЕПА

Верхнюю часть мозгового черепа в связи с его формой называют сводом, или крышей, черепа. Нижняя часть черепа служит основанием. Границей между сводом и основанием на наружной поверхности черепа является условная линия, которая проходит через наружный затылочный выступ, затем по верхней выйной линии до основания сосцевидного отростка, над наружным слуховым отверстием, по основанию скулового отростка височной кости и по подвисочному гребню большого крыла клиновидной кости. Эта линия поднимается кверху до скулового отростка лобной кости и по надглазничному краю достигает носолобного шва. Граница между сводом и основанием на внутренней поверхности черепа не определяется. Лишь в задней его части эту границу можно провести по борозде поперечного синуса, соответствующей верхней выйной линии на наружной стороне затылочной кости.

Свод (крыша) черепа (*calvária*) образован чешуей лобной кости, теменными костями, чешуей затылочной и височных костей, латеральными отделами больших крыльев клиновидной кости. На наружной поверхности свода черепа по срединной линии расположен *сагиттальный шов* (*sutúra sagittális*), образованный соединением сагиттальных краев теменных костей. Перпендикулярно к нему на границе лобной чешуи с теменными костями во фронтальной плоскости проходит *венечный шов* (*sutúra coronális*). Между теменными костями и затылочной чешуей находится *лямбдовидный шов* (*sutúra lambdoídea*), по форме похожий на греческую букву «лямбда». На боковой поверхности свода черепа с каждой стороны между чешуей височной и теменной костей имеется *чешуйчатый шов* (*sutúra squamósa*), а также *зубчатые швы* (*sutúrae serrátae*) — между другими соседними костями.

В передних отделах свода черепа имеется выпуклая часть — *лоб* (*fróns*), образованная чешуей лобной кости. По бокам видны лобные бугры, над глазницами — надбровные дуги, а в середине — небольшая площадка — *глабелла* (*glabélla*). На верхнебоковых сторонах свода черепа выступают теменные бугры. Ниже каждого бугра проходит дугообразная *верхняя височная линия* (*línea temporális supérior*) — место прикрепления височной фасции. Ниже этой линии видна более четко выраженная *нижняя височная линия* (*línea temporális inférior*) — место начала височной мышцы. На переднебоковой стороне черепа расположены две ямки — височная и подвисочная.

Височная ямка (*fóssa temporális*) ограничена вверху нижней височной линией, внизу — подвисочным гребнем большого крыла клиновидной кости. С латеральной стороны височная ямка ограничена *скуловой дугой* (*árcus zygomáticus*), спереди — височной поверхностью скуловой кости. Подвисочный гребень отделяет височную ямку от подвисочной.

Подвисочная ямка (*fóssa infratemporalis*) хорошо заметна при обзоре черепа сбоку. Верхней стенкой подвисочной ямки является нижняя поверхность большого крыла клиновидной кости. Медиальная стенка образована латеральной пластинкой крыловидного отростка этой кости. Передняя стенка ограничена бугром верхней челюсти и отчасти скуловой костью. Латеральной и нижней стенок у подвисочной ямки нет. Спереди эта ямка сообщается с глазницей через *нижнюю глазничную щель* (*fissúra orbitalis inférior*), медиально — посредством крыловидно-нижнечелюстной щели с крыловидно-небной ямкой. Вход в крыловидно-небную ямку находится в передневерхних отделах подвисочной ямки.

Крыловидно-небная ямка (*fóssa pterygopalatina*) спереди ограничена бугром верхней челюсти, сзади — основанием крыловидного отростка клиновидной кости, медиально-перпендикулярной пластинкой небной кости. Латеральной стенки крыловидно-небная ямка не имеет, с этой стороны она сообщается с подвисочной ямкой. В крыловидно-небную ямку открывается 5 отверстий. Эта ямка сообщается медиально с носовой полостью через *клиновидно-небное отверстие* (*forámen sphenopalatinum*), со средней черепной ямкой вверху и кзади — посредством *круглого отверстия*. Сзади крыловидно-небная ямка имеет сообщение с областью рваного отверстия черепа при помощи *крыловидного канала*. С глазницей ямка сообщается через *нижнюю глазничную щель*, а с полостью рта — через *большой небный канал*. Через эти и другие отверстия проходят кровеносные сосуды, черепные нервы и их ветви.

На внутренней (мозговой) поверхности свода черепа видны швы (сагиттальный, венечный, ламбдовидный, чешуйчатый), пальцевидные вдавления — отпечатки извилин большого мозга, а также узкие **артериальные и венозные борозды** (*súlci arteriósí et venósí*) — места прилегания артерий и вен.

Рядом с сагиттальным швом располагаются **ямочки грануляций** (*foveólae granuláres*), образованные выпячиванием паутинной оболочки головного мозга.

Основание черепа также может быть рассмотрено с двух позиций: снаружи (снизу) — наружное основание черепа и изнутри (после произведенного горизонтального распила на уровне границы со сводом) — внутреннее основание.

Наружное основание черепа (*básis cránii extérna*) в переднем отделе закрыто лицевыми костями (рис. 62). Задний отдел основания черепа образован наружными поверхностями затылочной, височных и клиновидных костей. Здесь видны многочисленные отверстия, через которые у живого человека проходят артерии, вены, нервы (табл. 4). Почти в центре заднего отдела имеется **большое (затылочное) отверстие**, а по бокам его — **затылочные мышелки**. Позади каждого мышелка находится мышелковая ямка с непостоянным отверстием — **мышелковым каналом**. Через основание каждого мышелка проходит подъязычный канал. Задний

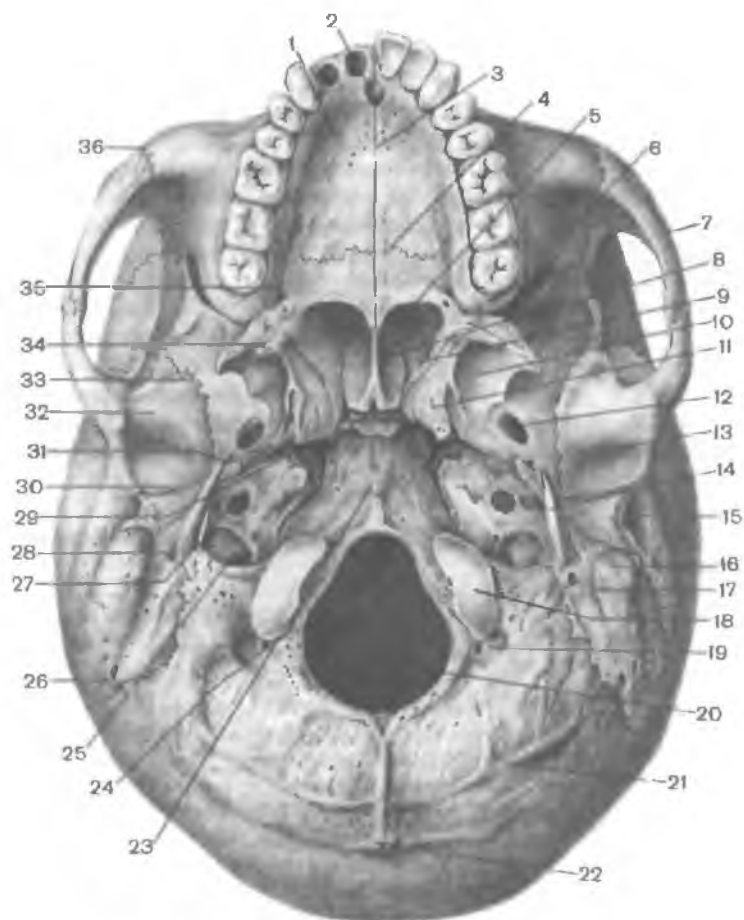


Рис. 62. Наружное основание черепа.

1 — небный отросток верхней челюсти; 2 — резцовый канал, 3 — срединный небный шов; 4 — поперечный небный шов; 5 — хоана; 6 — нижняя глазничная щель; 7 — скуловая дуга; 8 — крыло сошника; 9 — клиновидный отросток небной кости; 10 — крыловидная ямка; 11 — крыловидный отросток; 12 — овальное отверстие; 13 — ямка нижней челюсти; 14 — шиловидный отросток; 15 — наружное слуховое отверстие; 16 — сосцевидный отросток; 17 — сосцевидная вырезка; 18 — затылочный мыщелок; 19 — мыщелковая ямка; 20 — большое (затылочное) отверстие; 21 — нижняя выйная линия; 22 — наружный затылочный выступ; 23 — глоточный бугорок; 24 — мыщелковый канал; 25 — яремное отверстие; 26 — затылочно-сосцевидный шов; 27 — сонный канал; 28 — шилососцевидное отверстие; 29 — рваное отверстие; 30 — каменисто-баранная щель; 31 — остистое отверстие; 32 — суставной бугорок; 33 — клиновидно-чешуйчатый шов; 34 — крыловидный крючок; 35 — большое небное отверстие; 36 — скуловидно-верхнечелюстной шов.

отдел основания черепа спереди ограничен наружным затылочным выступом с отходящей от него вправо и влево верхней выйной линией. Кпереди от большого (затылочного) отверстия находится базилярная часть затылочной кости с глоточным бугорком, она переходит в тело клиновидной кости. С каждой стороны затылочной кости видна нижняя поверхность пирамиды височной кости, на которой расположены *наружное отверстие сонного канала, мышечно-трубный канал, яремная ямка и яремная вырезка*. Последняя вместе с яремной вырезкой затылочной кости образует яремное отверстие, шиловидный отросток, сосцевидный отросток и шилососцевидное отверстие между ними. К пирамиде височной кости с латеральной стороны примыкает барабанная часть височной кости, окружающая наружное слуховое отверстие. Сзади барабанная часть отделена от сосцевидного отростка при помощи барабанно-сосцевидной щели. На заднемедиальной стороне сосцевидного отростка находятся сосцевидная вырезка и борозда затылочной артерии.

Т а б л и ц а 4. Отверстия в наружном основании черепа и их назначение

| Отверстия | Через отверстия проходят | | |
|---------------------------------------|--|--|--|
| | артерии | вены | нервы |
| 1. Овальное | Добавочная (менингеальная) ветвь средней менингеальной артерии | Венозное сплетение овального отверстия соединяет пещеристый синус и крыловидное (венозное) сплетение | Нижнечелюстной — третья ветвь тройничного нерва |
| 2. Остистое | Средняя менингеальная — ветвь верхнечелюстной артерии | Средние менингеальные (впадают в крыловидное сплетение) | Менингеальная ветвь верхнечелюстного нерва |
| 3. Нижняя апертура барабанного канала | Нижняя барабанная — ветвь восходящей глоточной артерии | | Барабанный — ветвь языкоглоточного нерва |
| 4. Сонно-барабанные каналы | Сонно-барабанные ветви внутренней сонной артерии | | Сонно-барабанные — ветви сонного сплетения и барабанного нерва |
| 5. Наружное сонное | Внутренняя сонная | | Внутреннее сонное сплетение |

| Отверстия | Через отверстия проходят | | |
|------------------------------|---|--|---|
| | артерии | вены | нервы |
| 6. Шилососцевидное | Шилососцевидная — ветвь задней ушной артерии | Шилососцевидная (впадает в занижнечелюстную вену) | Лицевой |
| 7. Барабанночешуйчатая щель | Глубокая ушная — ветвь верхнечелюстной артерии | | |
| 8. Каменисто-барабанная щель | Передняя барабанная — ветвь верхнечелюстной артерии | Барабанные — притоки занижнечелюстной вены | Барабанная струна — ветвь лицевого нерва |
| 9. Сосцевидный (каналец) | | | Ушная ветвь блуждающего нерва |
| 10. Сосцевидное | Менингеальная ветвь затылочной артерии | Сосцевидный эмиссарий (соединяет сигмовидный синус и затылочную вену) | |
| 11. Яремное | Задняя менингеальная — ветвь восходящей глоточной артерии | Яремная | Языкоглоточный, блуждающий, добавочный нервы, менингеальная ветвь блуждающего нерва |
| 12. Канал подъязычного нерва | | Венозная сеть подъязычного канала (впадает в яремную вену) | |
| 13. Мыщелковое | | Мыщелковый эмиссарий (соединяет сигмовидный синус с позвоночным венозным сплетением) | |
| 14. Затылочное большое | Позвоночные, передние и задние спинномозговые | Основное (базиллярное) венозное сплетение | Продолговатый мозг |

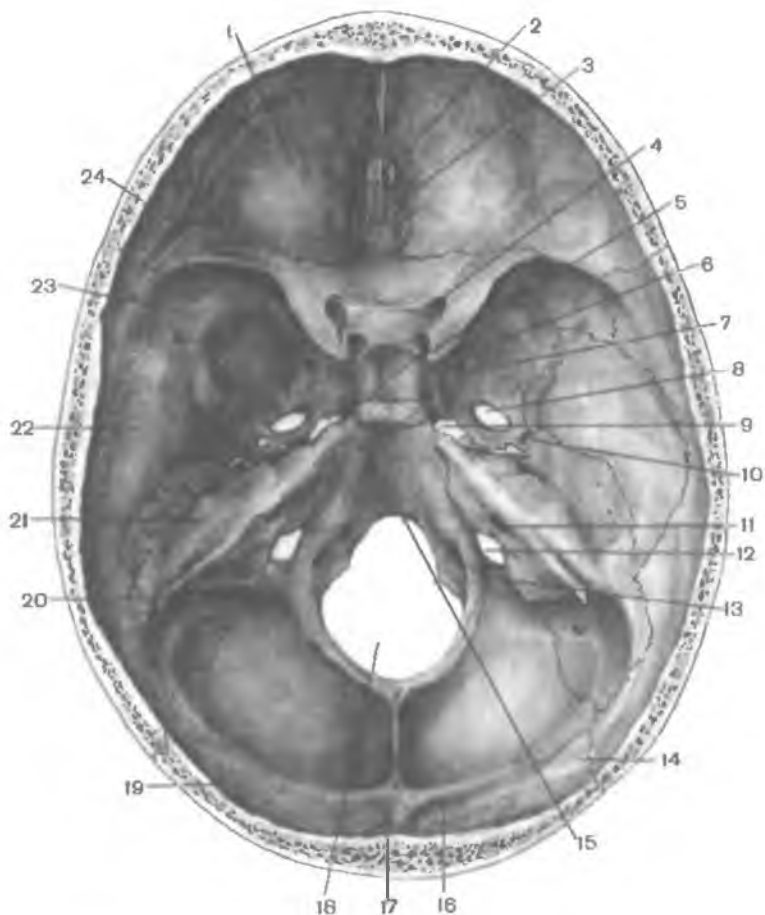


Рис. 63. Внутреннее основание черепа.

1 — глазничная часть лобной кости; 2 — петуший гребень; 3 — решетчатые пластины и отверстия; 4 — зрительный канал; 5 — гипофизарная ямка; 6 — спинка седла; 7 — круглое отверстие; 8 — овальное отверстие; 9 — рваное отверстие; 10 — остистое отверстие; 11 — внутреннее слуховое отверстие; 12 — яремное отверстие; 13 — канал подъязычного нерва; 14 — ламбдовидный шов; 15 — скат; 16 — борозда поперечного синуса; 17 — внутренний затылочный выступ; 18 — большое (затылочное) отверстие; 19 — затылочная чешуя; 20 — борозда сигмовидного синуса; 21 — каменная часть височной кости; 22 — чешуя височной кости; 23 — большое крыло клиновидной кости; 24 — малое крыло клиновидной кости.

На нижнем участке чешуйчатой части височной кости видна нижнечелюстная ямка, образующая с мышцелковым отростком нижней челюсти височно-нижнечелюстной сустав. Кпереди от этой ямки находится суставной бугорок. Между каменистой и чешуйчатой частями височной кости входит задняя часть большого крыла клиновидной кости. Здесь хорошо видны остистое и овальное отверстия. Пирамида височной кости отделена от затылочной кости каменисто-затылочной щелью (*fissúra petrooccipitális*), а от большого крыла клиновидной кости — клиновидно-каменистой щелью (*fissúra sphenopetrósa*). На нижней поверхности наружного основания черепа видно отверстие с неровными краями — рваное отверстие (*forámen lacérum*), которое находится между верхушкой пирамиды, телом затылочной и большим крылом клиновидной костей.

Внутреннее основание черепа (*básis cránii intérna*) имеет вогнутую неровную поверхность, отражающую сложный рельеф нижней поверхности мозга (рис. 63). У внутреннего основания черепа выделяют три черепные ямки: переднюю, среднюю и заднюю. Переднюю черепную ямку от средней отделяют задний край малых крыльев и бугорок турецкого седла клиновидной кости. Границами между средней и задней ямками служат верхний край пирамид височных костей и спинка турецкого седла клиновидной кости. При осмотре внутреннего основания черепа видны многочисленные отверстия для прохождения артерий, вен, нервов (табл. 5).

Таблица 5. Отверстия во внутреннем основании черепа и их назначение

| Отверстия | Через отверстия проходят | | |
|-----------|--------------------------|------|-------|
| | артерии | вены | нервы |

Передняя черепная ямка

| | | | |
|------------|--|---|--------------------|
| Решетчатые | Передняя решетчатая — ветвь глазничной артерии | Решетчатые (падают в верхнюю глазничную вену) | Обонятельные нервы |
|------------|--|---|--------------------|

Средняя черепная ямка

| | | | |
|----------------------------|---|---|---|
| 1. Зрительный канал | Глазная | | Зрительный нерв |
| 2. Верхняя глазничная щель | Передняя менингеальная ветвь — ветвь передней ре- | Верхняя глазная (падает в пещеристый синус) | Глазодвигательный, блоковый, отводящий нервы, глазной |

| Отверстия | Через отверстия проходят | | |
|--|--|---|---|
| | артерии | вены | нервы |
| | щетчатой артерии | | нерв — первая ветвь тройничного нерва |
| 3. Внутреннее сонное | Внутренняя сонная | Венозное сплетение сонного канала | Внутреннее сонное (симпатическое) сплетение |
| 4. Круглое | | | Верхнечелюстной — вторая ветвь тройничного нерва |
| 5. Овальное | Добавочная ветвь средней менингеальной артерии | Венозное сплетение овального отверстия, соединяет пещеристый синус и крыловидное (венозное) сплетение | Нижнечелюстной — третья ветвь тройничного нерва |
| 6. Остистое | Средняя менингеальная — ветвь верхнечелюстной артерии | Средние менингеальные | Менингеальная ветвь верхнечелюстного нерва |
| 7. Расщелина канала большого каменистого нерва (отверстие канала лицевого нерва) | Каменистая ветвь — ветвь средней менингеальной артерии | Слуховая (впадает в верхний каменистый синус) | Большой каменистый — ветвь лицевого (промежуточного) нерва |
| 8. Расщелина канала малого каменистого нерва (верхняя апертура барабанного канала) | Верхняя барабанная — ветвь средней менингеальной артерии | | Малый каменистый — ветвь барабанного нерва (из языкоглоточного) |
| З а д н я я ч е р е п н а я я м к а | | | |
| 1. Внутренний слуховой проход | Артерия лабиринта — ветвь базилярной артерии | Вены лабиринта (впадают в нижний каменистый синус) | Лицевой преддверно-улитковый |

| Отверстия | Через отверстия проходят | | |
|---|---|---|---|
| | артерии | вены | нервы |
| 2. Наружная апертура водопровода преддверия | | Эндолимфатические проток и мешочек | |
| 3. Наружная апертура канальца улитки | | Перилимфатический проток (впадает в верхнюю луковичу внутренней яремной вены), вена одноименного канальца | |
| 4. Сосцевидное | Менингеальная ветвь затылочной артерии | Сосцевидный эмиссарий (соединяет сигмовидный синус и затылочную вену) | |
| 5. Яремное | Задняя менингеальная ветвь — ветвь восходящей глоточной артерии | Внутренняя яремная | Языкоглоточный, блуждающий, добавочный нервы, менингеальная ветвь блуждающего нерва |
| 6. Большое затылочное | Позвоночные, передние и задние спинномозговые | Основное (базиллярное) венозное сплетение | Продолговатый мозг |
| 7. Подъязычный канал | | Вены подъязычного канала, впадают во внутреннюю яремную вену | Подъязычный нерв |
| 8. Мыщелковое | | Мыщелковый эмиссарий (соединяет сигмовидный синус с позвоночным венозным сплетением) | |

Передняя черепная ямка (*fóssa cránii antérior*) образована глазничными частями лобных костей, а также решетчатой пластинкой решетчатой кости, через отверстия которой проходят волокна обонятельных нервов (I пара). Посередине решетчатой

пластинки возвышается петушиный гребень, впереди которого находится слепое отверстие.

Средняя черепная ямка (*fóssa cránni média*) значительно глубже передней. Она образована телом и большими крыльями клиновидной кости, передней поверхностью пирамид и чешуйчатыми частями височных костей. Центральную часть ямки занимает турецкое седло. В нем выделяют гипофизарную ямку, впереди от которой находится **предперекрестная борозда** (*súlcus prehiasmátis*), ведущая в правый и левый зрительные каналы, через которые проходят зрительные нервы (II пара). На боковой поверхности тела клиновидной кости видна сонная борозда, а вблизи вершины пирамиды располагается неправильной формы рваное отверстие. Между малым крылом, большим крылом и телом клиновидной кости находится **верхняя глазничная щель** (*fissúra orbitális supérior*), через которую проходят в глазницу глазодвигательный (III пара), блоковый (IV пара), отводящий (VI пара) нервы и глазной нерв (первая ветвь V пары). Кзади от верхней глазничной щели находится круглое отверстие, служащее для прохождения верхнечелюстного нерва (вторая ветвь V пары), затем — овальное отверстие для нижнечелюстного нерва (третья ветвь V пары). У заднего края большого крыла расположено остистое отверстие для прохождения в череп средней менингеальной артерии. На передней поверхности пирамиды височной кости находятся тройничное вдавление, расщелина канала большого каменистого нерва, борозда большого каменистого нерва, расщелина канала малого каменистого нерва, крыша барабанной полости и дугообразное возвышение.

Задняя черепная ямка (*fóssa cránni postérior*) самая глубокая. Ее образуют затылочная кость, задние поверхности пирамид и внутренняя поверхность сосцевидных отростков правой и левой височных костей. Дополняют ямку тело клиновидной кости (спереди) и задненижние углы теменных костей (с боков). В центре ямки имеется большое (затылочное) отверстие, спереди от него — **скаг** (*clívus*), образованный сросшимися у взрослого человека телами клиновидной и затылочной костей, на котором лежат мост (мозга) и продолговатый мозг. Кзади от большого (затылочного) отверстия по срединной линии расположен внутренний затылочный гребень. В заднюю черепную ямку с каждой стороны открывается (правое и левое) внутреннее слуховое отверстие, ведущее во внутренний слуховой проход. В глубине этого отверстия берет начало лицевой канал для прохождения лицевого нерва (VII пара). Из внутреннего слухового отверстия выходит преддверно-улитковый нерв (VIII пара).

В глубине задней черепной ямки видны два парных крупных образования: **яремное отверстие**, через которое проходит языкоглоточный (IX пара), блуждающий (X) и добавочный (XI пара) нервы, и **подъязычный канал** для одноименного нерва (XII пара).

Через яремное отверстие выходит из полости черепа внутренняя яремная вена, в которую переходит сигмовидный синус, лежащий в одноименной борозде.

ЛИЦЕВОЙ ОТДЕЛ ЧЕРЕПА

При общем обзоре лицевого черепа спереди видны глазницы, полость носа, полость рта, являющиеся вместилищами для очень важных органов. В стенках этих полостей имеются щели, отверстия, через которые проходят кровеносные сосуды, нервы (табл. 6).

Глазница (*orbíta*) является парной полостью, напоминающей четырехстороннюю пирамиду с закругленными гранями (рис. 64). Основание пирамиды обращено вперед и образует вход в глазницу (*áditus orbítae*). Верхушка глазницы направлена назад и медиально. Здесь проходит зрительный канал (*canális ópticus*). В полости глазницы расположены глазное яблоко, его мышцы, слезная железа и другие образования. Полость глазницы имеет четыре стенки: верхнюю, медиальную, нижнюю и латеральную.

Верхняя стенка образована глазничной частью лобной кости и лишь сзади дополняется малым крылом клиновидной кости. На границе верхней стенки с латеральной стенкой глазницы имеется неглубокая ямка слезной железы. У медиального края верхней стенки, вблизи лобной вырезки, находится малозаметное углубление — блоковая ямка, рядом с которой расположена блоковая ость.

Медиальная стенка образована лобным отростком верхней челюсти, слезной костью, глазничной пластинкой решетчатой кости, телом клиновидной кости (сзади) и медиальным участком глазничной части лобной кости (вверху). В переднем отделе медиальной стенки находится ямка слезного мешка. Книзу ямка переходит в носослезный канал (*canális nasolacrimalis*), который открывается в нижний носовой ход полости носа. Кзади и кверху от ямки слезного мешка, в шве между лобной костью и глазничной пластинкой решетчатой кости, видны два отверстия: переднее решетчатое отверстие (*forámen ethmoidále antérius*) и заднее решетчатое отверстие (*forámen ethmoidále postérius*) для одноименных нервов и сосудов.

Нижняя стенка глазницы образована глазничными поверхностями верхней челюсти и скуловой кости. Сзади стенку дополняет глазничный отросток небной кости. В нижней стенке глазницы расположена подглазничная борозда, которая впереди переходит в одноименный канал, открывающийся на передней поверхности тела верхней челюсти подглазничным отверстием.

Т а б л и ц а 6. Отверстия в стенках полостей лицевого черепа

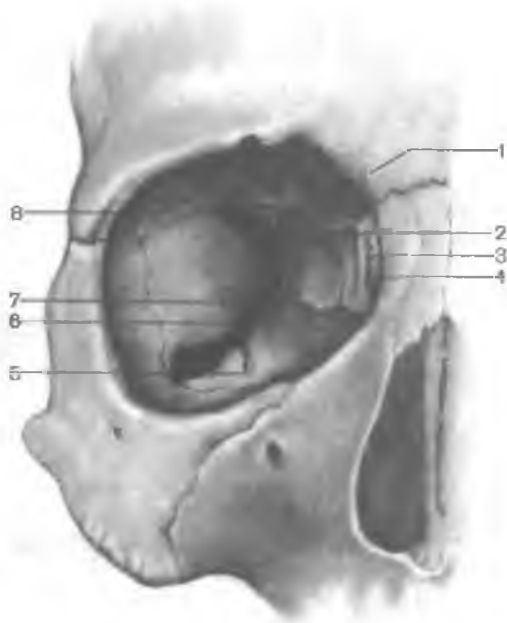
| Область черепа | Отверстия | Через отверстия проходят | | |
|-----------------------------------|---|--|--|---|
| | | артерии | вены | нервы |
| Глазница | Зрительный канал | Глазная артерия | | Зрительный нерв |
| | Переднее решетчатое | Передняя решетчатая артерия (ветвь надглазничной артерии) | Передняя решетчатая вена (приток верхней глазной вены) | Передний решетчатый нерв (ветвь носоресничного нерва, из глазного нерва) |
| | Верхняя глазничная щель | Передняя менингеальная артерия (ветвь передней решетчатой артерии) | Верхняя глазная (впадает в пещеристый синус) | Глазодвигательный блоковый, отводящий, глазной (первая ветвь тройничного нерва) |
| | Нижняя глазничная щель | Подглазничная артерия | Нижняя глазная вена (приток крыловидного венозного сплетения) | Подглазничный, скуловой (ветви верхнечелюстного нерва) |
| | Носослезный канал | В канале проходит носослезный проток | | |
| | Надглазничное (непостоянное) | Надглазничная артерия (ветвь глазной артерии) | Надглазничная вена (приток лицевой вены) | Надглазничный (ветвь лобного нерва) |
| | Заднее решетчатое | Задняя решетчатая артерия (ветвь надглазничной артерии) | Задняя решетчатая вена (приток верхней глазной вены) | Задний решетчатый (ветвь носоресничного нерва) |
| | Подглазничное | Подглазничная артерия (ветвь верхнечелюстной артерии) | | Подглазничный |
| Альвеолярные (передние и средние) | Альвеолярные передние верхние ветви подглазничной артерии | Альвеолярные верхние вены (притоки верхнечелюстной вены) | Передние и средние верхние альвеолярные ветви подглазничного нерва | |

| | | | | |
|-----------------|--|---|--|--|
| Полость носа | Скулоглазничное | Скулоглазничная артерия (ветвь поверхностной височной артерии) | | Скуловой (ветвь верхнечелюстного нерва) |
| | Грушевидная апертура — переднее отверстие полости носа | — | — | — |
| | Хоаны — задние отверстия полости носа | — | — | — |
| | Решетчатой пластинки | Передняя решетчатая артерия (ветвь глазничной артерии) | Решетчатые (впадают в верхнюю глазничную вену) | Обонятельные (I пара) |
| | Носослезный канал | В канале проходит носослезный проток | | |
| | Клиновидно-небное | Клиновидно-небная (ветвь верхнечелюстной артерии) | Клиновидно-небная (впадает в крыловидное венозное сплетение) | Носовые задние верхние ветви, латеральные и медиальные (ветви крылонебного узла) |
| | Резцовый канал | Носовая задняя перегородочная (ветвь клиновидно-небной артерии); ветвь небной большой артерии (ветвь нисходящей небной артерии) | | Носонебный — от крылонебного узла |
| Носовые | — | | Носовые наружные ветви (ветви переднего решетчатого нерва) | |

| Область черепа | Отверстия | Через отверстия проходят | | |
|----------------|---------------------------|--|------|--|
| | | артерии | вены | нервы |
| Полость рта | Большой небный канал | Небные малые (ветви нисходящей небной артерии, из верхнечелюстной артерии) | | Носовые задние нижние латеральные ветви (ветви небного переднего нерва); носовые задние верхние латеральные ветви (от крылонебного узла) |
| | Резцовый канал (см. выше) | | | |
| | Большое небное | Большая небная (ветвь нисходящей небной артерии) | — | Большой небный (от крылонебного узла) |
| | Малое небное | Малые небные (ветви нисходящей небной артерии) | — | Малые небные (от крылонебного узла) |

Рис. 64. Глазница; вид спереди.

1 — зрительный канал; 2 — задний слезный гребень; 3 — ямка слезного мешка; 4 — передний слезный гребень; 5 — подглазничная борозда; 6 — нижняя глазничная щель; 7 — глазничный отросток небной кости; 8 — верхняя глазничная щель.



Латеральная стенка образована глазничными поверхностями большого крыла клиновидной кости и лобного отростка скуловой кости, а также небольшим участком скулового отростка лобной кости. Между латеральной и верхней стенками в глубине глазницы на-

ходится верхняя глазничная щель, ведущая из глазницы в среднюю черепную ямку. Между латеральной и нижней стенками имеется обширная нижняя глазничная щель (*fissura orbitalis inferior*); она образована задним краем глазничной поверхности тела верхней челюсти, глазничным отростком небной кости внизу и нижним краем глазничной поверхности большого крыла клиновидной кости вверху. Эта щель сообщает глазницу с крыловидно-небной и подвисочной ямками. На латеральной стенке глазницы имеется скулоглазничное отверстие (для скулового нерва), ведущее в канал, который в глубине кости делится на два каналы. Один из них открывается на латеральной поверхности скуловой кости скулолицевым отверстием, другой — на височной поверхности скуловисочным отверстием.

Полость носа (*cavum nasi*) занимает центральное положение в лицевом черепе. Костная перегородка носа (*septum nasi osseum*), состоящая из перпендикулярной пластинки решетчатой кости и сошника, соединенного внизу с носовым гребнем, делит костную полость носа на две половины (рис. 65). Спереди имеется грушевидная апертура (*apertura piriformis*), ограниченная носовыми вырезками (правой и левой) верхнечелюстных костей и нижними краями носовых костей. В нижней части грушевидной апертуры выступает вперед передняя носовая ость (*spina nasalis anterior*). Через задние отверстия полости носа, или хоаны (*choanae*), полость носа сообщается с полост-

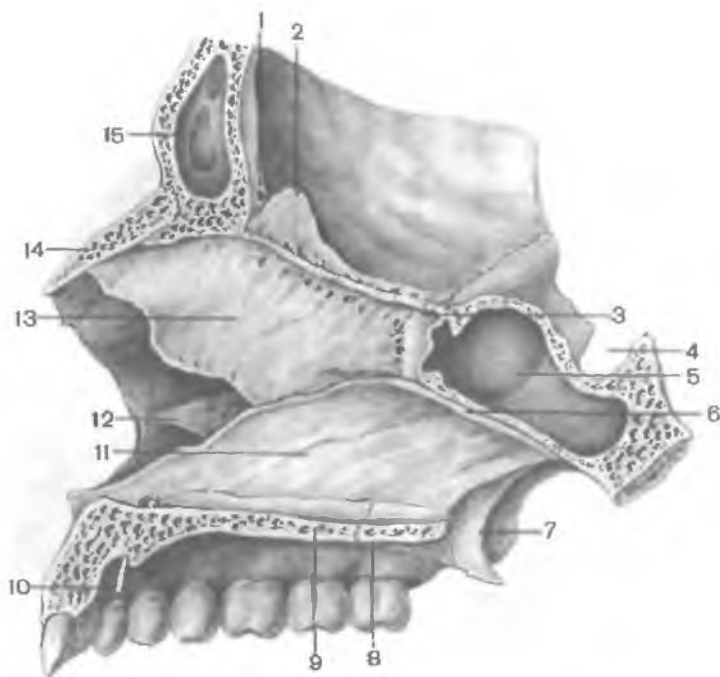


Рис. 65. Костная перегородка полости носа; вид слева. (Распил лицевого отдела черепа в сагиттальной плоскости.)

1 — слепое отверстие; 2 — петушинный гребень; 3 — клиновидный гребень; 4 — гипофизарная ямка; 5 — клиновидная пазуха; 6 — крыло сошника; 7 — крыловидный отросток; 8 — горизонтальная пластинка небной кости; 9 — небный отросток верхней челюсти; 10 — зонд, введенный в резцовый канал; 11 — сошник; 12 — нижняя носовая раковина; 13 — перпендикулярная пластинка решетчатой кости; 14 — носовая кость; 15 — лобная пазуха.

тью глотки. Каждая хоана ограничена с латеральной стороны медиальной пластинкой крыловидного отростка, с медиальной — сошником, сверху — телом клиновидной кости, снизу — горизонтальной пластинкой небной кости. У полости носа выделяют три стенки: верхнюю, нижнюю и латеральную.

Верхняя стенка образована носовыми костями, носовой частью лобной кости, решетчатой пластинкой решетчатой кости и нижней поверхностью тела клиновидной кости.

Нижняя стенка состоит из небных отростков верхнечелюстных костей и горизонтальных пластинок небных костей. По срединной линии этой стенки указанные кости образуют носовой гребень, к которому присоединяется костная перегородка носа, являющаяся медиальной стенкой для правой и левой половин полости носа.

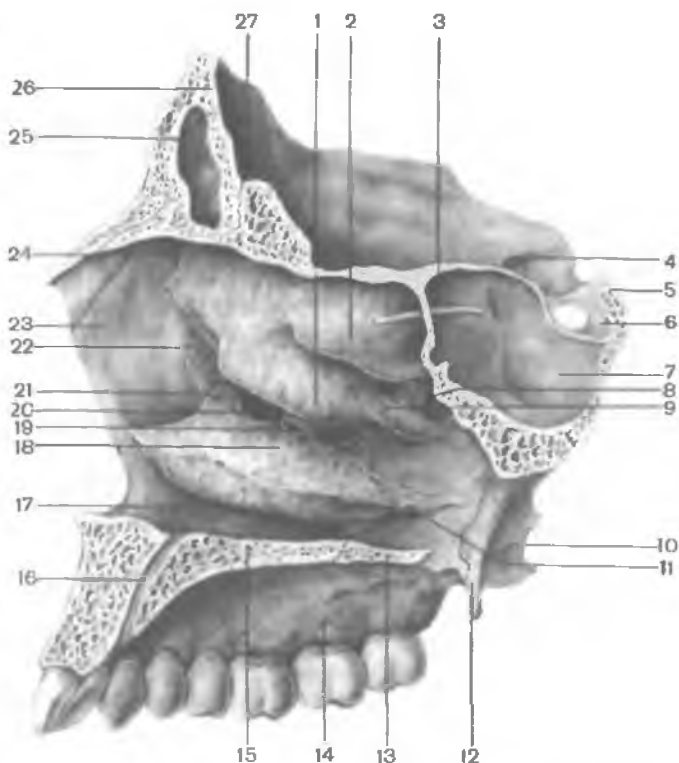


Рис. 66. Латеральная стенка полости носа. (Распил лицевого отдела черепа в сагиттальной плоскости.)

1 — средняя носовая раковина; 2 — верхняя носовая раковина; 3 — зонд, введенный в аперттуру клиновидной пазухи; 4 — зрительный канал; 5 — спинка седла; 6 — турецкое седло; 7 — клиновидная пазуха; 8 — клиновидно-небное отверстие; 9 — верхний носовой ход; 10 — латеральная пластинка крыловидного отростка; 11 — перпендикулярная пластинка небной кости; 12 — медиальная пластинка крыловидного отростка; 13 — горизонтальная пластинка небной кости; 14 — альвеолярный отросток верхней челюсти; 15 — небный отросток верхней челюсти; 16 — резцовый канал; 17 — нижний носовой ход; 18 — нижняя носовая раковина; 19 — решетчатый отросток нижней носовой раковины; 20 — средний носовой ход; 21 — слезный отросток нижней носовой раковины; 22 — слезная кость; 23 — лобный отросток верхней челюсти; 24 — носовая кость; 25 — лобная пазуха; 26 — лобный гребень; 27 — петуший гребень.

Латеральную стенку образуют носовая поверхность тела и лобный отросток верхней челюсти, носовая кость, слезная кость, решетчатый лабиринт решетчатой кости, перпендикулярная пластинка небной кости, медиальная пластинка крыловидного отростка клиновидной кости (в заднем отделе).

На латеральной стенке полости носа видны три носовые раковины, расположенные одна над другой (рис. 66). Верхняя и

средняя раковины являются частями решетчатого лабиринта, а нижняя носовая раковина представляет собой самостоятельную кость. Носовые раковины разделяют боковой отдел полости носа на три носовых хода: верхний, средний и нижний.

Верхний носовой ход (*meátus nási supérior*) ограничен сверху и медиально верхней носовой раковиной, а снизу — средней носовой раковиной. Этот носовой ход расположен в задней части полости носа. В него открываются задние ячейки решетчатой кости. Над задней частью верхней носовой раковины расположено **клиновидно-решетчатое углубление** (*recéssus sphenoidalis*), в которое открывается апертура клиновидной пазухи. Посредством этой апертуры пазуха сообщается с полостью носа.

Средний носовой ход (*meátus nási médius*) располагается между средней и нижней носовыми раковинами. В него открываются передние и средние ячейки решетчатой кости, апертура лобной пазухи посредством решетчатой воронки и полулунная расщелина, ведущая в верхнечелюстную пазуху. Находящееся позади средней носовой раковины **клиновидно-небное отверстие** (*forámen sphenopalatinum*) соединяет средний носовой ход с крыловидно-небной ямкой.

Нижний носовой ход (*meátus nási inférior*) сверху ограничен нижней носовой раковиной, а снизу — носовыми поверхностями небного отростка верхней челюсти и горизонтальной пластинки небной кости. В переднем отделе нижнего носового хода открывается **носослезный канал** (*canális nasolacrimalis*), начинающийся в глазнице.

Узкая сагиттально расположенная щель, ограниченная перегородкой полости носа с медиальной стороны и носовыми раковинами, представляет собой общий носовой ход.

ПРИДАТОЧНЫЕ ПАЗУХИ НОСОВОЙ ПОЛОСТИ (ОКОЛОНОСОВЫЕ ПАЗУХИ)

Верхнечелюстная, или гайморова, пазуха (*sinus maxilláris*) является полостью верхней челюсти. Передняя стенка пазухи в центре тонкая, утолщается в периферических отделах. Эта стенка образована частью верхней челюсти между подглазничным краем и альвеолярным отростком. Заднелатеральная стенка соответствует бугру верхней челюсти. К переднему отделу медиальной стенки верхнечелюстной пазухи прилежит носослезный канал, к заднему отделу — решетчатые ячейки. Нижнюю стенку пазухи образует альвеолярный отросток верхней челюсти. Верхняя стенка пазухи одновременно является нижней стенкой глазницы. Верхнечелюстная пазуха открывается в средний носовой ход. Пазуха изменяется по форме и величине.

Лобная пазуха (*sinus frontális*) значительно различается по размерам. Перегородка, разделяющая лобную пазуху на правую

и левую части, обычно асимметричная. Лобная пазуха сообщается со средним носовым ходом.

Клиновидная пазуха (*sinus sphenoidális*) находится в теле клиновидной кости. Нижняя стенка пазухи участвует в образовании стенки полости носа. К верхней части латеральной стенки прилежит пещеристый синус. Клиновидная пазуха сагиттальной перегородкой обычно подразделяется на две асимметричные части. Иногда перегородка отсутствует. Клиновидная пазуха сообщается с верхним носовым ходом.

Воздухоносными полостями, сообщающимися с носовой полостью, являются передние, средние и задние ячейки решетчатой кости.

Костное небо (*palátum ósseum*) образовано соединенными по срединной линии небными отростками правой и левой верхних челюстей, а также горизонтальными пластинками небных костей. Оно служит твердой (костной) основой верхней стенки полости рта. Спереди и с боков костное небо ограничено альвеолярными отростками верхних челюстей, образующими верхнюю альвеолярную дугу. По срединной линии костного неба проходит срединный небный шов (*sutúra palatína mediána*). У переднего конца неба находится резцовый канал (*canális incisívus*) для одноименного нерва. По линии соединения заднего края небных отростков верхних челюстей с горизонтальными пластинками небных костей имеется поперечный небный шов (*sutúra palatína transvérsa*). В боковых отделах этого шва, в основании каждой горизонтальной пластинки, располагаются отверстие большого небного канала и 2—3 малых небных отверстия, через которые полость рта сообщается с крыловидно-небной ямкой.

Верхняя и нижняя альвеолярные дуги вместе с зубами, а также тело и ветви нижней челюсти образуют скелет передней и боковых стенок полости рта.

Позади верхней челюсти находится **подвисочная ямка** (*fóssa infratemporalis*), которая вверху отграничена от височной ямки (см. ранее) подвисочным гребнем большого крыла клиновидной кости. Верхнюю стенку подвисочной ямки составляют височная кость и большое крыло клиновидной кости (подвисочный гребень). Медиальная стенка образована латеральной пластинкой крыловидного отростка клиновидной кости. Передней стенкой этой ямки служат бугор верхней челюсти и скуловая кость. С латеральной стороны подвисочная ямка частично прикрывается ветвью нижней челюсти. Спереди подвисочная ямка сообщается посредством нижней глазничной щели с глазницей, а медиально через крыловидно-верхнечелюстную щель (*fissúra pterygomaxilláris*) — с крыловидно-небной ямкой.

Крыловидно-небная (крылонебная) ямка (*fóssa pterygopalatína*) имеет 4 стенки: переднюю, верхнюю, заднюю и медиаль-

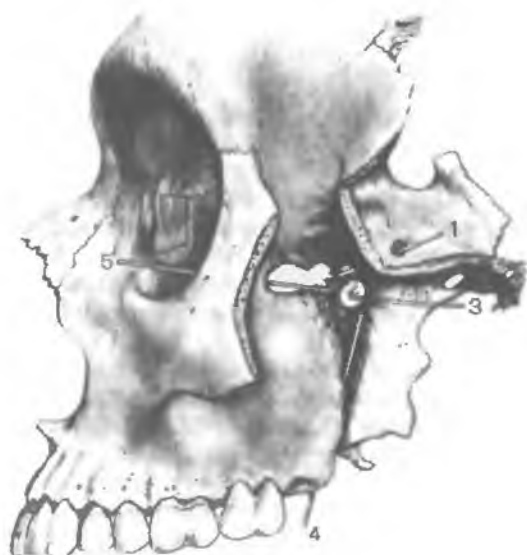

Рис. 67. Крыловидно-небная ямка. (Скуловая кость и большое крыло клиновидной кости частично удалены; в отверстия и каналы введены зонды.)
 1 — круглое отверстие; 2 — крыловидно-небное отверстие; 3 — крыловидный канал; 4 — большой небный канал, 5 — нижняя глазничная щель.

ную. *Передней стенкой* ямки является бугор верхней челюсти, *верхней* — нижнебоковая поверхность тела и основание большого крыла клиновидной кости, *задней* — основание крыловидного отростка клиновидной кости, *медиальной* — перпендикулярная пластинка небной кости (рис. 67). С латеральной стороны крыловидно-небная ямка сообщается с подвисочной ямкой. Книзу крыловидно-небная ямка постепенно суживается и переходит в **б о л ь ш о й н е б н ы й к а н а л** (canalis palatinus major), который внизу ограничивают верхняя челюсть (латерально) и небная кость (медиально). В крыловидно-небную ямку открывается 5 отверстий. Медиально эта ямка сообщается с полостью носа через клиновидно-небное отверстие, сверху и кзади — со средней черепной ямкой посредством круглого отверстия, кзади — с областью рваного отверстия при помощи крыловидного канала, книзу — с полостью рта через большой небный канал.

С глазницей крыловидно-небная ямка сообщается посредством нижней глазничной щели.

Вопросы для повторения и самоконтроля

1. Покажите и назовите отверстия на наружном основании черепа. Для чего служит каждое из этих отверстий (каналов)?
2. Покажите и назовите отверстия на внутреннем основании черепа. Для чего служит каждое из этих отверстий (каналов)?
3. Назовите (и покажите на препарате, рисунке) кости, образующие медиальную стенку глазницы. Назовите отверстия, имею-

щиеся в этой стенке. Куда ведут эти отверстия и что через них проходит?

4. Какие кости черепа, какими своими частями участвуют в образовании стенок полости носа?
5. Назовите придаточные полости носа. Где они располагаются и в какие носовые ходы открываются?
6. Назовите кости, образующие стенки крыловидно-небной ямки. С какими соседними частями (полостями) черепа эта ямка сообщается, через какие отверстия (каналы)?

РЕНТГЕНОАНАТОМИЯ ЧЕРЕПА

На рентгеновских снимках в боковой проекции виден весь череп — и мозговой, и лицевой (рис. 68). Контуры свода черепа на рентгенограмме представлены двойной линией компактного костного вещества. Более четкая и ровная наружная линия соответствует наружной пластинке костей свода черепа. Различной толщины внутренняя линия представляет собой внутреннюю пластинку. Узкая «просветленная» полоса (более темная на снимке) между ними — это губчатое вещество. В передних отделах свода узкая полоса «просветления» (диплоэ) переходит в резкое расширение овальной или треугольной формы, соответствующее лобной пазухе. Сзади наружный контур свода черепа заканчивается более или менее выраженным наружным затылочным выступом. Кнутри от него имеется утолщение крестообразного возвышения с небольшим вдавлением, соответствующим борозде поперечного синуса.

На фоне костей черепа видны более светлые линии мозговых возвышений и более темные участки различной формы («просветления») — пальцевидные вдавления. Венечный и ламбдовидный швы видны на фоне костей свода черепа. Как продолжение ламбдовидного шва книзу просматривается затылочно-сосцевидный шов. Другие швы костей черепа на снимке в боковой проекции определяются слабо или вообще не видны. От швов следует отличать волнообразные темные полосы на месте залегания диплоических вен, а также менингеальных артерий. В пределах основания черепа выделяются накладывающиеся друг на друга интенсивные тени каменистых частей височных костей. Кпереди от них находится тело клиновидной кости с турецким седлом, стенки которого имеют четкие контуры. В толще тела кости, под турецким седлом, имеется обширное темное пятно клиновидной пазухи.

Кзади от турецкого седла начинается скат в виде линии, уходящей к переднему краю большого (затылочного) отверстия. Позади пирамид височных костей видны просветления ячеек сосцевидного отростка и широкая «просветленная» (темная) борозда сигмовидного синуса.

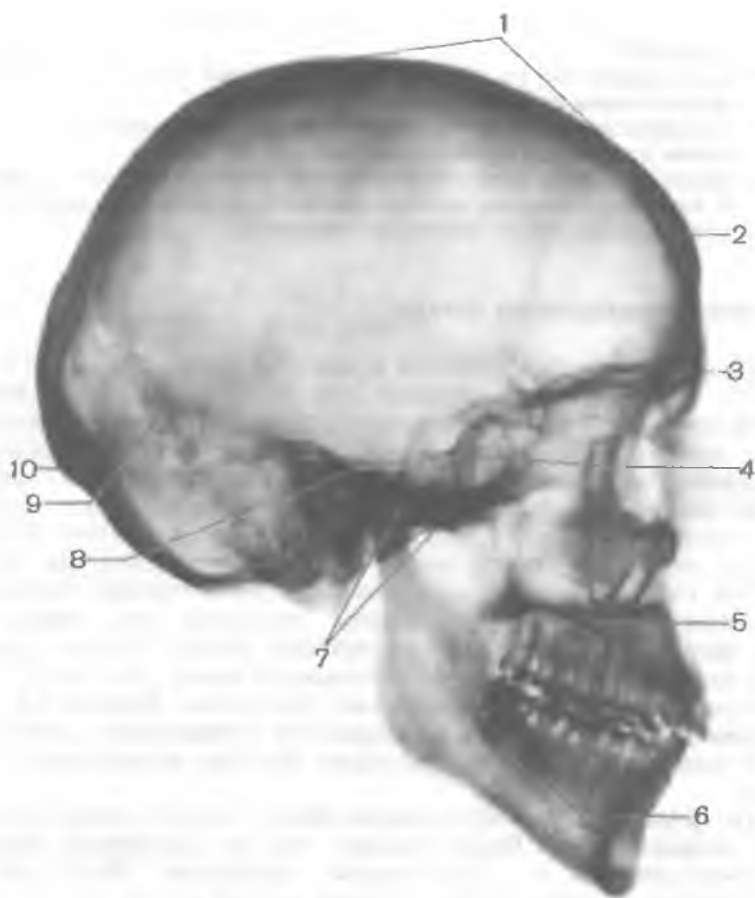


Рис. 68. Рентгенограмма черепа взрослого человека; вид сбоку (боковая проекция).

1 — свод черепа; 2 — диплоэ; 3 — лобная пазуха; 4 — гипофизарная ямка; 5 — верхняя челюсть; 6 — нижняя челюсть; 7 — основание черепа; 8 — скат; 9 — ламбдовидный шов; 10 — наружный затылочный выступ.

В области лицевого черепа определяются глазницы в виде конуса, основание которого направлено кпереди, а вершина — кзади. На глазницы наслаивается рисунок ячеек решетчатого лабиринта. Впереди глазниц видны контуры носовых костей, основание которых обращено вверх и кзади, а вершина — вниз и вперед. Плотность носа наслаивается на глазницы и расположенные ниже глазниц верхнечелюстные пазухи, имеющие на рентгенограмме вид темного участка четырехугольной или неправильной формы. На фоне этого четырехугольника можно

различить тени носовых раковин в виде удлиненных полуовальных полос, а между ними — носовые ходы. Ниже накладывающихся друг на друга изображений носовой полости и верхнечелюстных пазух видна горизонтально расположенная светлая полоска (тень), обозначающая кости твердого неба. Ниже и впереди от нее находятся альвеолярный отросток верхней челюсти и верхние зубы. Контуры наслаивающихся друг на друга правой и левой половин нижней челюсти и зубы на боковой рентгенограмме видны отчетливо. На фоне тела и нижней части ветви прослеживается более темная полоска канала нижней челюсти.

На рентгенограмме в передней проекции (рис. 69) прослеживаются контуры свода; рисунок лобной кости накладывається на рисунок затылочной. Четко определяются контуры глазниц, а между ними и чуть ниже лежит полость носа, разделенная перегородкой носа. На нижние части глазниц с боку от полости носа наслаиваются интенсивные тени пирамид височных костей. На верхнюю часть носовой полости между глазницами проецируются тело клиновидной кости с клиновидной пазухой, ячейки решетчатой кости и контуры носовых раковин. По бокам от полости носа, под глазницами, выделяются темные участки («просветления»), соответствующие верхнечелюстным пазухам. В нижней части лицевого черепа видны верхние и нижние зубы и нижняя челюсть с ее правой и левой ветвями.

ЧЕРЕП НОВОРОЖДЕННОГО

Череп новорожденного имеет ряд существенных особенностей. Мозговой череп в результате активного роста мозга и раннего формирования органов чувств по объему в 8 раз больше лицевого. У взрослого человека в связи с полным развитием жевательного аппарата мозговой череп лишь в 2 раза больше лицевого. У новорожденного глазницы широкие. Основание черепа по сравнению со сводом отстает в росте, кости соединены друг с другом посредством широких хрящевых и соединительнотканых прослоек. Бугры лобной и теменных костей хорошо выражены, и поэтому при рассматривании черепа сверху он кажется четырехугольным (рис. 70). Лобная кость состоит из двух половин, надбровные дуги отсутствуют, лобной пазухи еще нет. Челюсти недоразвиты, что обуславливает малую высоту лицевого черепа (рис. 71). Нижняя челюсть состоит из двух частей (двух половин). Части височной кости отделены друг от друга хорошо выраженными соединительноткаными или хрящевыми прослойками, сосцевидный отросток не развит. На костях черепа мышечные бугры и линии не выражены.

Самый характерный признак черепа новорожденного — р о д н и ч к и (fonticuli). Они представляют собой неокостеневшие соединительнотканые (перепончатые) участки свода чере-

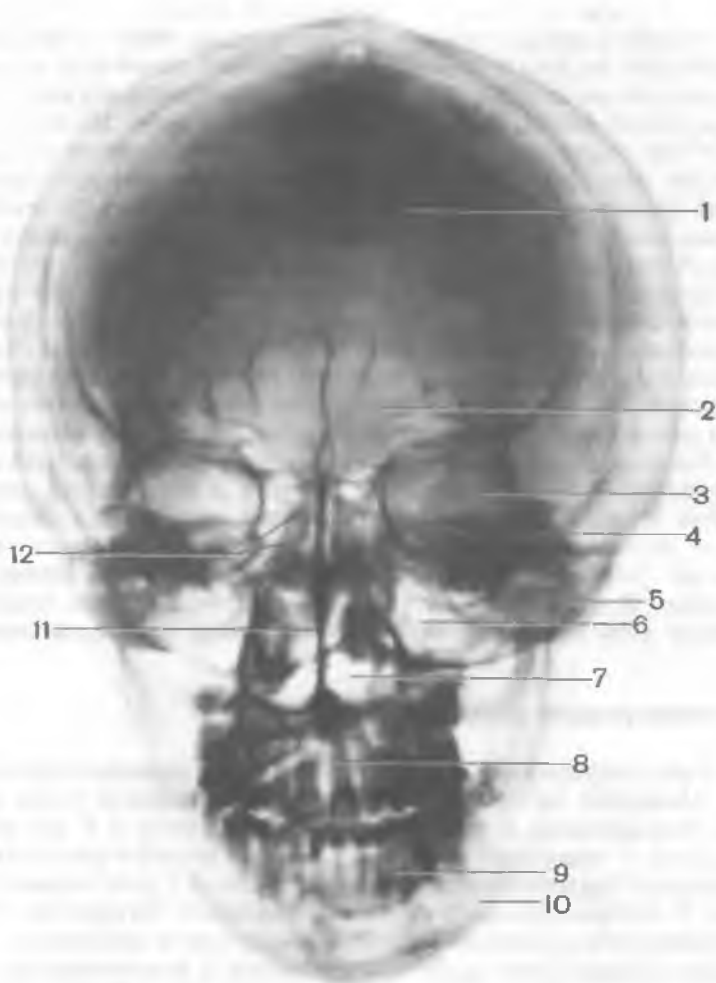


Рис. 69. Рентгенограмма черепа взрослого человека; вид спереди (передняя проекция).

1 — лобная кость; 2 — лобная пазуха; 3 — глазница; 4 — пирамида височной кости; 5 — скуловая кость; 6 — верхнечелюстная пазуха; 7 — полость носа; 8 — зубы верхней челюсти; 9 — зубы нижней челюсти; 10 — нижняя челюсть; 11 — костная перегородка полости носа; 12 — решетчатая кость (решетчатый лабиринт).

Рис. 70. Череп новорожденного; вид сверху.

1 — лобный шов; 2 — лобный бугор; 3 — задний (затылочный) родничок; 4 — затылочная кость; 5 — ламбдовидный шов; 6 — теменной бугор; 7 — сагиттальный шов; 8 — теменная кость; 9 — венечный шов; 10 — лобная кость; 11 — передний (лобный) родничок.

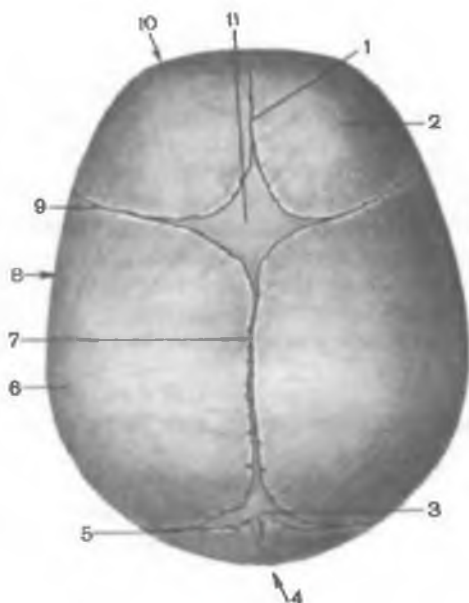
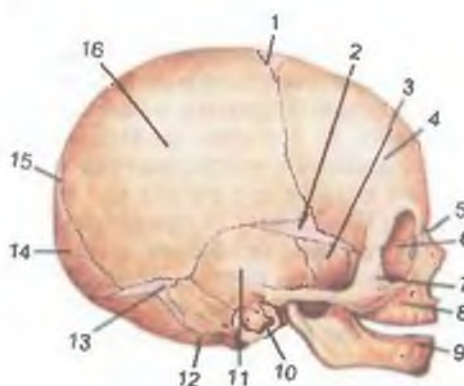


Рис. 71. Череп новорожденного; вид сбоку.

1 — передний (лобный) родничок; 2 — клиновидный родничок; 3 — большое крыло клиновидной кости; 4 — лобный бугор; 5 — носовая кость; 6 — слезная кость; 7 — скуловая кость; 8 — верхняя челюсть; 9 — нижняя челюсть; 10 — барабанное кольцо; 11 — чешуйчатая часть височной кости; 12 — сосцевидная часть височной кости (сосцевидный отросток); 13 — сосцевидный родничок; 14 — чешуя затылочной кости; 15 — задний (затылочный) родничок; 16 — теменной бугор.



па. Всего родничков шесть: два лежат по срединной линии свода черепа и 4 родничка боковых. Самый большой — передний (лобный) родничок (*fonticulus anterior*). Он ромбовидный, расположен между двумя частями лобной кости и обеими теменными костями, зарастает на 2-м году жизни. Задний (затылочный) родничок (*fonticulus posterior*) имеет треугольную форму. Располагается между двумя теменными костями спереди и затылочной чешуей сзади; зарастает на 2-м месяце жизни. Боковые роднички парные, по два с каждой стороны. Передний клиновидный родничок (*fonticulus sphenoidalis*) находится в месте соединения большого

крыла клиновидной кости с лобной, теменной костями и чешуей височной кости; зарастает на 2—3-м месяце жизни. Задний — сосцевидный родничок (*fonticulus mastoideus*) — образован височной, теменной костями и затылочной чешуей; зарастает на 2—3-м месяце жизни. Швы между костями свода черепа не сформированы, края костей ровные. Лишь на 3-м году жизни ребенка у костей черепа начинается развитие зубцов, которые постепенно увеличиваются и входят в промежутки между зубцами соседней кости. Так формируются зубчатые швы. Из описания черепа новорожденного видно, что к моменту рождения развитие его далеко не закончено. Оно продолжается в последующие годы жизни.

ИЗМЕНЕНИЯ ЧЕРЕПА ПОСЛЕ РОЖДЕНИЯ

В росте черепа после рождения можно проследить три основных периода. Первый период — до 7-летнего возраста — отличается энергичным ростом черепа, особенно в затылочной части.

В этот период на 1-м году жизни ребенка толщина костей черепа увеличивается примерно в 3 раза. В костях свода начинают формироваться наружная и внутренняя пластинки, между ними — диплоэ. Развивается сосцевидный отросток височной кости, а в нем — сосцевидные ячейки. В растущих костях продолжают сливаться точки окостенения. Образуется костный наружный слуховой проход, который к 5 годам замыкается в костное кольцо. К 7 годам заканчивается слияние частей лобной кости, срастаются части решетчатой кости.

Во втором периоде — от 7 лет до начала полового созревания (12—13 лет) — происходит замедленный, но равномерный рост черепа, особенно в области основания. Свод черепа все еще усиленно растет, особенно в 6—8 и 11—13 лет. Объем полости мозгового черепа к 10 годам достигает 1300 см³. К 13 годам зарастает чешуйчато-сосцевидный шов. В этом возрасте в основном завершено сращение отдельных частей костей черепа, развивающихся из самостоятельных точек окостенения.

Третий период (от 13 до 20—23 лет) характеризуется ростом преимущественно лицевого отдела черепа, появлением половых отличий. После 13 лет происходит дальнейшее утолщение костей черепа. Продолжается пневматизация костей, в результате чего масса черепа относительно уменьшается при сохранении его прочности. К 20 годам окостеневают швы между клиновидной и затылочной костями. Рост основания черепа в длину к этому времени заканчивается.

После 20 лет, особенно после 30 лет, наблюдается постепенное зарастание швов свода черепа. Первым начинает зарастать сагиттальный шов, его задняя часть (22—35 лет), затем венеч-

ный — в средней части (24—41 год), ламбдовидный (26—42 года), сосцевидно-затылочный (30—81 год); чешуйчатый шов застывает редко (В.В.Гинзбург). Процесс застывания швов индивидуален. Известны случаи, когда у стариков все швы черепа были хорошо выражены. В пожилом возрасте наряду с застыванием швов наблюдаются постепенные изменения в лицевом черепе. Вследствие стирания и выпадения зубов уменьшаются альвеолярные отростки (альвеолярные дуги) челюстей. Лицевой череп укорачивается. Кости черепа становятся более тонкими и хрупкими.

ИНДИВИДУАЛЬНЫЕ И ПОЛОВЫЕ ОСОБЕННОСТИ ЧЕРЕПА

Каждый череп имеет индивидуальные особенности. Для черепа в целом характерны определенные форма, величина, отношение величины лицевого черепа к мозговому, степень развития надбровных дуг, сосцевидных отростков, мышечных бугров, шероховатых линий и др. Эти признаки, а также размеры черепа изменчивы, но не выходят за пределы условной нормы.

Для индивидуальной характеристики формы черепа (мозгового) принято определять его размеры (диаметры): продольный, поперечный, высотный. *Продольный размер* — расстояние от глабеллы до наиболее выступающей точки затылка составляет 167—193 мм (у мужчин). *Поперечный размер*, соответствующий наиболее широкой части черепа, в пределах от 123 до 153 мм. *Вертикальный размер* — расстояние от середины переднего края большого (затылочного) отверстия (базион) до места схождения сагиттального шва с венечным (брегма) — равен 126—143 мм (Я.Я.Рогинский, М.Г.Левин). Отношение продольного размера (диаметра) к поперечному, умноженное на 100, есть *черепной указатель* (длиннотно-широтный индекс). При значении черепного указателя до 74,9 череп называют длинным (*долихокrania*); указатель, равный 75,0—79,9, характеризует средние размеры черепа (*мезокrania*), а при указателе от 80 и более череп будет широким и коротким (*брахикrania*) (рис. 72). Форма головы соответствует форме черепа. В связи с этим выделяют длинноголовых людей (*долихокефалы*), среднеголовых (*мезокефалы*) и широкоголовых (*брахикефалы*).

Рассматривая череп сверху, можно увидеть разнообразие его формы: эллипсоидную (при долихокрании), овоидную (при мезокрании), сфероидную (при брахикрании) и др. Вместимость (объем полости) мозгового черепа также индивидуальна. Она колеблется у взрослого человека от 1000 до 2000 см³.

Форма и размеры отдельных костей черепа и черепа в целом соответствуют в процессе их роста и развития индивидуальной форме мозга, органов чувств и начальных отделов пищевари-

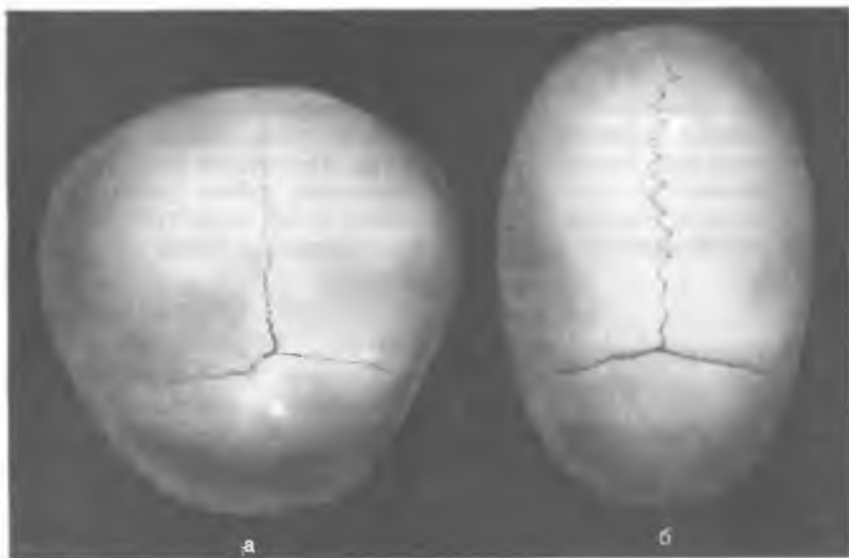


Рис. 72. Формы черепа человека; вид сверху.
а — короткий череп; б — длинный череп.

тельной и дыхательной систем, фиксированных на его костях. Это убедительно подтверждает рельеф внутренней поверхности черепа, отражающей форму и развитие заключенных в ней органов. Например, три черепные ямки внутреннего основания черепа вмещают соответствующие доли мозга. Рельеф внутренней поверхности черепа отражает расположение отпечатков борозд и извилин, артериальных и венозных борозд и др.

Внешняя форма черепа во многом зависит от развития мышц, которые оказывают моделирующее действие на молодую костную ткань. Отсутствие одной или нескольких жевательных мышц на одной стороне головы влечет за собой асимметрию лица и сглаживание пальцевидных вдавлений на внутренней поверхности черепа. Потеря глаза сопровождается уменьшением и в дальнейшем почти полным заращением глазницы. Это способствует увеличению и сглаживанию стенок передней черепной ямки на соответствующей стороне.

Половые различия черепа у человека незначительны. Поэтому иногда трудно отличить мужской череп от женского. В то же время у мужского черепа бугристости (места прикрепления мышц) видны, как правило, лучше; сильнее выступают затылочный бугор, надбровные дуги. Глазницы имеют относительно большую величину, околоносовые пазухи выражены лучше. Кости обычно несколько толще, чем у женского черепа. Про-

дольный (переднезадний) и вертикальный размеры у мужского черепа большие. Мужской череп вместительнее (на 150—200 см³), чем женский. Вместимость черепа у мужчин равна примерно 1450 см³, а у женщин — 1300 см³. Разницу можно объяснить меньшими размерами тела женщины.

Форма черепа не влияет на умственные способности человека. Попытки некоторых фальсификаторов науки на основании формы черепа говорить о «высших» и «низших» расах несостоятельны. Об этом свидетельствуют примерно одинаковые размеры черепа у представителей различных рас. Так, например, продольный размер мужского черепа у представителей европеоидного типа в среднем равен 180,7 мм, у монголоидного типа — 184,6 мм, у негроидного — 185,2 мм (В.В.Гинзбург). Согласно данным антропологов, индейцы сиу имеют высокие показатели размеров головы, а вместимость черепа у южноафриканских негров (1540 см³) больше, чем у многих европейцев (Я.Я.Рогинский, М.Г.Левин). В.В.Гинзбург (1963) приводит цифры емкости черепа у австралийцев (1347 см³), голландцев (1382 см³), швейцарцев (1367 см³), бурят (1496 см³), эскимосов (1563 см³). У разных рас встречаются и большие размеры черепа, и небольшие.

Многочисленные исследования антропологов не установили никаких оснований полагать, что у той или иной расы преобладают размеры мозгового черепа. Несколько меньшие размеры головы у бушменов, пигмеев и др. объясняются небольшим их ростом. Нередко уменьшение размеров головы может быть результатом недостаточного питания в течение веков и других неблагоприятных условий жизни (Я.Я.Рогинский, М.Г.Левин). Несостоятельны также суждения о якобы неодинаковом порядке заращения швов черепа у представителей различных рас.

Вопросы для повторения и самоконтроля

1. Назовите кости, ограничивающие роднички черепа новорожденного. В какие сроки каждый родничок зарастает?
2. Назовите периоды, которые выделяют в развитии черепа после рождения. Какими признаками каждый период характеризуется?
3. Какие выделяют формы черепа? Какие различия имеют черепа разной формы? Что обозначает длинотно-широтный индекс, чему он равен у черепов разной формы?
4. Назовите отличия мужского черепа от женского.

РАЗВИТИЕ СКЕЛЕТА ГОЛОВЫ

Основными причинами формообразовательных процессов черепа являются прогрессивное развитие головного мозга, органов чувств и перестройка жаберного аппарата, окружающего начальные отделы пищеварительной и дыхательной систем.

Мозговой череп развивается вокруг формирующегося головного мозга. Головной мозг у ланцетника окружен тонкой соединительнотканной оболочкой (перепончатый череп). У круглоротых (миксины, миноги) мозговой череп в области основания хрящевой, а крыша черепа остается соединительнотканной. У селяхий (акуловые) головной мозг находится в хрящевой капсуле. В висцеральном черепе селяхий 7 пар жаберных дуг: две первые пары называются висцеральными, остальные — жаберными. У осетровых рыб имеются плакоидные чешуи, развивающиеся за счет эпителия кожи. У костистых рыб костные пластинки накладываются на хрящевой череп и как бы вытесняют его, образуя накладные, или покровные, кости.

С выходом животных на сушу замена хрящевой ткани костной во всем скелете стала необходимой, поскольку функции скелета стали более сложными. Прогрессируют в своем развитии органы чувств и жевательный аппарат, которые оказывают моделирующее действие на формирование черепа. У наземных животных жабры редуцируются, замещаясь органами дыхания — легкими. Щели между жаберными дугами — жаберные карманы сохраняются только в зародышевом периоде, а материал жаберных дуг идет на формирование висцерального черепа.

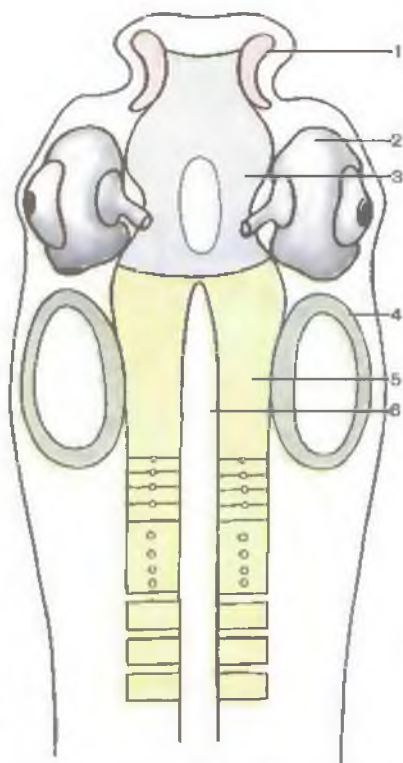
Таким образом, основание черепа проходит три последовательные стадии развития: соединительнотканную (перепончатую), хрящевую и костную. Висцеральный череп и отдельные кости мозгового черепа развиваются на основании перепончатого, минуя хрящевую стадию. У человека в связи с прямохождением и образом жизни череп приобрел ряд характерных признаков:

- существенно увеличилась вместимость мозгового черепа;
- уменьшились размеры лицевого (висцерального) черепа;
- уменьшились масса и размеры нижней челюсти, что важно для увеличения силы прикуса передними зубами (при укорочении челюсти) и для членораздельной речи;
- большое (затылочное) отверстие и расположенные рядом мышечки сдвинуты кпереди. В результате существенно уменьшилось несоответствие размеров (и массы) заднего и переднего отделов головы и создались большие возможности для ее равновесия;
- значительного развития достигли сосцевидные отростки, к которым прикрепляются мышцы, поворачивающие голову;
- слабее развиты гребни, бугры на черепе, что объясняется меньшим развитием затылочных и жевательных мышц.

В филогенезе число костей черепа значительно уменьшается: одни исчезают полностью, другие срастаются между собой.

Рис. 73. Хрящевые закладки в области основания черепа на 2-м месяце развития человека (схема).

1 — носовая капсула; 2 — зрительная капсула; 3 — предхордовый хрящ; 4 — слуховая капсула; 5 — парахордальный хрящ; 6 — спинная струна.



Мозговой череп у человека развивается из мезенхимы, окружающей быстро растущий мозг. Мезенхимный покров превращается в соединительнотканную оболочку — стадия перепончатого черепа. В области свода эта оболочка в дальнейшем замещается костью. Внутренний рельеф черепа с отверстиями является следствием закладки мезенхимы вокруг формирующегося мозга, органов чувств, нервов и сосудов. Хрящевая ткань появляется лишь в основании черепа, возле переднего отдела хорды, кзади от будущей ножки гипофиза. Участки хряща, лежащие рядом с хордой, получили название околохордовых (парахордальных) хрящей, а впереди — прехордовых пластинок и черепных перекладин (рис. 73). Эти хрящи в дальнейшем срастаются в одну общую пластинку с отверстием для гипофиза и с хрящевыми слуховыми капсулами, образовавшимися вокруг закладок лабиринтов органов слуха и равновесия. Углубление для органа зрения находится между носовой и слуховой капсулами. В дальнейшем хрящи в основании черепа замещаются костью, за исключением небольших участков (синхондрозы), которые сохраняются у взрослых до определенного возраста.

Таким образом, у человека свод (крыша) черепа в своем развитии проходит две стадии: перепончатую (соединительнотканную) и костную, а основание черепа — три стадии: перепончатую, хрящевую и костную.

Лицевой череп развивается из мезенхимы, прилежащей к начальному отделу первичной кишки. В мезенхиме между жаберными карманами формируются хрящевые жаберные дуги (рис. 74). Особое значение имеют первые две из них — висцеральные дуги, на основе которых развивается висцеральный череп (табл. 7).

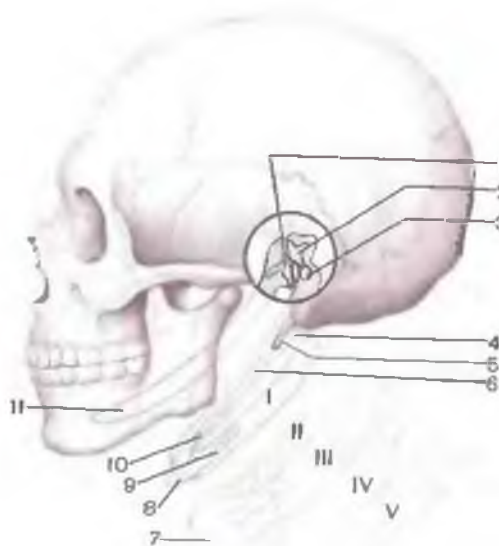


Рис. 74. Положение висцеральных и жаберных (I—V) дуг и их производных в области основания черепа (схема; модификация А.Быстрова).

I — молоточек; 2 — наковальня; 3 — стремя; 4 — подъязычная (2-я висцеральная) дуга; 5 — шиловидный отросток; 6 — шилоподъязычная связка; 7 — щитовидный хрящ; 8 — тело подъязычной кости; 9 — большой рог подъязычной кости; 10 — малый рог подъязычной кости; 11 — челюстная (1-я висцеральная) дуга (Меккелев хрящ).

Первая висцеральная дуга (челюстная) у человека дает начало слуховым косточкам (молоточку и наковальне) и так называемому меккелеву хрящу, на основе которого из мезенхимы развивается нижняя челюсть.

Вторая висцеральная дуга (подъязычная) состоит из двух частей — верхней и нижней. Из верхней части развиваются слуховая косточка — стремя и шиловидный отросток височной кости.

Т а б л и ц а 7. Производные висцеральных дуг и соответствующие им нервы

| Дуга | Название дуги | Производные висцеральных дуг у человека | Черепные нервы |
|--------|---------------------------|--|--------------------------------|
| Первая | Челюстная (мандибулярная) | Молоточек, наковальня и меккелев хрящ | Третья ветвь тройничного нерва |
| Вторая | Подъязычная (гиоидная) | Стремя, шиловидный отросток височной кости, малые рога подъязычной кости, шилоподъязычная связка | Лицевой нерв |
| Третья | I жаберная | Большие рога и тело подъязычной кости | Языкоглоточный нерв |

| Дуга | Название дуги | Производные висцеральных дуг у человека | Черепные нервы |
|-----------|---------------|---|---|
| Четвертая | II жаберная | Щитовидный хрящ гортани | Верхняя гортанная ветвь блуждающего нерва |
| Пятая | III жаберная | То же | Нижняя гортанная ветвь блуждающего нерва |

Нижняя часть идет на образование малых рогов подъязычной кости. Большие рога и тело подъязычной кости формируются из третьей дуги (I жаберной). Таким образом, на основе висцеральных дуг из соединительной ткани развиваются мелкие кости лицевого черепа и нижняя челюсть.

**РАЗВИТИЕ И ВОЗРАСТНЫЕ ОСОБЕННОСТИ
ОТДЕЛЬНЫХ КОСТЕЙ МОЗГОВОГО И ЛИЦЕВОГО
ОТДЕЛОВ ЧЕРЕПА**

Лобная кость начинает формироваться на 9-й неделе утробной жизни из соединительной ткани (эндесмально), из двух точек окостенения, которые появляются в местах, соответствующих будущим лобным буграм. У новорожденного эта кость состоит из двух почти симметричных половин, соединенных срединным швом. Срастание этих половин лобной кости происходит на 2—7-м году жизни ребенка. Зачаток лобной пазухи появляется на первом году жизни (табл. 8).

В **клиновидной кости** точки окостенения начинают появляться на 9-й неделе внутриутробного развития. Большая часть кости развивается на основе хряща, в котором формируются

Т а б л и ц а 8. Время появления полостей (пазух и ячеек) в воздухоносных костях черепа

| Полость | Время появления | |
|---|-----------------|----------------|
| | до рождения | после рождения |
| Верхнечелюстная пазуха | 5—6 мес | |
| Сосцевидные ячейки (сосцевидная пещера) | | 5—8-й месяц |
| Ячейки решетчатой кости | | 9—12-й » |
| Лобная пазуха | | 12-й » |
| Клиновидная пазуха | | 3 года |

5 пар точек окостенения. Соединительнотканное происхождение имеют самые латеральные участки больших крыльев и медиальные пластинки крыловидных отростков (за исключением крыловидного крючка). Клиновидные раковины также имеют соединительнотканное происхождение, они образуются возле задних отделов носовых капсул. Точки окостенения сливаются друг с другом постепенно. К моменту рождения клиновидная кость состоит из 3 частей: центральной, включающей тело и малые крылья, больших крыльев с латеральной пластинкой крыловидного отростка и медиальной пластинки. Эти части срастаются в единую клиновидную кость уже после рождения, на 3—8-м году жизни. На 3-м году начинает формироваться клиновидная пазуха в теле этой кости.

Затылочная кость — базилярная и латеральная части ее, а также нижняя часть затылочной чешуи развиваются на основе хряща, в котором появляется по одной точке окостенения (в каждой части). Верхняя часть затылочной чешуи формируется на соединительнотканной основе, в ней образуются две точки окостенения на 8—10-й неделе. Слияние их в одну кость происходит после рождения, на 3—5-м году жизни.

В теменной кости, развивающейся из соединительной ткани, точка окостенения обнаруживается на 8-й неделе внутриутробной жизни на месте будущего теменного бугра.

Решетчатая кость образуется на основе хряща носовой капсулы из 3 точек окостенения: медиальной и двух латеральных. Из медиальной развивается перпендикулярная пластинка, а из латеральных — решетчатые лабиринты. Срастание этих частей в единую решетчатую кость происходит после рождения (на 6-м году жизни).

Височная кость развивается из точек окостенения, появляющихся в хрящевой слуховой капсуле на 5—6-м месяце внутриутробной жизни (будущая пирамида), а также из развивающихся соединительнотканном путем чешуйчатой (на 9-й неделе) и барабанной (на 10-й неделе) частей. Шиловидный отросток развивается из хряща второй висцеральной дуги; он получает 2 точки окостенения (перед рождением и на 2-м году жизни ребенка). Части височной кости, как правило, начинают срастаться после рождения, их срастание продолжается до 13 лет. Шиловидный отросток прирастает на 2—12-м году.

Основой для образования **верхней челюсти** служат правый и левый верхнечелюстные отростки и срастающиеся с ними средние носовые отростки (лобный отросток). В конце 2-го месяца внутриутробной жизни в соединительной ткани отростков появляется несколько точек окостенения. Одна из них закладывается в той части будущего альвеолярного отростка, которая содержит зубные альвеолы для резцов. Это так называемая резцовая кость. Срастание костных зачатков, кроме участка «резцовой кости», происходит во внутриутробном периоде. Верхнечелюст-

ная пазуха начинает развиваться на 5—6-м месяце внутриутробной жизни.

Мелкие кости лицевого черепа (**небная кость, сошник, носовая, слезная, скуловая**) развиваются из одной, двух или даже трех точек окостенения в каждой кости. Эти точки появляются в соединительной ткани в конце 2-го — начале 3-го месяца внутриутробной жизни. Основой для формирования **нижней носовой раковины**, как и решетчатой кости, служит хрящ носовой капсулы.

Нижняя челюсть развивается из соединительной ткани вокруг меккелева хряща и вначале состоит из двух половин. В каждой половине перепончатой нижней челюсти на 2-м месяце внутриутробной жизни появляется несколько точек окостенения. Постепенно эти точки срастаются друг с другом, а хрящ внутри формирующейся кости рассасывается. Обе половины нижней челюсти срастаются в одну кость после рождения, на 1—2-м году жизни.

В раннем детском возрасте, когда еще нет зубов, угол нижней челюсти тупой, ветвь его короткая и как бы отогнута кзади. В возрасте 20—40 лет угол близок к прямому, ветвь нижней челюсти расположена вертикально. У лиц пожилого возраста, старых людей, у которых выпали зубы, угол нижней челюсти становится тупым, длина ветви уменьшается, атрофируется альвеолярная часть.

Подъязычная кость образуется на основе хряща второй висцеральной (малые рога) и третьей (I жаберной) дуги — тело и большие рога. Точки окостенения в теле и больших рогах появляются перед рождением (8—10 мес), а в малых рогах — на 1—2-м году жизни. Срастание костных частей в одну кость происходит в 25—30 лет.

ВАРИАНТЫ И АНОМАЛИИ РАЗВИТИЯ КОСТЕЙ ЧЕРЕПА

Варианты и аномалии развития костей черепа встречаются довольно часто.

Лобная кость. Примерно в 10 % случаев лобная кость состоит из двух частей, между ними сохраняется **лобный шов** (*sutúra frontális, s. sutúra metópica*). Изменчива величина лобной пазухи, очень редко пазуха отсутствует.

Клиновидная кость. Несращение передней и задней половин тела клиновидной кости ведет к образованию в центре турецкого седла узкого, так называемого черепно-глоточного канала. Овальное и остистое отверстия иногда сливаются в одно общее отверстие; может отсутствовать остистое отверстие.

Затылочная кость. Верхняя часть затылочной чешуи целиком или частично может быть отделена от остальной части затылоч-

ной кости поперечным швом. В результате выделяется особая кость треугольной формы — **межтеменная кость** (*ós interparietále*). Редко встречается ассимиляция атланта, т.е. полное или частичное слияние затылочных мыщелков с I шейным позвонком. Возле затылочной кости нередко имеются добавочные кости (**кости швов**, *óssa suturália*). Иногда наружный затылочный выступ достигает значительных размеров. Встречается также третий затылочный мыщелок, расположенный у переднего края большого (затылочного) отверстия. Он сочленяется с передней дугой атланта посредством дополнительного сустава.

Решетчатая кость. Форма и размеры ячеек решетчатой кости очень переменны. Нередко встречается **наивысшая носовая раковина** (*cóncha nasális supréma*).

Теменная кость. Вследствие того что точки окостенения не сливаются, каждая теменная кость может состоять из верхней и нижней половин.

Височная кость. Яремная вырезка височной кости может быть разделена межъяремным отростком на две части. Если имеется такой же отросток в яремной вырезке затылочной кости, то образуется двойное яремное отверстие. Шиловидный отросток височной кости может отсутствовать, но чаще бывает длинным, даже может достигать подъязычной кости при окостенении шилоподъязычной связки.

Верхняя челюсть. Наблюдаются различные число и форма зубных альвеол и нередко непарная резцовая кость, присущая млекопитающим. На нижней поверхности костного неба по средней линии иногда образуется валик. Бывают разными по величине и форме резцовый канал и пазухи верхней челюсти. Самым тяжелым пороком развития верхней челюсти является расщепление твердого неба — «волчья пасть», точнее несращение небных отростков верхнечелюстных костей и горизонтальных пластинок небных костей.

Скуловая кость. Горизонтальный шов может делить кость пополам. Наблюдается также различное число каналов, пронизывающих кость.

Носовая кость. Форма и величина индивидуальны, иногда кость отсутствует, замещаясь лобным отростком верхней челюсти. Нередко носовые кости расположены асимметрично или срастаются и образуют одну общую носовую кость.

Слезная кость. Величина и форма этой кости непостоянны. Иногда отсутствие слезной кости восполняется увеличенным лобным отростком верхней челюсти или глазничной пластинкой решетчатой кости.

Нижняя носовая раковина. Кость часто различна по форме и величине, особенно ее отростки.

Сошник. Может быть искривлен вправо или влево.

Нижняя челюсть. Правая и левая половины тела нередко асимметричны. Размеры угла между телом нижней челюсти и ее

ветвью индивидуальны. Встречается удвоение подбородочного отверстия и отверстия нижней челюсти, а также канала нижней челюсти.

Подъязычная кость. Величина тела подъязычной кости, больших и малых рогов непостоянна.

Вопросы для повторения и самоконтроля

1. Назовите кости, которые развиваются из хрящей первой и второй висцеральных дуг.
2. В каком возрасте начинают формироваться придаточные пазухи в воздухоносных костях черепа?
3. Назовите аномалии и пороки развития костей черепа.

СКЕЛЕТ КОНЕЧНОСТЕЙ

В процессе эволюции человека верхние конечности стали органами труда. Нижние конечности выполняют функции опоры и передвижения, удерживают тело человека в вертикальном положении.

Верхняя конечность как орган труда у человека приобрела большую подвижность. Ключица — единственная кость, соединяющая верхнюю конечность с костями туловища, она позволяет выполнять обширные движения. Кроме того, кости верхней конечности более подвижно сочленяются друг с другом, чем кости нижней конечности. В области предплечья и кисти кости приспособлены к различным сложным, тонким видам труда.

Нижняя конечность как орган опоры и перемещения тела в пространстве состоит из более толстых и массивных костей. Подвижность этих костей друг относительно друга меньшая, чем у верхней конечности.

У скелета верхней и нижней конечностей человека выделяют пояс и свободную часть. Пояс конечностей (верхних и нижних) более или менее подвижно соединен с костями туловища. Кости свободных частей конечностей соединены друг с другом при помощи суставов и связок. У скелета каждой свободной части конечности (и верхней, и нижней) выделяют проксимальный отдел, состоящий из одной длинной трубчатой кости, средний отдел, образованный двумя костями также трубчатой формы, и дистальный отдел: у верхней конечности это кости кисти, у нижней конечности — кости стопы.

КОСТИ ВЕРХНЕЙ КОНЕЧНОСТИ

Скелет верхних конечностей включает пояс верхних конечностей и свободные части верхних конечностей (рис. 75).

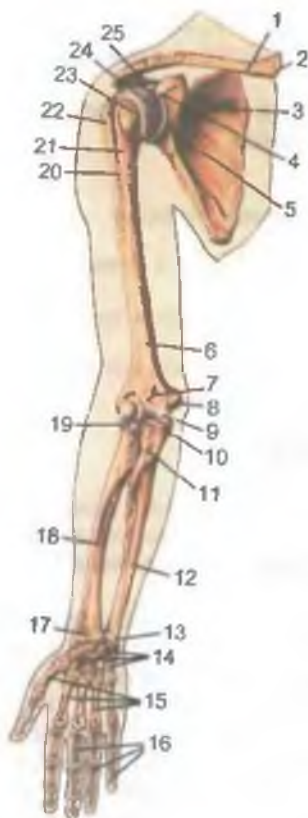

Рис. 75. Кости верхней конечности; вид спереди.

1 — ключица; 2 — грудной конец ключицы; 3 — лопатка; 4 — клювовидный отросток; 5 — суставная впадина лопатки; 6 — плечевая кость; 7 — венечная ямка плечевой кости; 8 — медиальный надмыщелок; 9 — блок плечевой кости; 10 — венечный отросток; 11 — бугристость локтевой кости; 12 — локтевая кость; 13 — головка локтевой кости; 14 — кости запястья; 15 — I—V пястные кости; 16 — фаланги пальцев; 17 — шиловидный отросток лучевой кости; 18 — лучевая кость; 19 — головка лучевой кости; 20 — гребень большого бугорка; 21 — межбугорковая борозда; 22 — большой бугорок; 23 — малый бугорок; 24 — головка плечевой кости; 25 — акромион.

Пояс верхних конечностей (*singulum membri superioris*), состоящий из парных лопатки и ключицы, прикреплен к грудной клетке при помощи мышц и связок. Спереди ключицы соединены с рукояткой грудины с обеих сторон. Скелет свободной части верхней конечности (*skéleton membri superioris liberi*) состоит из трех отделов: проксимального (плечевая кость), среднего (лучевая и локтевая кости предплечья) и дистального — костей кисти. Скелет кисти подразделяют на кости запястья, пястные кости и фаланги пальцев.

КОСТИ ПОЯСА ВЕРХНИХ КОНЕЧНОСТЕЙ

Лопатка (*scápula*) является плоской костью треугольной формы (рис. 76). Она прилежит к грудной клетке с ее заднелатеральной стороны на уровне от II до VII ребра. У лопатки различают три угла: нижний (*ángulus inferior*), латер-

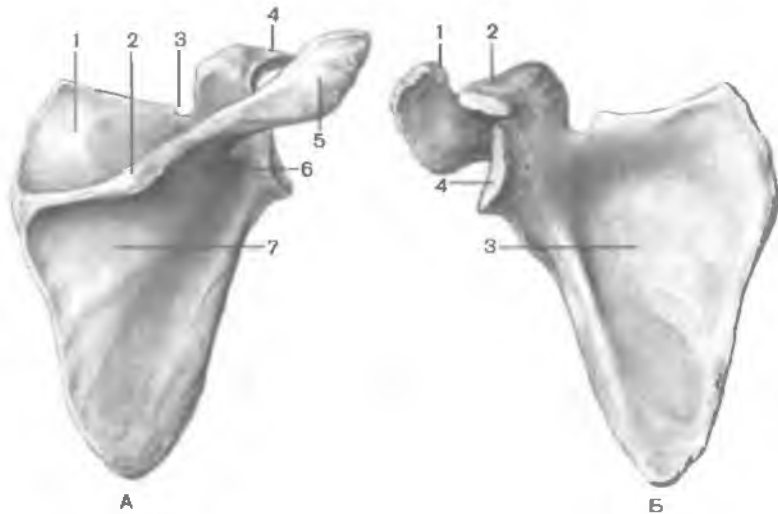


Рис. 76. Лопатка, правая.

А — вид сзади (дорсальная поверхность): 1 — надостная ямка; 2 — ость лопатки; 3 — вырезка лопатки; 4 — клювовидный отросток; 5 — акромион; 6 — шейка лопатки; 7 — подостная ямка. Б — вид спереди (реберная поверхность): 1 — суставная поверхность акромиона; 2 — клювовидный отросток; 3 — подлопаточная ямка; 4 — суставная впадина.

р а л ь н ы й (*ángulus laterális*) и в е р х н и й (*ángulus supér-ior*). Лопатка имеет также три края: м е д и а л ь н ы й (*márgo mediális*), обращенный к позвоночному столбу; л а т е р а л ь н ы й (*márgo laterális*), направленный наружу и несколько вниз, и в е р х н и й (*márgo supéríor*), который имеет вырезку лопатки (*incisúra scápulae*) для прохождения сосудов и нервов.

Передняя реберная поверхность (*fácies costális*) образует слабовыраженную подлопаточную ямку (*fóssa subscapuláris*), к которой прилежит одноименная мышца. Д о р с а л ь н а я (задняя) поверхность (*fácies dorsális*) имеет сильно выступающий кзади, ориентированный поперечно гребень — ость лопатки (*spina scápulae*). Над гребнем находится надостная ямка (*fóssa supraspináta*), под гребнем — подостная ямка (*fóssa infraspináta*). В этих ямках расположены одноименные мышцы. Ость лопатки у своего свободного конца значительно расширяется и заканчивается широким и плоским плечевым отростком — а к р о м и о н о м (*acromion*). На верхушке акромиона имеется плоская суставная поверхность для сочленения с ключицей. Латеральный угол лопатки утолщен и образует с у с т а в н у ю в п а д и н у (*cávitás glenoidális*) для соединения с головкой плечевой кости. Кверху

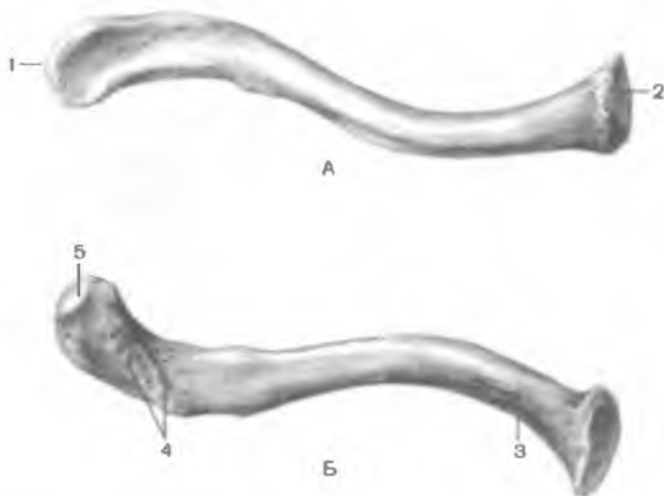


Рис. 77. Ключица, правая.

А — вид сверху; Б — вид снизу; 1 — акромиальный конец; 2 — грудинный конец; 3 — вдавление реберно-ключичной связки; 4 — конусовидный бугорок и трапецевидная линия; 5 — акромиальная суставная поверхность.

от суставной впадины расположен надсуставной бугорок (*tubérculum supraglenoidále*), книзу от впадины — подсуставной бугорок (*tubérculum infraglenoidále*); на них начинаются длинные головки двуглавой и трехглавой мышц плеча. За суставной впадиной находится шейка лопатки (*collum scapulae*). От верхнего края лопатки, возле ее шейки, отходит загнутый кпереди клювовидный отросток (*processus coracoideus*).

Ключица (*clavicula*) представляет собой длинную S-образную трубчатую кость, расположенную между ключичной вырезкой грудины медиально и акромиальным отростком лопатки латерально (рис. 77). У ключицы различают тело (*corpus claviculae*) и два конца: грудинный конец (*extremitas sternalis*) и акромиальный конец (*extremitas acromialis*). Медиальный грудинный конец ключицы изогнут и значительно утолщен. На этом конце имеется седловидная грудинная суставная поверхность (*facies articularis sternalis*) для сочленения с грудиной. Акромиальный конец ключицы шире и тоньше медиального, изогнут кзади. Акромиальный конец ключицы имеет суставную поверхность для сочленения с соответствующей суставной поверхностью акромиона лопатки. На нижней поверхности ключицы два возвышения: конусовидный бугорок (*tubérculum conoideum*) и трапецевидная линия (*linea trapezoidea*). К этим бугоркам прикрепляются связки.

СКЕЛЕТ СВОБОДНОЙ ЧАСТИ ВЕРХНЕЙ КОНЕЧНОСТИ

Скелет свободной части верхней конечности образован в основном трубчатыми костями, обеспечивающими большой размах движений.

Плечевая кость (*humerus*) является длинной трубчатой костью (рис. 78). Различают тело плечевой кости (*corpus humeri*) и два конца: верхний и нижний. Верхний конец (проксимальный) утолщен и образует шарообразную головку плечевой кости (*caput humeri*). Головка обращена медиально и немного назад. По краю головки проходит бороздка — анатомическая шейка (*collum anatomicum*). Сразу за анатомической шейкой расположены два бугорка. Большой бугорок (*tuberculum majus*) — лежит латерально, а малый бугорок (*tuberculum minus*) располагается впереди от большого. От каждого бугорка книзу идет гребень: гребень большого бугорка (*crista tuberculi majoris*) и гребень малого бугорка (*crista tuberculi minoris*). Между бугорками и между гребнями находится межбугорковая бороздка (*sulcus intertubercularis*), предназначенная для сухожилия длинной головки двуглавой мышцы плеча.

Наиболее узкое место между головкой плечевой кости и ее телом называют хирургической шейкой (*collum chirurgicum*). Тело плечевой кости в верхнем отделе имеет цилиндрическую форму, книзу становится трехгранным. На этом уровне различают заднюю поверхность (*facies posterior*), медиальную переднюю поверхность (*facies anterior medialis*) и латеральную переднюю поверхность (*facies anterior lateralis*). Несколько выше середины тела кости на его латеральной передней поверхности находится дельтовидная бугристость (*tuberositas deltoidea*), к которой прикрепляется дельтовидная мышца. Ниже дельтовидной бугристости по задней поверхности кости спирально проходит борозда лучевого нерва (*sulcus nervi radialis*). Она начинается у медиального края кости, огибает кость сзади и заканчивается у латерального края внизу. Нижний конец плечевой кости расширен, немного загнут впереди и заканчивается мышелком плечевой кости (*condylus humeri*). Медиальная часть мышелка образует блок плечевой кости (*trochlea humeri*) для сочленения с локтевой костью предплечья. Латеральнее блока находится головка мышелка плечевой кости (*capitulum humeri*) для сочленения с лучевой костью. Спереди над блоком плечевой кости видна венечная ямка (*fossa coronoidea*), куда входит при сгибании в локтевом суставе венечный отросток локтевой кости. Над головкой мышелка плечевой кости также имеется углуб-

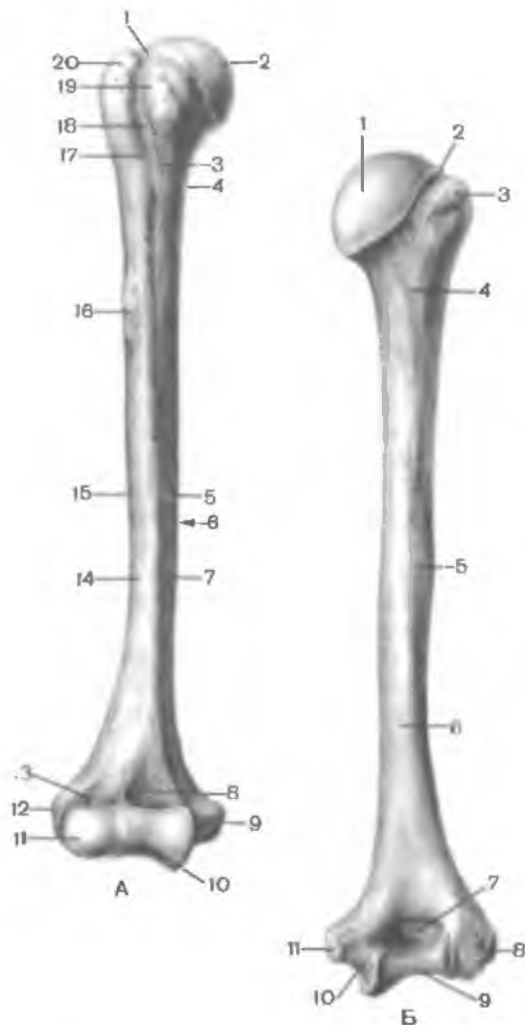

Рис. 78. Плечевая кость, правая.

А — вид спереди: 1 — анатомическая шейка; 2 — головка плечевой кости; 3 — гребень малого бугорка; 4 — хирургическая шейка; 5 — питательное отверстие; 6 — медиальный край; 7 — переднемедиальная поверхность; 8 — венечная ямка; 9 — медиальный надмыщелок; 10 — блок плечевой кости; 11 — головка мыщелка плечевой кости; 12 — латеральный надмыщелок; 13 — лучевая ямка; 14 — переднелатеральная поверхность; 15 — латеральный край; 16 — дельтовидная бугристость; 17 — гребень большого бугорка; 18 — межбугорковая борозда; 19 — малый бугорок; 20 — большой бугорок. Б — вид сзади: 1 — головка плечевой кости; 2 — анатомическая шейка; 3 — большой бугорок; 4 — хирургическая шейка; 5 — борозда лучевого нерва; 6 — задняя поверхность; 7 — ямка локтевого отростка; 8 — латеральный надмыщелок; 9 — блок плечевой кости; 10 — борозда локтевого нерва; 11 — медиальный надмыщелок.

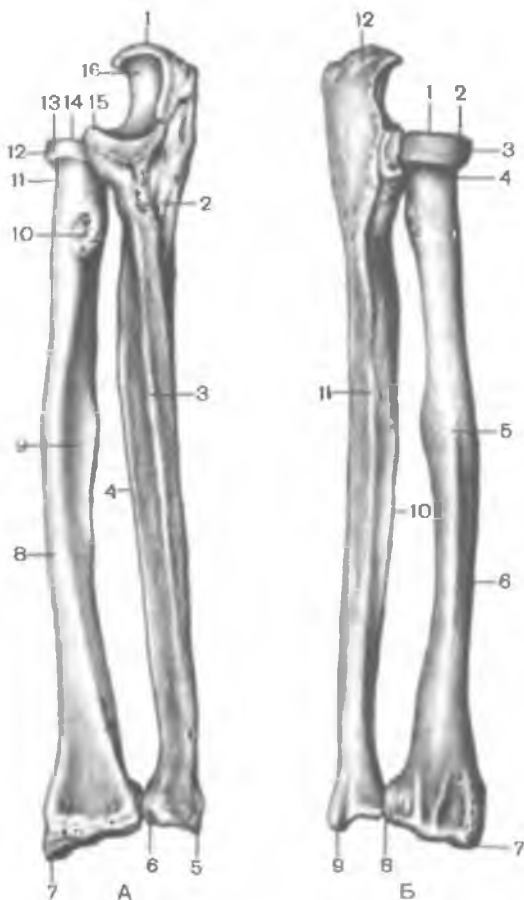
ление — лучевая ямка (*fossa radialis*). Сзади над блоком плечевой кости находится ямка локтевого отростка (*fossa olecrani*).

С медиальной и латеральной сторон плечевой кости над мыщелками видны возвышения: м е д и а л ь н ы й н а д м ы щ е л о к (*epicondylus medialis*) и латеральный надмыщелок (*epicondylus lateralis*). На задней поверхности медиального надмыщелка проходит борозда локтевого нерва (*sulcus nervi ulnaris*). Кверху этот надмыщелок переходит в м е д и а л ь н ы й н а д м ы щ е л к о в ы й г р е б е н ь (*crista supracondylaris medi-*

Рис. 79. Локтевая и лучевая кости, правые.

А — вид спереди: 1 — локтевой отросток; 2 — бугристость локтевой кости; 3 — передний край локтевой кости; 4 — межкостный край локтевой кости; 5 — шиловидный отросток локтевой кости; 6 — суставная окружность локтевой кости; 7 — шиловидный отросток лучевой кости; 8 — латеральная поверхность лучевой кости; 9 — передняя поверхность лучевой кости; 10 — бугристость лучевой кости; 11 — шейка лучевой кости; 12 — суставная окружность лучевой кости; 13 — головка лучевой кости; 14 — суставная ямка головки лучевой кости; 15 — венечный отросток; 16 — блоковидная вырезка.

Б — вид сзади: 1 — суставная ямка головки лучевой кости; 2 — головка лучевой кости; 3 — суставная окружность лучевой кости; 4 — шейка лучевой кости; 5 — задний край лучевой кости; 6 — задняя поверхность лучевой кости; 7 — шиловидный отросток лучевой кости; 8 — локтевая вырезка лучевой кости; 9 — шиловидный отросток локтевой кости; 10 — межкостный край; 11 — задний край локтевой кости; 12 — локтевой отросток.



ális), который в области тела кости образует ее медиальный край (margo mediális). Латеральный надмыщелок продолжается вверх в латеральный надмыщелковый гребень (crista supracondyláris laterális), образующий на теле кости ее латеральный край (margo laterális).

Кости предплечья (ossa antebráchii) состоят из двух костей. Медиально расположена локтевая кость, латерально — лучевая кость (рис. 79). Эти кости соприкасаются друг с другом только своими концами, между их телами имеется *межкостное пространство предплечья*. Каждая кость состоит из тела и двух концов. Тела костей на большом протяжении имеют трехгранную форму с тремя поверхностями и тремя краями: одна поверхность обращена назад, другая — вперед, третья у лучевой кости — латерально, у локтевой — медиально. Из трех краев один

острый, отделяющий переднюю поверхность от задней, обращен в межкостное пространство. Это межкостный край (*márgo interósseus*). Каждая кость предплечья имеет характерные особенности.

Локтевая кость (*úlna*) в своей верхней части утолщена. На этом (проксимальном) конце находится блокovidная вырезка (*incisúra trochleáris*), предназначенная для сочленения с блоком плечевой кости. У блокovidной вырезки имеется два отростка: более массивный задний — локтевой отросток (*olécranon*) и меньших размеров передний — венечный отросток (*procéssus coronoídeus*). На венечном отростке с лучевой (латеральной) стороны находится лучевая вырезка (*incisúra radiális*), с которой сочленяется головка лучевой кости. Ниже венечного отростка расположена бугристость локтевой кости (*tuberósitas úlnae*). Нижний (дистальный) конец локтевой кости заканчивается головкой локтевой кости (*caput úlnae*), от которой с медиальной стороны отходит шиловидный отросток (*procéssus styloídeus*). Головка имеет суставную окружность (*circumferéntia articuláris*) для сочленения с лучевой костью. Нижняя поверхность головки плоская.

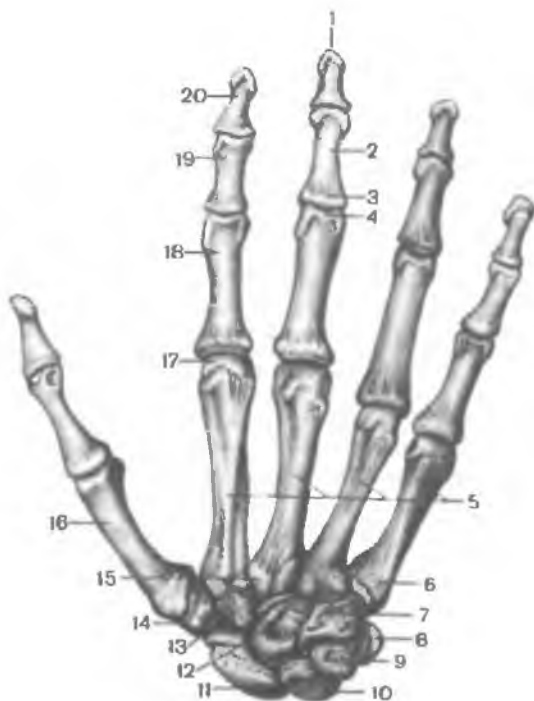
Лучевая кость (*rádius*) на проксимальном конце имеет головку лучевой кости (*caput rádi*) с плоским углублением — суставной ямкой (*fóvea articuláris*) для сочленения с головкой мыщелка плечевой кости. Периферию головки занимает суставная окружность (*circumferéntia articuláris*), сочленяющаяся с лучевой вырезкой локтевой кости. Участок кости ниже головки — шейка лучевой кости (*collum rádi*). Ниже шейки на переднемедиальной стороне кости располагается бугристость лучевой кости (*tuberósitas rádi*) — место прикрепления сухожилия двуглавой мышцы плеча. На дистальном конце лучевой кости, с ее медиальной стороны, имеется локтевая вырезка (*incisúra ulnáris*), с которой соединяется головка локтевой кости. С латеральной стороны кости книзу отходит шиловидный отросток (*procéssus styloídeus*). На дистальном конце лучевой кости находится вогнутая запястная суставная поверхность (*fácies articuláris cáprea*) для сочленения с двумя костями запястья (ладьевидной и полулунной). На задней поверхности хорошо видны бороздки, к которым прилежат сухожилия мышц.

Кисть (*mánu*) имеет скелет, в котором выделяют кости запястья (*óssa cápri*), пястные кости (*óssa metacápri*) и кости пальцев кисти — фаланги пальцев (*phalánges dígitórum mánu*) (рис. 80).

Кости запястья. Запястье (*caprus*) имеет 8 коротких (губчатых) костей, расположенных в 2 ряда. В верхнем (проксимальном) ряду, если рассматривать в медиальном направлении (от

Рис. 80. Кости кисти, правой; вид сзади (тыльная сторона).

1 — бугристость дистальной фаланги; 2 — тело фаланги; 3 — основание фаланги; 4 — блок фаланги; 5 — пястные кости II—V; 6 — основание пястной кости; 7 — крючковидная кость; 8 — гороховидная кость; 9 — трехгранная кость; 10 — полулунная кость; 11 — ладьевидная кость; 12 — головчатая кость; 13 — трапециевидная кость; 14 — кость-трапеция; 15 — шиловидный отросток III пястной кости; 16 — I пястная кость; 17 — головка пястной кости; 18 — проксимальная фаланга; 19 — средняя фаланга; 20 — дистальная фаланга.



большого пальца к мизинцу), находятся следующие кости: ладьевидная, полулунная, трехгранная и гороховидная. Нижний (дистальный) ряд образуют многоугольная (кость-трапеция), трапециевидная, головчатая и крючковидная кости. Название костей отражает их форму. На поверхностях каждой кости имеются суставные площадки для сочленения с соседними костями.

Ладьевидная кость (*os scaphoideum*) крупная, имеет выпуклую поверхность, участвующую в образовании лучезапястного сустава. **Полулунная кость** (*os lunatum*) имеет также выпуклую проксимальную поверхность. У **трехгранной кости** (*os triquetrum*) плоская суставная поверхность для сочленения с гороховидной костью. **Гороховидная кость** (*os pisiforme*) — самая маленькая из всех костей запястья. Эта косточка находится в толще сухожилия локтевого сгибателя запястья и является сесамовидной костью.

Три кости первого ряда своими верхними (проксимальными) поверхностями обращены к костям предплечья и образуют эллипсоидную суставную головку. Дистальные поверхности этих костей направлены в сторону четырех костей запястья второго ряда.

Кость-трапеция (*os trapegium*) имеет седловидной формы суставную поверхность для сочленения с основанием I пястной кости. На ладонной поверхности кости-трапеции находится борозда, которую с латеральной стороны ограничивает бугорок. **Трапецевидная кость** (*os trapezoideum*) по форме напоминает кость-трапецию. **Головчатая кость** (*os capitatum*) — самая большая из костей запястья. Она имеет головку, направленную проксимально и несколько кнаружи. **Крючковидная кость** (*os hamatum*) на ладонной поверхности имеет загнутый в лучевую сторону крючок (*hamulus ossis hamati*).

Кости запястья образуют костный свод, выпуклая сторона которого обращена кзади, а вогнутая — кпереди (в сторону ладони). В результате на ладонной поверхности образуется борозда запястья (*sulcus carpi*), ограниченная с лучевой стороны бугорком ладьевидной кости и бугорком кости-трапеции, а с локтевой стороны — крючком крючковидной кости и гороховидной костью.

Пястные кости. **Пясть** (*metacarpus*) включает пять (I—V) коротких трубчатых костей — **пястные кости** (*ossa metacarpalia*). Каждая пястная кость состоит из основания (*basis*), тела (*corpus*) и головки (*caput*). Тела пястных костей имеют трехгранную форму, концы их утолщены. Поэтому при соединении пястных костей друг с другом между их телами остаются межкостные промежутки. С ладонной стороны тела пястных костей слегка вогнуты, с тыльной — немного выпуклые. Основания II—V пястных костей на проксимальных концах имеют плоские суставные поверхности для сочленения с костями второго ряда запястья.

I пястная кость (*os metacarpale I*) короче и толще остальных. На ее основании находится седловидная поверхность для сочленения с многоугольной костью. **II пястная кость** самая длинная. Основания II—V пястных костей имеют боковые суставные поверхности для сочленения друг с другом. Головки пястных костей полушаровидные, их выпуклые суставные поверхности служат для сочленения с проксимальными фалангами пальцев.

Кости пальцев. У кисти различают **большой палец** (*pollex, s. digitus primus*); **указательный палец** (*index, s. digitus secundus*); **средний палец** (*digitus medius, s. tertius*) — самый длинный, **безымянный палец** (*digitus anularis, s. quartus*) и **мизинец** (*digitus minimus, s. quintus*).

Фаланги пальцев (*phalanges digitorum*). Это короткие трубчатые кости. У каждого пальца, кроме I (большого), имеется 3 фаланги: **проксимальная** (*phalanx proximális*), **средняя** (*phalanx media*) и **дистальная** (*phalanx distális*). Большой палец имеет только две фаланги — проксимальную и дистальную. Проксимальные фаланги самые длинные, дистальные — самые короткие. Различают **основание фаланги** (*basis phalangis*),

тело фаланги (*corpus phalangis*) и головку фаланги (*caput phalangis*). Основания проксимальных фаланг имеют суставные ямки для сочленения с соответствующими пястными костями. Основания средних и дистальных фаланг снабжены суставными поверхностями для сочленения с головками проксимальных фаланг. Конец каждой дистальной (ногтевой) фаланги уплощен и образует бугристость дистальной фаланги (*tuberositas phalangis distalis*).

В костях верхней конечности, так же как и в других костях, имеются питательные отверстия. Через эти отверстия проникают сосуды, питающие кость, и нервные волокна.

Вопросы для повторения и самоконтроля

1. Назовите и покажите на препаратах (рисунках) наиболее выступающие части костей верхней конечности: отростки, гребни, бугры (бугристости).
2. Назовите и покажите на препаратах (рисунках) суставные поверхности на костях верхней конечности. Для чего предназначена каждая такая поверхность?
3. Сколько костей входит в состав кисти? Как называется каждая из этих костей?
4. Какими костными образованиями ограничена с медиальной и латеральной сторон борозда запястья?

КОСТИ НИЖНЕЙ КОНЕЧНОСТИ

Скелет нижних конечностей состоит из их пояса и свободных частей нижних конечностей (рис. 81).

Пояс нижних конечностей (*cingulum membri inferiores*) образован двумя тазовыми костями, которые сзади практически неподвижно соединяются с крестцом, а спереди — друг с другом. У скелета свободной части нижней конечности (*skeloton membri inferioris liberi*) выделяют проксимальный отдел — бедренную кость, средний отдел — большеберцовую и малоберцовую кости (две кости голени) и дистальный отдел — кости стопы. В области коленного сустава имеется крупная сесамовидная кость — надколенник. У дистального отдела в свою очередь выделяют три части: кости предплюсны, кости плюсны и фаланги пальцев.

КОСТИ ПОЯСА НИЖНИХ КОНЕЧНОСТЕЙ

Тазовая кость (*os coxae*) до 12—16 лет состоит из соединенных хрящом трех отдельных костей: подвздошной, лобковой и седалищной, которые в этом возрасте срастаются друг с другом.

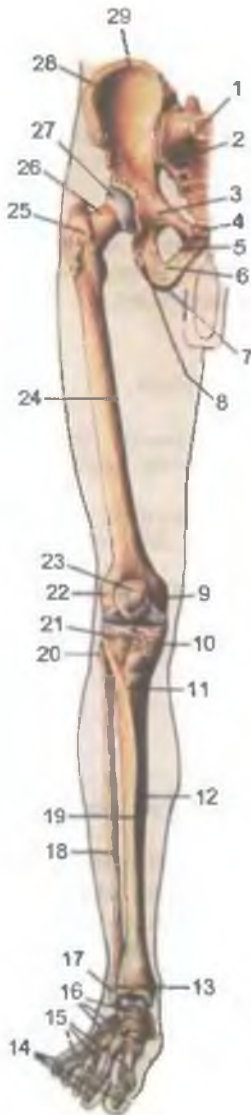


Рис. 81. Кости нижней конечности правой; вид спереди.

1 — крестец; 2 — крестцово-подвздошный сустав; 3 — верхняя ветвь лобковой кости; 4 — симфизиальная поверхность лобковой кости; 5 — нижняя ветвь лобковой кости; 6 — ветвь седалищной кости; 7 — седалищный бугор; 8 — тело седалищной кости; 9 — медиальный надмыщелок бедренной кости; 10 — медиальный мыщелок большеберцовой кости; 11 — бугристость большеберцовой кости; 12 — тело большеберцовой кости; 13 — медиальная лодыжка; 14 — фаланги пальцев; 15 — кости плюсны; 16 — кости предплюсны; 17 — латеральная лодыжка; 18 — малоберцовая кость; 19 — передний край большеберцовой кости; 20 — головка малоберцовой кости; 21 — латеральный мыщелок большеберцовой кости; 22 — латеральный надмыщелок бедренной кости; 23 — надколенник; 24 — бедренная кость; 25 — большой вертел бедренной кости; 26 — шейка бедренной кости; 27 — головка бедренной кости; 28 — крыло подвздошной кости; 29 — подвздошный гребень.

В области сращения тел этих костей имеется глубокая **в е р т л у ж н а я в п а д и н а** (*acetábulum*), являющаяся суставной ямкой для головки бедренной кости (рис. 82). Вертлужная впадина ограничена по окружности высоким краем, который на ее медиальной стороне имеет **в ы р ы з к у в е р т л у ж н о й в п а д и н ы** (*incisúra acetábuli*). Для сочленения с головкой бедренной кости в вертлужной впадине, по ее периферии, имеется

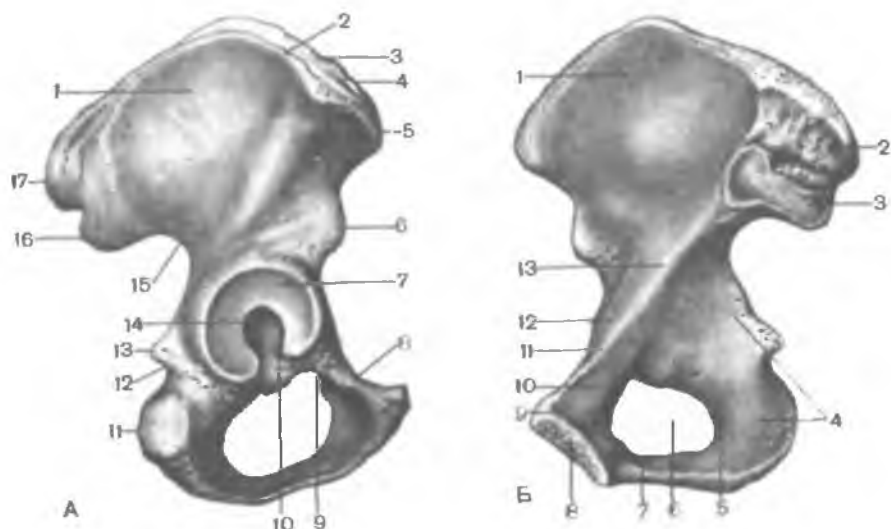


Рис. 82. Тазовая кость, правая.

А — наружная поверхность: 1 — подвздошная кость; 2 — наружная губа; 3 — промежуточная линия; 4 — внутренняя губа; 5 — верхняя передняя подвздошная ость; 6 — нижняя передняя подвздошная ость; 7 — полулунная поверхность; 8 — запирающий гребень; 9 — запирательная борозда; 10 — вырезка вертлужной впадины; 11 — седалищный бугор; 12 — малая седалищная вырезка; 13 — седалищная ость; 14 — ямка вертлужной впадины; 15 — большая седалищная вырезка; 16 — задняя нижняя подвздошная ость; 17 — задняя верхняя подвздошная ость. Б — внутренняя поверхность: 1 — подвздошная ямка; 2 — подвздошная бугристость; 3 — ушковидная поверхность; 4 — тело подвздошной кости; 5 — ветвь подвздошной кости; 6 — запирающее отверстие; 7 — нижняя ветвь локвовой кости; 8 — симфизиальная поверхность; 9 — лобковый бугорок; 10 — верхняя ветвь локвовой кости; 11 — лонный гребень; 12 — подвздошно-локвовое возвышение; 13 — дугообразная линия.

полулунная поверхность (*facies lunata*). В центре вертлужной впадины находится ямка вертлужной впадины (*fossa acetabuli*).

Подвздошная кость (*os ilium*) состоит из двух отделов. Нижний утолщенный отдел — тело подвздошной кости (*corpus ossis ilii*) — участвует в образовании вертлужной впадины. Верхний, расширенный отдел — крыло подвздошной кости (*ala ossis ilii*). Он представляет собой широкую изогнутую пластинку, истонченную в центре. На периферии крыло утолщено, веерообразно расширяется и заканчивается подвздошным гребнем (*crista iliaca*). На подвздошном гребне видны три шероховатые линии для прикрепления широких мышц живота: наружная губа (*labium externum*), внутренняя губа (*labium internum*) и промежуточная линия (*linea intermedia*). Подвздошный гребень спереди

и сзади имеет костные выступы — верхние и нижние подвздошные ости. Спереди находится **верхняя передняя подвздошная ость** (*spina iliaca anterior superior*), которая легко определяется у живого человека. Ниже ее располагается **нижняя передняя подвздошная ость** (*spina iliaca anterior inferior*). На заднем конце гребня имеется **верхняя задняя подвздошная ость** (*spina iliaca posterior superior*), а несколько ниже ее — **нижняя задняя подвздошная ость** (*spina iliaca posterior inferior*).

На наружной поверхности крыла подвздошной кости есть слабовыраженные три шероховатые линии, на которых начинаются ягодичные мышцы и покрывающие их фасции. **Передняя ягодичная линия** (*linea glútea anterior*) самая длинная. Она начинается возле верхней передней подвздошной ости, идет дугообразно по направлению к большой седалищной вырезке седалищной кости. **Задняя ягодичная линия** (*linea glútea posterior*) расположена почти вертикально и параллельно заднему отделу предыдущей линии. **Нижняя ягодичная линия** (*linea glútea inferior*) короче других, начинается между верхней и нижней передними подвздошными остями и идет над вертлужной впадиной до большой седалищной вырезки.

На внутренней поверхности крыла подвздошной кости имеется пологое углубление — **подвздошная ямка** (*fóssa iliaca*). Нижней границей подвздошной ямки служит **дугообразная линия** (*linea arcuata*), достигающая сзади переднего края **ушковидной поверхности** (*facies auricularis*). Эта поверхность служит для сочленения с такой же поверхностью крестца. Дугообразная линия продолжается впереди в подвздошно-лобковое возвышение. Над ушковидной поверхностью находится **подвздошная бугристость** (*tuberositas iliaca*) для прикрепления межкостных связок.

Лобковая кость (*os púbis*) имеет расширенную часть — тело, и две ветви. **Тело лобковой кости** (*corpus ossis púbis*) образует передний отдел вертлужной впадины. От него впереди идет **верхняя ветвь лобковой кости** (*ramus superior ossis pubis*) с **подвздошно-лобковым возвышением** (*eminentia iliopúbica*), расположенным по линии сращения лобковой кости с подвздошной. Передняя часть верхней ветви резко изгибается книзу и переходит в **нижнюю ветвь лобковой кости** (*ramus inferior ossis púbis*). В области медиального края лобковой кости находится овальной формы **симфизиальная поверхность** (*facies symphysialis*), служащая для соединения с лобковой костью противоположной стороны. На верхней ветви лобковой кости, возле ее медиального конца, имеется **лобковый бугорок** (*tuberculum púbicum*). По задней поверхности нижней ветви лобковой кости в направлении сзади наперед и медиально проходит запиратель-

ная борозда (*súlcus obturatórius*), к которой прилежат одноименные сосуды и нерв.

Седалищная кость (*os íschii*) имеет утолщенное тело (*corpus óssis íschii*), которое дополняет снизу вертлужную впадину и кпереди переходит в ветвь седалищной кости (*rámus óssis íschii*). Тело седалищной кости с ее ветвью образует угол, открытый кпереди. В области угла кость имеет утолщение — **седалищный бугор** (*túber ischiádicum*). Выше этого бугра от заднего края тела отходит **седалищная ость** (*spína ischiádica*), которая разделяет две **вырезки**: нижнюю **малую седалищную** (*incisúra ischiádica minor*) и верхнюю — **большую седалищную** (*incisúra ischiádica maior*). Ветвь седалищной кости соединяется с нижней ветвью лобковой кости, замыкая, таким образом, снизу овальной формы **запирательное отверстие** (*forámen obturátum*).

СКЕЛЕТ СВОБОДНОЙ ЧАСТИ НИЖНЕЙ КОНЕЧНОСТИ

Бедренная кость (*fémur*) — самая длинная трубчатая кость в организме человека (рис. 83). Она имеет тело и два конца. На верхнем (проксимальном) конце располагается **головка бедренной кости** (*caput fémoris*) для соединения с тазовой костью. Суставная поверхность головки направлена медиально и вверх. На ее середине находится **ямка головки бедренной кости** (*fóvea capitis óssis fémoris*) — место прикрепления одноименной связки. **Шейка бедренной кости** (*collum fémoris*) соединяет головку с телом и образует с ним угол около 130°. На границе шейки и тела имеется два мощных костных бугра — **вертела**. **Большой вертел** (*trochánter maior*) расположен вверху и латерально. На его медиальной поверхности, обращенной к шейке, находится **вертельная ямка** (*fóssa trochantérica*). **Малый вертел** (*trochánter minor*) расположен медиально и сзади. Спереди оба вертела соединяет между собой **межвертельная линия** (*línea intertrochantérica*), сзади — **межвертельный гребень** (*crista intertrochantérica*).

Тело бедренной кости (*corpus fémoris*) изогнуто выпуклостью кпереди и как бы скручено вокруг продольной оси. На задней поверхности тела имеется **шероховатая линия** (*línea áspera*), которая делится на **медиальную** и **латеральную губы** (*lábium mediále et lábium laterále*). На середине бедренной кости губы вплотную прилежат друг к другу, кверху и книзу они расходятся; кверху они направляются к большому и малому вертелам бедренной кости. Латеральная губа расширяется и утолщается, образуя **ягодичную буг-**

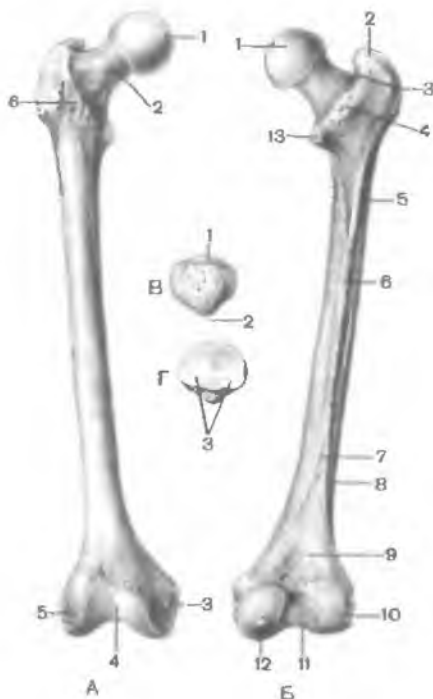


Рис. 83. Бедренная кость (А, Б) и надколенник (В, Г) правые.

А — вид спереди: 1 — ямка головки бедренной кости; 2 — шейка бедренной кости; 3 — медиальный надмыщелок; 4 — надколенниковая поверхность; 5 — латеральный надмыщелок; 6 — межвертельная линия. Б — вид сзади: 1 — головка бедренной кости; 2 — большой вертел; 3 — вертельная ямка; 4 — межвертельный гребень; 5 — ягодичная бугристость; 6 — шероховатая линия; 7 — медиальная губа, 8 — латеральная губа; 9 — подколенная поверхность; 10 — латеральный мыщелок; 11 — межмыщелковая ямка; 12 — лодыжковая борозда; 13 — малый вертел. В — вид спереди: 1 — основание надколенника; 2 — верхушка надколенника. Г — вид сзади: 3 — суставная поверхность.

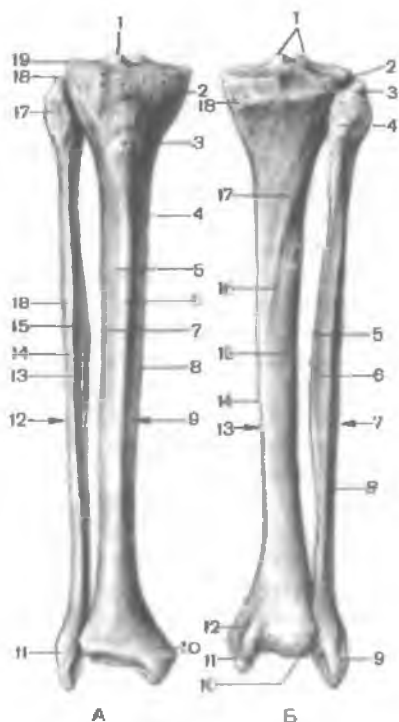
ристость (*tuberósitas glútea*) — место прикрепления большой ягодичной мышцы. Иногда ягодичная бугристость утолщается и образует третий вертел (*trochanter tertius*). Медиальная губа продолжается в гребенчатую линию (*línea rectínea*). У нижнего конца бедренной кости обе губы постепенно отдаляются одна от другой, ограничивая треугольной формы подколенную поверхность (*fácies poplítea*).

Нижний (дистальный) конец бедренной кости расширен и образует два крупных округлых мыщелка, различных по величине. Медиальный мыщелок (*cóndylus mediális*) больше, чем латеральный (*cóndylus laterális*). Оба мыщелка с задней стороны отделяет друг от друга глубокая межмыщелковая ямка (*fóssa intercondyláris*). Кверху от медиального мыщелка находится медиальный надмыщелок (*epicóndylus mediális*), на латеральной стороне — меньших размеров латеральный надмыщелок (*epicóndylus laterális*). Спереди суставные поверхности мыщелков переходят друг в друга, образуя вогнутую надколенниковую поверхность (*fácies patelláris*), к которой прилежит своей задней стороной надколенник.

Надколенник (надколенная чашка; *patella*) представляет собой большую сесамовидную кость, заключенную в сухожилии

Рис. 84. Большеберцовая и малоберцовая кости, правые.

А — вид спереди: 1 — межмыщелковое возвышение; 2 — медиальный мыщелок; 3 — бугристость большеберцовой кости; 4 — медиальная поверхность; 5 — латеральная поверхность; 6 — передний край большеберцовой кости; 7 — межкостный латеральный край большеберцовой кости; 8 — медиальный край большеберцовой кости; 9 — большеберцовая кость; 10 — медиальная лодыжка; 11 — латеральная лодыжка; 12 — малоберцовая кость; 13 — межкостный (медиальный) край малоберцовой кости; 14 — передний край малоберцовой кости; 15 — медиальная поверхность малоберцовой кости; 16 — латеральная поверхность малоберцовой кости; 17 — головка малоберцовой кости; 18 — верхушка головки (малоберцовой кости); 19 — латеральный мыщелок (большеберцовой кости). **Б** — вид сзади: 1 — латеральный и медиальный межмыщелковые бугорки; 2 — латеральный мыщелок; 3 — верхушка головки (малоберцовой кости); 4 — головка малоберцовой кости; 5 — межкостный край малоберцовой кости; 6 — задняя поверхность малоберцовой кости; 7 — малоберцовая кость; 8 — латеральная поверхность малоберцовой кости; 9 — латеральная лодыжка; 10 — суставная поверхность лодыжки; 11 — медиальная лодыжка; 12 — лодыжковая борозда; 13 — большеберцовая кость; 14 — медиальный край большеберцовой кости; 15 — межкостный край большеберцовой кости; 16 — задняя поверхность; 17 — линия камбаловидной мышцы; 18 — медиальный мыщелок (большеберцовой кости).



четырёхглавой мышцы бедра (см. рис. 83). Выделяют основание надколенника (*basis patellae*), направленное кверху, и обращенную вниз верхушку надколенника (*apex patellae*). Задняя суставная поверхность (*facies articularis*) надколенника сочленяется с надколенниковой поверхностью бедренной кости, передняя поверхность (*facies anterior*) легко прощупывается через кожу.

Кости голени. У голени имеется две кости. Медиально расположена большеберцовая кость, латерально — малоберцовая кость (рис. 84). У каждой кости различают тело и два конца. Концы костей утолщены и несут на себе поверхности для соединения с бедренной костью вверху (большеберцовая кость) и с костями стопы внизу. Между костями находится межкостное пространство голени (*spatium interosseum cruris*).

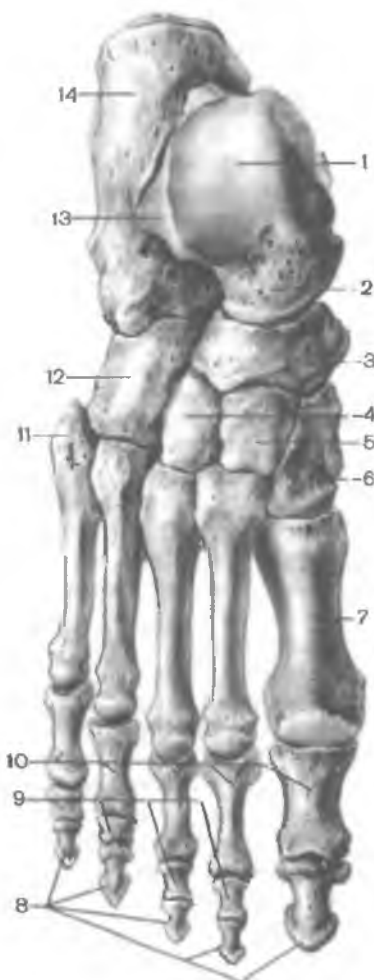Большеберцовая кость (*tibia*) является наиболее толстой костью голени. Проксимальный конец кости утолщен и образует медиальный и латеральный мыщелки (*condylus medialis et condylus lateralis*). Верхняя суставная поверхность (*facies articularis superior*) обращена вверх и сочленяется с мыщелками бедренной кости. Между суставными поверхностями мыщелков большеберцовой кости располагается межмыщелковое возвышение (*eminentia intercondylaris*), которое состоит из двух бугорков: медиального межмыщелкового бугорка (*tuberculum intercondylare mediale*) и латерального межмыщелкового бугорка (*tuberculum intercondylare laterale*). Впереди межмыщелкового возвышения находится переднее межмыщелковое поле (*area intercondylaris anterior*), сзади — заднее межмыщелковое поле (*area intercondylaris*). Ниже латерального мыщелка с латеральной его стороны и несколько кзади имеется малоберцовая суставная поверхность (*facies articularis fibularis*) для соединения с малоберцовой костью.

У тела большеберцовой кости (*corpus tibiae*) выделяют острый передний край (*margo anterior*), который прощупывается через кожу. Вверху передний край утолщается и образует бугристость большеберцовой костью (*tuberositas tibiae*), к которой прикрепляется четырехглавая мышца бедра. Латеральный край также острый и обращен в сторону малоберцовой кости. Поэтому его называют межкостным краем (*margo interosseus*). Медиальный край (*margo medialis*) закруглен. У тела большеберцовой кости выделяют три поверхности. Медиальная поверхность гладкая, лежит непосредственно под кожей. Латеральная и задняя поверхности покрыты мышцами. На задней поверхности видна шероховатая линия камбаловидной мышцы (*linea musculi solei*), которая идет от заднего края латерального мыщелка косо вниз и медиально.

Нижний дистальный конец большеберцовой кости расширен. На латеральном крае дистального конца кости находится малоберцовая вырезка (*incisura fibularis*) для соединения с малоберцовой костью. С медиальной стороны книзу отходит медиальная лодыжка (*malleolus medialis*). Позади нее находится неглубокая лодыжковая борозда (*sulcus malleolaris*) для проходящего здесь сухожилия задней большеберцовой мышцы. На латеральной стороне медиальной лодыжки расположена суставная поверхность (*facies articularis malleoli*), которая под углом переходит в нижнюю суставную поверхность (*facies articularis inferior*) большеберцовой кости. Эти поверхности вместе с суставной поверхностью малоберцовой кости сочленяются с таранной костью предплюсны (стопы).

Рис. 85. Кости стопы; вид сверху.

1 — таранная кость; 2 — головка таранной кости; 3 — ладьевидная кость; 4 — латеральная клиновидная кость; 5 — промежуточная клиновидная кость; 6 — медиальная клиновидная кость; 7 — I плюсневая кость; 8 — дистальные фаланги; 9 — средние фаланги; 10 — проксимальные фаланги; 11 — бугристость V плюсневой кости; 12 — кубовидная кость; 13 — латеральный отросток таранной кости; 14 — пяточная кость.



Малоберцовая кость (*fíbula*) тонкая, на своем верхнем утолщенном (проксимальном) конце имеет головку малоберцовой кости (*сáput fíbulae*). На медиальной стороне головки расположена суставная поверхность головки малоберцовой кости (*fácies articuláris сápitis fíbulae*) для сочленения с большеберцовой костью.

Тело малоберцовой кости (*сóрpus fíbulae*) слегка искривлено и несколько скручено по своей продольной оси. У тела различают передний край, задний край и медиальный острый межкостный край (*margo interósseus*). У кости соответственно выделяют три поверхности: латеральную, заднюю и медиальную.

Нижний дистальный конец малоберцовой кости утолщен и образует латеральную лодыжку (*malleólus laterális*). На медиальной поверхности латеральной лодыжки выделяется суставная поверхность (*fácies articuláris malleóli*). Для соединения с таранной костью позади суставной поверхности находится ямка латеральной лодыжки (*fóssa malleóli laterális*), к которой прилежат сухожилия малоберцовых мышц.

Стопа (*pes*) подразделяется на 3 отдела: предплюсну, плюсну и пальцы. Скелетом этих отделов являются кости предплюсны (*óssa társi*), кости плюсны (*óssa metatarsália*) и кости пальцев стопы (*óssa digitórum pédis*) (рис. 85).

Кости предплюсны. Предплюсна (*társus*) состоит из семи губчатых костей, расположенных в два ряда. Проксималь-

ный (задний) ряд составляют две крупные кости: таранная и пяточная. Остальные пять костей предплюсны образуют дистальный (передний) ее ряд.

Таранная кость (*tálus*) имеет тело (*corpus táli*), головку (*caput táli*) и узкую соединяющую их часть — шейку (*collum táli*). На верхней поверхности находится блок таранной кости (*tróchlea táli*), состоящий из трех суставных поверхностей. Верхняя поверхность (*facies superior*) предназначена для сочленения с нижней суставной поверхностью большеберцовой кости. Суставные поверхности, лежащие по бокам блока: медиальная лодыжковая поверхность (*facies malleolaris medialis*) и латеральная лодыжковая поверхность (*facies malleolaris lateralis*) — сочленяются с соответствующими суставными поверхностями лодыжек большеберцовой и малоберцовой костей. На боковой поверхности тела находится латеральный отросток таранной кости (*processus lateralis táli*).

Позади блока от тела таранной кости отходит задний отросток таранной кости (*processus posterior táli*). На отростке видна борозда для сухожилия длинного сгибателя большого пальца стопы. На нижней стороне таранной кости находятся три суставные поверхности для сочленения с пяточной костью: передняя, средняя и задняя пяточные суставные поверхности (*faciei articulares calcanei anterior, media et posterior*). Между средней и задней суставными поверхностями проходит борозда таранной кости (*sulcus táli*). Головка таранной кости направлена вперед и медиально. Для сочленения ее с ладьевидной костью служит закругленная ладьевидная суставная поверхность (*facies articularis navicularis*).

Пяточная кость (*calcaneus*) — самая большая кость стопы. Она располагается под таранной костью и значительно выступает из-под нее. Сзади у тела пяточной кости виден наклоненный книзу пяточный бугор (*tuber calcanei*). На верхней стороне пяточной кости выделяются три суставные поверхности: передняя, средняя и задняя таранные суставные поверхности (*faciei articulares talaris anterior, media et posterior*). Эти поверхности соответствуют пяточным суставным поверхностям таранной кости. Между средней и задней суставными поверхностями видна борозда пяточной кости (*sulcus calcanei*), которая вместе с такой же бороздой на таранной кости образует пазуху предплюсны (*sinus tarsi*). Вход в эту пазуху находится на тыле стопы с ее латеральной стороны. От передневерхнего края пяточной кости с медиальной стороны отходит короткий и толстый отросток — опора таранной кости (*sustentaculum táli*). На латеральной поверхности пяточной кости проходит борозда сухожилия длинной малоберцовой мышцы (*sulcus ten-*

dinis m. peronéi lóngi). На дистальном (переднем) конце пяточной кости для сочленения с кубовидной костью имеется кубовидная суставная поверхность (fácies articulárgis cuboídea).

Ладьевидная кость (os naviculáre) располагается медиально, между таранной костью сзади и тремя клиновидными костями спереди. Проксимальной вогнутой поверхностью она сочленяется с головкой таранной кости. На дистальной поверхности ладьевидной кости есть три суставные площадки для соединения с клиновидными костями. У медиального края расположена бугристость ладьевидной кости (tuberósitas óssis naviculáris) — место прикрепления задней большеберцовой мышцы.

Клиновидные кости (óssa cuneifórmia) — медиальная, промежуточная и латеральная — находятся впереди от ладьевидной кости. **Медиальная клиновидная кость** (os cuneifórmie mediále), самая большая, сочленяется с основанием I плюсневой кости. **Промежуточная клиновидная кость** (os cuneifórmie intermédium) сочленяется со II плюсневой костью, **латеральная клиновидная кость** (os cuneifórmie laterále) — с III плюсневой костью.

Кубовидная кость (os cuboídeum) находится в латеральной части стопы, между пяточной костью и двумя последними плюсневыми костями, с которыми она образует суставы. На медиальной стороне кубовидной кости расположена суставная площадка для латеральной клиновидной кости, а несколько кзади — для сочленения с ладьевидной костью. На нижней (подошвенной) стороне кубовидной кости проходит борозда сухожилия длинной малоберцовой мышцы (súlcus téndinis m. peronéi lóngi).

Плюсневые кости (óssa metatársi). Они включают пять трубчатых коротких костей. Самая короткая и толстая I плюсневая кость, самая длинная — II. У каждой кости выделяют тело (sórgus), головку (cáput) и основание (básis). Тела плюсневых костей имеют выпуклость, обращенную в тыльную сторону. Основания снабжены суставными поверхностями для сочленения с костями предплюсны. Головка I плюсневой кости с подошвенной стороны разделена на две площадки, к которым прилежат сесамовидные кости. Основание I плюсневой кости образует сустав с медиальной клиновидной костью. Основания II и III костей сочленяются с промежуточной и латеральной клиновидными костями, а основания IV и V плюсневых костей — с кубовидной костью. На латеральной стороне V плюсневой кости находится бугристость V плюсневой кости (tuberósitas óssis metatarsális) для прикрепления короткой малоберцовой мышцы.

У пальцев стопы, как и у пальцев кисти, имеются **проксимальная фаланга** (phálanx proximális), **средняя фаланга** (phálanx média) и **дистальная фаланга** (phálanx distális). Скелет I пальца

ноги (*hállux*) состоит только из двух фаланг: проксимальной и дистальной. У фаланг различают тело, голову и основание. Основание каждой проксимальной фаланги имеет уплощенную ямку, которая служит для сочленения с головкой соответствующей плюсневой кости. На основании средних и дистальных фаланг имеются ямки для сочленения с головкой фаланги, расположенной более проксимально. Каждая дистальная (ногтевая) фаланга заканчивается б у г о р к о м (*tuberósitas phálangis distális*).

Кости предплюсны и плюсны не лежат в одной плоскости. Таранная кость расположена на пяточной, а ладьевидная — выше пяточной и кубовидной костей. Кости медиального края предплюсны приподняты по сравнению с ее латеральным краем. При таком размещении костей формируются своды стопы, которые обеспечивают пружинящую опору для нижней конечности. Свод стопы имеет выпуклость, обращенную кверху. Латеральный край стопы ниже, чем медиальный, который несколько приподнят и открыт в медиальную сторону. Фактически в стопе для опоры служат только несколько точек: бугор пяточной кости — сзади, головки плюсневых костей, преимущественно I и V, — спереди. Фаланги пальцев только слегка касаются земли.

Вопросы для повторения и самоконтроля

1. Назовите и покажите на препаратах (рисунках) бугры и линии на тазовой, бедренной костях и костях голени, служащие местом начала или прикрепления мышц.
2. Назовите и покажите на препаратах (рисунках) суставные поверхности на костях нижней конечности. Для чего предназначена каждая такая поверхность?
3. Сколько костей входит в состав стопы? Как называется каждая из этих костей?
4. Какие кости стопы имеют борозды для сухожилий мышц? Как называются эти борозды?

КОСТИ СКЕЛЕТА КОНЕЧНОСТЕЙ В ОНТОГЕНЕЗЕ

Две пары конечностей типичны почти для всех позвоночных. Так, у рыб имеются парные грудные и брюшные плавники, которые развиваются из мезенхимы боковых складок.

В связи с выходом позвоночных из водной среды на сушу изменились условия их существования, что привело к значительной перестройке организма. У наземных животных сформировались передние и задние конечности, скелет которых построен по типу костных рычагов, состоящих из нескольких звеньев и позволяющих передвигаться по земле. Пояса конечнос-

тей в зачаточном виде имеются уже у рыб, но наибольшего своего развития они достигают у наземных видов начиная с амфибий. Посредством поясов конечности соединяются с туловищем. Самую примитивную форму скелета плечевого пояса можно наблюдать у акул рыб, у которых он состоит из дорсальной и вентральной хрящевых дужек, сросшихся друг с другом ближе к брюшной стороне тела. От места сращения этих дужек с каждой стороны отходит свободная часть плавника. Из дорсальной хрящевой дужки примитивного плечевого пояса как у высших рыб, так и у наземных позвоночных в дальнейшем образуется лопатка. У лопатки формируется суставная ямка для сочленения со скелетом свободного отдела конечности.

Из вентральной хрящевой дужки возникает коракоид, который у амфибий, рептилий и птиц срастается с грудиной. У живородящих млекопитающих коракоид частично редуцируется и прирастает к лопатке в виде клювовидного отростка. Из этого же зачатка развивается еще один отросток, получивший название «прокоракоид», на основе которого затем образуется покровная кость — ключица. Своим медиальным концом ключица соединяется с грудиной, а латеральным — с лопаткой. Эти кости развиты у млекопитающих, у которых свободный отдел конечности может совершать движения вокруг всех осей. У животных, у которых движения при беге и плавании совершаются только вокруг одной оси (копытные, хищные и китообразные), ключицы редуцируются.

Тазовый пояс у рыб находится в зачаточном состоянии и с позвоночным столбом не соединяется, так как рыбы крестца не имеют. У акул рыб тазовый пояс представлен дорсальной и вентральной хрящевыми дужками. От места их сращения между собой отходят задние плавники. Дорсальная хрящевая дужка тазового пояса у наземных животных развивается в подвздошную кость. Из вентральной хрящевой дужки происходят седалищная и лобковая кости, соответствующие коракоиду и прокоракоиду плечевого пояса. Эти три зачатка тазовой кости соединены друг с другом в том месте, где образуется суставная ямка для сочленения со свободным отделом задней конечности. У млекопитающих с возрастом все три кости сливаются в одну тазовую кость, а хрящ между ними полностью исчезает. Обе тазовые кости у высших позвоночных, особенно у обезьян и человека, соединяются своими вентральными концами, а с дорсальной стороны между ними вклинивается крестец. Таким образом формируется костное кольцо — таз. У животных таз является опорой для задних конечностей, а у человека — для нижних в связи с его вертикальным положением. У человека подвздошные кости значительно расширяются в латеральные стороны, принимая на себя функцию поддержания внутренних органов брюшной полости.

Скелет свободного отдела конечностей у рыб состоит из ряда хрящевых или костных сегментов, расположенных в виде

лучей и создающих твердую основу для плавников. В скелете конечностей наземных позвоночных животных число лучей сократилось до пяти. Скелет передних и задних конечностей у животных, верхних и нижних конечностей у человека имеет общий план строения и представлен тремя звеньями, идущими друг за другом: проксимальное звено (плечевая и тазовая кости), среднее звено (лучевая и локтевая кости; большеберцовая и малоберцовая кости) и дистальное звено (кисть, стопа). Кисть и стопа в проксимальной своей части состоят из мелких костей, а в дистальной представляют собой пять свободных лучей, получивших названия пальцев. Все указанные костные фрагменты гомологичны на обеих конечностях.

В связи с условиями существования наземных позвоночных в дистальном звене конечностей отдельные костные элементы срастались в одну кость или подвергались редукции. Реже наблюдается развитие дополнительных косточек, большинство из которых относится к сесамовидным (надколенник, гороховидная кость и др.). У наземных животных изменилась не только анатомия конечностей — видоизменилась и их постановка. Так, у амфибий и рептилий проксимальное звено свободных отделов обеих пар конечностей расположено под прямым углом к туловищу, а изгиб между проксимальным и средним звеньями также образует угол, открытый в медиальную сторону. У высших форм позвоночных свободный отдел располагается в сагиттальной плоскости по отношению к туловищу, при этом проксимальное звено передней конечности поворачивается кзади, а проксимальное звено задней конечности — кпереди. В результате локтевой сустав обращен назад, а коленный сустав нижней конечности направлен вперед.

В процессе дальнейшего развития позвоночных передние конечности начали приспосабливаться к более сложной функции, чем задние. В связи с этим изменилось и их строение. Примером может служить крыло у птиц как летательный орган. У лазящих млекопитающих развилась хватательная конечность с противопоставлением большого пальца остальным. Этой функцией обладают все четыре конечности обезьяны.

Человек, единственный из всех позвоночных, приобрел вертикальное положение, стал опираться только на задние (нижние) конечности. Передние конечности человека, ставшие в связи с вертикальным положением верхними, полностью освободились от функции передвижения тела в пространстве, что дало им возможность совершать иногда очень тонкие движения. В связи с этим кости руки от костей ноги отличаются большей легкостью и тонким строением. Они соединяются между собой подвижными сочленениями. Свобода движений верхней конечности у человека зависит также от наличия ключицы, которая отставляет свободную верхнюю конечность в сторону. Кисть человека приспособилась к трудовой деятельности, а именно:

кости запястья мелкие, подвижно соединены друг с другом; пальцы удлинились и стали подвижными; большой палец расположен почти под прямым углом к костям пястья, очень подвижен и противопоставляется всем остальным пальцам, что обеспечивает хватательную функцию руки при выполнении сложной работы.

Нижняя конечность человека выполняет функцию опоры, удерживания тела в вертикальном положении и перемещения его в пространстве. В связи с этим кости нижней конечности массивные, суставы между отдельными звеньями менее подвижны, чем у верхней конечности. Различная функция верхних и нижних конечностей у человека больше всего сказалась на дистальном звене — кисти и стопе.

Кисть развивается и совершенствуется как орган труда. Стопа служит для опоры тела, на нее приходится вся его тяжесть. Пальцы стопы не играют значительной роли в опоре, они сильно укоротились. Большой палец расположен в одном ряду с другими пальцами и не отличается особой подвижностью.

Стопа представляет собой сложное в механическом отношении сводчатое образование, благодаря чему она служит пружинящей опорой, от которой зависит сглаживание толчков и сотрясений при ходьбе, беге и прыжках.

В онтогенезе у человека зачатки конечностей проявляются на 3-й неделе эмбриональной жизни в виде скопления мезенхимных клеток в боковых складках тела зародыша, напоминающих собой плавники рыб. Складки расширяются и образуют пластинки, дающие начало кистям и несколько позже стопам. В этих зачатках нельзя еще различить пальцы; они формируются позже в виде 5 лучей. Последовательность дальнейшего развития элементов будущих конечностей наблюдается в направлении от дистального звена конечности к проксимальному.

Все кости конечностей, за исключением ключиц, которые развиваются на основе соединительной ткани, минуя стадию хряща, проходят три стадии развития. При этом диафизы всех костей окостеневают в утробном периоде, а эпифизы и апофизы — после рождения (табл. 9). Лишь некоторые эпифизы начинают окостеневать незадолго до рождения. В каждой кости закладывается определенное число точек окостенения, которые появляются в известном порядке. В диафизах трубчатых костей первичная точка окостенения появляется в конце 2-го — начале 3-го месяца внутриутробной жизни и растет в направлении проксимального и дистального эпифизов. Эпифизы этих костей у новорожденных еще хрящевые, а вторичные точки окостенения в них образуются после рождения, в течение первых 5—10 лет. Прирастают костные эпифизы к диафизам после 15—17 и даже после 20 лет. Особого внимания заслуживают сроки появления главных точек окостенения при формировании отдельных костей.

Таблица 9. Точки окостенения в костях конечностей, появляющиеся после рождения

| Кость | Место появления точки окостенения | Срок появления | Срок сращения с телом кости, годы |
|--|---|---|-----------------------------------|
| Лопатка | Шейка лопатки | Конец 2-го месяца | 3—7 |
| | Клювовидный отросток | 1 год | 15—17 |
| | Акромион | 15—18 лет | 18—19 |
| | Медиальный край | 15—19 » | 20—21 |
| Ключица (тело минует хрящевую стадию) | Грудной конец | 16—18 » | 20—25 |
| | | | |
| Плечевая кость | Головка | 1 год (7-й месяц внутриутробного развития—2 года) | 3—7 |
| | Большой бугорок | 1—5 лет | 3—7 |
| | Малый бугорок | 1—5 » | 15—25 |
| | Головка мыщелка | 1—5 » | 13—21 |
| | Латеральный надмыщелок | 4—18 » | 13—21 |
| | Медиальный надмыщелок | 4—11 » | 13—21 |
| | Блок | 7—16 » | 13—21 |
| Локтевая кость | Проксимальный эпифиз | 7—14 » | 13—20 |
| | Дистальный эпифиз | 3—14 » | 15—25 |
| Лучевая кость | Проксимальный эпифиз | 2,5—10 » | 13—21 |
| | Дистальный эпифиз | 4—9 » | 15—25 |
| Запястье | Головчатая кость | 1 год | |
| | Крючковидная » | 1 » | |
| | Трехгранная » | 6 мес—7,5 года | |
| | Полулунная » | 6 » —9,5 » | |
| | Ладьевидная » | 2,5—9 лет | |
| | Кость-трапеция | 1,5—10 » | |
| | Трапециевидная кость | 2,5—9 » | |
| Гороховидная » | 6,5—16,5 года | | |
| Пястные кости | Эпифизы | 10 мес—7 лет | 15—25 |
| Фаланги | Эпифизы | 5 » —7 » | 14—21 |
| Тазовая кость | Гребень, ости, седалищный бугор, лобковый бугор | 13—15 » | 20—25 |

Продолжение табл. 9

| Кость | Место появления точки окостенения | Срок появления | Срок сращения с телом кости, годы |
|----------------------|--------------------------------------|--|-----------------------------------|
| Бедренная кость | Головка | 1—2 года | 15—22 |
| | Большой вертел | 1,5—9 лет | 14—25 |
| | Малый вертел | 6—14 » | 14—22 |
| | Нижний эпифиз | 6-й месяц внутриутробного развития—3-й месяц 1-го года жизни | 15—24 |
| Надколенник | | 2—6 лет | |
| Большеберцовая кость | Проксимальный эпифиз | 7-й месяц внутриутробного развития—4 года | 16—25 |
| | Бугристость | 6—16 лет | 17—24 |
| | Дистальный эпифиз | 1—2 года | 14—24 |
| Малоберцовая кость | Проксимальный эпифиз | 2—6 лет | 17—25 |
| | Дистальный эпифиз | 3 мес—3 года | 15—25 |
| Предплюсна | Пяточная, таранная, кубовидная кости | 5—6-й месяц внутриутробного развития—1 год | |
| | Бугор пяточной кости | 5—12 лет | 12—22 |
| | Латеральная клиновидная кость | 9-й месяц внутриутробного развития—3—5 лет | |
| | Медиальная клиновидная кость | 9-й месяц внутриутробного развития—4 года | |
| | Промежуточная клиновидная кость | 9-й месяц внутриутробного развития—5 лет | |
| | Ладьевидная кость | 3-й месяц внутриутробного развития—5 лет | |
| | Эпифизы | 1,5—7 лет | 13—22 |
| Плюсневые кости | Эпифизы | 1,5—7 лет | 13—22 |
| Фаланги | Эпифизы | 1,5—7,5 года | 11—22 |

РАЗВИТИЕ ОТДЕЛЬНЫХ КОСТЕЙ ВЕРХНЕЙ И НИЖНЕЙ КОНЕЧНОСТЕЙ

Лопатка. В области шейки лопатки в конце 2-го месяца внутриутробной жизни закладывается первичная точка окостенения. Из этой точки окостеневают тело и ость лопатки. В конце 1-го года жизни ребенка точка окостенения закладывается в клювовидном отростке, а в 15—18 лет — в акромионе. Сращение клювовидного отростка и акромиона с лопаткой происходит на 15—19-м году. Добавочные точки окостенения, возникающие в лопатке вблизи ее медиального края в 15—19 лет, сливаются с основными в 20—21 год.

Ключица окостеневаает рано. Точка окостенения появляется в ней на 6—7-й неделе развития в середине соединительнотканного зачатка (эндесмальное окостенение). Из этой точки формируются тело и акромиальный конец ключицы, которые у новорожденного уже почти полностью построены из костной ткани. В грудинном конце ключицы образуется хрящ, в котором ядро окостенения появляется лишь на 16—18-м году и срастается с телом кости к 20—25 годам.

Плечевая кость. В проксимальном эпифизе образуются три вторичные точки окостенения: в головке — чаще на 1-м году жизни; в большом бугорке — на 1—5-м году и в малом бугорке — на 1—5-м году. Срастаются эти точки окостенения к 3—7 годам, а присоединяются к диафизу в 13—25 лет. В головке мышелка плечевой кости (дистальный эпифиз) точка окостенения закладывается от периода новорожденности до 5 лет, в латеральном надмышелке — в 4—6 лет, в медиальном — в 4—11 лет. Срастаются все части с диафизом кости к 13—21 году.

Локтевая кость. Точка окостенения в проксимальном эпифизе закладывается в 7—14 лет. Из него возникают локтевой и венечный отростки. В дистальном эпифизе точки окостенения появляются в 3—14 лет. Костная ткань разрастается и образует головку и шиловидный отросток. С диафизом проксимальный эпифиз срастается в 13—20 лет, а дистальный — в 15—25 лет.

Лучевая кость. В проксимальном эпифизе точка окостенения закладывается в 2,5—10 лет, а прирастает она к диафизу в 13—21 год. Образовавшаяся в дистальном эпифизе в 4—9 лет жизни ребенка точка окостенения сливается с диафизом кости в 13—25 лет.

Кости запястья. Окостенение хрящей, из которых развиваются кости запястья, начинается после рождения. На 1—2-м году жизни ребенка точка окостенения появляется в головчатой и крючковидной костях, на 3-м (6 мес — 7,5 года) — в трехгранной, на 4-м (6 мес — 9,5 года) — в полулунной, на 5-м (2,5—9 лет) — в ладьевидной, на 6—7-м (1,5—10 лет) — в многоугольной и трапециевидной костях и на 8-м (6,5—16,5 года) — в гороховидной кости.

Кости пясти. Закладка пястных костей происходит значительно раньше, чем запястных. В диафизах пястных костей точки окостенения закладываются на 9—10-й неделе внутриутробной жизни, кроме I пястной кости, в которой точка окостенения появляется на 10—11-й неделе. Эпифизарные точки окостенения появляются в пястных костях (в их головках) в сроки от 10 мес до 7 лет. Срастается эпифиз (головка) с диафизом пястной кости в 15—25 лет.

Фаланги пальцев. Точка окостенения в диафизах дистальных фаланг появляется в середине 2-го месяца внутриутробной жизни, затем в проксимальных фалангах — в начале 3-го месяца и в средних — в конце 3-го месяца. В основании фаланг точки окостенения закладываются в возрасте от 5 мес до 7 лет, а прирастают к телу на 14—21-м году. В сесамовидных костях I пальца кисти точки окостенения определяются на 12—15-м году.

Тазовая кость. Хрящевая закладка тазовой кости окостеневает из трех первичных точек окостенения и нескольких дополнительных. На 4-м месяце внутриутробной жизни появляется точка окостенения в теле седалищной кости, на 5-м — в теле лобковой и на 6-м месяце — в теле подвздошной кости. Хрящевые прослойки между костями в области вертлужной впадины сохраняются до 13—16 лет. В 13—15 лет появляются вторичные точки окостенения в гребне, остях, в хряще вблизи ушковидной поверхности, в седалищном бугре и лобковом бугорке. С тазовой костью они срастаются к 20—25 годам.

Бедренная кость. В дистальном эпифизе точка окостенения закладывается незадолго до рождения или вскоре после рождения (до 3 мес). На 1-м году появляется точка окостенения в головке бедренной кости (от периода новорожденности до 2 лет), в 1,5—9 лет — в большом вертеле, в 6—14 лет — в малом вертеле. Срастание диафиза с эпифизами и апофизами бедренной кости происходит в период от 14 до 22 лет.

Надколенник. Окостеневает из нескольких точек, появляющихся в 2—6 лет после рождения и сливающихся в одну кость к 7 годам жизни ребенка.

Большеберцовая кость. В проксимальном эпифизе точка окостенения закладывается незадолго до рождения или вскоре после рождения. В дистальном эпифизе точка окостенения появляется до 2 лет жизни. Он срастается с диафизом в 14—24 года, проксимальный эпифиз — в возрасте от 16 до 25 лет.

Малоберцовая кость. Точка окостенения в дистальном эпифизе закладывается до 3-го года жизни ребенка, в проксимальном — на 2—6-м году. Дистальный эпифиз срастается с диафизом в 15—25 лет, проксимальный — в 17—25 лет.

Кости предплюсны. У новорожденного в костях предплюсны уже имеется 3 точки окостенения: в пяточной, таранной и кубовидной костях. Точки окостенения появляются в таком порядке: в пяточной кости — на 6-м месяце внутриутробной жизни, в

таранной — на 7—8-м, в кубовидной — на 9-м месяце. Остальные хрящевые закладки окостеневают после рождения. В латеральной клиновидной кости точка окостенения образуется в 9 мес — 3,5 года, в медиальной клиновидной — в 9 мес — 4 года, в промежуточной клиновидной — в 9 мес — 5 лет; ладьевидная кость окостенекает в период от 3 мес внутриутробной жизни до 5 лет. Добавочная точка окостенения в бугре пяточной кости закладывается на 5—12-м году и срастается с пяточной костью в 12—22 года.

Плюсневые кости. Точки окостенения в эпифизах возникают в 1,5—7 лет, срастаются эпифизы с диафизами в 13—22 года.

Фаланги пальцев. Диафизы начинают окостеневать на 3-м месяце внутриутробной жизни, точки окостенения в основании фаланг появляются в 1,5—7,5 года, прирастают эпифизы к диафизам в 11—22 года.

ВАРИАНТЫ И АНОМАЛИИ РАЗВИТИЯ КОСТЕЙ КОНЕЧНОСТЕЙ

Варианты и аномалии развития скелета конечностей многочисленны.

Лопатка. Глубина вырезки лопатки варьирует, иногда ее края срастаются и вместо вырезки образуется отверстие. В редких случаях точка окостенения в акромионе не прирастает к кости лопатки. В результате между акромионом и остью в течение всей жизни сохраняется хрящевая прослойка.

Ключица. Изгибы ее могут варьировать. Конусовидный бугорок и трапецевидная линия на ключице не всегда определяются.

Плечевая кость. Над медиальным надмыщелком может быть отросток — *processus supracondylaris*. Иногда он очень длинный и, загибаясь, образует отверстие.

Локтевая и лучевая кости. Локтевой отросток не всегда срастается с телом лучевой кости. Лучевая кость может отсутствовать (редкая аномалия).

Кости кисти. В редких случаях развиваются добавочные кости запястья, в частности центральная кость (*os centrale*). Возможно развитие добавочных пальцев (*полидактилия*). Добавочный палец обычно располагается со стороны мизинца, реже — со стороны большого пальца.

Тазовая кость. В центре подвздошной ямки может быть отверстие. В отдельных случаях подвздошные кости сильно удлинены.

Бедренная кость. Ягодичная бугристость может быть сильно выражена, на ее месте образуется бугор — третий вертел.

Кости голени. Форма тела большеберцовой кости может быть не трехгранной, а уплощенной.

Кости стопы. Возможно развитие добавочных костей предплюсны. Так, задний отросток таранной кости превращается в самостоятельную треугольную кость (*os trigonum*); медиальная клиновидная кость разделяется на две самостоятельные кости и др.

У стопы, как и у кисти, могут быть добавочные пальцы.

Вопросы для повторения и самоконтроля

1. Все ли кости конечностей проходят в своем развитии хрящевую стадию?
2. Почему у человека локтевой сустав обращен назад, а гомологичный ему — вперед?
3. В каких хрящевых закладках костей точки окостенения появляются до рождения?
4. В каком порядке появляются точки окостенения в костях запястья и предплюсны?
5. Назовите варианты и аномалии развития костей конечностей.

УЧЕНИЕ О СОЕДИНЕНИЯХ КОСТЕЙ — АРТРОЛОГИЯ (ARTHROLOGÍA)

Раздел анатомии о соединениях костей называется *артрологией* (arthrológia, от греч. arthron — сустав). Соединения костей являются частью опорно-двигательного аппарата, они удерживают кости друг около друга и обеспечивают большую или меньшую их подвижность при различных движениях. Соединения костей обладают прочностью, упругостью.

КЛАССИФИКАЦИЯ СОЕДИНЕНИЙ КОСТЕЙ

По своему строению соединения костей подразделяются на три большие группы: непрерывные соединения, полусуставы (симфизы) и прерывные соединения (суставы) (рис. 86).

НЕПРЕРЫВНЫЕ СОЕДИНЕНИЯ КОСТЕЙ

Непрерывные соединения костей образуются с помощью разных видов соединительной ткани, расположенной между соединяющимися костями. Среди них выделяют фиброзные, хрящевые и костные соединения.

К фиброзным соединениям относятся швы, зубоальвеолярные соединения (вколачивания) и синдесмозы. *Швы* (sutúrae) — это соединения в виде тонкой соединительнотканной прослойки между соседними костями черепа. В зависимости от формы соединяющихся костных краев различают три вида швов. **П л о с к и е** (гармоничные) **ш в ы** (sutúra plána) имеются между костями лицевого отдела черепа, где соединяются ровные края костей. **З у б ч а т ы е** **ш в ы** (sutúra serráta) характеризуются изрезанностью соединяющихся костных краев и располагаются между костями мозгового отдела черепа. Примером **ч е ш у й ч а т ы х** **ш в о в** (sutúra squamósa) служит соединение чешуи височной кости с теменной костью. Швы являются зонами амортизации толчков и сотрясений при ходьбе, прыжках. Швы служат также зонами роста костей черепа. После 40—50 лет многие швы зарастают (синостозируются). Преждевре-

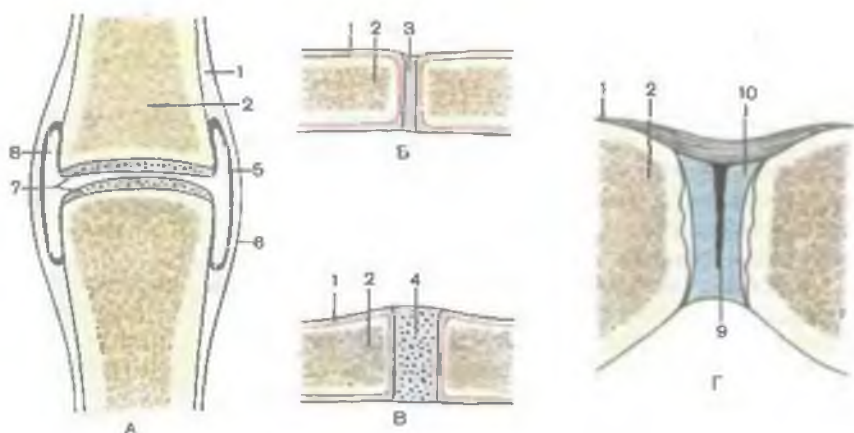


Рис. 86. Виды соединений костей (схема).

А — сустав; Б — синдесмоз; В — синхондроз; Г — симфиз (гемиартроз); 1 — надкостница; 2 — кость; 3 — волокнистая соединительная ткань; 4 — хрящ; 5 — синовиальная мембрана; 6 — фиброзная мембрана; 7 — суставной хрящ; 8 — суставная полость; 9 — щель в межлобковом диске; 10 — межлобковый диск.

менное зарастание швов ведет к деформации черепа. Асинхронность зарастания швов, особенно парных, является ведущей причиной асимметрии черепа. *Зубоальвеолярным соединением, или вколачиванием* (*articulatio dentoalveolaris, s. gomphosis*), называется соединение корня зуба со стенками зубной альвеолы, между которыми имеется тонкая соединительнотканная прослойка (периодонт).

Синдесмозы (*syndesmosis*) представляют собой соединения костей посредством связок и межкостных перепонки — мембран. *Связки* (*ligamenta*) в виде толстых пучков плотной волокнистой соединительной ткани соединяют соседние кости. При этом связки укрепляют суставы, направляют и ограничивают движения костей. Большинство связок образовано коллагеновыми волокнами. Желтые связки, построенные из эластических волокон, соединяют дуги соседних позвонков. Коллагеновые волокна связок малорастяжимы, обладают большой прочностью. *Межкостные перепонки* (*membranae interosae*) натянута, как правило, между диафизами трубчатых костей. Они прочно удерживают трубчатые кости друг около друга, часто служат местом начала мышц.

Соединения костей с помощью хрящевой ткани называются *хрящевыми соединениями, или синхондрозами* (*synchondroses*). Этот вид соединений отличается большой прочностью и упругостью, что обусловлено высокими эластическими качествами хряща. Различают синхондрозы постоянные, существующие на протяжении всей жизни (например, межпозвоночные диски), и

временные. Временные синхондрозы в определенном возрасте замещаются костной тканью (например, эпифизарные хрящи трубчатых костей).

К хрящевым соединениям относятся также симфизы (полусуставы), у которых в хрящевой прослойке между костями имеется узкая щелевидная полость. *Симфизы* (*symphysis*) занимают промежуточное положение между непрерывными и прерывными соединениями (суставами). Примером полусустава является лобковый симфиз.

Костные соединения (сращения, или синостозы) образуются в результате замещения синхондрозов костной тканью. Примером синостоза (*synostosis*) является замещение костной тканью хрящей между лобковой, подвздошной и седалищной костями, в результате чего образуется единая тазовая кость.

СИНОВИАЛЬНЫЕ СОЕДИНЕНИЯ (СУСТАВЫ)

Суставы, или **синовиальные соединения** (*articulaciones sinoviales*), являются прерывными соединениями костей. Для суставов характерно наличие покрытых хрящом суставных поверхностей, суставной капсулы, суставной полости и в ней синовиальной жидкости. У некоторых суставов дополнительно имеются образования в виде суставных дисков, менисков или суставной губы.

Суставные поверхности (*facies articulares*) могут соответствовать друг другу по конфигурации (быть конгруэнтными) или различаться по форме и размерам (инконгруэнтные).

Суставной хрящ (*cartilago articularis*), как правило, бывает гиалиновым. Лишь у височно-нижнечелюстного и грудино-ключичного суставов хрящ волокнистый. Толщина суставного хряща колеблется от 0,2 до 6 мм. Под действием механической нагрузки суставной хрящ уплощается, пружинит в силу своей упругости.

Суставная капсула (*capsula articularis*) прикрепляется к краям суставного хряща или на некотором отдалении от него. Она прочно срастается с надкостницей, образуя замкнутую суставную полость, в пределах которой поддерживается давление ниже атмосферного. У капсулы выделяют два слоя: фиброзную мембрану снаружи и синовиальную мембрану — изнутри. **Фиброзная мембрана** (*membrana fibrosa*) прочная и толстая, образована волокнистой соединительной тканью. В некоторых местах она утолщается, образуя связки, укрепляющие капсулу. Эти связки называются *капсульными*, если располагаются в толще фиброзной мембраны. *Внекапсульные связки* находятся снаружи от суставной капсулы. Некоторые суставы в суставной полости имеют *внутрикапсульные связки*. Находясь

внутри сустава, внутрикапсульные (внутрисуставные) связки покрыты синовиальной оболочкой (например, крестообразные связки коленного сустава). **Синовиальная мембрана** (*membrána synoviális*) тонкая, выстилает фиброзную мембрану изнутри, а также образует микровыросты — синовиальные ворсинки, которые существенно увеличивают площадь синовиальной мембраны. Синовиальная мембрана часто образует синовиальные складки, которые имеют в своей основе скопления жировой ткани (например, у коленного сустава).

Суставная полость (*cávim articuláre*) представляет собой замкнутое щелевидное пространство, ограниченное суставными поверхностями и капсулой. В суставной полости находится синовиальная жидкость (*synóvia*), которая, будучи слизеподобной, смачивает суставные поверхности и облегчает их скольжение друг относительно друга. Синовиальная жидкость участвует в питании суставного хряща.

Суставные диски и мениски (*dísci et menísci articuláres*) являются внутрисуставными хрящевыми пластинками различной формы, устраняющими или уменьшающими несоответствия (инконгруэнтность) суставных поверхностей. Диски и мениски полностью или частично разделяют суставную полость на два этажа. Диск в виде сплошной хрящевой пластинки имеется у грудино-ключичного, височно-нижнечелюстного и некоторых других суставов. Мениски характерны для коленного сустава. Диски и мениски способны смещаться при движениях, амортизируют толчки и сотрясения.

Суставная губа (*lábrum articuláre*) имеется у плечевого и тазобедренного суставов. Она прикрепляется по краю суставной поверхности, увеличивая глубину суставной ямки.

КЛАССИФИКАЦИЯ СУСТАВОВ

Различают анатомическую и биомеханическую классификации. Согласно *анатомической классификации*, суставы в зависимости от количества сочленяющихся костей подразделяются на простые и сложные, а также на комплексные и комбинированные. **Простой сустав** (*art. simplex*) образован двумя сочленяющимися поверхностями (плечевой, тазобедренный и др.). **Сложные суставы** (*art. compórita*) образованы тремя и более суставными поверхностями костей (лучезапястный и др.). **Комплексный сустав** (*art. sómplexa*) имеет внутрисуставной диск или мениск (грудино-ключичный, височно-нижнечелюстной, коленный суставы). **Комбинированные суставы** (височно-нижнечелюстные и др.) анатомически изолированы, однако функционируют совместно.

По *биомеханической классификации* суставы подразделяются в зависимости от числа осей вращения. Выделяют одноосные,

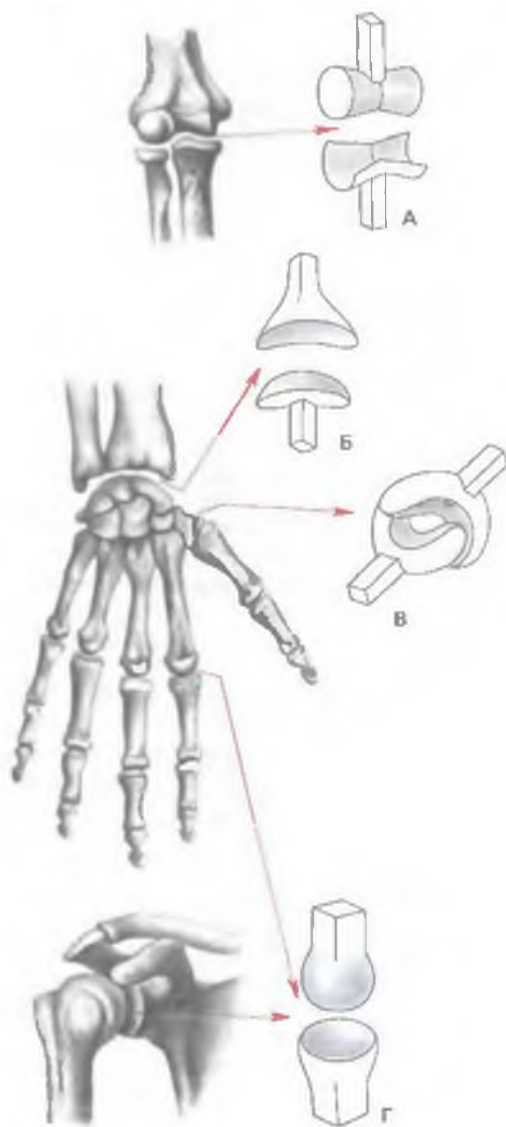


Рис. 87. Формы суставов (схема).

А — блоковидный; Б — эллипсоидный; В — седловидный; Г — шаровидный.

двуосные и многоосные суставы. Одноосные суставы имеют одну ось вращения, вокруг которой происходят сгибание (*flexio*) и разгибание (*extensio*) или отведение (*abductio*) и приведение (*adductio*), вращение кнаружи (*supinatio*), и внутрь (*pronatio*).

К одноосным суставам по форме суставных поверхностей относятся плечелучевой сустав (блоковидный, *ginglimus*), проксимальный и дистальный лучелоктевые суставы (цилиндрические, *art. cylindrica*).

Двухосные суставы имеют две оси вращения, и поэтому в них возможны, например, сгибание и разгибание, отведение и приведение. К таким суставам относят лучезапястный (эллипсоидный, *art. ellipsoidea*), запястно-пястный сус-

тав I пальца кисти (седловидный, *art. sellaris*), а также атлanto-затылочный (мышелковый, *art. bicondylaris*).

Трехосные (многоосные) суставы (плечевой, тазобедренный) имеют шаровидную форму суставных поверхностей (*art. spheroida*). В этих суставах осуществляются разнообразные движения: сгибание — разгибание, отведение — приведение, супинация — пронация (вращение). К многоосным суставам от-

носятся также плоские суставы (*artt. planae*), суставные поверхности которых являются как бы частью поверхности шара большого диаметра. В плоских суставах возможно лишь незначительное скольжение суставных поверхностей по отношению друг к другу. Разновидностью трехосных суставов является чашеобразный сустав (*art. cotylica*), например тазобедренный.

По форме суставных поверхностей суставы напоминают поверхности разных геометрических тел (цилиндр, эллипс, шар). Поэтому выделяют цилиндрический, шаровидный и другие суставы (рис. 87). Форма суставных поверхностей находится в связи с числом осей вращений, осуществляемых в этом суставе.

БИОМЕХАНИКА СУСТАВОВ

Размах движений в суставах определяется в первую очередь формой и величиной суставных поверхностей, а также их соответствием друг другу (конгруэнтность). Величина подвижности в суставах зависит также от натяжения суставной капсулы и связок, укрепляющих сустав, от индивидуальных, возрастных и половых особенностей.

Анатомическая подвижность суставов определяется разницей угловых величин поверхностей соединяющихся костей. Так, если величина суставной впадины составляет 140° , а суставной головки 210° , то размах возможного движения равняется 70° . Чем больше разность в кривизне суставных поверхностей, тем больше размах движений у такого сустава.

Вопросы для повторения и самоконтроля

1. Какие бывают виды соединений костей? Дайте им характеристику.
2. Опишите синовиальные соединения костей.
3. Что представляют собой синдесмозы? Как они построены? Приведите примеры.
4. Назовите виды швов. Приведите примеры.
5. Что такое синовиальная мембрана? Ее значение и расположение.
6. Какие функции выполняют связки?

СОЕДИНЕНИЕ КОСТЕЙ ЧЕРЕПА

Кости черепа соединяются преимущественно непрерывными соединениями, за исключением височно-нижнечелюстного сустава (табл. 10). Эти соединения представлены главным образом в виде швов у взрослых людей и межкостных перепонки (синдесмозов) у новорожденных детей, а также в виде синхондрозов. Кости крыши черепа соединяются зубчатыми и чешуйчатыми швами. Между медиальными краями правой и

левой теменных костей имеется **сагиттальный шов** (*sutúra sagittális*), между лобной и теменными костями находится **венечный шов** (*sutúra coronális*), теменными и затылочной костью — **ламбдовидный шов** (*sutúra lambdoídea*). Сагиттальный, венечный и ламбдовидный швы являются зубчатыми. Чешуя височной кости соединена с теменной костью и большим крылом клиновидной кости чешуйчатым швом. Кости лицевого черепа соединяются плоскими (гармоничными) швами. Названия отдельных швов образуются от названий двух соединяющихся костей (лобно-решетчатый шов и др.). Между костями черепа встречаются также непостоянные швы между частями одной кости. Эти швы в процессе жизни человека замещаются костной тканью.

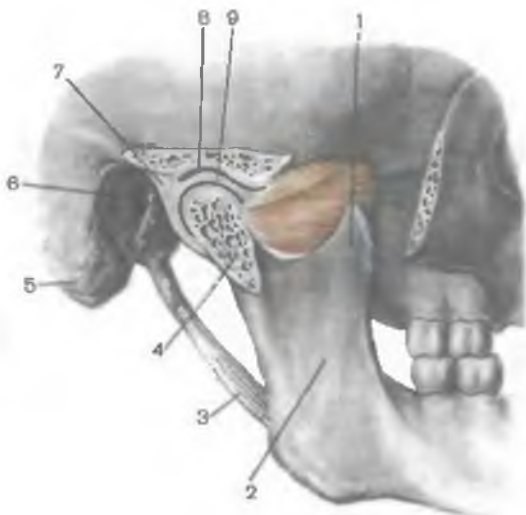
Т а б л и ц а 10. Непрерывные соединения костей черепа

| Отдел черепа | Вид соединения | Способ соединения |
|--|--|--|
| Крыша черепа | Синдесмозы | Зубчатые швы: венечный сагиттальный (стреловидный) ламбдовидный Чешуйчатый шов |
| Лицевой отдел черепа | Синдесмозы | Плоский (гармоничный) шов |
| Соединения зубов с альвеолами челюстей | Синдесмозы | Вколачивание (зубоальвеолярное соединение) |
| Основание черепа | Синхондрозы (временные), замещающиеся синостозами: клиновидно-затылочный клиновидно-каменистый каменисто-затылочный межзатылочный клиновидно-решетчатый | |

В области основания черепа имеются также **синхондрозы**, образованные волокнистым хрящом. *Клиновидно-затылочный синхондроз* (*synchondrósis sphenooccipitális*) расположен между телом клиновидной кости и базилярной частью затылочной кости. Между пирамидой височной кости и базилярной частью затылочной кости находится *каменисто-затылочный синхондроз* (*synchondrósis petrooccipitális*). С возрастом эти синхондрозы постепенно замещаются костной тканью (синостозируют).

Рис. 88. Височно-нижнечелюстной сустав, вид справа. (Распил в сагиттальной плоскости.)

1 — венечный отросток; 2 — ветвь нижней челюсти; 3 — шилонижнечелюстная связка; 4 — головка нижней челюсти; 5 — сосцевидный отросток; 6 — наружное слуховое отверстие; 7 — суставная капсула; 8 — нижнечелюстная ямка; 9 — суставной диск.



Височно-нижнечелюстной сустав (art. temporomandibularis) является единственным суставом в области черепа (табл. 11). Этот сустав парный, образован суставной головкой нижней челюсти, а также нижнечелюстной ямкой и суставным бугорком височной кости, покрытыми волокнистым хрящом (рис. 88). Суставная капсула у этого сустава широкая. На височной кости она прикреплена кпереди от суставного бугорка, а сзади — возле каменисто-барабанной щели. На мышцелковом отростке нижней челюсти капсула прикрепляется примерно на 0,5 см ниже заднего края головки этой кости. Суставная капсула сращена с периферическими отделами суставного диска, поэтому диск разделяет суставную полость на два изолированных друг от друга отдела (этажа). Синовиальная оболочка височно-нижнечелюстного сустава также разделяется на верхнюю и нижнюю синовиальные мембраны (membranae synoviales superior et inferior), покрывающие соответственно внутреннюю поверхность суставной капсулы верхнего и нижнего этажей сустава.

Височно-нижнечелюстной сустав укреплен связками. *Латеральная связка* (lig. laterale) является латеральным утолщением капсулы. За пределами сустава располагаются две связки. *Клиновидно-нижнечелюстная связка* (lig. sphenomandibularé) начинается на ости клиновидной кости и прикрепляется к язычку нижней челюсти. *Шилонижнечелюстная связка* (lig. stylomandibularé) идет от шиловидного отростка височной кости к внутренней поверхности нижней челюсти, прикрепляясь вблизи ее угла.

Височно-нижнечелюстной сустав парный, комплексный (имеет суставной диск, discus articularis), комбиниру-

Т а б л и ц а 11. Прерывные соединения (суставы) костей черепа и черепа с позвоночником

| Суставы | Суставные поверхности | Вид сустава | Оси движения | Движения в суставах |
|-------------------------------------|---|--|---------------------------|--|
| Височно-нижнечелюстной | Нижнечелюстная ямка височной кости, головка нижней челюсти (имеется внутрисуставной диск) | Эллипсоидный, двухосный, комбинированный | Фронтальная, вертикальная | Опускание и поднятие нижней челюсти, смещение вперед и назад, боковые движения |
| Атлантозатылочный | Мышелок затылочной кости, верхняя суставная ямка I шейного позвонка (атланта) | Эллипсоидный, двухосный, комбинированный | Фронтальная, сагиттальная | Кивательные движения, боковые наклоны головы |
| Срединный атлантоосевой | Ямка дуги атланта, передняя суставная поверхность зуба осевого позвонка | Цилиндрический, одноосный | Вертикальная (продольная) | Вращательные движения головы |
| Латеральные (боковые) атлантоосевые | Нижняя суставная ямка атланта, верхняя суставная поверхность осевого позвонка | Плоский, комбинированный | Многоосный, малоподвижный | Вращательные движения головы |

ванный, эллипсоидной формы. В правом и левом височно-нижнечелюстных суставах совершаются следующие виды движений: опускание и поднятие нижней челюсти, соответствующие открыванию и закрыванию рта. Возможны выдвигание нижней челюсти вперед и возвращение в исходное положение; движение нижней челюсти вправо и влево (боковые движения).

При опускании нижней челюсти подбородочный выступ движется книзу и кзади, по дуге, обращенной вогнутостью кзади и кверху. В этом движении различают три фазы. В первой фазе (незначительное опускание нижней челюсти) происходит движение вокруг фронтальной оси в нижнем этаже сустава. Суставной диск остается в суставной ямке. Во второй фазе при значительном опускании нижней челюсти на фоне шарнирного движения суставных головок в нижнем этаже сустава хрящевой диск вместе с головкой суставного отростка скользит вперед, смещаясь на суставной бугорок. Мыщелковый отросток нижней челюсти перемещается кпереди приблизительно на 12 мм. В третьей фазе (максимальное опускание челюсти) движение происходит только в нижнем этаже сустава вокруг фронтальной оси. Суставной диск в это время расположен на суставном бугорке. Механизм поднятия нижней челюсти повторяет в обратном порядке этапы ее опускания.

При смещении нижней челюсти вперед движение происходит только в верхнем этаже сустава. Суставные отростки вместе с суставными дисками скользят вперед и выходят на суставной бугорок как в правом, так и в левом височно-нижнечелюстных суставах.

При боковом смещении нижней челюсти движения в правом и левом височно-нижнечелюстных суставах неодинаковы: при движении нижней челюсти вправо в левом височно-нижнечелюстном суставе суставная головка вместе с диском скользит кпереди и выходит на суставной бугорок. Происходит скольжение лишь в верхнем этаже сустава. Одновременно в суставе правой стороны суставная головка смещается вокруг вертикальной оси, проходящей через шейку мыщелкового отростка. При движении нижней челюсти влево скольжение головки вместе с суставным диском вперед происходит в правом суставе, а вращение вокруг вертикальной оси — в левом.

На рентгеновском снимке височно-нижнечелюстного сустава в боковой проекции (при закрытой ротовой полости) нижнечелюстная ямка височной кости видна в виде углубления. Суставной бугорок выступает вперед. Головка нижней челюсти имеет форму полуовала с плавными очертаниями. Между головкой нижней челюсти и нижнечелюстной ямкой видна рентгеновская суставная щель, более широкая посредине, чем по краям. При опущенной нижней челюсти головка нижней челюсти находится на суставном бугорке, а нижнечелюстная ямка остается свободной.

Вопросы для повторения и самоконтроля

1. Назовите виды швов между костями черепа. Какие признаки имеет каждый вид швов?
2. Какие синхондрозы в основании черепа вы знаете?
3. Назовите особенности строения височно-нижнечелюстного сустава.
4. Какие движения возможны в височно-нижнечелюстном суставе?

СОЕДИНЕНИЯ КОСТЕЙ ТУЛОВИЩА

СОЕДИНЕНИЯ ПОЗВОНКОВ

Тела соседних позвонков соединяются с помощью **межпозвоночных дисков** (*disci intervertebrales*), или межпозвоночных симфизов (*symphysis intervertebrales*), а дуги и отростки — при помощи связок (рис. 89).

В составе каждого межпозвоночного диска выделяют центральную и периферическую части (рис. 90). Центральная часть диска называется *студенистым ядром* (*nucleus pulposus*), а периферическая часть — *фиброзным кольцом* (*anulus fibrosus*). Студенистое ядро, являющееся остатком спинной струны (хорды), играет роль амортизатора между телами двух соседних позвонков. Иногда внутри студенистого ядра имеется горизонтальная узкая щель, что позволяет называть такое соединение симфизом (полусуставом). Периферическая часть межпозвоночного диска (фиброзное кольцо) построена из волокнистого хряща, который прочно сращен с телами позвонков.

Толщина межпозвоночного диска зависит от уровня его расположения и подвижности соответствующего отдела позвоночника. В грудном отделе, наименее подвижном, толщина диска составляет 3—4 мм, в шейном отделе, обладающем большей подвижностью, — 5—6 мм; в поясничном отделе толщина диска равна 10—12 мм.

Соединение тел позвонков подкрепляется передней и задней продольными связками.

Передняя продольная связка (*lig. longitudinale anterius*) идет по передней поверхности тел позвонков и межпозвоночных дисков. Эта связка начинается на глоточном бугорке затылочной кости и переднем бугорке передней дуги атланта и заканчивается на уровне 2—3-й поперечных линий крестца. Связка прочно срастается с межпозвоночными дисками и рыхло — с телами позвонков.

Задняя продольная связка (*lig. longitudinale posterius*) идет внутри позвоночного канала по задней поверхности тел позвонков от осевого позвонка до первого копчикового. На уровне срединного атлантоосевого сустава эта связка соединяется с

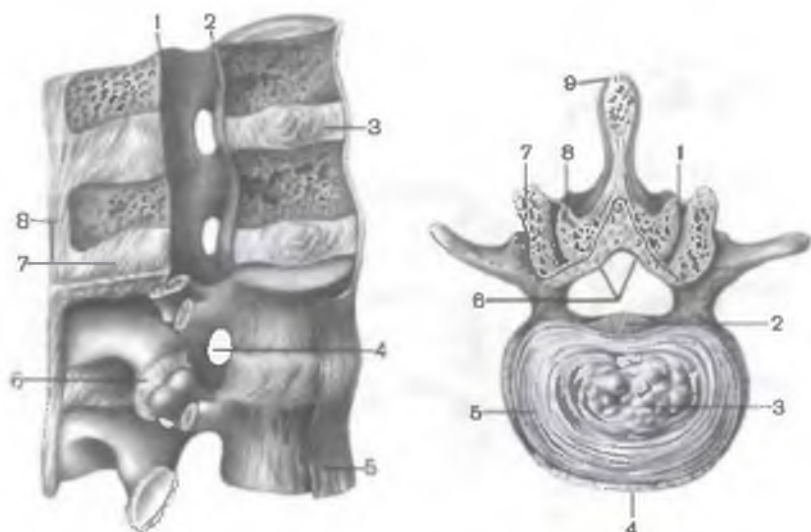


Рис. 89. Соединения позвонков; поясничный отдел. (Часть позвоночного канала вскрыта.)

1 — желтая связка; 2 — задняя продольная связка; 3 — межпозвоночный диск; 4 — межпозвоночное отверстие; 5 — передняя продольная связка; 6 — дугоотростчатый сустав (межпозвоночный сустав — ВНА), 7 — межостистая связка; 8 — надостистая связка.

Рис. 90. Межпозвоночный диск и дугоотростчатые (межпозвоночные) суставы; вид сверху. (Распил между III и IV поясничными позвонками в горизонтальной плоскости.)

1 — дугоотростчатый сустав (вскрыт); 2 — задняя продольная связка; 3 — студенистое ядро; 4 — передняя продольная связка; 5 — фиброзное кольцо; 6 — желтая связка (разрезана); 7 — нижний суставной отросток III поясничного позвонка; 8 — верхний суставной отросток IV поясничного позвонка; 9 — надостистая связка.

крестообразной связкой атланта, а книзу от нее срастается с межпозвоночными дисками.

Дуги соседних позвонков соединяются посредством *желтых связок* (ligg. flava), состоящих в основном из эластической соединительной ткани, имеющей желтоватый цвет. Эти связки прочные, упругие.

Суставные отростки образуют **дугоотростчатые (межпозвоночные) суставы** (artt. zygapophysiales, s. intervertebrales). Плоскости расположения суставных щелей этих суставов соответствуют ориентации суставных отростков соседних позвонков шейного, грудного и поясничного отделов позвоночника. Отдельно рассматриваются **пояснично-крестцовые суставы** (artt. lumbosacrales), образованные нижними суставными отростками V поясничного позвонка и верхними суставными отростками крестца.

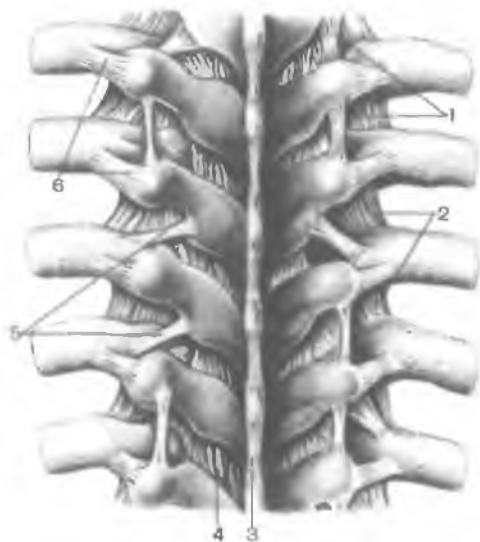


Рис. 91. Связки грудного отдела позвоночного столба; вид сзади. (Сохранены задние концы ребер.)

1 — межпоперечные связки; 2 — реберно-поперечные связки; 3 — надостистая связка; 4 — желтая связка; 5 — верхняя реберно-поперечная связка; 6 — латеральная реберно-поперечная связка.

Все дугоотростчатые суставы относятся к плоским малоподвижным соединениям, чему способствует плотное натяжение капсулы, прикрепляющейся по краям суставных поверхностей.

Остистые отростки позвонков соединены между собой с помощью *межостистых связок* (ligg. interspinália) и *надостистой связки* (lig. supraspinále). Межостистые связки представляют собой толстые фиброзные пластинки, расположенные между остистыми отростками. Надостистая связка прикрепляется на верхушках остистых отростков всех позвонков. В шейном отделе эта связка называется **выйной** (lig. nuchaе). Задний край надостистой связки находится между наружным затылочным выступом вверху и вершинами остистых отростков позвонков внизу.

Между поперечными отростками позвонков располагаются соединяющие их *межпоперечные связки* (ligg. intertransversária) (рис. 91). В шейном отделе позвоночника эти связки нередко отсутствуют.

Крестцово-копчиковый сустав (art. sacrococcygea) представляет собой соединение верхушки крестца с I копчиковым позвонком. Часто в межпозвоночном диске этого соединения имеется щель. Соединение крестца с копчиком укрепляется с помощью нескольких связок. Парная *латеральная крестцово-копчиковая связка* (lig. sacrococcygeum laterále) идет от нижнего края латерального крестцового гребня к поперечному отростку I копчикового позвонка. Она аналогична межпоперечным связкам. *Вентральная крестцово-копчиковая связка* (lig. sacrococcygeum ventrále) представляет собой продолжение передней продольной

связки. *Поверхностная дорсальная крестцово-копчиковая связка* (lig. sacrococcygeum dorsale superficiale) идет от края крестцовой щели на заднюю поверхность копчика. *Глубокая дорсальная крестцово-копчиковая связка* (lig. sacrococcygeum dorsale profundum), являясь продолжением задней продольной связки, располагается на задней поверхности тел V крестцового и I копчикового позвонков. Крестцовые и копчиковые рожки соединены между собой с помощью соединительной ткани (синдесмозов). Подвижность в крестцово-копчиковом соединении более выражена у женщин. Во время родов возможно некоторое отклонение копчика назад, что увеличивает размеры родовых путей.

СОЕДИНЕНИЯ ПОЗВОНОЧНОГО СТОЛБА С ЧЕРЕПОМ

С черепом, его затылочной костью, соединяются I и II шейные позвонки (см. табл. 11). Соединения характеризуются большой прочностью, подвижностью и сложностью строения.

Атлантозатылочный сустав (art. atlantooccipitalis) комбинированный, мышечковый. Он образован двумя мышечками затылочной кости, соединяющимися с соответствующими верхними суставными ямками атланта. Каждый из этих суставов имеет свою суставную капсулу. Вместе они укреплены двумя атлантозатылочными мембранами. *Передняя атлантозатылочная мембрана* (membrana atlantooccipitalis anterior) натянута между базиллярной частью затылочной кости и передней дугой атланта. *Задняя атлантозатылочная мембрана* (membrana atlantooccipitalis posterior) более тонкая и широкая, чем передняя. Она прикрепляется к задней полуокружности большого затылочного отверстия сверху и задней дуге атланта внизу.

У правого и левого атлантозатылочных соединений возможны одновременные движения (комбинированный сустав). Вокруг фронтальной оси осуществляются наклоны головы вперед и назад (кивательные движения). Объем движений составляет для наклона вперед 20°, для наклона назад — 30°. Вокруг сагиттальной оси возможны отведение головы от срединной линии (наклон вбок) и возвращение в исходное положение общим объемом до 20°.

Срединный атлантоосевой сустав (art. atlantoaxialis mediana) образован передней и задней суставными поверхностями зуба осевого позвонка (рис. 92). Зуб спереди соединяется с ямкой зуба на задней поверхности передней дуги атланта. Сзади зуб сочленяется с *поперечной связкой атланта* (lig. transversum atlantis). Эта связка натянута между внутренними поверхностями латеральных масс атланта. Переднее и заднее сочленения зуба имеют отдельные суставные полости и суставные капсулы, но рассматриваются обычно как единый срединный атлантоосевой сустав. Срединный атлантоосевой сустав является цилиндричес-

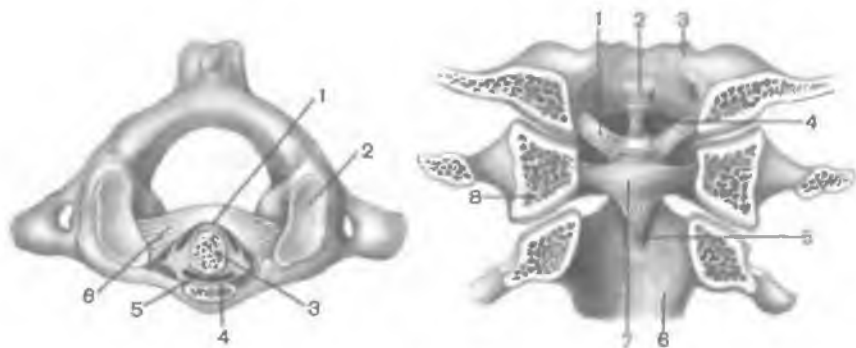


Рис. 92. Соединение атланта с зубом осевого позвонка; вид сверху. 1 — задняя суставная поверхность; 2 — верхняя суставная ямка атланта; 3 — зуб (горизонтальный распил); 4 — ямка зуба; 5 — передняя суставная поверхность; 6 — поперечная связка атланта.

Рис. 93. Связки срединного атлантоосевого сустава; вид сзади (полусхематично). (Срез во фронтальной плоскости на уровне боковых масс атланта.)

1 — крыловидные связки; 2, 5 — продольные пучки; 3 — затылочная кость; 4 — связка верхушки зуба; 6 — осевой позвонок; 7 — поперечная связка атланта; 8 — латеральная масса атланта (распил).

ким одноосным суставом. В нем возможно вращение головы относительно вертикальной оси. Повороты атланта вокруг зуба совершаются совместно с черепом на 30—40° в каждую сторону.

Латеральный атлантоосевой сустав (*art. atlantoaxialis lateralis*) парный, образован суставной ямкой на латеральной массе атланта и верхней суставной поверхностью на теле осевого позвонка. Правый и левый атлантоосевые суставы имеют отдельные суставные капсулы.

Срединный и латеральные атлантоосевые суставы укреплены несколькими связками (рис. 93). *Связка верхушки зуба* (*lig. apicis dentis*) непарная, тонкая, натянута между задним краем передней окружности большого затылочного отверстия и верхушкой зуба. *Крыловидные связки* (*ligg. alaria*) парные. Каждая из них берет начало на боковой поверхности зуба, направляется косо вверх и латерально, прикрепляется к внутренней поверхности мыщелка затылочной кости. Крыловидные связки ограничивают чрезмерное вращение головы в срединном атлантоосевом суставе.

Кзади от связки верхушки зуба и крыловидных связок находится *крестообразная связка атланта* (*lig. cruciforme atlantis*). Она образована поперечной связкой атланта и **п р о д о л ь н ы м и п у ч к а м и** (*fasciculi longitudinales*) фиброзной ткани, идущими вверх и вниз от поперечной связки атланта. Верхний

пучок оканчивается на передней полуокружности большого затылочного отверстия, нижний — на задней поверхности тела осевого позвонка. Сзади, со стороны позвоночного канала, атлантоосевые суставы и их связки покрыты широкой и прочной соединительнотканной покровной мембраной (*membrana tectoria*). На уровне осевого позвонка покровная мембрана переходит в заднюю продольную связку, а сверху заканчивается на внутренней поверхности базилярной части затылочной кости. Латеральные и срединный атлантоосевые суставы являются комбинированными. Одновременно с вращением в срединном атлантоосевом суставе в латеральных атлантоосевых суставах осуществляется лишь скольжением с незначительным смещением суставных поверхностей.

ПОЗВОНОЧНЫЙ СТОЛБ

Позвоночный столб (*colúma vertebrális*), или **позвоночник**, образован позвонками, соединенными между собой с помощью межпозвоночных дисков (симфизов), связок и мембран (рис. 94). Позвоночный столб выполняет опорную функцию, является гибкой осью туловища. Позвоночник участвует в формировании задней стенки грудной и брюшной полостей, таза, служитместищем для спинного мозга, а также местом начала и прикрепления мышц туловища и конечностей.

Длина позвоночного столба у взрослой женщины составляет 60—65 см, у мужчины она колеблется от 60 до 75 см. В старческом возрасте длина позвоночника уменьшается примерно на 5 см, что связано с возрастным увеличением изгибов позвоночного столба и уменьшением толщины межпозвоночных дисков. Ширина позвонков снижается снизу вверх. На уровне XII грудного позвонка она равна 5 см. Наибольший поперечник (11—12 см) позвоночный столб имеет на уровне основания крестца.

Позвоночник образует изгибы в сагиттальной и фронтальной плоскостях. Изгибы позвоночного столба выпуклостью назад называются **кифозами**, выпуклостью вперед — **лордозами**, в бок — **сколиозами**. Различают следующие физиологические изгибы позвоночника: шейный и поясничный лордозы, грудной и крестцовый кифозы, грудной (аортальный) физиологический сколиоз. Аортальный сколиоз имеется примерно в $\frac{1}{3}$ случаев, он расположен на уровне III—V грудных позвонков в виде небольшой выпуклости позвоночного столба вправо.

Формирование изгибов позвоночного столба происходит только после рождения. У новорожденного позвоночник имеет вид дуги, обращенной выпуклостью назад. Когда ребенок начинает держать голову, формируется шейный лордоз. Его образование связано с увеличением тонуса затылочных мышц, удерживающих голову. При стоянии, хождении формируется пояс-

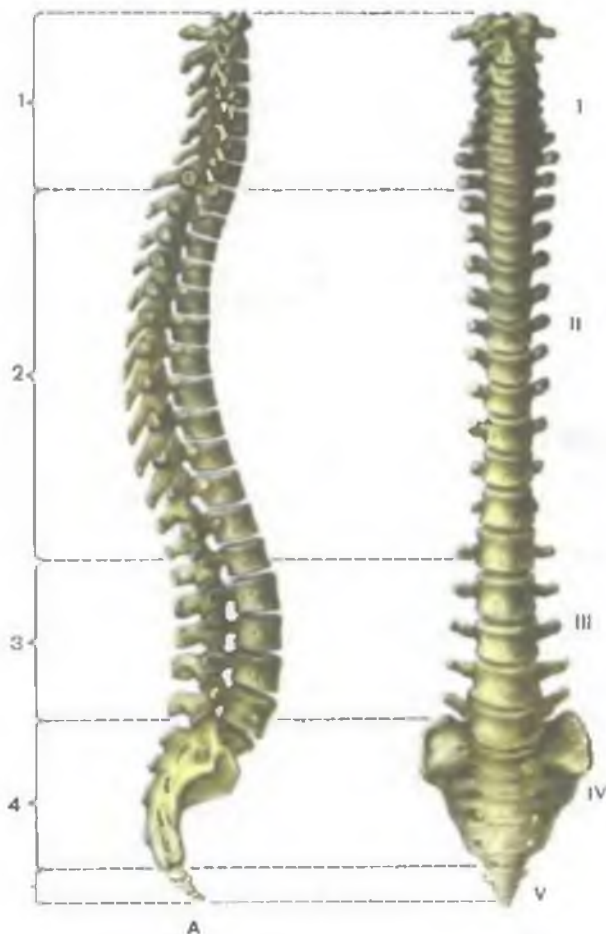


Рис. 94. Позвоночный столб.

А — вид сбоку; Б — вид спереди; I — шейный отдел; II — грудной отдел; III — поясничный отдел; IV — крестцовый отдел; V — копчиковый отдел; 1,3 — шейный и поясничный лордозы; 2,4 — грудной и крестцовый кифозы.

ничный лордоз. Одновременно с формированием лордозов компенсаторно образуются грудной и крестцовый кифозы.

Грудной кифоз и поясничный лордоз более выражены у женщин. Изгибы позвоночного столба при горизонтальном положении тела несколько распрямляются, при вертикальном положении выражены более резко. При нагрузках (ношение тяжестей и др.) выраженность изгибов увеличивается. При вялой осанке (опущенные голова, грудь) увеличивается грудной кифоз, уменьшаются шейный и поясничный лордозы. Увеличение грудного кифоза наблюдается в старческом возрасте (старческий горб). В результате болезненных процессов или длительной неправильной посадки ребенка в школе могут развиваться нефизиологические изгибы позвоночника.

РЕНТГЕНОАНАТОМИЯ ПОЗВОНКОВ И ИХ СОЕДИНЕНИЙ

На рентгеновских снимках позвоночника у тел позвонков видны два верхних и два нижних угла с закругленными вершинами. Тела поясничных позвонков имеют большие размеры, середина их сужена («талиа»). На фоне крестца, имеющего форму треугольника, проецируются его межпозвоночные отверстия. Между телами позвонков хорошо видны промежутки, занятые межпозвоночными дисками. Дуга позвонка наслаивается на изображение тела соответствующего позвонка. Ножки дуг имеют овальные или округлые очертания. Определяются поперечные отростки, расположенные во фронтальной плоскости. Остистые отростки выделяются в виде падающей капли на фоне тела позвонка. Более четко видны верхушки остистых отростков на уровне нижележащего межпозвоночного промежутка. Нижние суставные отростки позвонка накладываются на контуры верхних суставных отростков нижележащего позвонка и на его тело. В грудном отделе контуры головки и шейки ребра наслаиваются на поперечный отросток грудного позвонка.

На рентгенограммах, выполненных в боковых проекциях, хорошо видны передняя и задняя дуги атланта, контуры атлантозатылочного соединения, зуба осевого позвонка и латерального атлантоосевого сустава. Четко определяются дуги позвонков с остистыми и суставными отростками. Видны межпозвоночные отверстия, рентгеновские суставные щели дугоотростчатых суставов, определяются изгибы позвоночника.

ДВИЖЕНИЯ ПОЗВОНОЧНОГО СТОЛБА

Несмотря на незначительную подвижность соседних позвонков по отношению друг к другу, позвоночный столб в целом обладает большой подвижностью. Возможны следующие виды движений позвоночного столба: сгибание и разгибание, отведение и приведение (наклоны вбок), скручивание (вращение) и круговые движения.

Сгибание и разгибание осуществляются относительно фронтальной оси. Их общая амплитуда составляет 170—245°. При сгибании тела позвонков наклоняются вперед, остистые отростки отдаляются друг от друга. Передняя продольная связка расслабляется. Натяжение задней продольной связки, желтых связок, межостистых и надостистых связок тормозит это движение.

При разгибании позвоночника расслабляются все его связки, кроме передней продольной. Ее натяжение ограничивает разгибание позвоночного столба. Межпозвоночные диски при сгибании и разгибании изменяют свою конфигурацию. Их толщина уменьшается на стороне наклона позвоночного столба и увеличивается на противоположной стороне.

Отведение и приведение позвоночника осуществляются относительно сагиттальной оси. Общий размах этих движений равен примерно 165°. При отведении позвоночного столба от срединной плоскости в сторону натягиваются желтые и межпоперечные связки, капсулы дугоотростчатых суставов на противоположной стороне. Это ограничивает выполняемое движение.

Вращение позвоночного столба (повороты вправо и влево) происходит вокруг вертикальной оси. Общий размах вращения равен 120°. При вращении студенистое ядро межпозвоночных дисков играет роль суставной головки, а натяжение фиброзных пучков межпозвоночных дисков и желтых связок тормозит это движение.

Круговые движения позвоночного столба происходят также вокруг вертикальной (продольной) его оси. При этом точка опоры находится на уровне крестца, а верхний конец позвоночника (вместе с головой) свободно перемещается в пространстве, описывая окружность.

СОЕДИНЕНИЯ РЕБЕР С ПОЗВОНОЧНЫМ СТОЛБОМ И ГРУДИНОЙ

Благодаря наличию подвижных соединений ребер с позвоночным столбом и грудиной возможны изменения объема грудной клетки и дыхательных движений.

Ребра соединяются с позвонками при помощи **реберно-позвоночных суставов** (artt. costovertebrales), которые включают суставы головки ребра и реберно-поперечные суставы (рис. 95; табл. 12).

Т а б л и ц а 12. Суставы позвоночного столба и грудины

| Суставы | Суставные поверхности | Вид сустава | Оси движения | Движения в суставах |
|---------------------------|---|-----------------------------|--------------|--|
| Сустав головки ребра | Суставная поверхность ребра, верхняя и нижняя реберные ямки двух соседних грудных позвонков, кроме I, XI и XII ребер, головки которых сочленяются с реберными ямками I, XI, XII позвонков | Шаровидный, комбинированный | Многоосный | Поднимание и опускание ребра (ось движения проходит вдоль шейки ребра) |
| Реберно-поперечный сустав | Суставная поверхность бугорка ребра, реберная ямка поперечного отростка. Ребра XI и XII этого сустава не имеют | Плоский, комбинированный | Многоосный | Поднимание и опускание ребра (ось движения проходит вдоль шейки ребра) |

| Суставы | Суставные поверхности | Вид сустава | Оси движения | Движения в суставах |
|-------------------------|---|-------------|---------------------------|------------------------------|
| Грудино-реберный сустав | Передние концы хрящей II—VII ребер, реберные вырезки грудины (I ребро соединяется с рукояткой грудины синхондрозом) | Плоский | Многоосный, малоподвижный | Поднимание и опускание ребра |
| Межхрящевые суставы | Хрящи VIII, IX, X ребер соединяются между собой, а хрящ VIII ребра — с хрящом лежащего выше VII ребра | — | — | Ограничены |

Сустав головки ребра (art. *capitis costae*) образован верхней и нижней реберными ямками (полужамками) двух соседних грудных позвонков и головкой ребра. От гребешка головки ребра девяти (II—X) ребер к соответствующему межпозвоночному диску в полости суставов идет *внутрисуставная связка головки ребра* (lig. *capitis costae intraarticulare*). Эта связка отсутствует у I, XI и XII ребер, головка которых не имеет гребешка. Снаружи капсула сустава головки ребра укреплена *лучистой связкой головки ребра* (lig. *capitis costae radiatum*). Эта связка начинается на передней поверхности головки ребра, веерообразно расходится и прикрепляется к телам соседних позвонков и межпозвоночному диску.

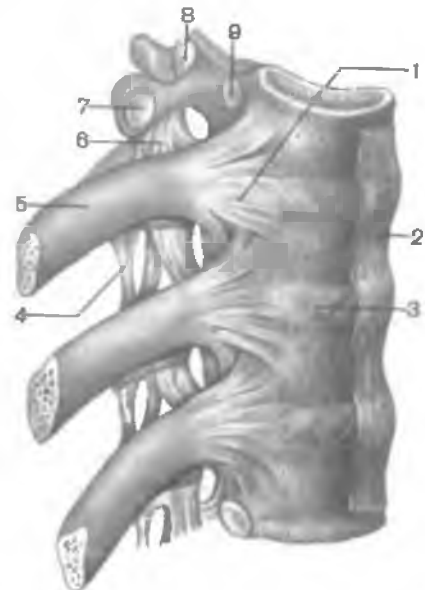


Рис. 95. Соединения ребер с позвонками; вид справа.

1 — лучистая связка головки ребра; 2 — передняя продольная связка; 3 — межпозвоночный диск; 4 — межпоперечная связка; 5 — ребро; 6 — реберно-поперечная связка; 7 — реберная ямка поперечного отростка; 8 — верхний суставной отросток; 9 — верхняя реберная ямка.

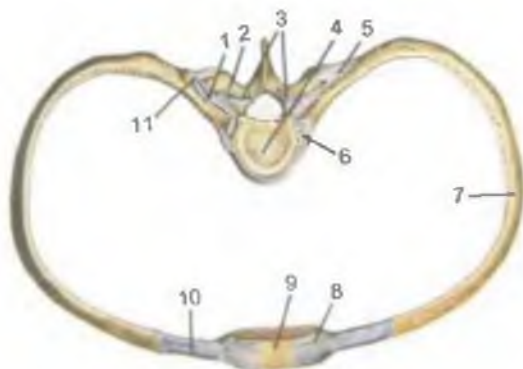


Рис. 96. Соединения ребер с позвонком и грудиной; вид сверху.

1 — реберно-поперечный сустав (вскрыт); 2 — поперечный отросток позвонка; 3 — верхние суставные отростки позвонка; 4 — тело позвонка; 5 — реберно-поперечная связка; 6 — сустав головки ребра; 7 — тело ребра; 8 — лучистая грудино-реберная связка; 9 — мембрана грудины; 10 — реберный хрящ; 11 — бугорок ребра.

Реберно-поперечный сустав (*art. costotransversaria*) образован бугорком ребра и реберной ямкой на поперечном отростке I—X грудных позвонков (рис. 96). Тонкая суставная капсула прикрепляется по краям суставных поверхностей. Капсулу укрепляет реберно-поперечная связка (*lig. costotransversarium*). Реберно-поперечный сустав и сустав головки ребра комбинированные, движения в них осуществляются совместно; возможно движение вокруг общей оси, проходящей через центры этих суставов. При вращении задних концов ребер относительно этой оси осуществляется поднятие передних реберных концов, соединенных с грудиной.

Соединения ребер с грудиной. Ребра соединяются с грудиной при помощи суставов и синхондрозов. Хрящ I ребра срастается с грудиной (синхондроз). Хрящи II—VII ребер, соединяясь с грудиной, образуют **грудно-реберные суставы** (*art. sternocostales*). Суставными поверхностями служат передние концы реберных хрящей и реберные вырезки грудины. Суставные капсулы являются продолжением надхрящницы реберных хрящей, переходящей в надкостницу грудины. Суставная капсула укреплена **лучистыми грудино-реберными связками** (*ligg. sternocostalia radiata*).

Спереди эти связки, срастаясь с надкостницей грудины, образуют плотную **мембрану грудины** (*membrana sterni*). Сустав II ребра, образованный на уровне угла грудины (соединения рукоятки с телом грудины), имеет **внутрисуставную грудино-реберную связку** (*lig. sternocostale intraarticulare*).

Передние концы VII—X ребер непосредственно с грудиной не соединяются. Они своими хрящами соединяются друг с другом. Хрящ VIII ребра срастается с лежащим выше хрящом VII ребра. Иногда между хрящами этих ребер образуются **межхрящевые суставы** (*art. interchondrales*). Передние концы ребер соединяются друг с другом **наружной межреберной мембраной** (*membrana intercostalis externa*). Волокна этой

мембраны направлены сверху вниз и вперед. Задние концы ребер соединены между собой в **внутренней межреберной мембране** (*membrána intercostális intérna*). Волокна этой мембраны идут снизу вверх и кзади.

ГРУДНАЯ КЛЕТКА В ЦЕЛОМ

Грудная клетка (*compáges thorácis*) представляет собой костно-хрящевое образование, состоящее из 12 грудных позвонков, 12 пар ребер и грудины, соединенных между собой при помощи суставов, синхондрозов, связок (рис. 97). Грудная клетка является скелетом стенок грудной полости, в которой находятся сердце и крупные сосуды, легкие, пищевод и другие органы.

Грудная клетка уплощена в переднезаднем направлении, имеет вид неправильного конуса. У нее различают 4 стенки (переднюю, заднюю, латеральную и медиальную) и 2 отверстия (верхнее и нижнее). Передняя стенка образована грудиной, реберными хрящами, задняя стенка — грудными позвонками и задними концами ребер, а боковые — ребрами. Ребра отделены друг от друга **межреберными промежутками** (*spátia intercostália*). Верхнее отверстие (апертура) грудной клетки (*apertúra thorácis supérior*) ограничено I грудным позвонком, внутренними краями первых ребер и верхним краем рукоятки грудины. Переднезадний размер верхней апертуры составляет 5—6 см, поперечный — 10—12 см. Нижняя апертура грудной клетки (*apertúra thorácis inférior*) сзади ограничена телом XII грудного позвонка, спереди — мечевидным отростком грудины, а по бокам — нижними ребрами. Срединный переднезадний размер нижней апертуры составляет 13—15 см, наибольший поперечный — 25—28 см. Переднебоковой край нижней апертуры, образованный соединениями VII—X ребер, называется **реберной дугой** (*árcus costális*). Правая и левая реберные дуги спереди ограничивают **подгрудинный угол** (*ángulus infrasternalis*), открытый книзу. Вершина подгрудинного угла занята мечевидным отростком грудины.

Форма грудной клетки зависит от многих факторов, особенно от типа телосложения. У людей брахиморфного типа телосложения грудная клетка по форме коническая. Ее верхняя часть значительно уже нижней, подгрудинный угол тупой. Ребра незначительно наклонены вперед, разница между поперечным и переднезадним размерами невелика. При долихоморфном типе телосложения грудная клетка имеет уплощенную форму. Переднезадний ее размер значительно уступает поперечному, ребра сильно наклонены кпереди и книзу, подгрудинный угол острый. Для людей мезоморфного типа телосложения характерна цилиндрическая грудная клетка. По фор-

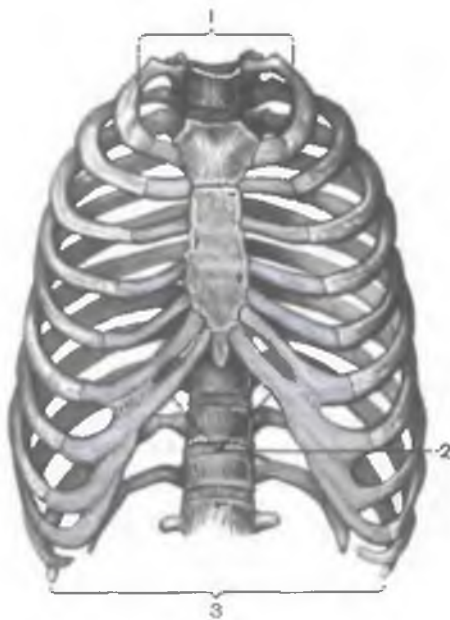

Рис. 97. Грудная клетка; вид спереди.

1 — верхняя апертура грудной клетки; 2 — подгрудинный угол; 3 — нижняя апертура грудной клетки.

ме она занимает промежуточное положение между конической и уплощенной. У женщин грудная клетка обычно более округлая, короче, чем у мужчин. У новорожденных переднезадний размер грудной клетки преобладает над поперечным размером. В старости грудная клетка уплощается, становится длиннее. Это связано с возрастным снижением тонуса мускулатуры и опусканием передних концов ребер.

Некоторые заболевания и профессии оказывают влияние на форму грудной клетки. При рахите увеличивается переднезадний размер грудной клетки, грудина существенно выступает вперед («куриная грудь»). У музыкантов, играющих на трубе, грудная клетка широкая и выпуклая спереди.

ДВИЖЕНИЯ ГРУДНОЙ КЛЕТКИ

Движения грудной клетки связаны с дыханием, т.е. с процессами вдоха и выдоха. При вдохе передние концы ребер совместно с грудиной поднимаются. Это ведет к увеличению переднезаднего и поперечного размеров грудной клетки, расширению межреберных промежутков и соответственному увеличению объема грудной полости. При выдохе передние концы ребер и грудина опускаются, размеры грудной клетки уменьшаются, межреберные промежутки суживаются. Это ведет к уменьшению объема грудной полости.

Опускание ребер происходит не только вследствие работы соответствующих мышц, но и благодаря тяжести грудной клетки и эластичности реберных хрящей.

Вопросы для повторения и самоконтроля

1. Назовите соединения, которые имеются между соседними позвонками.

2. Опишите соединения черепа с позвоночником.
3. Назовите и покажите на скелете (рисунке) физиологические изгибы позвоночника.
4. Какие движения возможны в реберно-позвоночных суставах?
5. Как форма грудной клетки связана с типом телосложения?

СОЕДИНЕНИЯ КОСТЕЙ ВЕРХНЕЙ КОНЕЧНОСТИ

СОЕДИНЕНИЯ КОСТЕЙ ПОЯСА ВЕРХНИХ КОНЕЧНОСТЕЙ

У пояса верхней конечности выделяют соединения ключицы с лопаткой и грудиной.

Грудино-ключичный сустав (art. sternoclaviculáris) образован грудинным концом ключицы и ключичной вырезкой грудины (рис. 98). Суставные поверхности по форме приближаются к седловидным. Между ними в полости сустава имеется с у с т а в н о й д и с к (discus articuláris), который по периферии срастается с капсулой сустава. Суставная капсула укрепляется передней и задней *грудино-ключичными связками* (ligg. sternoclaviculária antérior et postérius). Сверху сустава над яремной вырезкой грудины между грудинными концами ключицы натянута *межключичная связка* (lig. interclaviculáre). Сустав укрепляется также внекапсульной *реберно-ключичной связкой* (lig. costoclaviculáre). Она соединяет нижнюю поверхность грудинного конца ключицы и верхнюю поверхность I ребра.

Наличие суставного диска у этого сустава и относительно свободная суставная капсула позволяют выполнять движения, близкие к таковым в шаровидном суставе. В грудино-ключич-

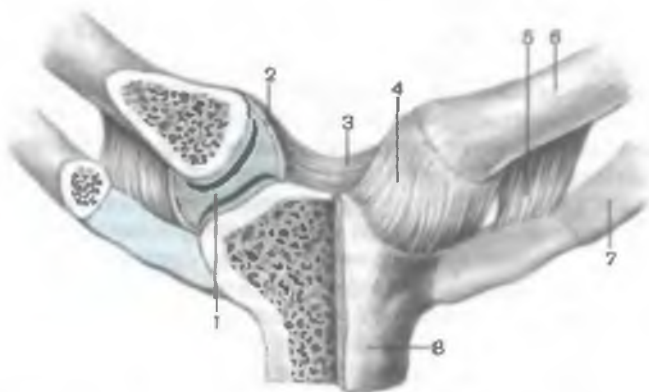


Рис. 98. Грудино-ключичные суставы; вид спереди. (Правый сустав вскрыт.)

1 — суставной диск; 2 — суставная капсула; 3 — межключичная связка; 4 — передняя грудино-ключичная связка; 5 — реберно-ключичная связка; 6 — ключица; 7 — I ребро; 8 — рукоятка грудины.

плеча (руки) до горизонтального уровня. *Верхняя поперечная связка лопатки* (lig. transversum scapulae superius) соединяет края вырезки лопатки, превращая вырезку в отверстие, через которое проходит надлопаточная артерия. *Нижняя поперечная связка лопатки* (lig. transversum scapulae inferius) располагается на задней поверхности лопатки, соединяя основание акромиона и задний край суставной впадины лопатки. Через отверстие, ограниченное этой связкой, проходит поперечная артерия лопатки.

СОЕДИНЕНИЯ КОСТЕЙ СВОБОДНОЙ ЧАСТИ ВЕРХНЕЙ КОНЕЧНОСТИ

У свободной части верхней конечности выделяют соединения лопатки, плечевой кости, костей предплечья и кисти (табл. 13).

Плечевой сустав (art. humeri) образован суставной впадиной лопатки и головкой плечевой кости (рис. 100, 101). Суставная поверхность головки шаровидная, почти в 3 раза превышает плоскую поверхность суставной впадины лопатки. Суставная впадина дополняется по краям хрящевой суставной губой (labrum glenoïdale), которая увеличивает конгруэнтность суставных поверхностей и вместительность суставной ямки. Суставная капсула прикрепляется на внешней стороне суставной губы, а также к анатомической шейке плечевой кости. Капсула плечевого сустава тонкая, натянута слабо, свободная. Сверху суставная капсула укреплена единственной у этого сустава *клювовидно-плечевой связкой* (lig. coracohumerale), которая начинается на основании клювовидного отростка лопатки и прикрепляется к верхней части анатомической шейки плечевой кости. В капсулу вплетаются также волокна сухожилий расположенных рядом мышц (подлопаточной и др.). Синовиальная мембрана суставной капсулы образует два выпячивания. Одно из них — *межбугорковое синовиальное влагалище* (vagina synovialis intertubercularis) наподобие футляра окружает сухожилие длинной головки двуглавой мышцы плеча, проходящее через суставную полость. Второе выпячивание — *подсухожильная сумка подлопаточной мышцы* (bursa subtendinea m. subscapularis) находится у основания клювовидного отростка, под сухожилием этой мышцы.

По форме суставных поверхностей плечевой сустав является шаровидным. Он имеет большую амплитуду движения вокруг трех осей, чему способствуют свободная суставная капсула, большая разница в величине сочленяющихся поверхностей, отсутствие мощных связок. Вокруг фронтальной оси осуществляются сгибание и разгибание. Размах этих движений в сумме составляет примерно 120°. Относительно сагиттальной оси выполняются отведение (до горизонтального уровня) и приведение

Т а б л и ц а 13. **Суставы верхней конечности**

| Суставы | Суставные поверхности |
|----------------------------|---|
| Грудино-ключичный | Грудинная суставная поверхность ключицы, ключичная вырезка грудины (имеется суставной диск) |
| Акромиально-ключичный | Суставная поверхность акромиона, акромиальная суставная поверхность ключицы |
| Плечевой | Головка плечевой кости, суставная впадина лопатки (имеет суставную губу) |
| Локтевой | — |
| Плечелоктевой | Блок плечевой кости, блоковидная вырезка локтевой кости |
| Плечелучевой | Головка мыщелка плечевой кости, суставная ямка головки лучевой кости |
| Проксимальный лучелоктевой | Суставная окружность лучевой кости, лучевая вырезка локтевой кости |

| Вид сустава | Оси движения | Движения в суставах |
|-----------------------------|-------------------------|--|
| Плоский, комплексный | Многоосный | Поднимание и опускание ключицы, движение ключицы вперед и назад, круговое движение ключицы |
| Плоский | Многоосный | Поднимание и опускание ключицы, движение ключицы вперед и назад, вращение ключицы |
| Шаровидный | Многоосный | Сгибание и разгибание руки, отведение до горизонтального уровня, приведение, вращение наружу и внутрь, круговое движение |
| Сложный | — | — |
| Блоковидный (винтообразный) | Одноосный (фронтальная) | Сгибание и разгибание предплечья |
| Шаровидный | Многоосный | Вращение лучевой кости (предплечья) вокруг продольной оси, сгибание, разгибание предплечья |
| Цилиндрический | Одноосный (продольная) | Вращение лучевой кости (предплечье и кисть) — пронация, супинация |

| | |
|---|---|
| Дистальный лучелоктевой | Суставная окружность локтевой кости, локтевая вырезка лучевой кости |
| Лучезапястный | Запястная суставная поверхность лучевой кости, проксимальные поверхности первого ряда костей запястья: ладьевидной, полулунной, трехгранной |
| Среднезапястный | Суставные поверхности первого и второго рядов костей запястья (кроме гороховидной) |
| Запястно-пястные | Суставные поверхности второго ряда костей запястья и оснований II—V пястных костей |
| Запястно-пястный сустав большого пальца кисти | Суставные поверхности многоугольной кости и основания I пястной кости |
| Межзапястные | Обращенные друг к другу суставные поверхности костей запястья |
| Пястно-фаланговые | Суставные поверхности головок пястных костей и оснований проксимальных фаланг |
| Межфаланговые | Суставные поверхности головок и оснований сочленяющихся фаланг |

| | | |
|--|---|--|
| Цилиндрический | Одноосный (продольная) | Вращение лучевой кости (предплечья и кисти) |
| Эллипсоидный, сложный, комплексный | Двухосный (сагиттальная, фронтальная) | Приведение и отведение, сгибание и разгибание ки- сти |
| Блоковидный, сложный | Одноосный (фронтальная) | Сгибание и разгибание ки- сти |
| Плоские | Многоосные | Малоподвижные |
| Седловидный | Двухосный (фронтальная, сагиттальная) | Сгибание и разгибание большого пальца, отведе- ние и приведение его (про- тивопоставление V пальцу) |
| Плоские | Многоосные | Малоподвижные |
| Эллипсоидные | Двухосные (фронтальная, сагиттальная) | Сгибание и разгибание, отведение и приведение пальцев |
| Блоковидные | Одноосные (фронтальная) | Сгибание и разгибание фа- ланг |

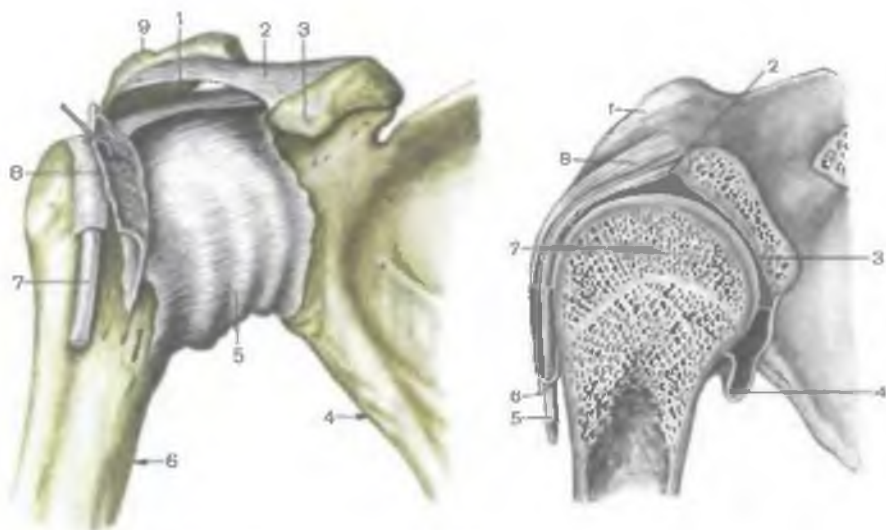


Рис. 100. Плечевой сустав; вид спереди.

1 — клювовидно-плечевая связка; 2 — клювовидно-акромиальная связка; 3 — клювовидный отросток; 4 — лопатка; 5 — суставная капсула; 6 — плечевая кость; 7 — сухожилие двуглавой мышцы плеча (длинная головка); 8 — сухожилие подлопаточной мышцы; 9 — акромион.

Рис. 101. Плечевой сустав. (Распил во фронтальной плоскости.)

1 — клювовидный отросток; 2, 5 — сухожилие двуглавой мышцы плеча (длинная головка); 3 — суставная впадина; 4 — суставная капсула; 6 — межбугорковое синовиальное влагалище; 7 — головка плечевой кости; 8 — клювовидно-плечевая связка.

руки. Размах движений до 100° . По отношению к вертикальной оси возможны повороты наружу (супинация) и внутрь (пронация) с общим объемом до 135° . В плечевом суставе также осуществляются круговые движения (*circumdúxio*). Движение верхней конечности выше горизонтального уровня выполняется в грудино-ключичном суставе при поднятии лопатки совместно со свободной верхней конечностью.

На рентгенограмме плечевого сустава (рис. 102) четко определяются головка плечевой кости, суставная впадина лопатки. Контуры нижнемедиальной части головки наслаиваются на суставную впадину лопатки. Рентгеновская щель на снимке имеет вид дугообразной полосы.

Локтевой сустав (*art. cubiti*) образован тремя костями: плечевой, лучевой и локтевой (рис. 103, 104). Кости образуют три сустава, заключенных в общую суставную капсулу. **Плечелоктевой сустав** (*art. humeroulnaris*) блоковидный, образован соединением блока плечевой кости и блоковидной вырезкой локтевой

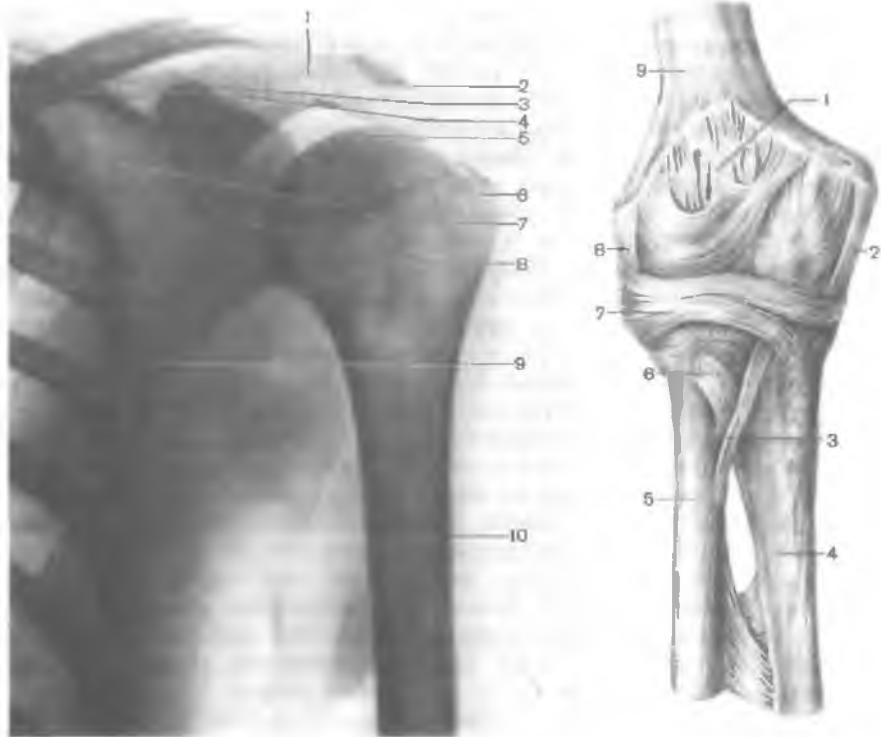


Рис. 102. Рентгенограмма плечевого сустава, левого.

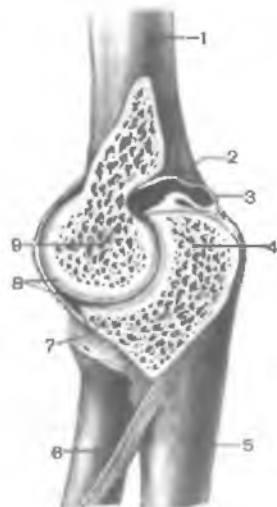1 — ость лопатки; 2 — акромион; 3 — клювовидный отросток; 4 — ключица; 5 — головка плечевой кости; 6 — большой бугорок (плечевой кости); 7 — первое ребро; 8 — рентгеновская суставная щель; 9 — лопатка; 10 — плечевая кость.

Рис. 103. Локтевой сустав; вид спереди.

1 — суставная капсула; 2 — локтевая коллатеральная связка; 3 — косая хорда; 4 — локтевая кость; 5 — лучевая кость; 6 — сухожилие двуглавой мышцы плеча (отрезано); 7 — кольцевая связка лучевой кости; 8 — лучевая коллатеральная связка; 9 — плечевая кость.

Рис. 104. Локтевой сустав. (Распил в сагиттальной плоскости.)

1 — плечевая кость; 2 — суставная полость; 3 — суставная капсула; 4 — локтевой отросток; 5 — локтевая кость; 6 — лучевая кость; 7 — венечный отросток; 8 — суставной хрящ; 9 — блок плечевой кости.




кости. **Плечелучевой сустав** (art. humeroradiális) шаровидный, представляет собой сочленение головки плечевой кости и суставной впадины лучевой кости. **Проксимальный лучелоктевой сустав** (art. radioulnáris proximális) — цилиндрический по форме, образуется суставной окружностью лучевой кости и лучевой вырезкой локтевой кости. Общая суставная капсула свободная. На плечевой кости суставная капсула прикрепляется сравнительно высоко над суставным хрящом блока плечевой кости, поэтому венечная и лучевая ямки и ямка локтевого отростка расположены в полости сустава. Латеральный и медиальный надмыщелки плечевой кости находятся вне суставной полости. На локтевой кости суставная капсула прикрепляется ниже края суставного хряща венечного отростка и у края блоковидной вырезки локтевого отростка. На лучевой кости капсула прикрепляется на ее шейке. Суставная капсула укреплена связками. *Локтевая коллатеральная связка* (lig. collaterále ulnáre) берет начало ниже края медиального надмыщелка плечевой кости, веерообразно расширяется и прикрепляется по всему медиальному краю блоковидной вырезки локтевой кости. *Лучевая коллатеральная связка* (lig. collaterále radiále), начинаясь на нижнем крае латерального надмыщелка плечевой кости, делится на два пучка. Передний пучок охватывает шейку лучевой кости спереди и прикрепляется у передненаружного края блоковидной вырезки локтевой кости. Задний пучок этой связки охватывает шейку лучевой кости сзади и вплетается в кольцевую связку лучевой кости. *Кольцевая связка лучевой кости* (lig. annuláge rádii) начинается у переднего края лучевой вырезки локтевой кости, охватывает в виде петли шейку лучевой кости и прикрепляется у заднего края лучевой вырезки. Между дистальным краем лучевой вырезки локтевой кости и шейкой лучевой кости расположена *квадратная связка* (lig. quadrátum).

В локтевом суставе возможны движения вокруг фронтальной оси — сгибание и разгибание предплечья общим объемом до 170°. При сгибании предплечье несколько отклоняется медиально и кисть ложится не на плечо, а на грудь. Это связано с наличием выемки на блоке плечевой кости, способствующей винтообразному смещению предплечья и кисти. Вокруг продольной оси лучевой кости в проксимальном лучелоктевом суставе осуществляется вращение лучевой кости вместе с кистью. Это движение происходит одновременно и в проксимальном, и в дистальном лучелоктевом суставах.

При рентгенографии локтевого сустава в боковой проекции (предплечье согнуто на 90°) линия рентгеновской суставной щели ограничена блоковидной вырезкой локтевой кости и головкой лучевой кости с одной стороны и мыщелком плечевой кости — с другой. При прямой проекции рентгеновская суставная щель зигзагообразная, имеет толщину 2—3 мм. Видна также суставная щель проксимального лучелоктевого сустава.

Рис. 105. Соединение костей предплечья, правого; вид спереди.

1 — локтевая кость; 2 — шиловидный отросток локтевой кости; 3 — суставной диск; 4 — шиловидный отросток лучевой кости; 5 — межкостная перепонка предплечья; 6 — лучевая кость; 7 — сухожилие двуглавой мышцы плеча; 8 — кольцевая связка лучевой кости.



Кости предплечья соединены с помощью прерывных и непрерывных соединений (рис. 105). Непрерывным соединением является межкостная мембрана предплечья (*membrana interossea antebrachii*). Она представляет собой прочную соединительнотканную мембрану, натянутую между межкостными краями лучевой и локтевой костей. Книзу от проксимального лучелоктевого сустава между обеими костями предплечья виден фиброзный тяж — *к о с а я х о р д а* (*chorda obliqua*).

Прерывные соединения включают в себя проксимальный лучелоктевой сустав (рассмотрен выше) и дистальный лучелоктевой сустава, а также суставы кисти.

Дистальный лучелоктевой сустав (*art. radioulnaris distalis*) образован соединением суставной окружности локтевой кости и локтевой вырезкой лучевой кости. Этот сустав отделен от лучезапястного сустава *с у с т а в н ы м д и с к о м* (*discus articularis*), расположенным между локтевой вырезкой лучевой кости и шиловидным отростком локтевой кости. Суставная капсула дистального лучелоктевого сустава свободная, прикрепляется по краю суставных поверхностей и суставного диска. Капсула обычно выпячивается проксимально между костями предплечья, образуя *м е ш к о о б р а з н о е у г л у б л е н и е* (*recessus saciformis*).

Проксимальный и дистальный лучелоктевые суставы функционально вместе образуют комбинированный цилиндрический по форме сустав с продольной осью вращения (вдоль предплечья). В этих суставах лучевая кость вместе с кистью вращается вокруг локтевой кости. При этом проксимальный эпифиз лучевой кости поворачивается на месте, поскольку головка лучевой кости удерживается кольцевой связкой лучевой кости. Дистальный эпифиз лучевой кости описывает дугу вокруг головки лучевой кости, которая остается неподвижной. Средний размах вращения в лучелоктевых суставах (супинация и пронация) составляет примерно 140° .

СОЕДИНЕНИЯ КОСТЕЙ КИСТИ

Лучезапястный сустав (art. radiocárpea) представляет собой сочленение костей предплечья с кистью (рис. 106). Сустав образован запястной суставной поверхностью лучевой кости и суставным диском, имеющим треугольную форму, а также проксимальным рядом костей запястья (ладьевидной, полулунной, трехгранной костями). Суставная капсула тонкая, прикрепляется по краям сочленяющихся поверхностей, укреплена связками (рис. 107). *Лучевая коллатеральная связка запястья* (lig. collaterále cáрпи radiále) начинается на шиловидном отростке лучевой кости и идет до ладьевидной кости. *Локтевая коллатеральная связка запястья* (lig. collaterále cáрпи ulnáre) идет от шиловидного отростка локтевой кости к трехгранной и гороховидной костям запястья. *Ладонная лучезапястная связка* (lig. radiocárpeum palmáre) соединяет передний край суставной поверхности лучевой кости с костями первого ряда запястья (ладьевидной, полулунной, трехгранной), а также с головчатой костью. *Тыльная лучезапястная связка* (lig. radiocárpeum dorsále) идет от заднего края суставной поверхности лучевой кости и несколькими пучками прикрепляется к тыльной стороне костей запястья, расположенных в первом ряду.

По своему строению лучезапястный сустав является сложным, а по форме суставных поверхностей — эллипсоидным с двумя осями движения (фронтальной и сагиттальной).

Среднезапястный сустав (art. mediocárpea) образован сочленяющимися суставными поверхностями костей первого и второго рядов запястья. Это сложный сустав, блоковидный по форме. Его суставная щель S-образно изогнута. Суставная капсула тонкая, особенно с тыльной стороны, прикрепляется по краям суставных поверхностей. Среднезапястный сустав функционально связан с лучезапястным суставом.

Межзапястные суставы (artt. intercárpeae) малоподвижные, образованы соседними костями запястья. Суставные капсулы прикрепляются по краям сочленяющихся поверхностей. Суставные полости межзапястных суставов сообщаются с полостью среднезапястного сустава.

Среднезапястный и межзапястные суставы укреплены многими связками. Наиболее выражена *лучистая связка запястья* (lig. cáрпи radiátum), представляющая собой веерообразные фиброзные пучки, идущие на ладонной поверхности от головчатой кости к соседним костям. Рядом расположенные кости запястья соединяют *ладонные и тыльные межзапястные связки* (ligg. intercarpália palmária et dorsália). Некоторые кости запястья соединяются внутрисуставными *межкостными межзапястными связками* (ligg. intercarpália interóssea).

К межзапястным суставам относят также **сустав гороховидной кости** (art. óssis pisifórmis), образованный гороховидной и

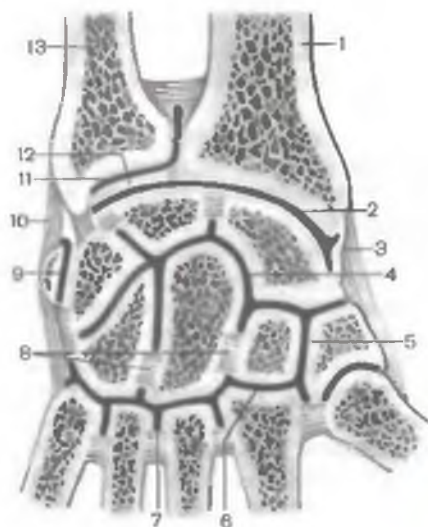


Рис. 106. Суставы и связки кисти: вид спереди (полусхематично). (Распил левого лучезапястного сустава и суставов запястья во фронтальной плоскости.)

1 — лучевая кость; 2 — лучезапястный сустав; 3 — лучевая коллатеральная связка запястья; 4 — среднезапястный сустав; 5 — межзапястный сустав; 6 — запястно-пястный сустав; 7 — межпястный сустав; 8 — межкостные межзапястные связки; 9 — сустав гороховидной кости; 10 — локтевая коллатеральная связка запястья; 11 — дистальный лучелоктевой сустав; 12 — суставной диск; 13 — локтевая кость.

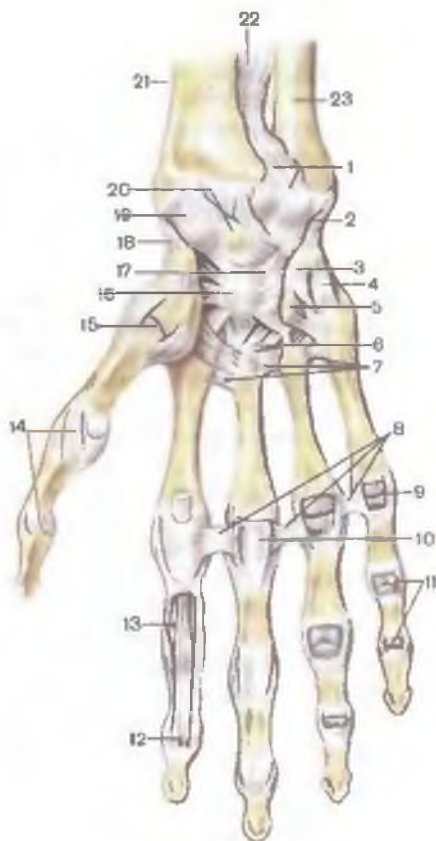


Рис. 107. Суставы и связки кисти; вид спереди.

1 — дистальный лучелоктевой сустав; 2 — локтевая коллатеральная связка запястья; 3 — гороховидно-крючковая связка; 4 — гороховидно-пястная связка; 5 — крючок крючковидной кости; 6 — ладонные запястно-пястные связки; 7 — ладонные пястные связки; 8 — глубокие поперечные пястные связки; 9 — пястно-фаланговые суставы (вскрыты); 10 — фиброзное влагалище сухожилий пальцев кисти (вскрыто); 11 — межфаланговые суставы (вскрыты); 12 — сухожилие мышцы — глубокого сгибателя пальцев; 13 — сухожилие мышцы — поверхностного сгибателя пальцев; 14 — коллатеральные связки; 15 — запястно-пястный сустав I пальца; 16 — головчатая кость; 17 — лучистая связка запястья; 18 — лучевая коллатеральная связка запястья; 19 — ладонная лучезапястная связка; 20 — полулунная кость; 21 — лучевая кость; 22 — межкостная перепонка предплечья; 23 — локтевая кость.

трехгранной костями и укрепленный *гороховидно-пястной* (lig. pisometacarpale) и *гороховидно-крючковидной* связками (lig. pisohamatum). Эти связки являются продолжением сухожилия мышцы — локтевого сгибателя запястья.

Запястно-пястные суставы (artt. carpometacarpae) образованы суставными поверхностями костей второго ряда запястья и основаниями пястных костей. Запястно-пястные суставы (II—V пястных костей) плоские по форме, имеют общую суставную щель. Суставная капсула их тонкая, прикрепляется по краям суставных поверхностей и туго натянута. Суставная полость запястно-пястных суставов обычно сообщается с суставными полостями среднезапястного и межзапястных суставов. Капсула укреплена *тыльными и ладонными запястно-пястными связками* (ligg. carpometacarpae dorsalia et palmaria). Подвижность в запястно-пястных суставах II—V пястных костей минимальная.

Запястно-пястный сустав большого пальца (art. carpometacarpae pollicis) отличается от остальных. Он образован седловидной суставной поверхностью многоугольной кости (кость-трапеция) и основанием I пястной кости. Запястно-пястный сустав большого пальца, изолированный от остальных запястно-пястных суставов, обладает большой подвижностью. Вокруг фронтальной оси, проходящей не строго поперечно (под углом к фронтальной плоскости), осуществляется противопоставление большого пальца остальным (oppositio). Возвращение большого пальца в исходное положение называется repositio. Вокруг сагиттальной оси выполняются приведение и отведение большого пальца по отношению ко II пальцу. Круговое движение является результатом сочетанных движений относительно фронтальной и сагиттальной осей.

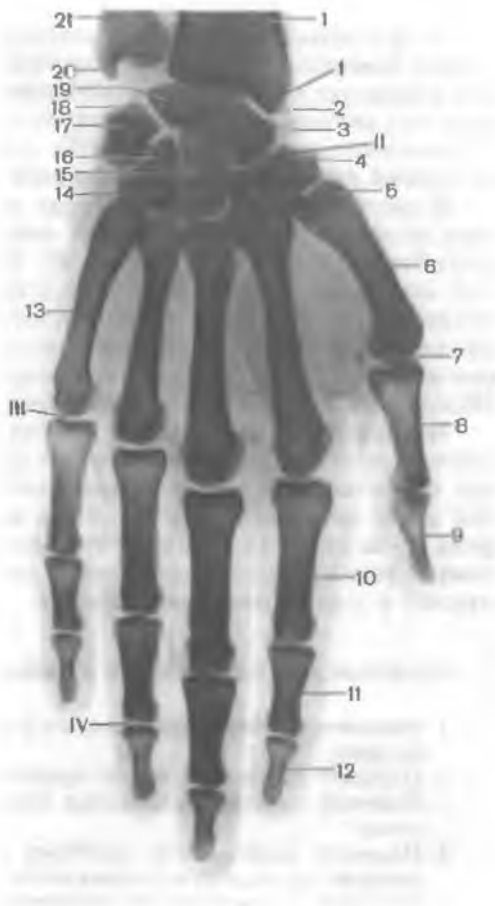Межпястные суставы (artt. intermetacarpae) образованы прилежащими друг к другу боковыми поверхностями оснований II—V пястных костей. Суставная капсула у межпястных и запястно-пястных суставов общая. Межзапястные суставы укреплены поперечно расположенными *тыльными и ладонными пястными связками* (ligg. metacarpae dorsalia et palmaria), а также *межкостными пястными связками* (ligg. metacarpae interossea). Межкостные пястные связки являются внутрисуставными, они соединяют обращенные друг к другу поверхности пястных костей.

Пястно-фаланговые суставы (artt. metacarpophalangeae) образованы основаниями проксимальных фаланг пальцев и суставными поверхностями головок пястных костей. Суставные головки имеют округлую форму, суставные впадины на фалангах эллипсоидные. Суставные капсулы свободные, прикрепляются по краям суставных поверхностей, укреплены связками. На ладонной стороне капсула утолщена за счет *ладонных связок* (ligg. palmaria), по бокам — *коллатеральными связками* (ligg. collateralia). Между головками II—V пястных костей в поперечном на-

Рис. 108. Рентгенограмма костей и суставов кисти, правой.

1 — лучевая кость; 2 — шиловидный отросток лучевой кости; 3 — ладьевидная кость; 4 — кость-трапеция; 5 — трапецевидная кость; 6 — I пястная кость; 7 — сесамовидная кость; 8 — проксимальная фаланга I пальца кисти; 9 — дистальная фаланга большого пальца кисти; 10 — проксимальная фаланга II пальца; 11 — средняя фаланга II пальца; 12 — дистальная фаланга II пальца; 13 — V пястная кость; 14 — крючок крючковой кости; 15 — гопочакая кость; 16 — крючковой кости; 17 — гороховидная кость; 18 — трехгранная кость; 19 — полулунная кость; 20 — шиловидный отросток локтевой кости; 21 — локтевая кость.

Рентгеновская суставная щель: I — лучезапястного сустава; II — среднезапястного сустава; III — пястно-фалангового сустава; IV — межфалангового сустава.



правлении проходят *глубокие поперечные пястные связки* (*ligg. metacarpa transversa profunda*).

Движения в пястно-фаланговых суставах выполняются вокруг двух осей — фронтальной (сгибание и разгибание) и сагитальной (отведение пальца в одну или другую сторону).

Межфаланговые суставы (*artt. interphalangea*) образованы головками и основаниями соседних фаланг кисти. Это блоковидные по форме суставы. Суставные капсулы свободные, прикрепляются по краям суставных хрящей. Капсулы укреплены спереди и по бокам ладонными и *коллатеральными связками* (*ligg. collateralia*).

В движениях кисти относительно предплечья принимают участие многие суставы, которые в клинике для удобства называют **кистевыми суставами**.

В лучезапястном суставе, эллипсоидном по форме, относительно фронтальной оси выполняется сгибание — разгибание кисти в пределах до 100° , вокруг сагиттальной оси (отведение — приведение) движение возможно в объеме до 70° . Круговое движение в лучезапястном суставе является сложением последовательных движений относительно сагиттальной и фронтальной осей.

В пястно-фаланговых суставах возможно движение вокруг двух осей. Вокруг фронтальной оси выполняются сгибание — разгибание общим объемом до 90° . По отношению к сагиттальной оси совершаются отведение и приведение в ограниченных пределах. В пястно-фаланговых суставах возможно круговое движение. В межфаланговых суставах движения (сгибание и разгибание) совершаются относительно фронтальной оси. Общий объем сгибания — разгибания в этих суставах около 90° .

На **рентгенограмме кисти** отчетливо видны все сочленяющиеся кости и их суставные щели (рис. 108). Лишь гороховидная кость накладывается на трехгранную. Рентгеновская суставная щель лучезапястного сустава у медиального ее края расширена из-за наличия в нем суставного диска. Рентгеновские суставные щели пястно-фаланговых, межфаланговых суставов выпуклые в дистальном направлении.

Вопросы для повторения и самоконтроля

1. Опишите особенности строения и функций грудино-ключичного сустава.
2. Назовите суставы и связки, соединяющие ключицу с лопаткой.
3. Назовите собственные связки лопатки. Где эти связки расположены?
4. Назовите особенности строения плечевого сустава, обеспечивающие его высокую подвижность.
5. Назовите и покажите на препаратах (рисунках) связки, укрепляющие лучезапястный сустав.
6. Опишите особенности строения суставов кисти, дающие возможность противопоставлять большой палец остальным.

СОЕДИНЕНИЯ КОСТЕЙ НИЖНЕЙ КОНЕЧНОСТИ

Кости и соединения костей верхних конечностей у человека приспособлены к захватыванию, удерживанию и перемещению различных предметов (орудий труда). У нижних конечностей иные функции. Нижние конечности выполняют функции опоры и перемещения тела в пространстве. В связи с этими функциями у нижних конечностей кости крупнее, массивнее, чем кости верхних конечностей. Суставы нижних конечностей также крупнее, подвижность их меньше, чем у суставов верхних конечностей (табл. 14).

Т а б л и ц а 14. Суставы нижней конечности

| Суставы | Суставные поверхности | Вид сустава |
|-----------------------|--|----------------------------------|
| Крестцово-подвздошный | Ушковидные поверхности подвздошной кости и крестца | Плоский |
| Тазобедренный | Полулунная поверхность вертлужной впадины тазовой кости (имеет вертлужную губу), головка бедренной кости | Шаровидный (чашеобразный) |
| Коленный | Мыщелки и надколенниковая поверхность бедра, верхняя поверхность большеберцовой кости, суставная поверхность надколенника (имеет медиальный и латеральный мениски) | Мыщелковый, сложный, комплексный |
| Межберцовый | Малоберцовая суставная поверхность большеберцовой кости, суставная поверхность головки малоберцовой кости | Плоский |
| Межберцовый синдесмоз | Малоберцовая вырезка большеберцовой кости, суставная поверхность латеральной лодыжки малоберцовой кости | Непрерывное соединение |
| Голеностопный | Поверхности обеих лодыжек, нижняя поверхность большеберцовой кости, блок таранной кости | Блоковидный, сложный |

| Оси движения | Движения в суставах |
|---|--|
| <p>Многоосный</p> <p>»</p> | <p>Отсутствуют</p> <p>Сгибание и разгибание, отведение и приведение, вращение внутрь и наружу, круговые движения бедра</p> |
| <p>Двухосный (фронтальная, вертикальная)</p> | <p>Сгибание и разгибание голени, вращение (при полусогнутом положении голени)</p> |
| <p>Многоосный</p> <p>—</p> | <p>Малоподвижный</p> <p>»</p> |
| <p>Одноосный (фронтальная)</p> | <p>Тыльное и подошвенное сгибание стопы</p> |

| Суставы | Суставные поверхности |
|-----------------------------|---|
| Подтаранный | Задняя пяточная суставная поверхность таранной кости, задняя таранная суставная поверхность пяточной кости |
| Таранно-пяточно-ладьевидный | Ладьевидная, передняя и средняя пяточные суставные поверхности таранной кости, передняя и средняя таранные суставные поверхности пяточной кости, задняя суставная поверхность ладьевидной кости |
| Пяточно-кубовидный | Кубовидная суставная поверхность пяточной кости, задняя суставная поверхность кубовидной кости |

Продолжение табл. 14

| Вид сустава | Оси движения | Движения в суставах |
|--------------------------------------|---------------------------------------|--|
| Цилиндрический, комбинированный | Одноосный (сагиттальная) | В межплюсневых суставах движения чаще всего сочетанные: вращение пяточной кости вместе с ладьевидной и передним концом стопы вокруг косо́й сагиттальной оси. При вращении стопы внутрь (пронация) латеральный край стопы приподнимается, при вращении кнаружи (супинация) приподнимается медиальный край стопы |
| Шаровидный, сложный, комбинированный | Многоосный | Вращение пяточной кости вместе с ладьевидной и передним концом стопы вокруг сагиттальной стопы |
| Седловидный | Двухосный (сагиттальная, фронтальная) | Небольшое вращение вокруг сагиттальной (переднезадней) оси |

| | |
|-----------------------|--|
| Клиноладьевидный | Задние суставные поверхности трех клиновидных костей, передняя суставная поверхность ладьевидной кости |
| Предплюсневые | Передние поверхности трех клиновидных и кубовидной костей, основания пяти плюсневых костей (образуют три анатомически изолированных сустава) |
| Межплюсневые | Обращенные друг к другу поверхности плюсневых костей |
| Плюснефаланговые | Головки плюсневых костей, основания первых фаланг |
| Межфаланговые суставы | Головки и основания соседних фаланг |

| | | |
|----------------------|--|--|
| Плоский | Многоосный | Малоподвижный |
| Плоские | Многоосные | Малоподвижные |
| Плоские | Многоосные | » |
| Эллипсовидные | Двухосные (фронтальная, сагиттальная) | Сгибание, разгибание, при- ведение, отведение пальцев стопы |
| Блоковидные | Одноосные (фронтальная) | Сгибание, разгибание фа- ланг |

СОЕДИНЕНИЯ КОСТЕЙ ПОЯСА НИЖНИХ КОНЕЧНОСТЕЙ

У пояса нижних конечностей выделяют парный крестцово-подвздошный сустав и лобковый симфиз (рис. 109).

Крестцово-подвздошный сустав (art. sacroiliáca) образован ушковидными поверхностями тазовой кости и крестца. Суставная капсула толстая, туго натянутая, прикрепляется по краям суставных поверхностей, срастаясь с надкостницей тазовой кости и крестца. Связки, укрепляющие сустав, толстые, прочные. *Вентральные (передние) крестцово-подвздошные связки* (ligg. sacroiliáca anterióra) соединяют передние края сочленяющихся поверхностей. Задняя сторона капсулы укреплена *дорсальными (задними) крестцово-подвздошными связками* (ligg. sacroiliáca posterióra). Наиболее прочными являются *межкостные крестцово-подвздошные связки* (ligg. sacroiliáca interóssea), расположенные на задней поверхности сустава и соединяющие обе сочленяющиеся кости (рис. 110). Имеющаяся также *подвздошно-поясничная связка* (lig. iliolumbále) соединяет поперечные отростки IV и V поясничных позвонков с бугристостью подвздошной кости. По форме суставных поверхностей крестцово-подвздошный сустав плоский. Движения в нем, однако, практически невозможны. Это связано со сложным рельефом сочленяющихся поверхностей, туго натянутыми суставной капсулой и связками.

Лобковый симфиз (sýmphisis púbica) соединяет симфизиальные поверхности двух лобковых костей, между которыми расположен волокнисто-хрящевой *межлобковый диск* (discus interpúbicus). В этом диске имеется узкая, сагиттально ориентированная щелевидная полость. Лобковый симфиз укреплен связками. *Верхняя лобковая связка* (lig. púbicum supérius) проходит поперечно по верхнему краю симфиза и соединяет обе лобковые кости. *Дугообразная связка лобка* (lig. arcuátum púbis) прилежит к симфизу снизу.

Лобковый симфиз имеет отчетливые половые особенности. У женщин это соединение менее высокое и более толстое, чем у мужчин. У женщин во время родов в лобковом симфизе возможны небольшие движения.

Помимо суставов и укрепляющих их связок, тазовые кости соединяются с крестцом с помощью двух мощных внекапсульных связок. *Крестцово-бугорная связка* (lig. sacrotuberále) идет от седалищного бугра к латеральному краю крестца и копчика. Продолжением крестцово-бугорной связки книзу и кпереди на ветвь седалищной кости является *серповидный отросток* (procéssus falcifórmis) этой связки. *Крестцово-остистая связка* (lig. sacrospinále) соединяет седалищную ость с боковой поверхностью крестца и копчика.

Крестец, расположенный между двумя тазовыми костями, является «ключом» тазового кольца. Сила тяжести туловища не

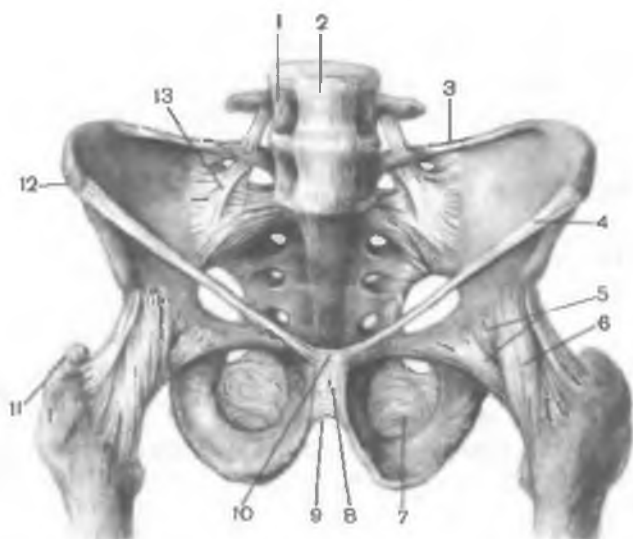
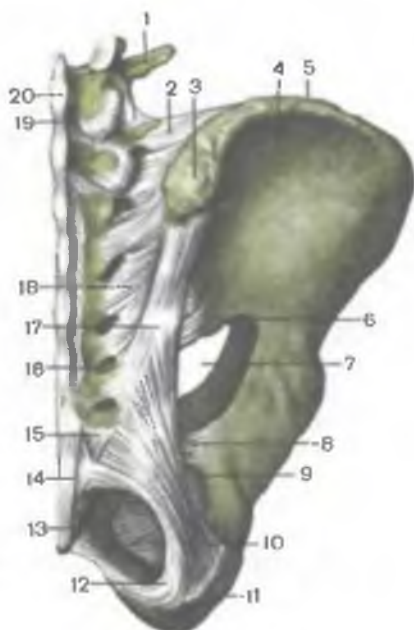

Рис. 109. Связки таза и тазобедренного сустава; вид спереди.

1 — IV поясничный позвонок; 2 — передняя продольная связка; 3 — подвздошно-поясничная связка; 4 — паховая связка; 5 — суставная капсула тазобедренного сустава; 6 — подвздошно-бедренная связка; 7 — запирательная мембрана; 8 — лобковый симфиз; 9 — дугообразная связка лобка; 10 — верхняя лобковая связка; 11 — большой вертел; 12 — верхняя передняя подвздошная ость; 13 — передняя крестцово-подвздошная связка.

Рис. 110. Связки крестцово-подвздошного сустава, правого; вид сзади.

1 — поперечный отросток IV поясничного позвонка; 2 — подвздошно-поясничная связка; 3 — верхняя задняя подвздошная ость; 4 — крыло подвздошной кости; 5 — подвздошный гребень; 6 — нижняя задняя подвздошная ость; 7 — большое седалищное отверстие; 8 — крестцово-остистая связка; 9 — малое седалищное отверстие; 10 — крестцово-бугорная связка; 11 — седалищный бугор; 12 — серповидный отросток; 13 — копчик; 14 — поверхностная задняя крестцово-копчиковая связка; 15 — латеральная крестцово-копчиковая связка; 16 — заднее крестцовое отверстие; 17 и 18 — задние крестцово-подвздошные связки; 19 — межостистые связки; 20 — остистый отросток V поясничного позвонка.



может сместить основание крестца вперед и вниз в крестцово-подвздошных суставах, поскольку эти суставы прочно укреплены межкостными крестцово-подвздошными, а также крестцово-бугорными и крестцово-остистыми связками.

ТАЗ В ЦЕЛОМ

Таз (pélvis) образован соединяющимися тазовыми костями и крестцом. Он представляет собой костное кольцо (рис. 111). Таз является вместилищем для многих внутренних органов. С помощью костей таза осуществляется связь туловища с нижними конечностями. Выделяют два отдела — большой и малый таз.

Большой таз (pélvis májor) отграничен от расположенного ниже малого таза пограничной линией. **П о г р а н и ч н а я л и н и я (línea terminális)** проходит через мыс крестца, по дугообразным линиям подвздошных костей, гребням лобковых костей и верхнему краю лобкового симфиза. Большой таз сзади ограничен телом V поясничного позвонка, с боков — крыльями подвздошных костей. Спереди большой таз костной стенки не имеет.

Малый таз (pélvis minor) сзади ограничен тазовой поверхностью крестца и вентральной поверхностью копчика. Сбоку стенками таза являются внутренняя поверхность тазовых костей (ниже пограничной линии), крестцово-остистые и крестцово-бугорные связки. Передней стенкой малого таза являются верхние и нижние ветви лобковых костей, лобковый симфиз.

Малый таз имеет входное и выходное отверстия. **В е р х н я я а п е р т у р а (о т в е р с т и е) т а з а (apertúra pélvis supérior)** ограничена пограничной линией. Выход из малого таза — **н и ж н я я а п е р т у р а т а з а (apertúra pélvis inférior)** сзади ограничивается копчиком, с боков крестцово-бугорными связками, ветвями седалищных костей, седалищными буграми, нижними ветвями лобковых костей, а спереди — лобковым симфизом. Расположенное в боковых стенках малого таза запирающее отверстие закрыто фиброзной **з а п и р а т е л ь н о й м е м б р а н о й (membrána obturatória)**. Перекидываясь через запирающую борозду, мембрана ограничивает **з а п и р а т е л ь н ы й к а н а л (canális obturatórius)**. Через него из полости малого таза на бедро проходят сосуды и нерв. В боковых стенках малого таза имеются также большое и малое седалищные отверстия. **Б о л ь ш о е с е д а л и щ н о е о т в е р с т и е (forámen ischiádicum május)** ограничено большой седалищной вырезкой и крестцово-остистой связкой. **М а л о е с е д а л и щ н о е о т в е р с т и е (forámen ischiádicum minus)** образовано малой седалищной вырезкой, крестцово-бугорной и крестцово-остистой связками.

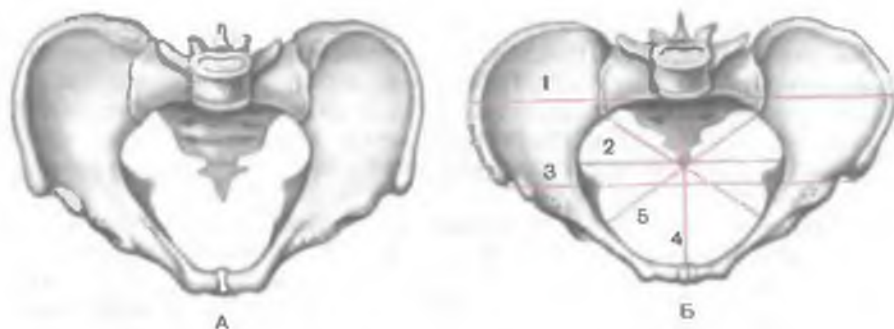


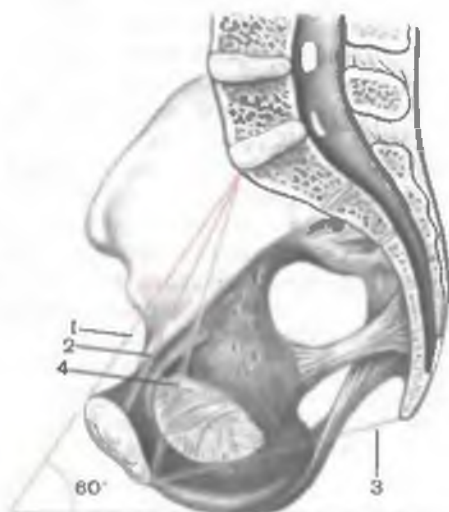Рис. 111. Таз мужской (А) и женский (Б). Указаны линии размеров большого таза и входа в малый таз.

1 — *distántia cristárum* (расстояние между подвздошными гребнями); 2 — поперечный диаметр; 3 — *distántia spinárum* (расстояние между передними верхними подвздошными осями); 4 — истинная (гинекологическая) конъюгата; 5 — косой диаметр.

Строение таза связано с половой принадлежностью человека. Верхняя апертура таза при вертикальном положении тела у женщин образует с горизонтальной плоскостью угол $55\text{--}60^\circ$ (рис. 112). Таз у женщин ниже и шире, крестец шире и короче, чем у мужчин. Мыс крестца у женщин меньше выступает вперед. Седалищные бугры больше развернуты в стороны, расстояние между ними больше, чем у мужчин. Угол схождения нижних ветвей лобковых костей у женщин составляет 90° (лобковая дуга), у мужчин он равен $70\text{--}75^\circ$ (подлобковый угол).

Рис. 112. Размеры женского таза. (Распил в сагиттальной плоскости.)

1 — анатомическая конъюгата; 2 — истинная (гинекологическая) конъюгата; 3 — прямой размер (выхода из таза); 4 — диагональная конъюгата; 60° — угол наклона таза.



Для прогнозирования родового процесса важно знать размеры таза женщины. Практическое значение имеют размеры и малого, и большого таза. Расстояние между двумя верхними и передними подвздошными осями (*distántia spinárum*) у женщин составляет 25—27 см. Расстояние между наиболее удаленными точками крыльев подвздошных костей (*distántia cristárum*) равно 28—30 см.

Прямой размер входа в малый таз (истинная, или гинекологическая, конъюгата — *conjugáta véra, s. gynaecológica*) измеряется между мысом крестца и наиболее выступающей кзади точкой лобкового симфиза. Этот размер составляет 11 см. **Поперечный диаметр** (*diámeter transvérsa*) входа в малый таз — расстояние между наиболее отдаленными точками пограничной линии — равен 13 см. **Косой диаметр** (*diámeter oblíqua*) входа в малый таз составляет 12 см. Он измеряется между крестцово-подвздошным сочленением одной стороны таза и подвздошно-лобковым возвышением другой стороны.

СОЕДИНЕНИЯ КОСТЕЙ СВОБОДНОЙ ЧАСТИ НИЖНЕЙ КОНЕЧНОСТИ

У свободной части нижней конечности выделяют соединения бедренной кости, костей голени и стопы.

Тазобедренный сустав (*art. sóxae*) образован полулунной поверхностью вертлужной впадины тазовой кости и головкой бедренной кости (рис. 113, 114). Суставная поверхность тазовой кости увеличивается за счет вертлужной губы (*lábium acetabuláe*). Она представляет собой волокнисто-хрящевое образование, прочно сращенное с краями вертлужной впадины. Над вырезкой вертлужной впадины перекидывается *поперечная связка вертлужной впадины* (*lig. transvérsium acetábuli*). Суставная капсула тазобедренного сустава прикрепляется по окружности вертлужной впадины, поэтому вертлужная губа находится в полости сустава. На бедренной кости капсула прикрепляется по межвертельной линии, а сзади — на шейке бедренной кости около межвертельного гребня, поэтому вся шейка оказывается в полости сустава. Суставная капсула прочная, укреплена мощными связками. В толще фиброзной мембраны тазобедренного сустава располагается толстая связка — *к р у г о в а я з о н а* (*zóna orbiculáris*), охватывающая шейку бедренной кости в виде петли. Эта связка прикрепляется к подвздошной кости под нижней передней подвздошной остью. *Подвздошно-бедренная связка* (*lig. iliofemorále*), бертиниева связка, начинается на нижней передней подвздошной ости и прикрепляется к межвертельной линии, имеет толщину около 1 см. Это самая прочная связка, выдерживающая нагрузку до 300 кг. *Лобково-бедренная связка* (*lig. pubofemorále*) идет от

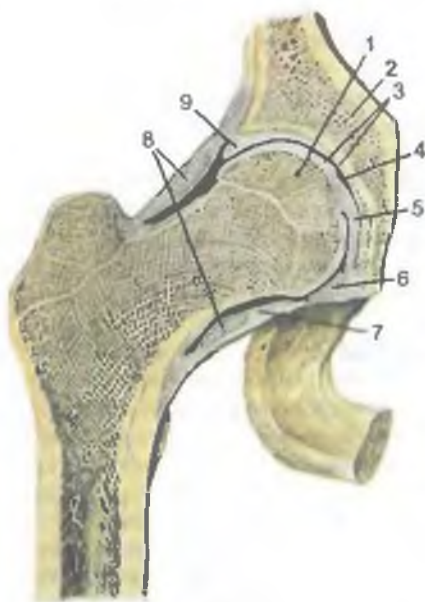
Рис. 113. Связки тазобедренного сустава, правого.

1 — место расположения подвздошно-гребенчатой синовиальной сумки; 2 — тонкая часть суставной сумки; 3 — лобково-бедренная связка; 4 — запирающая мембрана; 5 — седалищный бугор; 6 — межвертельная линия; 7 — подвздошно-бедренная связка.

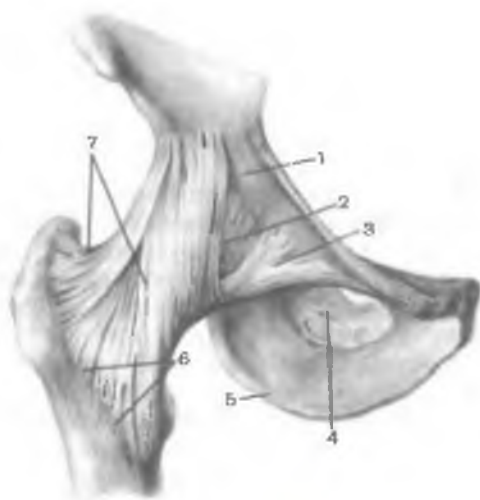

Рис. 114. Тазобедренный сустав. (Распил во фронтальной плоскости.)

1 — головка бедренной кости; 2 — тазовая кость; 3 — суставной хрящ; 4 — суставная полость; 5 — связка головки бедренной кости; 6 — поперечная вертлужная связка; 7 — суставная капсула; 8 — круговая зона; 9 — вертлужная губа.



верхней ветви лобковой кости и тела подвздошной кости к медиальной части межвертельной линии. *Седалищно-бедренная связка* (lig. ischiofemorale) находится на задней поверхности сустава. Она начинается на теле седалищной кости, идет книзу и почти горизонтально, заканчивается у вертельной ямки большого вертела. В полости сустава имеется покрытая си-

новиальной мембраной *связка головки бедренной кости* (lig. cápitis fémoris), соединяющая головку бедренной кости и края вырезки вертлужной впадины. Эта связка играет роль в период образования тазобедренного сустава у плода и после рождения, удерживая головку бедренной кости у вертлужной впадины.

Бедренный сустав по форме суставных поверхностей является **чашеобразным суставом** (art. cotýlica) — разновидностью шаровидного сустава. Вокруг фронтальной оси возможны сгибание и разгибание. Объем этого движения зависит от положения голени в коленном суставе. Максимальное сгибание (около 120°) осуществляется при согнутой голени. При разогнутой голени объем сгибания (до 85°) снижен из-за натяжения задней группы мышц бедра. Разгибание в тазобедренном суставе осуществляется с небольшим размахом (до 13—15°) в связи с тормозящим действием подвздошно-бедренной связки. Вокруг сагиттальной оси в тазобедренном суставе осуществляются отведение и приведение конечности по отношению к срединной линии (до 80—90°). Общий объем вращательных движений (вокруг вертикальной оси) достигает 40—50°. В суставе возможно круговое движение.

В целом объем движений, выполняемых в тазобедренном суставе, намного меньше, чем в плечевом. Тазобедренный сустав, однако, прочнее, укреплен мощными связками и сильными мышцами.

На рентгенограмме тазобедренного сустава (рис. 115) головка бедренной кости округлая, у ее медиальной поверхности видна в виде углубления ямка головки. Большой вертел находится на линии между верхней передней подвздошной остью и седалищным бугром. Контуры рентгеновской суставной щели четкие.

Коленный сустав (art. génus) наиболее крупный и сложный по строению. Он образован бедренной, большеберцовой костями и надколенником. Суставные поверхности медиального и латерального мыщелков бедренной кости сочленяются с верхней суставной поверхностью большеберцовой кости и надколенником (рис. 116). Внутри сустава имеются полулунной формы внутрисуставные хрящи — латеральный и медиальный мениски, которые увеличивают конгруэнтность сочленяющихся поверхностей, а также выполняют амортизирующую роль (рис. 117). **Л а т е р а л ь н ы й м е н и с к** (meniscus laterális) более широкий, чем **м е д и а л ь н ы й м е н и с к** (meniscus mediális). Латеральный край менисков сращен с капсулой сустава. Внутренний истонченный край менисков свободный. Передний и задний концы менисков прикреплены к межмыщелковому возвышению большеберцовой кости. Передние концы менисков соединяются *поперечной связкой колена* (lig. transvérsus génus).

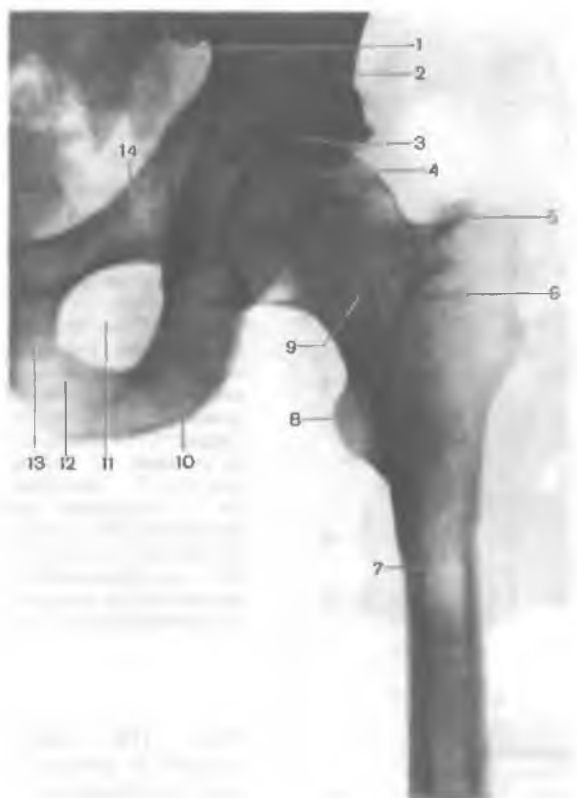

Рис. 115. Рентгенограмма тазобедренного сустава, левого.

1 — нижняя задняя подвздошная ость; 2 — подвздошная кость; 3 — рентгеновская суставная щель тазобедренного сустава; 4 — головка бедренной кости; 5 — большой вертел; 6 — межвертельный гребень; 7 — бедренная кость; 8 — малый вертел; 9 — шейка бедренной кости; 10 — седалищный бугор; 11 — запирающее отверстие; 12 — ветвь седалищной кости; 13 — нижняя ветвь лобковой кости; 14 — верхняя ветвь лобковой кости.

Суставная капсула коленного сустава тонкая. На бедренной кости она прикрепляется, отступая примерно на 1 см от краев суставных поверхностей, на большеберцовой кости и надколеннике — по краям суставных поверхностей. Синовиальная мембрана образует несколько складок, содержащих жировую ткань. Наиболее крупные парные крыловидные складки (*plicae alares*) расположены по бокам от надколенника. От надколенника к переднему межмышечковому полю вертикально вниз идет непарная поднадколенниковая синовиальная складка (*plica synovialis infrapatellaris*).

Коленный сустав укреплен связками. *Малоберцовая коллатеральная связка* (*lig. collaterale fibulare*) внекапсульная, идет от ла-

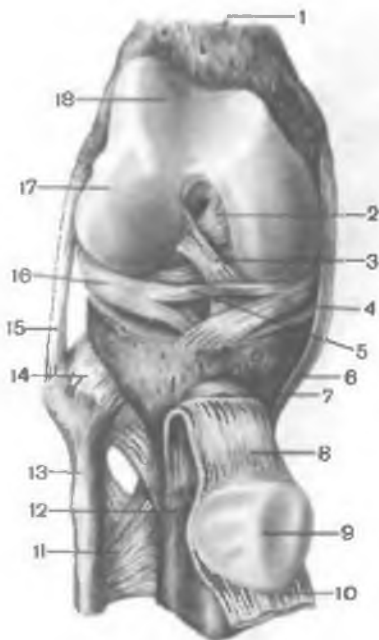

Рис. 116. Коленный сустав, правый; вид спереди. (Суставная капсула удалена, надколенник с сухожилием четырехглавой мышцы бедра оттянут книзу.)

1 — бедренная кость; 2 — задняя крестообразная связка; 3 — передняя крестообразная связка; 4 — медиальный мениск; 5 — поперечная связка колена; 6 — большеберцовая коллатеральная связка; 7 — глубокая поднадколенниковая сумка; 8 — связка надколенника; 9 — суставная поверхность надколенника; 10 — сухожилие четырехглавой мышцы бедра; 11 — межкостная перепонка голени; 12 — большеберцовая кость; 13 — малоберцовая кость; 14 — передняя связка головки малоберцовой кости; 15 — малоберцовая коллатеральная связка; 16 — латеральный мениск; 17 — латеральный мыщелок; 18 — надколенниковая поверхность.

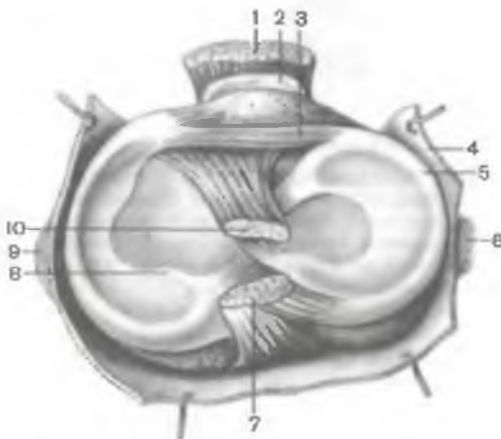


Рис. 117. Крестообразные связки и мениски коленного сустава, правого.

1 — связка надколенника; 2 — глубокая поднадколенниковая сумка; 3 — поперечная связка колена; 4 — суставная капсула; 5 — латеральный мениск; 6 — малоберцовая коллатеральная связка (перерезана); 7 — задняя крестообразная связка; 8 — медиальный мениск; 9 — большеберцовая коллатеральная связка (перерезана); 10 — передняя крестообразная связка.

терального надмыщелка бедренной кости к латеральной поверхности головки малоберцовой кости. *Большеберцовая коллатеральная связка* (*lig. collaterale tibiale*), сращенная с капсулой, начинается на медиальном надмыщелке бедренной кости и прикрепляется к верхней части медиального края большеберцовой кости. На задней поверхности сустава располагается *косая поднадколенниковая связка* (*lig. popliteum obliquum*), являющаяся конечны-

ми пучками сухожилия полуперепончатой мышцы (рис. 118). Эта связка вплетается в заднюю стенку суставной сумки, а также прикрепляется к задней поверхности медиального мыщелка большеберцовой кости. *Дугообразная подколенная связка* (lig. popliteum arcuatum) начинается на задней поверхности головки малоберцовой кости, изгибается медиально и прикрепляется к задней поверхности большеберцовой кости. Спереди суставная капсула укреплена сухожилием четырехглавой мышцы бедра, которое получило название *связки надколенника* (lig. patellae). Внутренние и наружные пучки сухожилия четырехглавой мышцы бедра, идущие от надколенника к медиальному и латеральному надмыщелкам бедра и к мыщелкам большеберцовой кости, называют *медиальной и латеральной поддерживающими связками надколенника* (retinaculum patellae mediale et laterale).

В полости коленного сустава имеются крестообразные связки, покрытые синовиальной оболочкой. *Передняя крестообразная связка* (lig. cruciatum anterius) начинается на медиальной поверхности латерального мыщелка бедра и прикрепляется к переднему межмыщелковому полю большеберцовой кости. *Задняя крестообразная связка* (lig. cruciatum posterius) натянута между латеральной поверхностью медиального мыщелка бедра и задним межмыщелковым полем большеберцовой кости.

Коленный сустав имеет несколько синовиальных сумок. Их число и размеры индивидуально варьируют. Синовиальные сумки находятся преимущественно между сухожилиями и под ними около места прикрепления сухожилий к костям (рис. 119). *Наднадколенниковая сумка* (bursa suprapatellaris) располагается между сухожилием четырехглавой мышцы бедра и бедренной костью. *Глубокая поднадколенниковая сумка* (bursa infrapatellaris profunda) расположена между связкой надколенника и большеберцовой костью. *Подсухожильная сумка портняжной мышцы* (bursa subtendinea m. sartorii) имеется возле места прикрепления ее сухожилия к большеберцовой кости. *Подкожная преднадколенниковая сумка* (bursa subcutanea prepatellaris) расположена в слое клетчатки впереди от надколенника. *Подколенное углубление* (recessus subpopliteus) располагается сзади от коленного сустава, под сухожилием подколенной мышцы.

Коленный сустав является сложным, комплексным (содержит мениски). По форме суставных поверхностей этот сустав мыщелковый. Вокруг фронтальной оси в нем происходят сгибание и разгибание (общим объемом 150°). При сгибании голени (вследствие расслабления коллатеральных связок) возможно ее вращение относительно вертикальной оси. Общий объем вращения достигает 15°, пассивного вращения — до 35°. Крестообразные связки тормозят пронацию, при выполнении супинации они расслабляются. Супинация тормозится в основном натяжением коллатеральных

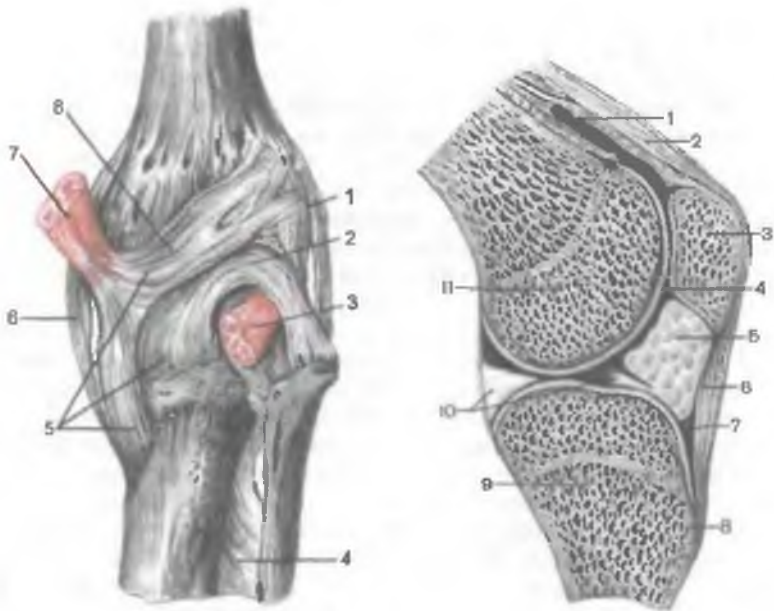


Рис. 118. Коленный сустав; вид сзади.

1 — малоберцовая коллатеральная связка; 2 — дугообразная подколенная связка; 3 — подколенная мышца (частично удалена); 4 — межкостная перепонка голени; 5 — глубокая «гусиная лапка»; 6 — большеберцовая коллатеральная связка; 7 — сухожилие полуперепончатой мышцы; 8 — косая подколенная связка.

Рис. 119. Коленный сустав. (Распил в сагиттальной плоскости.)

1 — наднадколенниковая сумка; 2 — сухожилие четырехглавой мышцы бедра; 3 — надколенник; 4 — суставная полость коленного сустава; 5 — крыловидная складка; 6 — связка надколенника; 7 — поднадколенниковая сумка; 8 — бугристость большеберцовой кости; 9 — большеберцовая кость; 10 — латеральный мениск; 11 — бедренная кость.

связок. Сгибание ограничивается натяжением крестообразных связок и сухожилием четырехглавой мышцы бедра.

На рентгенограммах коленного сустава четко видны образующие его суставные поверхности костей (рис. 120). Надколенник наслаивается на дистальный эпифиз бедренной кости. Рентгеновская суставная щель широкая, изогнутая в средней своей части.

Кости голени соединены с помощью межберцового сустава, а также непрерывных фиброзных соединений — межберцового синдесмоза и межкостной мембраны голени.

Межберцовый сустав (*art. tibiofibularis*) образован сочленением суставной малоберцовой поверхности большеберцовой кости

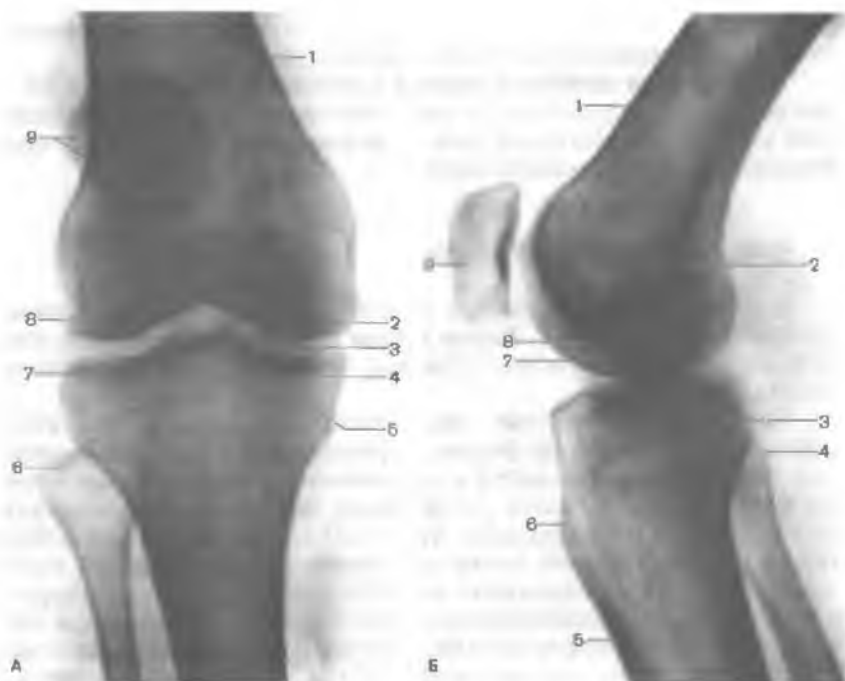

Рис. 120. Рентгенограмма коленного сустава (правого) в разогнутом (А) и согнутом состоянии (Б).

А — вид спереди: 1 — бедренная кость; 2 — медиальный мыщелок бедренной кости; 3 — рентгеновская суставная щель; 4 — медиальный мыщелок большеберцовой кости; 5 — межмыщелковое возвышение; 6 — головка малоберцовой кости; 7 — латеральный мыщелок большеберцовой кости; 8 — латеральный мыщелок бедренной кости; 9 — надколенник. Б — вид сбоку: 1 — бедренная кость; 2 — межмыщелковая ямка бедренной кости; 3 — медиальный мыщелок большеберцовой кости; 4 — головка малоберцовой кости; 5 — большеберцовая кость; 6 — бугристость большеберцовой кости; 7 — медиальный мыщелок бедренной кости; 8 — латеральный мыщелок бедренной кости; 9 — надколенник.

и суставной поверхности головки малоберцовой кости. Суставные поверхности плоские. Суставная капсула туго натянута, спереди укреплена *передней и задней связками головки малоберцовой кости* (*ligg. capitis fibulae anterius et posterius*).

Межберцовый синдесмоз (*syndesmosis tibiofibularis*) — это фиброзное непрерывное соединение между малоберцовой вырезкой большеберцовой кости и суставной поверхностью основания латеральной лодыжки малоберцовой кости. Спереди и сзади межберцовый синдесмоз укреплён *передней и задней межберцовыми связками* (*ligg. tibiofibularia anterius et posterius*). Иногда

да в толщу синдесмоза выпячивается капсула голеностопного сустава (так называемый *межберцовый сустав*).

Межкостная мембрана голени (*membrána interóssea crúris*) — непрерывное соединение в виде прочной соединительнотканной мембраны, натянутой между межкостными краями большеберцовой и малоберцовой костей.

СОЕДИНЕНИЯ КОСТЕЙ СТОПЫ

Кости стопы соединяются с костями голени (голеностопный сустав) и между собой. Кости стопы образуют соединения костей предплюсны, костей плюсны, а также суставы пальцев стопы.

Голеностопный сустав (*art. talocrurális*) сложный по строению, блоковидный по форме, образован суставной поверхностью большеберцовой кости и суставными поверхностями блока таранной кости, а также суставными поверхностями медиальной и латеральной лодыжек (рис. 121). При этом большеберцовая и малоберцовая кости охватывают блок таранной кости наподобие вилки. Суставная капсула сзади и с боков прикрепляется по краям сочленяющихся суставных поверхностей, а спереди на 0,5 см отступя от них. Связки располагаются на боковых поверхностях сустава (рис. 122). С латеральной стороны сустава находятся передняя и задняя таранно-малоберцовые и пяточно-малоберцовая связки. Все связки начинаются на латеральной лодыжке и веерообразно расходятся. *Передняя таранно-малоберцовая связка* (*lig. talofibuláre antérius*) направляется к шейке таранной кости, *задняя таранно-малоберцовая* (*lig. talofibuláre postérius*) — к заднему отростку таранной кости. *Пяточно-малоберцовая связка* (*lig. calcaneofibuláre*) идет вниз и заканчивается на наружной поверхности пяточной кости. На медиальной поверхности голеностопного сустава расположена *медиальная (дельтовидная) связка* (*lig. mediále, seu deltoídeum*). Она начинается на медиальной лодыжке, в ней различают четыре части, прикрепляющиеся к ладьевидной, таранной и пяточной костям: *б о л ь ш е б е р ц о в о - л а д ь е в и д н у ю ч а с т ь* (*pars tibionaviculáre*), *б о л ь ш е б е р ц о в о - п ы т о ч н у ю* (*pars tibioalcánea*), *п е р е д н ю ю* и *з а д н ю ю б о л ь ш е б е р ц о в о - т а р а н н ы е ч а с т и* (*pártes tibiotaláres antérior et postérior*).

В голеностопном суставе возможны сгибание (движение стопы вниз) и разгибание общим объемом до 70°. Сгибание—разгибание осуществляются относительно фронтальной оси. При сгибании возможны небольшие колебательные движения в стороны.

Сочленения костей предплюсны представлены подтаранным, таранно-пяточно-ладьевидным, поперечным суставом предплюс-

Рис. 121. Голеностопный сустав и таранно-пяточно-ладьевидный сустав. (Распил во фронтальной плоскости.)

1 — большеберцовая кость; 2 — медиальная лодыжка; 3 — таранная кость; 4 — большеберцово-пяточная часть медиальной (дельтовидной) связки; 5 — межкостная таранно-пяточная связка; 6 — подтаранный сустав; 7 — пяточная кость; 8 — суставная капсула; 9 — латеральная лодыжка; 10 — голеностопный сустав; 11 — межберцовый синдесмоз (сустав); 12 — межкостная перепонка голени; 13 — малоберцовая кость.

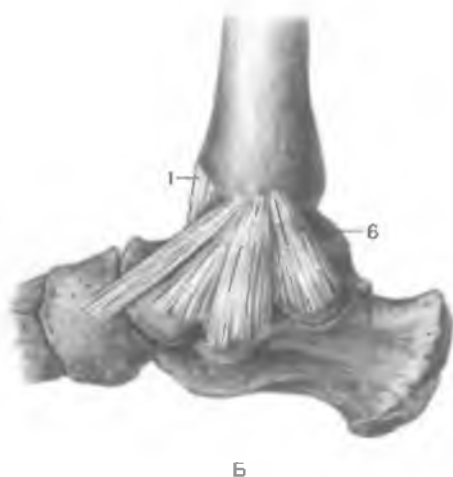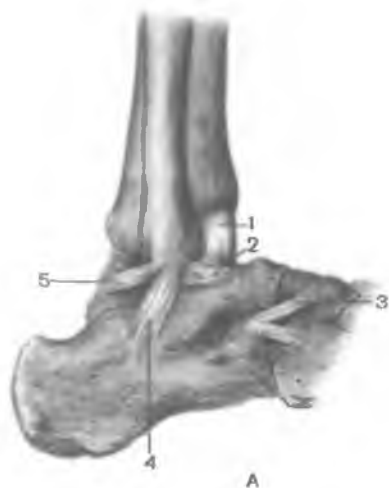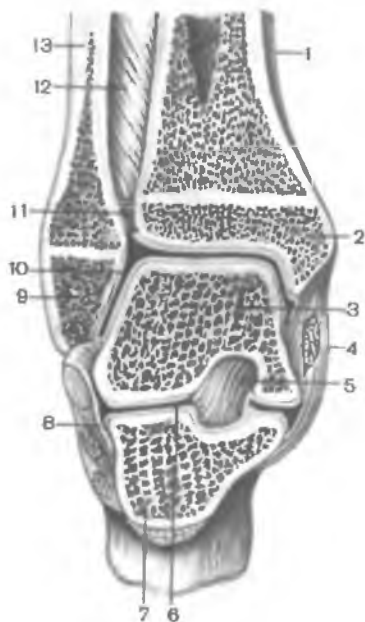


Рис. 122. Связки голеностопного сустава, правого (полусхематично).

А — вид снаружи; Б — вид изнутри; 1 — суставная капсула; 2 — передняя таранно-малоберцовая связка; 3 — раздвоенная связка; 4 — пяточно-малоберцовая связка; 5 — задняя таранно-малоберцовая связка; 6 — медиальная (дельтовидная) связка.

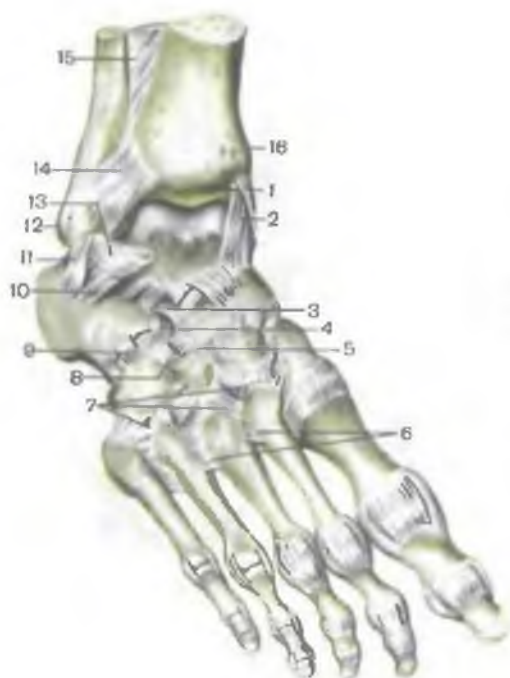


Рис. 123. Связки и суставы стопы, правой.

1 — большеберцовая кость; 2 — медиальная (дельтовидная) связка; 3 — пяточно-ладьевидная связка; 4 — пяточно-кубовидная связка; 5 — тыльные клиноладьевидные связки; 6 — межкостные плюсовые связки; 7 — предплюсне-плюсовые связки; 8 — тыльная клинокубовидная связка; 9 — тыльная пяточно-кубовидная связка; 10 — латеральная таранно-пяточная связка; 11 — пяточно-малоберцовая связка; 12 — латеральная лодыжка; 13 — передняя таранно-малоберцовая связка; 14 — передняя большеберцово-малоберцовая связка; 15 — мажостная перепонка голени; 16 — медиальная лодыжка.

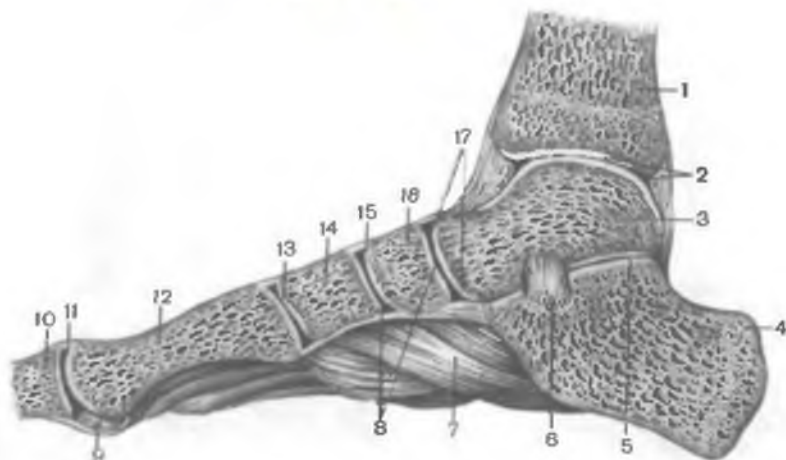


Рис. 124. Суставы и связки стопы, правой (Распил в сагиттальной плоскости.)

1 — большеберцовая кость; 2 — голеностопный сустав; 3 — таранная кость; 4 — пяточная кость; 5 — подтаранный сустав; 6 — межкостная таранно-пяточная связка; 7 — длинная подошвенная связка; 8 — суставной хрящ; 9 — свамовидная кость; 10 — проксимальная фаланга; 11 — плюснефаланговый сустав; 12 — плюсовая кость; 13 — предплюсна-плюсневый сустав; 14 — медиальная клиновидная кость; 15 — клиноладьевидный сустав; 16 — ладьевидная кость; 17 — таранно-пяточно-ладьевидный сустав.

ны, пяточно-кубовидным, клиноладьевидным и предплюснеплюсневыми суставами, укрепленными туго натянутыми тыльными и подошвенными связками (рис. 123).

Подтаранный сустав (art. subtaláris) образован соединением задней таранной суставной поверхности (пяточной кости) и задней пяточной суставной поверхности (таранной кости). Суставные поверхности по форме соответствуют друг другу. Возможны движения относительно сагиттальной оси.

Таранно-пяточно-ладьевидный сустав (art. talocalcaneo-naviculáris) образован суставной поверхностью головки таранной кости, сочленяющейся с ладьевидной костью спереди и пяточной костью — внизу. Суставная капсула укрепляется по краям суставных поверхностей. Сустав укрепляют несколько связок. *Межкостная таранно-пяточная связка* (lig. talocalcá-neum interósseum) очень прочная, находится в пазухе предплюсны, соединяя поверхности борозд таранной и пяточной костей (рис. 124). *Подошвенная пяточно-ладьевидная связка* (lig. calcaneo-naviculáre plantáre) соединяет нижнемедиальную сторону опоры таранной кости и нижнюю поверхность ладьевидной кости. *Таранно-ладьевидная связка* (lig. talonaviculáre) соединяет тыльную поверхность шейки таранной кости и ладьевидную кость.

Движения в этом суставе происходят совместно с подтаранным суставом вокруг сагиттальной оси. Таранная кость при выполнении приведения и отведения остается неподвижной. Вместе с поворачивающимися ладьевидной и пяточной костями перемещается вся стопа. При приведении стопы ее медиальный край приподнимается, а тыл стопы поворачивается в латеральную сторону. При отведении стопы латеральный край ее приподнимается, а тыльная ее поверхность поворачивается медиально. Общий объем движений в этом суставе относительно сагиттальной оси не превышает 55°.

Пяточно-кубовидный сустав (art. calcaneocuboídea) образован суставными поверхностями пяточной и кубовидной костей, обращенными друг к другу. Сустав седловидный по форме. Его суставные поверхности конгруэнтны, а движения ограничены. Суставная капсула укреплена преимущественно *длинной подошвенной связкой* (lig. plantáre lóngum). Эта связка начинается на нижней поверхности пяточной кости, веерообразно расходится кпереди и прикрепляется к основаниям II—V плюсневых костей (рис. 125). Рядом расположена прочная и короткая *подошвенная пяточно-кубовидная связка* (lig. calcaneocuboídeum plantáre).

Пяточно-кубовидный и таранно-ладьевидный (часть таранно-пяточно-ладьевидного сустава) суставы рассматривают как **поперечный сустав предплюсны** (art. társi transvérsa), или шопаров сустав. Помимо связок, укрепляющих каждый из этих двух суставов, шопаров сустав имеет общую *раздвоенную связку* (lig.

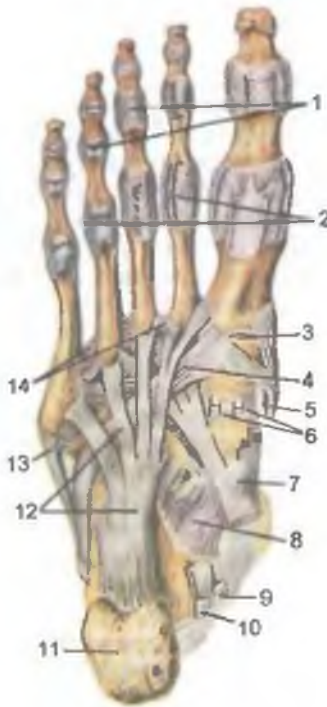

Рис. 125. Суставы и связки стопы, правой; подошвенная сторона стопы.

1 — межфаланговые суставы (III и IV вскрыты); 2 — плюснефаланговые суставы (II и IV вскрыты); 3 — полость I предплюснеплюсневой сустава; 4 — сухожилие длинной малоберцовой мышцы; 5 — сухожилие передней большеберцовой мышцы; 6 — подошвенные клиноладевидные связки; 7 — сухожилие задней большеберцовой мышцы; 8 — подошвенная пяточно-ладьевидная связка; 9 — сухожилие длинного сгибателя пальцев стопы; 10 — сухожилие длинного сгибателя большого пальца стопы; 11 — пяточный бугор; 12 — длинная подошвенная связка; 13 — сухожилие короткой малоберцовой мышцы; 14 — подошвенные плюсневые связки.

bifurcátum), состоящую из двух частей. Раздвоенная связка начинается на верхнелатеральном крае пяточной кости. Первая часть этой связки — *пяточно-ладьевидная связка* (lig. calcaneonavicularé) прикрепляется к заднелатеральному краю ладьевидной кости, вторая часть — *пяточно-кубовидная связка* (lig. calcaneocuboidea) — к тылу кубовидной кости. При рассечении раздвоенной связки целостность стопы нарушается. Поэтому эту связку называют «ключом» шопарова сустава.

Клиноладьевидный сустав (art. cuneonavicularis) образован плоскими суставными поверхностями ладьевидной кости и трех клиновидных костей. Суставная капсула прикрепляется по краям суставных поверхностей. Сустав укреплен многочисленными связками: тыльными и подошвенными клиновидными, межкостными межклиновидными, тыльными и подошвенными межклиновидными. Движения в суставе ограничены.

Предплюсне-плюсневые суставы (artt. tarsometatarsae, лисфранков сустав) образованы плоскими по форме суставными поверхностями кубовидной и клиновидной костей, сочленяющимися с костями плюсны. Выделяют три самостоятельных, изолированных друг от друга сустава: соединение медиальной клиновидной и I плюсневой костей, сочленение II и III плюсневых костей с промежуточной и латеральной клиновидной, а также

кубовидной кости с IV и V плюсневыми костями. Суставные капсулы натянуты, прикрепляются по краям сочленяющихся поверхностей. Суставные полости не сообщаются между собой. Капсулы укреплены *тыльными и подошвенными предплюсне-плюсневыми связками* (ligg. tarsometatarsalia dorsalia et plantaria). Важное значение имеют внутрисуставные *межкостные клиноплюсневые связки* (ligg. cuneometatarsae interossea). Медиальную межкостную клиноплюсневую связку, соединяющую медиальную клиновидную кость и основание II плюсневой кости, называют «*к л ю ч о м л и с ф р а н к о в а с у с т а в а*». Движения в предплюснеплюсневых суставах ограничены.

Межплюсневые суставы (artt. intermetatarsae) образованы обращенными друг к другу основаниями плюсневых костей. Суставные капсулы укреплены поперечно расположенными *тыльными и подошвенными плюсневыми связками* (ligg. metatarsalia dorsalia et plantaria). Между обращенными друг к другу суставными поверхностями в суставных полостях имеются *межкостные плюсневые связки* (ligg. metatarsalia interossea). Движения в межплюсневых суставах ограничены.

Плюснефаланговые суставы (artt. metatarsophalangeae) образованы головками плюсневых костей и основаниями проксимальных фаланг. Суставные поверхности фаланг имеют почти шаровидную форму, суставные ямки костей предплюсны — форму овала. Капсула у каждого такого сустава тонкая, укреплена по бокам *коллатеральными связками* (ligg. collateralia), снизу — *подошвенными связками* (ligg. plantaria). Головки плюсневых костей соединены *глубокой поперечной плюсневой связкой* (lig. metatarsale profundum transversum), срастающейся с капсулами всех плюснефаланговых суставов. В плюснефаланговых суставах возможны сгибание и разгибание относительно фронтальной оси (общим объемом до 90°). Вокруг сагиттальной оси возможны отведение и приведение в небольших пределах.

Межфаланговые суставы (artt. interphalangeae), блоковидные по форме, образованы основанием и головкой соседних фаланг пальцев стопы. Суставные капсулы свободные, прикрепляются по краям суставных хрящей. Каждая капсула укреплена *подошвенной и коллатеральными связками* (ligg. collateralia et ligg. plantaria). В межфаланговых суставах выполняются сгибание и разгибание вокруг фронтальной оси. Общий объем этих движений не более 90°.

Стопа как целое. Стопа приспособлена для выполнения опорной функции, чему способствует наличие «тугих» суставов и мощных связок. Кости стопы соединяются, образуя выпуклые кверху дуги, ориентированные в продольном и поперечном направлениях (рис. 126, 127). Все пять **продольных сводов** начинаются на пяточной кости, веерообразно идут вперед, вдоль костей предплюсны к головкам плюсневых костей. В поперечном направлении все

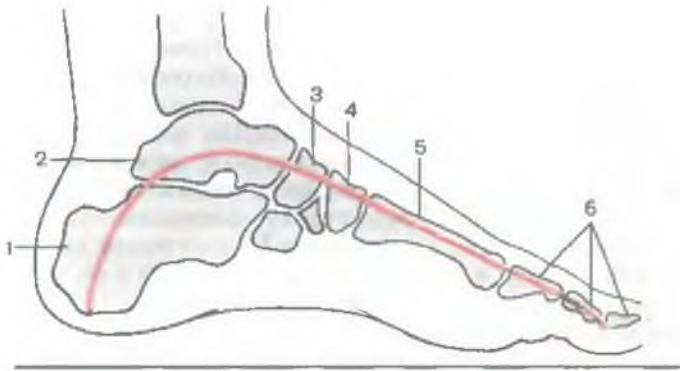
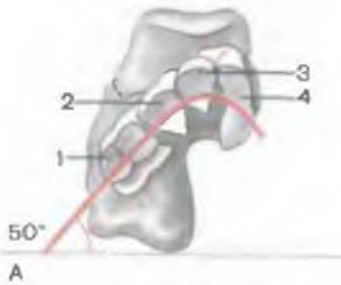
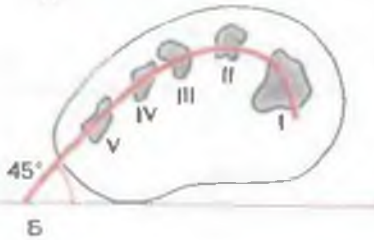

Рис. 126. Продольный распил стопы (схема). Направление продольного свода обозначено красной линией.

1 — пяточная кость; 2 — таранная кость; 3 — ладьевидная кость; 4 — промежуточная клиновидная кость; 5 — II плюсневая кость; 6 — фаланги II пальца.



А



Б

Рис. 127. Поперечный свод стопы (схема).

А — распил на уровне плюсневых суставов; 1 — кубовидная кость; 2, 3, 4 — клиновидные кости. Б — распил через I—V плюсневые кости; 50° и 45° — углы наклона дуги поперечного свода стопы по отношению к горизонтальной плоскости.

своды имеют разную высоту. На уровне наиболее высоких точек продольных сводов образуется дугообразный **поперечный свод**. Благодаря сводчатости стопа опирается не всей поверхностью подошвы, а имеет постоянно три точки опоры: пяточный бугор, головки I и V плюсневых костей спереди.

Своды стопы удерживаются формой соседних костей, связками (так называемыми *пассивными «затяжками» сводов*) и сухожилиями мышц (*активные «затяжки»*). Наиболее мощными пассивными затяжками продольных сводов стопы являются длинная подошвенная связка, подошвенная пяточно-ладьевидная и другие связки. Поперечный свод стопы укреплен глубокой и поперечной плюсневой и другими связками, расположенными в поперечном направлении.

РАЗВИТИЕ И ВОЗРАСТНЫЕ ОСОБЕННОСТИ СОЕДИНЕНИЙ КОСТЕЙ В ОНТОГЕНЕЗЕ

У низших позвоночных (живущих в воде) части скелета соединяются непрерывными соединениями (с помощью фиброзной, хрящевой или костной ткани). Эти соединения малоподвижны или неподвижны. С выходом на сушу движения усложняются. Поэтому они обеспечивают большую подвижность костных рычагов и дают возможность животным производить движения с большим размахом и разнообразием, необходимым для передвижения на суше. Наряду с суставами формируются также переходные формы соединений (симфизы, или полусуставы).

У человека в эмбриогенезе все соединения вначале образуются как непрерывные. В дальнейшем мезенхимная прослойка между костями постепенно заменяется фиброзной или хрящевой тканью. Суставы (синовиальные соединения) формируются начиная с 6—11 нед эмбриогенеза. В мезенхимных прослойках образуются щели. Из окружающей закладку сустава мезенхимы формируются суставная капсула и связки. Глубокий слой капсулы преобразуется в синовиальную мембрану. В зонах коленного, височно-нижнечелюстного и других комплексных суставов возникают две суставные щели. Мезенхима между концами сочленяющихся костей превращается во внутрисуставной диск или мениски. Хрящевая суставная губа образуется из внутрисуставного хряща. Центр этого хряща рассасывается, а периферическая часть прирастает к краям суставной поверхности кости. При образовании симфизов из мезенхимной прослойки между сочленяющимися костями формируется хрящ, а в его толще — узкая щель.

У новорожденных все анатомические элементы суставов в основном сформированы. Однако их дифференцировка продолжается. Эпифизы соединяющихся костей в этом возрасте представлены хрящом. В 6—10-летнем возрасте происходит усложнение строения синовиальной оболочки, увеличивается численность ворсинок, складок, формируются сосудистые сети и нервные окончания в синовиальной мембране. Происходит коллагенизация суставной капсулы. В это время капсула и связки утолщаются, прочность их увеличивается. Образование всех суставных элементов заканчивается в возрасте 13—16 лет. При оптимальной функциональной нагрузке долгие годы суставы не испытывают явных инволютивных изменений. При длительных чрезмерных физических нагрузках, а также с возрастом наблюдаются структурные и функциональные изменения суставов. Это могут быть истончение суставного хряща, склерозирование суставной капсулы, связок, образование остеофитов (костных выростов) на краях суставных поверхностей. Обычным признаком этих изменений является уменьшение подвижности в суставах.

Старение суставов связано с типом телосложения. При брахиморфном типе телосложения темпы старения кисти, стопы, крупных суставов (плечевой, локтевой и др.) обычно несколько интенсивнее, чем у людей долихоморфного типа телосложения. Старение суставных концов большинства костей у женщин по сравнению с мужчинами также ускорено.

Инволютивные изменения происходят в некоторой последовательности. Наиболее часто по срокам и активности наступления таких изменений на первом месте находятся коленный, тазобедренный суставы и соединения поясничного отдела позвоночника, крестцово-подвздошный сустав. На эти суставы приходится значительная нагрузка при стоянии, ходьбе, что ускоряет их «изнашивание». Далее по частоте наступления нередко следуют изменения соединений шейного отдела позвоночника, суставов верхней конечности.

Вопросы для повторения и самоконтроля

1. Какие виды соединений с тазовыми костями образует крестец?
2. Назовите размеры большого и малого таза. Какое практическое значение придается этим размерам?
3. Чем по строению тазобедренный сустав отличается от плечевого сустава?
4. Какие связки укрепляют коленный сустав? Где они располагаются и как влияют на движения в этом суставе?
5. Какой сустав называют подтаранным? Как он построен?
6. Что такое поперечный сустав стопы? Какие связки служат его ключом?
7. Какие образования служат пассивными и активными «затяжками» сводов стопы?
8. Опишите, как происходят развитие, формирование и инволютивные изменения суставов.

УЧЕНИЕ О МЫШЦАХ — МИОЛОГИЯ (MYOLOGIA)

Скелетные мышцы, прикрепляясь к костям, приводят их в движение, участвуют в образовании стенок полостей тела: ротовой, грудной, брюшной, таза, входят в состав стенок некоторых внутренних органов (глотки, верхней части пищевода, гортани), находятся в числе вспомогательных органов глаза (глазодвигательные мышцы), оказывают действие на слуховые косточки в барабанной полости. С помощью скелетных мышц тело человека удерживается в равновесии, перемещается в пространстве, осуществляются дыхательные, жевательные и глотательные движения, формируется мимика. Общая масса скелетной мускулатуры равна у мужчин в среднем 28 кг, у женщин — 17 кг. У взрослого человека масса мышц составляет у мужчин около 30 %, у женщин — около 20 % (у новорожденных — 20—22 %). У пожилых и старых людей масса мышечной ткани по сравнению с более молодым возрастом несколько уменьшается.

В теле человека около 400 мышц, состоящих из исчерченной (поперечнополосатой, скелетной) мышечной ткани, сокращающейся соответственно нашей воле. Под воздействием импульсов, поступающих по нервам из ЦНС, скелетные мышцы сокращаются, приводят в движения костные рычаги, активно изменяют положение тела человека.

СТРОЕНИЕ МЫШЦ

Каждая **мышца** (*músculus*) состоит из пучков исчерченных (поперечнополосатых) мышечных волокон, каждое из которых имеет тонкую соединительнотканную оболочку — **э н д о м и з и й** (*endomýsium*). Между пучками мышечных волокон находятся соединительнотканые прослойки, образующие оболочки этих пучков, — **в н у т р е н н и й п е р и м и з и й** (*perimýsium intérum*). Оболочкой всей мышцы является **н а р у ж н ы й п е р е м и з и й**, или **э п и м и з и й** (*perimýsium extérnum, s. epimýsium*), который продолжается на сухожилие под названием **п е р и т е н д и н и й** (*peritendíneum*). Мышечные пучки образуют мясистую часть органа — **б р ю ш к о м ы ш ц ы** (*vénter*), ко-

торое переходит в с у х о ж и л и е (*téndo*). При помощи мышечных пучков или проксимального сухожилия, которое называют г о л о в к о й м ы ш ц ы (*sáput*), мышца берет начало на кости. Дистальным концом мышцы или ее дистальным сухожилием, которое обозначают также термином «хвост», мышца прикрепляется к другой кости. Принято считать, что начало мышцы находится ближе к срединной оси тела (проксимальнее), чем точка прикрепления, которая располагается дистальнее. Сухожилия у различных мышц различаются по форме, толщине, длине. Тонкие длинные сухожилия имеют мышцы конечностей. Некоторые мышцы, особенно участвующие в формировании стенок брюшной полости, имеют широкое плоское сухожилие, которое называют с у х о ж и л ь н ы м р а с т ь е н и е м, или а п о н е в р о з о м (*aponeurósis*); например сухожилия косых или поперечной мышц живота. Некоторые мышцы имеют промежуточное сухожилие, расположенное между двумя брюшками, например двубрюшная мышца (*m. bivénter*). У некоторых мышц ход мышечных пучков прерывается несколькими короткими промежуточными сухожилиями, образующими с у х о ж и л ь н ы е п е р е м ы ч к и (*intersecciones tendínei*), например у прямой мышцы живота. Наличие промежуточных сухожилий свидетельствует о том, что мышцы сформировались из нескольких соседних миотомов, а сухожилия (перемычки) между мышечными брюшками образовались из миосепт-эмбриональных соединительнотканых прослоек между миотомами. Сухожилия отличаются прочностью, способны выдержать большую нагрузку и практически нерастяжимы.

При сокращении мышцы один ее конец остается неподвижным. Это место рассматривают как ф и к с и р о в а н н у ю т о ч к у (*púnctum fíxum*). Как правило, эта точка совпадает с началом мышцы. П о д в и ж н а я т о ч к а (*púnctum móbile*) находится на другой кости, к которой мышца прикреплена и которая при сокращении мышцы приходит в движение. При некоторых положениях тела точка начала мышцы (фиксированная точка) и точка прикрепления (подвижная точка) меняются местами. Так, например, при выполнении движений на спортивных снарядах точки прикрепления мышц (кости кисти) становятся фиксированными, а точки начала на костях предплечья и плеча — подвижными.

Артерии и нервы входят в мышцу с ее внутренней стороны. Здесь же из мышцы выходят вены и лимфатические сосуды. Артерии ветвятся до капилляров, которые в пучках мышечных волокон образуют густую сеть. К каждому мышечному волокну прилежит не менее одного кровеносного капилляра. Из капилляров начинает формироваться венозное звено кровеносного русла.

Между пучками мышечных волокон располагаются лимфатические капилляры — начальный отдел лимфатического русла

мышцы. На мышечных волокнах имеются двигательные (нервные) бляшки, которыми заканчиваются нервные волокна, несущие двигательные импульсы к мышце. В мышцах, а также в сухожилиях располагаются чувствительные нервные окончания.

КЛАССИФИКАЦИЯ МЫШЦ

Скелетные мышцы подразделяются по их положению в теле человека, по форме, направлению мышечных пучков, по функции, по отношению к суставам.

По расположению выделяют мышцы *поверхностные* и *глубокие*, *медиальные* и *латеральные*, *наружные* и *внутренние*.

Форма мышц разнообразная (рис. 128). *Веретенообразные мышцы* (*músculi fusifórmes*) располагаются преимущественно на конечностях, прикрепляются к костям, выполняющим роль длинных рычагов. *Широкие мышцы* участвуют в образовании стенок туловища. Примером веретенообразных мышц может служить двуглавая мышца плеча, широкие мышцы — это прямая мышца живота, наружная и внутренняя косые, поперечные мышцы живота и некоторые другие. Пучки мышечных волокон веретенообразных мышц ориентированы параллельно длинной оси мышцы. Мышечные пучки, лежащие по одну сторону от сухожилия под углом к нему, также называют *одноперистыми* (*músculi unipennáti*). Если мышечные пучки подходят к сухожилию с двух сторон, мышца называется *двуперистой* (*músculus bipennátus*). Иногда мышечные пучки сложно переплетаются и к сухожилию подходят с нескольких сторон. В таких случаях образуется *многоперистая мышца* (*músculus multipennátus*). Примером является дельтовидная мышца.

Некоторые мышцы имеют две, три или четыре головки, два или несколько сухожилий — «хвостов». Так, мышцы, имеющие две головки и более, начинаются на различных рядом лежащих костях или на различных точках одной кости. Затем эти головки соединяются и образуют общее брюшко и общее сухожилие. Такие мышцы имеют соответствующее их строению название — двуглавая, трехглавая, четырехглавая. От одного общего брюшка могут отходить несколько сухожилий, прикрепляющихся к различным костям (например, на кисти, на стопе к фалангам пальцев подходят сухожилия одной мышцы — сгибателя пальцев). У некоторых мышц мышечные пучки имеют циркулярное (круговое) направление, они образуют *круговую мышцу* (*músculus orbiculáris*). Такие мышцы обычно окружают естественные отверстия тела (ротовое, заднепроходное) и выполняют функцию сжимателей — сфинктеров.

Названия мышц имеют разное происхождение. Одни мышцы получили свое название соответственно форме: *ромбовидная*, *трапецевидная* или *квадратная*. Названия других мышц указы-

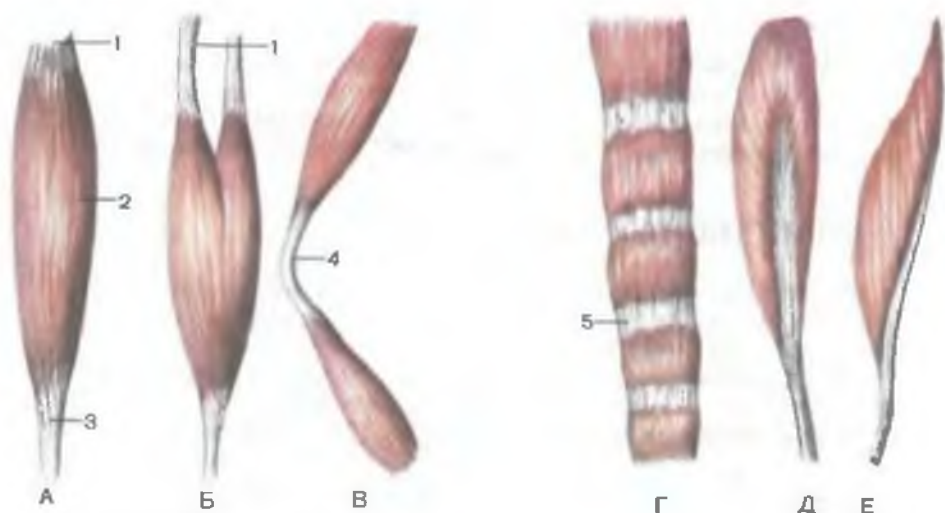


Рис. 128. Форма мышц.

А — веретенообразная; Б — двуглавая; В — двубрюшная; Г — лентовидная; Д — двуперистая; Е — одноперистая. 1 — головка; 2 — брюшко; 3 — хвост; 4 — промежуточное сухожилие; 5 — сухожильная перемычка.

вают на их размеры: *большая, малая, длинная, короткая*; третьих — на направление мышечных пучков или самой мышцы: *косая* или *поперечная*. В названиях мышц отражено место их начала и прикрепления (плечелучевая, грудино-ключично-сосцевидная мышца), функция, которую они выполняют: сгибатель, разгибатель, вращатель (кнутри — пронатор, кнаружи — супинатор). Называют мышцы по направлению выполняемого движения: отводящая (от срединной линии), приводящая (к срединной линии).

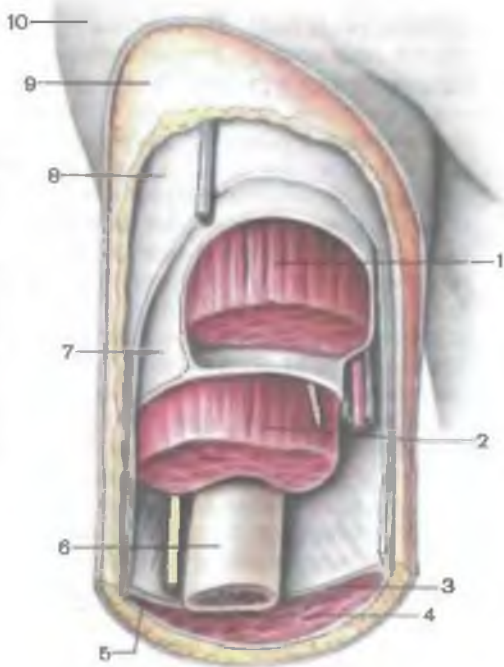
По отношению к суставам мышцы расположены не одинаково, что определяется их строением и функцией. Одни мышцы прикрепляются к соседним костям и действуют на один сустав — *о д н о с у с т а в н ы е*. Другие мышцы перекидываются через два и большее число суставов — *д в у с у с т а в н ы е* или *м н о г о с у с т а в н ы е*, которые обычно длиннее односуставных и располагаются более поверхностно. Имеются мышцы, которые на суставы вообще не действуют, поскольку начинаются и прикрепляются на костях, не соединяющихся при помощи суставов. К ним относятся мимические мышцы, мышцы промежности.

ВСПОМОГАТЕЛЬНЫЕ АППАРАТЫ МЫШЦ

Мышцы, сокращаясь, выполняют свою функцию при участии и помощи анатомических образований, которые следует рассматривать как вспомогательные аппараты мышц. К ним от-

Рис. 129. Фасции плеча; вид спереди. Верхняя треть плеча. (Вскрыты фасциальные влагалища.)

1 — двуглавая мышца плеча; 2 — плечевая мышца; 3 — медиальная межмышечная перегородка плеча; 4 — трехглавая мышца плеча; 5 — латеральная межмышечная перегородка плеча; 6 — плечевая кость; 7 — фасция плеча; 8 — поверхностная фасция плеча; 9 — подкожная основа; 10 — кожа.



носят фасции, влагалища сухожилий, синовиальные сумки и блоки мышц.

Фасция (*fascia*) представляет собой соединительнотканый покров мышцы. Образую футляры для мышц, фасции отграничивают их друг от друга, создают опору для мышечного брюшка при его сокращении, устраняют трение мышц друг о друга. Имея футлярообразное строение, фасции при патологии ограничивают распространение гноя, крови при кровоизлиянии, дают возможность проводить «футлярное» местное обезболивание. Между поверхностью мышцы, ее оболочкой (эпимизием) и фасциями располагается тонкий слой рыхлой клетчатки. В некоторых местах (на голени, предплечье) фасции служат местом начала мышц, и тогда отделить мышцу от фасции трудно.

Различают фасции собственные (*fasciae propriae*), образующие соединительнотканый футляр для данной мышцы; поверхностные (*fasciae superficiales*), покрывающие мышцы сверху; глубокие (*fasciae profundae*), отделяющие одну группу мышц от другой (рис. 129). Каждая область имеет свою фасцию (например, плечо — *fascia brachii*, предплечье — *fascia antebrachii*). Если мышцы лежат в несколько слоев, то между соседними слоями располагаются пластинки фасции: между поверхностными мышцами — *поверхностная пластинка* (*lamina superficialis*), между глубокими — *глубокая пластинка*

(lámina profunda). Поверхностная фасция (пластинка) располагается под кожей, отграничивает мышцы от подкожной основы (клетчатки), окутывает мышцы той или иной части тела (например, мышцы конечности). Между группами мышц (обычно различного функционального назначения) проходят межмышечные перегородки (sépta intermusculária), соединяющие поверхностную фасцию с костью (надкостницей). В местах соединения фасций друг с другом образуются утолщения, так называемые *фасциальные узлы*, которым отводится существенное место в укреплении фасций и предохранении сосудов, нервов от сдавления. Фасции, межмышечные перегородки прочно срастаются с надкостницей костей, составляют мягкую основу для мышц и других органов, участвуя в образовании мягкого остова, или мягкого скелета.

Строение фасций, развивающихся из эмбриональной соединительной ткани при формировании мышц, зависит от функций мышц, давления, которое мышцы оказывают на фасции при своем сокращении. В тех местах, где мышцы частично начинаются на фасциях, фасции хорошо развиты, плотные, подкреплены сухожильными волокнами и по внешнему виду напоминают тонкое широкое сухожилие (широкая фасция бедра, фасция голени). Однако это не сухожилие, не апоневроз, как их неправильно называли, а *фасции сухожильного типа*. Мышцы, выполняющие меньшую нагрузку, имеют непрочную, рыхлую фасцию, без определенной ориентации соединительнотканых волокон. Такие тонкие рыхлые фасции называют **фасциями войлочного типа**.

В некоторых местах наблюдаются образования, представляющие собой утолщения фасций. К ним относится *сухожильная дуга* (arcus tendineus), образующаяся как местное уплотнение фасции над подлежащим сосудисто-нервным пучком или другим анатомическим образованием. В области некоторых суставов (голеностопный, лучезапястный), где мышцы и сухожилия соответственно строению конечности изменяют свое направление, фасции также утолщены. Прикрепляясь к костным выступам, фасция образует фиброзные мостики — *удерживатели сухожилий* (retinacula). Удерживатели препятствуют смещению сухожилий в стороны и придают им нужное направление при сокращении мышц.

Каналы, образующиеся между удерживателями и подлежащими костями, в которых проходят длинные тонкие сухожилия мышц, называют *костно-фиброзными*. Сухожилия в таких каналах окружены плотной волокнистой соединительной тканью, образующей *фиброзное влагалище сухожилий* (vagina fibrosa tendinum). Такое фиброзное влагалище может быть общим для нескольких сухожилий или разделенным фиброзными перемычками на несколько самостоятельных влагалищ для каждого сухожилия.

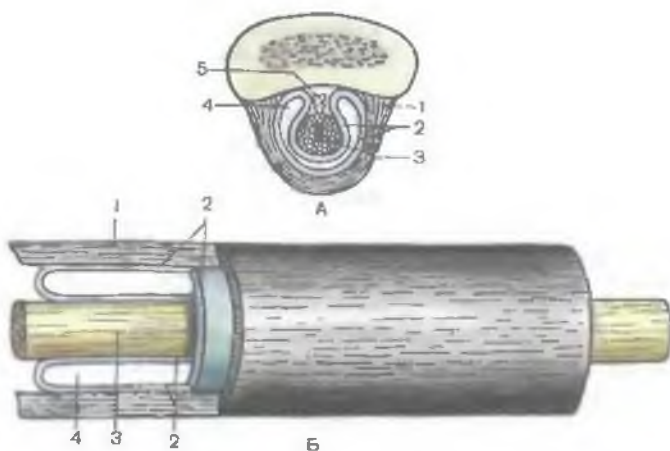


Рис. 130. Синовиальное влагалище сухожилия (схема).

А — поперечный разрез; Б — продольный разрез; 1 — фиброзный слой; 2 — синовиальный слой; 3 — сухожилие; 4 — синовиальная полость; 5 — мезотендиний.

Движения сухожилия в его фиброзном влагалище (костно-фиброзном канале) происходят при участии *синовиального влагалища*, которое устраняет трение находящегося в движении сухожилия о неподвижные стенки канала. Синовиальное влагалище образовано синовиальной оболочкой, *с и н о в и а л ь н ы м с л о е м* (*stratum synoviále*), который имеет две пластинки (листка) — внутреннюю и наружную (рис. 130). *Внутренняя (висцеральная) пластинка* (*lámina visceralis*) окутывает со всех сторон сухожилие, срастается с ним, с его соединительнотканной оболочкой — перитендинием. *Наружная (париетальная) пластинка* (*lámina parietális*) прилежит изнутри к стенкам фиброзного влагалища (костно-фиброзного канала). Между висцеральной и париетальной (пристеночной) пластинками имеется узкая щель, содержащая небольшое количество слизеподобной жидкости — синовии.

Висцеральная и париетальная пластинки синовиальной оболочки переходят друг в друга на концах влагалища сухожилия, а также на всем протяжении влагалища, образуя *брыжеечку сухожилия* — *мезотендиний* (*mesotendineum*). Мезотендиний состоит из двух листков синовиальной оболочки, соединяющих висцеральную и париетальную ее пластинки, содержит кровеносные сосуды и нервы, питающие сухожилие. Во время сокращения мышцы ее сухожилие, покрытое висцеральной пластинкой синовиальной оболочки, свободно скользит вдоль наружной (париетальной) пластинки, как поршень внутри цилиндра, благодаря наличию синовии в щелевидной полости

синовиального влагалища. Синовиальный слой может окружать одно сухожилие или несколько, если они лежат в одном фиброзном влагалище (канале).

В местах, где сухожилие или мышца прилежит к костному выступу, имеются синовиальные сумки, которые выполняют такие же функции, что и синовиальные влагалища сухожилий, — устраняют трение. **Синовиальная сумка** (*bursa synoviális*) имеет форму уплощенного соединительнотканного мешочка, внутри которого содержится небольшое количество синовиальной жидкости. Стенки синовиальной сумки с одной стороны сращены с движущимся органом (мышцей, сухожилием), с другой — с костью или другим сухожилием. Размеры сумок различны — от нескольких миллиметров до нескольких сантиметров. Полость синовиальной сумки, расположенной рядом с суставом, может сообщаться с суставной полостью. Нередко синовиальная сумка лежит между сухожилием и костным выступом, имеющим для сухожилия покрытый хрящом желобок. Такой выступ называют **б л о к о м м ы ш ц ы** (*tróchlea musculáris*). Блок изменяет направление сухожилия, служит для него опорой и одновременно увеличивает угол прикрепления сухожилия к кости, увеличивая тем самым рычаг приложения силы. Такую же функцию выполняют сесамовидные кости, развивающиеся в толще некоторых сухожилий или сращенные с сухожилием. К числу таких сесамовидных костей принадлежат гороховидная кость на кисти, а также надколенник — самая крупная сесамовидная кость.

РАБОТА И СИЛА МЫШЦ

Основное свойство мышечной ткани, образующей скелетные мышцы, — сократимость приводит к изменению длины мышцы под влиянием нервных импульсов. Мышцы действуют на кости рычагов, соединяющихся при помощи суставов. При этом каждая мышца действует на сустав только в одном направлении. У одноосного сустава (цилиндрического, блоковидного) движение костных рычагов совершается только вокруг одной оси, поэтому мышцы располагаются по отношению к такому суставу с двух сторон и действуют на него в двух направлениях (сгибание — разгибание; приведение — отведение, вращение). Например, у локтевого сустава одни мышцы — сгибатели, другие — разгибатели. Друг по отношению к другу эти мышцы, действующие на сустав в противоположных направлениях, являются **а н т а г о н и с т а м и**. Как правило, на каждый сустав в одном направлении действуют две или более мышц. Такие содружественные по направлению действия мышцы называют **с и н е р г и с т а м и**. У двуосного сустава (эллипсоидный, мышечковидный, седловидный) мышцы группируются соответственно

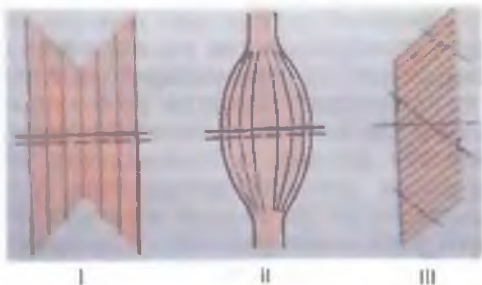
двум его осям, вокруг которых совершаются движения. К шаровидному суставу, имеющему три оси движения (многоосный сустав), мышцы прилежат с нескольких сторон и действуют на него в разных направлениях. Так, например, у плечевого сустава имеются мышцы — сгибатели и разгибатели, осуществляющие движение вокруг фронтальной оси, отводящие и приводящие — вокруг сагиттальной оси и вращатели — вокруг продольной оси (вовнутрь — пронаторы и снаружи — супинаторы).

В группе мышц, выполняющих то или иное движение, можно выделить мышцы главные, обеспечивающие данное движение, и вспомогательные, о подсобной роли которых говорит само название. Вспомогательные мышцы моделируют движение, придают ему индивидуальные особенности.

Для функциональной характеристики мышц используются такие показатели, как их анатомический и физиологический поперечник (рис. 131). Анатомический поперечник — это величина (площадь) поперечного сечения, перпендикулярного длиннику мышцы и проходящего через брюшко в наиболее широкой его части. Этот показатель характеризует величину мышцы, ее толщину. Физиологический поперечник мышцы представляет собой суммарную площадь поперечного сечения всех мышечных волокон, входящих в состав исследуемой мышцы. Поскольку сила сокращающейся мышцы зависит от количества мышечных волокон, величины поперечного сечения, то физиологический поперечник мышцы характеризует ее силу. У мышц веретенообразной, лентовидной формы с параллельным расположением волокон анатомический и физиологический поперечники совпадают. Иная картина у перистых мышц, имеющих большое количество коротких мышечных пучков. Из двух равновеликих мышц, имеющих одинаковый анатомический поперечник, у перистой мышцы физиологический поперечник больше, чем у веретенообразной. Суммарное поперечное сечение мышечных волокон у перистой мышцы больше, а сами волокна короче, чем у веретенообразной. В связи с этим перистая мышца по сравнению с последней обладает большей силой, однако размах сокращения ее коротких мышечных волокон меньше. Перистые мышцы имеются

Рис. 131. Анатомический (сплошная линия) и физиологический (прерывистая линия) поперечники мышц различной формы (схема).

I — лентовидная мышца;
II — веретенообразная мышца;
III — перистая мышца.



там, где необходима значительная сила мышечных сокращений при сравнительно небольшом размахе движений (мышцы голени, стопы, некоторые мышцы предплечья). Мышцы веретенообразной, лентовидной формы, построенные из длинных мышечных волокон, при сокращении укорачиваются на большую величину. В то же время они развивают меньшую силу, чем перистые мышцы, имеющие одинаковый с ними анатомический поперечник.

Работа мышц. Поскольку концы мышцы прикреплены на костях, то точки ее начала и прикрепления при сокращении приближаются друг к другу, а сами мышцы при этом выполняют определенную работу. Таким образом, тело человека или его части при сокращении соответствующих мышц изменяют свое положение, приходят в движение, преодолевают сопротивление силы тяжести или, наоборот, уступают этой силе. В других случаях при сокращении мышц тело удерживается в определенном положении без выполнения движения. Исходя из этого, различают преодолевающую, уступающую и удерживающую работу мышц.

Преодолевающая работа мышц выполняется в том случае, если сила сокращения мышцы изменяет положение части тела, конечности или ее звена, с грузом или без него, преодолевая силу сопротивления.

Уступающей называют работу, при которой сила мышцы уступает действию силы тяжести части тела (конечности) и удерживаемого ею груза. Мышца работает, однако она не укорачивается при этом, а, наоборот, удлиняется; например, когда невозможно поднять или удержать на весу предмет, имеющий большую массу. При большом усилии мышц приходится опустить это тело на пол или на другую поверхность.

Удерживающая работа выполняется, если силой мышечных сокращений тело или груз удерживается в определенном положении без перемещения в пространстве. Например, человек стоит или сидит, не двигаясь, или держит груз в одном и том же положении. Сила мышечных сокращений уравнивает массу тела или груза. При этом мышцы сокращаются без изменения их длины (*и з о м е т р и ч е с к о е с о к р а щ е н и е*).

Преодолевающую и уступающую работу, когда сила мышечных сокращений перемещает тело или его части в пространстве, можно рассматривать как *динамическую работу*. Удерживающая работа, при которой движения всего тела или части тела не происходит, является *работой статической*.

Кости, соединенные суставами, при сокращении мышц действуют как рычаги. В биомеханике выделяют рычаг первого рода, когда точки сопротивления и приложения мышечной силы находятся по разные стороны от точки опоры, и рычаг второго рода, в котором обе силы прилагаются по одну сторону от точки опоры, на разном расстоянии от нее.

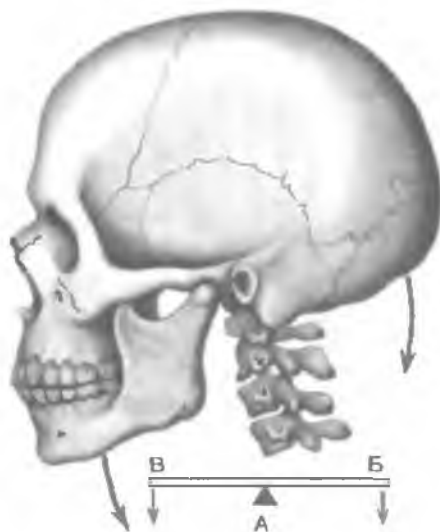
Рис. 132. Рычаг равновесия (схема).

А — точка опоры; Б — точка приложения силы; В — точка сопротивления.

Рычаг первого рода двухплечий носит название «рычаг равновесия». Точка опоры располагается между точкой приложения силы (сила мышечного сокращения) и точкой сопротивления (сила тяжести, масса органа). Примером такого рычага может служить соединение позвоночника с черепом (рис. 132). Равновесие достигается при условии, если вращающий момент прилагаемой силы

(произведение силы, действующей на затылочную кость, на длину плеча, которая равна расстоянию от точки опоры до точки приложения силы) равен вращающему моменту силы тяжести (произведение силы тяжести на длину плеча, равную расстоянию от точки опоры до точки приложения силы тяжести).

Рычаг второго рода одноплечий. В биомеханике (в отличие от механики) он бывает двух видов. Вид такого рычага зависит от места расположения точки приложения силы и точки действия силы тяжести, которые и в том, и в другом случае находятся по одну сторону от точки опоры. Первый вид рычага второго рода (рычаг силы) имеет место в том случае, если плечо приложения мышечной силы длиннее плеча сопротивления (силы тяжести). Рассматривая в качестве примера стопу (рис. 133), можно видеть, что точкой опоры (ось вращения) служат головки костей плюсны, а точкой приложения мышечной силы (трехглавой мышцы голени) является пяточная кость. Точка сопротивления (тяжесть тела) приходится на место сочленения костей голени со стопой (голеностопный сустав). В этом рычаге отмечаются выигрыш в силе (плечо приложения силы длиннее) и проигрыш в скорости перемещения точки сопротивления (ее плечо короче). У второго вида одноплечевого рычага (рычага скорости) плечо приложения мышечной силы короче, чем плечо сопротивления, где приложена противодействующая сила, сила тяжести (рис. 134). Для преодоления силы тяжести, точка приложения которой отстоит на значительном расстоянии от точки вращения в локтевом суставе (точка опоры), необходима значительно большая сила мышц-сгибате-



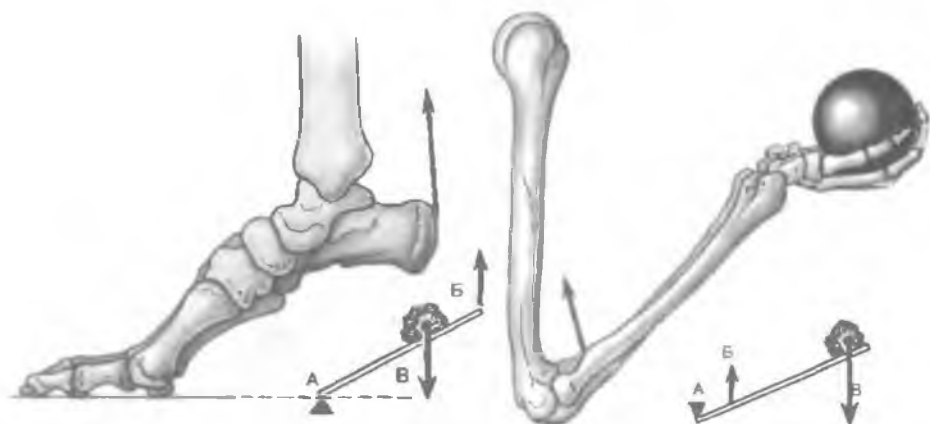


Рис. 133. Рычаг силы (схема).

А — точка опоры; Б — точка приложения силы; В — точка сопротивления.

Рис. 134. Рычаг скорости (схема).

А — точка опоры; Б — точка приложения силы; В — точка сопротивления.

лей, прикрепляющихся вблизи от локтевого сустава (в точке приложения силы). При этом наблюдаются выигрыш в скорости и размахе движения более длинного рычага (точка сопротивления) и проигрыш в силе, действующей в точке приложения этой силы.

РАЗВИТИЕ МЫШЦ

Источником происхождения всей скелетной, поперечнополосатой мускулатуры тела у человека, как и у животных, является средний зародышевый листок — мезодерма. Однако развитие мышц в пределах туловища, головы и конечностей имеет ряд особенностей, понять которые легче, проследив начальные этапы эмбриогенеза. Мускулатура туловища развивается преимущественно из дорсального, парааксиального (околоосевого) отдела мезодермы, который образует первичные сегменты тела — с о м и т ы. Сомиты расположены по сторонам от осевых органов зародыща — нервной трубки и спинной струны. На 4-й неделе развития насчитывается около 40 пар сомитов: от 3 до 5 затылочных, 8 шейных, 12 грудных, 5 поясничных, 5 крестцовых и 4—5 хвостовых. Далее каждый сомит подразделяется на 3 части: склеротом, дерматом и миотом; из последнего развиваются мышцы туловища.

Первоначально м и о т о м занимает дорсомедиальный отдел сомита и имеет полость (миоцель). Разрастаясь, миотом теряет характер многослойного образования и превращается в

синцитиальную массу, полость его исчезает. В процессе дальнейшего развития клеточная масса дифференцируется в поперечнополосатые сократительные волокна. В результате вся масса миотома разделяется на участки цилиндрической формы, состоящие из мышечных волокон, которые еще сохраняют метамерное положение (рис. 135). Миотомы разрастаются в дорсальном и вентральном направлениях. Из дорсальных частей миотомов в дальнейшем развиваются глубокие, так называемые собственные мышцы спины. Из вентральных частей миотомов происходят глубокие мышцы груди и мускулатура передней и боковых стенок живота (рис. 136). Глубокие мышцы спины, груди и мышцы живота, которые закладываются и остаются на всем протяжении в пределах туловища, именуется **аутохтонными (собственными) мышцами** (от греч. *áutos* — сам, тот самый; *chthón* — земля, *autochthónos* — туземный, местный).

Очень рано, на стадии деления сомитов на части, миотомы получают связь с нервной системой. Каждому миотому соответствует определенный участок нервной трубки — невромер, от которого к нему подходят нервные волокна будущих спинномозговых нервов. При этом дорсальные мышцы получают иннервацию от дорсальных ветвей спинномозговых нервов, тогда как вентральная мускулатура иннервируется вентральными ветвями этих нервов. Важно отметить, что каждый нерв следует за мышцей в процессе ее перемещений и изменений в онтогенезе. Поэтому уровень отхождения нерва к данной мышце может указывать на место ее закладки. Примером может служить диафрагма, которая развивается из шейных миотомов и иннервируется диафрагмальным нервом, являющимся ветвью шейного сплетения. Диафрагма развивается из 4—5-го шейного миотома и в последующем опускается до нижней апертуры грудной клетки. В процессе формирования некоторых мышц происходит частичное замещение мышечных волокон соединительной тканью, в результате чего образуются апоневрозы мышц (например, косые мышцы, поперечная мышца живота и др.).

Мышцы головы (мимические, жевательные) и некоторые мышцы шеи развиваются за счет вентрального несегментированного отдела мезодермы в головном конце тела зародыша, в месте расположения висцеральной мускулатуры. Жевательные мышцы и некоторые мышцы шеи (например, челюстно-подъязычная мышца и др.) образуются в результате преобразования закладки первой висцеральной дуги. Эти мышцы прикрепляются к костям лицевого (висцерального) черепа, где находится головной конец пищеварительной трубки. Мимические мышцы развиваются из общей закладки мускулатуры второй висцеральной дуги. На основе закладки мускулатуры жаберных дуг развиваются трапециевидная и грудино-ключично-сосцевидная мышцы. К висцеральной мускулатуре принадлежат также некоторые мышцы промежности (например, мышца, поднимающая задний проход).

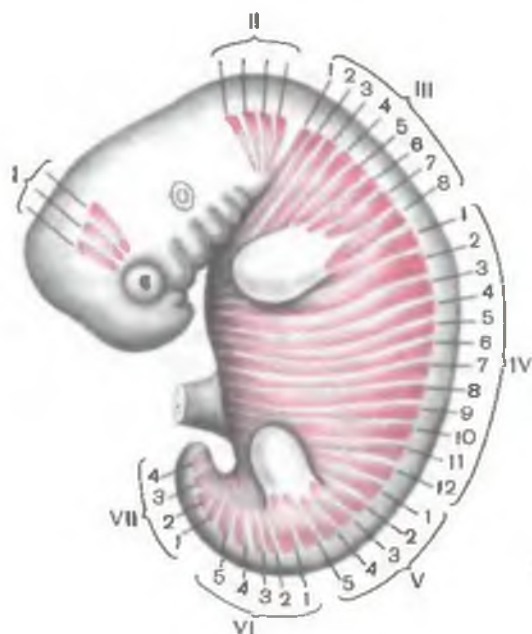


Рис. 135. Метамерное положение миотомов головы и туловища у зародыша.

I — миотомы, из которых развиваются мышцы глаз; II — затылочные миотомы; III — миотомы шейного отдела туловища; IV — миотомы грудного отдела; V — миотомы поясничного отдела; VI — миотомы крестцового отдела; VII — миотомы копчикового отдела. Арабскими цифрами обозначены номера параичных сегментов тела.

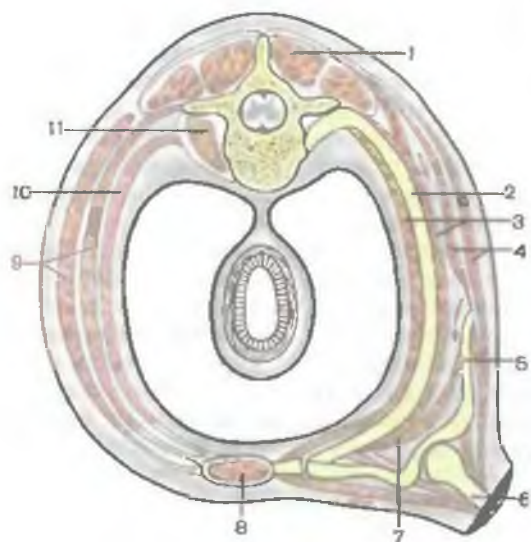


Рис. 136. Расположение мышечных слоев в стенках туловища и плечевого пояса (схема); поперечный разрез. В левой части рисунка показана стенка брюшной полости, в правой части — верхние отделы грудной стенки.

1 — мышца, выпрямляющая позвоночник; 2 — ребро; 3 — наружные и внутренние межреберные мышцы; 4 — ромбовидная мышца и широчайшая мышца спины; 5 — лопатка; 6 — плечевая кость; 7 — передняя зубчатая мышца; 8 — прямая мышца живота; 9 — наружная и внутренняя косые мышцы живота; 10 — лоперечная мышца живота; 11 — большая поясничная мышца.

В области головы имеются и такие мышцы, которые развиваются из миотомов головных сомитов. К ним относятся мышцы, обеспечивающие движения глазного яблока (иннервируются III, IV, VI черепными нервами). Из переместившихся затылочных миотомов образуются мышцы языка, иннервируемые подъязычным нервом.

Сложные процессы развития претерпевает мускулатура, соединяющая конечности с туловищем. Здесь имеются мышцы, закладывающиеся в мезенхимном зачатке конечности, которые затем своими проксимальными концами «переселяются» на туловище и прикрепляются на его костях. Это так называемые трункопетальные мышцы (от лат. *trūncus* — туловище, *pétere* — направлять, пускаться; направляющиеся к туловищу). К трункопетальным мышцам относятся большая и малая грудные мышцы, широчайшая мышца спины. На нижней конечности имеется одна трункопетальная мышца — большая поясничная. Некоторые другие мышцы, развивающиеся из вентральных отделов туловищных миотомов и на основе жаберной мускулатуры, своими дистальными концами переходят с туловища и черепа на конечности и прикрепляются к ее костям. Эти мышцы называются трункофугальными (от лат. *trūncus* — туловище, *fūgere* — бегать; убегающие с туловища). К трункофугальным мышцам относятся трапециевидная, грудиноключично-сосцевидная, большая и малая ромбовидные, передняя зубчатая, лопаточно-подъязычная, подключичная мышцы, а также мышца, поднимающая лопатку. Те мышцы, которые закладываются в пределах зачатков конечностей из мезенхимы и остаются в пределах конечностей, называются аутохтонными (туземными) мышцами конечностей.

ВАРИАНТЫ И АНОМАЛИИ МЫШЦ

Варианты и аномалии развития скелетных мышц в виде изменения их положения, величины и формы чаще встречаются на обеих сторонах тела одновременно. Некоторые мышцы могут отсутствовать (например, большая и малая круглые мышцы). У некоторых мышц появляются новые головки или пучки волокон (клювовидно-плечевая, плечевая мышцы) или отсутствует одна головка (двуглавая мышца плеча). Описаны разделения одной мышцы на несколько самостоятельных мышц (сгибатель пальцев). Чаще варианты и аномалии мышц обнаруживаются на верхних конечностях, особенно в группах более дифференцированных мышц (на предплечье и кисти).

Вопросы для повторения и самоконтроля

1. Назовите составные части мышцы.
2. Назовите вспомогательные аппараты мышц, расскажите об их строении и назначении.

3. Расскажите о классификации мышц.
4. Назовите виды рычагов, приведите примеры.
5. От чего зависит сила мышц? Расскажите об анатомическом и физиологическом поперечниках мышц.
6. Какие виды работы мышц выделяют в функциональной анатомии?
7. Из каких зачатков образуются мышцы туловища, головы и конечностей?

МЫШЦЫ И ФАСЦИИ ЧАСТЕЙ ТЕЛА

МЫШЦЫ И ФАСЦИИ ТУЛОВИЩА

Мышцы туловища разделяются на мышцы спины, груди и живота. **Задние области туловища** (*regiónes dorsales*) охватывают всю заднюю поверхность туловища. Верхнюю границу спины составляют наружный затылочный выступ и верхняя выйная линия затылочной кости. Нижней границей служат уровень крестцово-подвздошных сочленений и копчик. По бокам спина граничит с плечевым поясом, подмышечной ямкой и латеральными поверхностями груди и живота по задним правой и левой подмышечным линиям. В пределах спины различаются отдельные области: **позвоночная** (*regio vertebralis*), **крестцовая** (*regio sacralis*), **лопаточная** (*regio scapularis*), **подлопаточная** (*regio infrascapularis*) и **поясничная** (*regio lumbalis*). Кроме того, для удобства описания мышц сюда же включается **задняя область шеи** (*regio cervicalis posterior*).

МЫШЦЫ И ФАСЦИИ СПИНЫ

Мышцы спины (*músculi dórsi*) парные, занимают всю дорсальную сторону туловища, начиная от области крестца и прилегающих частей подвздошных гребней, до основания черепа. Располагаясь послойно, эти мышцы имеют сложные анатомо-топографические отношения, обусловленные особенностями их развития и функции. Различают поверхностные и глубокие мышцы спины (табл. 15). Мышцы покрыты фасциями, которые отделяют одну группу мышц от другой.

Большинство поверхностных мышц спины развиваются в связи с верхней конечностью. К ним относятся трапециевидная мышца, широчайшая мышца спины, мышца, поднимающая лопатку, большая и малая ромбовидные мышцы. Верхняя и нижняя задние зубчатые мышцы расположены глубже и прикрепляются к ребрам.

Глубокие мышцы, составляющие большую часть мускулатуры спины, являются производными миотомов — мышечных за-

Таблица 15. Мышцы спины и подзатылочные мышцы

| Мышцы | Начало | Прикрепление | Функция | Иннервация |
|---|---|--|--|---|
| Мышцы спины Поверхностные мышцы Трапецевидная | Наружный затылочный выступ и верхняя выйная линия затылочной кости, выйная связка, остистые отростки VII шейного и всех грудных позвонков, надостистая связка | Акромиальный конец ключицы, акромион, ость лопатки | Приближает лопатку к позвоночнику, вращает лопатку вокруг сагиттальной оси; при двустороннем сокращении наклоняет голову назад, разгибает шейную часть позвоночного столба | Добавочный нерв, мышечные ветви шейного сплетения |
| Широчайшая мышца спины | Остистые отростки шести нижних грудных и всех поясничных позвонков, дорсальная поверхность крестца, наружная губа подвздошного гребня, IX—XII ребра | Гребень малого бугорка плечевой кости | Приводит плечо, тянет его кзади, поворачивает кнутри. При фиксированных руках подтягивает к ним туловище | Грудоспинальный нерв |
| Большая ромбовидная | Остистые отростки I—V грудных позвонков | Медиальный край лопатки ниже ее ости | Тянет лопатку к позвоночному столбу и вверх, прижимает лопатку к грудной клетке (вместе с передней зубчатой мышцей) | Дорсальный нерв лопатки |
| Малая ромбовидная | Остистые отростки двух нижних шейных позвонков | Медиальный край лопатки выше ее ости | То же | То же |

| Мышцы | Начало |
|---------------------------------|---|
| Мышца, поднимающая лопатку | Поперечные отростки четырех верхних шейных позвонков |
| Верхняя задняя зубчатая | Остистые отростки VI—VII шейных и I—II грудных позвонков |
| Нижняя задняя зубчатая | Остистые отростки XI—XII грудных и I—II поясничных позвонков |
| Глубокие мышцы | |
| Ременная мышца головы | Нижняя часть вейной связки, остистые отростки VII шейного и верхних 3—4 грудных позвонков |
| Ременная мышца шеи | Остистые отростки III—IV грудных позвонков |
| Мышца, выпрямляющая позвоночник | Дорсальная поверхность крестца и наружная губа подвздошного гребня, остистые отростки поясничных и нижних грудных позвонков, пояснично-грудная фасция |

Продолжение табл. 15

| Прикрепление | Функция | Иннервация |
|---|--|------------------------------------|
| Верхний угол лопатки | Поднимает верхний угол лопатки и тянет его в медиальном направлении | Дорсальный нерв лопатки |
| II—V ребра, кнаружи от углов | Поднимает II—V ребра, участвует в акте вдоха | Межреберные нервы |
| Нижние края IX—XII ребер | Опускает IX—XII ребра, участвует в акте выдоха | То же |
| Верхняя выйная линия, сосцевидный отросток височной кости | Поворачивает и наклоняет голову в свою сторону | Задние ветви спинномозговых нервов |
| Поперечные отростки 2—3 верхних шейных позвонков | Поворачивает шейную часть позвоночника в свою сторону, при двустороннем сокращении разгибает шейную часть позвоночника | То же |
| | Удерживает тело в вертикальном положении, разгибает позвоночник | » » |

Подвздошно-
реберная мышца

Длиннейшая мышца

Остистая мышца

Поперечно-
остистая мышца

Полуостистая
мышца

Многораздельные
мышцы

Мышцы-вращатели

Межостистые
мышцы

Поперечные отростки по-
звонков

Остистые отростки позвон-
ков

| | | |
|--|---|-----|
| Углы ребер, поперечные отростки IV—VII шейных позвонков | То же | » » |
| Поперечные отростки поясничных, грудных и шейных позвонков, углы II—XII ребер, сосцевидный отросток височной кости | » » | » » |
| Остистые отростки грудных и шейных позвонков | » » | » » |
| Остистые отростки вышележащих позвонков | Мышца является разгибателем позвоночника в соответствующих отделах (при двустороннем сокращении), при одностороннем сокращении наклоняет соответствующий отдел позвоночного столба, поворачивает его в свою сторону | » » |
| То же | Разгибают позвоночник | » » |

| Мышцы | Начало | Прикрепление | Функция | Иннервация |
|------------------------------------|--|--|--|------------------------------------|
| Межпоперечные мышцы | Поперечные отростки позвонков | Поперечные отростки вышележащих позвонков | Наклоняют позвоночник в свою сторону | Задние ветви спинномозговых нервов |
| Подзатылочные мышцы | | | | |
| Большая задняя прямая мышца головы | Остистый отросток II шейного позвонка (осевого) | Затылочная кость под нижней выйной линией | Поворачивает голову, наклоняет голову в свою сторону | Подзатылочный нерв |
| Малая задняя прямая мышца головы | Задний бугорок I шейного позвонка (атланта) | То же | Запрокидывает и наклоняет голову в свою сторону | То же |
| Верхняя косая мышца головы | Поперечный отросток I шейного позвонка (атланта) | » » | Наклоняет голову кзади (при двустороннем сокращении), при одностороннем сокращении наклоняет голову в свою сторону | » » |
| Нижняя косая мышца головы | Остистый отросток II шейного позвонка (осевого) | Поперечный отросток I шейного позвонка (атланта) | Поворачивает голову в | » » |

чатков первичных сегментов тела — сомитов. К этим мышцам относятся ременные мышцы головы и шеи, мышца, выпрямляющая туловище, подзатылочные и др.

Поверхностные мышцы спины

Поверхностные мышцы спины прикрепляются к костям плечевого пояса и плечевой кости и располагаются в два слоя. Первый слой образуют трапециевидная мышца и широчайшая мышца спины, второй — большая и малая ромбовидные мышцы, мышца, поднимающая лопатку, верхняя и нижняя зубчатая мышцы (рис. 137).

Трапециевидная мышца (*m. trapéziius*) плоская, треугольной формы, широким основанием обращена к задней срединной линии. Мышца занимает верхнюю часть спины и заднюю область шеи. Начинается короткими сухожильными пучками от наружного затылочного выступа, медиальной трети верхней выйной линии затылочной кости, от выйной связки, остистых островков VII шейного и всех грудных позвонков и от надостистой связки. От мест начала мышечные пучки направляются, заметно конвергируя, в латеральном направлении и прикрепляются к костям плечевого пояса. Верхние пучки мышцы проходят вниз и латерально, прикрепляются к задней поверхности наружной трети ключицы. Средние пучки ориентированы горизонтально кнаружи и прикрепляются к акромиону и лопаточной ости. Нижние пучки мышцы следуют вверх и латерально, переходят в сухожильную пластинку, которая прикрепляется к лопаточной ости. Сухожильное начало трапециевидной мышцы больше выражено на уровне нижней границы шеи, где мышца имеет наибольшую ширину. На уровне остистого отростка VII шейного позвонка мышцы обеих сторон формируют хорошо выраженную сухожильную площадку, которая обнаруживается в виде вдавления у живого человека.

Трапециевидная мышца на всем протяжении располагается поверхностно, ее верхний латеральный край образует заднюю сторону бокового (латерального) треугольника шеи. Нижний край трапециевидной мышцы прикрывает верхнюю часть широчайшей мышцы спины и медиальный край лопатки, образует медиальную границу так называемого аускультационного треугольника. Нижняя граница этого треугольника проходит по верхнему краю широчайшей мышцы спины, а латеральная — по нижнему краю большой ромбовидной мышцы (размеры треугольника увеличиваются при согнутой вперед в плечевом суставе руки, когда лопатка смещается латерально и кпереди).

Ф у н к ц и я: при одновременном сокращении всех частей трапециевидной мышцы при фиксированном позвоночнике лопатка приближается к позвоночнику. Верхние пучки мышцы

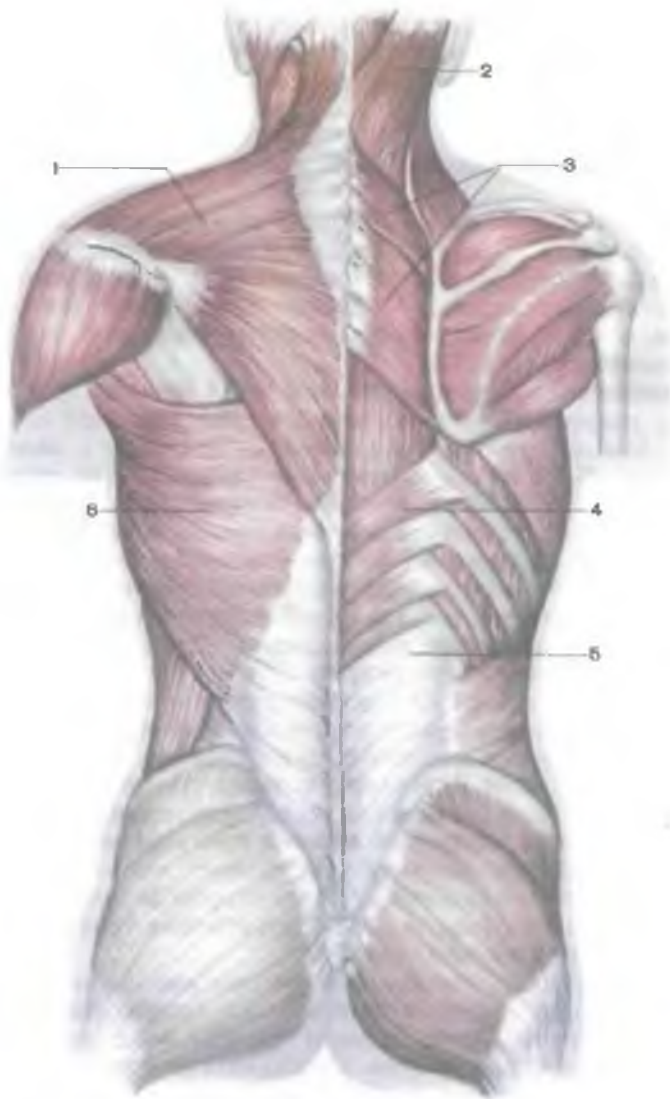

Рис. 137. Поверхностные мышцы спины.

1 — трапециевидная мышца; 2 — ременная мышца головы; 3 — большая и малая ромбовидные мышцы; 4 — нижняя задняя зубчатая мышца; 5 — пояснично-грудная фасция; 6 — широчайшая мышца спины

поднимают лопатку. Верхние и нижние пучки мышцы при одновременном сокращении вращают лопатку вокруг сагиттальной оси: нижний угол лопатки смещается вперед и латерально, а латеральный угол — кверху и медиально. При укрепленной лопатке и сокращении с двух сторон трапециевидные мышцы разгибают шейный отдел позвоночника и наклоняют голову назад. При одностороннем сокращении мышца поворачивает лицо в противоположную сторону.

И н н е р в а ц и я: добавочный нерв, шейное сплетение (C_{III}—C_{IV}).

К р о в о с н а б ж е н и е: поперечная артерия шеи, надлопаточная, затылочная артерии, задние межреберные артерии.

Широчайшая мышца спины (*m. latissimus dorsi*) плоская, треугольной формы, занимает нижнюю половину спины на соответствующей стороне. Широчайшая мышца спины лежит поверхностно, за исключением верхнего края, который скрыт под нижней частью трапециевидной мышцы. Внизу латеральный край широчайшей мышцы спины образует медиальную сторону поясничного треугольника (латеральную сторону этого треугольника образует край наружной косой мышцы живота, нижнюю — подвздошный гребень). Начинается мышца апоневрозом на остистых отростках нижних шести грудных и всех поясничных позвонков (вместе с поверхностной пластинкой пояснично-грудной фасции), на подвздошном гребне и срединном крестцовом гребне. Пучки мышцы ориентированы кверху и латерально в направлении нижней границы подмышечной ямки. Вверху к мышце присоединяются мышечные пучки, которые начинаются на нижних трех — четырех ребрах (они заходят между зубцами наружной косой мышцы живота) и на нижнем углу лопатки. Прикрывая своими нижними пучками нижний угол лопатки сзади, широчайшая мышца спины резко суживается и переходит в плоское толстое сухожилие, которое прикрепляется к гребню малого бугорка плечевой кости. Вблизи места прикрепления мышца прикрывает сзади сосуды и нервы, расположенные в подмышечной полости. Между большой круглой мышцей и широчайшей мышцей спины имеется межмышечная синовиальная сумка.

Ф у н к ц и я: приводит руку к туловищу и поворачивает ее внутрь (*pronatio*), разгибает плечо, поднятую руку опускает. Если руки фиксированы на спортивном снаряде, подтягивает к ним туловище (при выполнении упражнений на перекладине, лазании, плавании).

И н н е р в а ц и я: грудоспинной нерв (C_{IV}—C_{VII}).

К р о в о с н а б ж е н и е: грудоспинная артерия, задняя артерия, огибающая плечевую кость, задние межреберные артерии.

Мышца, поднимающая лопатку (*m. levator scapulae*), начинается сухожильными пучками на задних бугорках поперечных от-

ростков верхних трех или четырех шейных позвонков (между местами прикрепления средней лестничной мышцы — спереди и ременной мышцы шеи — сзади). Направляясь вниз, мышца прикрепляется к медиальному краю лопатки, между верхним ее углом и остью. В верхней своей трети она прикрыта грудиноключично-сосцевидной мышцей, а в нижней трети — трапециевидной мышцей. Кпереди от мышцы, поднимающей лопатку, проходят нерв к ромбовидной мышце и глубокая ветвь поперечной артерии шеи.

Ф у н к ц и я: поднимает лопатку, одновременно приближая ее к позвоночнику. При укрепленной лопатке наклоняет в свою сторону шейную часть позвоночника.

И н н е р в а ц и я: дорсальный нерв лопатки (C_{IV}—C_V).

К р о в о с н а б ж е н и е: восходящая шейная артерия, поперечная артерия шеи.

Малая и большая ромбовидные мышцы (mm. rhomboidei minor et major) часто срастаются и образуют одну мышцу. *Малая ромбовидная мышца* начинается на нижней части выйной связки, остистых отростках VII шейного и I грудного позвонков и на надостистой связке. Пучки мышцы идут косо сверху вниз и латерально, прикрепляются к медиальному краю лопатки выше уровня ости лопатки.

Большая ромбовидная мышца берет начало на остистых отростках II—V грудных позвонков. Прикрепляется мышца к медиальному краю лопатки ниже уровня ее ости, вплоть до ее нижнего угла. Ромбовидные мышцы, располагаясь под трапециевидной мышцей, покрывают сзади верхнюю заднюю зубчатую мышцу и мышцу, выпрямляющую туловище.

Ф у н к ц и я: приближают лопатку к позвоночнику, одновременно перемещая ее кверху.

И н н е р в а ц и я: дорсальный нерв лопатки (C_{IV}—C_V).

К р о в о с н а б ж е н и е: поперечная артерия шеи, надлопаточная артерия, задние межреберные артерии.

К ребрам прикрепляются две тонкие плоские мышцы — верхняя и нижняя задние зубчатые (рис. 138).

Верхняя задняя зубчатая мышца (m. serratus posterior superior) расположена под ромбовидными мышцами, начинается мышца плоской сухожильной пластинкой на нижней части выйной связки и остистых отростках VI—VII шейных и I—II грудных позвонков. Направляясь косо сверху вниз и латерально, мышца прикрепляется отдельными зубцами к задней поверхности II—V ребер, кнаружи от их углов.

Ф у н к ц и я: поднимает ребра.

И н н е р в а ц и я: межреберные нервы (Th_I—Th_{IV}).

К р о в о с н а б ж е н и е: задние межреберные артерии, глубокая артерия шеи.

Нижняя задняя зубчатая мышца (m. serratus posterior inferior) лежит впереди широчайшей мышцы спины, начинается сухо-

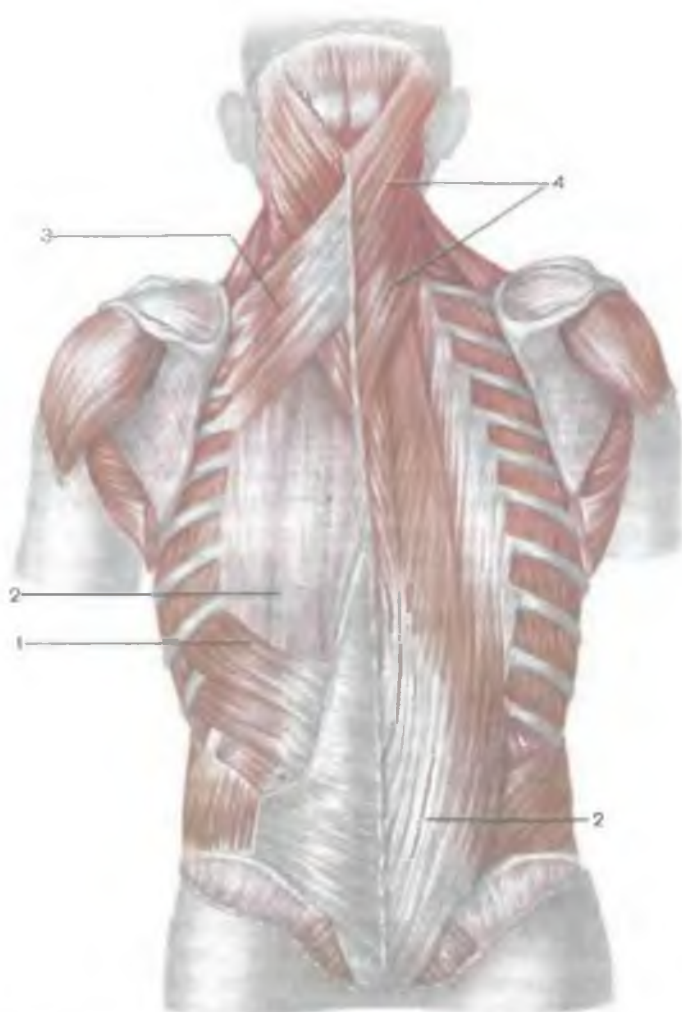


Рис. 138. Мышцы спины. Слева видны верхняя и нижняя задние зубчатые мышцы, справа они удалены.

1 — нижняя задняя зубчатая мышца; 2 — мышца, выпрямляющая позвоночник; 3 — верхняя задняя зубчатая мышца; 4 — ременные мышцы головы и шеи.

жильной пластинкой на остистых отростках XI—XII грудных и I—II поясничных позвонков. Эта мышца сращена с поверхностной пластинкой пояснично-грудной фасции и началом широчайшей мышцы спины, прикрепляется отдельными мышечными зубцами к четырем нижним ребрам.

Ф у н к ц и я: опускает ребра.

И н н е р в а ц и я: межреберные нервы (Th_{IX}—Th_{XII}).

К р о в о с н а б ж е н и е: задние межреберные артерии.

Глубокие мышцы спины

Глубокие мышцы спины образуют три слоя: поверхностный, средний и глубокий. Поверхностный слой представлен ременной мышцей головы, ременной мышцей шеи и мышцей, выпрямляющей позвоночник. Средний слой образует поперечно-остистая мышца. Глубокий слой образуют межостистые, межпоперечные и подзатылочные мышцы.

Наибольшего развития достигают мышцы **п о в е р х н о с т н о г о с л о я**, относящиеся к типу сильных мышц, выполняющих преимущественно статическую работу. Они простираются на всем протяжении спины и задней области шеи от крестца до затылочной кости. Места начала и прикрепления этих мышц занимают обширные поверхности. Поэтому при своем сокращении мышцы поверхностного слоя развивают большую силу, удерживая в вертикальном положении позвоночник, который служит опорой для головы, ребер, внутренностей и верхних конечностей. **М ы ш ц ы с р е д н е г о с л о я** расположены косо, перекидываются от поперечных к остистым отросткам позвонков. Они образуют несколько слоев, причем в самом глубоком слое мышечные пучки наиболее короткие и прикрепляются к соседним позвонкам. Чем поверхностнее лежат мышечные пучки, тем они длиннее и через большее число позвонков перекидываются (от 5 до 6). В **с а м о м г л у б о к о м , т р е т ь е м , с л о е** короткие мышцы располагаются не на всех уровнях позвоночника. Эти мышцы хорошо развиты в наиболее подвижных отделах позвоночного столба: шейном, поясничном и нижнем грудном. К третьему слою относятся также мышцы, действующие на атлантозатылочный сустав. Эти мышцы получили название **п о д з а т ы л о ч н ы х м ы ш ц** (*mm. suboccipitales*).

Глубокие мышцы спины становятся видны после того, как послойно отпрепарированы и пересечены поверхностные мышцы: широчайшая мышца спины, трапециевидная мышца, а также ромбовидные и зубчатые мышцы (рис. 139).

Ременная мышца головы (*m. splenius capitis*) располагается спереди от верхней части грудиноключично-сосцевидной и трапециевидной мышц. Начинается на нижней половине выйной связки (ниже уровня IV шейного позвонка), на остистых отростках VII шейного и верхних трех—четырех грудных позвонков. Пучки этой мышцы идут вверх и латерально и прикрепляются к сосцевидному отростку височной кости и к площадке под латеральной частью верхней выйной линии затылочной кости.

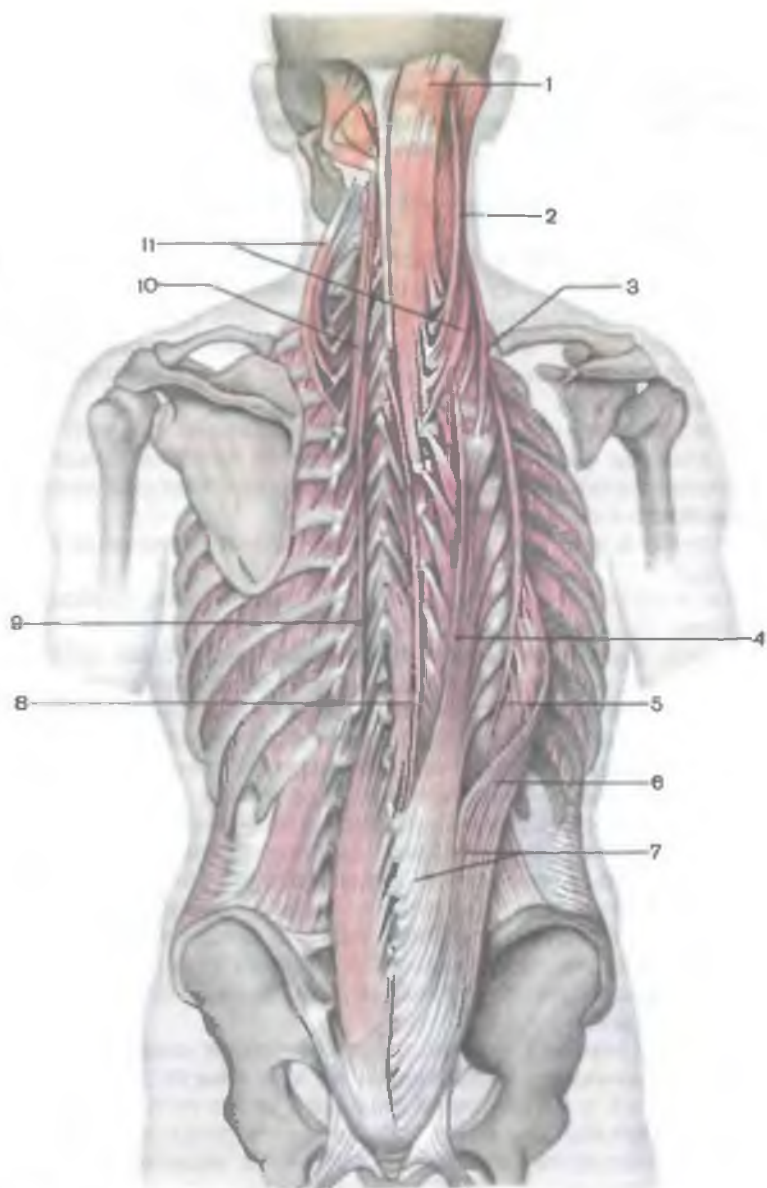


Рис. 139. Глубокие мышцы спины. Справа показан разгибатель туловища, слева — поперечно-остистая мышца.

1 — полуостистая мышца головы; 2 — длинная мышца головы; 3 — подвздошно-реберная мышца шеи; 4 — длинная мышца груди; 5 — подвздошно-реберная мышца спины; 6 — подвздошно-реберная мышца поясницы; 7 — мышца, выпрямляющая позвоночник (до деления); 8 — остистая мышца груди; 9 — полуостистая мышца груди; 10 — полуостистая мышца шеи; 11 — длинная мышца шеи.

Ф у н к ц и я: при двустороннем сокращении мышцы разгибают шейную часть позвоночника и голову. При одностороннем сокращении мышца поворачивает голову в свою сторону.

И н н е р в а ц и я: задние ветви шейных спинномозговых нервов (С_{III}—С_{VIII}).

К р о в о с н а б ж е н и е: затылочная артерия, глубокая шейная артерия.

Ременная мышца шеи (*m. splenius cervicis*) начинается на остистых отростках III—IV грудных позвонков. Прикрепляется к задним бугоркам поперечных отростков двух или трех верхних шейных позвонков. Мышца прикрывает сзади начало пучков мышцы, поднимающей лопатку. Сзади от нее находится трапециевидная мышца.

Ф у н к ц и я: при одновременном (с обеих сторон) сокращении мышцы разгибают шейную часть позвоночника. При одностороннем сокращении мышца поворачивает шейную часть позвоночника в свою сторону.

И н н е р в а ц и я: задние нервы спинномозговых нервов (С_{III}—С_{VIII}).

К р о в о с н а б ж е н и е: затылочная артерия, глубокая артерия шеи.

Мышца, выпрямляющая позвоночник (*m. erector spinae*) — самая сильная из аутохтонных мышц спины, простирается на всем протяжении позвоночника — от крестца до основания черепа. Залегаet кпереди от трапециевидной, ромбовидных, задних зубчатых мышц, широчайшей мышцы спины. Сзади мышца, выпрямляющая позвоночник, покрыта поверхностным листком пояснично-грудной фасции. Начинается мышца толстыми сухожильными пучками на дорсальной поверхности крестца, остистых отростках, надостистых связках поясничных, XII и XI грудных позвонков, заднем отрезке гребня подвздошной кости и пояснично-грудной фасции. Часть сухожильных пучков, начинающихся в области крестца, сливается с пучками крестцово-бугорной и дорсальных крестцово-подвздошных связок.

На уровне верхних поясничных позвонков мышца, выпрямляющая позвоночник, разделяется на три тракта: латеральный, промежуточный и медиальный. Каждый тракт получает свое название. Латеральный тракт является подвздошно-реберной мышцей, промежуточный — длиннейшей мышцей, медиальный — остистой мышцей. Каждая из указанных мышц в свою очередь подразделяется на части.

Особенности строения мышцы, выпрямляющей позвоночник, сложились в ходе антропогенеза в связи с прямохождением. То, что мышца развита сильно и имеет общее начало на костях таза, а выше разделяется на отдельные тракты, прикрепляющиеся широко на позвонках, ребрах и на основании черепа, можно объяснить тем, что она выполняет важнейшую

функцию — удерживает тело в вертикальном положении. Вместе с тем разделение мышцы на отдельные тракты, подразделение последних на разных уровнях дорсальной стороны туловища на более короткие мышцы, имеющие меньшую протяженность между пунктами начала и прикрепления, позволяет мышце действовать избирательно. Так, например, при сокращении подвздошно-реберной мышцы поясницы соответствующие ребра оттягиваются книзу и тем самым создается опора для проявления силы действия диафрагмы при ее сокращении и т.д.

Подвздошно-реберная мышца (*m. iliocostalis*; см. рис. 139) является самой латеральной частью мышцы, выпрямляющей позвоночник. Начинается эта мышца на подвздошном гребне, внутренней поверхности поверхностного листка пояснично-грудной фасции. Мышечные пучки проходят кверху по задней поверхности ребер латерально от их углов до поперечных отростков нижних (VII—IV) шейных позвонков. Соответственно расположению отдельных частей мышцы ее подразделяют на подвздошно-реберную мышцу поясницы, подвздошно-реберную мышцу груди и подвздошно-реберную мышцу шеи.

Подвздошно-реберная мышца поясницы (*m. iliocostalis lumborum*) начинается на подвздошном гребне, внутренней стороне поверхностной пластинки пояснично-грудной фасции; прикрепляется отдельными плоскими сухожилиями к углам шести нижних ребер.

Подвздошно-реберная мышца груди (*m. iliocostalis thoracis*) начинается на шести нижних ребрах, кнутри от мест прикрепления подвздошно-реберной мышцы поясницы; прикрепляется к шести верхним ребрам в области их углов и к задней поверхности поперечного отростка VII шейного позвонка.

Подвздошно-реберная мышца шеи (*m. iliocostalis cervicis*) начинается в области углов III, IV, V и VI ребер (кнутри от мест прикрепления подвздошно-реберной мышцы груди) и прикрепляется к задним бугоркам поперечных отростков VII—IV шейных позвонков.

Ф у н к ц и я: подвздошно-реберная мышца вместе с другими частями мышцы, выпрямляющей позвоночник, разгибает позвоночник. При одностороннем сокращении наклоняет позвоночник в свою сторону, опускает ребра. Нижние пучки этой мышцы, оттягивая и укрепляя ребра, создают опору для диафрагмы.

И н н е р в а ц и я: задние ветви шейных, грудных и поясничных спинномозговых нервов (C_{IV}—C_{III}).

К р о в о с н а б ж е н и е: задние межреберные артерии, поясничные артерии.

Длиннейшая мышца (*m. longissimus*) — наиболее крупная из трех мышц, образующих мышцу, выпрямляющую позвоночник.

Располагается медиальнее подвздошно-реберной мышцы, между ней и остистой мышцей. У длиннейшей мышцы выделяют длиннейшую мышцу груди, длиннейшую мышцу шеи и длиннейшую мышцу головы.

Длиннейшая мышца груди (*m. longissimus thóracis*; см. рис. 139) имеет наибольшую протяженность, берет начало на задней поверхности крестца, поперечных отростках поясничных и нижних грудных позвонков и прикрепляется к задней поверхности нижних девяти ребер между их бугорками и углами и к верхушкам поперечных отростков всех грудных позвонков.

Длиннейшая мышца шеи (*m. longissimus cérvicis*) начинается длинными сухожилиями на верхушках поперечных отростков верхних пяти грудных позвонков и прикрепляется к задним бугоркам поперечных отростков VI—II шейных позвонков.

Длиннейшая мышца головы (*m. longissimus cápitis*) начинается сухожильными пучками на поперечных отростках I—III грудных III—VII шейных позвонков, прикрепляется к задней поверхности сосцевидного отростка височной кости под сухожилиями грудиноключично-сосцевидной мышцы и ременной мышцы головы.

Ф у н к ц и и: длиннейшие мышцы груди и шеи разгибают позвоночник и наклоняют его в свою сторону. Длиннейшая мышца головы разгибает голову, поворачивает лицо в свою сторону.

И н н е р в а ц и я: задние ветви шейных, грудных и поясничных спинномозговых нервов (C_{II}—L_V).

К р о в о с н а б ж е н и е: поясничные, задние межреберные артерии, глубокая шейная артерия.

Остистая мышца (*m. spinális*) самая медиальная из трех частей мышцы, выпрямляющей позвоночник (см. рис. 139). Прилежит мышца непосредственно к остистым отросткам грудных и шейных позвонков. У этой мышцы выделяют остистую мышцу груди, остистую мышцу шеи и остистую мышцу головы.

Остистая мышца груди (*m. spinális thóracis*) начинается тремя—четырьмя сухожилиями на остистых отростках II и I поясничных, XII и XI грудных позвонков; прикрепляется к остистым отросткам верхних восьми грудных позвонков. Мышца сращена с глубже лежащей полуостистой мышцей груди.

Остистая мышца шеи (*m. spinális cérvicis*) начинается на остистых отростках I и II грудных, VII шейного позвонков и нижней части вейной связки. Прикрепляется мышца к остистому отростку II шейного позвонка (иногда к III—IV).

Остистая мышца головы (*m. spinális cápitis*) начинается тонкими пучками на остистых отростках верхних грудных и нижних шейных позвонков, поднимается вверх и прикрепляется к затылочной кости вблизи наружного затылочного выступа. Эта мышца часто отсутствует.

Ф у н к ц и я: разгибает позвоночник.

И н н е р в а ц и я: задние ветви шейных, грудных и верхних поясничных спинномозговых нервов (С_{III}—L_{II}).

К р о в о с н а б ж е н и е: задние межреберные артерии, глубокая шейная артерия.

Функция всей мышцы, выпрямляющей позвоночник, достаточно точно отражает ее наименование. Поскольку составные части мышцы имеют начало на позвонках, она может действовать всей массой как разгибатель позвоночника (туловища) и головы, преодолевая сопротивление вентральной мускулатуры и силы тяжести тела. Сокращаясь отдельными частями с обеих сторон, эта мышца может опускать ребра, разгибать различные отделы позвоночника, запрокидывать назад голову. При одностороннем сокращении наклоняет позвоночник (туловище) в ту же сторону. Большую силу развивает мышца, когда она предупреждает падение тела вперед под действием вентрально расположенных мышц, имеющих больший рычаг действия на позвоночный столб.

Поперечно-остистая мышца (*m. transversospinalis*) представлена множеством послойно расположенных мышечных пучков, которые проходят косо вверх с латеральной в медиальную сторону от поперечных отростков к остистым отросткам позвонков. Мышечные пучки поперечно-остистой мышцы имеют неодинаковую длину и, перекидываясь через различное количество позвонков, образуют отдельные мышцы: полуостистую, многораздельные и мышцы-вращатели.

Каждая из указанных мышц в свою очередь подразделяется на отдельные мышцы, получившие название по месту расположения на дорсальной стороне туловища, шеи и затылочной области головы. В указанной последовательности рассматриваются отдельные части поперечно-остистой мышцы.

Полуостистая мышца (*m. semispinalis*) имеет вид длинных мышечных пучков, начинается она на поперечных отростках нижележащих позвонков, перекидывается через 4—6 позвонков и прикрепляется к остистым отросткам вышележащих позвонков. У этой мышцы выделяют полуостистые мышцы груди, шеи и головы.

Полуостистая мышца груди (*m. semispinalis thoracis*) начинается на поперечных отростках шести нижних грудных позвонков и прикрепляется к остистым отросткам четырех верхних грудных и двух нижних шейных позвонков.

Полуостистая мышца шеи (*m. semispinalis cervicis*) берет начало на поперечных отростках шести верхних грудных позвонков и суставных отростках четырех нижних шейных позвонков. Прикрепляется мышца к остистым отросткам V—II шейных позвонков.

Полуостистая мышца головы (*m. semispinalis capitis*) широкая, толстая, начинается на поперечных отростках шести верхних грудных и суставных отростках четырех нижних шейных

позвонков (кнаружи от длинных мышц головы и шеи). Прикрепляется мышца к затылочной кости между верхней и нижней выйными линиями. Мышца сзади прикрыта ременной и длиннейшей мышцами головы. Глубже и кпереди от полуостистой мышцы головы залегает полуостистая мышца шеи.

Ф у н к ц и я: полуостистые мышцы груди и шеи разгибают грудной и шейный отделы позвоночника, при одностороннем сокращении поворачивают эти отделы позвоночника в противоположную сторону. Полуостистая мышца головы запрокидывает голову назад, поворачивая (при одностороннем сокращении) лицо в противоположную сторону.

И н н е р в а ц и я: задние ветви шейных и грудных спинномозговых нервов (С_{III}—Т_{XII}).

К р о в о с н а б ж е н и е: задние межреберные артерии, глубокая шейная артерия.

Многораздельные мышцы (mm. multifidi) представляют собой мышечно-сухожильные пучки, которые начинаются на поперечных отростках нижележащих позвонков и прикрепляются к остистым отросткам вышележащих. Эти мышцы, перекидываясь через 2—4 позвонка, занимают место по сторонам от остистых отростков позвонков на всем протяжении позвоночного столба, начиная от крестца и до II шейного позвонка. Многораздельные мышцы лежат непосредственно впереди полуостистой и длиннейшей мышц.

Ф у н к ц и я: поворачивают позвоночный столб вокруг его продольной оси, участвуют в разгибании и наклоне его в свою сторону.

И н н е р в а ц и я: задние ветви спинномозговых нервов (С_{III}—S_I).

К р о в о с н а б ж е н и е: поясничные и задние межреберные артерии, глубокая шейная артерия.

Мышцы-вращатели шеи, груди и поясницы (mm. rotatores cérvicis, thóracis et lumbórum) располагаются в самом глубоком слое мускулатуры спины, в борозде между остистыми и поперечными отростками. Эти мышцы лучше выражены в пределах грудного отдела позвоночника. Соответственно протяженности пучков они подразделяются на длинные и короткие. *Длинные мышцы-вращатели* начинаются на поперечных отростках и прикрепляются к основаниям остистых отростков вышележащих позвонков, перекидываясь через один позвонок. *Короткие мышцы-вращатели* располагаются между соседними позвонками.

Ф у н к ц и я: поворачивают позвоночный столб вокруг его продольной оси.

И н н е р в а ц и я: задние ветви поясничных, грудных и шейных спинномозговых нервов.

К р о в о с н а б ж е н и е: поясничные и задние межреберные артерии, глубокая шейная артерия.

Мышцы, поднимающие ребра (mm. levatóres costárum), подразделяются на короткие и длинные. **Короткие мышцы** занимают задние отрезки межреберных промежутков медиально от наружных межреберных мышц. Они начинаются отдельными пучками на поперечных отростках VII шейного, I и II грудных позвонков, проходят вниз, латерально и прикрепляются к нижележащему ребру. **Длинные мышцы, поднимающие ребра**, начинаются на поперечных отростках VII—X грудных позвонков, перекидываются через нижележащее ребро и прикрепляются к следующему ребру, медиально от его угла.

Функция: поднимают ребра, способствуют расширению грудной клетки.

Иннервация: межреберные нервы (C_{III}—Th_{I-X}).

Кровоснабжение: задние межреберные артерии.

Межостистые мышцы шеи, груди и поясницы (mm. interspináles cérvicis, thóracis et lumbórum) соединяют остистые отростки позвонков между собой, начиная от II шейного и ниже. Они лучше развиты в шейном и поясничном отделах позвоночного столба, отличающихся наибольшей подвижностью. В грудной части позвоночника межостистые мышцы выражены слабо (могут отсутствовать).

Функция: участвуют в разгибании соответствующих отделов позвоночника.

Иннервация: задние ветви спинномозговых нервов.

Кровоснабжение: глубокая шейная артерия, задние межреберные и поясничные артерии.

Межпоперечные мышцы поясницы, груди и шеи (mm. intertransversárii lumbórum, thóracis et cérvicis) образованы короткими пучками, соединяющими поперечные отростки соседних позвонков, лучше выражены на уровне поясничного и шейного отделов позвоночного столба. Межпоперечные мышцы поясницы подразделяются на латеральные и медиальные. В области шеи выделяют передние (соединяющие передние бугорки поперечных отростков) и задние межпоперечные мышцы шеи, у которых имеются медиальная и латеральная части.

Функция: наклоняют соответствующие отделы позвоночного столба в свою сторону.

Иннервация: задние ветви шейных, грудных и поясничных спинномозговых нервов.

Кровоснабжение: поясничные, задние межреберные артерии, глубокая шейная артерия.

Подзатылочные мышцы

Подзатылочные мышцы (mm. suboccipitáles) (рис. 140) включают большую заднюю прямую мышцу головы, малую заднюю прямую мышцу головы, верхнюю и нижнюю косые мышцы головы. Перечисленные мышцы находятся глубоко под полуостистой,

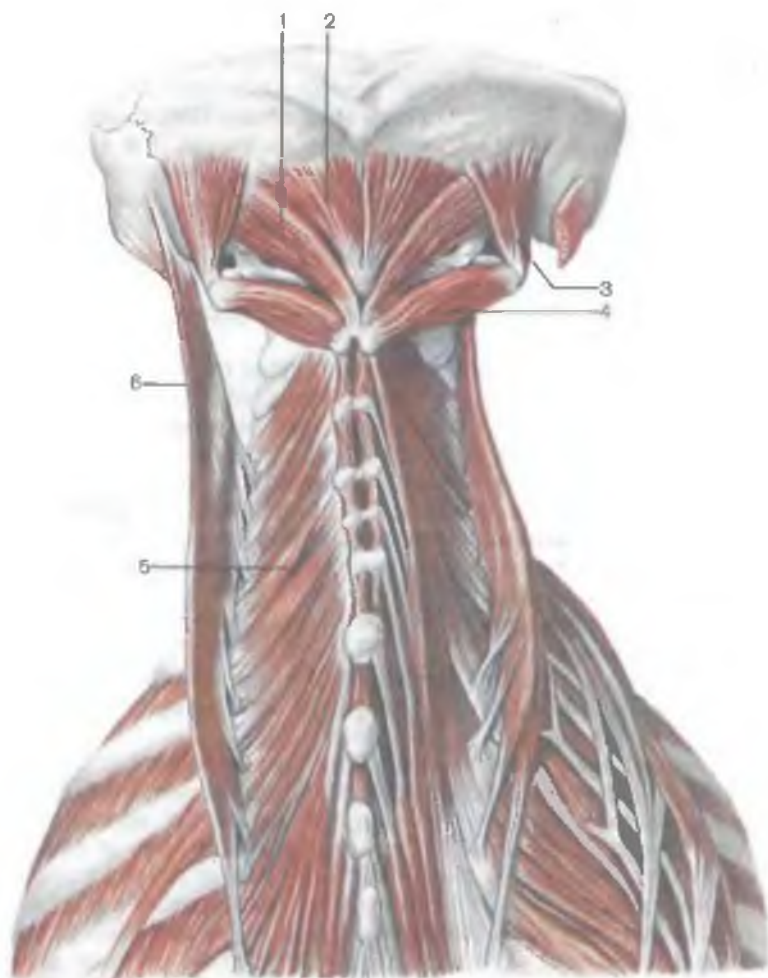


Рис. 140. Подзатылочные и глубокие мышцы задней области шеи.

1 — большая задняя прямая мышца головы; 2 — малая задняя прямая мышца головы; 3 — верхняя косая мышца головы; 4 — нижняя косая мышца головы; 5 — многораздельные мышцы; 6 — длиннейшая мышца головы.

длиннейшей и ременной мышцами головы. Подзатылочные мышцы ограничивают подзатылочное треугольное пространство (*trigónum suboccipitale*), в котором находятся позвоночная артерия, задняя ветвь первого шейного спинномозгового нерва, задняя дуга атланта и задняя атлантозатылочная мембрана.

Большая задняя прямая мышца головы (*m. réctus cápitis postérior májor*) начинается на остистом отростке осевого позвонка и прикрепляется к затылочной кости под нижней выйной линией.

Ф у н к ц и я: запрокидывает голову, наклоняет ее вбок, при одностороннем сокращении поворачивает голову в свою сторону.

И н н е р в а ц и я: подзатылочный нерв.

К р о в о с н а б ж е н и е: глубокая шейная артерия.

Малая задняя прямая мышца головы (*m. réctus cápitis postérior minor*) начинается на заднем бугорке атланта и прикрепляется к затылочной кости под нижней выйной линией, глубже и медиально от большой задней прямой мышцы головы.

Ф у н к ц и я: запрокидывает и наклоняет голову в сторону.

И н н е р в а ц и я: подзатылочный нерв (C₁).

К р о в о с н а б ж е н и е: глубокая шейная артерия.

Нижняя косая мышца головы (*m. obliquus cápitis inférior*) начинается на остистом отростке осевого позвонка, проходит вверх и латерально, прикрепляется к поперечному отростку атланта.

Ф у н к ц и я: разгибает, наклоняет в сторону и вращает голову вокруг продольной оси зуба осевого позвонка.

И н н е р в а ц и я: подзатылочный нерв (C₁).

К р о в о с н а б ж е н и е: глубокая шейная артерия.

Верхняя косая мышца головы (*m. obliquus cápitis supérior*) начинается на поперечном отростке атланта, проходит вверх и медиально, прикрепляется к затылочной кости над нижней выйной линией. Мышца лежит глубже и латерально от места прикрепления полуостистой мышцы головы.

Ф у н к ц и я: при двустороннем сокращении мышца разгибает голову, при одностороннем сокращении наклоняет голову латерально в свою сторону.

И н н е р в а ц и я: подзатылочный нерв (C₁).

К р о в о с н а б ж е н и е: глубокая шейная артерия.

ТОПОГРАФИЯ ФАСЦИЙ И КЛЕТЧАТОЧНЫХ ПРОСТРАНСТВ СПИНЫ

У живого человека отчетливо прощупываются наружный затылочный выступ, остистые отростки II и VII шейных, всех грудных и поясничных позвонков, а также средний крестцовый гребень. Определяются шейный и поясничный лордозы, грудной и крестцовый кифозы. По бокам от позвоночного столба прощупываются ребра, лопаточная ость, медиальный край и нижний угол лопатки. По бокам от средней линии определяются мышцы, выпрямляющие позвоночник. Эти мышцы легко прощупываются.

Кожа спины толстая, она спаяна с помощью соединительно-тканых пучков с поверхностной фасцией. В коже имеется множество сальных и потовых желез. Подкожная клетчатка хорошо выражена особенно у женщин, в ней проходят задние ветви межреберных кровеносных сосудов, нервов, ветви поперечных артерий шеи и лопатки.

Поверхностная фасция, покрывающая трапециевидную и широчайшую мышцы спины, выражена слабо. В поясничной области под поверхностной фасцией залегает пояснично-ягодичная жировая масса, которая покрывает нижние края широчайших мышц спины.

Хорошо развита **пояснично-грудная фасция** (*fascia thoracolumbalis*), которая покрывает глубокие мышцы спины. Эта фасция лучше всего представлена в поясничной области, где она четко расщепляется на две пластинки. **П о в е р х н о с т н а я п л а с т и н к а** пояснично-грудной фасции прикрепляется к остистым отросткам поясничных позвонков, надостистым связкам, срединному крестцовому гребню, наружной губе гребня подвздошной кости и верхней задней подвздошной ости. Латерально поверхностная пластинка срастается с глубокой пластинкой этой фасции, образуя костно-фасциальное ложе для мышцы, выпрямляющей позвоночник. С поверхностной пластинкой прочно сращено сухожильное начало (апоневроз) широчайшей мышцы спины.

Г л у б о к а я п л а с т и н к а этой фасции с медиальной стороны прикрепляется к поперечным отросткам поясничных позвонков и межпоперечным связкам, внизу — к подвздошному гребню, вверху — к нижнему краю XII ребра. Утолщенный верхний край глубокой пластинки, натянутый между поперечным отростком I поясничного позвонка и XII ребром, называется **п о я с н и ч н о - р е б е р н о й с в я з к о й**. В поясничной области глубокая пластинка отделяет мышцу, выпрямляющую позвоночник, от квадратной мышцы поясницы.

В области груди поверхностная пластинка пояснично-грудной фасции прикрепляется к остистым отросткам грудных позвонков, латерально — к углам ребер. В задней (выйной) области шеи между мышцами имеется **выйная фасция** (*fascia nuchae*), листки которой отделяют друг от друга затылочные мышцы.

Впереди трапециевидной мышцы и широчайшей мышцы спины, которые частично прикрывают лопатку, расположена рыхлая клетчатка, отделяющая эти мышцы от ременных мышц головы и шеи, мышцы, поднимающей лопатку, ромбовидных и зубчатых мышц.

В глубине затылочной области расположен затылочный треугольник, ограниченный большой задней прямой и косыми мышцами головы. На дне этого треугольника, под фасцией и клетчаткой, находится задняя дуга атланта. Между задней дугой атланта и затылочной костью располагается плотная задняя атлантозатылочная мембрана.

Вопросы для повторения и самоконтроля

1. На какие группы подразделяются мышцы спины по происхождению и глубине расположения?

2. Какие части различают у мышцы, выпрямляющей позвоночник?
3. Назовите стороны поясничного треугольника.
4. Назовите и покажите на препарате (рисунке) мышцы, поднимающие ребра и мышцы, опускающие ребра.
5. Какую функцию выполняет группа подзатылочных мышц? Где каждая из этих мышц начинается и где прикрепляется?
6. Назовите стороны затылочного треугольника и его «содержимое».

МЫШЦЫ И ФАСЦИИ ГРУДИ

Мышцы груди располагаются в несколько слоев (табл. 16). Более поверхностно лежат те мышцы, которые развиваются в связи с закладкой верхней конечности. Они соединяют верхнюю конечность с грудной клеткой. К ним относятся большая грудная и передняя зубчатая мышцы. Каждая мышца имеет собственную фасцию. Впереди от поверхностных мышц находится поверхностная (подкожная) фасция груди.

Глубокие слои мускулатуры груди представлены собственными, аутохтонными, мышцами, развивающимися из вентральных отделов миотомов. Начинаются и прикрепляются эти мышцы в пределах грудной стенки. К ним относятся наружные и внутренние межреберные мышцы, подреберные мышцы, поперечная мышца груди, мышцы, поднимающие ребра.

Вместе с мышцами груди описывается тесно связанная с ними анатомически и функционально грудобрюшная преграда — диафрагма — главная дыхательная мышца, которая развивается из вентральных отделов шейных миотомов.

Т а б л и ц а 16. Мышцы груди

| Мышцы | Начало | Прикрепление | Функция | Иннервация |
|-------------------------------------|---|---|---|---|
| I. Поверхностные мышцы груди | | | | |
| Большая грудная мышца | Медиальная половина ключицы, рукоятка и тело грудины, хрящи II—VII ребер, передняя стенка влагалища прямой мышцы живота | Гребень большого бугорка плечевой кости | Приводит плечо к туловищу, опускает поднятое плечо. При фиксированных верхних конечностях приподнимает ребра, участвуя в акте вдоха | Медиальный и латеральный грудные нервы (плечевое сплетение) |

| Мышцы | Начало | Прикрепление | Функция | Иннервация |
|---------------------------------|---|---|---|-------------------------------|
| Малая грудная мышца | III—V ребра | Клювовидный отросток лопатки | Тянет лопатку вперед и вниз, при укреплённом плечевом поясе поднимает ребра | Передние ветви грудных нервов |
| Подключичная | Хрящ I ребра | Акромиальный конец ключицы | Тянет ключицу медиально и вниз | Подключичный нерв |
| Передняя зубчатая | I—IX ребра | Медиальный край и нижний угол лопатки | Тянет лопатку латерально и вниз | Длинный грудной нерв |
| II. Глубокие мышцы груди | | | | |
| Наружные межреберные мышцы | Нижний край вышележащих ребер | Верхний край нижележащих ребер | Поднимают ребра | Межреберные нервы |
| Внутренние межреберные мышцы | Верхний край нижележащих ребер | Нижний край вышележащих ребер | Опускают ребра | То же |
| Подреберные мышцы* | X—XII ребра, возле их углов | Внутренняя поверхность вышележащих ребер | То же | » » |
| Поперечная мышца груди* | Мечевидный отросток и край нижней части тела грудины | II—VI ребра в местах соединения костной части с реберным хрящом | Опускает ребра | » » |
| Мышцы, поднимающие ребра* | Поперечные отростки VII шейного, I—XI грудных позвонков | Угол ближайшего ребра | Поднимают ребра | » » |

*Эти три мышцы расположены на внутренней поверхности грудной клетки.

Поверхностные мышцы груди

Большая грудная мышца (*m. pectorális májor*) массивная, веерообразной формы, занимает значительную часть передней стенки грудной полости (рис. 141). Соответственно местам ее начала у мышцы различают **к л ю ч и ч н у ю ч а с т ь** (*párs claviculáris*), которая начинается на медиальной половине ключицы; **г р у д и н о-р е б е р н у ю ч а с т ь** (*párs sternocostális*) — она берет начало на передней поверхности грудины и хрящах верхних шести ребер, и **б р ю ш н у ю ч а с т ь** (*párs abdominális*), которая начинается на передней стенке влагалища прямой мышцы живота. Пучки большой грудной мышцы, заметно конвергируя, проходят в латеральном направлении и прикрепляются к гребню большого бугорка плечевой кости. Большая грудная мышца отделяется от дельтовидной мышцы хорошо выраженной **д е л ь т о в и д н о-г р у д н о й б о р о з д о й** (*súlcus deltoideopectorális — BNA*), которая кверху и медиально переходит в подключичную ямку. Располагаясь поверхностно, большая грудная мышца вместе с малой грудной мышцей образует переднюю стенку подмышечной полости.

Ф у н к ц и я: поднятую руку опускает и приводит к туловищу, одновременно поворачивая ее внутрь. Если рука укреплена в поднятом кверху положении, поднимает ребра и грудину, способствуя расширению грудной клетки (вспомогательная дыхательная мышца).

И н н е р в а ц и я: медиальный и латеральный грудные нервы ($C_{VII}-Th_I$).

К р о в о с н а б ж е н и е: грудоакромиальная и задние межреберные артерии, передние межреберные ветви внутренней грудной артерии.

Малая грудная мышца (*m. pectorális mínor*) плоская, треугольной формы, располагается непосредственно позади большой грудной мышцы (рис. 142). Начинается мышца на II—V ребрах, вблизи их передних концов. Направляясь кверху и латерально, прикрепляется коротким сухожилием к клювовидному отростку лопатки.

Ф у н к ц и я: наклоняет лопатку вперед. При укрепленном плечевом поясе поднимает ребра, способствуя расширению грудной клетки.

И н н е р в а ц и я: медиальные и латеральные грудные нервы ($C_{VII}-Th_I$).

К р о в о с н а б ж е н и е: грудоакромиальная артерия, передние межреберные ветви внутренней грудной артерии.

Подключичная мышца (*m. subclávius*) небольших размеров, занимает щелевидный промежуток между I ребром и ключицей. Начинается на хряще I ребра, проходит латерально и прикрепляется к нижней поверхности акромиального конца ключицы.

Ф у н к ц и я: тянет ключицу вниз и вперед, способствуя укреплению грудино-ключичного сустава.

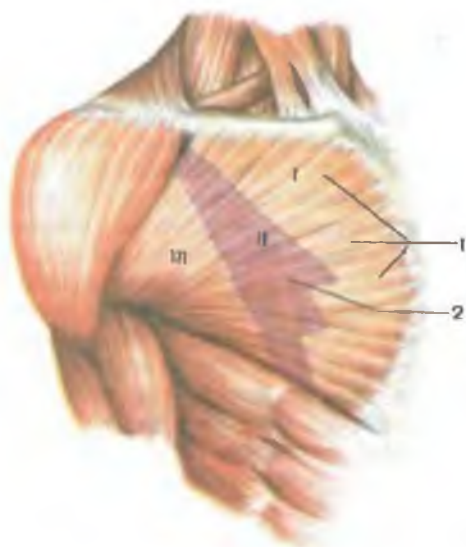


Рис. 141. Большая грудная мышца (1) и контуры малой грудной мышцы (2), формирующие переднюю стенку подмышечной полости. Проекция треугольников: I — ключично-грудного, II — грудного, III — подгрудного.

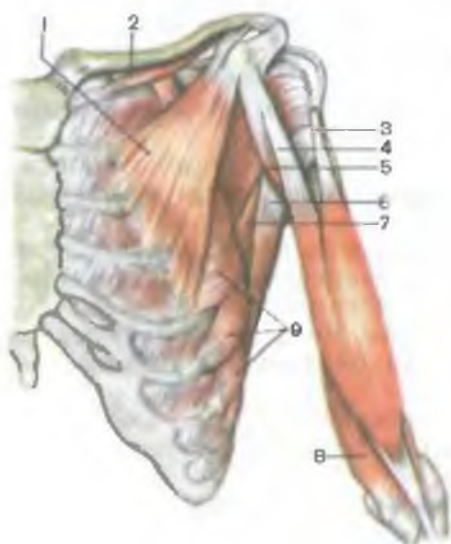


Рис. 142. Мышцы груди и плеча, левого.

1 — малая грудная мышца; 2 — подключичная мышца; 3 — длинная головка двуглавой мышцы плеча; 4 — короткая головка двуглавой мышцы плеча; 5 — клювовидно-плечевая мышца; 6 — широчайшая мышца спины; 7 — большая круглая мышца; 8 — плечевая мышца; 9 — передняя зубчатая мышца.

И н н е р в а ц и я: подключичный нерв (C_V).

К р о в о с н а б ж е н и е: поперечная артерия шеи, грудно-акромиальная артерия.

Передняя зубчатая мышца (*m. serratus anterior*) широкая, четырехугольной формы, прилежит к грудной клетке сбоку, образует медиальную стенку подмышечной полости. Начинается

крупными зубцами на верхних восьми—девяти ребрах и прикрепляется к медиальному краю и нижнему углу лопатки. Верхние и средние пучки мышцы лежат горизонтально, нижние пучки расположены косо и проходят спереди назад и снизу вверх. В промежутки между нижними зубцами передней зубчатой мышцы заходят зубцы наружной косой мышцы живота.

Ф у н к ц и я: тянет лопатку, особенно нижний угол, вперед и латерально. Нижние пучки мышцы способствуют вращению лопатки вокруг сагиттальной оси, в результате чего латеральный угол лопатки перемещается кверху и медиально — рука поднимается выше горизонтали. При укрепленной лопатке передняя зубчатая мышца поднимает ребра, способствуя расширению грудной клетки.

И н н е р в а ц и я: длинный грудной нерв (C_v—C_{vii}).

К р о в о с н а б ж е н и е: грудоспинная и латеральная грудная артерии, задние межреберные артерии.

Глубокие мышцы груди

Наружные межреберные мышцы (mm. intercostales extérni) в количестве 11 на каждой стороне начинаются на нижнем крае вышележащего ребра, кнаружи от его борозды, и, направляясь вниз и вперед, прикрепляются к верхнему краю нижележащего ребра (рис. 143). Мышцы занимают межреберные промежутки на протяжении от бугорков ребер сзади до реберных хрящей спереди, где их продолжением до края грудины является *наружная межреберная перепонка* (мембрана — membrána intercostális extérna). На задней стороне грудной клетки пучки этих мышц ориентированы косо вниз и латерально, на боковой и передней стороне — вниз, вперед и медиально. Эти мышцы образуют более толстый слой по сравнению с внутренними межреберными мышцами.

Ф у н к ц и я: поднимают ребра; задние их части укрепляют реберно-позвоночные суставы.

И н н е р в а ц и я: межреберные нервы (Th_i—Th_{xI}).

К р о в о с н а б ж е н и е: задние межреберные артерии, передние межреберные ветви внутренней грудной артерии, мышечно-диафрагмальная артерия.

Внутренние межреберные мышцы (mm. intercostales intérni) располагаются кнутри от наружных межреберных мышц. Они занимают межреберные промежутки, начиная от края грудины (у истинных ребер) и передних концов хрящей ложных ребер и до углов ребер сзади, где продолжением их служит *внутренняя межреберная перепонка* (мембрана — membrána intercostális intérna). Эти мышцы начинаются на верхнем крае нижележащего ребра и соответствующего реберного хряща и прикрепляются к нижнему краю вышележащего ребра кнутри от борозды ребра.

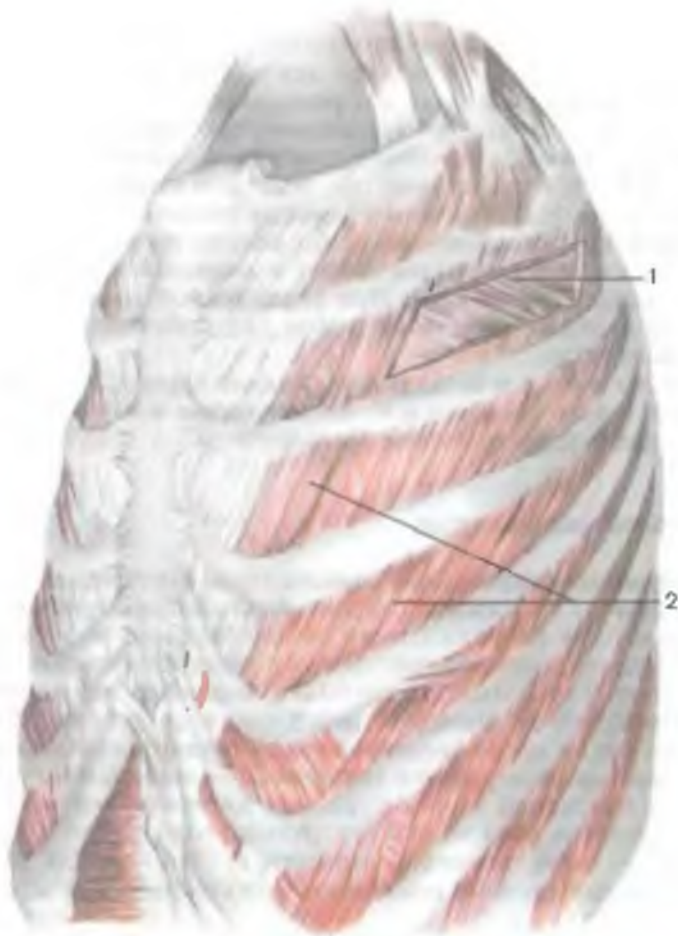


Рис. 143. Межреберные мышцы (глубокие мышцы груди).

1 — внутренняя межреберная мышца; 2 — наружные межреберные мышцы.

Пучки внутренних межреберных мышц направлены косо снизу вверх и латерально у задней грудной стенки, вверх и медиально — у передней стенки. Внутренние межреберные мышцы по отношению к пучкам наружных межреберных мышц располагаются почти под прямым углом. Внутренние пучки этих мышц получили название *самых внутренних межреберных мышц* (mт. intercostales intimi).

Ф у н к ц и я: внутренние межреберные мышцы опускают ребра, укрепляют грудино-реберные суставы.

И н н е р в а ц и я: межреберные нервы (Th₁—Th_{XI}).

К р о в о с н а б ж е н и е: задние межреберные артерии, межреберные ветви внутренней грудной артерии, мышечно-диафрагмальная артерия.

Подреберные мышцы (mm. subcostales) образованы мышечными и сухожильными пучками в нижней части заднего отдела внутренней поверхности грудной стенки. Начинаются на X—XII ребрах вблизи их углов, направляются вверх и латерально, перекидываются через одно—два ребра и прикрепляются к внутренней поверхности вышележащих ребер.

Ф у н к ц и я: опускают ребра.

И н н е р в а ц и я: межреберные нервы (Th_I—Th_{XI}).

К р о в о с н а б ж е н и е: задние межреберные артерии.

Поперечная мышца груди (m. transversus thóracis) располагается на задней (внутренней) поверхности передней стенки грудной клетки. Эта мышца начинается на мечевидном отростке, нижней половине тела грудины. Пучки мышцы, расходясь веерообразно латерально и кверху, отдельными зубцами прикрепляются к хрящам II—VI ребер. Нижние пучки мышцы проходят горизонтально, тесно прилегая к верхним пучкам поперечной мышцы живота. Средние пучки ориентированы косо снизу вверх и латерально, а верхние проходят почти вертикально снизу вверх.

Ф у н к ц и я: имея опору на грудины, эта мышца тянет реберные хрящи вниз, опускает ребра, участвует в акте выдоха.

И н н е р в а ц и я: межреберные нервы (Th_{II}—Th_{VI}).

К р о в о с н а б ж е н и е: внутренняя грудная артерия.

Диафрагма

Диафрагма (diaphragma, s.m. phrénicus) — подвижная мышечно-сухожильная перегородка между грудной и брюшной полостями (рис. 144). Диафрагма имеет куполообразную форму, обусловленную положением внутренних органов и разностью давлений в грудной и брюшной полостях. Выпуклой стороной диафрагма направлена в грудную полость, вогнутой — вниз, в брюшную полость. Диафрагма является главной дыхательной мышцей и важнейшим органом брюшного пресса. Мышечные пучки диафрагмы располагаются по периферии, имеют сухожильное или мышечное начало на костной части нижних ребер или реберных хрящах, окружающих нижнюю апертуру грудной клетки, на задней поверхности грудины и поясничных позвонках. Сходясь кверху, к середине диафрагмы, мышечные пучки переходят в **с у х о ж и л ь н ы й ц е н т р** (céntrum tendíneum). Соответственно началу различают поясничную, реберную и грудинную части диафрагмы. Мышечные пучки **поясничной части** (pars lumbális) диафрагмы начинаются на передней поверхности поясничных позвонков, образуя **п р а в у ю и л е в у ю н о ж к и**

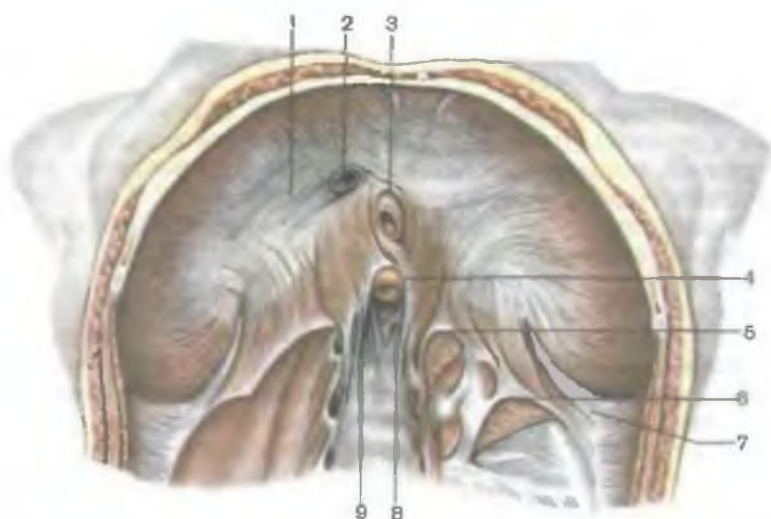


Рис. 144. Диафрагма; вид снизу.

1 — сухожильный центр; 2 — отверстие нижней поллой вены; 3 — пищеводное отверстие; 4 — аортальное отверстие; 5 — медиальная дугообразная связка; 6 — латеральная дугообразная саязка; 7 — пояснично-ребврный треугольник; 8 — левая ножка; 9 — правая ножка.

(*crus dextrum et crus sinistrum*), а также на медиальной и латеральной дугообразных связках. *Медиальная дугообразная связка* (*lig. arcuatum mediale*) натянута над большой поясничной мышцей между латеральной поверхностью I поясничного позвонка и верхушкой поперечного отростка II поясничного позвонка. *Латеральная дугообразная связка* (*lig. arcuatum laterale*) проходит поперечно спереди по квадратной мышце поясницы и соединяет верхушку поперечного отростка II поясничного позвонка с XII ребром.

Правая ножка поясничной части диафрагмы развита сильнее и начинается на передней поверхности тел I—IV поясничных позвонков. *Левая ножка* берет начало на первых трех поясничных позвонках. Правая и левая ножки диафрагмы внизу вплетаются в переднюю продольную связку позвоночника. Вверху мышечные пучки этих ножек перекрещиваются впереди тела I поясничного позвонка, ограничивая *аортальное отверстие* (*hiatus aorticus*). Через это отверстие проходят аорта и грудной (лимфатический) проток. Края аортального отверстия диафрагмы ограничены пучками фиброзных волокон — это *срединная дугообразная связка* (*lig. arcuatum medianum*). При сокращении мышечных пучков ножек диафрагмы эта связка предохраняет аорту от сдавления. Выше и левее аортального отверстия мышечные пучки правой и левой ножек диафрагмы

мы вновь перекрещиваются, а затем вновь расходятся, образуя **пищеводное отверстие** (*hiátus esophágeus*). Через это отверстие пищевод вместе с блуждающими нервами проходит из грудной полости в брюшную. Между мышечными пучками правой и левой ножек диафрагмы проходят соответствующие симпатический ствол, большой и малый чревные нервы, а также непарная вена (справа) и полунепарная вена (слева).

С каждой стороны между поясничной и реберной частями диафрагмы имеется треугольной формы участок, лишенный мышечных волокон, — так называемый **пояснично-реберный треугольник**. Здесь брюшная полость отделяется от грудной полости лишь тонкими пластинками внутрибрюшной и внутригрудной фасций и серозными оболочками (брюшиной и плеврой). В пределах этого треугольника могут образовываться диафрагмальные грыжи.

Реберная часть (*pars costális*) диафрагмы начинается на внутренней поверхности шести—семи нижних ребер отдельными мышечными пучками, которые вклиниваются между зубцами поперечной мышцы живота.

Грудинная часть (*pars sternális*) диафрагмы самая узкая и слабая, начинается на задней поверхности грудины.

Между грудиной и реберными частями диафрагмы также имеются треугольные участки — **грудино-реберные треугольники**, где, как отмечалось, грудная фасция и брюшная полости отделены друг от друга лишь внутригрудной и внутрибрюшной фасциями и серозными оболочками (плеврой и брюшиной). Здесь также могут образовываться диафрагмальные грыжи.

В сухожильном центре диафрагмы справа имеется **отверстие нижней полой вены** (*forámen vénae cávae*), через которое эта вена проходит из брюшной полости в грудную.

Функция: при сокращении диафрагмы ее купол уплощается, что ведет к увеличению грудной полости и уменьшению брюшной. При одновременном сокращении с мышцами живота диафрагма способствует повышению внутрибрюшного давления.

Иннервация: диафрагмальный нерв ($C_{III}-C_V$).

Кровоснабжение: верхние и нижние диафрагмальные артерии, задние межреберные артерии (нижняя).

ТОПОГРАФИЯ ФАСЦИЙ И КЛЕТЧАТОЧНЫХ ПРОСТРАНСТВ ГРУДИ

На поверхности грудных стенок определяются в виде костных ориентиров яремная вырезка грудины, справа и слева от нее ключицы, внизу — мечевидный отросток грудины, а также ребра и реберные дуги. Яремная вырезка грудины соответствует нижнему краю II грудного позвонка. Нижняя граница тела гру-

дины находится на уровне IX грудного позвонка. Угол грудины проецируется на межпозвоночный диск между IV и V грудными позвонками. На поверхности грудных стенок определяются контуры большой грудной мышцы и дельтовидно-грудная борозда (у мужчин). У женщин на уровне III—VI ребер расположены молочные железы, разделенные промежутком. На боковой поверхности груди видна зубчатая линия, образованная начальными зубцами передней зубчатой мышцы и наружной косой мышцы живота. Кожа груди тонкая, у мужчин в области грудины и лопаток имеется волосистой покров. Потовые и сальные железы наиболее многочисленны в области грудины, лопаток, на боковых поверхностях груди. Подкожная клетчатка выражена умеренно, больше у женщин. В клетчатке проходят поверхностные вены, конечные ветви артерий (внутренней грудной, межреберных, боковых грудных), передних и боковых ветвей межреберных нервов.

Поверхностная фасция, являющаяся частью поверхностной фасции тела, развита слабо. Она участвует в образовании капсулы молочной железы, отдавая в глубь ее соединительнотканые перегородки, разделяющие железу на доли. Пучки фасций, отходящие от соединительнотканной капсулы молочной железы к ключице, получили название *связки, поддерживающей молочную железу* (*lig. suspensorium mammae*).

Грудная фасция (*fascia pectoralis*), лежащая под поверхностной, имеет два листка (пластинки) — поверхностный и глубокий, которые образуют влагалище большой грудной мышцы.

Поверхностная пластинка грудной фасции сверху прикрепляется к ключице, медиально — срастается с надкостницей передней поверхности грудины. Эта пластинка латерально продолжается в дельтовидную фасцию, которая книзу переходит в подмышечную фасцию.

Глубокая пластинка грудной фасции располагается на задней поверхности большой грудной мышцы, между нею и малой грудной мышцей. Она образует влагалище малой грудной мышцы. Вверху, в пределах ключично-грудного треугольника (между верхним краем малой грудной мышцы и ключицей), глубокая пластинка уплотняется и приобретает название **ключично-грудной фасции** (*fascia clavipectoralis*). Латерально и книзу от малой грудной мышцы глубокая пластинка грудной фасции срастается с поверхностной пластинкой этой фасции. Позади малой и большой грудных мышц выделяют три треугольника. *Ключично-грудной треугольник* находится между ключицей вверху и верхним краем малой грудной мышцы внизу. Этот треугольник соответствует расположению ключично-грудной фасции. *Грудной треугольник* соответствует очертаниям малой грудной мышцы. *Подгрудной треугольник* находится между нижними краями малой грудной и большой грудной мышц. В области грудины грудная фасция срастается с

надкостницей грудины и образует плотную соединительнотканную пластинку — переднюю мембрану грудины.

Между обеими грудными мышцами, лежащими в фасциальных влагалищах, расположено *подгрудное клетчаточное пространство*. Под малой грудной мышцей — *глубокое подгрудное пространство*. Оба они заполнены тонким слоем жировой клетчатки.

Кроме указанных фасций, различают также собственно грудную и внутригрудную фасции. **Собственно грудная фасция** (*fascia thoracica*) покрывает снаружи наружные межреберные мышцы, а также ребра, срастаясь с их надкостницей. **Внутригрудная фасция** (*fascia endothoracica*) выстилает грудную полость изнутри, т.е. прилежит изнутри к внутренним межреберным мышцам, поперечной мышце груди и внутренним поверхностям ребер.

Вопросы для повторения и самоконтроля

1. На какие группы подразделяются мышцы груди по происхождению и глубине расположения?
2. Назовите мышцы груди, которые действуют на суставы плечевого пояса.
3. Назовите отверстия диафрагмы. Для чего предназначено каждое из этих отверстий?
4. Назовите «слабые» места диафрагмы. Где они находятся и чем образованы?
5. Назовите мышцы, поднимающие ребра. Какие мышцы опускают ребра?
6. Занимают ли наружные и внутренние межреберные мышцы межреберные промежутки на всем протяжении? Назовите различия в их топографии.
7. Какие фасции имеются в области груди, к каким костям они прикрепляются?
8. Какие борозды и ямки определяются на грудных стенках, какими анатомическими структурами они образованы?

МЫШЦЫ И ФАСЦИИ ЖИВОТА

Живот (abdomen) является частью туловища, расположенной между грудью вверху и тазом внизу. Верхняя граница живота проходит от основания мечевидного отростка по реберным дугам до XII грудного позвонка. С латеральной стороны границы живота определяются по задней подмышечной линии от реберной дуги вверху до подвздошного гребня внизу. Нижнюю границу живота справа и слева образуют передний отрезок подвздошного гребня и линия, условно проведенная на уровне паховых складок от верхней передней подвздошной ости к лобковому бугорку. Это внешние границы живота. Они не совпадают с границами полости живота, которая вверху (краниально) про-

стирается до купола диафрагмы (уровня IV ребра), а внизу достигает дна полости таза.

В целях более точного определения места расположения органов в брюшной полости, их топографии и проецирования на наружные покровы живот разделяют двумя горизонтальными линиями на три этажа. Одна линия проходит между хрящами X ребер — **межреберная линия** (*línea bicostarum*). Другая линия соединяет верхние передние ости подвздошных костей — **межостистая линия** (*línea bispinatum*). Таким образом, выше межреберной линии находится верхний этаж — **надчревьё** (*epigástrium*). Между межреберной и межостистой линиями располагается средний этаж — **чревьё** (*mesogástrium*), а ниже межостистой линии находится **подчревьё** (*hypogástrium*). Кроме того, двумя вертикальными линиями, проведенными вдоль латеральных краев прямых мышц живота от реберной дуги до лобкового бугорка, каждый из указанных этажей подразделяется на три отдельные области. Соответственно в надчревьё различают: *правую и левую подреберные области* (*regiónes hypochondricae dextra et sinistra*) и *надчревную область* (*regio epigástrica*). У чревьё выделяют *правую и левую боковые области* (*regiónes laterales dextra et sinistra*), а между ними находится *пупочная область* (*regio umbilicalis*). У подчревьё различают *правую и левую паховые области* (*regiónes inguinales dextra et sinistra*) и *лобковую область* (*regio púbica*).

На переднюю брюшную стенку проецируются внутренние органы, расположенные в брюшной полости. В собственно надчревной области проецируются желудок, двенадцатиперстная кишка, левая доля печени, поджелудочная железа. Правому подреберью соответствуют правая доля печени с желчным пузырем, верхний полюс правой почки и правый надпочечник, правый (печеночный) изгиб ободочной кишки. В области левого подреберья проецируются селезенка, дно желудка, левый (селезеночный) изгиб ободочной кишки, верхний полюс левой почки и левый надпочечник, хвост поджелудочной железы.

В пупочной области находятся большая кривизна желудка, нижняя горизонтальная и восходящая части двенадцатиперстной кишки, петли брыжеечной части тонкой кишки, поперечная ободочная кишка, ворота почек, мочеточники. В правой боковой области находятся часть петель тонкой (подвздошной) кишки, восходящая ободочная кишка, нижний полюс правой почки. В левой боковой области определяются часть петель тонкой (тощей) кишки, нисходящая ободочная кишка, нижний полюс левой почки.

В лобковой области проецируется мочевого пузырь (наполненный) и нижние отделы мочеточников, матка с маточными трубами (у женщин), часть петель тонкой кишки. В правой паховой области находятся конечный отдел тонкой (подвздошной) кишки, слепая кишка, червеобразный отросток, правый

мочеточник; в левой паховой области — часть петель тонкой кишки, сигмовидная кишка, левый мочеточник.

Кожа в области брюшных стенок тонкая, легко собирается в складки. Волосистой покров у мужчин (в области лобка) узкой полоской поднимается до пупка, а иногда — до передней поверхности грудины. У женщин волосистой покров имеется только в области лобка, верхняя линия волос располагается горизонтально. Подкожная клетчатка более развита в нижней части стенок живота.

Передняя и боковые стенки брюшной полости образованы тремя парными широкими мышцами живота, их сухожильными растяжениями и прямыми мышцами живота с их фасциями. Мышцы и фасции стенок живота формируют брюшной пресс, который предохраняет внутренности от внешних воздействий, оказывает на них давление и удерживает в определенном положении, а также участвует в движениях позвоночника и ребер. В состав задней стенки брюшной полости входят поясничный отдел позвоночника, а также парные большая поясничная и квадратная мышцы поясницы. Нижнюю стенку образуют подвздошные кости, мышцы и фасции тазового дна — диафрагма таза и мочеполая диафрагма.

Мышцы живота и покрывающие их фасции образуют мышечную основу боковых, передней и задней стенок брюшной полости. Соответственно топографии и месту начала и прикрепления мышцы живота могут быть подразделены на боковые, передние и задние (табл. 17).

Мышцы боковых стенок брюшной полости

Боковые стенки брюшной полости образуют три парные широкие мышцы: наружная косая мышца живота, внутренняя косая мышца живота и поперечная мышца живота. Располагаясь послойно, пучки этих мышц проходят в различных направлениях. У наружной и внутренней косых мышц живота мышечные пучки пересекают друг друга под углом примерно 90°, а пучки поперечной мышцы живота ориентированы горизонтально.

Передние отделы указанных мышц переходят в широкие сухожильные растяжения — апоневрозы, которые, охватив прямую мышцу живота спереди и сзади, формируют для нее апоневротическое влагалище. Далее, достигнув передней срединной линии, волокна апоневрозов широких мышц живота правой и левой сторон перекрещиваются друг с другом и образуют продольный тяж, получивший название **белой линии живота** (*linea alba*).

Такая особенность топографии мышц и их апоневрозов, формирующих боковые и переднюю стенки живота, является анатомической основой прочности и динамичности брюшного

Таблица 17. Мышцы живота

| Мышцы | Начало |
|---------------------------------------|--|
| I. Мышцы боковых стенок живота | |
| Наружная косая мышца живота | Наружная поверхность V—XII ребер |
| Внутренняя косая мышца живота | Промежуточная линия подвздошного гребня, паховая связка, пояснично-грудная фасция |
| Поперечная мышца живота | Внутренняя поверхность VI—XII ребер, внутренняя губа подвздошного гребня, пояснично-грудная фасция, латеральная треть паховой связки |

| Прикрепление | Функция | Иннервация |
|--|--|---|
| <p>Наружная губа подвздошного гребня, лобковый симфиз, белая линия живота. Нижний край апоневроза между верхней передней подвздошной остью и лобковым бугорком образует паховую связку</p> | <p>Поворачивает туловище в противоположную сторону; при двустороннем сокращении опускает ребра и сгибает позвоночник</p> | <p>Нижние межреберные нервы, подвздошно-подчревный и подвздошно-паховый нервы</p> |
| <p>Хрящи нижних ребер, белая линия живота</p> | <p>Поворачивает туловище в свою сторону; при двустороннем сокращении опускает ребра и сгибает позвоночник</p> | <p>То же</p> |
| <p>Белая линия живота</p> | <p>При двустороннем сокращении уменьшает размеры брюшной полости</p> | <p>» »</p> |

**II. Мышцы передней
стенки живота**

Прямая мышца
живота

Лобковый гребень,
лобковый симфиз

Пирамидальная
мышца

Лобковый гребень

**III. Мышцы задней
стенки живота**

Квадратная мышца
поясницы

Подвздошный гре-
бень, поперечные от-
ростки нижних пояс-
ничных позвонков

| | | |
|--|--|--|
| Хрящи V—VII ребер, мечевидный отросток грудины | Тянет ребра и грудину вниз (опускает грудную клетку), сгибает позвоночник. При фиксированной грудной клетке поднимает таз | Нижние межреберные нервы, подвздошно-подчревный нерв |
| Вплетается в белую линию живота | Натягивает белую линию живота | То же |
| XII ребро, поперечные отростки I—IV поясничных позвонков | При одностороннем сокращении наклоняет позвоночник в свою сторону; при двустороннем сокращении удерживает позвоночник в вертикальном положении | Мышечные ветви поясничного сплетения |

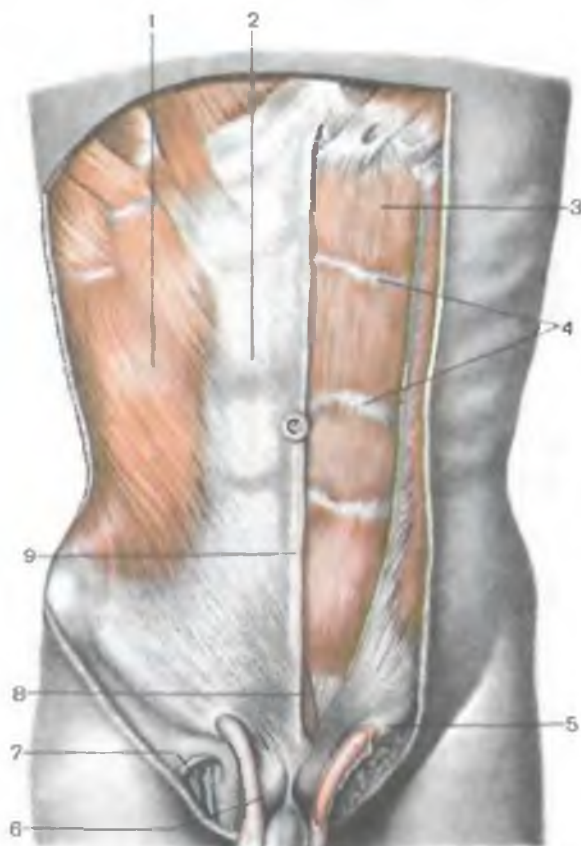

Рис. 145. Мышцы живота. (Справа передняя пластинка влагалища прямой мышцы живота удалена.)

1 — наружная косая мышца живота; 2 — передняя пластинка влагалища прямой мышцы живота; 3 — прямая мышца живота; 4 — сухожильные перемычки; 5 — поверхностное кольцо пахового канала; 6 — семенной канатик; 7 — подкожная щель; 8 — пирамидальная мышца, 9 — белая линия живота.

пресса. Это крайне важно для поддержания оптимального тонуса стенок живота при различных функциональных состояниях внутренних органов.

Наружная косая мышца живота (*m. obliquus externus abdominis*) — самая поверхностная и обширная из мышц живота (рис. 145). Начинается крупными зубцами на наружной поверхности восьми нижних ребер. Верхние пять зубцов мышцы входят между зубцами передней зубчатой мышцы, а нижние три — между зубцами широчайшей мышцы спины. Верхние пучки наружной косой мышцы живота начинаются на ребрах вблизи их хрящей и проходят почти горизонтально. Ниже расположенные пучки идут косо сверху вниз и медиально. Пучки самой нижней части мышцы следуют почти вертикально вниз. Мышечные пучки наружной косой мышцы живота, не доходя до края прямой мышцы живота спереди и крыла подвздошной кости внизу, переходят в широкий апоневроз.

Самая нижняя часть апоневроза наружной косой мышцы живота направляется к наружной губе гребня подвздошной кости (латерально, кзади) и к лобковому бугорку (кпереди, медиально). Нижний утолщенный край апоневроза наружной косой мышцы живота натянут между верхней передней подвздошной остью и лобковым бугорком и образует *паховую связку* (*ligamentum inguinale*). У места прикрепления к лобковой кости апоневроз мышцы делится на две ножки — медиальную и латеральную. **М е д и а л ь н а я н о ж к а** (*crús mediále*) прикрепляется к передней поверхности лобкового симфиза, а **л а т е р а л ь н а я н о ж к а** (*crús laterále*) — к лобковому бугорку.

Ф у н к ц и я: при укреплённом тазовом поясе и двустороннем сокращении наружная косая мышца живота опускает ребра, способствуя акту выдоха, а также сгибает позвоночник. При одностороннем сокращении эта мышца поворачивает туловище в противоположную сторону. При свободных, лишенных опоры нижних конечностях (в положении лежа на спине) мышцы поднимают таз. Мышцы входят в состав структур брюшного пресса.

И н н е р в а ц и я: межреберные нервы ($Th_v—Th_{xii}$), подвздошно-подчревный нерв ($Th_{xii}—L_1$) и подвздошно-паховый нерв (L_1).

К р о в о с н а б ж е н и е: задние межреберные артерии, латеральная грудная артерия, поверхностная артерия, окружающая подвздошную кость.

Над подвздошным гребнем, между задним краем наружной косой мышцы живота и нижнепередним краем широчайшей мышцы спины, остается треугольной формы промежуток — **п о я с н и ч н ы й т р е у г о л ь н и к** (*петитов*). Основание (нижняя сторона) этого треугольника образовано подвздошным гребнем. Поясничной треугольник может служить местом образования грыж.

Внутренняя косая мышца живота (*m. obliquus internus abdominis*) располагается внутри от наружной косой мышцы живота, образуя второй слой мышц брюшной стенки (рис. 146). Мышца начинается на промежуточной линии подвздошного гребня, пояснично-грудной фасции и латеральной половине паховой связки.

Пучки задневерхней части мышцы идут снизу вверх и прикрепляются к хрящам нижних ребер, имея одинаковое направление с пучками внутренних межреберных мышц. Нижние пучки мышцы веерообразно расходятся вверх и вниз и переходят в широкий апоневроз по линии, проведенной сверху вниз от хряща X ребра к лобковой кости. На уровне этой линии апоневроз внутренней косой мышцы живота расщепляется на две пластинки, охватывающие прямую мышцу живота спереди и сзади. Нижняя часть апоневроза является продолжением той части мышцы, которая начинается на латеральной половине паховой связки.

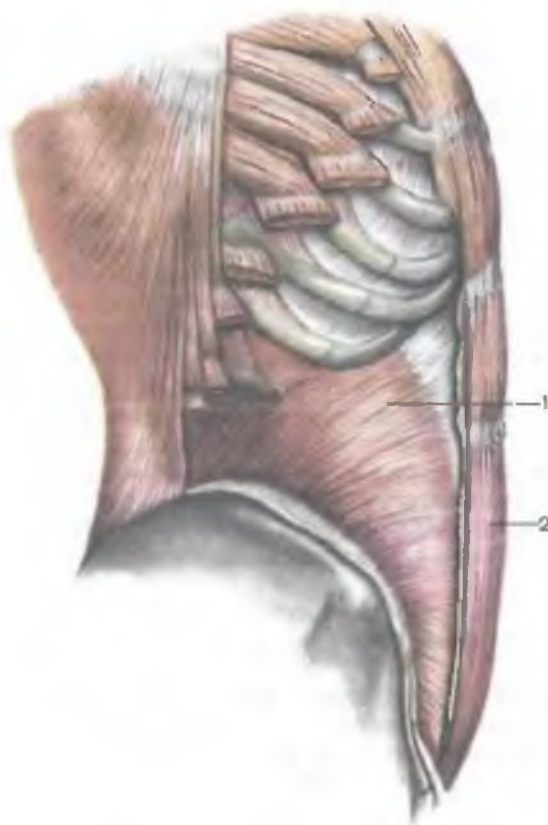


Рис. 146. Внутренняя косая мышца живота; вид сбоку. (Наружная косая мышца живота и передняя пластинка влагалища прямой мышцы живота удалены.)

1 — внутренняя косая мышца живота; 2 — прямая мышца живота.

Пучки нижней части мышцы вместе с пучками, отделившимися от поперечной мышцы живота, входят в состав семенного канатика и формируют мышцу, поднимающую яичко (*m. cremaster*).

Функция: при двустороннем сокращении внутренние косые мышцы живота сгибают позвоночник. При одностороннем сокращении вместе с наружной косой мышцей живота противоположной стороны внутренняя косая мышца живота поворачивает туловище в свою сторону, опускает ребро.

При укрепленной грудной клетке поднимает таз.

Иннервация: межреберные нервы (Th_{VI} — Th_{XII}), подвздошно-подчревной (Th_{XII} — L_1) и подвздошно-паховый (L_1) нервы.

Кровоснабжение: задние межреберные артерии, верхняя и нижняя надчревные артерии, мышечно-диафрагмальная артерия.

Поперечная мышца живота (*m. transversus abdominis*) образует самый глубокий, третий слой в боковых отделах брюшной стенки. Пучки поперечной мышцы живота располагаются горизонтально, проходя сзади вперед и медиально. Они берут начало на внутренней поверхности шести нижних ребер (занимают промежутки между зубцами реберной части диафрагмы), на глубокой пластинке пояснично-грудной фасции, передней половине внутренней губы подвздошного гребня и латеральной трети паховой связки. Вблизи латерального края прямой мышцы живота мышечные пучки переходят в широкий апоневроз по

линии, вогнутой в медиальном направлении, — полулунной (спигелева) линии (*línea semilunáris*).

Ф у н к ц и я: уменьшает размеры брюшной полости, являясь важной составной частью брюшного пресса; тянет ребра вперед к срединной линии.

И н н е р в а ц и я: межреберные ($Th_v—Th_{xii}$), подвздошно-подчревный ($Th_{xii}—L_1$) и подвздошно-паховый (L_1) нервы.

К р о в о с н а б ж е н и е: задние межреберные артерии, верхняя и нижняя надчревные артерии, мышечно-диафрагмальная артерия.

Мышцы передней стенки брюшной полости

Прямая мышца живота (*m. réctus abdóminis*) — плоская длинная мышца лентовидной формы, располагается сбоку от срединной линии (см. рис. 145). Отделена от одноименной мышцы противоположной стороны белой линией живота. Начинается мышца двумя сухожильными частями — на лобковой кости (между лобковым симфизом и лобковым бугорком) и лобковых связках. Направляясь кверху, мышца заметно расширяется и прикрепляется к передней поверхности мечевидного отростка и наружной поверхности хрящей VII, VI и V ребер. Мышечные пучки прерываются тремя или четырьмя поперечно ориентированными сухожильными перемычками (*intersec-tiónis tendínei*), плотно сращенными с передней пластинкой влагалища прямой мышцы живота. При сокращении мышц брюшного пресса перемычки у худощавых людей образуют хорошо видимые на передней брюшной стенке поперечные бороздки, ограниченные сверху и снизу выступающими участками, которые соответствуют отдельным брюшкам этой мышцы. Сухожильные перемычки прямой мышцы живота являются остатками соединительнотканых перегородок (миосепт) между миотомами, из которых развилась эта мышца. Первая, наиболее краниально расположенная сухожильная перемычка, находится на уровне хряща VIII ребра. Следующая, вторая, перемычка находится на середине расстояния между первой перемычкой и пупком; третья — на уровне пупка; четвертая встречается реже, выражена слабо, располагается на уровне дугообразной линии задней стенки влагалища прямой мышцы живота.

Ф у н к ц и я: при укреплённом позвоночнике и тазовом поясе тянет ребра вниз (опускает грудную клетку), сгибает позвоночник (туловище), при фиксированной грудной клетке поднимает таз.

И н н е р в а ц и я: межреберные нервы VI—XII ($Th_{vi}—Th_{xii}$), подвздошно-подчревный нерв ($Th_{xii}—L_1$).

К р о в о с н а б ж е н и е: верхняя и нижняя надчревные артерии, задние межреберные артерии.

Пирамидальная мышца (*m. pyramidalis*) имеет треугольную форму, располагается впереди нижней части прямой мышцы

живота. Начинается мышца на лобковом симфизе. Волокна мышцы направляются снизу вверх и вплетаются в белую линию живота. (Иногда мышца отсутствует.)

Ф у н к ц и я: натягивает белую линию живота.

Мышцы задней стенки брюшной полости

Квадратная мышца поясницы (*m. quadrátus lumbórum*) располагается сбоку от поперечных отростков поясничных позвонков (рис. 147). Начинается на подвздошном гребне, подвздошно-поясничной связке и на поперечных отростках нижних поясничных позвонков. Прикрепляется к нижнему краю XII ребра и поперечным отросткам верхних поясничных позвонков. Латеральная часть мышцы проходит косо вверх и медиально. Мышца сзади прикрыта глубокой пластинкой пояснично-грудной фасции. У медиальной части квадратной мышцы поясницы находится большая поясничная мышца, а сзади — начало мышцы, выпрямляющей туловище.

Ф у н к ц и я: при двустороннем сокращении способствует удержанию позвоночника в вертикальном положении, при одностороннем сокращении наклоняет позвоночник в свою сторону, тянет XII ребро книзу вместе с мышцей, выпрямляющей туловище, и мышцами брюшного пресса.

И н н е р в а ц и я: мышечные ветви поясничного сплетения ($T_{H_{XII}}, L_{I-II}$).

К р о в о с н а б ж е н и е: поясничные артерии, подреберная и подвздошно-поясничная артерии.

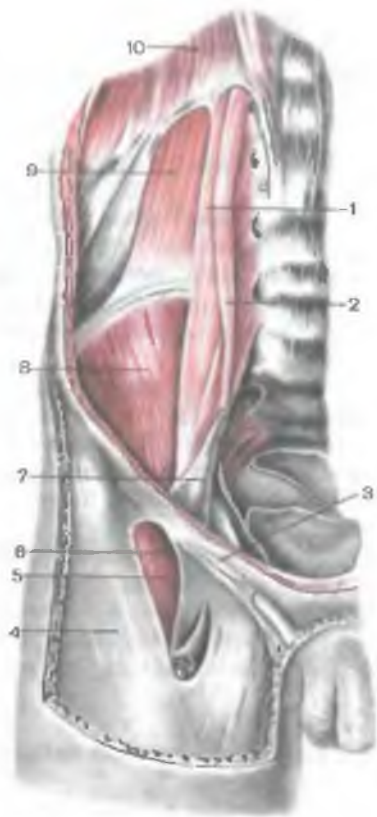ФАСЦИИ И КЛЕТЧАТОЧНЫЕ ПРОСТРАНСТВА ЖИВОТА

Поверхностная фасция, отделяющая мышцы живота от подкожной клетчатки, в верхних отделах выражена слабо.

Собственная фасция (*fáscia própria*) соответственно слоям мышц брюшных стенок образует несколько пластинок. Наиболее сильно развита поверхностная пластинка, покрывающая снаружи наружную косую мышцу живота. В области поверхностного кольца пахового канала соединительнотканые волокна этой пластинки образуют **межножковые волокна** (*fibras intercuráles*). Прикрепляясь к наружной губе подвздошного гребня и паховой связке, поверхностная пластинка у поверхностного кольца пахового канала охватывает семенной канатик и продолжается в **ф а с ц и ю м ы ш ц ы, п о д н и м а ю щ е й я и ч к о** (*fáscia cremastérica*). Две другие пластинки собственной фасции, непосредственно прилегающие к внутренней косой мышце живота со стороны ее передней и задней поверхностей, выражены слабее, и их трудно отделить от перемизия указанной мышцы.

Рис. 147. Квадратная мышца поясницы и другие мышцы задней брюшной стенки; вид спереди (внутрибрюшная и другие фасции удалены).

1 — большая поясничная мышца; 2 — малая поясничная мышца; 3 — паховая связка; 4 — широкая фасция бедра; 5 — подвздошно-поясничная мышца; 6 — подвздошно-гребенчатая дуга; 7 — подвздошная фасция (частично удалена); 8 — подвздошная мышца; 9 — квадратная мышца поясницы; 10 — поясничная часть диафрагмы.



Поперечная фасция (*fascia transversalis*) покрывает переднюю и боковые стенки брюшной полости изнутри и образует, таким образом, большую часть **внутрибрюшной (внутрибрюшной) фасции живота** (*fascia endoabdominalis*). Эта фасция, выстилая внутреннюю стенку брюшной полости, соответствует тем образованиям, которые она покрывает, и получает специальные наименования (диафрагмальная фасция, *fascia diafragmatica*; фасция большой поясничной мышцы и др.).

В пределах верхних отделов передней стенки живота поперечная фасция покрывает внутреннюю поверхность одноименной мышцы и входит в состав задней стенки влагалища прямой мышцы живота. На уровне нижней границы живота эта фасция прикрепляется к паховой связке и внутренней губе гребня подвздошной кости. Медиально, у нижней части белой линии живота, эта фасция усилена фиброзными продольно ориентированными пучками, которые формируют «п о д п о р у» б е л о й л и н и и (*admiriculum lineae albae*). Ниже уровня д у г о о б р а з о в а н и я л и н и и (*linea arcuatae*) поперечная (внутрибрюшная) фасция непосредственно образует заднюю стенку влагалища прямой мышцы живота. Над серединой паховой связки, на 1,5 см выше ее, фасция имеет овальной формы углубление, которое является глубоким кольцом пахового канала. Поперечная фасция изнутри, со стороны брюшной полости, покрыта брюшиной, которая имеет сложный рельеф, особенно в нижних отделах передней брюшной стенки. Здесь, над уровнем паховой связки, по обеим сторонам от передней срединной линии име-

ются три ямки, отделенные друг от друга хорошо выраженными продольными складками, образованными артериями, приподнимающими внутрибрюшную фасцию (и брюшину) в этих местах.

Белая линия живота

Белая линия живота (*línea álba*) представляет собой фиброзную пластинку, простирающуюся по передней срединной линии от мечевидного отростка до лобкового симфиза. Линия образована перекрещивающимися волокнами апоневрозов широких мышц живота (косых и поперечных) правой и левой сторон.

В верхних отделах, где медиальные края прямых мышц живота находятся на большом расстоянии друг от друга, белая линия шире (до 2,5 см в поперечнике), чем в нижней части. От уровня пупка в направлении лобкового симфиза белая линия заметно суживается, а толщина ее в сагиттальной плоскости нарастает.

Белая линия отличается большой прочностью. Она содержит лишь тонкие ветви кровеносных сосудов, поэтому при проведении разрезов вдоль белой линии во время операции почти не бывает кровотечений. Этим пользуются хирурги, когда необходимо создать широкие доступы к органам брюшной полости и таза.

Влагалище прямой мышцы живота

Влагалище прямой мышцы живота (*vagína m. récti abdóminis*), его передняя и задняя стенки, формируется апоневрозами трех широких мышц живота (рис. 148).

Строение передней и задней стенок влагалища прямой мышцы живота не одинаково. На протяжении верхнего отдела прямой мышцы, выше поперечной линии, проведенной между верхней передней подвздошной остью правой и левой сторон, апоневроз внутренней косой мышцы живота расщепляется на две пластинки — переднюю и заднюю.

Передняя пластинка апоневроза вместе с апоневрозом наружной косой мышцы живота образует переднюю стенку влагалища прямой мышцы живота. Задняя пластинка, срастаясь с апоневрозом поперечной мышцы живота, формирует заднюю стенку влагалища прямой мышцы живота.

Ниже этого уровня указанной поперечной линии (на 4—5 см ниже пупка) апоневрозы всех трех мышц живота переходят на переднюю поверхность прямой мышцы живота и формируют переднюю стенку ее влагалища. Поэтому ниже указанной поперечной линии прямая мышца живота сзади покрыта только поперечной фасцией. Нижний край сухожильной задней стенки

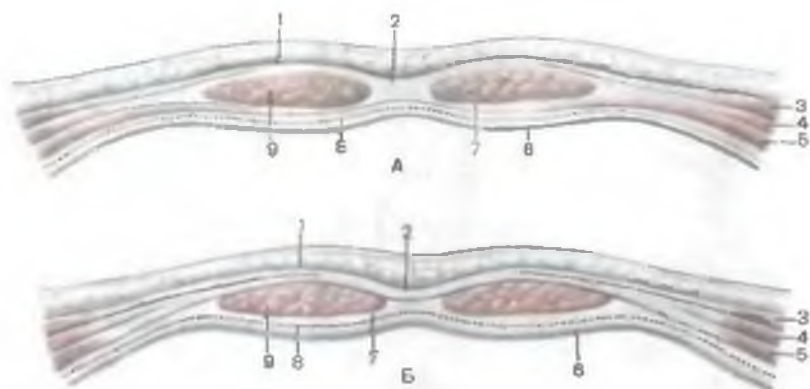


Рис. 148. Строение влагалища прямой мышцы живота (схема). (Разрез в горизонтальной плоскости.)

А — верхние $\frac{2}{3}$ мышцы; Б — нижняя треть мышцы; 1 — передняя пластинка влагалища прямой мышцы живота; 2 — белая линия живота; 3 — наружная косая мышца живота; 4 — внутренняя косая мышца живота; 5 — поперечная мышца живота; 6 — брюшина; 7 — задняя пластинка влагалища прямой мышцы живота; 8 — поперечная фасция; 9 — прямая мышца живота.

влагалища прямой мышцы живота хорошо виден со стороны брюшной полости (через брюшину) или после удаления прямой мышцы живота и называется д у г о о б р а з н о й л и н и е й (*linea alba*).

Ниже дугообразной линии со стороны задней своей поверхности прямая мышца живота представлена только поперечной фасцией, позади которой располагаются забрюшинная клетчатка и брюшина.

Паховый канал

Паховый канал (*canalis inguinalis*) представляет собой косо расположенный щелевидный промежуток между нижними краями широких мышц, поперечной фасцией и паховой связкой, в котором у мужчин заключен семенной канатик, у женщин — круглая связка матки (рис. 149). Паховый канал расположен над медиальной половиной паховой связки, его длина 4—5 см. Он проходит в толще передней стенки живота (у нижней ее границы) от глубокого пахового кольца, образованного втягиванием поперечной фасции над серединой паховой связки, до поверхностного пахового кольца. Поверхностное паховое кольцо находится над верхней ветвью лобковой кости, между латеральной и медиальной ножками апоневроза наружной косой мышцы живота.

У пахового канала различают четыре стенки: переднюю, заднюю, верхнюю и нижнюю. Передняя стенка пахового канала

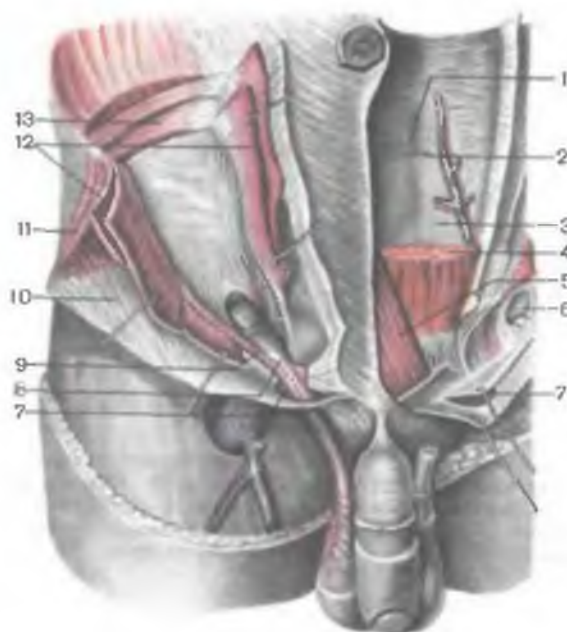


Рис. 149. Паховый канал и мышцы живота. (Справа мышцы рассечены и отвернуты, слева вскрыто влагалище прямой мышцы живота, а сама мышца частично удалена.)

1 — задняя пластинка влагалища прямой мышцы живота; 2 — дугообразная линия; 3 — поперечная фасция; 4 — прямая мышца живота; 5 — пирамидальная мышца; 6 — глубокое паховое кольцо; 7 — поверхностное паховое кольцо; 8 — семенной канатик; 9 — мышца, поднимающая яичко; 10 — апоневроз наружной косой мышцы живота; 11 — наружная косая мышца живота; 12 — внутренняя косая мышца живота; 13 — поперечная мышца живота.

образована апоневрозом наружной косой мышцы живота, задняя — поперечной фасцией, верхняя — нижними свободными краями внутренней косой и поперечной мышц живота, нижняя — паховой связкой.

Глубокое паховое кольцо (*ánnulus inguinális profúndus*) со стороны брюшной полости имеет вид воронкообразного углубления поперечной фасции, расположенного над серединой паховой связки. Глубокое паховое кольцо соответствует месту расположения латеральной паховой ямки.

Поверхностное паховое кольцо (*ánnulus inguinális superficiális*) располагается над лобковой костью. Оно ограничено сверху медиальной, снизу — латеральной ножками апоневроза наружной косой мышцы живота. Латеральную стенку поверхностного пахового кольца образуют поперечно расположенные межножковые волокна (*fibrae intercuráles*), перекидывающиеся от медиальной ножки к латеральной и принадлежащие фасции, покрывающей снаружи наружную косую мышцу живота. Медиальной стенкой поверхностного пахового кольца служит *загнутая связка* (*lig. testíxum*), образованная ответвлением паховой связки и волокнами латеральной ножки названного выше апоневроза наружной косой мышцы живота.

Происхождение пахового канала связано с процессом опускания яичка и образованием мошонки в процессе эмбриогенеза.

Вопросы для повторения и самоконтроля

1. Назовите мышцы, образующие брюшной пресс. Какие функции выполняет брюшной пресс?
2. Какие структуры образуют белую линию живота?
3. Как построены передняя и задняя стенки влагалища прямой мышцы живота?
4. Назовите слабые места в передней и задней стенках брюшной полости.
5. С чем связано наличие сухожильных перемычек у прямой мышцы живота? Каково их происхождение?
6. Назовите фасции живота и опишите их расположение.
7. Какое функциональное значение имеет неодинаковая, взаимно противоположная ориентация пучков наружной и внутренней косых мышц живота?

МЫШЦЫ И ФАСЦИИ ШЕИ

Мышцы и фасции шеи имеют сложное строение и топографию, что обусловлено неодинаковым их происхождением, различными функциями, взаимоотношениями с внутренними органами шеи, кровеносными сосудами и нервами. Мышцы шеи подразделяются на отдельные группы по их происхождению и топографическому признакам (по областям шеи).

Различают мышцы, развившиеся на основе первой (нижнечелюстной) и второй (подъязычной) висцеральных, жаберных дуг, и мышцы, развившиеся из вентральных отделов миотомов.

Производными мезенхимы первой висцеральной дуги являются челюстно-подъязычная мышца, переднее брюшко двубрюшной мышцы. Из мезенхимы второй висцеральной дуги развиваются шилоподъязычная мышца, заднее брюшко двубрюшной мышцы и подкожная мышца шеи. Из мезенхимы жаберных дуг формируются грудино-ключично-сосцевидная и трапециевидная мышцы. Из вентральной части миотомов развиваются грудино-подъязычная, грудино-щитовидная, щитоподъязычная, лопаточно-подъязычная, подбородочно-подъязычная, передняя, средняя и задняя лестничные, а также предпозвоночные мышцы: длинная мышца шеи и длинная мышца головы. Топографически мышцы шеи разделяют на поверхностные и глубокие (табл. 18).

Поверхностные мышцы шеи

К поверхностным мышцам шеи относятся: подкожная мышца шеи, грудино-ключично-сосцевидная мышца и мышцы, прикрепляющиеся к подъязычной кости, а также надподъязычные и подъязычные мышцы. К группе надподъязычных мышц принадлежат челюстно-подъязычная, двубрюшная, шилоподъязычная и подбородочно-подъязычная мышцы. К подъязычным

Таблица 18. Мышцы шеи

| Мышцы | Начало | Прикрепление | Функция | Иннервация |
|---|---|--|---|---|
| I. Поверхностные мышцы шеи | | | | |
| Подкожная мышца шеи (по своему развитию, строению и функциям относится к мимическим мышцам) | Грудная фасция, кожа верхней части груди на уровне II ребра | Жевательная фасция, край нижней челюсти, угол рта | Тянет угол рта вниз, оттягивает кожу шеи кпереди, препятствуя сдавлению подкожных вен | Лицевой нерв |
| Грудино-ключично-сосцевидная мышца | Рукоятка грудины, медиальная треть ключицы | Сосцевидный отросток височной кости, верхняя выйная линия затылочной кости | При одностороннем сокращении наклоняет голову в свою сторону и поворачивает лицо в противоположную сторону, при двустороннем — запрокидывает голову назад | Добавочный нерв |
| Трапециевидная мышца | См. табл. 15 | | | |
| <i>Надподъязычные мышцы</i> | | | | |
| Двубрюшная мышца | Сосцевидная вырезка височной кости (заднее брюшко) | Двубрюшная ямка нижней челюсти (переднее брюшко). Сухожилие, соединяющее переднее и заднее брюшко, прикрепляется к телу и большому рогу подъязычной кости при помощи фасциальной петли | Тянет вверх подъязычную кость. При фиксированной подъязычной кости опускает нижнюю челюсть | Переднее брюшко — тройничный нерв, заднее брюшко — лицевой нерв |

| | | | | |
|-----------------------------|--|--|---|--|
| Шилоподъязычная мышца | Шиловидный отросток височной кости | Тело подъязычной кости | Тянет вверх подъязычную кость | Лицевой нерв |
| Челюстно-подъязычная мышца | Внутренняя поверхность тела нижней челюсти | Срастается с противоположной мышцей, образуя дно (диафрагму) рта | Тянет вверх подъязычную кость | Челюстно-подъязычный нерв (от тройничного нерва) |
| Подбородочно-подъязычная | Подбородочная ость нижней челюсти | Тело подъязычной кости | Тянет вверх подъязычную кость, при укрепленной кости опускает нижнюю челюсть | Мышечные ветви (шейное сплетение) |
| <i>Подподъязычные мышцы</i> | | | | |
| Грудино-подъязычная | Задняя поверхность рукоятки грудины, грудинный конец ключицы | То же | Тянет подъязычную кость вниз | Шейная петля (шейное сплетение) |
| Грудино-щитовидная | Задняя поверхность рукоятки грудины, хрящ I ребра | Боковая поверхность щитовидного хряща (косая линия) | Опускает гортань | То же |
| Лопаточно-подъязычная | Верхний край лопатки медиальнее ее вырезки (нижнее брюшко) | Тело подъязычной кости (верхнее брюшко) | Тянет вниз подъязычную кость, натягивает претрахеальную пластинку шейной фасции | » » |

| Мышцы | Начало | Прикрепление | Функция | Иннервация |
|-------------------------------|---|--|--|--|
| Щитоподъязычная | Косая линия щитовидного хряща | Тело и большой рог подъязычной кости | При фиксированной подъязычной кости поднимает гортань | Шейная петля (шейное сплетение) |
| II. Глубокие мышцы шеи | | | | |
| <i>Латеральные мышцы</i> | | | | |
| Передняя лестничная | Поперечные отростки III—VI шейных позвонков | Бугорок передней лестничной мышцы на I ребре | Все латеральные мышцы поднимают I и II ребра. При фиксированных ребрах, сокращаясь на обеих сторонах, сгибают шейный отдел позвоночника кпереди, а при одностороннем сокращении наклоняют его в свою сторону | Мышечные ветви шейного и плечевого сплетений То же » » |
| Средняя лестничная | Поперечные отростки II—VII шейных позвонков | I ребро, сзади от борозды подключичной артерии | | |
| Задняя лестничная | Поперечные отростки IV—VI шейных позвонков | Верхний край II ребра | | |
| <i>Предпозвоночные мышцы</i> | | | | |
| Длинная мышца шеи | Передняя поверхность тел и поперечные отростки III— | Тела и поперечные отростки верхних пяти шейных позвонков, передний бугорок атланта | Наклоняет шейный отдел позвоночника вперед и в свою сторону (при одностороннем сокращении) | Мышечные ветви шейного сплетения |

| | | | | |
|---------------------------------|--|---|---------------------------------|----------------------------------|
| Длинная мышца головы | VII шейных, I—III грудных позвонков | Нижняя поверхность базиллярной части затылочной кости | Наклоняет голову вперед | Мышечные ветви шейного сплетения |
| Передняя прямая мышца головы | Поперечные отростки III—VI шейных позвонков | Нижняя поверхность базиллярной части затылочной кости | То же | То же |
| Латеральная прямая мышца головы | Передняя поверхность латеральной массы атланта | Нижняя поверхность яремного отростка затылочной кости | Наклоняет голову в свою сторону | » » |

мышцам относятся грудино-подъязычная, грудино-щитовидная, щитоподъязычная и лопаточно-подъязычная мышцы. Глубокие мышцы шеи в свою очередь подразделяются на латеральную и предпозвоночную группы. В латеральную группу входят лежащие сбоку от позвоночного столба передняя, средняя и задняя лестничные мышцы. К предпозвоночной группе, расположенной спереди от позвоночного столба, относятся мышцы головы: передняя прямая мышца головы, латеральная прямая мышца головы, а также длинная мышца шеи.

Подкожная мышца шеи (*platýsma*) тонкая, плоская, залегает непосредственно под кожей. Начинается в грудной области ниже ключицы на поверхностной пластинке грудной фасции, проходит вверх и медиально, занимая почти всю переднебоковую область шеи. Остается не закрытым мышцей небольшой участок, имеющий вид треугольника над яремной вырезкой грудины.

Пучки подкожной мышцы шеи, поднявшись выше основания нижней челюсти в область лица, вплетаются в жевательную фасцию. Часть пучков подкожной мышцы шеи присоединяется к мышце, опускающей нижнюю губу, и к мышце смеха, вплетаясь в угол рта.

Ф у н к ц и я: приподнимает кожу шеи, предохраняя поверхностные вены от сдавления; оттягивает угол рта книзу.

И н н е р в а ц и я: лицевой нерв — VII (шейная ветвь).

К р о в о с н а б ж е н и е: поверхностная артерия шеи, лицевая артерия.

Грудино-ключично-сосцевидная мышца (*m. sternocleidomastoideus*) располагается под подкожной мышцей шеи, при повернутой в сторону голове ее контур обозначается в виде выраженного валика на переднебоковой поверхности шеи (рис. 150). Начинается эта мышца двумя частями (медиальной и латеральной) на передней поверхности рукоятки грудины и грудинном конце ключицы. Поднимаясь вверх и кзади, мышца прикрепляется к сосцевидному отростку височной кости и латеральному отрезку верхней выйной линии затылочной кости. Над ключицей между медиальной и латеральной частями мышцы выделяется **м а л а я н а д к л ю ч и ч н а я я м к а** (*fóssa supraclaviculáris minor*).

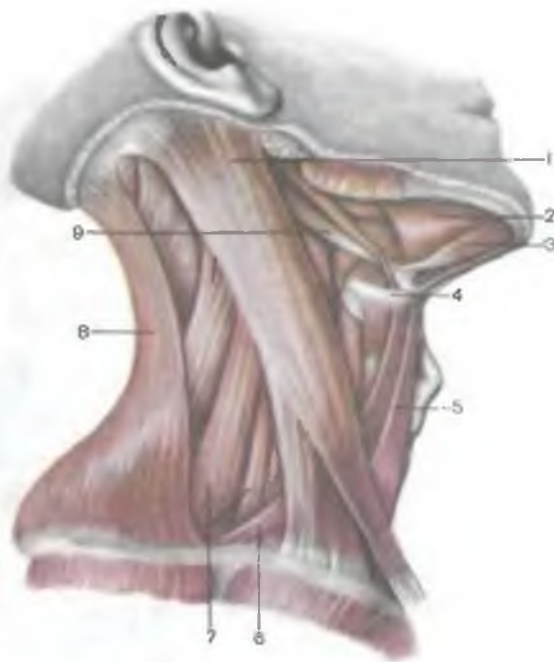Ф у н к ц и я: при одностороннем сокращении наклоняет голову в свою сторону, одновременно лицо поворачивается в противоположную сторону. При двустороннем сокращении мышцы голова запрокидывается назад, так как мышца прикрепляется позади поперечной оси атлантозатылочного сустава. При фиксированной голове мышца тянет вверх грудную клетку, способствуя вдоху, как вспомогательная дыхательная мышца.

И н н е р в а ц и я: добавочный нерв (XI).

К р о в о с н а б ж е н и е: грудино-ключично-сосцевидные ветви затылочной и верхней щитовидной артерий.

Рис. 150. Поверхностные мышцы шеи; вид справа.

1 — грудино-ключично-сосцевидная мышца; 2 — челюстно-подъязычная мышца; 3 — двубрюшная мышца (переднее брюшко); 4 — подъязычная кость; 5 — грудино-подъязычная мышца; 6 — лопаточно-подъязычная мышца; 7 — передняя и средняя лестничные мышцы; 8 — трапециевидная мышца; 9 — двубрюшная мышца (заднее брюшко).



Мышцы, прикрепляющиеся к подъязычной кости

Выделяют мышцы, лежащие выше подъязычной кости, — **надподъязычные мышцы** (mm. suprahyoidei), и мышцы, лежащие ниже подъязычной кости, — **подподъязычные мышцы** (mm. infrahyoidei). Обе группы мышц (парные) действуют на подъязычную кость, которая является опорой для мышц, принимающих участие в важных функциях: актах жевания, глотания, речи и др. Подъязычная кость удерживается в своем положении исключительно взаимодействием мышц, которые подходят к ней с разных сторон.

Надподъязычные мышцы соединяют подъязычную кость с нижней челюстью, основанием черепа, с языком и глоткой: это двубрюшная, шилоподъязычная, челюстно-подъязычная и подбородочно-подъязычная мышцы. **Подподъязычные мышцы** подходят к подъязычной кости снизу, начинаясь на лопатке, грудины и хрящах гортани (рис. 151). К этой группе относятся лопаточно-подъязычная, грудино-подъязычная, грудино-щитовидная и щитоподъязычная мышцы.

Надподъязычные мышцы

Двубрюшная мышца (m. digastricus) имеет заднее и переднее брюшки, которые соединены между собой промежуточными

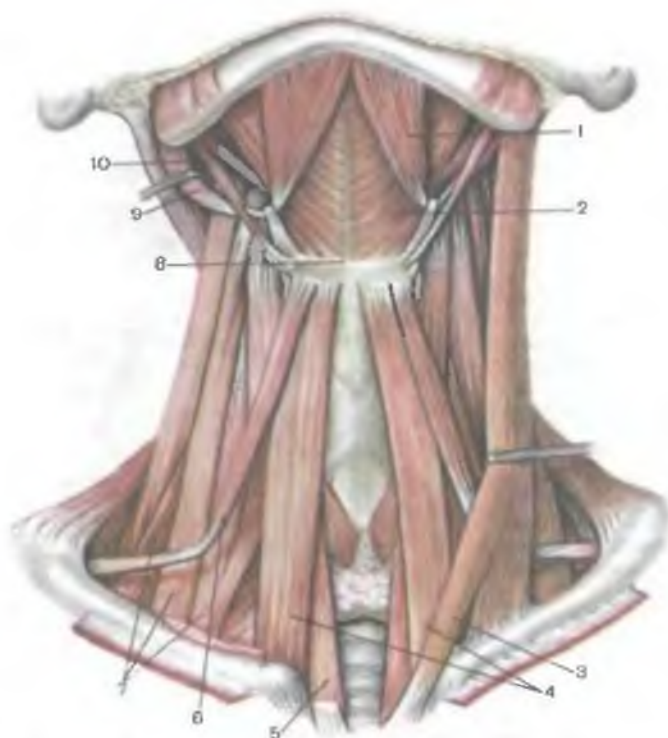


Рис. 151. Поверхностные мышцы шеи; вид спереди. (На правой стороне грудино-ключично-сосцевидная мышца удалена.)

1 — двубрюшная мышца (переднее брюшко); 2 — челюстно-подъязычная мышца; 3 — грудино-ключично-сосцевидная мышца (оттянута в сторону); 4 — грудино-подъязычная мышца; 5 — грудино-щитовидная мышца; 6 — лопаточно-подъязычная мышца; 7 — лестничные мышцы (передняя, средняя и задняя); 8 — подъязычная кость; 9 — двубрюшная мышца (заднее брюшко); 10 — шилоподъязычная мышца.

сухожилиями. З а д н е е б р ю ш к о (*venter posterior*) начинается на сосцевидной вырезке височной кости, направляется вперед и вниз, непосредственно прилегая к задней поверхности шилоподъязычной мышцы, где переходит в промежуточное сухожилие. Это сухожилие пронизывает шилоподъязычную мышцу и прикрепляется к телу и большому рогу подъязычной кости посредством плотной фасциальной петли. Выйдя из этой петли, промежуточное сухожилие мышцы продолжается в п е р е д н е е б р ю ш к о (*venter anterior*), которое проходит вперед и кверху и прикрепляется к двубрюшной ямке нижней челюсти. Заднее и переднее брюшки двубрюшной мышцы ограничивают снизу поднижнечелюстной треугольник.

Ф у н к ц и я: при укрепленной нижней челюсти заднее брюшко тянет подъязычную кость кверху, кзади и в свою сторону. При двустороннем сокращении заднее брюшко правой и левой мышц тянет кость кзади и вверх. При укрепленной подъязычной кости сокращением переднего брюшка двубрюшных мышц нижняя челюсть опускается.

И н н е р в а ц и я: заднее брюшко — двубрюшная ветвь лицевого нерва (VII); переднее брюшко — челюстно-подъязычный нерв (ветвь нижнего альвеолярного нерва).

К р о в о с н а б ж е н и е: переднее брюшко — подбородочная артерия, заднее брюшко — затылочная и задняя ушная артерии.

Шилоподъязычная мышца (*m.stylohyoideus*) веретенообразной формы, начинается на шиловидном отростке височной кости, проходит вниз и вперед, прикрепляется к телу подъязычной кости. Вблизи места своего прикрепления к телу подъязычной кости у основания большого рога сухожилие расщепляется и охватывает промежуточное сухожилие двубрюшной мышцы.

Ф у н к ц и я: тянет подъязычную кость кверху, назад и в свою сторону. При сокращении мышц с обеих сторон подъязычная кость перемещается назад и вверх.

И н н е р в а ц и я: лицевой нерв (VII).

К р о в о с н а б ж е н и е: затылочная и лицевая артерии.

Челюстно-подъязычная мышца (*m.mylohyoideus*) — широкая, плоская, начинается на внутренней поверхности нижней челюсти, на челюстно-подъязычной линии. В передних $\frac{2}{3}$ мышцы пучки правой и левой половин ее расположены поперечно. Эти пучки проходят навстречу друг другу и срастаются по срединной линии, образуя сухожильный шов. Пучки задней трети мышцы направляются к подъязычной кости и прикрепляются к передней поверхности ее тела. Располагаясь между обеими половинами нижней челюсти спереди и подъязычной кости сзади, челюстно-подъязычная мышца образует мышечную основу дна (диафрагму) полости рта. Сверху, со стороны полости рта, к челюстно-подъязычной мышце прилежат подбородочно-подъязычная мышца и подъязычная слюнная железа, снизу — поднижнечелюстная слюнная железа и переднее брюшко двубрюшной мышцы.

Ф у н к ц и я: при поднятой нижней челюсти (когда челюсти сомкнуты) челюстно-подъязычная мышца поднимает подъязычную кость вместе с гортанью, при укрепленной подъязычной кости опускает нижнюю челюсть (акт жевания, глотания, речь).

И н н е р в а ц и я: челюстно-подъязычный нерв (ветвь нижнего альвеолярного нерва).

К р о в о с н а б ж е н и е: подбородочная артерия.

Подбородочно-подъязычная мышца (*m.geniohyoideus*) располагается сбоку от срединной линии на верхней поверхности челюстно-подъязычной мышцы. Начинается на подбородочной ости, прикрепляется к телу подъязычной кости.

Ф у н к ц и я: при укрепленной подъязычной кости опускает нижнюю челюсть, при сомкнутых челюстях поднимает подъязычную кость вместе с гортанью (акт жевания, глотания, речь).

И н н е р в а ц и я: подъязычный нерв (XII), мышечные ветви шейного сплетения (C_I—C_{II}).

К р о в о с н а б ж е н и е: подъязычная и подбородочная артерии.

С надподъязычными мышцами анатомически и функционально тесно связаны также мышцы языка и глотки (подборочно-язычная, подъязычно-язычная, шилоязычная, шилоглоточная мышцы, анатомия которых излагается в разделе «Спланхнология».

Подподъязычные мышцы

Лопаточно-подъязычная мышца (m. omohyoideus) начинается на верхнем крае лопатки в области ее вырезки и прикрепляется к подъязычной кости. Эта мышца имеет два брюшка — нижнее и верхнее, которые разделены промежуточным сухожилием. **Н и ж н е е б р ю ш к о** (vénter inférior) начинается на верхнем крае лопатки кнутри от ее вырезки и на верхней поперечной связке. Поднимаясь косо вверх и вперед, это брюшко пересекает с латеральной стороны и спереди лестничные мышцы и переходит в промежуточное сухожилие (под задним краем грудиноключично-сосцевидной мышцы). Это сухожилие продолжается в **в е р х н е е б р ю ш к о** (vénter supérior), которое прикрепляется к нижнему краю тела подъязычной кости.

Ф у н к ц и я: при укрепленной подъязычной кости лопаточно-подъязычные мышцы обеих сторон натягивают предтрахеальную (среднюю) пластинку шейной фасции, препятствуя тем самым сдавлению глубоких вен шеи. Указанная функция мышцы особенно важна в фазе вдоха, так как в этот момент давление в грудной полости понижается и усиливается отток крови из вен шеи в крупные вены грудной полости. При укрепленной лопатке лопаточно-подъязычные мышцы тянут подъязычную кость кзади и вниз. Если сокращается мышца на одной стороне, подъязычная кость перемещается вниз и кзади в соответствующую сторону.

И н н е р в а ц и я: шейная петля (C_{II}—C_{III}).

К р о в о с н а б ж е н и е: нижняя щитовидная артерия и поперечная артерия шеи.

Грудино-подъязычная мышца (m. sternohyoideus) начинается на задней поверхности рукоятки грудины, задней грудиноключичной связке и на грудинном конце ключицы. Прикрепляется мышца к нижнему краю тела подъязычной кости. Между медиальными краями грудино-подъязычных мышц обеих сторон остается промежуток в виде суживающегося кверху треугольника, в пределах которого поперечная и средняя (предтрахеальная)

пластинки шейной фасции срастаются и образуют белую линию шеи.

Ф у н к ц и я: тянет подъязычную кость книзу.

И н н е р в а ц и я: шейная петля (C_I—C_{III}).

К р о в о с н а б ж е н и е: нижняя щитовидная артерия, поперечная артерия шеи.

Грудино-щитовидная мышца (*m.sternothyroideus*) начинается на задней поверхности рукоятки грудины и хряща I ребра. Прикрепляется к кривой линии щитовидного хряща гортани, лежит впереди трахеи и щитовидной железы, будучи прикрыта нижней частью грудино-ключично-сосцевидной мышцей, верхним брюшком лопаточно-подъязычной мышцы и грудино-подъязычной мышцей.

Ф у н к ц и я: тянет гортань вниз.

И н н е р в а ц и я: шейная петля (C_I—C_{III}).

К р о в о с н а б ж е н и е: нижняя щитовидная артерия, поперечная артерия шеи.

Щитоподъязычная мышца (*m.thyrohyoideus*) является как бы продолжением грудино-щитовидной мышцы в направлении к подъязычной кости. Начинается на кривой линии щитовидного хряща, поднимается кверху и прикрепляется к телу и большому рогу подъязычной кости.

Ф у н к ц и я: приближает подъязычную кость к гортани. При укрепленной подъязычной кости тянет гортань вверх.

И н н е р в а ц и я: шейная петля (C_I—C_{III}).

К р о в о с н а б ж е н и е: нижняя щитовидная артерия, поперечная артерия шеи.

Подподъязычные мышцы тянут подъязычную кость, а вместе с ней гортань книзу. Грудино-щитовидная мышца может избирательно перемещать щитовидный хрящ (вместе с гортанью) вниз. При сокращении щитоподъязычной мышцы подъязычная кость и щитовидный хрящ приближаются друг к другу. Кроме этого, подподъязычные мышцы, сокращаясь, укрепляют подъязычную кость, к которой прикрепляются челюстно-подъязычная и подбородочно-подъязычная мышцы, опускающие нижнюю челюсть.

Глубокие мышцы шеи

Глубокие мышцы шеи подразделяются на латеральную и медиальную (предпозвоночную) группы.

Латеральная группа представлена тремя лестничными мышцами. Соответственно их расположению различают переднюю, среднюю и заднюю лестничные мышцы.

Передняя лестничная мышца (*m.scalenus anterior*) начинается на передних бугорках поперечных отростков III—VI шейных позвонков; прикрепляется к бугорку передней лестничной мышцы на I ребре.

И н н е р в а ц и я: мышечные ветви шейного сплетения (C_v—C_{viii}).

К р о в о с н а б ж е н и е: восходящая шейная артерия, нижняя щитовидная артерия.

Средняя лестничная мышца (m.scalénus médius) начинается на поперечных отростках II—VII шейных позвонков, проходит сверху вниз и кнаружи, прикрепляется к I ребру кзади от борозды подключичной артерии.

И н н е р в а ц и я: мышечные ветви шейного сплетения (C_{iii}—C_{viii}).

К р о в о с н а б ж е н и е: глубокая шейная и позвоночная артерии.

Задняя лестничная мышца (m.scalénus postérieur) начинается на задних бугорках IV—VI шейных позвонков, прикрепляется к верхнему краю и наружной поверхности II ребра. Эта мышца часто имеет дополнительную глубокую головку, которая начинается на поперечном отростке VII шейного позвонка.

И н н е р в а ц и я: мышечные ветви шейного сплетения (C_{vii}—C_{viii}).

К р о в о с н а б ж е н и е: глубокая шейная артерия, поперечная артерия шеи, первая задняя межреберная артерия.

Ф у н к ц и я: лестничные мышцы при укрепленном шейном отделе позвоночника поднимают I и II ребра, способствуя расширению грудной полости. При укрепленной грудной клетке, когда ребра фиксированы, эти мышцы, сокращаясь с обеих сторон, сгибают шейную часть позвоночника вперед; при одностороннем сокращении сгибают и наклоняют шейную часть позвоночника в свою сторону.

Медиальная (предпозвоночная) группа мышц располагается на передней поверхности позвоночного столба по сторонам от срединной линии и представлена длинными мышцами шеи и головы, передней и латеральной прямыми мышцами головы.

Длинная мышца шеи (m.lóngus cólli) прилежит к переднебоковой поверхности позвоночника на протяжении от III грудного до I шейного позвонка. У этой мышцы выделяют три части: вертикальную, нижнюю косую и верхнюю косую. **В е р т и к а л ь н а я ч а с т ь** берет начало на передней поверхности тел верхних трех грудных и трех нижних шейных позвонков, проходит вертикально вверх и прикрепляется к телам II—IV шейных позвонков. **Н и ж н я я к о с а я ч а с т ь** начинается на передней поверхности тел первых трех грудных позвонков и прикрепляется к передним бугоркам VI—V шейных позвонков. **В е р х н я я к о с а я ч а с т ь** начинается на передних бугорках поперечных отростков III—V шейных позвонков, поднимается вверх и прикрепляется к переднему бугорку I шейного позвонка.

Ф у н к ц и я: сгибает шейную часть позвоночного столба. При одностороннем сокращении наклоняет шею в свою сторо-

ну. При сокращении верхней косой части голова поворачивается в ту же сторону, при сокращении нижней косой — в противоположную.

И н н е р в а ц и я: мышечные ветви шейного сплетения ($C_{II}-C_{VI}$).

К р о в о с н а б ж е н и е: позвоночная, восходящая шейная и глубокая шейная артерии.

Длинная мышца головы (*m. longus capitis*) начинается четырьмя сухожильными пучками на передних бугорках поперечных отростков VI—III шейных позвонков, проходит кверху и медиально; прикрепляется к нижней поверхности базилярной части затылочной кости.

Ф у н к ц и я: наклоняет голову и шейную часть позвоночника вперед.

И н н е р в а ц и я: мышечные ветви шейного сплетения (C_I-C_{IV}).

К р о в о с н а б ж е н и е: позвоночная и глубокая шейная артерии.

Передняя прямая мышца головы (*m. rectus capitis anterior*) располагается глубже длинной мышцы головы. Начинается на передней дуге атланта и прикрепляется к базилярной части затылочной кости, кзади от места прикрепления длинной мышцы головы.

Ф у н к ц и я: наклоняет голову вперед.

И н н е р в а ц и я: мышечные ветви шейного сплетения (C_I-C_{II}).

К р о в о с н а б ж е н и е: позвоночная и восходящая глоточная артерии.

Латеральная прямая мышца головы (*m. rectus capitis lateralis*) располагается снаружи от передней прямой мышцы головы, начинается на поперечном отростке атланта, проходит кверху и прикрепляется к латеральной части затылочной кости.

Ф у н к ц и я: наклоняет голову в свою сторону, действует исключительно на атлантозатылочный сустав.

И н н е р в а ц и я: мышечные ветви шейного сплетения (C_I).

К р о в о с н а б ж е н и е: затылочная и позвоночная артерии.

ТОПОГРАФИЯ ФАСЦИЙ И КЛЕТЧАТОЧНЫХ ПРОСТРАНСТВ ШЕИ

Описание анатомии шейной фасции представляет определенные трудности, поскольку мышцы и внутренние органы находятся в сложных анатомо-топографических взаимоотношениях в различных областях шеи как между собой, так и с отдельными пластинками шейной фасции (рис. 152, 153).

Соответственно трем группам мышц шеи (поверхностным, над- и подподъязычным и глубоким), имеющим разное проис-

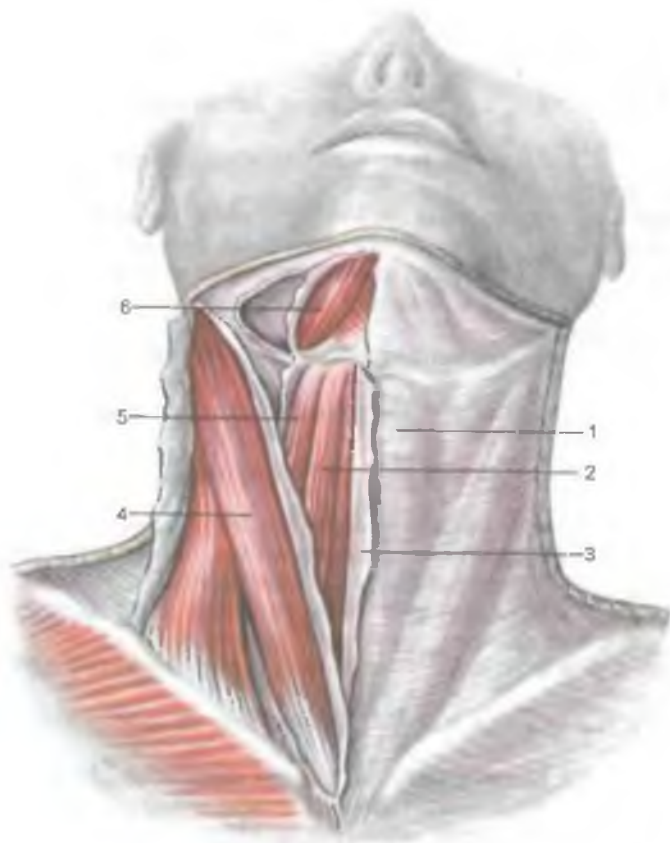


Рис. 152. Передние мышцы шеи и покрывающие их фасции. (Справа вскрыты фасциальные влагалища мышц.)

1 — предтрахеальная пластинка; 2 — грудино-подъязычная мышца; 3 — поверхностная пластинка шейной фасции; 4 — грудино-ключично-сосцевидная мышца; 5 — лопаточно-подъязычная мышца; 6 — двубрюшная мышца (переднее брюшко).

хождение и анатомическое положение, выделяют три пластинки шейной фасции (три шейные фасции). Подкожная мышца шеи, как и все остальные мимические мышцы, лежит подкожно и имеет только свою собственную фасцию.

Шейная фасция (*fascia cervicalis*) располагается главным образом в передних отделах шеи и состоит из трех пластинок (листоков): поверхностной, предтрахеальной (средней) и глубокой (предпозвоночной). Поверхностная пластинка шейной фасции (*lamina superficialis*), или поверхностная фасция (*fascia superficialis*), охватывает шею со всех сторон и об-

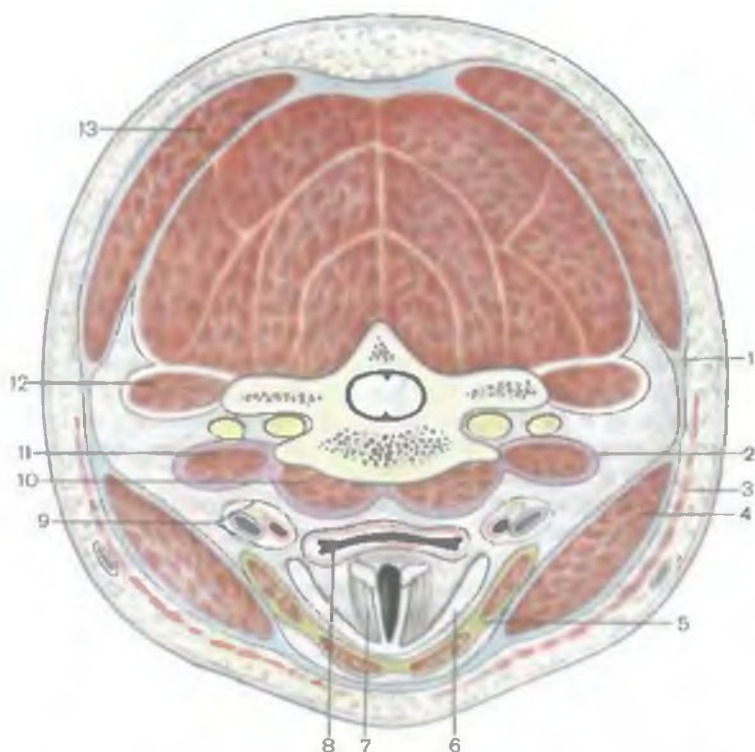


Рис. 153. Топография пластинок шейной фасции и мышц шеи. (Разрез в горизонтальной плоскости.)

1 — поверхностная пластинка шейной фасции; 2 — предпозвоночная пластинка; 3 — подкожная мышца шеи; 4 — грудино-ключично-сосцевидная мышца; 5 — предтрахеальная пластинка; 6 — щитовидный хрящ; 7 — гортань; 8 — глотка; 9 — сонное влагалище; 10 — длинная мышца шеи; 11 — передняя лестничная мышца; 12 — задняя лестничная мышца; 13 — трапециевидная мышца.

разует фасциальные влагалища для грудино-ключично-сосцевидных и трапециевидных мышц. Внизу эта пластинка прикрепляется к переднему краю ключицы и рукоятки грудины и переходит в фасцию груди. Вверху поверхностная пластинка прикрепляется к подъязычной кости и продолжается вверх впереди надподъязычных мышц, где срастается с соединительнотканной капсулой подъязычной слюнной железы. Перекидываясь через основание нижней челюсти, поверхностная пластинка продолжается в жевательную фасцию.

Предтрахеальная пластинка (*lámina pretracheális*), или средняя фасция шеи (*fáscia média*), отчетливо выражена в нижнем отделе шеи. Она простирается от задней поверхности рукоятки грудины и ключицы внизу до подъязычной кос-

ти вверху, а латерально — до лопаточно-подъязычной мышцы. Эта пластинка образует фасциальные влагалища для лопаточно-подъязычных, грудино-подъязычных, грудино-щитовидных и щитоподъязычных мышц. Предтрахеальная пластинка как бы натянута между лопаточно-подъязычными мышцами обеих сторон в виде паруса (парус Рише). При сокращении лопаточно-подъязычных мышц предтрахеальная пластинка натягивается, способствуя оттоку крови по шейным венам.

Предпозвоночная пластинка, или **предпозвоночная (глубокая) фасция** (*lámina prevertebrális, s. fáscia prevertebrális, s. profúnda*), располагается позади глотки, покрывает предпозвоночные и лестничные мышцы, формируя для них фасциальные влагалища. Эта пластинка соединяется с **сонным влагалищем** (*vágina carótica*), окутывающим сосудисто-нервный пучок шеи (общую сонную артерию, внутреннюю яремную вену и блуждающий нерв).

Вверху предпозвоночная пластинка прикрепляется к наружному основанию черепа позади глоточного бугорка. По бокам она прикрепляется к поперечным отросткам шейных позвонков. Внизу предпозвоночная пластинка вместе с мышцами прикрепляется к I и II ребрам и переходит во внутригрудную фасцию.

Следует заметить, что в некоторых учебниках нормальной и топографической анатомии описывают пять листков шейной фасции (по В.Н.Шевкуненко). Однако с такой классификацией фасции шеи нельзя согласиться. Дело в том, что подкожная мышца шеи, являющаяся мимической мышцей и тесно связанная с кожей, как и все остальные мимические мышцы, имеет только собственную фасцию и лежит над поверхностной пластинкой шейной фасции. Поверхностная, предтрахеальная и предпозвоночная пластинки шейной фасции образуются в процессе развития и становления функции соответствующих групп шейных мышц. Грудино-ключично-сосцевидная и трапециевидная мышцы имеют жаберное происхождение, располагаются на шее поверхностно, фасциальным влагалищем для них служит поверхностная пластинка шейной фасции. Над- и подподъязычные мышцы развиваются из передних отделов миотомов, лежат впереди трахеи и других органов шеи, и им принадлежит предтрахеальная пластина. Глубокие (предпозвоночные) мышцы шеи, также образующиеся из миотомов, имеют свою общую для них фасцию — предпозвоночную пластину. У органов шеи (слюнные железы, гортань, трахея, щитовидная железа, глотка и пищевод) наружной оболочкой является адвентиция, или соединительнотканная капсула (у слюнных желез), которая не может быть фасцией в силу своего строения и происхождения.

Между пластинками шейной фасции, а также между ними и органами шеи имеются пространства, заполненные небольшим

количеством рыхлой соединительной ткани. Знание этих пространств имеет важное прикладное значение для понимания путей распространения воспалительных процессов, которые могут образоваться в области шеи и распространяться вниз, в грудную полость.

Различают надгрудинное межфасциальное, предвисцеральное и позадивисцеральное пространства.

Надгрудинное межфасциальное клетчаточное пространство находится над яремной вырезкой грудины, между поверхностной и предтрахеальной пластинками шейной фасции. В нем располагается важный венозный анастомоз (яремная венозная дуга), соединяющий передние яремные вены. Надгрудинное межфасциальное пространство, продолжаясь вправо и влево, образует позади начала грудино-ключично-сосцевидной мышцы боковые углубления (*надгрудино-ключично-сосцевидный слепой мешок Грубера*).

Предвисцеральное клетчаточное пространство находится между предтрахеальной пластинкой шейной фасции спереди и внутренними органами шеи (щитовидной железой, гортанью и трахеей) сзади. Это клетчаточное пространство вдоль передней поверхности внутренних органов сообщается с клетчаткой переднего средостения.

Позадивисцеральное клетчаточное пространство находится между задней стенкой глотки спереди и предпозвоночной пластинкой шейной фасции сзади. Это пространство заполнено рыхлой соединительной тканью, продолжается вдоль пищевода вниз, в заднее средостение.

Пространство между предпозвоночной пластинкой спереди и позвоночником сзади, в котором располагаются предпозвоночные мышцы, получило название **предпозвоночного клетчаточного пространства**.

Области и треугольники шеи

Верхнюю границу шеи проводят (справа и слева) от подбородка по основанию и заднему краю ветви нижней челюсти до височно-нижнечелюстного сустава, продолжают кзади через вершину сосцевидного отростка височной кости по верхней выйной линии к наружному выступу затылочной кости.

Нижняя граница шеи проходит с каждой стороны от яремной вырезки грудины по верхнему краю ключицы до вершины акромиона и далее к остистому отростку VII шейного позвонка.

С учетом рельефа кожных покровов на шее, обусловленного положением лежащих глубже мышц, внутренних органов, в передних отделах выделяют следующие области шеи: переднюю, грудино-ключично-сосцевидную (правую и левую) и латеральные (правую и левую), а также заднюю.

Передняя область шеи, или **передний треугольник шеи** (*regio cervicális antérior, s. trigónum cervicále antérius*), по бокам ограничен грудино-ключично-сосцевидными мышцами. Вверху основание треугольника образует нижняя челюсть, а его вершина достигает яремной вырезки рукоятки грудины.

В передней области шеи, в свою очередь, различают с каждой стороны **медиальный треугольник шеи**, ограниченный спереди срединной линией, сверху — нижней челюстью и сзади — передним краем грудино-ключично-сосцевидной мышцы. Условная горизонтальная плоскость, проведенная через тело и большие рога подъязычной кости, делит срединную область шеи (передний треугольник) на две области: верхнюю *надподъязычную* (*regio suprahyoidea*) и нижнюю *подподъязычную* (*regio infrahyoidea*). В подподъязычной области шеи с каждой стороны различают два треугольника: сонный и мышечный (лопаточно-трахеальный).

Сонный треугольник (*trigónum caróticum*) ограничен сверху задним брюшком двубрюшной мышцы, сзади — передним краем грудино-ключично-сосцевидной мышцы, спереди и снизу — верхним брюшком лопаточно-подъязычной мышцы. В пределах этого треугольника над поверхностной пластинкой шейной фасции находятся шейная ветвь лицевого нерва, верхняя ветвь поперечного нерва шеи, передняя яремная вена. Глубже, под поверхностной пластинкой шейной фасции, располагаются общая сонная артерия, внутренняя яремная вена и позади их — блуждающий нерв, заключенные в общее для них влагалище сосудисто-нервного пучка. Здесь же лежат глубокие латеральные шейные лимфатические узлы. В пределах сонного треугольника на уровне подъязычной кости общая сонная артерия делится на внутреннюю и наружную сонные артерии. От последней отходят ее ветви: верхняя щитовидная, язычная, лицевая, затылочная, задняя ушная, восходящая глоточная артерии и грудино-ключично-сосцевидные ветви, направляющиеся к соответствующим органам. Здесь же, впереди от влагалища сосудисто-нервного пучка, находится верхний корешок подъязычного нерва, глубже и ниже — гортанный нерв (ветвь блуждающего нерва), а еще глубже на предпозвоночной пластине шейной фасции, — симпатический ствол.

Мышечный (лопаточно-трахеальный) треугольник (*trigónum musculáre, s. omotracheále*) ограничен сзади и снизу передним краем грудино-ключично-сосцевидной мышцы, сверху и латерально — верхним брюшком лопаточно-подъязычной мышцы и медиально — передней срединной линией. В пределах этого треугольника непосредственно над яремной вырезкой рукоятки грудины трахея прикрыта только кожей и сросшимися поверхностной и предтрахеальной пластинками шейной фасции. Примерно на 1 см в сторону от срединной линии находится передняя яремная вена, уходящая в надгрудинное межфасциальное клетчаточное пространство.

В надподъязычной области выделяют три треугольника: подподбородочный (непарный) и парные — поднижнечелюстной и язычный.

Подподбородочный треугольник (*trigónum submentále*) ограничен по бокам передними брюшками двубрюшных мышц, а основанием его служит подъязычная кость. Вершина треугольника обращена вверх, к подбородочной ости. Дном треугольника служат соединяющиеся швом правая и левая челюстно-подъязычные мышцы. В области этого треугольника находятся подбородочные лимфатические узлы.

Поднижнечелюстной треугольник (*trigónum submandibuláre*) образован вверху телом нижней челюсти, внизу — передним и задним брюшками двубрюшной мышцы. Здесь расположена одноименная (поднижнечелюстная) слюнная железа. В этот треугольник проникают шейная ветвь лицевого нерва и разветвление поперечного нерва шеи. Здесь же поверхностно располагаются лицевые артерия и вена, а позади подчелюстной железы — занижнечелюстная вена. В пределах подчелюстного треугольника под нижней челюстью находятся одноименные лимфатические узлы.

Язычный треугольник (треугольник Пирогова) небольшой, но очень важный для хирургии, находится в пределах поднижнечелюстного треугольника. В пределах язычного треугольника располагается язычная артерия, доступ к которой возможен в этом месте шеи. Спереди язычный треугольник ограничен задним краем челюстно-подъязычной мышцы, сзади и снизу — задним брюшком двубрюшной мышцы, сверху — подъязычным нервом.

В латеральной области шеи выделяют лопаточно-ключичный и лопаточно-трапециевидный треугольники.

Лопаточно-ключичный треугольник (*trigónum omoclaviculáre*) расположен над средней третью ключицы. Снизу он ограничен ключицей, сверху — нижним брюшком лопаточно-подъязычной мышцы, спереди — задним краем грудино-ключично-сосцевидной мышцы. В области этого треугольника определяются конечная (третья) часть подключичной артерии, подключичная часть плечевого сплетения, между стволами которого проходит поперечная артерия шеи, а над сплетением — надлопаточная и поверхностная шейная артерии. Кпереди от подключичной артерии, впереди передней лестничной мышцы (в предлестничном промежутке), лежит подключичная вена, прочно сращенная с фасцией подключичной мышцы и пластинками шейной фасции.

Лопаточно-трапециевидный треугольник (*trigónum omotrapezoídeum*) образован передним краем трапециевидной мышцы, нижним брюшком лопаточно-подъязычной мышцы и задним краем грудино-ключично-сосцевидной мышцы. Здесь проходит добавочный нерв, между лестничными мышцами формируются шейное и плечевое сплетения, от шейного сплетения отходят малый затылочный, большой затылочный и другие нервы.

Вопросы для повторения и самоконтроля

1. На какие группы подразделяются мышцы шеи по происхождению и расположению?
2. Назовите мышцы, являющиеся производными мезенхимы первой, второй висцеральных дуг и жаберных дуг, а также вентральных отделов миотомов.
3. Назовите поверхностные мышцы шеи. Какие функции выполняет каждая из этих мышц?
4. Перечислите глубокие мышцы шеи, назовите места их начала и прикрепления и функции.
5. Сколько пластинок имеет шейная фасция, для каких мышц они образуют вместилища (влагалища)?
6. Назовите треугольники в передней и боковой областях шеи. Какими структурами шеи ограничены стенки каждого треугольника?

МЫШЦЫ И ФАСЦИИ ГОЛОВЫ

Мышцы головы подразделяются на мимические и жевательные.

Мимические мышцы отличаются от мышц других областей человеческого тела по происхождению, характеру прикрепления и функциям. Они развиваются на основе второй висцеральной дуги, располагаются под кожей и не покрыты фасцией. Большинство мимических мышц сосредоточено вокруг естественных отверстий в области лица. Мышечные пучки мимических мышц имеют круговую и радиальную ориентацию. Круговые мышцы выполняют роль сфинктеров (сжимателей), радиально расположенные — расширителей. Начинаясь на поверхности костей или на подлежащих фасциях, эти мышцы оканчиваются в коже. Поэтому при сокращении мимические мышцы способны вызывать сложные движения кожи, изменяют ее рельеф. Выразительные движения мышц лица (мимика) отражают внутреннее душевное состояние (радость, печаль, страх и т.д.). Мышцы лица участвуют также в членораздельной речи и акте жевания.

Жевательные мышцы являются производными мезенхимы первой (нижнечелюстной) висцеральной дуги. По способу начала и прикрепления эти мышцы не отличаются от других скелетных мышц. Они действуют на височно-нижнечелюстной сустав и приводят в движение единственную подвижную кость лицевого черепа — нижнюю челюсть, обеспечивая механическое измельчение пищи — жевание (отсюда их название). Бесспорно участие жевательных мышц в членораздельной речи и других функциях, связанных с движениями нижней челюсти.

МИМИЧЕСКИЕ МЫШЦЫ

Соответственно месту расположения (топографии) мышцы лица (мимические) подразделяются на мышцы свода черепа;

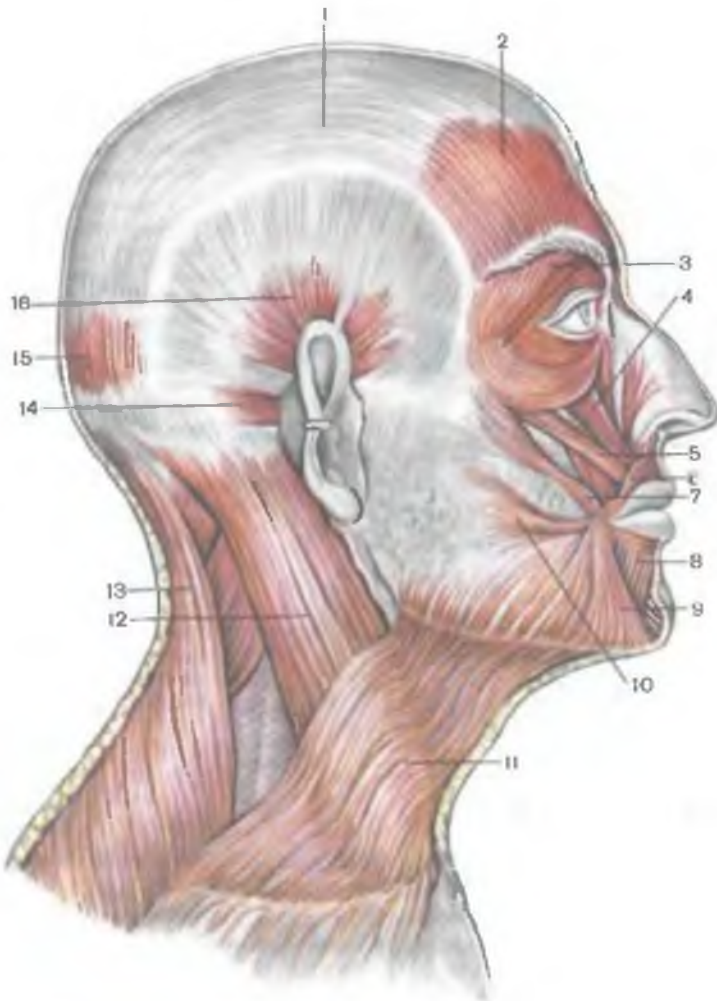


Рис. 154. Мышцы головы и шеи; вид справа.

1 — сухожильный шлем; 2 — лобное брюшко затылочно-лобной мышцы; 3 — круговая мышца глаза; 4 — мышца, поднимающая верхнюю губу; 5 — малая скуловая мышца; 6 — круговая мышца рта; 7 — большая скуловая мышца; 8 — мышца, опускающая нижнюю губу; 9 — мышца, опускающая угол рта; 10 — мышца смеха; 11 — подкожная мышца шеи; 12 — грудино-ключично-сосцевидная мышца; 13 — трапецевидная мышца; 14 — задняя ушная мышца; 15 — затылочное брюшко затылочно-лобной мышцы; 16 — верхняя ушная мышца.

мышцы, окружающие глазную щель; мышцы, окружающие носовые отверстия (ноздри); мышцы, окружающие отверстие рта и мышцы ушной раковины (табл. 19; рис. 154, 155).

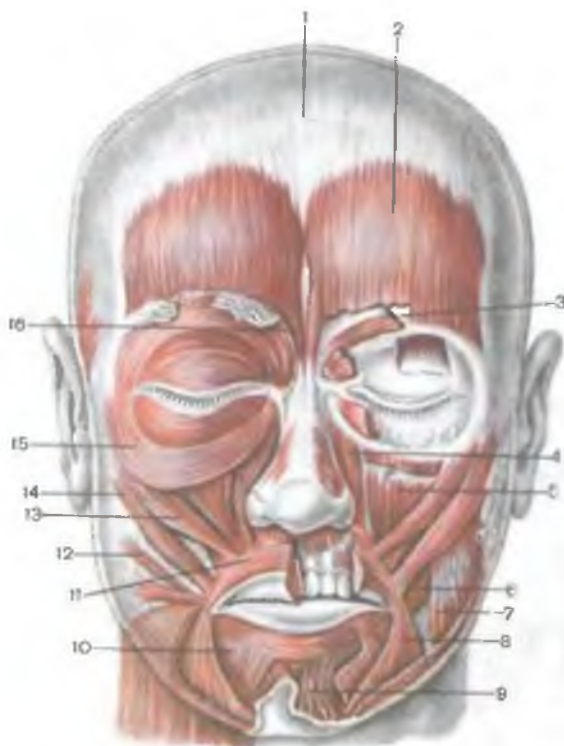

Рис. 155. Мышцы лица; вид спереди. (На левой стороне часть мышц удалена.)

1 — сухожильный шлем; 2 — лобное брюшко затылочно-лобной мышцы; 3 — мышца, сморщивающая бровь; 4 — мышца, поднимающая верхнюю губу; 5 — мышца, поднимающая угол рта; 6 — щечная мышца; 7 — жевательная мышца; 8 — мышца, опускающая угол рта; 9 — подбородочная мышца; 10 — мышца, опускающая нижнюю губу; 11 — круговая мышца рта; 12 — мышца смеха; 13 — малая скуловая мышца; 14 — большая скуловая мышца; 15 — круговая мышца глаза; 16 — мышца гордецов.

Мышцы свода черепа

Свод черепа покрыт единым мышечно-апоневротическим образованием — надчерепной мышцей (*m. epicranius*), в которой различают следующие части: 1) затылочно-лобную мышцу; 2) сухожильный шлем (надчерепной апоневроз); 3) височно-теменную мышцу.

Затылочно-лобная мышца (*m. occipitofrontalis*) покрывает свод на протяжении от бровей спереди и до наивысшей выйной линии сзади. Эта мышца имеет лобное брюшко (*venter frontalis*) и затылочное брюшко (*venter occipitalis*), соединенные друг с другом широким сухожильным апоневрозом, получившим название сухожильного шлема (*galea aponeurotica*, *s. aponeurosis epicranialis*), который занимает промежуточное положение и покрывает теменную область головы.

Затылочное брюшко разделено на симметричные части хорошо выраженной фиброзной пластинкой, занимающей срединное положение. Это брюшко начинается сухожильными пучками на наивысшей выйной линии и на основании со-

Т а б л и ц а 19. Мимические мышцы

| Мышцы | Начало |
|--|--|
| <p>Мышцы свода черепа</p> <p>Затылочно-лобная (надчерепная) мышца: затылочное брюшко</p> <p>лобное брюшко</p> | <p>Наивысшая выйная линия затылочной кости, основание сосцевидного отростка височной кости</p> <p>Сухожильный шлем</p> |
| <p>Височно-теменная мышца</p> <p>Мышца, сморщивающая бровь</p> | <p>То же</p> <p>Медиальная часть надбровной дуги</p> |
| <p>Мышца гордецов</p> | <p>Носовая кость</p> |
| <p>Мышцы, окружающие глазную щель</p> <p>Круговая мышца глаза: глазничная часть</p> | <p>Носовая часть лобной кости, лобный отросток верхней челюсти, медиальная связка века</p> |

| Прикрепление | Функция |
|---|---|
| Сухожильный шлем (сухожильное растяжение) | Тянет сухожильное растяжение (кожу волосистой части головы) кзади |
| Кожа бровей | Поднимает бровь кверху, образует поперечные складки на коже лба |
| Основание ушной раковины | Рудиментарная |
| Кожа брови | Сближает брови, образует вертикальные складки над переносьем |
| Кожа между бровями | Образует поперечные складки над переносьем |
| Окружает глазную щель, располагаясь на костном крае глазницы, прикрепляется около своего начала | Зажмуривает глаз |

| Мышцы | Начало |
|--|--|
| вековая часть | Медиальная связка века |
| слезная часть | Слезная кость |
| Мышцы, окружающие носовое отверстие | |
| Носовая мышца: | |
| поперечная часть | Верхняя челюсть, выше и латеральнее верхних резцов |
| крыльная часть | Верхняя челюсть, латеральнее верхних резцов |
| Мышца, опускающая перегородку носа | Верхняя челюсть, над медиальным резцом |
| Мышцы, окружающие отверстие рта | |
| Круговая мышца рта | Щечная мышца, кожа в области углов рта |
| Мышца, опускающая угол рта | Нижний край (основание) нижней челюсти |
| Мышца, опускающая нижнюю губу | То же |

Продолжение табл. 19

| Прикрепление | Функция |
|--|---|
| Латеральная связка века Стенка слезного мешка | Смыкает веки Расширяет слезный мешок |
| Апоневроз спинки века | Суживает отверстие ноздрей |
| Кожа крыла носа | Опускает крыло носа |
| Хрящевая часть перегородки носа | Опускает перегородку носа |
| Кожа и слизистая оболочка верхней и нижней губ | Закрывает ротовое отверстие (губная часть), стягивает и выдвигает вперед губы (краевая часть) |
| Кожа угла рта | Тянет угол рта книзу |
| Кожа и слизистая оболочка нижней губы | Тянет нижнюю губу вниз |

| | |
|---------------------------------|---|
| Подбородочная мышца | Стенки альвеол нижних резцов |
| Подкожная мышца шеи | См. табл.18 |
| Щечная мышца | Верхняя и нижняя челюсти, крыловидно-нижнечелюстной шов |
| Мышца, поднимающая верхнюю губу | Подглазничный край верхней челюсти |
| Большая и малая скуловые мышцы | Скуловая кость |
| Мышца, поднимающая угол рта | Клыковая ямка верхней челюсти |
| Мышца смеха | Фасция жевательной мышцы |
| Мышцы ушной раковины | |
| Передняя ушная мышца | Височная фасция и сухожильный шлем |
| Верхняя ушная мышца | Сухожильный шлем |
| Задняя ушная мышца | Сосцевидный отросток височной кости |

| | |
|---------------------|--|
| Кожа подбородка | Поднимает кожу подбородка |
| Круговая мышца рта | Напрягает (укрепляет) щеку, тянет угол рта назад |
| Кожа верхней губы | Поднимает верхнюю губу |
| Угол рта | Поднимает угол рта, углубляет носогубную складку |
| То же | Поднимает угол рта |
| Кожа угла рта | Растягивает рот, образует ямочки на щеке |
| Кожа ушной раковины | Тянет ушную раковину вперед |
| Хрящ ушной раковины | Тянет ушную раковину вверх |
| То же | Тянет ушную раковину кзади |

сцевидного отростка височной кости, направляется кверху и переходит в сухожильный шлем.

Лобное брюшко развито сильнее, оно также разделено фиброзной пластинкой, проходящей по срединной линии, на две части четырехугольной формы, которые располагаются по сторонам от срединной линии лба. В отличие от заднего брюшка мышечные пучки лобного брюшка не прикрепляются к костям черепа, а вплетаются в кожу бровей. Лобное брюшко на уровне границы волосистой части кожи головы (кпереди от вечноного шва) также переходит в сухожильный шлем.

Сухожильный шлем представляет собой плоскую фиброзную пластинку, которая занимает большую часть свода черепа. Вертикально ориентированными соединительнотканными пучками сухожильный шлем соединяется с кожей волосистой части головы. Между сухожильным шлемом и подлежащей надкостницей свода черепа находится прослойка рыхлой волокнистой соединительной ткани. Поэтому при сокращении затылочно-лобной мышцы волосистая часть кожи головы вместе с сухожильным шлемом свободно перемещается над сводом черепа.

Височно-теменная мышца (*m. temporo-parietalis*) располагается на боковой поверхности черепа, развита слабо. Пучки ее начинаются впереди на внутренней стороне хряща ушной раковины и, веерообразно расходясь, прикрепляются к латеральной части сухожильного шлема. Эта мышца у человека является остатками ушной мускулатуры млекопитающих. Действие этой мышцы не выражено.

Функция: затылочное брюшко затылочно-лобной мышцы оттягивает кожу головы назад, создает опору для лобного брюшка. При сокращении лобного брюшка этой мышцы кожа лба оттягивается кверху, на лбу образуются поперечные складки, брови поднимаются. Лобное брюшко затылочно-лобной мышцы является также антагонистом мышц, суживающих глазную щель. Это брюшко тянет кожу лба и вместе с ней кожу бровей кверху, что одновременно придает лицу выражение удивления.

Иннервация: лицевой нерв (VII).

Кровоснабжение: затылочная, задняя ушная, поверхностная височная и надглазничная артерии.

Мышца гордецов (*m. procerus*) начинается на наружной поверхности носовой кости, пучки ее проходят кверху и оканчиваются в коже лба; часть из них переплетается с пучками лобного брюшка.

Функция: при сокращении мышцы гордецов у корня носа образуются поперечные бороздки и складки. Оттягивая кожу книзу, мышца гордецов как антагонист лобного брюшка затылочно-лобной мышцы способствует расправлению поперечных складок на лбу.

И н н е р в а ц и я: лицевой нерв (VII).

К р о в о с н а б ж е н и е: угловая, передняя решетчатая артерии.

Мышца, сморщивающая бровь (*m. corrugator superciliaris*), начинается на медиальном отрезке надбровной дуги, проходит вверх и латерально, прикрепляется к коже соответствующей брови. Часть пучков этой мышцы переплетается с пучками круговой мышцы глаза.

Ф у н к ц и я: оттягивает кожу лба вниз и медиально, в результате чего над корнем носа образуются две вертикальные складки.

И н н е р в а ц и я: лицевой нерв (VII).

К р о в о с н а б ж е н и е: угловая, надглазничная, поверхностная височная артерии.

Мышцы, окружающие глазную щель

Глазную щель окружают пучки круговой мышцы глаза, у которой выделяют несколько частей.

Круговая мышца глаза (*m. orbicularis oculi*) плоская, занимает периферию окружности глазницы, располагается в толще век, частично заходит в височную область. Нижние пучки мышцы продолжают в область щеки. Мышца состоит из 3 частей: вековой, глазничной и слезной.

Вековая часть (*pars palpebralis*) представлена тонким слоем мышечных пучков, которые начинаются на медиальной связке века и прилежащих к ней участках медиальной стенки глазницы. Мышечные пучки вековой части проходят по передней поверхности хрящей верхнего и нижнего век к латеральному углу глаза; здесь волокна взаимно переплетаются, образуя латеральный шов века. Часть волокон прикрепляется к надкостнице латеральной стенки глазницы.

Глазничная часть (*pars orbitalis*) значительно толще и шире, чем вековая. Начинается на носовой части лобной кости, на лобном отростке верхней челюсти и медиальной связке века. Пучки этой мышцы проходят кнаружи до латеральной стенки глазницы, где верхняя и нижняя части продолжают друг друга. В верхнюю часть вплетаются пучки лобного брюшка затылочно-лобной мышцы и мышцы, сморщивающей бровь.

Слезная часть (*pars lacrimalis*) начинается на слезном гребне и прилежащей части латеральной поверхности слезной кости. Волокна слезной части проходят в латеральном направлении позади слезного мешка и вплетаются в стенку этого мешка и в вековую часть круговой мышцы глаза.

Ф у н к ц и я: круговая мышца глаза является сфинктером глазной щели. Вековая часть смыкает веки. При сокращении глазничной части на коже в области глазницы образуются складки. Наибольшее количество веерообразно расходящихся складок наблюдается со стороны наружного угла глаза. Эта же часть мышцы

смещает бровь вниз, одновременно оттягивая кожу щеки вверх. Слезная часть расширяет слезный мешок, регулируя тем самым отток слезной жидкости через носослезный проток.

И н н е р в а ц и я: лицевой нерв (VII).

К р о в о с н а б ж е н и е: лицевая, поверхностная височная, надглазничная и подглазничная артерии.

Мышцы, окружающие носовые отверстия

В области носовых отверстий располагается несколько небольших слабо развитых мышц, расширяющих или суживающих эти отверстия. Это носовая мышца и мышца, опускающая перегородку носа.

Носовая мышца (*m.nasális*) состоит из двух частей: поперечной и крыльной.

Поперечная часть (*pars transversa*) начинается на верхней челюсти, несколько выше и латеральнее верхних резцов. Пучки этой части мышцы следуют вверх и медиально, продолжаясь в тонкий апоневроз, который перекидывается через хрящевую часть спинки носа и переходят в одноименную мышцу противоположной стороны.

Ф у н к ц и я: суживает отверстие ноздрей.

Крыльная часть (*pars aláris*) начинается на верхней челюсти ниже и медиальнее поперечной части и вплетается в кожу крыла носа.

Ф у н к ц и я: тянет крыло носа вниз и латерально, расширяя отверстие носа (ноздри).

И н н е р в а ц и я: лицевой нерв (VII).

К р о в о с н а б ж е н и е: верхняя губная и угловая артерии.

Мышца, опускающая перегородку носа (*m.depréssor sépti nási*) чаще входит в состав крыльной части носовой мышцы. Пучки этой мышцы начинаются над медиальным резцом верхней челюсти, прикрепляются к хрящевой части перегородки носа.

Ф у н к ц и я: тянет перегородку носа вниз.

И н н е р в а ц и я: лицевой нерв (VII).

К р о в о с н а б ж е н и е: верхняя губная артерия.

Мышцы, окружающие отверстие рта

Вокруг отверстия рта находится несколько хорошо выраженных мышц. К этим мышцам относятся круговая мышца рта, мышца, опускающая угол рта, мышца, опускающая нижнюю губу, подбородочная и щечная мышцы, мышца, поднимающая верхнюю губу, малая и большая скуловые мышцы, мышца, поднимающая угол рта, и мышца смеха.

Круговая мышца рта (*m.orbicularis óris*) образует мышечную основу верхней и нижней губ. Эта мышца состоит из краевой и губной частей, пучки которых имеют не одинаковую ориентацию.

Краевая часть (*pars marginális*) является периферическим, более широким отделом мышцы. Эту часть образуют мышечные пучки, которые подходят к верхней и нижней губам от других, ближайших к ротовому отверстию мимических мышц. Краевую часть формируют пучки щечной мышцы; мышцы, поднимающей верхнюю губу; мышцы, поднимающей угол рта; мышцы, опускающей нижнюю губу; мышцы, опускающей угол рта, и др.

Губная часть (*pars labiális*) залегает в толще верхней и нижней губ. Пучки мышечных волокон простираются от одного угла рта до другого.

Обе части (краевая и губная) верхней и нижней губ вплетаются в кожу и слизистую оболочку, а также соединяются друг с другом в области углов рта и переходят с нижней губы на верхнюю и наоборот.

Ф у н к ц и я: круговая мышца рта суживает, закрывает ротовую щель, участвует в акте сосания и жевания.

И н н е р в а ц и я: лицевой нерв (VII).

К р о в о с н а б ж е н и е: верхняя и нижняя губные и подбородочные артерии.

Мышца, опускающая угол рта (*m.depréssor ánguli óris*), начинается на основании нижней челюсти, между подбородком и уровнем первого малого коренного зуба. Волокна этой мышцы, конвергируя, проходят кверху и прикрепляются к коже угла рта. У места начала мышцы, опускающей угол рта, часть ее пучков переплетается с пучками подкожной мышцы шеи.

Ф у н к ц и я: тянет угол рта вниз и латерально.

И н н е р в а ц и я: лицевой нерв (VII).

К р о в о с н а б ж е н и е: нижняя губная и подбородочная артерии.

К р о в о с н а б ж е н и е: нижняя губная и подбородочная артерии.

Мышца, опускающая нижнюю губу (*m.depréssor lábii inferióris*), начинается на основании нижней челюсти, ниже подбородочного отверстия. Частично покрыта мышцей, опускающей угол рта. Пучки мышцы, опускающей нижнюю губу, проходят вверх и медиально и прикрепляются к коже и слизистой оболочке нижней губы.

Ф у н к ц и я: тянет нижнюю губу вниз и несколько латерально, действуя вместе с одноименной мышцей противоположной стороны, может выворачивать губу кнаружи; участвует в формировании выражения иронии, печали, отвращения.

И н н е р в а ц и я: лицевой нерв (VII).

К р о в о с н а б ж е н и е: нижняя губная и подбородочная артерии.

Подбородочная мышца (*m.mentális*) представлена конусовидным пучком мышечных волокон, которые начинаются на альвеолярных возвышениях латерального и медиального резцов нижней челюсти, проходят вниз и медиально, соединяются с воло-

нами одноименной мышцы противоположной стороны и прикрепляются к коже подбородка.

Ф у н к ц и я: тянет вверх и латерально кожу подбородка (на коже появляются ямочки); содействует выпячиванию нижней губы вперед.

И н н е р в а ц и я: лицевой нерв (VII).

К р о в о с н а б ж е н и е: нижняя губная и подбородочная артерии.

Щечная мышца (*m.buccinátor*) тонкая, четырехугольной формы, образует мышечную основу щеки. Начинается на кривой линии на ветви нижней челюсти и наружной поверхности альвеолярной дуги верхней челюсти на уровне больших коренных зубов, а также на переднем крае крылонижнечелюстного шва, который проходит между нижней челюстью и крыловидным крючком. Пучки мышцы направляются к углу рта, частично перекрещиваются и продолжают в толщу мышечной основы верхней и нижней губ. На уровне верхнего большого коренного зуба мышцу пронизывает околоушной проток (проток околоушной слюнной железы).

Ф у н к ц и я: тянет угол рта назад; прижимает щеку к зубам.

И н н е р в а ц и я: лицевой нерв (VII).

К р о в о с н а б ж е н и е: щечная артерия.

Мышца, поднимающая верхнюю губу (*m. levátor lábii superióris*), начинается на всем подглазничном крае верхней челюсти. Пучки мышцы сходятся книзу и вплетаются в толщу угла рта и в крыло носа.

Ф у н к ц и я: поднимает верхнюю губу; участвует в формировании носогубной борозды, простирающейся от латеральной стороны носа до верхней губы; тянет крыло носа кверху.

И н н е р в а ц и я: лицевой нерв (VII).

К р о в о с н а б ж е н и е: подглазничная и верхняя губная артерии.

Малая скуловая мышца (*m.zygomáticus mīnor*) начинается на скуловой кости у латерального края мышцы, поднимающей верхнюю губу. Пучки малой скуловой мышцы проходят вниз медиально и сплетаются в кожу угла рта.

Ф у н к ц и я: поднимает угол рта.

И н н е р в а ц и я: лицевой нерв (VII).

К р о в о с н а б ж е н и е: подглазничная и щечная артерии.

Большая скуловая мышца (*m.zygomáticus mājor*) начинается на скуловой кости, прикрепляется к углу рта.

Ф у н к ц и я: тянет угол рта кнаружи и кверху, является главной мышцей смеха.

И н н е р в а ц и я: лицевой нерв (VII).

К р о в о с н а б ж е н и е: подглазничная и щечная артерии.

Мышца, поднимающая угол рта (*m.levátor ánguli óris*), начинается на передней поверхности верхней челюсти в области клыковой ямки; прикрепляется к углу рта.

Ф у н к ц и я: тянет угол верхней губы вверх и латерально.

И н н е р в а ц и я: лицевой нерв (VII).

К р о в о с н а б ж е н и е: подглазничная артерия.

Мышца смеха (*m.risórius*) начинается на жевательной фасции, направляется вперед и медиально, прикрепляется к коже угла рта. Обычно слабо выражена, нередко отсутствует.

Ф у н к ц и я: тянет угол рта латерально, образует ямочку на щеке.

И н н е р в а ц и я: лицевой нерв (VII).

К р о в о с н а б ж е н и е: лицевая артерия, поперечная артерия шеи.

Мышцы ушной раковины

Мышцы ушной раковины у человека развиты слабо. Очень редко обнаруживается способность двигать ушной раковиной, что совмещается с одновременным сокращением затылочно-лобной мышцы. Различают переднюю, верхнюю и заднюю ушные мышцы.

Передняя ушная мышца (*m.auriculáris antérior*) в виде тонкого пучка начинается на височной фасции и сухожильном шлеме. Направляясь назад и книзу, прикрепляется к коже ушной раковины.

Ф у н к ц и я: тянет ушную раковину вперед.

Верхняя ушная мышца (*m.auriculáris supérior*) начинается слабовыраженными пучками на сухожильном шлеме над ушной раковиной; прикрепляется к верхней поверхности хряща ушной раковины.

Ф у н к ц и я: тянет ушную раковину кверху.

Задняя ушная мышца (*m.auriculáris postérior*) развита лучше других ушных мышц. Начинается двумя пучками на сосцевидном отростке, направляется вперед и прикрепляется к задней выпуклой поверхности ушной раковины.

Ф у н к ц и я: тянет ушную раковину кзади.

И н н е р в а ц и я ушных мышц: лицевой нерв (VII).

К р о в о с н а б ж е н и е: поверхностная височная артерия — передняя и верхняя мышцы; задняя ушная артерия — задняя мышца.

ЖЕВАТЕЛЬНЫЕ МЫШЦЫ

Жевательные мышцы развиваются на основе первой висцеральной (нижнечелюстной) дуги. Эти мышцы берут начало на костях черепа и прикрепляются к нижней челюсти — единственной подвижной кости, обеспечивая разнообразные движения ее у человека в височно-нижнечелюстном суставе.

Жевательная мышца (*m.masséter*) имеет четырехугольную форму, разделяется на поверхностную и глубокую части (рис. 156).

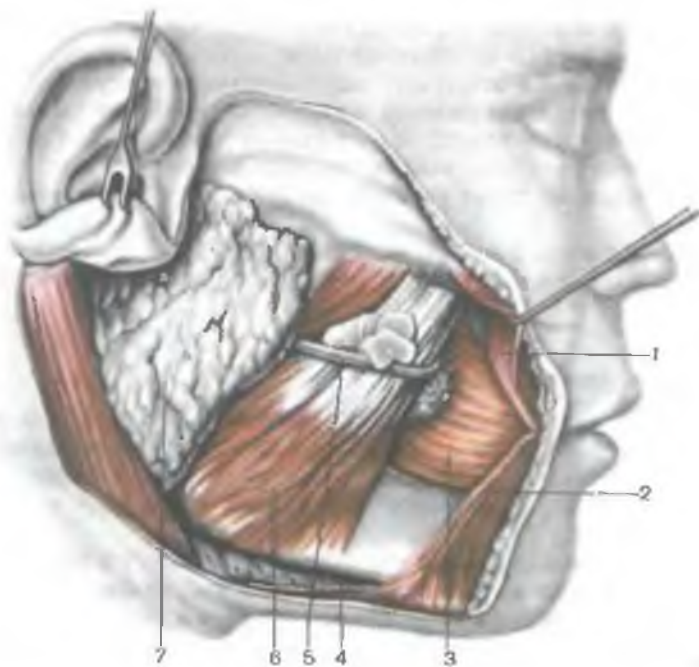


Рис. 156. Жевательная мышца; вид справа. (Поверхностные мышцы и жевательная фасция удалены.)

1 — большая скуловая мышца; 2 — мышца, опускающая угол рта; 3 — щечная мышца; 4 — подкожная мышца шеи (отрезана); 5 — проток околоушной железы; 6 — жевательная мышца; 7 — околоушная железа.

Поверхностная часть начинается толстым сухожилием на скуловом отростке верхней челюсти и передних двух третях скуловой дуги. Пучки проходят вниз и кзади и прикрепляются к жевательной бугристости нижней челюсти. *Глубокая часть* мышцы частично покрыта поверхностной, начинается на задней трети нижнего края и всей внутренней поверхности скуловой дуги. Пучки этой части проходят почти вертикально сверху вниз и прикрепляются от латеральной поверхности венечного отростка нижней челюсти до ее основания.

Ф у н к ц и я: поднимает нижнюю челюсть, развивая большую силу. Поверхностная часть мышцы участвует также в выдвижении нижней челюсти вперед.

И н н е р в а ц и я: тройничный нерв (V).

К р о в о с н а б ж е н и е: жевательная и поперечная артерии.

Височная мышца (m.temporalis) веерообразная, занимает одноименную область (височную ямку) на латеральной поверхности черепа (рис. 157). Эта мышца начинается на всей поверх-

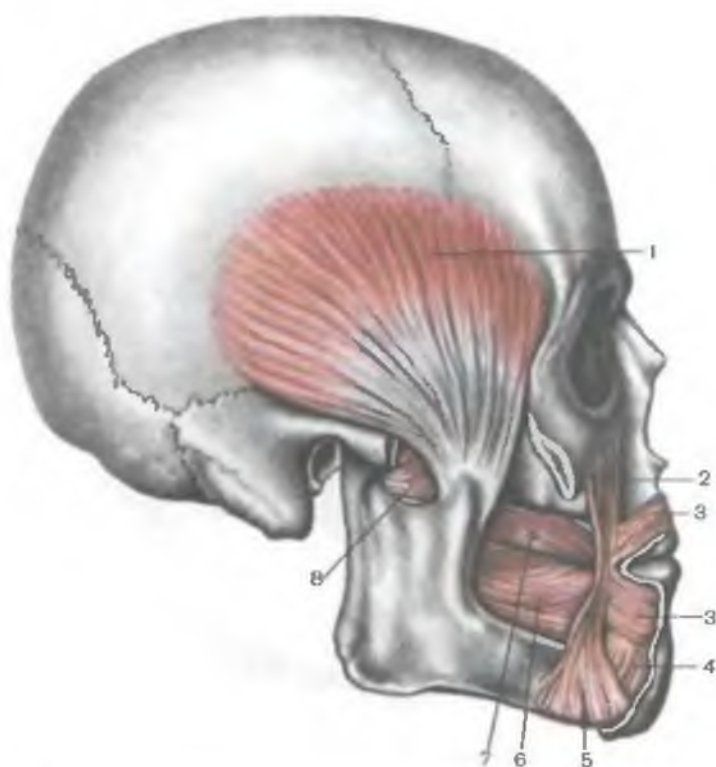


Рис. 157. Височная мышца; вид справа. (Скуловая дуга, поверхностные мышцы, фасции и кожа удалены.)

1 — височная мышца; 2 — мышца, поднимающая угол рта; 3 — круговая мышца рта; 4 — мышца, опускающая нижнюю губу; 5 — мышца, опускающая угол рта; 6 — щечная мышца; 7 — проток околоушной слюнной железы (отрезок); 8 — латеральная крыловидная мышца.

ности височной ямки и внутренней поверхности височной фасции. Пучки мышц, конvergируя книзу, продолжаютсЯ в толстое сухожилие, которое прикрепляется к венечному отростку нижней челюсти.

Ф у н к ц и я: поднимает нижнюю челюсть, действует преимущественно на передние зубы («кусающая мышца»). Задние пучки мышцы тянут выдвинутую вперед нижнюю челюсть кзади.

И н н е р в а ц и я: тройничный нерв (V).

К р о в о с н а б ж е н и е: глубокая и поверхностная височные артерии.

Медиальная крыловидная мышца (*m. pterygoideus mediális*) толстая, четырехугольная. Начинается мышца в крыловидной ямке одноименного отростка клиновидной кости. Пучки мыш-

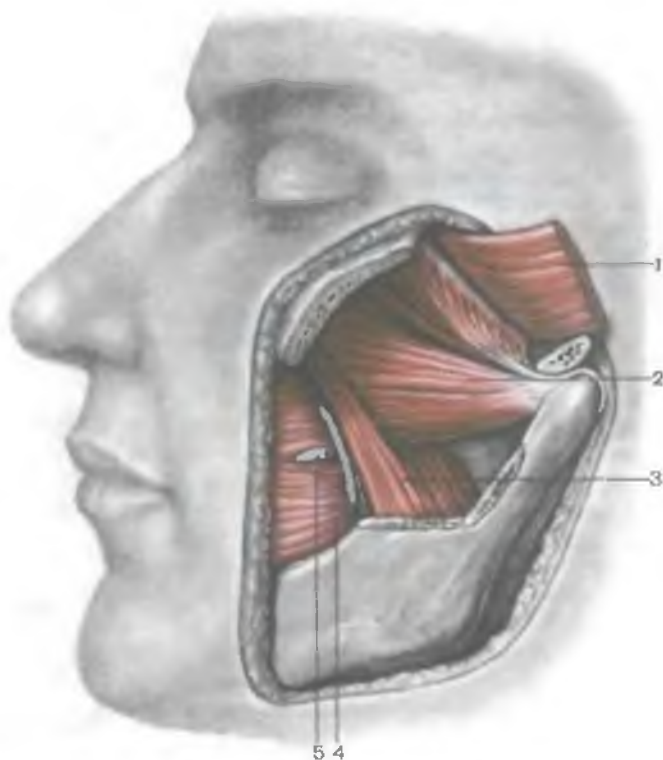


Рис. 158. Крыловидные мышцы; вид слева. (Венечный отросток нижней челюсти удален.)

1 — височная мышца (отрезана); 2 — латеральная крыловидная мышца; 3 — медиальная крыловидная мышца; 4 — щечная мышца; 5 — проток околоушной слюнной железы (отрезан).

цы проходят вниз, латерально и кзади, продолжают в сильно развитую сухожильную пластинку, которая прикрепляется к крыловидной бугристости на внутренней поверхности угла нижней челюсти (рис. 158). Направление волокон этой мышцы соответствует направлению волокон жевательной мышцы.

Ф у н к ц и я: поднимает нижнюю челюсть, выдвигает нижнюю челюсть вперед.

И н н е р в а ц и я: тройничный нерв (V).

К р о в о с н а б ж е н и е: крыловидные ветви верхнечелюстной артерии.

Латеральная крыловидная мышца (*m. pterygoideus lateralis*) — толстая, короткая мышца, начинается двумя головками — верхней и нижней. Верхняя головка начинается на верхнечелюстной поверхности и подвисочном гребне большого крыла клиновидной кости, нижняя головка — на наружной по-

верхности латеральной пластинки крыловидного отростка той же кости. Пучки обеих головок мышцы, сходясь, направляются кзади и латерально и прикрепляются к передней поверхности шейки нижней челюсти, к суставной капсуле височно-нижнечелюстного сустава и к внутрисуставному диску.

Ф у н к ц и я: при двустороннем сокращении мышцы нижняя челюсть выдвигается вперед, тянет вперед суставную капсулу и внутрисуставной диск височно-нижнечелюстного сустава. При одностороннем сокращении смещает нижнюю челюсть в противоположную сторону.

И н н е р в а ц и я: тройничный нерв (V).

К р о в о с н а б ж е н и е: крыловидные ветви верхнечелюстной артерии.

ТОПОГРАФИЯ ФАСЦИЙ И КЛЕТЧАТОЧНЫХ ПРОСТРАНСТВ ГОЛОВЫ

Голова подразделяется соответственно условному делению черепа на два отдела — мозговой и лицевой. Плотная кожа лобно-теменно-затылочной области, покрытая волосами, имеющая большое количество потовых и сальных желез, прочно соединена вертикально ориентированными соединительнотканными пучками с сухожильным шлемом надчерепной мышцы. Благодаря этому подкожная клетчатка разделена на множество ячеек, заполненных жировой тканью. Поэтому проходящие здесь внутрикожные артерии (в том числе и самые мелкие), сращенные с соединительнотканными пучками, не спадаются даже при небольших ранениях кожи волосистой части головы и дают обильные кровотечения. С надкостницей сухожильный шлем (надчерепная мышца) сращен слабо, поэтому кожа вместе с сухожильным шлемом достаточно подвижна. В боковых отделах головы сухожильный шлем становится более тонким и продолжается в поверхностную фасцию височной области. Под сухожильным шлемом надчерепной мышцы, между ним и надкостницей, имеется подапоневротическая клетчатка толщиной 2—3 мм, ограниченная местами начала и прикрепления этой мышцы. Под надкостницей костей свода черепа лежит тонкий слой рыхлой клетчатки толщиной 0,5—1 мм, которая разделена линиями швов. По линиям швов надкостница срастается с костями свода черепа.

Кожа лица тонкая, содержит большое количество сальных и потовых желез. Умеренно выраженный слой подкожной клетчатки имеется у всех отделов лица, кроме спинки носа. Поверхностная фасция на лице отсутствует, так как мимические мышцы вплетаются в кожу. В то же время каждая мимическая мышца покрыта собственной тонкой соединительнотканной фасцией и хорошо выраженной подкожной жировой клетчат-

кой, которая на щечной мышце у детей формирует жировое тело, придающее специфическое округлое выражение детским лицам. Жировое тело щеки прилежит к переднему краю жевательной мышцы. Оно находится в довольно плотной соединительнотканной капсуле, которая сращена с фасциальным футляром височной мышцы. Жировое тело щеки имеет височный, глазничный и крылонебный отростки, которые могут служить путями распространения воспалительных процессов из боковой области лица в глазницу и в полость черепа. Височный отросток жирового тела щеки проникает вверх и впереди, под фасцию височной мышцы, нижняя часть которой опускается в переднебоковые отделы лица (в подскуловую область). От жирового тела отходит в подвисочную ямку, к нижней глазничной щели, его глазничный отросток. Крылонебный отросток жирового тела проникает в крыловидно-небную (крылонебную) ямку. Крылонебный отросток через нижнемедиальную часть верхней глазничной щели иногда заходит в полость черепа, где прилежит к стенке межпещеристого синуса твердой оболочки головного мозга. Щечная мышца снаружи покрыта так называемой **щечно-глоточной фасцией**, где фасция щечной мышцы переходит в адвентицию боковой стенки глотки. Между крыловидным крючком клиновидной кости вверху и нижней челюстью внизу проходит плотная часть этой фасции, называемая **крыло-нижнечелюстной мышцей**. Изнутри к щечной мышце прилежит слизистая оболочка полости рта.

Височная фасция (*fáscia temporális*), покрывающая височную мышцу, начинается на боковой поверхности черепа, на височной линии и сухожильном шлеме. Над скуловой дугой (на 3—4 см выше ее) височная фасция разделяется на поверхностную пластинку, которая прикрепляется к латеральному краю скуловой дуги, и глубокую, которая прикрепляется к медиальному краю скуловой дуги. Между этими пластинками находится небольшое количество жировой клетчатки, в которой проходят поверхностные кровеносные височные сосуды и нервы (ветви ушно-височного нерва и лицевого — лобные и скуловые ветви). Эта жировая межфасциальная клетчатка продолжается вниз и впереди за границы височной области. Вместе с передней частью поверхностной пластинки височной фасции она переходит на наружнопереднюю поверхность скуловой кости и на скуловые мышцы.

Между височной фасцией и височной мышцей имеется небольшое количество соединительной ткани (подфасциальная клетчатка), которая продолжается вниз под скуловую дугу в узкую щель между височной и жевательной мышцами и переходит в соединительную ткань между жевательной мышцей и латеральной поверхностью ветви нижней челюсти. В это пространство проникают жевательные артерия и нерв, направляю-

щиеся к жевательной мышце, и выходит одноименная вена. В промежутке между передним краем височной мышцы (под фасцией височной мышцы) и наружной стенкой глазницы также имеется жировая клетчатка, сообщающаяся с областью жирового комка щеки.

Жевательная фасция (*fáscia massetérica*), покрывающая одноименную мышцу и прочно срастающаяся с ее поверхностными пучками, вверху прикрепляется к латеральной поверхности скуловой кости и скуловой дуги, спереди срастается с щечной фасцией, а сзади с капсулой околоушной слюнной железы, расположенной в зачелюстной ямке. По латеральной поверхности покрытой фасцией жевательной мышцы в заднепереднем направлении проходит проток околоушной слюнной железы. Устье этого протока находится на слизистой оболочке на уровне между первым и вторым верхними коренными зубами.

Глубокое клетчаточное пространство височной области находится между височной мышцей и надкостницей в области височной ямки. В этой клетчатке проходят глубокие височные сосуды (передние и задние глубокие височные артерии), поднимающиеся сюда из подвисочной ямки.

В области подвисочной ямки, которую следует рассматривать как глубокую область лица, возле нижней части височной и крыловидных мышц находится жировая клетчатка, где проходят сосуды и нервы. Соответственно расположению здесь выделяют височно-крыловидные и межкрыловидные клетчаточные пространства, сообщающиеся между собой. *Височно-крыловидное пространство*, в котором находятся верхнечелюстная артерия и венозное крыловидное сплетение, залегает между височной и латеральной крыловидной мышцами. Часть вен этого венозного сплетения обнаруживается в толще фасции латеральной крыловидной мышцы. Межкрыловидное клетчаточное пространство занимает место между медиальной и латеральной крыловидными мышцами, покрытыми собственными фасциями. Там, где эти мышцы соприкасаются, фасции образуют один листок, получивший название **межкрыловидной фасции**. В межкрыловидном пространстве проходят нижнечелюстной нерв и отходящие от него ветви (нижнечелюстной, ушно-височный, щечный и язычный нервы). Здесь же проходят и кровеносные сосуды, питающие крыловидные мышцы и нижнюю челюсть.

Кнутри от глубокой области лица находится *окологлоточное клетчаточное пространство головы*. Оно ограничено снаружи покрытой фасцией медиальной крыловидной мышцей. С внутренней стороны располагается боковая стенка глотки, сзади — покрытые предпозвоночной фасцией и мышцами поперечные отростки верхних шейных позвонков. Мышцы, начинающиеся на шиловидном отростке (шилоглоточная, шилоязычная, шилоподъязычная), покрытые собственными фасциями, разделяют окологлоточное пространство на переднюю и заднюю части. Этот мы-

щечно-фасциальный пучок, берущий начало на шиловидном отростке, соединяется с так называемой **щечно-глоточной фасцией**. Данный пучок разделяет окологлоточное пространство на переднюю и заднюю части, в научной литературе он получил название **ш и л о д и а ф р а г м ы**. В задней части окологлоточного пространства проходят внутренняя сонная артерия, внутренняя яремная вена и 4 черепных нерва (языкоглоточный, блуждающий, добавочный и подъязычный нервы). Здесь же находятся расположенные возле внутренней яремной вены лимфатические узлы. Передняя часть окологлоточного пространства занята жировой тканью и мелкими кровеносными сосудами.

Вопросы для повторения и самоконтроля

1. Из каких зачатков развиваются мышцы головы?
2. Укажите особенности анатомии мимических мышц, отличающие их от другой скелетной мускулатуры.
3. Назовите мышцы, поднимающие и опускающие нижнюю челюсть. Где эти мышцы начинаются и прикрепляются?
4. Какие функции выполняет латеральная крыловидная мышца? Где эта мышца начинается и прикрепляется?
5. Расскажите, что вы знаете о фасциях жевательных мышц.
6. Назовите клетчаточные пространства, имеющиеся в поверхностных и глубоких отделах лица. Какие анатомические образования ограничивают эти пространства?

МЫШЦЫ И ФАСЦИИ ВЕРХНЕЙ КОНЕЧНОСТИ

Большое разнообразие и свобода движений руки как органа труда обеспечиваются особенностями строения суставов верхней конечности, на которые действуют многочисленные мышцы. Имеют значение характер соединения скелета плечевого пояса с туловищем, а также наличие соответствующих мышц, начинающихся на позвонках, ребрах и груди и прикрепляющихся к костям верхней конечности.

Соответственно строению скелета и функциям верхней конечности ее мышцы разделяют на: 1) мышцы, начинающиеся на позвоночнике; 2) мышцы, начинающиеся на ребрах и груди; 3) мышцы плечевого пояса; 4) мышцы свободной верхней конечности — плеча, предплечья и кисти (табл. 20).

Мышцы, начинающиеся на позвоночнике (трапециевидная мышца, широчайшая мышца спины, большая и малая ромбовидные мышцы, мышца, поднимающая лопатку), а также мышцы, берущие начало на ребрах и груди (большая и малая грудные мышцы, подключичная и передняя зубчатая), были описаны вместе с другими мышцами спины и груди. В данном разделе рассматриваются мышцы плечевого пояса и свободной верхней конечности.

Т а б л и ц а 20. **Мышцы верхней конечности**

| Мышцы | Начало | Прикрепление | Функция | Иннервация |
|---------------------------------|--|---|---|--------------------|
| I. Мышцы плечевого пояса | | | | |
| Дельтовидная мышца | Акромиальный конец ключицы, акромион, ость лопатки | Дельтовидная бугристость плечевой кости | При сокращении всей мышцы рука поднимается (отводится) до горизонтального уровня, передней части ее — сгибается плечо, задней — разгибается плечо | Подмышечный нерв |
| Надостная мышца | Надостная ямка лопатки, надостная фасция | Большой бугорок плечевой кости, капсула плечевого сустава | Отводит плечо, оттягивает капсулу плечевого сустава | Надлопаточный нерв |
| Подостная мышца | Подостная ямка, подостная фасция | Большой бугорок плечевой кости | Вращает плечо кнаружи | То же |
| Малая круглая мышца | Латеральный край лопатки, подостная фасция | Большой бугорок плечевой кости | То же | Подмышечный нерв |
| Большая круглая мышца | Нижний угол лопатки, подостная фасция | Гребень малого бугорка плечевой кости | Разгибает плечо, поворачивает его кнутри | Подлопаточный нерв |
| Подлопаточная мышца | Реберная поверхность лопатки | Малый бугорок плечевой кости | Вращает плечо внутрь и приводит его к туловищу | То же |

| Мышцы | Начало |
|--|--|
| <p>II. Мышцы свободной части верхней конечности</p> | |
| <p>Мышцы плеча</p> | |
| <p>Передняя группа</p> | |
| <p>Клювовидно-плечевая мышца</p> | <p>Клювовидный отросток лопатки</p> |
| <p>Двуглавая мышца плеча</p> | <p>Надсуставной бугорок лопатки (длинная головка), клювовидный отросток лопатки (короткая головка)</p> |
| <p>Плечевая мышца</p> | <p>Плечевая кость дистальнее дельтовидной бугристости</p> |
| <p>Задняя группа</p> | |
| <p>Трехглавая мышца плеча</p> | <p>Подсуставной бугорок лопатки (длинная головка), задняя поверхность тела плечевой кости (медиальная и латеральная головки)</p> |

Продолжение табл. 20

| Прикрепление | Функция | Иннервация |
|---|--|---------------------|
| Плечевая кость ниже гребня малого бугорка | Сгибает плечо в плечевом суставе и приводит его | Мышечно-кожный нерв |
| Бугристость лучевой кости | Сгибает и супинирует предплечье в локтевом суставе, сгибает плечо в плечевом суставе | То же |
| Бугристость локтевой кости | Сгибает предплечье в локтевом суставе | » » |
| Локтевой отросток локтевой кости | Разгибает предплечье в локтевом суставе. Длинная головка разгибает и приводит плечо в плечевом суставе | Лучевой нерв |

| | | | | |
|----------------------------|--|--|---|----------------|
| Локтевая мышца | Латеральный надмыщелок плечевой кости | Локтевой отросток, задняя поверхность локтевой кости | Разгибает предплечье в локтевом суставе | То же |
| Мышцы предплечья | | | | |
| Передняя группа | | | | |
| <i>Первый слой</i> | | | | |
| Плечелучевая мышца | Латеральный надмыщелковый гребень плечевой кости, латеральная межмышечная перегородка плеча | Лучевая кость над шиловидным отростком | Сгибает предплечье, устанавливает его в положении, среднем между пронацией и супинацией | » » |
| Круглый пронатор | Медиальный надмыщелок плечевой кости, венечный отросток локтевой кости | Латеральная поверхность лучевой кости | Пронирует и сгибает предплечье | Срединный нерв |
| Лучевой сгибатель запястья | Медиальный надмыщелок плечевой кости, медиальная межмышечная перегородка плечевой кости, фасция предплечья | Ладонная поверхность основания II—III пястных костей | Сгибает запястье и отводит кисть, сгибает предплечье | То же |
| Длинная ладонная мышца | Медиальный надмыщелок плечевой кости, медиальная межмышечная перегородка плеча | Ладонный апоневроз | Натягивает ладонный апоневроз, сгибает кисть и предплечье | » » |

| Мышцы | Начало | Прикрепление | Функция | Иннервация |
|---|---|---|--|----------------------------|
| Локтевой сгибатель запястья | Медиальный надмыщелок плечевой кости, медиальная межмышечная перегородка плеча, локтевой отросток локтевой кости, фасция предплечья | Гороховидная и крючковидная кости, основание V пястной кости | Сгибает запястье и приводит кисть, сгибает предплечье | Локтевой нерв |
| <i>Второй слой</i> Поверхностный сгибатель пальцев | Медиальный надмыщелок плечевой кости, венечный отросток локтевой кости, передний край лучевой кости, фасция предплечья | Четыре сухожилия прикрепляются к ладонной поверхности средних фаланг II—V пальцев. На уровне тела проксимальной фаланги каждое из сухожилий делится на две ножки, между которыми проходит сухожилие глубокого сгибателя пальцев | Сгибает средние фаланги II—V пальцев, кисть и предплечье | Срединный нерв |
| <i>Третий слой</i> Глубокий сгибатель пальцев | Передняя поверхность локтевой кости, межкостная перепонка предплечья | Четыре сухожилия прикрепляются к дистальным фалангам II—V пальцев | Сгибает дистальные фаланги II—V пальцев, сгибает кисть | Срединный и локтевой нервы |

Длинный сгибатель
большого пальца кисти

То же

Четвертый слой

Квадратный пронатор

Передний край и медиальная передняя поверхность локтевой кости

Задняя группа

Поверхностный слой

Длинный лучевой
разгибатель запястья

Латеральный надмышелок плечевой кости, латеральная межмышечная перегородка плеча

Короткий лучевой
разгибатель запястья

Латеральный надмышелок плечевой кости, фасция предплечья

Разгибатель пальцев

Латеральный надмышелок плечевой кости, фасция предплечья

| | | |
|--|---|----------------|
| Ладонная поверхность дистальной фаланги I пальца | Сгибает большой палец и кисть | Срединный нерв |
| Передняя поверхность лучевой кости (нижняя четверть) | Пронирует предплечье и кисть | То же |
| Тыльная поверхность основания II пястной кости | Разгибает кисть, отводит ее, сгибает предплечье | Лучевой нерв |
| Тыльная поверхность основания III пястной кости | Разгибает и отводит кисть | » » |
| Четыре сухожилия прикрепляются к тыльной поверхности средних и ногтевых фаланг II—V пальцев (вплетаются в тыльный апоневроз пальцев) | Разгибает II—V пальцы, разгибает кисть | » » |

| Мышцы | Начало | Прикрепление | Функция | Иннервация |
|--|---|--|---|--------------|
| Разгибатель мизинца | То же | Тыльная поверхность средней и дистальной фаланг мизинца (вплетается в тыльный апоневроз) | Разгибает мизинец | Лучевой нерв |
| Локтевой разгибатель запястья | » » | Тыльная поверхность основания V пястной кости | Разгибает и приводит кисть | » » |
| <i>Глубокий слой</i> | | | | |
| Супинатор | Латеральный надмыщелок плечевой кости, локтевая кость | Проксимальная треть латеральной поверхности лучевой кости | Супинирует предплечье | » » |
| Длинная мышца, отводящая большой палец кисти | Задняя поверхность локтевой и лучевой костей, межкостная перепонка предплечья | Тыльная поверхность основания I пястной кости | Отводит большой палец и кисть | » » |
| Короткий разгибатель большого пальца кисти | Задняя поверхность лучевой кости, межкостная перепонка предплечья | Тыльная поверхность основания проксимальной фаланги большого пальца | Разгибает проксимальную фалангу большого пальца | » » |
| Длинный разгибатель большого пальца кисти | Задняя поверхность локтевой кости, межкостная перепонка предплечья | Тыльная поверхность основания дистальной фаланги большого пальца | Разгибает большой палец | » » |

Разгибатель указательного пальца | То же

Мышцы кисти

Мышцы возвышения большого пальца

Короткая мышца, отводящая большой палец кисти | Ладьевидная кость, кость-трапеция, удерживатель сгибателей

Короткий сгибатель большого пальца кисти | Кость-трапеция, трапещевидная кость, удерживатель сгибателей, II пястная кость

Мышца, противопоставляющая большой палец кисти | Кость-трапеция, удерживатель сгибателей

Мышца, приводящая большой палец кисти | Головчатая кость, основания и передние поверхности II и III пястных костей

Мышцы возвышения мизинца

Короткая ладонная мышца | Удерживатель сгибателей

| | | |
|--|--|----------------------------|
| Тыльная поверхность (апоневроз) проксимальной фаланги указательного пальца | Разгибает указательный палец | » » |
| Латеральный край основания проксимальной фаланги большого пальца | Отводит большой палец | Срединный нерв |
| Передняя поверхность основания проксимальной фаланги большого пальца | Сгибает большой палец | Срединный и локтевой нервы |
| Латеральный край и передняя поверхность I пястной кости | Противопоставляет большой палец мизинцу | Срединный нерв |
| Основание проксимальной фаланги большого пальца | Приводит большой палец | Локтевой нерв |
| Кожа медиального края кисти | Сморщивает кожу в области возвышения мизинца | » » |

| Мышцы | Начало | Прикрепление | Функция | Иннервация |
|------------------------------------|--|---|---|---|
| Мышца, отводящая мизинец | Удерживатель сгибателей, гороховидная кость | Медиальный край основания проксимальной фаланги мизинца | Отводит мизинец | Локтевой нерв |
| Короткий сгибатель мизинца | Крючок крючковидной кости, удерживатель сгибателей | Ладонная поверхность проксимальной фаланги мизинца | Сгибает мизинец | » » |
| Мышца, противопоставляющая мизинец | Удерживатель сгибателей, крючок крючковидной кости | Медиальный край и передняя поверхность V пястной кости | Противопоставляет мизинец большому пальцу | » » |
| Средняя группа | | | | |
| Червеобразные мышцы | Сухожилия глубокого сгибателя пальцев | Тыльная поверхность (апоневроз) проксимальных фаланг II—V пальцев | Сгибают проксимальную, выпрямляют среднюю и дистальную фаланги II—V пальцев | Срединный нерв (1-я и 2-я червеобразные мышцы), локтевой нерв (3-я и 4-я червеобразные мышцы) |
| Ладонные межкостные мышцы | Медиальный край II, латеральный край IV и V пястных костей | Тыльная поверхность (апоневроз) проксимальных фаланг II, IV и V пальцев | Приводят II, IV, V пальцы к III | Локтевой нерв |
| Тыльные межкостные мышцы | Обращенные друг к другу стороны I—V пястных костей | Тыльная поверхность (апоневроз) проксимальных фаланг II, III и IV пальцев | Отводят II, IV, V пальцы от III | » » |

МЫШЦЫ ПЛЕЧЕВОГО ПОЯСА

Дельтовидная мышца (*m. deltoideus*) располагается поверхностно, непосредственно под кожей, покрывает плечевой сустав с латеральной стороны, спереди, сверху и сзади, образует характерную округлость плеча (рис. 159). Эта мышца посредством *дельтовидно-грудной борозды* (*súlcus deltoideopectorális*) отделяется от большой грудной мышцы. Дельтовидная мышца имеет перистое строение и обширное начало. Она начинается на переднем крае латеральной трети ключицы, наружном крае акромиона, на ости лопатки и прилежащей части подостной фасции. Соответственно различают три части дельтовидной мышцы: ключичную, акромиальную и лопаточную. Пучки всех трех частей мышцы сходятся на наружной поверхности плечевой кости и прикрепляются к дельтовидной бугристости.

Неодинаковое расположение мышечных пучков отдельных частей дельтовидной мышцы по отношению к плечевому суставу, различная их длина и способ прикрепления к плечевой кости обуславливают и различные направления действия их силы.

Под дельтовидной мышцей, между глубокой пластинкой ее фасции и большим бугорком плечевой кости, имеется синовиальная *поддельтовидная сумка* (*búrsa subdeltoidea*).

Ф у н к ц и я: могут сокращаться отдельные части мышцы, а также вся мышца. Передняя (ключичная) часть мышцы сгибает плечо, одновременно поворачивая его кнутри, поднятую руку опускает вниз. Задняя (лопаточная) часть разгибает плечо, одновременно поворачивая его кнаружи, поднятую руку опускает вниз. Средняя (акромиальная) часть мышцы отводит руку. При сокращении всей мышцы она отводит руку до 70°.

И н н е р в а ц и я: подмышечный нерв ($C_v—C_{VI}$).

К р о в о с н а б ж е н и е: задняя артерия, окружающая плечевую кость, грудоакромиальная артерия.

Надостная мышца (*m. supraspinátus*) располагается в надостной ямке. Начинается на задней поверхности лопатки над лопаточной остью и на надостной фасции. Пучки проходят в латеральном направлении. Мышца прикрепляется к верхней площадке большого бугорка плечевой кости; часть пучков надостной мышцы вплетается в капсулу плечевого сустава.

Ф у н к ц и я: отводит плечо; тянет капсулу сустава, предохраняя ее от ущемлений.

И н н е р в а ц и я: надлопаточный нерв ($C_v—C_{VI}$).

К р о в о с н а б ж е н и е: надлопаточная артерия, артерия, окружающая лопатку.

Подостная мышца (*m. infraspinátus*) начинается на задней поверхности лопатки ниже ее ости и на одноименной фасции. Пучки мышцы, конвергируя, проходят в латеральном направле-

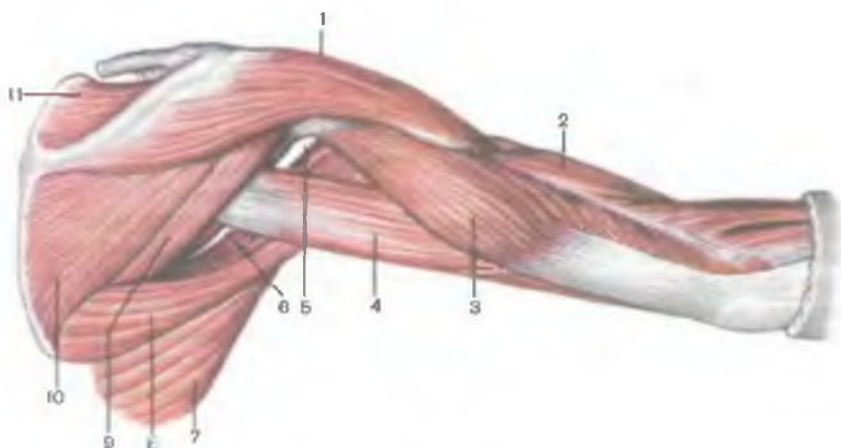


Рис. 159. Дельтовидная и другие мышцы плечевого пояса и мышцы плеча, правого; вид сзади.

1 — дельтовидная мышца; 2 — плечевая мышца; 3 — латеральная головка трехглавой мышцы плеча; 4 — длинная головка трехглавой мышцы плеча; 5 — четырехстороннее отверстие; 6 — трехстороннее отверстие; 7 — широчайшая мышца спины; 8 — большая круглая мышца; 9 — малая круглая мышца; 10 — подостная мышца; 11 — надостная мышца.

нии и несколько кверху (позади плечевого сустава). Мышца прикрепляется к средней площадке большого бугорка плечевой кости. Часть пучков вплетается в капсулу плечевого сустава.

Ф у н к ц и я: вращает плечо кнаружи (супинация); тянет капсулу сустава кверху, предохраняя ее от ущемления.

И н н е р в а ц и я: надлопаточный нерв ($C_V - C_{VI}$).

К р о в о с н а б ж е н и е: артерия, окружающая лопатку; надлопаточная артерия.

Малая круглая мышца (*m. teres minor*) начинается на латеральном крае лопатки и подостной фасции; прикрепляется к нижней площадке большого бугорка плечевой кости. Непосредственно прилежит снизу к подостной мышце, сзади прикрыта лопаточной частью дельтовидной мышцы.

Ф у н к ц и я: являясь синергистом подлопаточной мышцы и лопаточной части дельтовидной мышцы, вращает плечо кнаружи (супинация); одновременно оттягивает капсулу плечевого сустава.

И н н е р в а ц и я: подмышечный нерв (C_V).

К р о в о с н а б ж е н и е: артерия, окружающая лопатку.

Большая круглая мышца (*m. teres major*; см. рис. 159) начинается на нижней части латерального края и нижнего угла лопатки, на подостной фасции.

Пучки мышцы направляются медиально и вверх вдоль латерального края лопатки, пересекают с медиальной стороны пле-

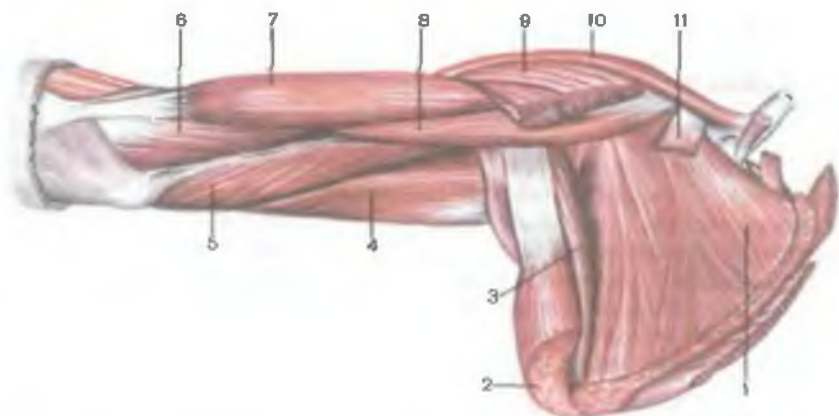


Рис. 160. Подлопаточная и другие мышцы плечевого пояса и мышцы плеча, правого; вид спереди.

1 — подлопаточная мышца; 2 — широчайшая мышца спины; 3 — большая круглая мышца; 4 — длинная головка трехглавой мышцы плеча; 5 — медиальная головка трехглавой мышцы плеча; 6 — плечевая мышца; 7 — двуглавая мышца плеча; 8 — клювовидно-плечевая мышца; 9 — большая грудная мышца (отрезана); 10 — дельтовидная мышца; 11 — малая грудная мышца (отрезана).

чевую кость ниже уровня ее хирургической шейки. Прикрепляются широким плоским сухожилием к гребню малого бугорка плечевой кости, дистальнее и несколько кзади места прикрепления сухожилия широчайшей мышцы спины.

Ф у н к ц и я: при фиксированной лопатке разгибает плечо в плечевом суставе, одновременно поворачивая его кнутри (пронация); поднятую руку приводит к туловищу. При укрепленной руке тянет нижний угол лопатки кнаружи и смещает вперед.

И н н е р в а ц и я: подлопаточный нерв ($C_V - C_{VII}$).

К р о в о с н а б ж е н и е: подлопаточная артерия.

Подлопаточная мышца (*m. subscapularis*) широкая, толстая, треугольной формы (рис. 160). Занимает почти всю реберную поверхность лопатки. Имеет мясистое начало на поверхности подлопаточной ямки и латеральном крае лопатки. Плоским сухожилием прикрепляется к малому бугорку и гребню малого бугорка плечевой кости. У места прикрепления между сухожилием и капсулой плечевого сустава имеется *подсухожильная сумка подлопаточной мышцы*, которая обычно сообщается с полостью плечевого сустава.

Ф у н к ц и я: поворачивается плечо внутрь (пронация), одновременно приводит плечо к туловищу.

И н н е р в а ц и я: подлопаточный нерв ($C_V - C_{VII}$).

К р о в о с н а б ж е н и е: подлопаточная артерия.

МЫШЦЫ СВОБОДНОЙ ЧАСТИ ВЕРХНЕЙ КОНЕЧНОСТИ

Мышцы плеча

Мышцы плеча по топографоанатомическому принципу разделяют на две группы — переднюю (сгибатели) и заднюю (разгибатели). Переднюю группу составляют три мышцы: клювовидно-плечевая, двуглавая мышца плеча и плечевая мышцы; заднюю — трехглавая мышца плеча и локтевая мышца. Эти две группы мышц отделены друг от друга пластинками собственной фасции плеча: с медиальной стороны — медиальной межмышечной перегородкой плеча, с латеральной — латеральной межмышечной перегородкой плеча.

Передняя группа мышц плеча

Клювовидно-плечевая мышца (*m. coracobrachialis*) начинается на верхушке клювовидного отростка лопатки, переходит в плоское сухожилие, которое прикрепляется к плечевой кости ниже гребня малого бугорка на уровне прикрепления сухожилия дельтовидной мышцы. Часть мышечных пучков вплетается в медиальную межмышечную перегородку плеча.

Ф у н к ц и я: сгибает плечо в плечевом суставе и приводит его к туловищу. Участвует в повороте плеча кнаружи (если плечо пронировано). Если плечо фиксировано, мышца тянет лопатку вперед и книзу.

И н н е р в а ц и я: мышечно-кожный нерв ($C_V—C_{VIII}$).

К р о в о с н а б ж е н и е: передняя и задняя артерии, окружающие плечевую кость.

Двуглавая мышца плеча (*m. biceps brachii*) имеет две головки — короткую и длинную.

К о р о т к а я г о л о в к а (*caput breve*) начинается вместе с клювовидно-плечевой мышцей на верхушке клювовидного отростка лопатки. **Д л и н н а я г о л о в к а** (*caput longum*) берет начало на надсуставном бугорке лопатки длинным сухожилием, которое пронизывает сверху вниз капсулу плечевого сустава (будучи покрыто внутри полости сустава синовиальной оболочкой) и выходит на плечо, где лежит в межбугорковой борозде.

На уровне середины плеча обе головки соединяются в общее брюшко веретенообразной формы, которое переходит в сухожилие, прикрепляющееся к бугристости лучевой кости. От переднемедиальной поверхности сухожилия отделяется хорошо выраженная фиброзная пластинка — **а п о н е в р о з д в у г л а в о й м ы ш ц ы п л е ч а** (*aponeurosis m. bicipitis brachii*), пучки которого проходят вниз и медиально вплетаются в фасцию предплечья.

Ф у н к ц и я: сгибает плечо в плечевом суставе; сгибает предплечье в локтевом суставе; повернутое внутрь предплечье поворачивает кнаружи (супинация).

И н н е р в а ц и я: мышечно-кожный нерв ($C_v—C_{VIII}$).

К р о в о с н а б ж е н и е: плечевая артерия, верхняя и нижняя коллатеральные локтевые артерии, возвратная лучевая артерия.

Плечевая мышца (*m. brachialis*) начинается на нижних двух третях тела плечевой кости между дельтовидной бугристостью и суставной капсулой локтевого сустава, на медиальной и латеральной межмышечных перегородках плеча. Прикрепляется к бугристости локтевой кости. Пучки глубокой части сухожилия этой мышцы вплетаются в капсулу локтевого сустава.

Ф у н к ц и я: сгибает предплечье в локтевом суставе.

И н н е р в а ц и я: мышечно-кожный нерв ($C_v—C_{VIII}$).

К р о в о с н а б ж е н и е: плечевая артерия, верхняя и нижняя коллатеральные локтевые артерии, возвратная лучевая артерия.

Задняя группа мышц плеча

Трехглавая мышца плеча (*m. triceps brachii*) толстая, занимает всю заднюю поверхность плеча, имеет три головки. Латеральная и медиальная головки начинаются на плечевой кости, а длинная — на лопатке.

Л а т е р а л ь н а я г о л о в к а (*caput laterale*) начинается сухожильными и мышечными пучками на наружной поверхности плечевой кости, между местом прикрепления малой круглой мышцы — проксимально и бороздой лучевого нерва — дистально, а также на задней поверхности латеральной межмышечной перегородки (рис. 161). Пучки латеральной головки проходят вниз и медиально, прикрывая борозду лучевого нерва с залегающими в ней одноименным нервом и глубокими сосудами плеча.

М е д и а л ь н а я г о л о в к а (*caput mediale*) имеет мясистое начало на задней поверхности плеча между местом прикрепления большой круглой мышцы и ямкой локтевого отростка; начинается также на медиальной и латеральной межмышечных перегородках ниже борозды лучевого нерва.

Д л и н н а я г о л о в к а (*caput longum*) начинается сильным сухожилием на подсуставном бугорке лопатки и, продолжаясь в мышечное брюшко, проходит вниз между малой и большой круглыми мышцами до середины задней поверхности плеча, где ее пучки соединяются с пучками латеральной и медиальной головок. Образовавшаяся в результате соединения трех головок мышца переходит в плоское широкое сухожилие, которое прикрепляется к локтевому отростку локтевой кости. Часть пучков вплетается в капсулу локтевого сустава и в фасцию предплечья.

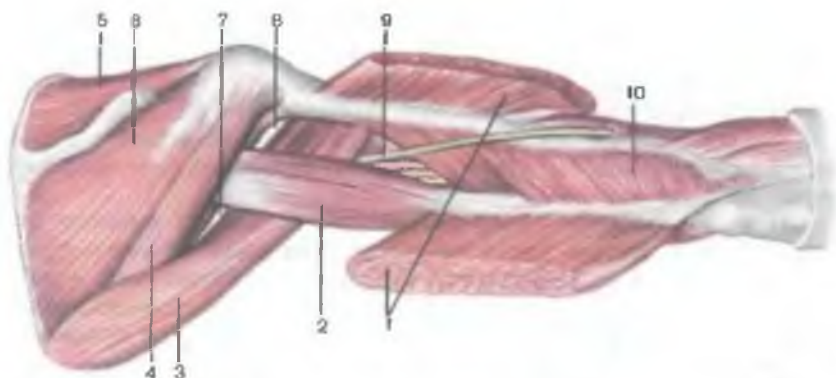


Рис. 161. Мышцы плеча, правого; вид сзади. (Канал лучевого нерва вскрыт.)

1 — латеральная головка трехглавой мышцы плеча (рассечена и отрезана); 2 — длинная головка трехглавой мышцы плеча; 3 — большая круглая мышца; 4 — малая круглая мышца; 5 — надостная мышца; 6 — подостная мышца; 7 — трехстороннее отверстие; 8 — четырехстороннее отверстие; 9 — лучевой нерв; 10 — медиальная головка трехглавой мышцы плеча.

Ф у н к ц и я: разгибает предплечье в локтевом суставе; длинная головка действует также на плечевой сустав, участвуя в разгибании и приведении плеча к туловищу.

И н н е р в а ц и я: лучевой нерв (C_V — C_{VIII}).

К р о в о с н а б ж е н и е: глубокая артерия плеча, задняя артерия, окружающая плечевую кость, верхняя и нижняя коллатеральные локтевые артерии.

Локтевая мышца (*m. anconeus*) имеет треугольную форму, начинается на задней поверхности латерального надмышелка плеча; прикрепляется к латеральной поверхности локтевого отростка, задней поверхности проксимальной части локтевой кости и к фасции предплечья.

Ф у н к ц и я: участвует в разгибании предплечья.

И н н е р в а ц и я: лучевой нерв (C_{VI} — C_{VIII}).

К р о в о с н а б ж е н и е: возвратная межкостная артерия.

Мышцы предплечья

Мышцы предплечья многочисленны, отличаются разнообразием функций. Большинство мышц относится к многосуставным, поскольку действуют на несколько суставов: локтевой, лучелоктевой, лучезапястный и на расположенные дистально суставы кисти и пальцев.

При изучении анатомии мышц предплечья их принято подразделять на отдельные группы по анатомическому и функциональному признакам. По анатомическому признаку мышцы

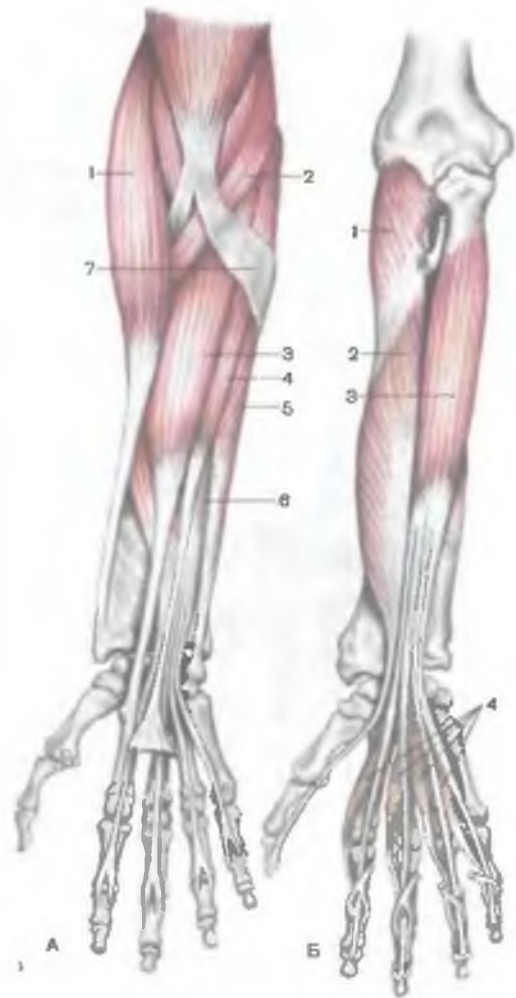


Рис. 162. Мышцы передней области предплечья, правого.

А — поверхностный слой: 1 — плечелучевая мышца; 2 — круглый пронатор; 3 — лучевой сгибатель запястья; 4 — длинная ладонная мышца; 5 — локтевой сгибатель запястья; 6 — поверхностный сгибатель пальцев; 7 — апоневроз двуглавой мышцы плеча. **Б** — глубокий слой: 1 — супинатор; 2 — длинный сгибатель большого пальца; 3 — глубокий сгибатель пальцев; 4 — червеобразные мышцы.

предплечья делят на переднюю группу (сгибатели) и заднюю (разгибатели).

Переднюю группу образуют 7 сгибателей кисти и пальцев и 2 пронатора, заднюю — 9 разгибателей кисти и пальцев и 1 мышца — супинатор. Большинство мышц передней группы начинается на медиальном надмышелке плеча и фасции предплечья, тогда как мышцы задней группы берут начало на латеральном надмышелке, а также на фасции предплечья.

По функциям различают: 1) мышцы, обеспечивающие движения в проксимальном и дистальном лучелоктевых суставах, — супинатор, круглый пронатор, квадратный пронатор, плечелучевая

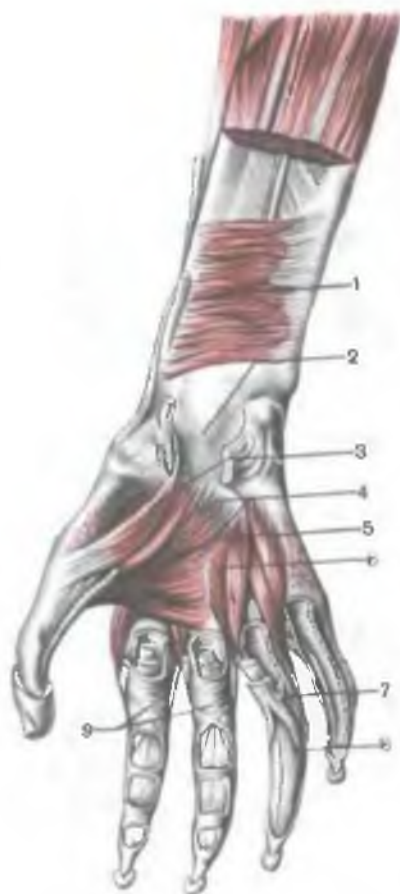


Рис. 163. Квадратный пронатор.
(Канал запястья вскрыт.)

1 — квадратный пронатор; 2 — канал запястья; 3 — короткий сгибатель большого пальца кисти; 4 — мышца, приводящая большой палец кисти; 5 — ладонные межкостные мышцы; 6 — тыльные межкостные мышцы; 7 — сухожилие поверхностного сгибателя пальцев; 8 — сухожилие глубокого сгибателя пальцев; 9 — фиброзные влагалища папыцев кисти.

мышца; 2) мышцы, обеспечивающие движения в лучезапястном суставе, а также в среднезапястном и запястно-пястных суставах: лучевые и локтевой сгибатели запястья, локтевой разгибатель запястья, длинная ладонная мышца; 3) мышцы — сгибатели и разгибатели пальцев — поверхностный сгибатель пальцев, глубокий сгибатель пальцев, разгибатель пальцев; 4) мышцы отдельных пальцев — длинный сгибатель большого пальца кисти, длинный разгибатель большого пальца кисти, длинная мышца, отводящая большой палец кисти, разгибатель указательного пальца, разгибатель мизинца.

Передняя группа мышц предплечья

Передние мышцы предплечья (сгибатели) располагаются в 4 слоя (рис. 162, 163). Рассматриваются мышцы последовательно со стороны лучевой кости в направлении к локтевой. Первый, поверхностный слой образуют следующие мышцы: плечелучевая мышца, локтевой сгибатель запястья. Во втором слое лежит поверхностный сгибатель пальцев. Третий слой образуют две мышцы: длинный сгибатель большого пальца (со стороны лучевой кости, глубокий сгибатель пальцев (на локтевой стороне). Самый глубокий, четвертый, слой представлен квадратным пронатором.

Первый (поверхностный) слой мышц предплечья

Плечелучевая мышца (*m. brachioradialis*) имеет мясистое начало на латеральном надмышелковом гребне плечевой кости и

на латеральной межмышечной перегородке. На уровне середины предплечья мышечное брюшко продолжается в узкое плоское сухожилие, которое проходит под сухожилиями длинной отводящей мышцы и короткого разгибателя большого пальца кисти и прикрепляется к латеральной поверхности дистального конца лучевой кости. Плечелучевая мышца ограничивает локтевую ямку с латеральной стороны.

Ф у н к ц и я: сгибает предплечье в локтевом суставе, поворачивает лучевую кость, устанавливает кисть в среднем между пронацией и супинацией положении.

И н н е р в а ц и я: лучевой нерв (C_v—C_{viii}).

К р о в о с н а б ж е н и е: лучевая артерия, коллатеральная и возвратная лучевые артерии.

Круглый пронатор (*m.pronátor téres*) — самая короткая из мышц поверхностного слоя. У места начала разделена на две неравные части, бóльшая из которых начинается на медиальном надмыщелке плеча, фасции предплечья, медиальной межмышечной перегородке и на пластинке фасции, отделяющей мышцу от лучевого сгибателя запястья. Меньшая часть берет начало глубже — на венечном отростке локтевой кости. Между этими двумя частями круглого пронатора проходит срединный нерв. Мышца следует в дистальном направлении и кнаружи, ограничивая с нижнемедиальной стороны локтевую ямку. Мышца прикрепляется плоским сухожилием на середине латеральной поверхности лучевой кости.

Ф у н к ц и я: действуя на проксимальный и дистальный лучелоктевые суставы, поворачивает предплечье вместе с кистью в локтевую сторону (пронация), участвует также в сгибании предплечья в локтевом суставе.

И н н е р в а ц и я: срединный нерв (C_v—Th_i).

К р о в о с н а б ж е н и е: плечевая, локтевая и лучевая артерии.

Лучевой сгибатель запястья (*m.fléxor cápri radiális*) начинается на медиальном мыщелке плеча, на фасции и медиальной межмышечной перегородке плеча. Приблизительно на середине предплечья мышца продолжается в плоское длинное сухожилие, которое, пройдя под удерживателем сгибателей (*retinaculum fléxogum*) в бороздке на кости-трапеции, прикрепляется к основанию II (частично III) пястной кости.

Ф у н к ц и я: сгибает запястье, действуя вместе с лучевым разгибателем кисти, отводит кисть в латеральную сторону.

И н н е р в а ц и я: срединный нерв (C_v—Th_i).

К р о в о с н а б ж е н и е: плечевая, локтевая и лучевая артерии.

Длинная ладонная мышца (*m.palmáris lóngus*) начинается на медиальном надмыщелке плеча, на фасции и прилежащих межмышечных перегородках предплечья. Имеет короткое мышечное брюшко веретенообразной формы, которое на середине

предплечья переходит в плоское длинное сухожилие. Сухожилие проходит на кисть над удерживателем сгибателей и вплетается в проксимальный отдел ладанного апоневроза. Иногда мышца отсутствует.

Ф у н к ц и я: натягивает ладонный апоневроз, одновременно участвует в сгибании кисти.

И н н е р в а ц и я: срединный нерв (C_v—Th₁).

К р о в о с н а б ж е н и е: лучевая артерия.

Локтевой сгибатель запястья (*m. fléxor cárpi ulnáris*) начинается двумя головками — плечевой и локтевой. **П л е ч е в а я г о л о в к а** (*sáput brachiále*) берет начало на медиальной надмышцелке и на медиальной межмышечной перегородке плеча. **Л о к т е в а я г о л о в к а** (*sáput ulnáre*) начинается глубже — на глубоком листке фасции предплечья, на медиальном крае локтевого отростка и заднем крае локтевой кости.

В области проксимальной трети предплечья обе головки соединяются в общее брюшко. Далее мышца направляется к ладонной поверхности кисти по медиальному краю предплечья и переходит в длинное сухожилие, которое прикрепляется к гороховидной кости. Часть пучков сухожилия продолжается ниже, образуя гороховидно-крючковидную связку, и прикрепляется к крючку крючковидной кости и гороховидно-пястной связке, а также к основанию V пястной кости.

Ф у н к ц и я: сгибает запястье (вместе с лучевым сгибателем запястья); при одновременном сокращении с локтевым разгибателем запястья приводит кисть.

И н н е р в а ц и я: локтевой нерв (C_{vii}—C_{viii}).

К р о в о с н а б ж е н и е: локтевая артерия, верхняя и нижняя коллатеральные локтевые артерии.

Второй слой мышц предплечья

Поверхностный сгибатель пальцев (*m. fléxor digitórum superficialis*) начинается двумя головками — плечелоктевой и лучевой. Головки соединены в виде мостика сухожильным растяжением, которое спереди пересекают срединный нерв и локтевые кровеносные сосуды.

П л е ч е л о к т е в а я г о л о в к а (*sáput humeroulnáre*) более крупная, чем лучевая. Начинается на медиальном надмышцелке плеча, фасции предплечья, локтевой коллатеральной связке и на медиальном крае венечного отростка локтевой кости. Меньшая — **л у ч е в а я г о л о в к а** (*sáput radiále*) — начинается на проксимальных двух третях переднего края лучевой кости. В проксимальном отделе предплечья обе головки соединяются и образуют общее брюшко мышцы, которое в середине предплечья разделяется на 4 части, в дистальной трети предплечья переходящие в сухожилия. Эти сухожилия, пройдя вместе с сухожилиями глубокого сгибателя пальцев через канал запястья

(под удерживателем сгибателя и ладонным апоневрозом), направляются к ладонной поверхности II—V пальцев и прикрепляются к основанию средних фаланг.

На уровне середины проксимальной фаланги каждое сухожилие поверхностного сгибателя пальцев расщепляется на две ножки, между которыми проходит соответствующее сухожилие глубокого сгибателя пальцев.

Ф у н к ц и я: сгибает средние фаланги II—V пальцев (вместе с ними и сами пальцы), участвует в сгибании кисти.

И н н е р в а ц и я: срединный нерв (C_v—Th₁).

К р о в о с н а б ж е н и е: лучевая и локтевая артерии.

Третий слой мышц предплечья

Глубокий сгибатель пальцев (*m. flexor digitorum profundus*) начинается на проксимальных двух третях передней поверхности локтевой кости и на межкостной перепонке предплечья. Четыре сухожилия мышцы вместе с сухожилиями поверхностного сгибателя пальцев проходят через канал запястья. На уровне проксимальных фаланг сухожилия глубокого сгибателя пальцев проходят между расщепленными сухожилиями поверхностного сгибателя пальцев и прикрепляются к основаниям дистальных фаланг II—V пальцев.

Ф у н к ц и я: сгибает дистальные фаланги II—V пальцев (вместе с ними и сами пальцы); участвует в сгибании кисти в лучезапястном суставе.

И н н е р в а ц и я: локтевой и срединный нервы (C_v—Th₁).

К р о в о с н а б ж е н и е: локтевая и лучевая артерии.

Длинный сгибатель большого пальца кисти (*m. flexor pollicis longus*) начинается на передней поверхности лучевой кости и прилежащей части межкостной перепонки предплечья на протяжении от уровня бугристости лучевой кости до верхнего края квадратного пронатора. Сухожилие мышцы проходит через канал запястья в отдельном синовиальном влагалище. На ладони оно проходит между двумя головками короткого сгибателя большого пальца кисти и прикрепляется к основанию дистальной фаланги большого пальца.

Ф у н к ц и я: сгибает дистальную фалангу большого пальца кисти (вместе с ней и сам палец), участвует в сгибании кисти.

И н н е р в а ц и я: срединный нерв (C_v—Th₁).

К р о в о с н а б ж е н и е: передняя межкостная артерия.

Четвертый слой мышц предплечья

Квадратный пронатор (*m. pronator quadratus*) (см. рис. 162) — плоская мышца с поперечно ориентированными пучками волокон. Располагается под сухожилиями сгибателей пальцев и запястья на передней поверхности нижней трети тела локтевой,

лучевой костей и на межкостной перепонке предплечья. Мышца начинается на переднем крае и передней поверхности нижней трети тела локтевой кости. Пройдя в поперечном направлении, мышца прикрепляется к передней поверхности дистальной трети тела лучевой кости.

Ф у н к ц и я: пронирует предплечье и кисть.

И н н е р в а ц и я: срединный нерв (C_v—Th₁).

К р о в о с н а б ж е н и е: передняя межкостная артерия.

Задняя группа мышц предплечья

Задние мышцы предплечья разделяются на поверхностный и глубокий слои (рис. 164, 165). К поверхностному слою относятся 5 мышц: длинный лучевой разгибатель запястья, короткий лучевой разгибатель запястья, разгибатель пальцев, разгибатель мизинца, локтевой разгибатель запястья. Глубокий слой образуют также 5 мышц: супинатор, длинная мышца, отводящая большой палец кисти, длинный разгибатель большого пальца кисти, разгибатель указательного пальца.

Поверхностный слой мышц предплечья

Длинный лучевой разгибатель запястья (*m. extensor carpi radialis longus*) начинается мышечными пучками на латеральном надмыщелке плечевой кости и латеральной межмышечной перегородке плеча. Здесь мышца непосредственно прилежит к латеральной поверхности капсулы локтевого сустава. Дистально на всем протяжении предплечья мышца занимает промежуток между плечелучевой мышцей (спереди) и коротким разгибателем запястья (сзади). На середине предплечья мышца переходит в плоское сухожилие, которое, пройдя под удерживателем разгибателей (*retinaculum extensorum*), прикрепляется к основанию II пястной кости.

Ф у н к ц и я: сгибает предплечье (незначительно), разгибает кисть; при одновременном сокращении с лучевым сгибателем запястья отводит кисть латерально.

И н н е р в а ц и я: лучевой нерв (C_v—C_{viii}).

К р о в о с н а б ж е н и е: лучевая артерия, коллатеральная лучевая и возвратная лучевая артерии.

Короткий лучевой разгибатель запястья (*m. extensor carpi radialis brevis*) начинается на латеральном надмыщелке плечевой кости, лучевой коллатеральной связке, на фасции предплечья. Прикрепляется к тыльной поверхности основания III пястной кости.

Ф у н к ц и я: разгибает кисть; при одновременном сокращении вместе с лучевым сгибателем запястья отводит кисть.

И н н е р в а ц и я: лучевой нерв (C_v—C_{viii}).

К р о в о с н а б ж е н и е: коллатеральная лучевая и возвратная лучевая артерии.

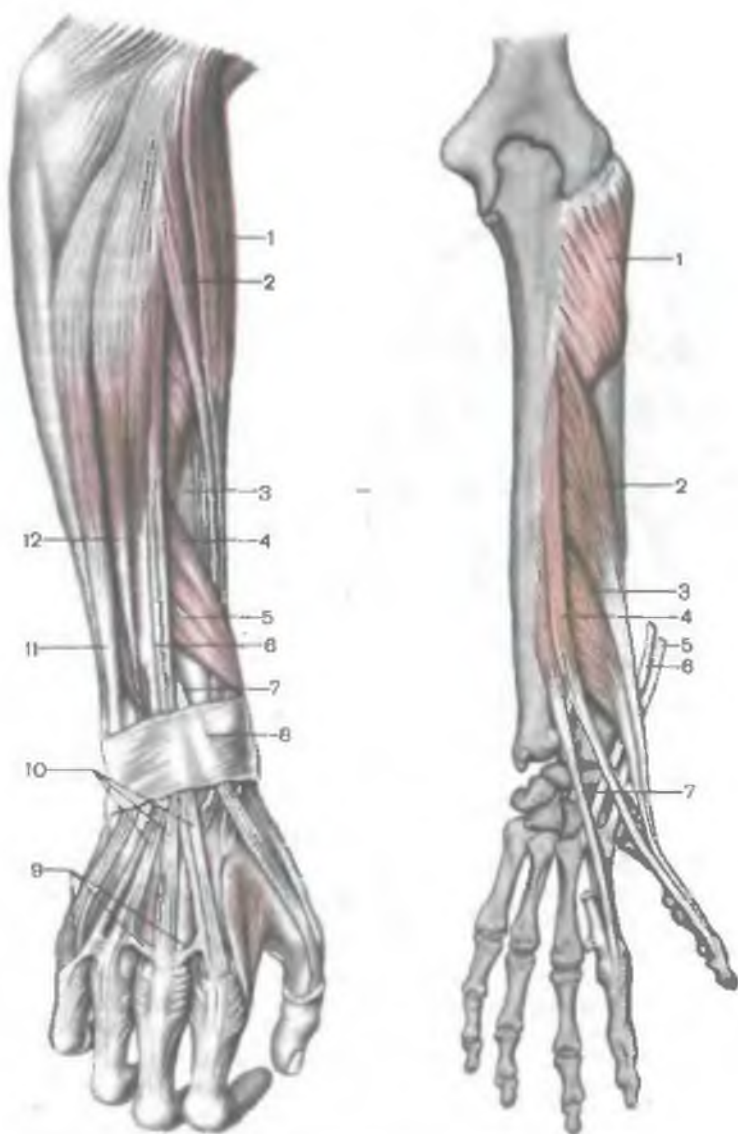


Рис. 164. Мышцы задней области предплечья, правого.

1 — плечелучевая мышца; 2 — длинный лучевой разгибатель запястья; 3 — короткий лучевой разгибатель запястья; 4 — длинная мышца, отводящая большой палец кисти; 5 — короткий разгибатель большого пальца кисти; 6 — разгибатель разгибателей; 7 — длинный разгибатель большого пальца кисти; 8 — удерживатель разгибателей; 9 — межсухожильные соединения; 10 — сухожилия разгибателя пальцев; 11 — локтевой разгибатель запястья; 12 — разгибатель мизинца.

Рис. 165. Разгибатели пальцев кисти, правой; глубокий слой.

1 — супинатор; 2 — длинная мышца, отводящая большой палец кисти; 3 — короткий разгибатель большого пальца кисти; 4 — длинный разгибатель большого пальца кисти; 5 — сухожилие длинного лучевого разгибателя запястья; 6 — сухожилие короткого лучевого разгибателя запястья; 7 — разгибатель указательного пальца.

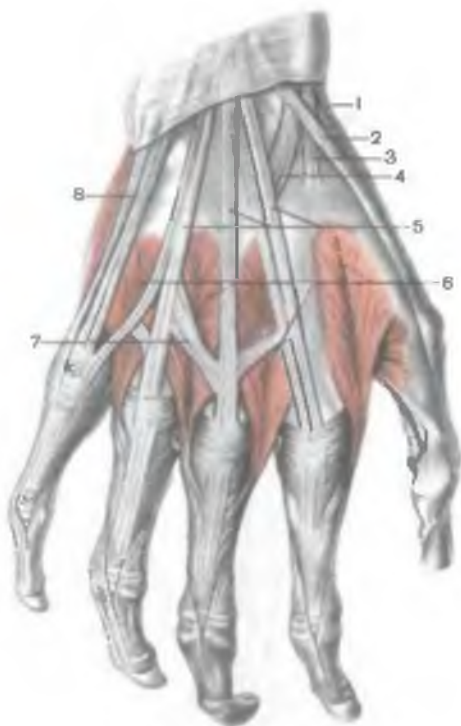


Рис. 166. Мышцы и сухожилия тыла кисти, правой.

1 — сухожилие длинной мышцы, отводящей большой палец кисти; 2 — сухожилие длинного разгибателя большого пальца кисти; 3 — сухожилие длинного лучевого разгибателя запястья; 4 — сухожилие короткого лучевого разгибателя запястья; 5 — сухожилия разгибателя пальцев; 6 — тыльные межкостные мышцы; 7 — межсухожильные соединения; 8 — сухожилие разгибателя мизинца.

Разгибатель пальцев (*m. extensor digitorum*) располагается медиальнее лучевых разгибателей, начинается на латеральном надмышелке плечевой кости и на фасции предплечья. Вблизи лучезапястного сустава разделяется на 4 сухожилия, которые проходят под удерживателем разгибателей в общем синовиальном влагалище и прикрепляются к тыльной стороне II—V пальцев, образуя сухожильные растяжения. Средние пучки сухожильного растяжения прикрепляются к основанию средней фаланги, а боковые — к дистальной фаланге. На уровне пястных костей сухожилия разгибателей пальцев соединены друг с другом косо ориентированными фиброзными пучками — межсухожильными соединениями (*connexus intertendineus*) (рис. 166).

Ф у н к ц и я: разгибает II—V пальцы; участвует в разгибании кисти в лучезапястном суставе.

И н н е р в а ц и я: лучевой нерв (C_V — C_{VIII}).

К р о в о с н а б ж е н и е: задняя межкостная артерия.

Разгибатель мизинца (*m. extensor digiti minimi*) имеет общее начало с разгибателем пальцев. Тонкое сухожилие этой мышцы проходит под удерживателем разгибателей в отдельном синовиальном влагалище и прикрепляется на тыльной стороне мизин-

ца к основаниям его средней и дистальной фаланг (пучки сухожилия мышцы сращены с сухожилием разгибателя пальцев).

Ф у н к ц и я: разгибает мизинец.

И н н е р в а ц и я: лучевой нерв (C_{VI}—C_{VIII}).

К р о в о с н а б ж е н и е: задняя межкостная артерия.

Локтевой разгибатель запястья (*m. extensor carpi ulnaris*) начинается на латеральном надмыщелке плечевой кости, капсуле локтевого сустава, фасции предплечья. Прикрепляется к основанию V пястной кости. Сухожилие мышцы проходит отдельно в синовиальном влагалище под удерживателем разгибателей, занимая бороздку на задней поверхности дистального конца локтевой кости.

Ф у н к ц и я: разгибает кисть. Действуя совместно с локтевым сгибателем запястья, приводит кисть.

И н н е р в а ц и я: лучевой нерв (C_{VI}—C_{VIII}).

К р о в о с н а б ж е н и е: задняя межкостная артерия.

Глубокий слой мышц предплечья

Супинатор (*m. supinator*) почти полностью покрыт поверхностными мышцами. Супинатор начинается на латеральном надмыщелке плечевой кости, лучевой коллатеральной связке, на кольцевой связке лучевой кости и гребне супинатора на локтевой кости.

Мышца проходит косо в латеральном направлении (охватывает лучевую кость сзади и сбоку) и прикрепляется к латеральной поверхности проксимальной трети лучевой кости.

Ф у н к ц и я: поворачивает кнаружи (супинатор) лучевую кость вместе с кистью.

И н н е р в а ц и я: лучевой нерв (C_{VI}—C_{VIII}).

К р о в о с н а б ж е н и е: лучевая, возвратная и межкостная артерии.

Длинная мышца, отводящая большой палец кисти (*m. abductor pollicis longus*), начинается на задней поверхности локтевой кости, задней поверхности лучевой кости и на межкостной перепонке предплечья. Следуя от места своего начала вниз и латерально, мышца огибает снаружи лучевую кость с лежащими на ней сухожилиями лучевых разгибателей запястья. Далее сухожилие этой мышцы проходит вместе с сухожилием короткого разгибателя большого пальца кисти в одном синовиальном влагалище под латеральной частью удерживателя разгибателей и прикрепляется к тыльной поверхности основания I пястной кости.

Ф у н к ц и я: отводит большой палец кисти; участвует в отведении кисти.

И н н е р в а ц и я: лучевой нерв (C_V—C_{VIII}).

К р о в о с н а б ж е н и е: лучевая артерия, задняя межкостная артерия.

Короткий разгибатель большого пальца кисти (*m. extensor pollicis brevis*) имеется только у человека (генетически является частью длинной мышцы, отводящей большой палец кисти). Начинается на задней поверхности лучевой кости, на межкостной перепонке предплечья. Сухожилие этой мышцы проходит вместе с сухожилием длинной мышцы, отводящей большой палец кисти в одном синовиальном влагалище под удерживателем разгибателей. Прикрепляется к основанию проксимальной фаланги большого пальца кисти.

Ф у н к ц и я: разгибает проксимальную фалангу (вместе с ней и палец), отводит большой палец кисти.

И н н е р в а ц и я: лучевой нерв ($C_v—C_{VIII}$).

К р о в о с н а б ж е н и е: лучевая артерия, задняя межкостная артерия.

Длинный разгибатель большого пальца кисти (*m. extensor pollicis longus*) начинается на латеральной стороне задней поверхности локтевой кости (в пределах средней ее трети), на межкостной перепонке предплечья. Сухожилие длинного разгибателя большого пальца кисти проходит под удерживателем разгибателей в отдельном синовиальном влагалище, в бороздке на задней поверхности лучевой кости. Прикрепляется к основанию дистальной фаланги большого пальца кисти.

Ф у н к ц и я: разгибает большой палец кисти.

И н н е р в а ц и я: лучевой нерв ($C_v—C_{VIII}$).

К р о в о с н а б ж е н и е: лучевая артерия, задняя межкостная артерия.

Разгибатель указательного пальца (*m. extensor indicis*) начинается на задней поверхности локтевой кости и на межкостной перепонке предплечья. Сухожилие мышцы проходит вместе с сухожилиями разгибателей пальцев в общем синовиальном влагалище под удерживателем разгибателей. Прикрепляется к задней поверхности проксимальной фаланги указательного пальца (сухожилие мышцы сращено с пучками сухожилий разгибателя пальцев).

Ф у н к ц и я: разгибает указательный палец.

И н н е р в а ц и я: лучевой нерв ($C_v—C_{III}$).

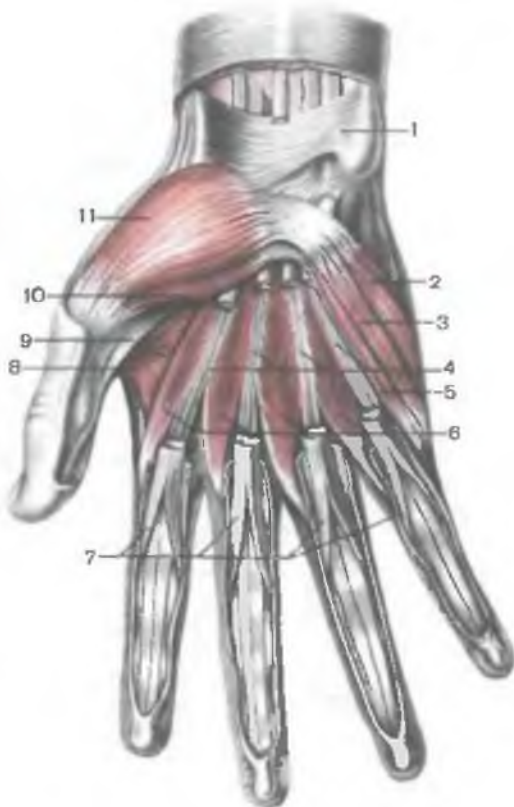
К р о в о с н а б ж е н и е: задняя межкостная артерия.

Мышцы кисти

Мышцы кисти (рис. 167, 168) разделяются на 3 группы: 1) мышцы большого пальца (латеральная группа), образующие в латеральной области ладони хорошо выраженное **в о з в ы ш е н и е б о л ь ш о г о п а л ь ц а** (*т е н а р*, *thénar*); 2) мышцы мизинца (медиальная группа), формирующие в медиальной области ладони **в о з в ы ш е н и е м и з и н ц а** (*г и п о т е н а р*, *hipothénar*); 3) средняя группа мышц кисти, расположенных между указанными двумя группами мышц, а также на тыле кисти.

Рис. 167. Мышцы кисти, правой. (Сухожилия поверхностного сгибателя пальцев частично удалены.)

1 — удерживатель сгибателей; 2 — мышца, отводящая мизинец; 3 — короткий сгибатель мизинца; 4 — сухожилия глубокого сгибателя пальцев; 5 — мышца, противопоставляющая мизинец; 6 — червеобразные мышцы; 7 — сухожилия поверхностного сгибателя пальцев; 8 — мышца, приводящая большой палец кисти; 9 — сухожилие длинного сгибателя большого пальца кисти; 10 — короткая мышца, сгибающая большой палец кисти; 11 — короткая мышца, отводящая большой палец кисти.



Мышцы возвышения большого пальца кисти

Короткая мышца, отводящая большой палец кисти (*m.abductor pollicis brevis*), плоская, располагается поверхностно. Начинается мышечными пучками на латеральной части удерживателя сгибателей, бугорке ладьевидной кости и на кости-трапеции. Прикрепляется к лучевой стороне проксимальной фаланги большого пальца кисти и к латеральному краю сухожилия длинного разгибателя большого пальца кисти.

Ф у н к ц и я: отводит большой палец кисти.

И н н е р в а ц и я: срединный нерв (C_5 — Th_1).

К р о в о с н а б ж е н и е: поверхностная ладонная ветвь лучевой артерии.

Мышца, противопоставляющая большой палец кисти (*m.opponens pollicis*), частично прикрыта предыдущей мышцей, сращена с коротким сгибателем большого пальца кисти, расположенным медиально от нее. Начинается на удерживателе сги-

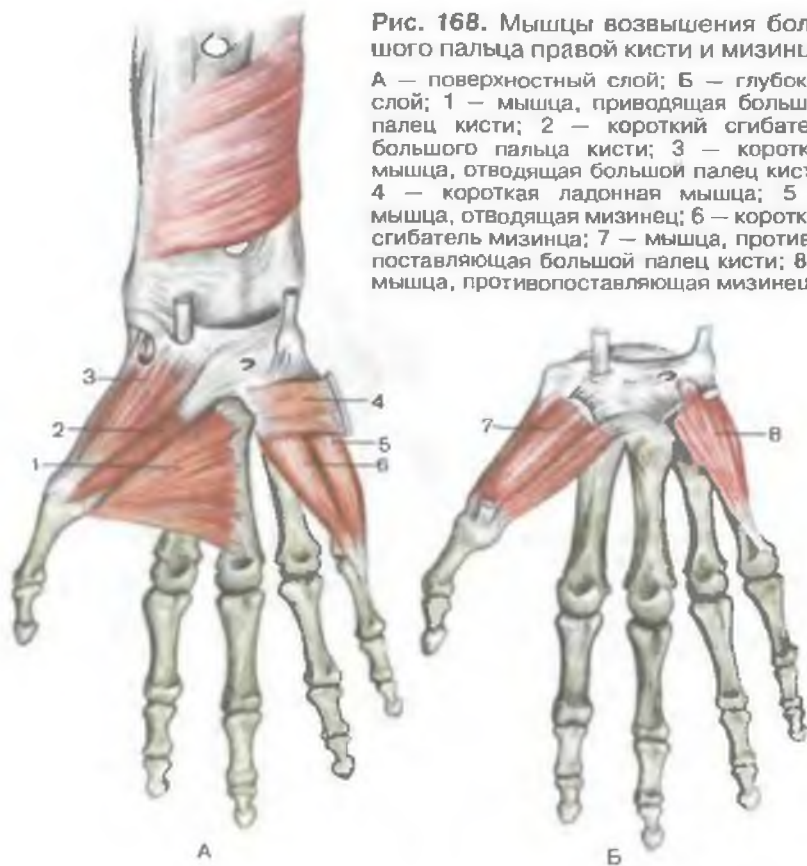


Рис. 168. Мышцы возвышения большого пальца правой кисти и мизинца.

А — поверхностный слой; Б — глубокий слой; 1 — мышца, приводящая большой палец кисти; 2 — короткий сгибатель большого пальца кисти; 3 — короткая мышца, отводящая большой палец кисти; 4 — короткая ладонная мышца; 5 — мышца, отводящая мизинец; 6 — короткий сгибатель мизинца; 7 — мышца, противопоставляющая большой палец кисти; 8 — мышца, противопоставляющая мизинец.

бателей и на кости-трапеции. Прикрепляется к лучевому краю и передней поверхности I пястной кости.

Ф у н к ц и я: противопоставляет большой палец кисти мизинцу и всем остальным пальцам кисти.

И н н е р в а ц и я: срединный нерв ($C_v - Th_1$).

К р о в о с а б ж е н и е: поверхностная ладонная ветвь лучевой артерии, глубокая ладонная дуга.

Короткий сгибатель большого пальца кисти (*m. flexor pollicis brévis*) частично прикрыт короткой мышцей, отводящей большой палец кисти. **П о в е р х н о с т н а я г о л о в к а** (*caput superficiale*) начинается на удерживателе сгибателей, **г л у б о к а я г о л о в к а** (*caput profúndum*) — на кости-трапеции и трапециевидной кости, на II пястной кости. Прикрепляется к проксимальной фаланге большого пальца кисти (в толще сухожилия имеется сесамовидная косточка).

Ф у н к ц и я: сгибает проксимальную фалангу большого пальца кисти и палец в целом; участвует в приведении этого пальца.

И н н е р в а ц и я: срединный нерв (C_v—Th₁), локтевой нерв (C_{viii}—Th₁).

К р о в о с н а б ж е н и е: поверхностная ладонная ветвь лучевой артерии, глубокая ладонная дуга.

Мышца, приводящая большой палец кисти (m.adductor pollicis), располагается под сухожилиями длинных сгибателей пальцев (поверхностного и глубокого) и под червеобразными мышцами. Имеет две головки — косую и поперечную. **К о с а я г о л о в к а** (caput breve) начинается на головчатой кости и основании II и III пястных костей.

П о п е р е ч н а я г о л о в к а (caput transversum) начинается на ладонной поверхности III пястной кости. Мышца прикрепляется общим сухожилием, в котором имеется сесамовидная косточка, к проксимальной фаланге большого пальца кисти.

Ф у н к ц и я: приводит большой палец кисти к указательному, участвует в сгибании большого пальца кисти.

И н н е р в а ц и я: локтевой нерв (C_{viii}—Th₁).

К р о в о с н а б ж е н и е: поверхностная и глубокая ладонные дуги.

Мышцы возвышения мизинца

Короткая ладонная мышца (m.palmaris brevis) — рудиментарная кожная мышца, представлена слабо выраженными мышечными пучками в подкожной основе возвышения мизинца. Пучки этой мышцы начинаются на удерживателе сгибателей, прикрепляются к коже медиального края кисти.

Ф у н к ц и я: на коже возвышения мизинца образуются слабо выраженные складки.

И н н е р в а ц и я: локтевой нерв (C_{viii}—Th₁).

К р о в о с н а б ж е н и е: локтевая артерия.

Мышца, отводящая мизинец (m.abductor digiti minimi), располагается поверхностно. Она начинается на гороховидной кости и сухожилии локтевого сгибателя запястья. Прикрепляется к медиальной стороне проксимальной фаланги мизинца.

Ф у н к ц и я: отводит мизинец.

И н н е р в а ц и я: локтевой нерв (C_{viii}—Th₁).

К р о в о с н а б ж е н и е: глубокая ветвь локтевой артерии.

Мышца, противопоставляющая мизинец (m.opponens digiti minimi), начинается сухожильными пучками на удерживателе сгибателей и крючке крючковидной кости. Располагается под мышцей, отводящей мизинец. Прикрепляется к медиальному краю и передней поверхности V пястной кости.

Ф у н к ц и я: противопоставляет мизинец большому пальцу кисти.

И н н е р в а ц и я: локтевой нерв (C_{VIII}—Th_I).

К р о в о с н а б ж е н и е: глубокая ладонная ветвь локтевой артерии.

Короткий сгибатель мизинца (m.fléxor dígiti mínimi brévis) начинается сухожильными пучками на удерживателе сгибателей и крючке крючковидной кости. Прикрепляется к проксимальной фаланге мизинца.

Ф у н к ц и я: сгибает мизинец.

И н н е р в а ц и я: локтевой нерв (C_{VIII}—Th_I).

К р о в о с н а б ж е н и е: глубокая ладонная ветвь локтевой артерии.

Средняя группа мышц кисти

Червеобразные мышцы (mm.lumbricáles) тонкие, цилиндрической формы, в количестве 4 залегают непосредственно под ладонным апоневрозом. Начинаются на сухожилиях глубокого сгибателя пальцев. Первая и вторая червеобразные мышцы начинаются на лучевом крае сухожилий, идущих к указательному и среднему пальцам. Третья мышца начинается на обращенных друг к другу краях сухожилия, идущих к III и IV пальцам, четвертая — на обращенных друг к другу краях сухожилий, идущих к IV пальцу и мизинцу. Дистально каждая червеобразная мышца направляется на лучевую сторону соответственно II—V пальцев и переходит на тыл проксимальной фаланги. Червеобразные мышцы прикрепляются к основанию проксимальных фаланг вместе с сухожильными растяжениями разгибателей пальцев.

Ф у н к ц и я: сгибают проксимальные фаланги и разгибают средние и дистальные фаланги II—IV пальцев.

И н н е р в а ц и я: первая и вторая червеобразные мышцы — срединный нерв; третья и четвертая — локтевой нерв (C_V—Th_I).

К р о в о с н а б ж е н и е: поверхностная и глубокая ладонные дуги.

Межкостные мышцы (mm.interóssei) находятся между пястными костями, разделяются на две группы — ладонные и тыльные (рис. 169).

Ладонные межкостные мышцы (mm.interóssei palmáres) в количестве трех располагаются во втором, третьем и четвертом межкостных промежутках. Начинаются на боковых поверхностях II, IV и V пястных костей. Прикрепляются тонкими сухожилиями к тыльной стороне проксимальных фаланг II, IV и V пальцев.

Первая ладонная межкостная мышца начинается на локтевой стороне II пястной кости; прикрепляется к основанию проксимальной фаланги II пальца. *Вторая и третья ладонные межкостные мышцы* начинаются на лучевой стороне IV—V пястной

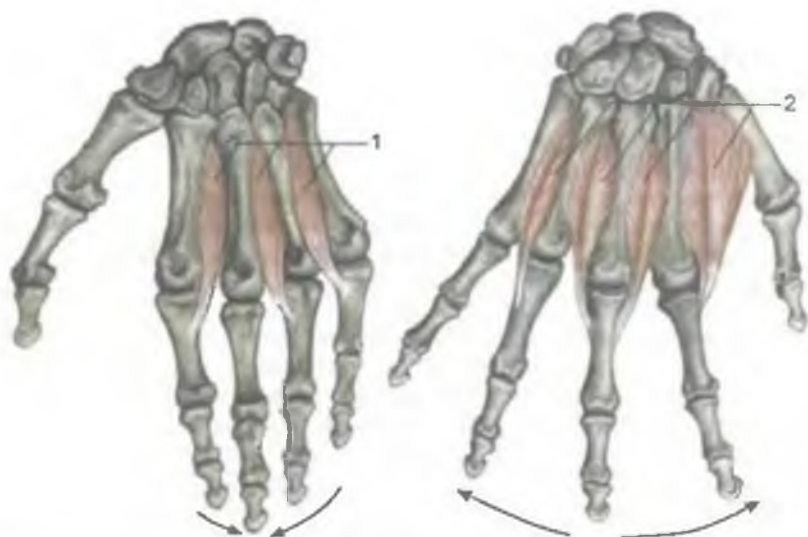


Рис. 169. Межкостные ладонные (1) и тыльные (2) мышцы. Стрелками показаны движения пальцев.

кости; прикрепляются к тыльной поверхности проксимальных фаланг IV и V пальцев.

Ф у н к ц и я: приводят II, IV и V пальцы к среднему (III) пальцу.

И н н е р в а ц и я: локтевой нерв ($C_{VII}-Th_I$).

К р о в о с н а б ж е н и е: глубокая ладонная дуга.

Тыльные межкостные мышцы (mm. interossei dorsales) значительно толще ладонных, их 4. Все 4 мышцы занимают промежутки между пястными костями. Каждая мышца начинается двумя головками на обращенных друг к другу поверхностях I—V пястной кости. Мышцы прикрепляются к основанию проксимальных фаланг II—V пальцев.

Сухожилие *первой* тыльной межкостной мышцы прикрепляется к лучевой стороне проксимальной фаланги указательного пальца, *второй* мышцы — к лучевой стороне проксимальной фаланги среднего (III) пальца. *Третья* мышца прикрепляется к локтевой стороне проксимальной фаланги этого пальца; сухожилие *четвертой* тыльной межкостной мышцы прикрепляется к локтевой стороне проксимальной фаланги IV пальца.

Ф у н к ц и я: отводят I, II и IV пальцы от среднего пальца (III).

И н н е р в а ц и я: локтевой нерв ($C_{VII}-Th_I$).

К р о в о с н а б ж е н и е: глубокая ладонная дуга, тыльные пястные артерии.

ТОПОГРАФИЯ ФАСЦИЙ И КЛЕТЧАТОЧНЫХ ПРОСТРАНСТВ ВЕРХНЕЙ КОНЕЧНОСТИ

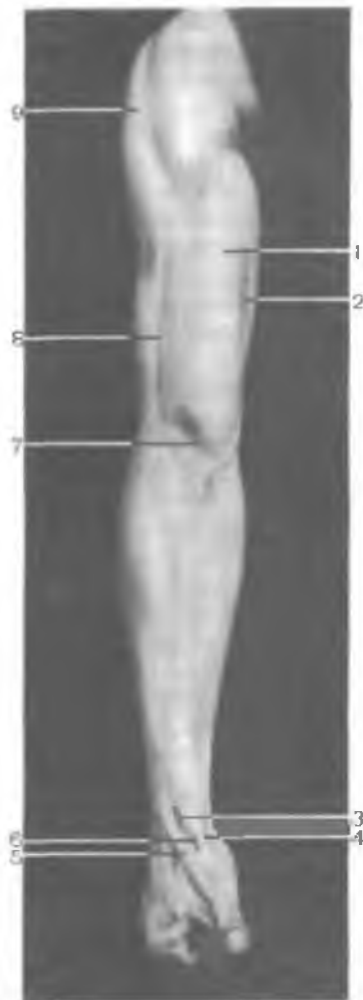
На верхней конечности, включающей ее пояс (плечевой) и свободную часть верхней конечности, легко определяется ряд костных и мышечных ориентиров. Это ость лопатки, акромиальный отросток, медиальный и латеральный края, а также нижний угол лопатки. В подключичной области видны ключица и клювовидный отросток лопатки. Дельтовидная область, отграниченная спереди от большой грудной мышцы дельтовидно-грудной бороздой, занята массивной дельтовидной мышцей. Подмышечная область соответствует хорошо видимой при отведенной руке подмышечной ямке, передняя граница которой определяется по нижнему краю большой грудной мышцы, а задняя — по нижнему краю широчайшей мышцы спины. На плече видны медиальная и латеральная борозды, переходящие дистально в локтевую ямку и отграничивающие переднюю группу мышц плеча от задней (рис. 170). Возле локтевого сгиба легко прощупываются медиальный и латеральный надмыщелки плечевой кости, а на дорсальной стороне локтевого сустава выступает локтевой отросток. На передней поверхности предплечья слабо контурируют лучевая и локтевая борозды, а также сухожилия сгибателей запястья и кисти. Чуть проксимальнее линии сгибания — разгибания лучезапястного сустава прощупывается шиловидный отросток лучевой и локтевой костей. На ладони видны возвышения большого и малого пальцев, а между ними — ладонная впадина треугольной формы, основание которой обращено в сторону пальцев. Хорошо обозначены места суставных линий между фалангами и подушечками пальцев. Тыльная поверхность кисти выпуклая. У основания большого пальца при его отведении между сухожилиями длинного и короткого разгибателей большого пальца видна ямка, получившая название анатомической табакерки. Здесь в глубине, под фасцией, в косом направлении проходит лучевая артерия, направляющаяся на ладонь через первый межпальцевый промежуток.

Кожа в лопаточной области толстая, тесно спаянная с подкожной клетчаткой и с поверхностной фасцией многочисленными фиброзными волокнами. Над дельтовидной мышцей кожа также толстая, малоподвижная. В подключичной области кожа тонкая, здесь хорошо развита подкожная клетчатка, особенно у женщин.

Подмышечная область открывается при отведенной верхней конечности. Она имеет форму подмышечной ямки, ограниченной нижним краем большой грудной мышцы (спереди) и широчайшей мышцы спины (сзади). Медиальная граница проходит по линии, соединяющей нижние края этих мышц, что соответствует III ребру. Латерально граница находится на медиальной поверхности плеча по линии, соединяющей края прикрепляю-

Рис. 170. Рельеф мышц верхней конечности, правой.

1 — двуглавая мышца плеча; 2 — медиальная борозда двуглавой мышцы плеча; 3 — короткий разгибатель большого пальца кисти; 4 — сухожилие длинной отводящей мышцы большого пальца кисти; 5 — сухожилие длинного разгибателя большого пальца кисти; 6 — «анатомическая табакерка»; 7 — локтевая ямка; 8 — латеральная борозда двуглавой мышцы плеча; 9 — дельтовидная мышца.



щихся к плечевой кости указанных выше мышц. Кожа подмышечной ямки, начиная с периода полового созревания, имеет волосяной покров. В коже много потовых и сальных желез. Подкожная клетчатка выражена слабо. В области плеча кожа имеет разную толщину. В латеральной и задней части она толще, чем в медиальной, подкожная клетчатка рыхлая. Толстая кожа имеется на задней поверхности локтевого сустава, а на передней его поверхности — тонкая. Над вершущкой локтевого отростка есть локтевая подкожная синовиальная сумка, которая при травмах или длительном давлении может быть «объектом» заболевания (бурсит). В области передней поверхности предплечья кожа тонкая, подвижная, на задней — более толстая, подвижность ее меньше. На ладони кисти кожа толстая, малоподвижная, лишена волос, подкожная клетчатка имеет ячеистое строение. На тыле кисти кожа тонкая, подвижная, в местах корней волос имеются сальные железы. Подкожная клетчатка рыхлая, что способствует образованию здесь отеков при воспалительных заболеваниях кисти.

Поверхностная фасция верхней конечности является частью поверхностной фасции, покрывающей все тело.

Фасция надостной мышцы толстая (до 2 мм), плотная, вверху она сращена с поперечной связкой лопатки, с клювовидным отростком и капсулой плечевого сустава. Между надостной мышцей и дном надостной ямки имеется тонкий слой клетчатки, в

которой располагаются надлопаточный нерв и надлопаточная артерия с прилежащими к ней венами.

Подостная фасция также плотная, имеет сухожильное строение. Эта фасция образует фасциальный футляр и для малой круглой мышцы, а также продолжается на большую круглую мышцу. В рыхлой клетчатке под подостной мышцей находится артерия, огибающая лопатку. У основания акромиального отростка надостные и подостные фасциальные футляры сообщаются друг с другом (по ходу проходящих в подостную ямку кровеносных сосудов и нервов).

В дельтовидной области поверхностная фасция имеет волокнистое строение, особенно над акромиальной частью дельтовидной мышцы.

Дельтовидная фасция (*fascia deltoidea*) образует для дельтовидной мышцы фасциальный футляр. От этой фасции в толщу мышцы отходят соединительнотканые перегородки, особенно на границах лопаточной, акромиальной и ключичной ее частей. От перегородок начинается часть волокон дельтовидной мышцы. **П о д д е л ь т о в и д н о е к л е т ч а т о ч н о е п р о с т р а н с т в о**, соответствующее главным образом акромиальной части мышцы, книзу продолжается до места прикрепления дельтовидной мышцы к плечевой кости. В поддельтовидном пространстве располагаются сухожилие длинной головки двуглавой мышцы плеча, ветви подмышечного нерва и задней артерии, огибающей плечевую кость, которые проникают в поддельтовидное пространство через четырехстороннее отверстие. В поддельтовидном пространстве проходят также передние артерия и вена, огибающие плечевую кость. Дельтовидная фасция латерально и книзу продолжается в фасцию плеча, спереди — в фасцию груди, сзади срастается с подостной фасцией.

Подмышечная фасция (*fascia axillaris*) тонкая, рыхлая, имеет многочисленные отверстия, через которые проходят кожные нервы, кровеносные и лимфатические сосуды. У границ подмышечной области фасция утолщается и сращена с фасциями соседних областей — переходит в фасцию груди и фасцию плеча.

После рассечения подмышечной фасции открывается **подмышечная полость** (*cavum axillare*), имеющая форму четырехсторонней пирамиды, вершина которой направлена вверх и медиально, а основание — вниз и латерально. Верхняя апертура подмышечной полости, ограниченная ключицей (спереди), I ребром (медиально) и верхним краем лопатки (сзади), соединяет подмышечную полость с областью шеи. Подмышечная полость имеет 4 стенки. Передняя стенка образована покрытыми фасциями большой и малой грудными мышцами; задняя — широчайшей мышцей спины, большой круглой и подлопаточными мышцами. Медиальная стенка представлена передней зубчатой мышцей, латеральная — двуглавой мышцей плеча и клювовидно-плечевой мышцей (рис. 171).

Рис. 171. Подмышечная ямка; вид снизу, рука поднята вверх (отведена).

1 — подмышечная ямка; 2 — большая грудная мышца; 3 — передняя зубчатая мышца; 4 — широчайшая мышца спины.

В области задней стенки подмышечной полости между мышцами имеются две довольно крупные щели (отверстия), закрытые рыхлой клетчаткой.

Трехстороннее отверстие, расположенное медиальнее, ограничено сверху нижним краем подлопаточной мышцы, снизу — большой круглой мышцей, с латеральной стороны — длинной головкой трехглавой мышцы плеча. Через отверстие проходят артерия и вены, окружающие лопатку.

Четырехстороннее отверстие, расположенное латеральнее, ограничено хирургической шейкой плеча (латерально), длинной головкой трехглавой мышцы плеча (медиально), нижним краем подлопаточной мышцы (сверху) и большой круглой мышцей (снизу). Через это отверстие проходят задние артерия и вены, окружающие плечевую кость, и подмышечный нерв. В подмышечной полости залегает богатая жировой клетчаткой рыхлая волокнистая соединительная ткань, которая окружает сосуды и нервы (подмышечные артерию и вену, пучки плечевого сплетения и начало отходящих от них нервов), а также подмышечные лимфатические узлы.

На передней стенке подмышечной ямки выделяют 3 треугольника, в пределах которых определяют топографию кровеносных сосудов и нервов, которые здесь располагаются. Это ключично-грудной, грудной и подгрудной треугольники.

К л ю ч и ч н о - г р у д н о й т р е у г о л ь н и к (*trigónum clavipectorále*), направленный вершиной латерально, ограничен сверху ключицей, а внизу — верхним краем малой грудной

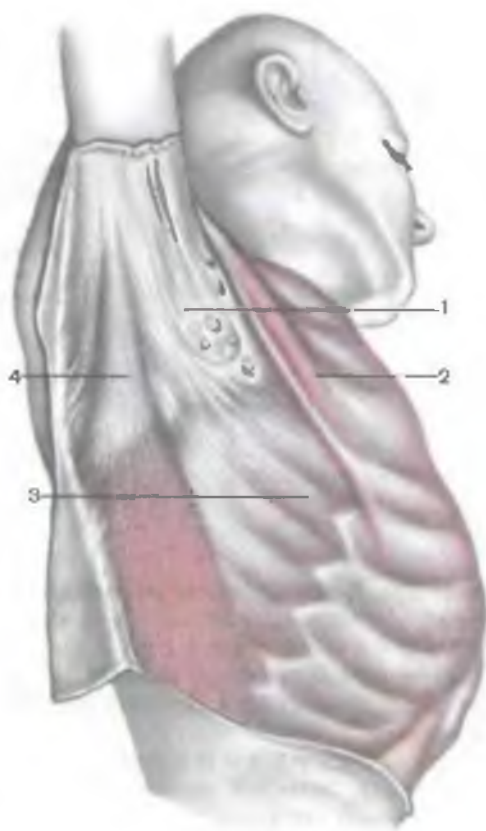

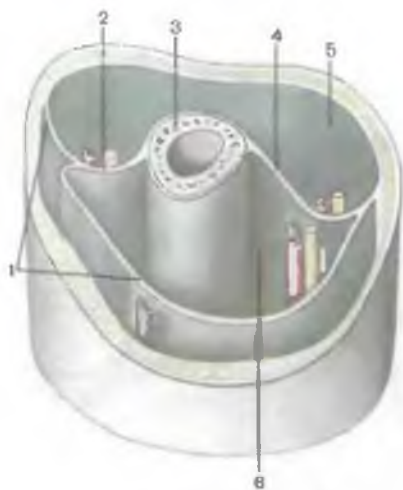


Рис. 172. Костно-фасциальные влагалища мышц нижней трети плеча, правого (схема).

1 — фасция плеча; 2 — латеральная межмышечная перегородка плеча; 3 — плечевая кость; 4 — медиальная межмышечная перегородка плеча; 5 — костно-фасциальное влагалище разгибателей плеча; 6 — костно-фасциальное влагалище сгибателей плеча.

мышцы. В его пределах располагаются подмышечные артерия и вена, медиальный пучок плечевого сплетения.

Грудной треугольник (*trigónum pectorále*) соответствует малой грудной мышце. Здесь от подмышечной артерии отходит латеральная грудная артерия и проходит длинный грудной нерв.

В подгрудинном треугольнике (*trigónum subpectorále*), который расположен между нижними краями малой и большой грудных мышц, проходят подмышечные артерия и вена, а также срединный, мышечно-кожный, локтевой и другие нервы. В этом же треугольнике от подмышечной артерии отходит ряд крупных ветвей (подлопаточная, передняя и задняя артерии, огибающие плечевую кость).

Фасция плеча (*fáscia brachiális*) образует два костно-фасциальных ложа (переднее и заднее), которые отделены друг от друга медиальной и латеральной межмышечными перегородками (*séptum intermusculáre bráchii mediále* et *séptum intermusculáre bráchii laterále*). Эти перегородки отходят от фасции плеча и прикрепляются к плечевой кости (рис. 172). В переднем костно-фасциальном ложе мышцы располагаются в два слоя. Более поверхностно расположена двуглавая мышца плеча, а под нею лежат клювоплечевая (проксимально) и плечевая (дистально) мышцы. Оба слоя мышц разделены глубоким листком фасции плеча, под которым проходит мышечно-кожный нерв.

В медиальной борозде двуглавой мышцы плеча проходит сосудисто-нервный пучок, образованный срединным нервом, плечевыми артерией и венами. На задней поверхности плеча собственная фасция образует влагалище трехглавой мышцы плеча,

впереди которой в канале лучевого нерва проходит задний сосудисто-нервный пучок. **К а н а л л у ч е в о г о н е р в а**, или **п л е ч е м ы ш е ч н ы й к а н а л** (*canális nérví radiális, s. canális húmeromusculáris*), располагается между задней поверхностью плечевой кости и трехглавой мышцей. Верхнее (входное) отверстие канала, находящееся на уровне границы между верхней и средней третями тела плечевой кости, с медиальной стороны ограничено плечевой костью и двумя головками (латеральной и медиальной) трехглавой мышцы плеча. Нижнее (выходное) отверстие канала расположено на уровне границы между средней и нижней третями плечевой кости на латеральной стороне плеча, между плечевой и плечелучевой мышцами. В этом канале проходит лучевой нерв вместе с глубокими артерией и венами плеча.

В задней локтевой области по сторонам от локтевого отростка видны две борозды. Над самым локтевым отростком под кожей расположена *подкожная локтевая слизистая сумка*. Под сухожилием трехглавой мышцы плеча, прикрепляющиеся к верхнезадней поверхности локтевого отростка, расположена одноименная *сухожильная сумка*. На задней поверхности локтевого сустава фасция утолщена за счет вплетающихся в нее сухожильных волокон трехглавой мышцы плеча. Фасция прочно сращена с задним краем локтевой кости, а также с медиальным и латеральным надмыщелками плечевой кости. Под фасцией, в задней медиальной локтевой борозде, в костно-фиброзном канале (узкой щели), образованном задней поверхностью медиального надмыщелка плечевой кости, локтевым отростком и фасцией, проходит локтевой нерв.

В передней локтевой области видна **л о к т е в а я я м к а** (*fóssa cubitális*), дно и верхняя граница которой ограничены плечелучевой мышцей (с латеральной стороны) и круглым пронатором (с медиальной стороны). В локтевой ямке выделяют **л а т е р а л ь н у ю л о к т е в у ю б о р о з д у** (*súlcus bicipitális laterális, s. radiális*), ограниченную снаружи плечелучевой мышцей, с медиальной стороны — плечевой мышцей, и **м е д и а л ь н у ю л о к т е в у ю б о р о з д у** (*súlcus bicipitális mediális, s. ulnáris*), расположенную между круглым пронатором (латерально) и плечевой мышцей (медиально). В подкожной клетчатке расположены латеральная и медиальная подкожные вены. Под апоневрозом двуглавой мышцы плеча проходит плечевая артерия, к которой прилежат две одноименные вены и срединный нерв. В передней локтевой области, над сухожилием двуглавой мышцы плеча, фасция тонкая. Медиальнее этого сухожилия фасция утолщается, так как подкрепляется волокнами апоневроза двуглавой мышцы плеча.

По линиям медиальной и латеральной локтевых борозд от фасции отходят вглубь медиальная и латеральная межмышечные перегородки, которые прикрепляются к надмыщелкам пле-

чевой кости и к капсуле локтевого сустава. В результате в передней локтевой области под фасцией образуется 3 фасциальных мышечных ложа (футляра). В медиальном ложе наиболее поверхностно лежат круглый пронатор, лучевой сгибатель запястья, длинная ладонная мышца и локтевой сгибатель запястья. Под этими мышцами во втором слое располагается поверхностный сгибатель пальцев, в латеральном фасциальном ложе находится плечелучевая мышца, а под нею — супинатор. В среднем фасциальном ложе (между двумя локтевыми бороздами) располагаются дистальная часть двуглавой мышцы плеча и ее сухожилие, а под ними — локтевая мышца. Между указанными мышечными группами в расщеплениях мышечных перегородок проходят на предплечье медиальный и латеральный сосудисто-нервные пучки. Дистальнее локтевого сустава медиальная и латеральная фасциальные межмышечные перегородки сближаются и соединяются друг с другом, образуя переднюю лучевую межмышечную перегородку предплечья.

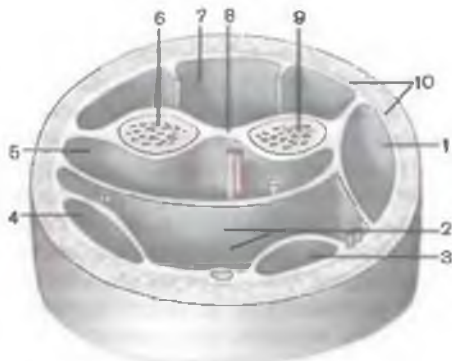
Фасция предплечья (*fascia antebrachii*) в проксимальном отделе утолщена, подкрепляется фиброзными волокнами, а дистально она тонкая, рыхло соединена с глубже лежащими мышцами и их сухожилиями. На задней стороне предплечья фасция толстая, прочно сращена с задним краем локтевой кости. В проксимальном отделе предплечья от фасции начинаются мышцы поверхностного слоя. В передней области предплечья на фасции выделяют 3 борозды: лучевую, срединную и локтевую. **Л у ч е в а я б о р о з д а** (*sulcus radiális*) ограничена плечелучевой мышцей латерально и лучевым сгибателем запястья — медиально. В ней проходят лучевая артерия, две одноименные вены и поверхностная ветвь лучевого нерва. **С р е д и н н а я б о р о з д а** (*sulcus medianus*) расположена между лучевым сгибателем запястья и поверхностным сгибателем пальцев. В ней залегает локтевая артерия с прилежащими к ней двумя одноименными венами и локтевым нервом. **Л о к т е в а я б о р о з д а** (*sulcus ulnaris*) с латеральной стороны ограничена поверхностным сгибателем пальцев, с медиальной — локтевым сгибателем запястья. В глубине срединной борозды проходят срединный нерв и сопровождающая его локтевая артерия.

От фасции предплечья вглубь отходят две межмышечные перегородки — передняя и задняя, прикрепляющиеся к лучевой кости и разделяющие подфасциальное пространство на 3 фасциальных ложа: переднее, заднее и латеральное (рис. 173). Передняя лучевая межмышечная перегородка проходит вдоль лучевой борозды предплечья, а задняя перегородка — по латеральному краю плечелучевой мышцы.

Переднее фасциальное ложе с латеральной стороны ограничено передней лучевой межмышечной перегородкой, а с медиальной — фасцией предплечья, сросшейся с задним краем локтевой кости. Передней стенкой этого ложа служит фасция пред-

Рис. 173. Фасциальные влагалища мышц верхней трети предплечья, левого (схема).

1 — фасциальное влагалище лучевых разгибателей запястья; 2 — поверхностное фасциальное влагалище сгибателей; 3 — фасциальное влагалище лучевого сгибателя запястья; 4 — фасциальное влагалище локтевого сгибателя запястья; 5 — глубокое фасциальное влагалище сгибателей; 6 — локтевая кость; 7 — фасциальное влагалище разгибателей; 8 — межкостная мембрана предплечья; 9 — лучевая кость; 10 — фасция предплечья.



плечья, а задней — передняя поверхность локтевой и лучевой костей и межкостная перепонка. Переднее фасциальное ложе разделено на поверхностный и глубокий отделы глубокой пластинкой фасции предплечья. Эта пластинка располагается между поверхностным и глубоким сгибателями пальцев.

Латеральное фасциальное ложе находится между передней лучевой межмышечной перегородкой с медиальной стороны, задней лучевой межмышечной перегородкой сзади и фасцией предплечья — с латеральной стороны.

Заднее фасциальное ложе с латеральной стороны ограничено задней лучевой межмышечной перегородкой. Медиальной границей этого ложа служит фасция предплечья, прикрепляющаяся к заднему краю локтевой кости. Передней стенкой заднего фасциального ложа служат задняя поверхность лучевой и локтевой костей и межкостная перепонка, задней стенкой — фасция предплечья.

В каждом фасциальном ложе предплечья располагаются мышцы, а также нервы и кровеносные сосуды. Наиболее широким является переднее фасциальное ложе, в котором 8 мышц располагаются в 4 слоя. В поверхностном слое находится 4 мышцы: круглый пронатор, лучевой сгибатель запястья, локтевой сгибатель запястья и длинная ладонная мышца. Во втором слое лежит поверхностный сгибатель пальцев; в третьем слое — глубокий сгибатель пальцев и длинный сгибатель большого пальца кисти. В четвертом слое находится одна мышца — квадратный пронатор, занимающий место в дистальном отделе предплечья. В глубине переднего фасциального ложа, между глубоким сгибателем пальцев и длинным сгибателем большого пальца, расположено клетчаточное пространство Пирогова, заполненное рыхлой клетчаткой. Под мышцами, непосредственно на межкостной перепонке предплечья, лежит сосудисто-нервный пучок, образованный передними межкостными артерией, венами и нервом.

В латеральном фасциальном ложе находится только 3 мышцы: более поверхностно лежит плечелучевая мышца, а под нею — длинный и короткий разгибатели запястья.

В заднем фасциальном ложе располагается 10 мышц, образующих два слоя. В поверхностном слое лежит 3 мышцы: лучевой разгибатель запястья, латеральнее — разгибатель мизинца, еще латеральнее — разгибатель пальцев (кисти). В глубоком слое заднего фасциального ложа располагается 5 мышц: мышца-супинатор (в проксимальной части предплечья), длинная мышца, отводящая большой палец кисти (возле локтевой кости), короткий разгибатель большого пальца кисти (возле лучевой кости), длинная мышца, отводящая большой палец кисти (позади лучевой кости и межкостной перепонки), и разгибатель указательного пальца (возле локтевой кости). Между поверхностным и глубоким слоями мышц находятся заднее клетчаточное пространство предплечья и глубокая пластинка фасции предплечья, которая в проксимальной части тонкая, а в дистальной более плотная. В дистальной части глубокая пластинка срастается с сагиттально ориентированными перегородками под удерживателем разгибателей, отделяющими друг от друга сухожилия мышц — разгибателей кисти и пальцев. Переднее и заднее клетчаточные пространства предплечья сообщаются между собой через отверстия в межкостной перепонке, где проходят межкостные сосуды. В глубине заднего фасциального ложа по межкостной перепонке проходит сосудистый нервный пучок, образованный межкостной артерией, венами и глубокой ветвью лучевого нерва.

В передней и задней областях запястья фасция предплечья достигает значительной толщины, образуя на ладонной и тыльной сторонах удерживатели сухожилий, которые фиксируют их, препятствуя смещению сухожилий при сокращении мышц, направляющихся с предплечья на кисть и к пальцам. Удерживатели создают наиболее благоприятные условия для проявления силы мышц.

Удерживатель сгибателей, или поперечная связка запястья (*retinaculum flexorum*, s. *lig. carpi transversum*—BNA), перекидывается в виде мостика над бороздой запястья, прикрепляясь к гороховидной и крючковидной костям медиально, к ладьевидной и к кости-трапеции — латерально. Благодаря удерживателю между ним и костями запястья, покрытыми глубокими связками, борозда превращается в канал запястья (*canalis carpi*). В этом канале проходят 8 сухожилий поверхностного и глубокого сгибателей пальцев, срединный нерв и сухожилие длинного сгибателя большого пальца кисти. Сухожилия сгибателей пальцев расположены в общем синовиальном влагалище сгибателей пальцев кисти (*vagina synovialis communis musculorum flexorum*). Сухожилие длинного сгибателя большого пальца кисти находится в собственном

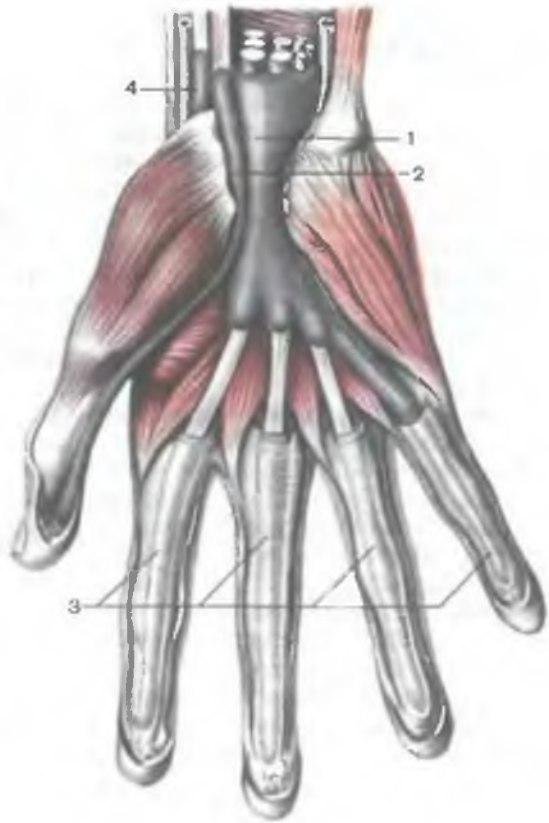


Рис. 174. Общее синовиальное влагалище сухожилий мышц-сгибателей и синовиальные влагалища сухожилий пальцев кисти, правой.

1 — общее синовиальное влагалище мышц-сгибателей; 2 — влагалище сухожилия длинного сгибателя большого пальца кисти; 3 — влагалища сухожилий пальцев кисти; 4 — синовиальное влагалище сухожилия лучевого сгибателя запястья.

одноименном синовиальном влагалище (*vagina synoviális tendinis musculi flexoris pollicis longi*). Оба синовиальных влагалища простираются на 2—2,5 см проксимальнее удерживателя сгибателей (рис. 174).

В дистальном направлении синовиальное влагалище сухожилия длинного сгибателя большого пальца кисти заканчивается на уровне основания его дистальной фаланги. Общее синовиальное влагалище сгибателей пальцев заканчивается слепо на середине ладони, а с локтевой стороны оно продолжается по ходу сухожилий поверхностного и глубокого сгибателей, идущих к V пальцу и достигающих основания его дистальной (ногтевой) фаланги. Синовиальные влагалища сухожилий I, II, III и IV пальцев обособлены от общего синовиального влагалища и друг от друга. Они идут от уровня пястно-фаланговых суставов до основания дистальных (ногтевых) фаланг II—IV пальцев. На уровне от дистальной части пястных костей и до уровня пястно-фаланговых суставов сухожилия сгибателей II—

IV пальцев, лишенные синовиальных влагалищ, проходят под ладонным апоневрозом в рыхлой волокнистой соединительной ткани.

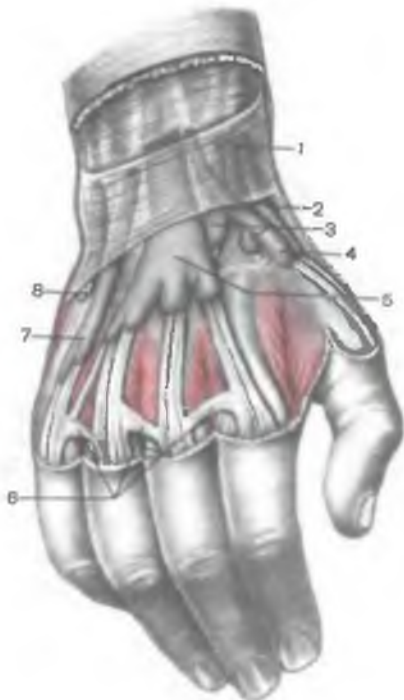Плотная волокнистая соединительная ткань, образующая удерживатель сгибателей, в медиальной и латеральной его частях расслаивается. Благодаря этому возникают два канала: лучевой и локтевой каналы запястья. В лучевом канале запястья (*canalis carpi radialis*) проходит сухожилие лучевого сгибателя запястья, окруженного синовиальным влагалищем (*vagina tendinis musculi flexoris carpi radialis*), которое простирается на 1—2 см выше удерживателя сгибателей. В локтевом канале запястья (*canalis carpi ulnaris*) находится локтевой нерв, а кнаружи от него лежат локтевые артерия и вены.

На тыльной стороне запястья находится удерживатель разгибателей (*retinaculum extensorum*), который представляет собой утолщение фасции на уровне лучезапястного сустава. Это утолщение соединяет передний край дистального конца лучевой кости с латеральной стороны и шиловидный отросток локтевой кости, а также локтевую коллатеральную связку запястья — с медиальной стороны. Пространство под удерживателем разгибателей подразделяется отходящими от удерживателя соединительнотканными перегородками на 6 каналов, в которых проходят сухожилия разгибателей кисти и пальцев, окруженные синовиальными влагалищами (рис. 175). В первом (латеральном) канале проходят сухожилия длинной мышцы, отводящие большой палец кисти, и короткого разгибателя большого пальца кисти. Во втором канале находятся сухожилия длинного и короткого лучевых разгибателей запястья, в третьем канале — сухожилие длинного разгибателя большого пальца кисти, в четвертом канале — сухожилия разгибателей пальцев и указательного пальца, а также задний межкостный нерв предплечья, в пятом канале — сухожилие разгибателя мизинца, в шестом (медиальном) канале — сухожилие локтевого разгибателя запястья. Синовиальные влагалища сухожилий мышц-разгибателей выступают из-под удерживателя разгибателей на 2—3 см выше уровня шиловидного отростка лучевой кости.

В дистальном направлении синовиальные влагалища продолжают до середины пястных костей. Синовиальное влагалище сухожилий разгибателя пальцев и указательного пальца (*vagina synovialis tendinum musculorum digitorum et extensoris indicis*) наиболее широкое. Синовиальное влагалище сухожилия локтевого разгибателя запястья (*vagina synovialis tendinis musculi extensoris carpi ulnaris*) расположено на задней поверхности дистального эпифиза локтевой кости, синовиальное влагалище сухожилия — разгибателя мизинца — на задней поверхности лучелоктевого сустава. Все остальные синовиальные влагалища су-

Рис. 175. Синовиальные влагалища сухожилий мышц — разгибателей правой кисти и пальцев.

1 — удерживатель разгибателей; 2 — синовиальное влагалище сухожилий длинной отводящей мышцы и мышцы короткого разгибателя большого пальца кисти; 3 — синовиальное влагалище сухожилий мышц лучевых разгибателей запястья; 4 — синовиальное влагалище сухожилия мышцы — длинного разгибателя большого пальца кисти; 5 — синовиальное влагалище сухожилий мышцы — разгибателя указательного пальца; 6 — межсухожильные соединения; 7 — синовиальное влагалище сухожилия разгибателя мизинца; 8 — синовиальное влагалище сухожилия мышцы — локтевого разгибателя запястья.



хожилий разгибателей расположены на задней поверхности дистального эпифиза лучевой кости.

На ладони кисти под кожей находится ладонный апоневроз (aponevrosis palmáris), являющийся продолжением в этом месте сухожилия длинной ладонной мышцы, подкрепленной продольной и поперечными сухожильными волокнами поверхностной фасции ладони (рис. 176). Вершина ладонного апоневроза соединяется с дистальным краем удерживателя сгибателей и с сухожилием длинной ладонной мышцы, а основание обращено в сторону пальцев. На уровне пястно-фаланговых сочленений ладонный апоневроз разделяется на 4 тяжа, направляющихся к пальцам и участвующих в образовании фиброзных влагалищ пальцев кисти (vaginae fibrósae digitorum manus) для сухожилий поверхностного и глубокого сгибателей II—IV пальцев. На ладонной поверхности влагалищ пальцев хорошо видны поперечно идущие пучки волокон — кольцевая часть фиброзных влагалищ и косые волокна, перекрещивающиеся с аналогичными волокнами другой стороны, — крестообразная часть фиброзного влагалища. Фиброзные каналы содержат окруженные синовиальными влагалищами сухожилия поверхностного и глубокого сгибателей пальцев.

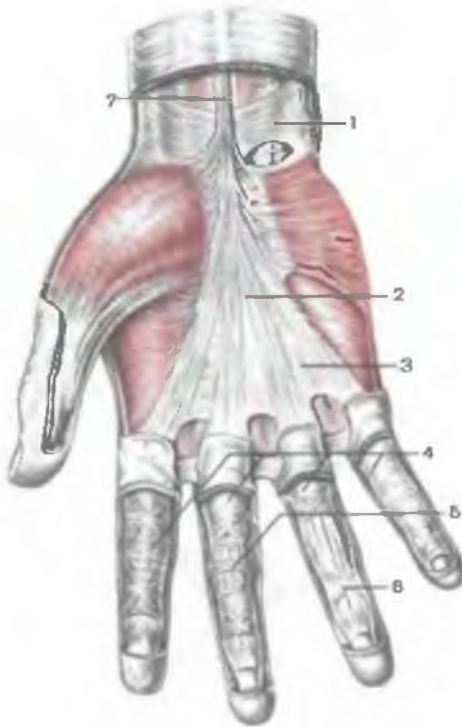


Рис. 176. Ладонный апоневроз кисти, правой; фиброзные влагалища пальцев кисти.

1 — удерживатель сгибателей;
 2 — ладонный апоневроз; 3 — поперечные пучки; 4 — фиброзные влагалища пальцев кисти; 5 — кольцевидная часть фиброзных влагалищ; 6 — крестовидная часть фиброзных влагалищ; 7 — сухожилие длинной ладонной мышцы.

Соединительнотканые пучки ладонного апоневроза и фиброзных влагалищ пальцев кисти вплетаются в кожу, благодаря чему на поверхности кожи ладони кисти и пальцев образуются борозды. В медиальном и латеральном направлениях от ладонного апоневроза поверхностная фасция покрывает мышцы возвышения большого и малого пальцев (тенара и гипотенара). Поверхностная фасция образует на ладони 3 межфасциальных клетчаточных пространства благодаря двум фасциальным перегородкам, отходящим от ладонного апоневроза к III—V пястной кости. В наружном межфасциальном пространстве, расположенном между синовиальным влагалищем сухожилия длинного сгибателя большого пальца, III пястной костью и идущей к ней фасциальной перегородкой, залегают мышцы возвышения большого пальца.

Среднее межфасциальное клетчаточное пространство ограничено по бокам упомянутыми двумя фасциальными перегородками. В нем различают два отдела: поверхностный и глубокий (рис.177). В поверхностном отделе залегают сухожилия поверхностного и глубокого сгибателей пальцев, а также поверхностная ладонная (артериальная) дуга. От этой дуги отходят

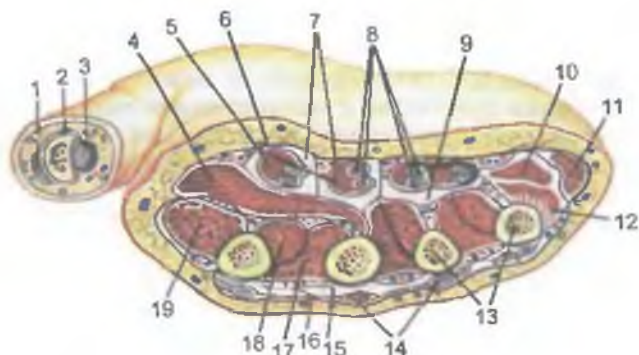


Рис. 177. Мышцы, фасции и клетчаточные пространства на поперечном срезе кисти на уровне пястных костей.

1 — сухожилие мышцы — длинного разгибателя большого пальца кисти; 2 — проксимальная фаланга большого пальца кисти; 3 — сухожилие длинного сгибателя большого пальца кисти; 4 — поперечная головка приводящей мышцы большого пальца кисти; 5 — I и II червеобразные мышцы; 6 — ладонный апоневроз; 7 — поверхностная клетчаточная щель среднего клетчаточного пространства кисти; 8 — сухожилия мышц поверхностного и глубокого сгибателей пальцев (III и IV пальцев); 9 — глубокая клетчаточная щель среднего клетчаточного пространства кисти; 10 — короткий сгибатель мизинца; 11 — мышца, отводящая мизинец; 12 — мышца, противопоставляющая мизинец; 13 — пястные кости (IV и V); 14 — сухожилия разгибателей пальцев (III и IV); 15 — тыльное подфасциальное клетчаточное пространство; 16 — тыльная межкостная мышца; 17 — вторая тыльная межкостная мышца; 18 — первая ладонная межкостная мышца (I); 19 — первая тыльная межкостная мышца.

общие ладонные пальцевые артерии, разделяющиеся на собственные ладонные пальцевые артерии на уровне пястно-фаланговых сочленений. Под поверхностной ладонной дугой проходят ветви срединного и локтевого нервов. Глубокий отдел среднего межфасциального клетчаточного пространства расположен под сухожилиями сгибателей, между ними и глубокой пластинкой ладонной фасции. Здесь залегает глубокая ладонная артериальная дуга, от которой отходят 4 ладонные пястные артерии. Глубокий отдел клетчаточного пространства сообщается через запястный канал с клетчаточным пространством Пирогова, расположенным на передней стороне предплечья. По ходу червеобразных и других глубоких мышц это клетчаточное пространство сообщается с клетчаткой тыла III, IV и V пальцев кисти.

Третье, медиальное, межфасциальное клетчаточное пространство с латеральной стороны ограничено медиальной фасциальной перегородкой и собственной фасцией, которая также прикрепляется к V пястной кости. В этом пространстве залегают мышцы возвышения V пальца. Слаборазвитая глубокая пластинка ладонной фасции кисти (межкостная ладонная фасция) покрывает межкостные мышцы, отделяя их от сухо-

жилий сгибателей пальцев. Проксимальная часть глубокой пластинки ладонной фасции переходит на ладонную поверхность костей запястья. По сторонам от межкостных промежутков эта пластинка срастается с надкостницей пястных костей и с глубокими поперечными пястными связками. В области тенара и гипотенара более тонкая фасция образует фасциальные ложа для соответствующих мышц.

Тыльная фасция кисти (*fascia dorsalis manus*) состоит из двух пластинок — поверхностной и глубокой. Поверхностная пластинка, слабо выраженная, располагается поверх сухожилий разгибателей пальцев. На тыле пальцев эта пластинка срастается с сухожилиями их разгибателей. Более развитая глубокая пластинка тыльной фасции кисти покрывает тыльные межкостные мышцы и прикрепляется к надкостнице дорсальной поверхности пястных костей. На уровне оснований проксимальных фаланг пальцев глубокая пластинка соединяется с ладонной фасцией.

Вопросы для повторения и самоконтроля

1. На какие группы подразделяются мышцы верхней конечности в связи с их развитием, топографией и функцией?
2. Какие мышцы верхней конечности действуют на плечевой сустав и в каком направлении?
3. Опишите взаимоотношения длинной головки двуглавой мышцы плеча с капсулой плечевого сустава.
4. Назовите мышцы-супинаторы и мышцы-пронаторы предплечья. Где эти мышцы начинаются и где прикрепляются? Опишите механизм их действия.
5. Назовите мышцы предплечья, берущие начало на медиальном надмыщелке плечевой кости, и мышцы, начинающиеся на латеральном надмыщелке этой кости.
6. Какие мышцы можно увидеть в первом межпястном промежутке с тыльной и с ладонной стороны? Где эти мышцы начинаются и прикрепляются, какие функции выполняют?
7. В связи с какими анатомическими особенностями червеобразные мышцы, расположенные на ладонной стороне кисти, являются разгибателями для средних и дистальных фаланг II—V пальцев кисти?

МЫШЦЫ И ФАСЦИИ НИЖНЕЙ КОНЕЧНОСТИ

Мышцы нижней конечности, как и верхней, подразделяются на группы, исходя из региональной принадлежности и выполняемой ими функции. Различают мышцы тазового пояса и свободной части нижней конечности — бедра, голени и стопы (табл. 21; рис. 178, 179). Между мышцами верхней и нижней конечности нельзя провести полной аналогии вследствие различия в строении и функциях поясов и свободных частей конеч-

Рис. 178. Мышцы нижней конечности, правой; вид спереди.

1 — портняжная мышца; 2 — подвздошно-поясничная мышца; 3 — гребенчатая мышца; 4 — длинная приводящая мышца; 5 — тонкая мышца; 6 — икроножная мышца (медиальная головка); 7 — камбаловидная мышца; 8 — сухожилие мышцы — длинного разгибателя большого пальца стопы; 9 — нижний удерживатель разгибателей; 10 — верхний удерживатель разгибателей; 11 — мышца — длинный разгибатель пальцев; 12 — короткая малоберцовая мышца; 13 — передняя большеберцовая мышца; 14 — длинная малоберцовая мышца; 15 — четырехглавая мышца бедра; 16 — мышца — напрягатель широкой фасции.

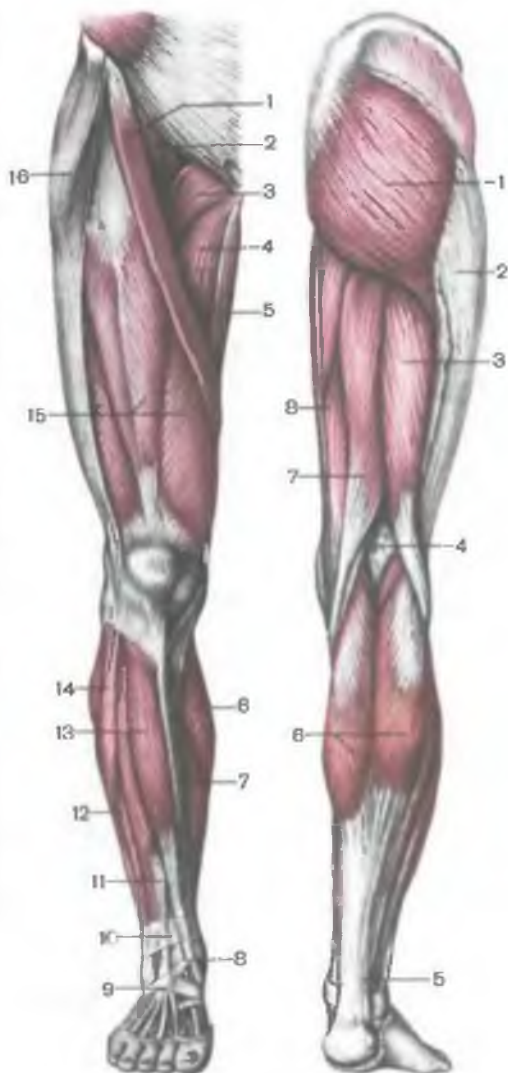


Рис. 179. Мышцы нижней конечности, правой; вид сзади.

1 — большая ягодичная мышца; 2 — подвздошно-большеберцовый тракт; 3 — двуглавая мышца бедра; 4 — подколенная ямка; 5 — пяточное (ахиллово) сухожилие; 6 — икроножная мышца; 7 — полусухожильная мышца; 8 — полуперепончатая мышца.

ности. В связи со спецификой строения и функций лопатка и ключица обладают большой свободой движения. У нижней конечности тазовый пояс прочно, почти неподвижно соединяется с позвоночником в крестцово-подвздошном суставе. Мышцы, берущие начало на позвоночнике (большая поясничная, грушевидная, большая ягодичная), прикрепляются к бедренной кости, являясь анатомически и функционально мышцами, действующими на тазобедренный сустав.

Таблица 21. Мышцы нижней конечности

| Мышцы | Начало | Прикрепление | Функция | Иннервация |
|-----------------------------|--|---|---|--------------------------------------|
| I. Мышцы таза | | | | |
| <i>Внутренние мышцы</i> | | | | |
| Подвздошно-поясничная мышца | | | | |
| Подвздошная мышца | Подвздошная ямка одноименной кости | Общим сухожилием к малому вертелу бедренной кости | Сгибает бедро в тазобедренном суставе. При фиксированной нижней конечности наклоняет таз вместе с туловищем | Мышечные ветви поясничного сплетения |
| Большая поясничная мышца | Боковые поверхности тел и межпозвоночных дисков XII грудного, I—V поясничных позвонков, их поперечные отростки | То же | Сгибает бедро в тазобедренном суставе; наклоняет таз вместе с туловищем | То же |
| Внутренняя запирающая мышца | Края запирающего отверстия, запирающая перепонка | Медиальная поверхность большого вертела | Поворачивает бедро наружу | Мышечные ветви крестцового сплетения |
| Грушевидная мышца | Тазовая поверхность крестца латеральнее крестцовых отверстий | Верхушка большого вертела | То же | То же |
| <i>Наружные мышцы</i> | | | | |
| Большая ягодичная мышца | Ягодичная поверхность подвздошной кости, | Ягодичная бугристая бедренной кости, под- | Разгибает бедро в тазобедренном суставе. При | Нижний ягодичный нерв |

| | |
|------------------------------------|---|
| | дорсальные поверхности крестца и копчика |
| Средняя ягодичная мышца | Ягодичная поверхность подвздошной кости |
| Малая ягодичная мышца | Ягодичная поверхность подвздошной кости |
| Квадратная мышца бедра | Латеральный край седалищного бугра |
| Наружная запирательная мышца | Наружная поверхность лобковой и седалищной костей возле запирательного отверстия, запирательная перепонка |
| Напрягатель широкой фасции бедра | Верхняя передняя подвздошная ость подвздошной кости |
| Верхняя и нижняя близнецовые мышцы | Седалищная ость, седалищный бугор |

| | | |
|--|--|--------------------------------------|
| вздошно-большеберцовый тракт | укрепленных нижних конечностях разгибает туловище, поддерживает равновесие таза и туловища | |
| Верхушка и наружная поверхность большого вертела | Отводит бедро, передние пучки поворачивают бедро кнутри, задние — кнаружи | Верхний ягодичный нерв |
| Переднелатеральная поверхность большого вертела | То же | То же |
| Межвертельный гребень | Поворачивает бедро кнаружи | Мышечные ветви крестцового сплетения |
| Вертельная ямка бедренной кости | То же | Запирательный нерв |
| Переходит в широкую фасцию бедра (подвздошно-большеберцовый тракт) | Натягивает широкую фасцию бедра | Верхний ягодичный нерв |
| Вертельная ямка бедренной кости | Поворачивает бедро кнаружи | Мышечные ветви крестцового сплетения |

| Мышцы | Начало | Прикрепление | Функция | Иннервация |
|--|--|--|--|----------------|
| II. Мышцы свободной части нижней конечности | | | | |
| Мышцы бедра | | | | |
| Передняя группа | | | | |
| Портняжная мышца | Верхняя передняя подвздошная ость подвздошной кости | Бугристость большеберцовой кости, фасция голени | Сгибает бедро и голень, поворачивает бедро кнаружи | Бедренный нерв |
| Четырехглавая мышца бедра | | | | |
| Латеральная широкая мышца бедра | Межвертельная линия, большой вертел, латеральная губа шероховатой линии бедренной кости, латеральная межмышечная перегородка бедра | К основанию и боковым краям надколенника, бугристости большеберцовой кости | Разгибает голень в коленном суставе | То же |
| Медиальная широкая мышца бедра | Медиальная губа шероховатой линии бедренной кости, медиальная межмышечная перегородка бедра | То же | То же | » » |

| | | | | |
|-----------------------------------|---|---|--|---|
| Промежуточная широкая мышца бедра | Передняя и латеральная поверхности тела бедренной кости, латеральная межмышечная перегородка бедра | » » | » » | » » |
| Прямая мышца | Нижняя передняя подвздошная ость подвздошной кости | » » | Сгибает бедро в тазобедренном суставе, разгибает голень в коленном суставе | » » |
| З а д н я я г р у п п а | | | | |
| Двуглавая мышца бедра: | | | | |
| длинная головка | Седалищный бугор | Общим сухожилием к головке малоберцовой кости, латеральному мыщелку большеберцовой кости, фасции голени | Сгибает голень, при согнутой голени поворачивает ее кнаружи. Длинная головка также разгибает бедро в тазобедренном суставе | Большеберцовый нерв — длинная головка; общий малоберцовый нерв — короткая головка |
| короткая головка | Латеральная губа шероховатой линии, латеральный надмыщелок бедренной кости, латеральная межмышечная перегородка бедра | | | |
| Полусухожильная мышца | Седалищный бугор | Медиальная поверхность бугристости большеберцовой кости, фасция голени | Разгибает бедро, сгибает голень. При согнутой голени поворачивает ее кнутри | Большеберцовый нерв |
| Полуперепончатая мышца | Седалищный бугор | Медиальный мыщелок большеберцовой кости | Разгибает бедро, сгибает голень, при согнутой голени поворачивает ее кнутри | То же |

| Мышцы | Начало | Прикрепление | Функция | Иннервация |
|---------------------------|--|---|--|--|
| Медиальная группа | | | | |
| Тонкая мышца | Нижняя ветвь лобковой кости | Медиальная поверхность большеберцовой кости | Приводит бедро, сгибает голень, при согнутой голени поворачивает ее кнутри | Запирательный нерв |
| Гребенчатая мышца | Верхняя ветвь и гребень лобковой кости | Медиальная губа шероховатой линии и гребенчатая линия бедренной кости | Приводит и сгибает бедро | То же |
| Длинная приводящая мышца | Верхняя ветвь лобковой кости | Медиальная губа шероховатой линии бедренной кости | Приводит бедро, сгибает, поворачивает его кнаружи | » » |
| Короткая приводящая мышца | Тело и нижняя ветвь лобковой кости | Медиальная губа шероховатой линии бедренной кости | Приводит и сгибает бедро | » » |
| Большая приводящая мышца | Ветвь седалищной кости, седалищный бугор | Медиальная губа шероховатой линии бедренной кости | Приводит бедро и поворачивает его кнаружи | Запирательный нерв, седалищный нерв (задние пучки мышцы) |

Мышцы голени

Задняя группа

Трехглавая мышца голени

Икроножная мышца:

латеральная головка

Бедренная кость над латеральным мышцелком

медиальная головка

Бедренная кость над медиальным мышцелком

Камбаловидная мышца

Задняя поверхность большеберцовой кости, сухожильная дуга, натянутая между большеберцовой и малоберцовой костями

Подошвенная мышца

Латеральный надмышцелок бедренной кости, капсула коленного сустава

Подколенная мышца

То же

Длинный сгибатель пальцев

Задняя поверхность большеберцовой кости, фасция голени

Общим сухожилием
(ахилловым) — к бугру
пяточной кости

Сгибает голень и стопу

Большеберцо-
вый нерв

То же

Сгибает стопу

То же

Вплетается в пяточное
сухожилие

Сгибает стопу, натягивает
капсулу коленного суста-
ва

» »

Задняя поверхность
большеберцовой кости

Сгибает голень

» »

Подошвенная поверх-
ность дистальных фа-
ланг II—V пальца

Сгибает II—V пальцы,
стопу

Большеберцо-
вый нерв

| Мышцы | Начало | Прикрепление | Функция | Иннервация |
|---|--|---|---|----------------------------|
| Задняя большеберцовая мышца | Задняя поверхность большеберцовой кости, медиальная поверхность малоберцовой кости, межкостная перепонка голени | Бугристая ладьевидной кости, подошвенная поверхность клиновидных костей, IV плюсневой кости | Сгибает, приводит и супинирует стопу | То же |
| Длинный сгибатель большого пальца стопы | Задняя поверхность малоберцовой кости, межкостная перепонка, задняя межмышечная перегородка голени | Подошвенная поверхность дистальной фаланги большого пальца стопы | Сгибает большой палец стопы, сгибает и приводит стопу | » » |
| Передняя группа | | | | |
| Передняя большеберцовая мышца | Латеральный мыщелок, латеральная поверхность большеберцовой кости, межкостная перепонка голени | Медиальная клиновидная кость, основание I плюсневой кости | Разгибает и супинирует стопу, при фиксированной стопе наклоняет голень вперед | Глубокий малоберцовый нерв |
| Длинный разгибатель пальцев | Латеральный мыщелок большеберцовой кости, медиальная поверхность малоберцовой кости, межкостная перепонка голени | Сухожильное растяжение тыла II—V пальцев | Разгибает II—V пальцы и стопу | То же |

| | | | | |
|--|--|---|---|---------------------------------|
| Длинный разгибатель большого пальца стопы | Медиальная поверхность малоберцовой кости, межкостная перепонка голени | Сухожильное растяжение тыла большого пальца стопы | Разгибает большой палец стопы и стопу | » » |
| Латеральная группа | | | | |
| Длинная малоберцовая мышца | Головка и латеральная поверхность малоберцовой кости, латеральный мыщелок большеберцовой кости | Подошвенная поверхность медиальной клиновидной кости, I—II плюсневых костей | Сгибает стопу, поднимает ее латеральный край, укрепляет поперечный свод стопы | Поверхностный малоберцовый нерв |
| Короткая малоберцовая мышца | Латеральная поверхность малоберцовой кости | Бугристость V плюсневой кости | Сгибает стопу, поднимает ее латеральный край | То же |
| Мышцы стопы | | | | |
| <i>Тыльные мышцы</i> | | | | |
| Короткий разгибатель пальцев | Тыльная поверхность пяточной кости | Тыльное сухожильное растяжение II—IV пальцев | Разгибает II—IV пальцы | Глубокий малоберцовый нерв |
| Короткий разгибатель большого пальца стопы | Тыльная поверхность пяточной кости | Тыльное сухожильное растяжение большого пальца стопы | Разгибает большой палец стопы | То же |

| Мышцы | Начало | Прикрепление | Функция | Иннервация |
|--|--|---|--|------------------------------|
| <i>Подошвенные мышцы</i> | | | | |
| Медиальная группа | | | | |
| Мышца, отводящая большой палец стопы | Медиальная сторона бугра пяточной кости | Проксимальная фаланга большого пальца стопы | Отводит большой палец стопы | Медиальный подошвенный нерв |
| Короткий сгибатель большого пальца стопы | Подошвенная поверхность клиновидных костей и кубовидной кости | Проксимальная фаланга большого пальца стопы, сесамовидная кость | Сгибает большой палец стопы | То же |
| Мышца, приводящая большой палец стопы | Кубовидная кость, латеральная клиновидная кость, основания II—IV плюсневой кости (косая головка), капсула III—V плюснефалангового сустава (поперечная головка) | Основание проксимальной фаланги большого пальца стопы, латеральная сесамовидная кость | Приводит и сгибает большой палец стопы, укрепляет поперечный свод стопы (поперечная головка) | Латеральный подошвенный нерв |
| Латеральная группа | | | | |
| Мышца, отводящая мизинец стопы | Пяточная кость, V плюсневая кость | Проксимальная фаланга мизинца стопы | Отводит и сгибает проксимальную фалангу мизинца стопы | То же |

| | | | | |
|--|---|---|---|--|
| Короткий сгибатель мизинца стопы | V плюсневая кость | Основание проксимальной фаланги мизинца стопы | Сгибает мизинец стопы | » » |
| Средняя группа | | | | |
| Короткий сгибатель пальцев | Подошвенная поверхность бугра пяточной кости, подошвенный апоневроз | Средние фаланги II—V пальцев | Сгибает II—V пальцы, укрепляет продольные своды стопы | Медиальный подошвенный нерв |
| Квадратная мышца подошвы | Подошвенная поверхность пяточной кости | Латеральный край сухожилий длинного сгибателя пальцев | Сгибает пальцы стопы | Латеральный подошвенный нерв |
| Червеобразные мышцы (4) | Сухожилия длинного сгибателя пальцев | Медиальный край проксимальных фаланг и тыльный апоневроз II—V пальцев | Сгибают проксимальные и разгибают средние фаланги пальцев стопы | Медиальный и латеральный подошвенные нервы |
| Межкостные подошвенные (3) и тыльные (4) мышцы | Медиальная поверхность III—V плюсневых костей (подошвенные); обращенные друг к другу поверхности плюсневых костей (тыльные) | Основания проксимальных фаланг соответствующих пальцев | Приводят III—V пальцы ко II, сгибают проксимальные фаланги (подошвенные); отводят II—IV пальцы и приводят II палец (1-я мышца), сгибают проксимальные фаланги (тыльные) | Латеральный подошвенный нерв |

МЫШЦЫ ТАЗОВОГО ПОЯСА (МЫШЦЫ ТАЗА)

Мышцы таза подразделяют на две группы — внутреннюю и наружную. К группе внутренних мышц относятся подвздошно-поясничная, внутренняя запирающая и грушевидная. В группу наружных мышц таза входят большая, средняя и малая ягодичные мышцы: напрягатель широкой фасции, квадратная мышца бедра и наружная запирающая мышца.

Внутренняя группа мышц таза

Подвздошно-поясничная мышца (*m. iliopsóas*) состоит из двух мышц — большой поясничной и подвздошной, которые, начинаясь в различных местах (на поясничных позвонках и подвздошной кости), соединяются в единую мышцу, прикрепляющуюся к малому вертелу бедренной кости (рис. 180). Обе части мышцы участвуют в формировании задней стенки брюшной полости.

Большая поясничная мышца (*m. psóas májor*) толстая, веретенообразной формы, начинается на латеральной поверхности тел и поперечных отростках XII грудного и всех поясничных позвонков. Располагаясь впереди поперечных отростков, эта мышца плотно прилежит к телам позвонков. Далее мышца направляется вниз, пересекает пограничную линию таза спереди и соединяется с подвздошной мышцей.

Подвздошная мышца (*m. iliácus*) массивная, плоская, занимает подвздошную ямку, прилежит с латеральной стороны к большой поясничной мышце. Начинается на верхних двух третях подвздошной ямки, внутренней губе подвздошного гребня, передней крестцово-подвздошной и подвздошно-поясничной связках.

Подвздошно-поясничная мышца выходит из полости таза (позади паховой связки) через мышечную лакуну в область бедра и прикрепляется к бедренной кости, ее малому вертелу.

Ф у н к ц и я: сгибает бедро в тазобедренном суставе. При фиксированной нижней конечности сгибает поясничную часть позвоночника и наклоняет таз вместе с туловищем вперед.

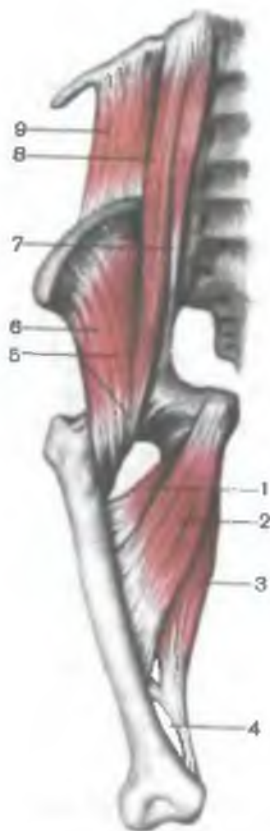И н н е р в а ц и я: мышечные ветви поясничного сплетения ($L_I—L_{IV}$).

К р о в о с н а б ж е н и е: подвздошно-поясничная артерия, глубокая артерия, огибающая подвздошную кость.

Малая поясничная мышца (*m. psóas mínor*) непостоянная, отсутствует в 40 % случаев. Начинается на межпозвоночном диске и прилежащих к нему краях тел XII грудного и I поясничного позвонков. Мышца располагается на передней поверхности большой поясничной мышцы, сращена с покрывающей ее фасцией. Тонкое брюшко этой мышцы переходит в длинное сухо-

Рис. 180. Подвздошно-поясничная мышца и группа приводящих мышц бедра.

1 — короткая приводящая мышца; 2 — длинная приводящая мышца; 3 — большая приводящая мышца; 4 — сухожильная щель (большой приводящей мышцы); 5 — подвздошно-поясничная мышца; 6 — подвздошная мышца; 7 — малая поясничная мышца; 8 — большая поясничная мышца; 9 — квадратная мышца поясницы.



жилие, которое прикрепляется к дугообразной линии подвздошной кости и к подвздошно-лобковому возвышению. Часть пучков сухожилия этой мышцы вплетается в подвздошную фасцию и в подвздошно-гребенчатую дугу.

Ф у н к ц и я: натягивает подвздошную фасцию, увеличивая опору для подвздошно-поясничной мышцы.

И н н е р в а ц и я: мышечные ветви поясничного сплетения (L_1-L_{IV}).

К р о в о с н а б ж е н и е: поясничные артерии.

Внутренняя запирательная мышца (*m.obturatorius internus*) (рис. 181) начинается на краях запирательного отверстия (за исключением запирательной борозды), на внутренней поверхности запирательной перепонки, на тазовой поверхности подвздошной кости (над запирательным отверстием) и на запирательной фасции. Внутренняя запирательная мышца выходит из полости малого таза через малое седалищное отверстие, изменяет направление под острым углом, перекидываясь через край малой седалищной вырезки (здесь имеется *седалищная сумка внутренней запирательной мышцы*, *bursa ischiadica m.obturatorii interni*). Мышца прикрепляется к медиальной поверхности большого вертела. У места прикрепления мышцы под ее сухожилием также имеется *подсухожильная сумка внутренней запирательной мышцы* (*bursa subtendinea musculi obturatorii interni*).

По выходе из запирательного отверстия к внутренней запирательной мышце присоединяются верхняя и нижняя близнецовые мышцы, также прикрепляющиеся к большому вертелу.

Верхняя близнецовая мышца (*m.gemellus superior*) начинается на седалищной кости, **нижняя близнецовая мышца** (*m.gemellus inferior*) — на седалищном бугре.

Ф у н к ц и я: поворачивают бедро кнаружи.

И н н е р в а ц и я: мышечные ветви крестцового сплетения ($L_{IV}-L_{V}$, S_1-S_{III}).

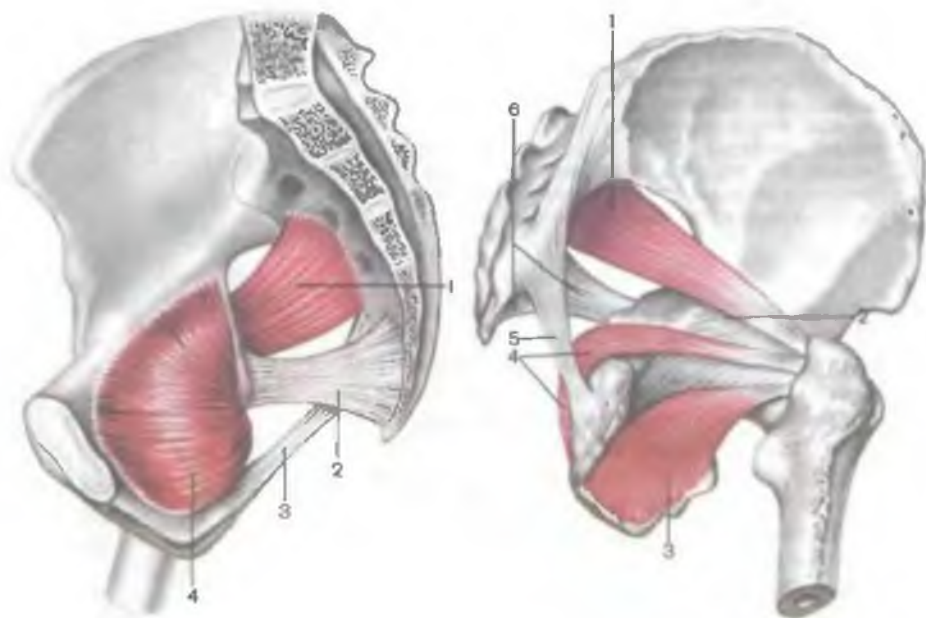


Рис. 181. Внутренняя запирающая и грушевидная мышцы; вид со стороны полости таза.

1 — грушевидная мышца; 2 — крестцово-оистая связка; 3 — крестцово-бугорная связка; 4 — внутренняя запирающая мышца.

Рис. 182. Грушевидная и запирающие мышцы; вид снаружи и сзади.

1 — грушевидная мышца; 2 — суставная капсула; 3 — наружная запирающая мышца; 4 — внутренняя запирающая мышца; 5 — крестцово-бугорная связка; 6 — крестцово-оистая саязка.

К р о в о с н а б ж е н и е: нижняя ягодичная, запирающая и внутренняя половая артерии.

Грушевидная мышца (*m. piriformis*) начинается на тазовой поверхности крестца (II—IV крестцовый позвонок), латеральнее тазовых крестцовых отверстий, выходит из полости малого таза через большое седалищное отверстие (рис. 182). Позади шейки бедра мышца переходит в круглое сухожилие, которое прикрепляется к верхушке большого вертела. Под этой мышцей имеется *синовиальная сумка грушевидной мышцы* (*bursa synovialis musculi piriformis*).

Ф у н к ц и я: поворачивает бедро кнаружи с незначительным отведением.

И н н е р в а ц и я: мышечные ветви крестцового сплетения (S_1 — S_{III}).

К р о в о с н а б ж е н и е: нижняя ягодичная, запирательная, внутренняя половая артерия.

Наружная группа мышц таза

Наружные мышцы таза располагаются в ягодичной области и на латеральной поверхности таза. Имея сравнительно обширные поверхности начала мышц на костях тазового пояса, пучки этих мышц следуют в направлении к месту их прикрепления на бедренной кости. Наружные мышцы таза образуют 3 слоя: поверхностный, средний и глубокий.

Поверхностный слой составляют большая ягодичная мышца и напрягатель широкой фасции. В *среднем слое* находятся средняя ягодичная мышца и квадратная мышца бедра. К этой группе можно отнести внетазовые части грушевидной и внутренней запирательной мышц, верхнюю и нижнюю близнецовые мышцы. К *глубокому слою* относятся малая ягодичная и наружная запирательная мышцы. Все перечисленные мышцы действуют на тазобедренный сустав.

Большая ягодичная мышца (*m. glutéus máximus*) сильная, имеет крупнопучковое строение, рельефно выступает благодаря своей большой массе в ягодичной области (*regio glútea*). Эта мышца достигает наибольшего развития у человека в связи с прямохождением. Располагаясь поверхностно, имеет широкое начало на подвздошной кости (*línea glútea postérior*), на начальной (сухожильной) части мышцы, выпрямляющей позвоночник, на дорсальной поверхности крестца и копчика, на крестцово-бугорной связке.

Мышца проходит косо вниз и латерально и прикрепляется к ягодичной бугристости бедренной кости. Часть пучков мышцы проходит по верху большого вертела и вплетается в подвздошно-большеберцовый тракт широкой фасции. Между сухожилием мышцы и большим вертелом имеется *вертельная сумка большой ягодичной мышцы* (*búrsa trochantérica músculi glutéi máximi*), а на уровне седалищного бугра — *седалищная сумка большой ягодичной мышцы* (*búrsa ischiádica músculi glutéi máximi*).

Ф у н к ц и я: может действовать на тазобедренный сустав как всей своей массой, так и отдельными частями. Сокращаясь всей массой, большая ягодичная мышца разгибает бедро (одновременно поворачивает его кнаружи). Передневерхние пучки мышцы отводят бедро, напрягают подвздошно-большеберцовый тракт широкой фасции, способствуют удержанию коленного сустава в разогнутом положении. Задненижние пучки мышцы приводят бедро, одновременно поворачивают его кнаружи. При фиксированной нижней конечности мышца разгибает таз, а вместе с ним и туловище, удерживая его в вертикальном положении на головках бедренной кости (придает телу военную осанку).

И н н е р в а ц и я: нижний ягодичный нерв ($L_{V}-S_{II}$).

К р о в о с н а б ж е н и е: нижняя и верхняя ягодичные артерии, медиальная артерия, огибающая бедренную кость.

Средняя ягодичная мышца (*m.glutéus médius*) начинается на ягодичной поверхности подвздошной кости, между передней и задней ягодичной линиями, на широкой фасции. Мышца направляется вниз, переходит в толстое сухожилие, которое прикрепляется к вершущке и наружной поверхности большого вертела.

Задние пучки мышцы располагаются под большой ягодичной мышцей. Между сухожилием средней ягодичной мышцы и большим вертелом имеется *вертельная сумка средней ягодичной мышцы* (*bursa trochantérica mûsculi glutéi médii*).

Ф у н к ц и я: отводит бедро, передние пучки поворачивают бедро кнутри, задние — кнаружи. При фиксированной нижней конечности вместе с малой ягодичной мышцей удерживает таз и туловище в вертикальном положении.

И н н е р в а ц и я: нижний ягодичный нерв ($L_{IV}-S_{I}$).

К р о в о с н а б ж е н и е: нижняя ягодичная артерия, латеральная артерия, огибающая бедренную кость.

Малая ягодичная мышца (*m.glutéus minimus*) располагается под средней ягодичной мышцей (рис. 183). Начинается на наружной поверхности крыла подвздошной кости между передней и нижней ягодичными линиями, по краю большой седалищной вырезки. Прикрепляется к переднелатеральной поверхности большого вертела бедра; часть пучков вплетается в капсулу тазобедренного сустава. Между сухожилием мышцы и большим вертелом имеется *вертельная сумка малой ягодичной мышцы* (*bursa trochantérica mûsculi glutéi minimi*).

Ф у н к ц и я: отводит бедро, передние пучки участвуют в повороте бедра кнутри, а задние — кнаружи.

И н н е р в а ц и я: верхний ягодичный нерв ($L_{IV}-S_{I}$).

К р о в о с н а б ж е н и е: верхняя ягодичная артерия, латеральная артерия, огибающая бедренную кость.

Напрягатель широкой фасции (*m.ténsor fásciae látae*) начинается на верхней передней подвздошной ости и прилежащей части подвздошного гребня. Мышца располагается между поверхностной и глубокой пластинками широкой фасции. На уровне границы между верхней и средней третями бедра мышца переходит в подвздошно-большеберцовый тракт широкой фасции (*tráctus iliotibiális*), который продолжается вниз и прикрепляется к латеральному мыщелку большеберцовой кости.

Ф у н к ц и я: натягивает широкую фасцию (подвздошно-большеберцовый тракт), способствует укреплению коленного сустава в разогнутом положении; сгибает бедро.

И н н е р в а ц и я: верхний ягодичный нерв ($L_{IV}-S_{I}$).

К р о в о с н а б ж е н и е: верхняя ягодичная артерия, латеральная артерия, огибающая бедренную кость.

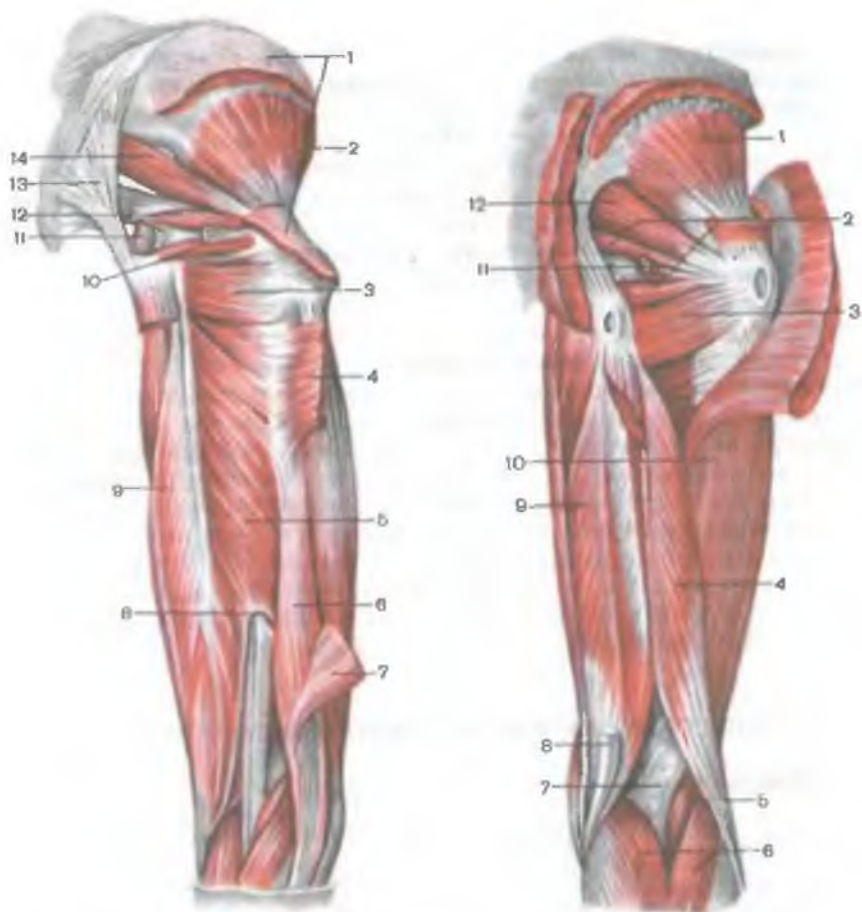


Рис. 183. Глубокие мышцы ягодичной области и задней поверхности бедра.

1 — средняя ягодичная мышца (отрезана); 2 — малая ягодичная мышца; 3 — квадратная мышца бедра; 4 — большая ягодичная мышца (отрезана); 5 — большая приводящая мышца; 6 — короткая головка двуглавой мышцы бедра; 7 — длинная головка двуглавой мышцы бедра (отрезана); 8 — сухожильная щель (большой приводящей мышцы); 9 — полуперепончатая мышца; 10 — нижняя близнецовая мышца; 11 — внутренняя запирательная мышца (отрезана); 12 — верхняя близнецовая мышца; 13 — крестцово-бугорная связка; 14 — грушевидная мышца.

Рис. 184. Глубокие мышцы ягодичной области и задней области бедра. (Большая и средняя ягодичные, внутренняя запирательная и полусухожильная мышцы частично удалены.)

1 — малая ягодичная мышца; 2 — верхняя и нижняя близнецовая мышцы; 3 — квадратная мышца бедра; 4 — двуглавая мышца бедра; 5 — подошвенная мышца; 6 — икроножная мышца; 7 — подколенная ямка; 8 — сухожилие полусухожильной мышцы; 9 — полуперепончатая мышца; 10 — латеральная широкая мышца бедра; 11 — сухожилие внутренней запирательной мышцы; 12 — грушевидная мышца.

Квадратная мышца бедра (*m. quadrátus fémoris*) плоская, четырехугольной формы, располагается между нижней близнецовой мышцей вверху и верхним краем большой приводящей мышцы внизу (рис. 184). Начинается на верхней части наружного края седалищного бугра, прикрепляется к верхней части межвертельного гребня. Между передней поверхностью мышцы и большим вертелом часто имеется синовиальная сумка.

Ф у н к ц и я: поворачивает бедро кнаружи.

И н н е р в а ц и я: седалищный нерв ($L_{IV}-S_I$).

К р о в о с н а б ж е н и е: нижняя ягодичная и запирательная артерии, медиальная артерия, огибающая бедренную кость.

Наружная запирательная мышца (*m. obturatórius extérnus*) треугольной формы, начинается на наружной поверхности лобковой кости и ветви седалищной кости, а также на медиальных двух третях запирательной мембраны. Пучки мышцы, конвергируя, направляются назад, латерально и кверху. Сухожилие мышцы проходит позади тазобедренного сустава и прикрепляется к вертельной ямке бедренной кости и к суставной сумке.

Ф у н к ц и я: поворачивает бедро кнаружи.

И н н е р в а ц и я: запирательный нерв ($L_{II}-L_{IV}$).

К р о в о с н а б ж е н и е: запирательная артерия, латеральная артерия, огибающая бедренную кость.

МЫШЦЫ СВОБОДНОЙ ЧАСТИ НИЖНЕЙ КОНЕЧНОСТИ

Мышцы бедра

Мышцы бедра подразделяются на 3 группы: переднюю (сгибатели бедра), заднюю (разгибатели бедра) и медиальную (приводящие бедро).

Имея большую массу и значительную протяженность, эти мышцы способны развивать большую силу, действуя как на тазобедренный, так и на коленный суставы. Мышцы бедра выполняют статическую и динамическую функции при стоянии, ходьбе. Как и мышцы таза, мышцы бедра достигают максимального развития у человека в связи с прямохождением.

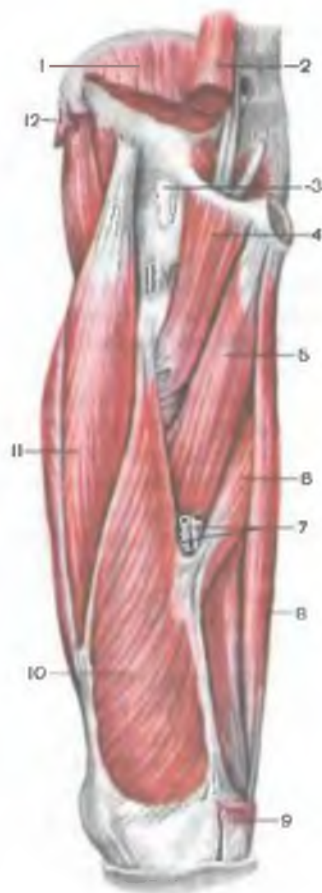
Передняя группа мышц бедра

Портняжная мышца (*m. sartórius*) начинается на верхней передней подвздошной ости. Мышца пересекает косо сверху вниз и медиально переднюю поверхность бедра. Прикрепляется, переходя в сухожильное растяжение, к бугристости большеберцовой кости и к фасции голени.

У места прикрепления сухожилие портняжной мышцы срастается с сухожилиями тонкой и полусухожильной мышц и образует фиброзную пластинку треугольной формы, так называемую

Рис. 185. Глубокие мышцы бедра; вид с переднемедиальной стороны.

1 — подвздошная мышца (отрезана); 2 — большая поясничная мышца (отрезана); 3 — подвздошно-гребенчатая синовиальная сумка; 4 — гребенчатая мышца; 5 — длинная приводящая мышца; 6 — большая приводящая мышца; 7 — бедренные артерия и вена; 8 — тонкая мышца; 9 — портняжная мышца (отрезана); 10 — медиальная широкая мышца бедра; 11 — прямая мышца бедра; 12 — средняя ягодичная мышца (отрезана).



поверхностную гусиную лапку (*pes anserinus superficialis*), под которой имеется сумка гусиной лапки (*bursa anserina*).

Функция: сгибает бедро и голень, участвует также в повороте бедра кнаружи.

Иннервация: бедренный нерв ($L_{II}-L_{IV}$).

Кровоснабжение: мышечные ветви бедренной артерии, латеральная артерия, огибающая бедренную кость, нисходящая коленная артерия.

Четырехглавая мышца бедра (*m. quadriceps femoris*) сильная, имеет наибольшую массу среди всех мышц. Состоит из 4 мышц, образующих ее головки: прямой, латеральной, медиальной и промежуточной широких мышц бедра, которые прилежат к бедренной кости почти со всех сторон (рис. 185). В дистальной трети бедра все 4 головки формируют общее сухожилие, которое прикрепляется к бугристости большеберцовой кости, а также к верхушке и боковым краям надколенника. Дистально от верхушки надколенника средняя часть сухожилия продолжается в *связку надколенника* (*lig. patellae*).

Прямая мышца бедра (*m. rectus femoris*) начинается на нижней передней подвздошной ости и на подвздошной кости над вертлужной впадиной. Между костью и началом мышцы имеется синовиальная сумка. Далее мышца проходит вниз спереди от тазобедренного сустава, выходит на поверхность бедра между мышцей — напрягателем широкой фасции и портняжной мышцей, располагаясь впереди промежуточной широкой мышцы бедра. Прямая мышца заканчивается сухожилием, которое при-

крепляется к основанию надколенника. Мышца имеет перистое строение.

Латеральная широкая мышца бедра (*m.vástus laterális*) наиболее крупная из всех 4 головок четырехглавой мышцы бедра. Начинается сухожильными и мышечными пучками на межвертельной линии, нижней части большого вертела, на ягодичной бугристости и верхней половине шероховатой линии бедра, а также на латеральной межмышечной перегородке бедра. Прикрепляется к сухожилию прямой мышцы бедра, верхнелатеральной части надколенника и к бугристости большеберцовой кости. Часть пучков сухожилия продолжается в *латеральную поддерживающую связку надколенника* (*retinaculum patellae laterale*).

Медиальная широкая мышца бедра (*m.vástus mediális*) имеет обширное начало на нижней половине межвертельной линии, на медиальной губе шероховатой линии и медиальной межмышечной перегородке бедра. Прикрепляется к верхнему краю основания надколенника и к передней поверхности медиального мыщелка большеберцовой кости. Сухожилие этой мышцы участвует в формировании *медиальной поддерживающей связки надколенника* (*retinaculum patellae mediale*).

Промежуточная широкая мышца бедра (*m.vástus intermedius*) начинается мышечными пучками на протяжении верхних двух третей передней и латеральной поверхностей тела бедренной кости, на нижней части латеральной губы шероховатой линии бедра и латеральной межмышечной перегородке. Прикрепляется к основанию надколенника и вместе с сухожилиями прямой, латеральной и медиальной широких мышц бедра участвует в образовании общего сухожилия четырехглавой мышцы бедра.

Ф у н к ц и я: четырехглавая мышца бедра является мощным разгибателем голени в коленном суставе; прямая мышца сгибает бедро.

И н н е р в а ц и я: бедренный нерв ($L_{II}-L_{IV}$).

К р о в о с н а б ж е н и е: бедренная артерия, глубокая артерия бедра.

Задняя группа мышц бедра

К мышцам задней группы относятся двуглавая мышца бедра, полусухожильная и полуперепончатая мышцы (см. рис.182, 183). Проксимально у места начала на седалищном бугре они прикрыты большой ягодичной мышцей. Ниже, в задней области бедра, полусухожильная и полуперепончатая мышцы располагаются медиально, прилежат к большой приводящей мышце. Двуглавая мышца бедра занимает латеральное положение и прилежит к латеральной широкой мышце бедра. Начиная от уровня границы между средней и нижней третями бедра, мышцы расходятся в стороны, поэтому полусухожильная и полуперепончатая

тая мышцы ограничивают подколенную ямку с медиальной стороны, а двуглавая мышца бедра — с латеральной.

Двуглавая мышца бедра (*m. biceps femoris*) имеет две головки — длинную и короткую. **Длинная головка** (*caput longum*) вместе с полусухожильной мышцей начинается на верхнемедиальной поверхности седалищного бугра и на крестцово-бугорной связке, где имеется *верхняя сумка двуглавой мышцы бедра* (*bursa musculi bicipitis femoris superior*). На уровне нижней трети бедра длинная головка двуглавой мышцы бедра обособляется от полусухожильной мышцы и соединяется с короткой головкой, переходя в плоское сухожилие. **Короткая головка** (*caput breve*) начинается на латеральной губе шероховатой линии, верхней части латерального надмыщелка и на латеральной межмышечной перегородке бедра. Общее сухожилие мышцы направляется вниз по заднелатеральной стороне коленного сустава и прикрепляется к головке малоберцовой кости и наружной поверхности латерального мыщелка большеберцовой кости. Часть пучков сухожилия продолжается в фасцию голени. Между сухожилием мышцы и малоберцовой коллатеральной связкой имеется *нижняя подсухожильная сумка двуглавой мышцы бедра* (*bursa subtendinea m. bicipitis femoris inferior*).

Функция: вместе с другими мышцами задней группы разгибает бедро; сгибает голень в коленном суставе; при согнутой в коленном суставе голени поворачивает ее кнаружи.

Иннервация: длинная головка — большеберцовый нерв ($S_1—S_{II}$), короткая головка — общий малоберцовый нерв ($L_{IV}—S_I$).

Кровоснабжение: медиальная артерия, огибающая бедренную кость, прободающие артерии.

Полусухожильная мышца (*m. semitendinosus*) начинается вместе с длинной головкой двуглавой мышцы бедра на седалищном бугре. На уровне средней трети бедра переходит в длинное сухожилие, которое следует вниз на заднемедиальной стороне коленного сустава и прикрепляется к медиальной поверхности верхней части большеберцовой кости (участвует в образовании поверхностной гусиной лапки).

Функция: разгибает бедро, сгибает голень; при согнутой в коленном суставе голени поворачивает ее кнутри.

Иннервация: большеберцовый нерв ($L_{IV}—S_{II}$).

Кровоснабжение: прободающие артерии.

Полуперепончатая мышца (*m. semimembranosus*) начинается на седалищном бугре плоским длинным сухожилием. Сухожильная пластинка продолжается вниз и, суживаясь в дистальном направлении, переходит на уровне середины бедра в мышечное брюшко. Это брюшко располагается кпереди от полусухожильной мышцы и длинной головки двуглавой мышцы бедра. На уровне коленного сустава мышечное брюшко вновь продолжается в плоское сухожилие, которое 3 пучками прикрепляется к заднелатеральной поверхности медиального мыщелка большеберцовой кости. Эти су-

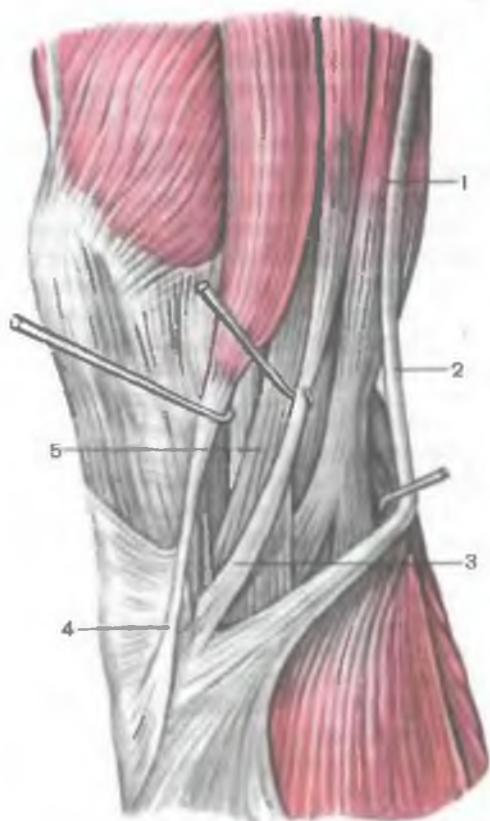


Рис. 186. Сухожилия портняжной, тонкой, полусухожильной и полуперепончатой мышц; вид с медиальной стороны.

1 — полуперепончатая мышца; 2 — сухожилие полусухожильной мышцы; 3 — сухожилие тонкой мышцы; 4 — сухожилие портняжной мышцы; 5 — большеберцовая коллатеральная связка.

хожильные пучки полуперепончатой мышцы образуют так называемую глубокую гусиную лапку (рис. 186). Один пучок сухожилия продолжается вниз и присоединяется к большеберцовой коллатеральной связке. Вторым пучком, следуя вниз и латерально, влетает в фасцию подколенной мышцы, а также прикрепляется к линии камбаловидной мышцы большеберцовой кости. Третий, самый крупный пучок, направляется вверх и латерально к задней

поверхности латерального мыщелка бедра, формируя косую подколенную связку. Там, где сухожилие полуперепончатой мышцы перекидывается через медиальный мыщелок бедра и соприкасается с медиальной головкой икроножной мышцы, имеется синовиальная сумка этой мышцы (*bursa musculi semimembranosii*).

Ф у н к ц и я: разгибает бедро и сгибает голень; при согнутой в коленном суставе голени поворачивает ее кнутри; оттягивает капсулу коленного сустава, защищая синовиальную мембрану от ущемления.

И н н е р в а ц и я: большеберцовый нерв ($L_{IV}-S_1$).

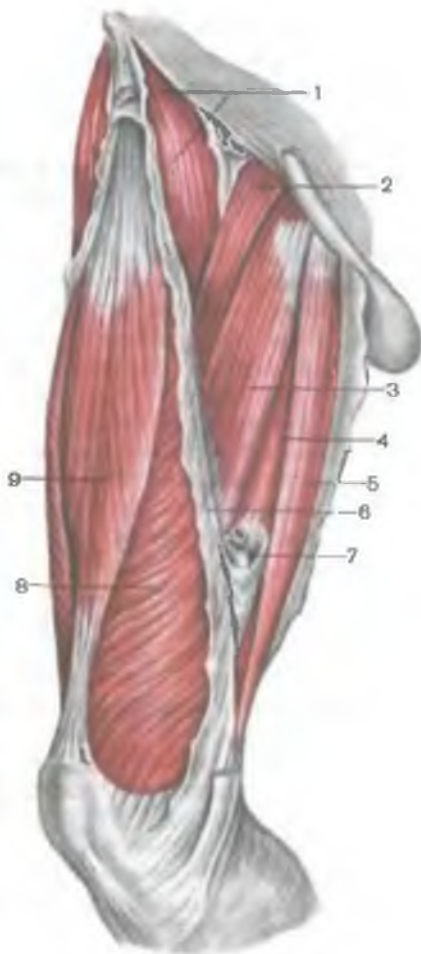К р о в о с н а б ж е н и е: артерия, огибающая бедренную кость, прободающие и подколенная артерии.

Медиальная группа мышц бедра

К мышцам медиальной группы относятся тонкая, гребенчатая и приводящие мышцы (длинная, короткая и большая). Главная функция мышц этой группы — приведение бедра, поз-

Рис. 187. Мышцы бедра; передняя и медиальная группы.

1 — подвздошно-поясничная мышца; 2 — гребенчатая мышца; 3 — длинная приводящая мышца; 4 — большая приводящая мышца; 5 — тонкая мышца; 6 — медиальная межмышечная перегородка бедра; 7 — вход в приводящий канал; 8 — медиальная широкая мышца (бедро); 9 — прямая мышца бедра.



тому их называют приводящими мышцами. Они достигают сильного развития у человека в связи с прямохождением. Эти мышцы начинаются на наружной поверхности седалищной и лобковой костей, вблизи запирающего отверстия. Места начала мышц занимают сравнительно большую поверхность — от уровня лобкового бугорка до седалищного бугра. Приводящие мышцы прикрепляются на участке от малого вертела до медиального надмыщелка бедра. Общее направление мышечных пучков косое, они проходят спереди назад, сверху вниз к шероховатой линии бедра, которая служит местом прикрепления для большинства из этих мышц (рис. 187).

Тонкая мышца (m. gracilis)

плоская, длинная, располагается поверхностно на всем протяжении медиальной поверхности бедра. Начинается коротким сухожилием на нижней половине лобкового симфиза и на нижней ветви лобковой кости. В нижней трети бедра брюшко располагается между портняжной и полуперепончатой мышцами. Сухожилие тонкой мышцы прикрепляется к медиальной поверхности верхней части тела большеберцовой кости и участвует в образовании поверхностной гусиной лапки.

Ф у н к ц и я: приводит бедро; сгибает голень, одновременно поворачивая ее внутрь.

И н н е р в а ц и я: запирательный нерв (L_{II}—L_{III}).

К р о в о с н а б ж е н и е: запирательная, бедренная и наружные половые артерии.

Гребенчатая мышца (*m. pectineus*) короткая, плоская, начинается на гребне и верхней ветви лобковой кости. Прикрепляется плоским тонким сухожилием к площадке, расположенной между задней поверхностью малого вертела и шероховатой линией бедра.

Ф у н к ц и я: участвует в приведении и сгибании бедра.

И н н е р в а ц и я: запирательный нерв ($L_{II}-L_{III}$).

К р о в о с н а б ж е н и е: запирательная и наружные половые артерии, глубокая артерия бедра.

Длинная приводящая мышца (*m. adductor longus*) имеет треугольную форму, располагается медиально и книзу от гребенчатой мышцы, прикрывает спереди короткую приводящую мышцу и верхние пучки большой приводящей мышцы. Начинается толстым сухожилием на наружной поверхности лобковой кости (между гребнем и лобковым симфизом). Идет вниз и латерально, переходит в тонкое широкое сухожилие, которое прикрепляется к медиальной губе шероховатой линии бедра между местами прикрепления большой приводящей мышцы и медиальной широкой мышцы бедра.

Ф у н к ц и я: приводит бедро, одновременно сгибает и поворачивает его кнаружи.

И н н е р в а ц и я: запирательный нерв ($L_{II}-L_{III}$).

К р о в о с н а б ж е н и е: запирательная и наружные половые артерии, глубокая артерия бедра.

Короткая приводящая мышца (*m. adductor brevis*) толстая, треугольной формы. Начинается на наружной поверхности тела и нижней ветви лобковой кости. Располагается позади гребенчатой мышцы и длинной приводящей мышцы. Направляясь вниз и латерально, мышца расширяется и прикрепляется короткими сухожильными пучками к верхней части шероховатой линии.

Ф у н к ц и я: приводит бедро, участвует в сгибании бедра.

И н н е р в а ц и я: запирательный нерв ($L_{II}-L_{III}$).

К р о в о с н а б ж е н и е: запирательная и прободающие артерии.

Большая приводящая мышца (*m. adductor magnus*) толстая, треугольной формы. Начинается на седалищном бугре, ветви седалищной кости и на нижней ветви лобковой кости. Прикрепляется на всем протяжении медиальной губы шероховатой линии. Располагается позади короткой и длинной приводящих мышц. Сзади к ней прилежат полусухожильная, полуперепончатая мышцы и длинная головка двуглавой мышцы бедра. Пучки проксимальной части мышцы ориентированы почти горизонтально, проходят от лобковой кости к верхней части тела бедра. Пучки дистальной части мышцы направляются отвесно вниз — от седалищного бугра к медиальному надмыщелку бедра. Сухожилие большой приводящей мышцы у места прикрепления к приводящему бугорку (*tuberculum adductorium*) бедренной кости ограничивает отверстие, названное с у х о ж и л ь н о й щ е л ь ю

(hiátus tendíneus adductórius). Через эту щель бедренная артерия из приводящего канала на бедре проходит в подколенную ямку. Рядом с артерией лежит бедренная вена.

Ф у н к ц и я: является самой сильной приводящей мышцей бедра; медиальные пучки мышцы, берущие начало на седалищном бугре, участвуют также в разгибании бедра.

И н н е р в а ц и я: запираательный (L_{II}—L_{III}) и седалищный (L_{IV}—L_V) нервы.

К р о в о с н а б ж е н и е: запираательная и прободающая артерии.

Мышцы голени

Мышцы голени, как и другие мышцы нижней конечности, хорошо развиты, что определяется выполняемой ими функцией в связи с прямохождением, статикой и динамикой тела человека. Имея обширное начало на костях, межмышечных перегородках и фасциях, мышцы голени действуют на коленный, голеностопный суставы и суставы стопы.

Различают переднюю, заднюю и латеральную группы мышц голени. К передней группе относятся передняя большеберцовая мышца, длинный разгибатель пальцев, длинный разгибатель большого пальца. К задней группе принадлежат трехглавая мышца голени (состоящая из икроножной и камбаловидной мышц), подошвенная и подколенная мышцы, длинный сгибатель пальцев, длинный сгибатель большого пальца стопы, задняя большеберцовая мышца. К латеральной группе голени относятся короткая и длинная малоберцовые мышцы.

Передняя группа мышц голени

Передняя большеберцовая мышца (m.tibiális antérior) располагается на передней стороне голени. Начинается на латеральном мыщелке и верхней половине латеральной поверхности тела большеберцовой кости, а также прилегающей части межкостной перепонки и на фасции голени. На уровне дистальной трети голени мышечные пучки переходят в длинное сухожилие, которое проходит под верхним и нижним удерживателями сухожилий-разгибателей, кпереди от голеностопного сустава. Далее сухожилие огибает медиальный край стопы и прикрепляется к подошвенной поверхности медиальной клиновидной кости и основанию I плюсневой кости.

Ф у н к ц и я: разгибает стопу в голеностопном суставе, одновременно поднимает медиальный край стопы и поворачивает ее кнаружи (супинация), укрепляет продольный свод стопы. При фиксированной стопе наклоняет вперед голень; способствует удержанию голени в вертикальном положении.

И н н е р в а ц и я: глубокий малоберцовый нерв (L_{IV}—S_I).

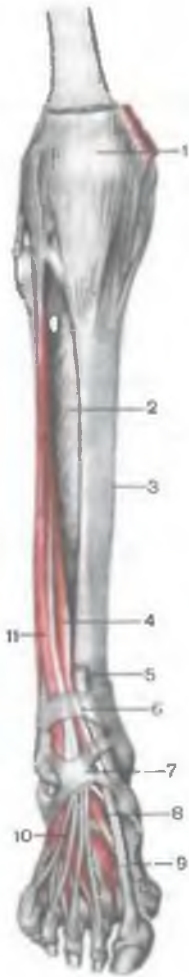


Рис. 188. Глубокие мышцы передней области голени и тыла стопы, правой.

1 — надколенник; 2 — межкостная мембрана голени; 3 — большеберцовая кость; 4 — мышца — длинный разгибатель большого пальца стопы; 5 — сухожилие передней большеберцовой мышцы; 6 — верхний удерживатель сухожилий мышц-разгибателей; 7 — нижний удерживатель сухожилий мышц-разгибателей; 8 — мышца — короткий разгибатель большого пальца стопы; 9 — тыльная межкостная мышца; 10 — мышца — короткий разгибатель пальцев; 11 — мышца — длинный разгибатель пальцев.

К р о в о с н а б ж е н и е: передняя большеберцовая артерия.

Длинный разгибатель пальцев (*m. extensor digitorum longus*) — мышца перистая, начинается на латеральном мыщелке большеберцовой кости, передней поверхности тела малоберцовой кости, на верхней трети межкостной перепонки, фасции и передней межмышечной перегородки голени (рис. 188). Направляясь на тыл стопы, мышца проходит позади верхнего и нижнего удерживателей сухожилий-разгибателей. На уровне голеностопного сустава мышца разделяется на 4 сухожилия, которые заключены в общее для них синовиальное влагалище. Каждое сухожилие прикрепляется к тыльной стороне основания средней и дистальной фаланг II—V пальцев.

От нижней части мышцы отделяется небольшой пучок, получивший название *третьей малоберцовой мышцы* (*m. peroneus tertius*), сухожилие которой прикрепляется к основанию V плюсневой кости.

Ф у н к ц и я: разгибает II—V пальцы в плюснефаланговых суставах, а также стопу в голеностопном суставе. Третья малоберцовая

мышца поднимает латеральный край стопы. При укрепленной стопе длинный разгибатель пальцев удерживает голень в вертикальном положении.

И н н е р в а ц и я: глубокий малоберцовый нерв ($L_{IV}-S_I$).

К р о в о с н а б ж е н и е: передняя большеберцовая артерия.

Длинный разгибатель большого пальца стопы (*m. extensor hallucis longus*) располагается между передней большеберцовой мышцей медиально и длинным разгибателем пальцев латерально; частично прикрыт ими спереди. Начинается на средней трети передней поверхности малоберцовой кости, межкостной перепонки голени. Сухожилие мышцы проходит вниз на тыл

стопы под верхним и нижним удерживателями сухожилий-разгибателей в отдельном синовиальном влагалище и прикрепляется к дистальной фаланге большого пальца стопы. Отдельные пучки сухожилия могут прикрепляться также к проксимальной фаланге.

Ф у н к ц и я: разгибает большой палец стопы; участвует также в разгибании стопы в голеностопном суставе.

И н н е р в а ц и я: глубокий малоберцовый нерв ($L_{IV}-S_I$).

К р о в о с н а б ж е н и е: передняя большеберцовая артерия.

Задняя группа мышц голени

Мышцы задней группы формируют два слоя — поверхностный и глубокий. Более сильно развита поверхностно лежащая трехглавая мышца голени, которая создает характерную для человека округлость голени (рис. 189). Глубокий слой образован небольшой подколенной мышцей и 3 длинными мышцами: длинным сгибателем пальцев (располагается наиболее медиально), задней большеберцовой мышцей (занимает промежуточное положение) и длинным сгибателем большого пальца стопы (располагается латерально) (рис. 190).

Поверхностный слой задней группы мышц голени

Трехглавая мышца голени (*m. triceps surae*) состоит из двух мышц — икроножной мышцы, которая располагается поверхностно, и камбаловидной мышцы, скрытой под икроножной. Икроножная мышца относится к двусуставным мышцам, она действует на два сустава — коленный и голеностопный, тогда как камбаловидная мышца является односуставной — действует только на голеностопный сустав.

Икроножная мышца (*m. gastrocnemius*) имеет две головки: медиальную и латеральную, поверхностные слои которых представлены прочными сухожильными пучками. **Л а т е р а л ь н а я г о л о в к а** (*caput laterale*) начинается на наружной поверхности нижнего эпифиза бедра над латеральным мышцелком. **М е д и а л ь н а я г о л о в к а** (*caput mediale*) начинается на медиальном мышцелке бедра. Под каждой головкой икроножной мышцы находится синовиальная сумка. Между латеральной головкой и капсулой коленного сустава располагается **латеральная подсухожильная сумка икроножной мышцы** (*bursa subtendinea musculi gastrocnemii lateralis*). Между медиальной головкой и капсулой сустава находится **медиальная подсухожильная сумка икроножной мышцы** (*bursa subtendinea musculi gastrocnemii medialis*). Обе сумки, как правило, сообщаются с полостью коленного сустава.

На середине голени обе головки икроножной мышцы переходят в толстое сухожилие, которое книзу суживается и сливает-

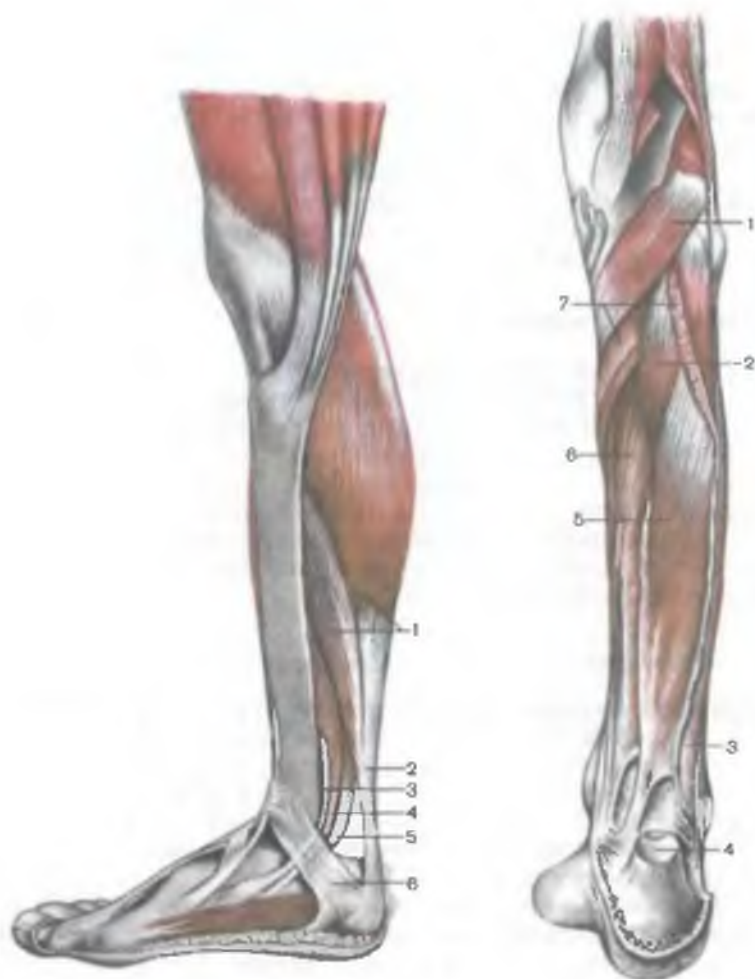


Рис. 189. Мышцы задней области голени, правой; вид с медиальной стороны.

1 — трехглавая мышца голени; 2 — пяточное (ахиллово) сухожилие; 3 — задняя большеберцовая мышца; 4 — мышца — длинный сгибатель пальцев; 5 — мышца — длинный сгибатель большого пальца стопы; 6 — удерживатель сухожилий мышц-сгибателей.

Рис. 190. Мышцы задней области голени, правой; глубокий слой.

1 — подколенная мышца; 2 — задняя большеберцовая мышца; 3 — короткая малоберцовая мышца; 4 — пяточное (ахиллово) сухожилие (отрезано); 5 — мышца — длинный сгибатель большого пальца стопы; 6 — мышца — длинный сгибатель пальцев; 7 — камбаловидная мышца (отрезана).

ся с сухожилием камбаловидной мышцы, формируя пяточное (ахиллово) сухожилие (*téndo calcáneus, s.Achilli*), которое прикрепляется к пяточному бугру. Между сухожилием и пяточной костью имеется сумка пяточного (ахиллова) сухожилия (*búrsa téndinis calcánei, s.Achillis*).

Камбаловидная мышца (*m.sóleus*) толстая, плоская, лежит под икроножной мышцей. Спереди от нее находятся мышцы глубокого слоя. Камбаловидная мышца имеет обширное начало на задней поверхности большеберцовой кости (на линии камбаловидной мышцы) и на сухожильной дуге (*árcus tendíneus músculi sólei*), перекидывающейся между большеберцовой и малоберцовой костями. Камбаловидная мышца имеет перистое строение, переходит в плоское сухожилие, участвующее в образовании пяточного сухожилия.

Ф у н к ц и я: трехглавая мышца сгибает голень и стопу (подошвенное сгибание); при фиксированной стопе удерживает голень на таранной кости, не давая ей опрокинуться вперед.

И н н е р в а ц и я: большеберцовый нерв ($L_{IV}-S_{II}$).

К р о в о с н а б ж е н и е: задняя большеберцовая артерия.

Подошвенная мышца (*m.plantáris*) непостоянная, имеет небольшое брюшко и длинное тонкое сухожилие. Начинается на латеральном надмышцелке бедра и на кривой подколенной связке. Сухожилие этой мышцы проходит между икроножной и камбаловидной мышцами, прилежит к медиальному краю пяточного сухожилия, вместе с которым прикрепляется к пяточному бугру.

Ф у н к ц и я: натягивает капсулу коленного сустава, участвует в сгибании голени и стопы.

И н н е р в а ц и я: большеберцовый нерв ($L_{IV}-S_{II}$).

К р о в о с н а б ж е н и е: подколенная артерия.

Глубокий слой задней группы мышц голени

Глубокий слой образован 4 мышцами: подколенной, длинным сгибателем пальцев, длинным сгибателем большого пальца стопы и задней большеберцовой мышцей, которые отделяются от камбаловидной мышцы глубокой пластинкой фасции голени.

Подколенная мышца (*m.poplíteus*) залегает глубоко в подколенной ямке. Начинается толстым сухожилием на наружной поверхности латерального мышцелка бедра (ниже прикрепления малоберцовой коллатеральной связки). Мышца прилежит к задней поверхности капсулы сустава и располагается ниже дугообразной подколенной связки, на которой начинаются ее медиальные пучки. Мышца прикрепляется к треугольной площадке на задней поверхности большеберцовой кости, над линией камбаловидной мышцы.

Ф у н к ц и я: сгибает голень, поворачивая ее кнутри; натягивает капсулу коленного сустава, предохраняя синовиальную мембрану от ущемления.

И н н е р в а ц и я: большеберцовый нерв ($L_{IV}-S_{II}$).

К р о в о с н а б ж е н и е: подколенная артерия.

Длинный сгибатель пальцев (*m. fléxor digitórum lóngus*) имеет двуперистое строение, начинается мясистыми пучками на задней поверхности тела большеберцовой кости ниже линии камбаловидной мышцы, а также на фасции и задней межмышечной перегородке голени. Располагается позади и медиальнее задней большеберцовой мышцы. Сухожилие длинного сгибателя пальцев направляется вниз, пересекает сзади и с латеральной стороны сухожилие задней большеберцовой мышцы. Далее сухожилие мышцы проходит к подошве стопы позади медиальной лодыжки под удерживателем сухожилий-сгибателей в отдельном синовиальном влагалище (между сухожилиями задней большеберцовой мышцы медиально и длинным сгибателем большого пальца латерально). Затем сухожилие огибает сзади и снизу опору таранной кости. Располагаясь над коротким сгибателем пальцев, разделяется на 4 отдельных сухожилия, которые прикрепляются к дистальным фалангам II—V пальцев, предварительно прободая сухожилия короткого сгибателя пальцев (подобно сухожилиям глубокого сгибателя пальцев на кисти).

Ф у н к ц и я: сгибает дистальные фаланги II—V пальцев; сгибает стопу, поворачивая ее кнаружи.

И н н е р в а ц и я: большеберцовый нерв ($L_{IV}-S_{II}$).

К р о в о с н а б ж е н и е: задняя большеберцовая артерия.

Длинный сгибатель большого пальца стопы (*m. fléxor hállucus lóngus*) — двуперистая мышца, начинается на нижних двух третях тела малоберцовой кости, межкостной перепонке, задней межмышечной перегородке голени. Располагается латерально и позади от задней большеберцовой мышцы. Сухожилие длинного сгибателя большого пальца стопы проходит под удерживателем сухожилий-сгибателей позади медиальной лодыжки и латеральнее сухожилия длинного сгибателя пальцев в отдельном синовиальном влагалище. Далее сухожилие длинного сгибателя большого пальца стопы ложится в одноименную бороздку на заднем отростке таранной кости, проходя вперед под опорой таранной кости. Достигнув подошвенной поверхности большого пальца стопы, сухожилие длинного сгибателя большого пальца прикрепляется к его дистальной фаланге. На своем пути на стопе это сухожилие перекрещивается с сухожилием длинного сгибателя пальцев (лежит под ним). На всем протяжении подошвенной поверхности I плюсневой кости сухожилие длинного сгибателя большого пальца стопы залегает между медиальным и латеральным брюшками короткого сгибателя большого пальца стопы.

Ф у н к ц и я: сгибает большой палец стопы, участвует в сгибании (супинации) и приведении стопы; укрепляет продольный свод стопы.

И н н е р в а ц и я: большеберцовый нерв ($L_{IV}-S_{II}$).

К р о в о с н а б ж е н и е: задняя большеберцовая и малоберцовая артерии.

Задняя большеберцовая мышца (*m.tibiális posterior*) располагается глубоко на задней поверхности голени между длинным сгибателем пальцев (медиально) и длинным сгибателем большого пальца стопы (латерально). Начинается на задней поверхности тела малоберцовой кости (между медиальным гребнем и межкостным краем), нижней поверхности латеральной мышечелки и на верхних двух третях тела большеберцовой кости (ниже линии камбаловидной мышцы) и межкостной перепонке голени.

Мышца продолжается в сильное сухожилие, которое залегает в бороздке на задней поверхности медиальной лодыжки впереди сухожилия длинного сгибателя пальцев (под удерживателем сухожилий-сгибателей). Перейдя на подошвенную поверхность стопы, сухожилие прикрепляется к бугристости ладьевидной кости, ко всем 3 клиновидным костям, а также к основанию IV (иногда и V) плюсневой кости.

Ф у н к ц и я: сгибает стопу (подошвенное сгибание), приводит стопу и супинирует ее.

И н н е р в а ц и я: большеберцовый нерв (L_{IV}—S_{II}).

К р о в о с н а б ж е н и е: задняя большеберцовая артерия.

Латеральная группа мышц голени

Латеральная группа представлена длинной и короткой малоберцовыми мышцами, которые располагаются на латеральной поверхности голени под фасцией между передней и задней межмышечными перегородками.

Длинная малоберцовая мышца (*m.peronéus longus*) двуперистая, лежит поверхностно, начинается на головке и верхних двух третях латеральной поверхности малоберцовой кости, на латеральном мышечелке большеберцовой кости, фасции голени и на межмышечных перегородках голени. На уровне голеностопного сустава сухожилие мышцы, огибая латеральную лодыжку сзади, проходит вначале под верхним удерживателем сухожилий малоберцовых мышц в общем синовиальном влагалище с сухожилием короткой малоберцовой мышцы, а затем в борозде на пяточной кости (под нижним удерживателем сухожилий малоберцовых мышц). На подошве сухожилие длинной малоберцовой мышцы проходит косо вперед и медиально, ложится в одноименную бороздку кубовидной кости в отдельном (собственном) синовиальном влагалище. Сухожилие прикрепляется к основанию I и II плюсневых костей и к медиальной клиновидной кости.

В тех пунктах, где сухожилие меняет свое направление (позади латеральной лодыжки и на кубовидной кости), оно обычно утолщается за счет образующегося в его толще волокнистого хряща или сесамовидной косточки.

Ф у н к ц и я: сгибает стопу, приподнимает ее латеральный край (пронация), укрепляет поперечный и продольный своды стопы.

И н н е р в а ц и я: поверхностный малоберцовый нерв ($L_{IV}-S_1$).

К р о в о с н а б ж е н и е: латеральная нижняя коленная артерия, малоберцовая артерия.

Короткая малоберцовая мышца (*m. peronéus brévis*) двуперистая, начинается на нижних двух третях латеральной поверхности малоберцовой кости и на межмышечных перегородках голени. Сухожилие мышцы проходит на стопу позади латеральной лодыжки под удерживателем сухожилий малоберцовых мышц, залегая в общем синовиальном влагалище вместе с сухожилием длинной малоберцовой мышцы. У нижнего края этого удерживателя сухожилие короткой малоберцовой мышцы поворачивает вперед и проходит по наружной стороне пяточной кости под малоберцовым блоком к месту прикрепления на основании V плюсневой кости.

Ф у н к ц и я: поднимает латеральный край стопы; препятствует повороту стопы подошвой кнутри; сгибает стопу (подошвенное сгибание).

И н н е р в а ц и я: поверхностный малоберцовый нерв ($L_{IV}-S_1$).

К р о в о с н а б ж е н и е: малоберцовая артерия.

МЫШЦЫ СТОПЫ

Наряду с прикрепляющимися к костям стопы сухожилиями мышц голени, входящими в состав передней, задней и латеральной групп, стопа имеет собственные (короткие) мышцы. Эти мышцы начинаются и прикрепляются в пределах скелета стопы, имеют сложные анатомо-топографические и функциональные взаимоотношения с сухожилиями тех мышц голени, пункты прикрепления которых находятся на костях стопы. Мышцы стопы располагаются на ее тыле и на подошве.

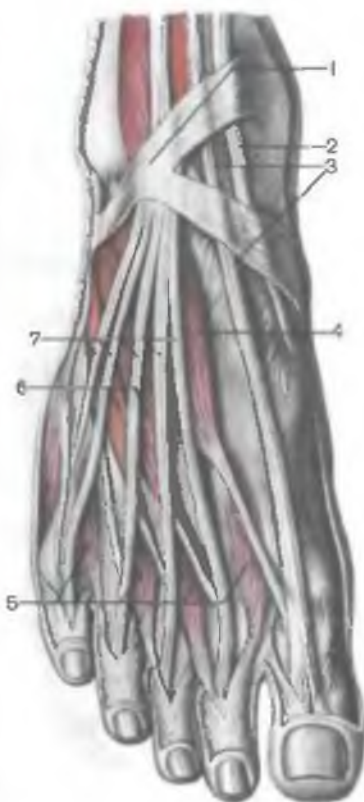
Мышцы тыла стопы

Мышцы тыла стопы залегают под тыльной фасцией стопы и сухожилиями длинных разгибателей пальцев. Это две мышцы — короткий разгибатель пальцев и короткий разгибатель большого пальца стопы (рис. 191).

Короткий разгибатель пальцев (*m. exténsor digitórum brévis*) является слаборазвитой мышцей. Начинается на передневерхней и латеральной поверхностях пяточной кости. Мышца проходит по тыльной поверхности стопы косо вперед и медиально. Три сухожилия этой мышцы достигают II—IV пальцев, присо-

Рис. 191. Сухожилия мышц-разгибателей и короткие мышцы тыла стопы, правой.

1 — нижний удерживатель сухожилий мышц-разгибателей; 2 — сухожилие передней большеберцовой мышцы; 3 — сухожилие мышцы — длинного разгибателя большого пальца стопы; 4 — мышца — короткий разгибатель большого пальца стопы; 5 — тыльные межкостные мышцы; 6 — мышца — короткий разгибатель пальцев; 7 — сухожилия мышцы — длинного разгибателя пальцев.



единяются с латеральной стороны к сухожилиям длинного разгибателя пальцев и вместе с ними прикрепляются к основаниям средних и дистальных фаланг.

Ф у н к ц и я: вместе с сухожилиями длинного разгибателя пальцев участвует в разгибании пальцев стопы.

И н н е р в а ц и я: глубокий малоберцовый нерв ($L_{IV}-S_1$).

К р о в о с н а б ж е н и е: латеральная предплюневая и малоберцовая артерии.

Короткий разгибатель большого пальца стопы (*m. extensor hallucis brévis*) лежит медиальнее короткого разгибателя пальцев. Начинается на верхней поверхности пяточной кости, в переднем ее отделе. Мышца направляется вперед и медиально, переходит в сухожилие, которое прикрепляется к тыльной поверхности основания проксимальной фаланги большого пальца стопы.

Ф у н к ц и я: участвует в разгибании большого пальца стопы.

И н н е р в а ц и я: глубокий малоберцовый нерв ($L_{IV}-S_1$).

К р о в о с н а б ж е н и е: тыльная артерия стопы.

Мышцы подошвы стопы

В области подошвы стопы различают следующие группы мышц: медиальную — со стороны большого пальца стопы, латеральную — со стороны мизинца, среднюю, занимающую промежуточное положение (рис. 192, 193).

В отличие от кисти на подошве стопы медиальная и латеральная группы представлены меньшим числом мышц, а сред-

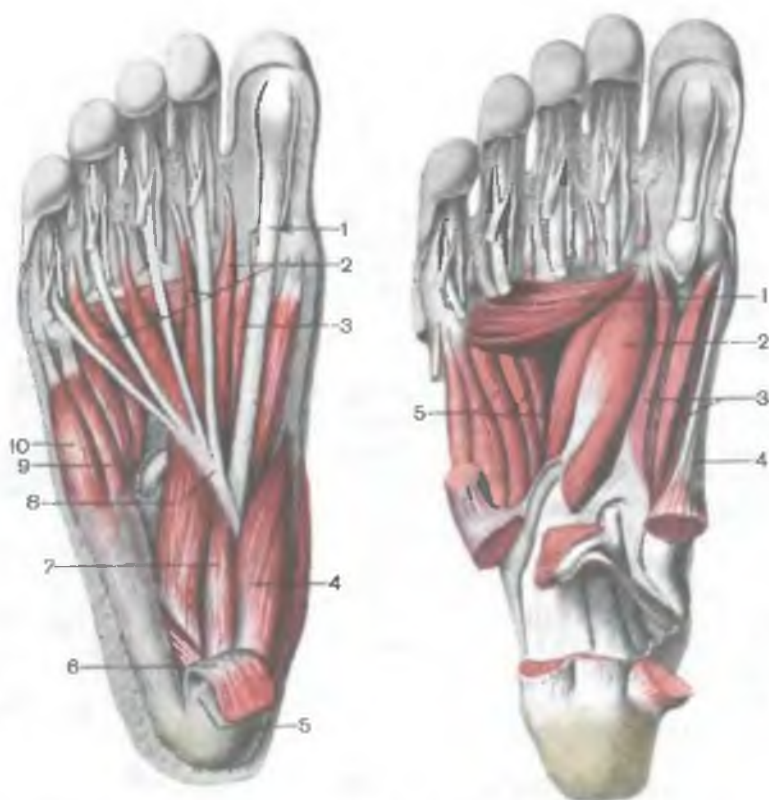


Рис. 192. Мышцы подошвы стопы, правой.

1 — сухожилие мышцы — длинного сгибателя большого пальца стопы; 2 — червеобразные мышцы; 3 — мышца — короткий сгибатель большого пальца стопы; 4 — мышца, отводящая большой палец стопы; 5 — подошвенный апоневроз (отрезан); 6 — мышца — короткий сгибатель пальцев (отрезана); 7 — квадратная мышца подошвы; 8 — сухожилие мышцы — длинного сгибателя пальцев; 9 — мышца — сгибатель мизинца стопы; 10 — мышца, отводящая мизинец стопы.

Рис. 193. Глубокие мышцы подошвы стопы, правой. (Поверхностные мышцы и сухожилия удалены.)

1 — мышца, приводящая большой палец стопы (поперечная головка); 2 — мышца, приводящая большой палец стопы (косая головка); 3 — мышца — короткий сгибатель большого пальца стопы; 4 — мышца, отводящая большой палец стопы; 5 — подошвенные межкостные мышцы.

няя группа усилена. В целом на подошве 14 коротких мышц. Три из них принадлежат медиальной группе (мышца, отводящая большой палец стопы, короткий сгибатель большого пальца стопы и мышца, приводящая большой палец стопы). Две мышцы образуют латеральную группу (мышца, отводящая ми-

зинец стопы, и короткий сгибатель мизинца стопы). Средняя группа на подошве усилена. В ее состав входит 13 мышц. Кроме 4 червеобразных и 7 межкостных мышц, она включает еще две мышцы — короткий сгибатель пальцев и квадратную мышцу подошвы.

Медиальная группа мышц подошвы стопы

Мышца, отводящая большой палец стопы (*m.abductor hallucis*), лежит поверхностно вдоль медиального края стопы. Начинается короткими сухожильными пучками на медиальной поверхности бугра пяточной кости, мясистыми пучками — на нижнем удерживателе сухожилий-сгибателей и подошвенном апоневрозе. Мышца прикрепляется к медиальной стороне основания проксимальной фаланги большого пальца стопы.

Ф у н к ц и я: отводит большой палец стопы от срединной линии подошвы стопы в медиальном направлении.

И н н е р в а ц и я: медиальный подошвенный нерв (L_v-S_1).

К р о в о с н а б ж е н и е: медиальная подошвенная артерия.

Короткий сгибатель большого пальца стопы (*m.flexor hallucis brevis*) примыкает с латеральной стороны к предыдущей мышце. Начинается узкой сухожильной пластинкой на медиальной стороне подошвенной поверхности кубовидной кости (позади борозды сухожилия длинной малоберцовой мышцы), на первой клиновидной кости и подошвенной пяточно-кубовидной связке. Мышца идет вперед и разделяется на медиальную и латеральную части, между которыми проходит сухожилие длинного сгибателя большого пальца стопы.

Обе части мышцы прикрепляются к основанию проксимальной фаланги и к сесамовидным костям по сторонам от первого плюснефалангового сустава. С латеральной стороны мышца сращена с мышцей, приводящей большой палец стопы.

Ф у н к ц и я: сгибает большой палец стопы.

И н н е р в а ц и я: латеральная часть мышцы — латеральный подошвенный нерв (S_1-S_{II}); медиальная часть — медиальный подошвенный нерв (L_v-S_1).

К р о в о с н а б ж е н и е: медиальная подошвенная артерия, подошвенная дуга.

Мышца, приводящая большой палец стопы (*m.adductor hallucis*), лежит глубоко, почти на середине подошвы. Она имеет две головки: косую и поперечную. **К о с а я г о л о в к а** (*caput obliquum*) начинается на кубовидной, латеральной клиновидной, на основании II, III и IV плюсневых костей и на длинной подошвенной связке. Мышечное брюшко направляется вперед и медиально, переходит в общее с поперечной головкой сухожилие. **П о п е р е ч н а я г о л о в к а** (*caput transversum*) образует узкое плоское мышечное брюшко, которое начинается на капсулах плюснефаланговых суставов III—V пальцев, идет попере-

чно в медиальном направлении и соединяется с косо́й головкой. Сухожилие приводящей мышцы прикрепляется к основанию проксимальной фаланги большого пальца стопы и к латеральной сесамовидной кости.

Ф у н к ц и я: приводит большой палец к срединной линии стопы, участвует в сгибании большого пальца стопы.

И н н е р в а ц и я: латеральный подошвенный нерв ($S_1—S_{II}$).

К р о в о с н а б ж е н и е: подошвенные плюсневые артерии, подошвенная дуга.

Латеральная группа мышц подошвы стопы

Мышца, отводящая мизинец стопы (*m.abductor digiti minimi*), начинается сухожильными и мышечными пучками на подошвенной поверхности пяточной кости, бугристости V плюсневой кости и на подошвенном апоневрозе. Сухожилие мышцы проходит по латеральному краю стопы и прикрепляется к латеральной стороне проксимальной фаланги мизинца.

Ф у н к ц и я: сгибает проксимальную фалангу мизинца и отводит ее латерально.

И н н е р в а ц и я: латеральный подошвенный нерв ($S_1—S_{II}$).

К р о в о с н а б ж е н и е: латеральная подошвенная артерия.

Короткий сгибатель мизинца стопы (*m.fléxor digiti minimi brevis*) начинается на медиальной стороне подошвенной поверхности V плюсневой кости, на влагалище сухожилия длинной малоберцовой мышцы и на длинной подошвенной связке. Сухожилие мышцы, лежащей медиальнее и глубже предыдущей, прикрепляется к основанию проксимальной фаланги мизинца.

Ф у н к ц и я: сгибает мизинец.

И н н е р в а ц и я: латеральный подошвенный нерв ($S_1—S_{II}$).

К р о в о с н а б ж е н и е: латеральная подошвенная артерия.

Мышца, противопоставляющая мизинец (*m.opponens digiti minimi*), располагается с латеральной стороны от короткого сгибателя мизинца. Начинается на длинной подошвенной связке. Прикрепляется к V плюсневой кости.

Ф у н к ц и я: участвует в укреплении латерального продольного свода стопы. Мышца не постоянная.

И н н е р в а ц и я: латеральный подошвенный нерв ($S_1—S_{II}$).

К р о в о с н а б ж е н и е: латеральная подошвенная артерия.

Средняя группа мышц подошвы стопы

Короткий сгибатель пальцев (*m.fléxor digiti brevis*) лежит под подошвенным апоневрозом. С латеральной стороны мышца прилежит к мышце, отводящей мизинец, а с медиальной — к мышце, отводящей большой палец стопы. Под коротким сгиба-

телом пальцев находятся квадратная мышца подошвы и сухожилия длинного сгибателя пальцев. Короткий сгибатель пальцев начинается на передней части подошвенной поверхности пяточного бугра и на подошвенном апоневрозе. От плоского мышечного брюшка этой мышцы отходят 4 сухожилия, которые прикрепляются к средним фалангам II—V пальцев. Каждое из этих сухожилий на уровне проксимальной фаланги расщепляется на два пучка. Через щель между ними проходит сухожилие длинного сгибателя пальцев. Часть пучков сухожилий короткого сгибателя пальцев вплетается непосредственно в фиброзные влагалища пальцев стопы. Указанные отношения сухожилий короткого сгибателя пальцев с сухожилиями длинного сгибателя пальцев на стопе аналогичны отношениям сухожилий поверхностного и глубокого сгибателей пальцев кисти.

Ф у н к ц и я: сгибает II—V пальцы; участвует в укреплении продольного свода стопы.

И н н е р в а ц и я: медиальный подошвенный нерв ($L_v—S_1$).

К р о в о с н а б ж е н и е: медиальная и латеральная подошвенные артерии.

Квадратная мышца подошвы, добавочный сгибатель (*m. quadrátus plántae*, *s. m. fléxor accessórius*) начинается на наружной и медиальной сторонах нижней поверхности пяточной кости и на длинной подошвенной связке. Мышца направляется вперед и на уровне середины подошвы стопы прикрепляется с латеральной стороны к сухожилиям длинного сгибателя пальцев, направляющимся к II—IV пальцам.

Ф у н к ц и я: участвует в сгибании пальцев стопы, одновременно придает тяге длинного сгибателя пальцев прямое направление.

И н н е р в а ц и я: латеральный подошвенный нерв ($S_1—S_{II}$).

К р о в о с н а б ж е н и е: латеральная подошвенная артерия.

Червеобразные мышцы (*mm. lumbricáles*); их 4, имеют веретенообразную форму. Латерально лежащие 3 мышцы начинаются на обращенных друг к другу поверхностях сухожилий длинного сгибателя пальцев. Четвертая, медиально расположенная мышца, берет начало на медиальной стороне прилежащего сухожилия длинного сгибателя пальцев. Каждая червеобразная мышца продолжается в тонкое сухожилие, которое прикрепляется с медиальной стороны к проксимальной фаланге соответствующего пальца (II—V). Часть пучков сухожилий червеобразных мышц огибает проксимальную фалангу и переходит на тыльную сторону пальцев, вплетаясь в сухожилия длинного разгибателя пальцев стопы.

Ф у н к ц и я: сгибает проксимальные и разгибает средние и дистальные фаланги II—V пальцев, отводя их медиально, в сторону большого пальца стопы.

И н н е р в а ц и я: латеральный и медиальный подошвенные нервы ($L_v—S_1$).

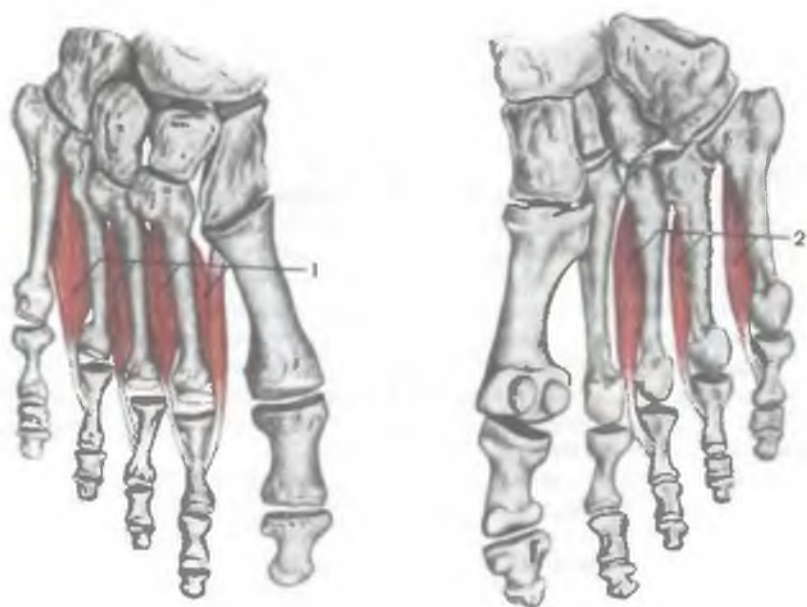


Рис. 194. Межкостные тыльные (1) и подошвенные (2) мышцы.

К р о в о с н а б ж е н и е: латеральная и медиальная подошвенные артерии.

Межкостные мышцы (*m.interossei*) располагаются в промежутках между плюсневыми костями (рис. 194). Эти мышцы разделяются на две группы: подошвенные межкостные и тыльные межкостные мышцы.

В отличие от расположенных на кисти аналогичных мышц, которые сгруппированы по сторонам от среднего пальца, на стопе межкостные мышцы сосредоточены по сторонам от II пальца. Это связано со спецификой функции: хватательной — кисти и опорно-двигательной — стопы.

Подошвенные межкостные мышцы (*mm.interossei plantares*); их 3, располагаются в межкостных промежутках со стороны подошвы. Каждая мышца начинается на основании медиальной поверхности тел III—V плюсневой кости. Подошвенные мышцы прикрепляются к медиальной поверхности проксимальных фаланг III—V пальцев стопы. Часть пучков переходит с медиальной стороны на дорсальную поверхность соответствующего пальца и сплетается в тыльный апоневроз.

Ф у н к ц и я: подошвенные межкостные мышцы приводят III—V пальцы ко II пальцу; сгибают проксимальные фаланги этих пальцев.

И н н е р в а ц и я: латеральный подошвенный нерв (S_1-S_{II}).

К р о в о с н а б ж е н и е: подошвенные плюсневые артерии, подошвенная дуга.

Тыльные межкостные мышцы (*mm.interóssei dorsales*); их 4, занимают промежутки между плюсневыми костями с дорсальной стороны. Каждая тыльная межкостная мышца начинается двумя головками на обращенных друг к другу поверхностях смежных плюсневых костей. Сухожилия мышц прикрепляются к основанию проксимальных фаланг и к сухожилиям длинного разгибателя пальцев. Первая межкостная мышца прикрепляется к медиальной стороне II пальца, 3 другие — к латеральной стороне II—IV пальцев.

Ф у н к ц и я: первая тыльная межкостная мышца отводит II палец от срединной линии стопы в сторону большого пальца. Остальные 3 мышцы (вторая — четвертая) отводят II—IV пальцы в латеральную сторону (приближают к мизинцу). Тыльные межкостные мышцы сгибают проксимальные фаланги II—IV пальцев.

И н н е р в а ц и я: латеральный подошвенный нерв ($S_1—S_{II}$).

К р о в о с н а б ж е н и е: подошвенные плюсневые артерии, подошвенная дуга.

Вопросы для повторения и самоконтроля

1. На какие группы подразделяются мышцы пояса нижних конечностей? Назовите мышцы, входящие в каждую такую группу.
2. Назовите группы мышц, выделяемые на бедре, а также мышцы, входящие в каждую группу.
3. Перечислите синовиальные сумки, имеющиеся в области коленного сустава, в местах начала или прикрепления мышц.
4. Назовите мышцы, входящие в каждую из 3 групп мышц голени.
5. Какие мышцы имеются на тыле стопы?
6. Какие мышцы располагаются на подошвенной стороне стопы? Сколько их? Назовите функции каждой из этих мышц.

ТОПОГРАФИЯ ФАСЦИЙ И КЛЕТЧАТОЧНЫХ ПРОСТРАНСТВ НИЖНЕЙ КОНЕЧНОСТИ

При осмотре нижней конечности на ней виден ряд мышечных и костных ориентиров (рис. 195). Это выпуклость ягодичной области, отделенная от бедра ягодичной складкой, в глубине которой медиально прощупывается седалищный бугор. В верхней части ягодичной области определяется гребень подвздошной кости. На бедре у худощавых людей спереди видны паховая складка и границы бедренного треугольника, где прощупывается идущая сверху вниз бедренная артерия. Отчетливо видны контуры четырехглавой мышцы бедра. В передней области колена находится надколенник, а по краям от него — две ямки, прощупываются мышечки бедра. В задней области колена

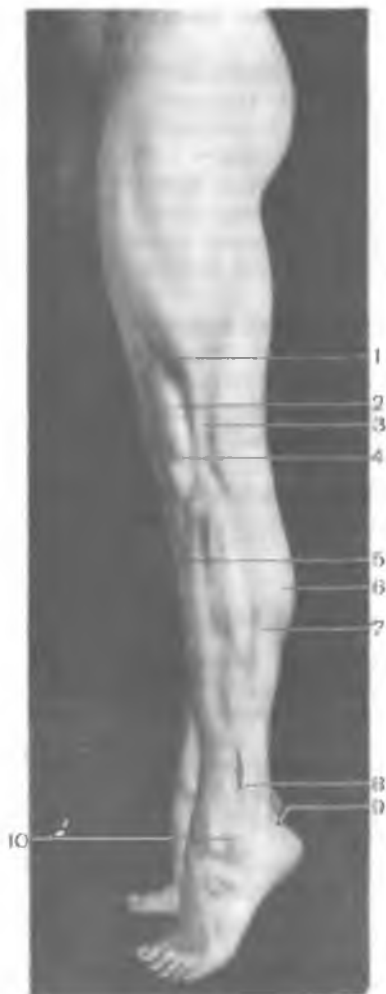


Рис. 195. Рельеф мышц латеральной поверхности нижней конечности, левой.

1 — латеральная широкая мышца бедра; 2 — прямая мышца бедра; 3 — подвздошно-большеберцовый тракт; 4 — надколенник; 5 — передняя большеберцовая мышца; 6 — икроножная мышца; 7 — камбаловидная мышца; 8 — сухожилия малоберцовых мышц; 9 — пяточное (ахиллово) сухожилие; 10 — латеральная лодыжка.

определяется подколенная ямка. На передней поверхности голени виден передний гребень большеберцовой кости, на задней — контурируется икроножная мышца, которая книзу переходит в ее сухожилие (ахиллово). По бокам от голеностопного сустава заметны лодыжки — латеральная и медиальная. В норме на внутреннем крае стопы хорошо виден ее свод.

Толщина кожи нижней конечности зависит от функции того или иного сегмента и степени давления, испытываемого кожей со стороны сильных мышц. Так, кожа ягодицы, передней области колена, подошвы толстая. Кожа бедра, задней области колена, голени и тыла стопы тонкая, подвижная. В области передней поверхности голени кожа спаяна с фасцией и надкостницей переднего края большеберцовой кости, где подкожная жировая клетчатка отсутствует.

В подкожной клетчатке медиальной поверхности голени проходят большая подкожная вена ноги и подкожный нерв. В подкожной клетчатке задней поверхности голени проходит малая подкожная вена ноги, направляющаяся в подколенную ямку, где она впадает в подколенную вену. Подкожная клетчатка особенно развита в ягодичной области, где она состоит из двух слоев — поверхностного и глубокого. Глубокий слой сверху переходит в клетчатку поясничной области, образуя общее жировое тело — пояснично-ягодичную жировую массу. В подкожной клетчатке залегают разветвления ягодичных артерий,

вен и нервов. Слаборазвитая поверхностная фасция является продолжением поверхностной фасции тела.

Ягодичная фасция (*fáscia glútea*) плотная, покрывает снаружи большую ягодичную мышцу, прикрепляется на дорсальной поверхности крестца и на наружной губе подвздошного гребня. Глубокий листок этой фасции отделяет большую ягодичную мышцу от средней ягодичной мышцы и от мышцы, напрягающей широкую фасцию бедра. Ягодичная фасция внизу переходит в широкую фасцию бедра.

Две прочные связки, натянутые между крестцом и бугром седалищной кости (крестцово-бугорная), а также между крестцом и седалищной остью (крестцово-остистая), вместе с большой седалищной вырезкой тазовой кости ограничивают большое седалищное отверстие. Проходящая через это отверстие грушевидная мышца делит это отверстие на две части — верхнюю и нижнюю, через которые проходят сосуды и нервы. Через **в е р х н е е г р у ш е в и д н о е о т в е р с т и е** (*forámen suprарirifórne*) из полости таза выходит верхний сосудисто-нервный пучок (верхние ягодичная артерия и нерв с прилежащими венами). Через **н и ж н е е п о д г р у ш е в и д н о е о т в е р с т и е** (*forámen infrарirifórne*) проходит толстый, мощный нижний сосудисто-нервный пучок (нижние ягодичные артерия и нерв с прилежащими венами, внутренние половые сосуды и одноименный нерв, а также седалищный нерв и задний кожный нерв бедра).

В связи с тем что часть мышц нижней конечности (большая поясничная и подвздошная мышцы) начинается на позвоночнике и костях таза, покрывающая их фасция связана с фасциями, выстилающими стенки брюшной полости и таза (внутрибрюшной фасцией).

Поясничная фасция (*fáscia psoátis*), будучи частью внутрибрюшной фасции, покрывает спереди большую и малую поясничные мышцы. Ее медиальный край прикрепляется к переднелатеральной поверхности поясничных позвонков, их поперечным отросткам и верхней части крестца внизу. Латерально эта фасция соединяется с фасцией, покрывающей квадратную мышцу поясницы. Верхний край поясничной фасции и фасция квадратной мышцы поясницы вверху сращены с медиальной дугообразной связкой (диафрагмы), перекидывающейся над поясничной мышцей от поперечного отростка II поясничного позвонка к телу I поясничного позвонка (до XII ребра).

Поскольку большая поясничная и подвздошная мышцы перед выходом на бедро соединяются в единую подвздошно-поясничную мышцу, их поясничная и подвздошная фасции, сросшиеся в один плотный фасциальный листок, принято называть подвздошно-поясничной фасцией. Прикрепляясь к позвоночнику и тазовой кости, эта фасция образует общее костно-фасциальное ложе для подвздошно-поясничной мышцы. Подвздош-

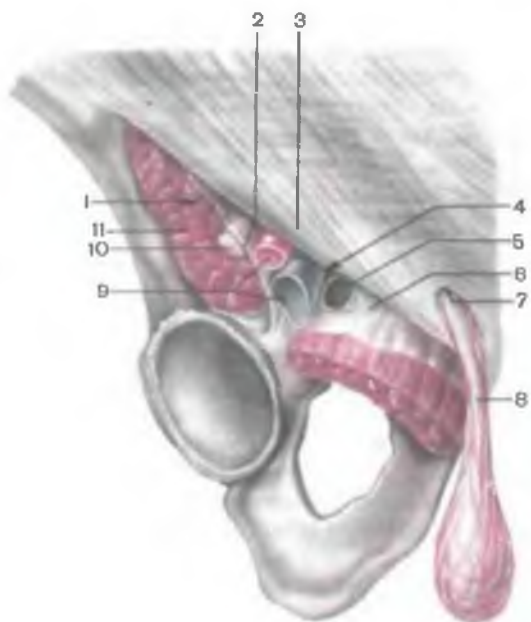


Рис. 196. Мышечная и сосудистая лакуны, поверхностное паховое кольцо, правая сторона.

1 — мышечная лакуна; 2 — подвздошно-гребенчатая дуга; 3 — паховая связка; 4 — сосудистая лакуна; 5 — бедренное кольцо; 6 — латеральная связка; 7 — поверхностное паховое кольцо; 8 — семенной канатик; 9 — бедренные артерия и вена; 10 — бедренный нерв; 11 — подвздошно-поясничная мышца.

но-поясничная мышца выходит на бедро под паховой связкой, где прикрепляется к малому вертелу бедренной кости. Покрывающая эту мышцу подвздошно-поясничная фасция прочно срастается с латеральной частью паховой связки. В медиальной части эта фасция отходит от паховой связки и вместе с ее мышцей продолжается на бедро, где срастается с фасцией гребенчатой мышцы. Пучки фиброзных волокон подвздошно-поясничной фасции, отходящие от паховой связки в медиальном направлении и прикрепляющиеся к гребню лобковой кости (у медиального края подвздошно-поясничной мышцы), получили название *подвздошно-гребенчатой дуги* (*arcus iliopectinæ*). Эта дуга разделяет пространство под паховой связкой на две лакуны: мышечную и сосудистую (рис. 196). Через латерально расположенную мышечную лакуну (*lacuna musculorum*) проходят подвздошно-поясничная мышца и бедренный нерв. Через медиальную сосудистую лакуну (*lacuna vasorum*) проходят бедренная артерия (латерально) и бедренная вена (медиально).

Таким образом, поскольку подвздошно-поясничная фасция вместе с одноименной мышцей простирается из поясничной области до верхних отделов бедра, подфасциальное пространство и костно-фасциальное ложе подвздошно-поясничной мышцы могут служить путями распространения патологических процессов из поясничной и тазовой областей на бедро. В медиаль-

ной части сосудистой лакуны между паховой связкой и гребнем лобковой кости находится глубокое бедренное кольцо (*ánulus femorális profúndus*) бедренного канала, через которое из полости таза на бедро могут выходить некоторые внутренние органы (кишечная петля, сальник), формируя бедренную грыжу.

Бедренный канал (*canális femorális*) длиной 1—3 см имеет три стенки. Латеральная стенка канала образована бедренной веной, передняя — серповидным краем и верхним рогом широкой фасции (бедря). Заднемедиальная стенка канала образована глубоким листком широкой фасции, покрывающим в этом месте гребенчатую мышцу. Подкожное кольцо (*ánulus saphénuus*) бедренного канала ограничено с латеральной стороны серповидным краем и закрыто тонкой решетчатой фасцией (*fáschia cribrósa*). У глубокого бедренного кольца, в котором в норме находится небольшое количество рыхлой клетчатки и лимфатический узел Пирогова — Розенмюллера, различают четыре стенки. Передней стенкой глубокого кольца служит паховая связка, латеральной — бедренная вена, медиальной — лакунарная связка (*lig.lacunáre*), задней — гребенчатая связка (*lig.reclinále*), представляющая собой подкрепленную фиброзными волокнами надкостницу в области гребня лобковой кости. Лакунарная связка сформирована соединительнотканными волокнами, которые отходят от медиального конца паховой связки кзади и латерально по краю верхней ветви лобковой кости. Эти фиброзные волокна закругляют острый угол между медиальным концом паховой связки и лобковой костью.

На передней поверхности бедра находятся важные топографические образования. Это в первую очередь бедренный треугольник, ограниченный длинной приводящей мышцей бедра (медиально), портняжной мышцей (латерально) и паховой связкой (вверху). Через этот треугольник под кожей и под поверхностным листком широкой фасции бедра проходит *подвздошно-гребенчатая борозда* (*súlcus iliopectíneus*), ограниченная с латеральной стороны подвздошно-поясничной мышцей, а с медиальной — гребенчатой мышцей. К этой борозде прилежат бедренные артерия и бедренная вена. Борозда книзу продолжается в *бедренно-подколенный*, или *приводящий* (гунтеров), канал (*canális adductórius*), через который проходят бедренные артерия, вена и подкожный нерв. Стенками приводящего канала являются медиальная широкая мышца бедра (латерально), большая приводящая мышца (медиально). Передней стенкой приводящего канала служит фиброзная пластинка, натянутая между указанными мышцами (*lámina vastoadductória*, ВНА). В этой пластинке имеется отверстие — *сухожильная щель* (*hiátus tendíneus*), через которую из канала на передне-медиальную стенку его выходят подкожный нерв и нисходящая

коленная артерия. Через нижнее отверстие канала, сформированное сухожилием большой приводящей мышцы и задней поверхностью бедренной кости и открывающееся в подколенную ямку сверху, проходят бедренные артерия и вена. Мышцы на бедре покрыты широкой фасцией.

Широкая фасция бедра (*fáscia láta*) толстая, сухожильная, со всех сторон мышцы бедра. Проксимально фасция прикрепляется к подвздошному гребню, паховой связке, лобковому симфизу и седалищной кости, сзади соединяется с ягодичной фасцией, книзу продолжается в фасцию голени. В верхней трети передней области бедра, в пределах бедренного треугольника, широкая фасция бедра состоит из двух пластинок. Ее г л у б о к а я п л а с т и н к а (*lámina profúnda*), покрывающая гребенчатую мышцу и дистальный отдел подвздошно-поясничной мышцы спереди, называется **подвздошно-гребенчатой фасцией** (*fáscia iliopectínea*).

П о в е р х н о с т н а я п л а с т и н к а широкой фасции бедра (*lámina superficiális*) спереди покрывает поверхностно лежащие передние мышцы бедра (портняжную мышцу, прямую, приводящие мышцы бедра), а также бедренные артерию и вену, лежащие на глубокой пластинке широкой фасции (по ходу подвздошно-гребенчатой борозды). В поверхностной пластинке дистальнее паховой связки имеется овальное подкожное кольцо, через которое проходит большая подкожная вена ноги, впадающая в бедренную вену (рис. 197). Подкожное кольцо (о в а л ь н а я я м к а, *fóssa ovális*) закрыто р е ш е т ч а т о й ф а с ц и е й, в которой имеются многочисленные отверстия для прохождения мелких сосудов и нервов. Латерально подкожное кольцо ограничено серповидным краем. В е р х н и й р о г (*cornu supérius*) серповидного края медиально вклинивается между паховой связкой вверху и решетчатой фасцией внизу. Н и ж н и й р о г (*cornu inférius*) серповидного края, являясь частью поверхностного листка широкой фасции бедра, ограничивает подкожное кольцо снизу. Подкожное кольцо является наружным (подкожным) отверстием бедренного канала (см. выше) в случае выхода бедренной грыжи из полости малого таза через бедренный канал под кожу бедра.

От широкой фасции, окутывающей мышцы бедра, отходят две межмышечные перегородки, образующие костно-фасциальные и фасциальные влагалища для мышц (рис. 198). Л а т е р а л ь н а я м е ж м ы ш е ч н а я п е р е г о р о д к а (*septum intermusculáre fémoris laterale*), прикрепляющаяся к латеральной губе шероховатой линии бедренной кости, отделяет заднюю группу мышц (двуглавую мышцу бедра) от передней группы (четырёхглавой мышцы бедра). М е д и а л ь н а я м е ж м ы ш е ч н а я п е р е г о р о д к а (*septum intermusculáre fémoris mediále*), прикрепляющаяся к медиальной губе шероховатой линии бедренной кости, отделяет четырёхглавую мышцу бедра,

Рис. 197. Поверхностное паховое кольцо и подкожная щель (бедренного канала)

1 — паховая связка; 2 — поверхностное паховое кольцо; 3 — медиальная ножка; 4 — латеральная ножка; 5 — подкожная щель (бедренного канала); 6 — нижний рог (серповидного края); 7 — большая подкожная вена ноги; 8 — серповидный край; 9 — верхний рог (серповидного края).

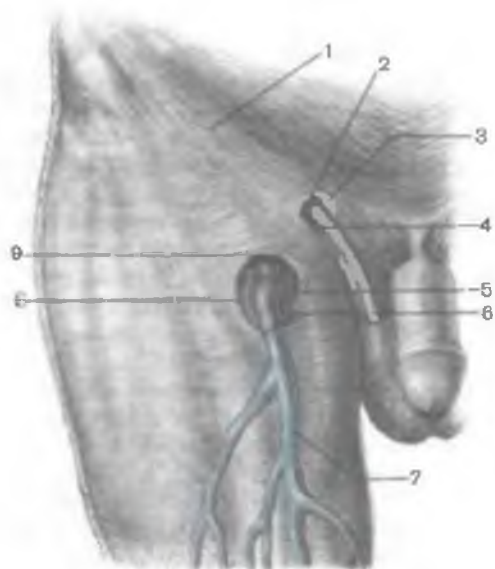
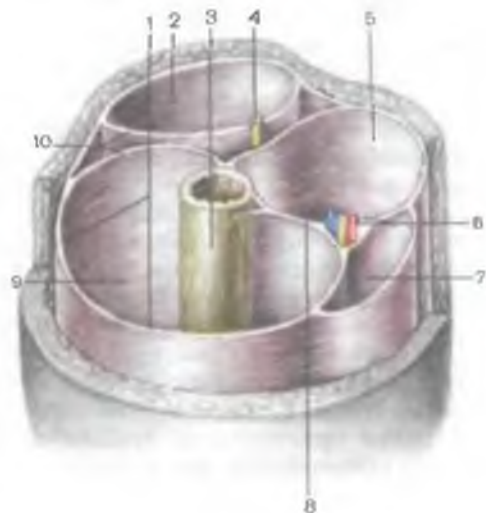


Рис. 198. Костно-фасциальные влагалища мышц нижней трети бедра, правого.

1 — широкая фасция; 2 — костно-фасциальное влагалище сгибателей; 3 — бедренная кость; 4 — седалищный нерв; 5 — костно-фасциальное влагалище приводящих мышц; 6 — бедренные артерия и вена; 7 — фасциальное влагалище портняжной мышцы; 8 — медиальная межмышечная перегородка бедра; 9 — костно-фасциальное влагалище мышц-разгибателей; 10 — латеральная межмышечная перегородка бедра.



расположенную в передней его области, от приводящих мышц (гребенчатой, длинной приводящей и других). Иногда в задне-медиальной области бедра встречается слабо выраженная задняя межмышечная перегородка, отделяющая приводящую группу мышц (большую приводящую и тонкую мышцы) от полуперепончатой, полусухожильной мышц, относящихся к задней группе мышц бедра.

Широкая фасция, расщепляясь, образует фасциальные влагалища для напрягателя широкой фасции бедра, портняжной и тонкой мышц. На латеральной стороне бедра широкая фасция, утолщаясь, образует так называемый подвздошно-большеберцовый тракт, являющийся сухожилием напрягателя широкой фасции. Широкая фасция внизу продолжается на коленный сустав, который покрывает спереди и с боков, а еще ниже переходит в фасцию голени. Сзади широкая фасция перекидывается через подколенную ямку и здесь носит название **подколенной фасции**.

В передней области колена под кожей и под фасцией располагается ряд синовиальных сумок. Между листками поверхностной фасции залегает *подкожная преднадколенниковая сумка* (*bursa subcutanea prepatellaris*). Под собственной фасцией находится *преднадколенниковая подфасциальная сумка* (*bursa subfascialis prepatellaris*). Несколько ниже надколенника имеется *подкожная сумка бугристости большеберцовой кости* (*bursa subcutanea tuberositas tibia*), а также *подкожная поднадколенниковая сумка* (*bursa subcutanea infrapatellaris*).

Наиболее сложно устроена **подколенная ямка** (*fossa poplitea*), ограниченная сверху сухожилиями полусухожильной и полуперепончатой мышц (медиально) и сухожилием двуглавой мышцы бедра (латерально). Снизу подколенная ямка ограничена головками икроножной мышцы. Под плотной подколенной фасцией, являющейся продолжением книзу широкой фасции (бедра), залегает клетчатка, в которой сверху вниз проходит сосудисто-нервный пучок. Непосредственно под фасцией лежит большеберцовый нерв, глубже и кнутри — подколенная вена, наиболее глубоко и медиально располагается подколенная артерия. В ямке находятся подколенные лимфатические узлы и лимфатические сосуды. Дно подколенной ямки образуют подколенная поверхность бедренной кости и задняя поверхность капсулы коленного сустава, укрепленной в этом месте кривой подколенной связкой и подколенной мышцей.

Клетчаточное пространство подколенной ямки сообщается со многими областями нижней конечности: задним мышечным ложем бедра, которое в свою очередь переходит в глубокое клетчаточное пространство ягодичной области. Через приводящий канал подколенная ямка сообщается с бедренным треугольником. Внизу подколенная ямка сообщается с задней областью голени через клетчатку, сопровождающую сосудисто-нервный пучок в голеноподколенном канале, и с латеральным мышечным ложем голени через верхний мышечно-малоберцовый канал вдоль общего малоберцового нерва.

Фасция голени (*fascia cruris*), охватывающая снаружи в виде плотного футляра мышцы голени, срастается с надкостницей переднего края и медиальной поверхностью большеберцовой кости. От фасции голени отходят передняя и задняя межмышечные перегородки, которые прикрепляются к малоберцовой

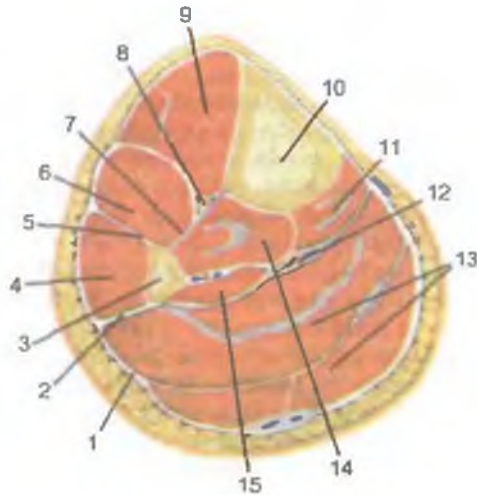


Рис. 199. Фасции и межмышечные перегородки голени, правой. (Поперечный разрез на уровне средней трети голени.)

1 — фасция голени; 2 — задняя межмышечная перегородка голени; 3 — малоберцовая кость; 4 — малоберцовые мышцы; 5 — передняя межмышечная перегородка голени; 6 — мышца — длинный разгибатель пальцев (стопы); 7 — межкостная перепонка (мембрана) голени; 8 — передние большеберцовые сосуды и нерв; 9 — передняя большеберцовая мышца; 10 — большеберцовая кость; 11 — мышца — длинный сгибатель пальцев (стопы); 12 — задние большеберцовые сосуды и нерв; 13 — трехглавая мышца голени; 14 — задняя большеберцовая мышца; 15 — мышца — длинный сгибатель большого пальца стопы.

кости (рис. 199). Передняя межмышечная перегородка голени (*septum intermusculare cruris posterioris*) отделяет латеральную группу мышц от передней и располагается между длинной и короткой малоберцовыми мышцами сзади и длинным разгибателем пальцев стопы спереди. Задняя межмышечная перегородка голени (*septum intermusculare cruris posterioris*) отграничивает заднюю группу мышц от малоберцовых мышц. Эта перегородка находится между малоберцовыми мышцами спереди и камбаловидной мышцей сзади. На задней поверхности голени ее фасция разделена на две пластинки — глубокую и поверхностную. Глубокая пластинка отделяет трехглавую мышцу голени от длинных сгибателей пальцев стопы и задней большеберцовой мышцы. Поверхностная пластинка покрывает трехглавую мышцу сзади, отделяя ее от подкожной клетчатки. Переднюю и заднюю группы мышц голени разделяют не только большеберцовая и малоберцовая кости, но и натянутая между ними межкостная перепонка голени.

Таким образом, на голени имеется три костно-мышечных футляра (ложе), в которых располагаются три группы мышц: пе-

редняя, латеральная и задняя. В переднем мышечном ложе медиально лежит передняя большеберцовая мышца, латеральнее от нее — длинный разгибатель пальцев, а позади них — длинный разгибатель большого пальца стопы. В этом костно-фасциальном ложе проходят передняя большеберцовая артерия с прилежащими к ней одноименными венами и глубокий малоберцовый нерв. В латеральном ложе располагаются длинная и короткая малоберцовые мышцы. В верхней части этого костно-мышечного ложа имеется *в е р х н и й м ы ш е ч н о - м а л о б е р ц о в ы й к а н а л* (*canális musculoperonéus supérior*), образованный двумя головками длинной малоберцовой мышцы (с латеральной стороны), а также головкой малоберцовой кости (медиально). В этом канале проходит общий малоберцовый нерв, который здесь же делится на поверхностный и глубокий малоберцовые нервы. *Н и ж н и й м ы ш е ч н о - м а л о б е р ц о в ы й к а н а л* (*canális musculoperonéus inférior*) находится позади средней части малоберцовой кости. Его передней стенкой служит упомянутая кость, а задней — длинный сгибатель большого пальца стопы и задняя большеберцовая мышца. Через этот канал из заднего костно-мышечного ложа в латеральное проникает малоберцовая артерия.

В заднем костно-мышечном ложе располагаются трехглавая мышца голени, длинный сгибатель большого пальца и длинный сгибатель пальцев стопы, задняя большеберцовая и подколенная мышцы. В этом ложе находятся также задняя большеберцовая артерия с одноименными венами и большеберцовый нерв. Эти артерия и нерв проходят из подколенной ямки в *г о л е н о п о д к о л е н н ы й к а н а л* (*канал Грубера*) (*canális cruroropliteus*). Передней стенкой канала служит задняя поверхность задней большеберцовой мышцы. Задняя стенка образована камбаловидной мышцей с покрывающей ее фасцией. Латеральной стенкой голеноподколенного канала является длинный сгибатель большого пальца стопы, медиальной — длинный сгибатель пальцев. Через верхнее отверстие голеноподколенного канала, сформированного сухожильной дугой камбаловидной мышцы (спереди) и подколенной мышцей (сзади), в канал вступают задняя большеберцовая артерия (к ней прилежат вены) и большеберцовый нерв. Через нижнее отверстие, ограниченное задней большеберцовой мышцей (спереди) и сухожилием трехглавой мышцы (сзади), сосудисто-нервный пучок спускается на заднюю поверхность медиальной лодыжки. В верхней части межкостной перепонки голени имеется переднее отверстие голеноподколенного канала, через которое передняя большеберцовая артерия проникает в переднюю область голени. В верхней трети канала, на 4—5 см ниже его выходного отверстия, проходит малоберцовая артерия, которая через мышечно-малоберцовый канал проникает в латеральный костно-мышечный футляр.

В области голеностопного сустава имеется ряд важных анатомических образований. По бокам выступают медиальная и латеральная лодыжки, а на передней поверхности сустава прощупываются сухожилия разгибателей стопы и пальцев и тыльная артерия стопы. Под кожей над медиальной и над латеральной лодыжками нередко имеются подкожные лодыжковые сумки: *подкожная сумка медиальной лодыжки* (*bursa subcutanea malléoli mediális*) и *подкожная сумка латеральной лодыжки* (*bursa subcutanea malléoli laterális*).

Кожа на теле стопы тонкая, подвижная. На передней поверхности медиальной лодыжки определяется начало большой подкожной вены ноги, расположенной в толще поверхностной фасции рядом с подкожным нервом. Кзади от латеральной лодыжки находятся начало малой подкожной вены ноги и икроножный нерв.

На медиальном крае стопы, в 3—4 см кпереди от медиальной лодыжки, определяется бугристость ладьевидной кости. На латеральном крае стопы прощупывается бугристость V плюсневой кости. Книзу от верхушки латеральной лодыжки находится выступ — латеральный отросток таранной кости.

В нижней части голени, на уровне основания медиальной и латеральной лодыжек, фасция голени существенно уплотняется за счет поперечных пучков фиброзных волокон. В результате спереди образуются верхний и нижний удерживатели сухожилий мышц — разгибателей стопы, сзади и медиально — удерживатель сухожилий мышц-сгибателей, а сзади и латерально — верхний и нижний удерживатели сухожилий малоберцовых мышц. В задней области голеностопного сустава собственная фасция голени расщепляется, образуя влагалище для сухожилия (ахиллова) трехглавой мышцы голени.

Верхний удерживатель сухожилий мышц-разгибателей (*retinaculum musculorum extensorum superius*) соединяет малоберцовую и большеберцовую кости на уровне медиальной и латеральной лодыжек (рис. 200). *Нижний удерживатель сухожилий мышц-разгибателей* (*retinaculum musculorum extensorum inferius*) расположен ниже верхнего — на передней поверхности голеностопного сустава. Начинается этот удерживатель на латеральной поверхности пяточной кости, ниже верхушки латеральной лодыжки, перекидывается над сухожилиями разгибателей в месте перехода их на тыл стопы и разделяется на две ножки. Верхняя ножка направляется вверх и прикрепляется к передней поверхности медиальной лодыжки. Нижняя ножка нижнего удерживателя подходит к медиальному краю стопы и прикрепляется к ладьевидной и медиальной клиновидной костям.

От внутренней поверхности удерживателей сухожилий мышц-разгибателей к большеберцовой кости, к капсуле голеностопного сустава, отходят перегородки, разделяющие три фиброзных канала. В этих каналах располагаются синовиальные

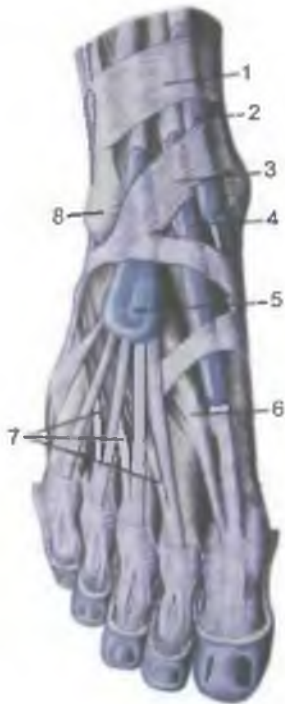

Рис. 200. Синовиальное влагалище сухожилий мышц — разгибателей стопы; вид спереди и сверху.

1 — верхний удерживатель сухожилий мышц — разгибателей стопы; 2 — синовиальное влагалище сухожилия передней большеберцовой мышцы; 3 — нижний удерживатель сухожилий мышц — разгибателей стопы; 4 — синовиальное влагалище сухожилия мышцы — длинного разгибателя большого пальца стопы; 5 — синовиальное влагалище мышцы — длинного разгибателя пальцев стопы; 6 — мышца — короткий разгибатель большого пальца стопы; 7 — сухожилия мышцы — короткого разгибателя пальцев стопы; 8 — латеральная лодыжка.

влагалища сухожилий мышц — разгибателей стопы. В медиальном канале находится синовиальное *влагалище сухожилия передней большеберцовой мышцы* (*vagina tendinis musculi tibiális anterioris*) длиной около 8 см. Верхняя часть этого влагалища поднимается над верхним удерживателем сухожилий мышц — разгибателей стопы на 5 см выше конца медиальной лодыжки. В дистальном направлении это влагалище продолжается до уровня таранно-ладьевидного сустава. В среднем канале залегает синовиальное *влагалище сухожилия длинного разгибателя большого пальца стопы* (*vagina tendinis musculi extensoris hallucis longi*). Оно имеет длину 6—7 см, сверху выступает над верхним краем нижнего удерживателя сухожилия мышц — разгибателей стопы. Дистально это синовиальное влагалище достигает уровня первого предплюсне-плюсневого сустава. Позади этого синовиального влагалища в отдельном канале проходят тыльная артерия и вена стопы и глубокий малоберцовый нерв. В латеральном фиброзном канале лежит синовиальное *влагалище сухожилий длинного разгибателя пальцев стопы* (*vagina tendinum musculi extensoris digitorum pedis longi*) длиной около 6 см. Проксимально оно поднимается на 2—3 см выше межлодыжковой линии (над верхним краем нижнего удерживателя сухожилий мышц — раз-

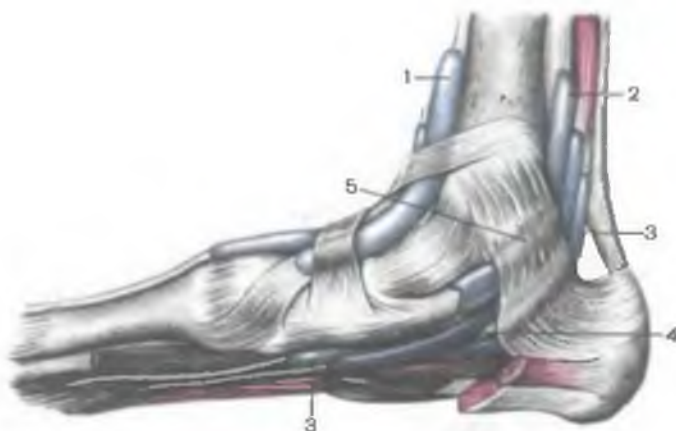

Рис. 201. Синовиальные влагалища сухожилий мышц — сгибателей пальцев стопы и большеберцовых мышц; вид с медиальной стороны.

1 — синовиальное влагалище сухожилия передней большеберцовой мышцы; 2 — синовиальное влагалище сухожилия задней большеберцовой мышцы; 3 — синовиальное влагалище сухожилия мышцы — длинного сгибателя большого пальца стопы; 4 — синовиальное влагалище мышцы — длинного сгибателя пальцев; 5 — удерживатель сухожилий мышц-сгибателей.

гибателей стопы), а в дистальном направлении продолжается до уровня клиновидных костей, расширяясь в связи с расхождением сухожилий.

Позади медиальной лодыжки фасция голени образует утолщение — удерживатель сухожилий мышц-сгибателей (*retinaculum musculi flexorum*), который перекидывается от медиальной лодыжки к медиальной поверхности пяточной кости (рис. 201). Пространство под удерживателем сухожилий мышц-сгибателей, получившее название медиального лодыжкового канала, спереди и сверху ограничено медиальной лодыжкой и таранной костью, а с латеральной стороны — пяточной костью. Медиальный лодыжковый канал кпереди и книзу продолжается в пяточный канал — между пяточной костью (латерально) и мышцей, отводящей большой палец (медиально). Далее кпереди пяточный канал переходит в срединно-заднюю часть фасциального пространства подошвы. От удерживателя сухожилий мышц-сгибателей вглубь отходят фиброзные лучки, разделяющие пространство, расположенное под удерживателем сухожилий мышц-сгибателей, на три костно-фиброзных канала. В первом канале (непосредственно позади медиальной лодыжки) находится синовиальное влагалище задней большеберцовой мышцы. Во втором канале, расположенном кзади от первого и несколько латеральнее, проходит

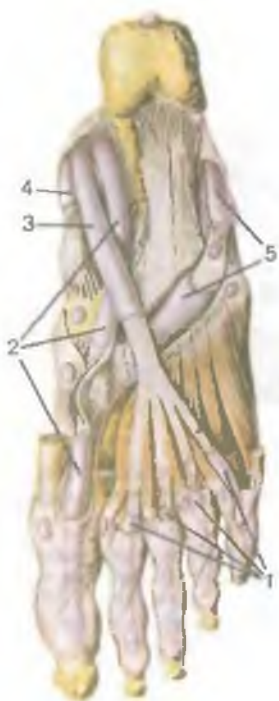

Рис. 202. Синовиальные влагалища сухожилий мышц — сгибателей пальцев стопы и длинной малоберцовой мышцы; подошвенная поверхность стопы.

1 — синовиальные влагалища I—IV пальцев; 2 — синовиальное влагалище сухожилия мышцы — длинного сгибателя большого пальца стопы; 3 — синовиальное влагалище сухожилия мышцы — длинного сгибателя пальцев; 4 — синовиальное влагалище сухожилия задней большеберцовой мышцы; 5 — синовиальное влагалище сухожилия длинной малоберцовой мышцы.

влагалище сухожилий длинного сгибателя пальцев стопы. Канал, содержащий синовиальное влагалище сухожилия длинного сгибателя большого пальца стопы, находится еще более кзади. Поверхностью между каналами сухожилий длинных сгибателей пальцев и большого пальца стопы находится фиброзный канал, в котором проходят задние большеберцовая артерия и вены и большеберцовый нерв.

Протяженность синовиальных влагалищ сухожилий мышц — сгибателей стопы различна (рис. 202). Наиболее высоко (примерно на 5 см выше уровня середины медиальной лодыжки) поднимается синовиальное влагалище сухожилия задней большеберцовой мышцы (*vagina synovialis tendinis musculi tibiális posterioris*), имеющее длину 7—8 см. В дистальном направлении это синовиальное влагалище продолжается до места прикрепления сухожилия этой мышцы к бугристости ладьевидной кости. Синовиальное влагалище сухожилия длинного сгибателя пальцев стопы (*vagina synovialis tendinis musculi flexoris digitorum pedis longi*) длиной 8—9 см вверх находится на 3—5 см выше середины медиальной лодыжки, а дистально достигает уровня ладьевидно-клиновидного сустава. Синовиальное влагалище длинного сгибателя большого пальца стопы (*vagina synovialis tendinis*

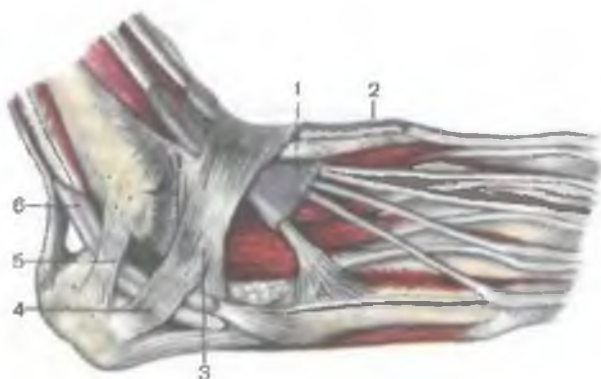


Рис. 203. Синовиальные влагалища сухожилий мышц — разгибателей пальцев стопы и малоберцовых мышц; вид с переднелатеральной стороны.

1 — синовиальное влагалище сухожилий мышцы — длинного разгибателя пальцев стопы; 2 — синовиальное влагалище мышцы — длинного разгибателя большого пальца стопы, 3 — нижний удерживатель сухожилий мышц-разгибателей; 4 — нижний удерживатель сухожилий малоберцовых мышц; 5 — верхний удерживатель сухожилий малоберцовых мышц; 6 — общее синовиальное влагалище малоберцовых мышц.

músculi flexóris hállucis lóngi) имеет длину около 9 см. Вверху оно поднимается на 3 см выше медиальной лодыжки, а на подошве продолжается до нижней поверхности первой клиновидной кости. Синовиальное влагалище сухожилия длинного сгибателя большого пальца стопы, прилегая кзади вплотную к суставной капсуле голеностопного сустава, нередко сообщается с его полостью. Иногда имеется сообщение между синовиальными влагалищами сухожилий длинного сгибателя пальцев и большого пальца стопы.

Позади латеральной лодыжки фасция голени также утолщается, образуя верхний и нижний удерживатели сухожилий малоберцовых мышц: *retináculum musculórum peroneórum (fibulárium) supérius et retináculum musculórum peroneórum (fibularium) inférius*, идущие от латеральной лодыжки к пяточной кости (рис. 203). Оба удерживателя сухожилий с латеральной стороны, а пяточная кость и латеральная лодыжка — медиально и спереди ограничивают латеральный лодыжковый канал, в котором лежат сухожилия длинной и короткой малоберцовых мышц. Под верхним удерживателем сухожилий малоберцовых мышц оба сухожилия находятся в одном общем для них синовиальном влагалище, которое выступает на 4—5 см выше верхнего удерживателя сухожилий (на 2,5—4,5 см выше середины латеральной лодыжки). Общее синовиальное влагалище на небольшом протяжении раз-

делено тонкой перегородкой на влагалища для сухожилий длинной и короткой малоберцовых мышц.

Под нижним удерживателем сухожилия малоберцовых мышц находятся уже два отдельных синовиальных влагалища. Далее книзу синовиальное влагалище короткой малоберцовой мышцы (длина его около 8 см) располагается сразу позади латеральной лодыжки и продолжается почти до места прикрепления сухожилия этой мышцы к бугристости V плюсневой кости. Синовиальное влагалище длинной малоберцовой мышцы уходит на подошву и достигает линии пяточно-кубовидного сустава. На подошве имеется также отдельное синовиальное влагалище сухожилия длинной малоберцовой мышцы, простирающейся от борозды кубовидной кости до места прикрепления ее сухожилия к медиальной клиновидной кости и к основаниям первых двух плюсневых костей. Общая длина синовиального влагалища сухожилия длинной малоберцовой мышцы около 10,5 см.

Фасции стопы. Фасция голени непосредственно переходит в фасции стопы. На тыле стопы **п о в е р х н о с т н а я п л а с т и н к а тыльной фасции стопы** (*fascia dorsalis pedis*) развита слабо. **Г л у б о к а я п л а с т и н к а тыльной фасции стопы** (межкостная фасция), покрывая тыльные межкостные мышцы, плотно срастается с надкостницей плюсневых костей. Между обеими пластинками тыльной фасции стопы располагаются сухожилия передней большеберцовой мышцы, длинных и коротких разгибателей пальцев стопы с их синовиальными влагалищами, кровеносные сосуды и нервы.

На подошве стопы толстая кожа посредством соединительнотканых перемычек соединена с подошвенным апоневрозом, являющимся частью собственной фасции подошвы стопы. Непосредственно под кожей подошвы стопы располагается толстая поверхностная фасция, которую называют **подошвенным апоневрозом** (*aponeurosis plantaris*) и которая почти на всем протяжении плотно сращена с нижней поверхностью короткого сгибателя пальцев, начинающегося от пяточной кости. На уровне плюсневых костей подошвенный апоневроз расширяется, истончается и разделяется на 4—5 плоских пучков, которые направляются к пальцам и вплетаются в стенки их фиброзных влагалищ (рис. 204). Продольные пучки апоневроза на уровне головок плюсневых костей укреплены поперечными пучками, которые образуют поверхностную поперечную связку плюсны. От верхней, обращенной к мышцам подошвы поверхности апоневроза в сагиттальной плоскости отходят две межмышечные перегородки, отделяющие среднюю группу мышц от медиальной и латеральной.

Медиальная межмышечная перегородка (подошвы) срастается с надкостницей пяточной, ладьевидной, медиальной клиновидной и первой плюсневой костей. Латеральная межмышечная перегородка прикрепляется к костно-фиброзному каналу сухо-

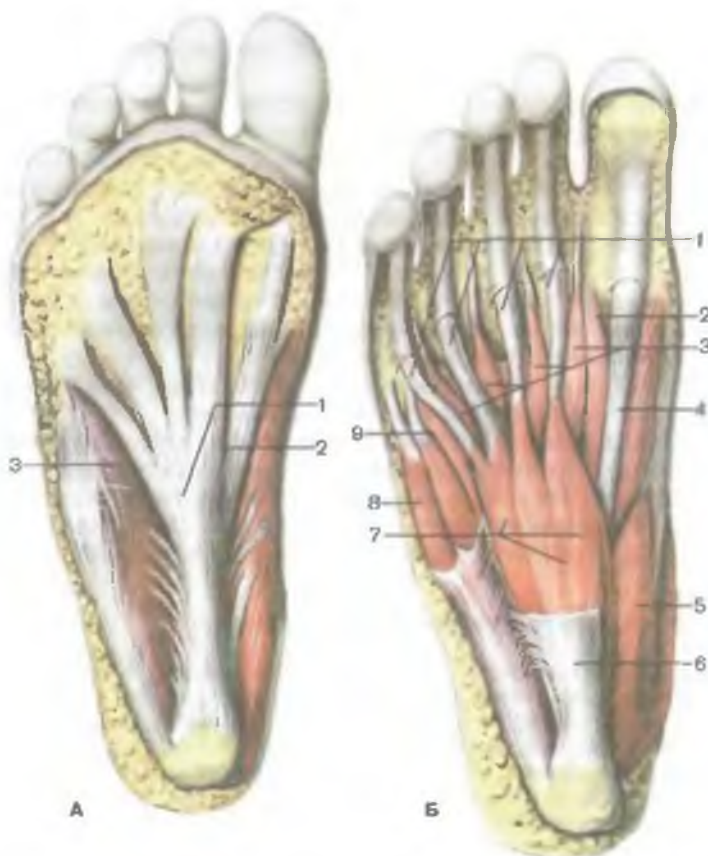

Рис. 204. Подошвенный апоневроз (А) и поверхностные мышцы (Б) подошвы стопы, правой.

А: 1 — подошвенный апоневроз; 2 — медиальная борозда подошвы; 3 — латеральная борозда подошвы. Б: 1 — сухожилия мышцы — короткого сгибателя пальцев стопы; 2 — мышца — короткий сгибатель большого пальца стопы; 3 — червеобразные мышцы; 4 — сухожилие длинного сгибателя большого пальца стопы; 5 — мышца, отводящая большой палец стопы; 6 — подошвенный апоневроз (отрезан); 7 — мышца — короткий сгибатель пальцев стопы; 8 — мышца, отводящая мизинец стопы; 9 — мышца — сгибатель мизинца стопы.

жилия длинной малоберцовой мышцы и к надкостнице пятой плюсневой кости.

В медиальном ложе располагаются две мышцы: отводящая большой палец и короткий сгибатель большого пальца стопы, а также сухожилие длинного сгибателя большого пальца стопы. Между пяточной костью (латерально) и мышцей, отводящей большой палец стопы (медиально), находится пяточный канал длиной 3—3,5 см, в котором проходит медиальный сосудисто-

нервный пучок (медиальные подошвенные артерия, вены и нерв).

Среднее фасциальное ложе разделяется пластинкой глубокой фасции на две части: на глубокое (верхнее), в котором залегают межкостные мышцы, и поверхностное (нижнее), в котором находятся два слоя мышц. В первом слое (нижнем) находятся короткий сгибатель пальцев стопы и квадратная мышца подошвы. Над ними, во втором (верхнем) слое, располагаются сухожилия длинного сгибателя пальцев стопы, червеобразные мышцы, мышца, приводящая большой палец стопы, а также сухожилие длинной малоберцовой мышцы, окруженное собственным синовиальным влагалищем.

В латеральном фасциальном ложе находятся мышца, отводящая мизинец, и короткий сгибатель мизинца.

На уровне пальцев, от линии пястно-фаланговых суставов до основания дистальных (ногтевых) фаланг, сухожилия длинных и коротких сгибателей пальцев (I—V) окружены (каждое в своем костно-фиброзном канале) синовиальными *влагалищами сухожилий пальцев стопы* (*vaginae tendinum digitorum pedis*).

Вопросы для повторения и самоконтроля

1. Где находятся сосудистая и мышечная лакуны? Какие структуры образуют их стенки и что эти лакуны содержат?
2. Назовите стенки бедренного канала. Чем образовано его глубокое и поверхностное кольцо?
3. Назовите стенки и содержимое приводящего канала. Где этот канал находится?
4. Где располагается голеноподколенный канал, чем образованы его стенки и что в этом канале находится?
5. Где располагаются и чем образованы стенки верхнего и нижнего мышечно-малоберцовых каналов и что они содержат?
6. Перечислите синовиальные влагалища сухожилий мышц — разгибателей и сгибателей пальцев стопы. Где расположены эти влагалища?
7. Назовите пассивные и активные затяжки сводов стопы (продольного и поперечного).

ОБЗОР ДВИЖЕНИЙ В СУСТАВАХ ТУЛОВИЩА И КОНЕЧНОСТЕЙ

Движения позвоночного столба происходят в соединениях позвоночника — межпозвоночных дисках и дугоотростчатых суставах. Вокруг фронтальной оси выполняются сгибание и разгибание. Общий объем движений (сгибание — разгибание) — 170—245°.

Разгибание позвоночного столба. *Мышцы, разгибающие позвоночный столб:* мышца, выпрямляющая позвоночник, и ее составные части: подвздошно-реберная мышца, длин-

нейшая мышца, поперечно-остистая мышца, остистая мышца, полуостистая мышца, многораздельные мышцы и мышцы — вращатели шеи, груди и поясницы. В верхней части туловища находятся трапециевидная мышца и ременные мышцы головы и шеи.

Сгибание позвоночного столба. Мышцы, сгибающие позвоночный столб: прямые мышцы живота, косые мышцы живота, лестничные мышцы, длинные мышцы шеи.

Наклон позвоночника в стороны — вправо и влево (из исходного вертикального положения) выполняется при одновременном сокращении мышц-сгибателей и мышц-разгибателей туловища, а также квадратной мышцы поясницы соответствующей стороны. Амплитуда этого движения в среднем 55° .

Вращение (скручивание) позвоночника происходит вокруг его вертикальной (продольной) оси (при стоянии — на 90° , сидя — на 54°). Мышцы, осуществляющие это движение: поперечно-остистая мышца, наружная косая мышца живота, лестничные мышцы соответствующей стороны; внутренняя косая мышца живота и ременная мышца головы и шеи противоположной стороны.

Движения ребер совершаются в реберно-позвоночных и грудино-реберных суставах. Амплитуда движений грудной клетки: в фазе вдоха при поднимании передних концов ребер и грудины грудная клетка смещается вверх на 1 см, грудина выдвигается вперед на 5 см, окружность груди увеличивается на 10 см.

В акте вдоха участвуют следующие мышцы: наружные межреберные мышцы, мышцы, поднимающие ребра, верхние задние зубчатые мышцы, лестничные мышцы.

В акте выдоха участвуют мышцы: поперечная мышца груди, внутренние межреберные мышцы, нижние задние зубчатые мышцы, прямые мышцы живота, наружная и внутренняя косые мышцы живота, поперечная мышца живота.

Движения головы происходят в атлантозатылочном суставе вокруг фронтальной, сагиттальной и вертикальной осей.

Разгибание головы (отклонение головы назад) осуществляют: трапециевидные, грудино-ключично-сосцевидные, ременные, полуостистые и длиннейшие мышцы головы, большие и малые задние прямые мышцы головы, верхние косые мышцы головы.

Сгибание головы (наклон кпереди) выполняют: длинные мышцы головы, передние прямые мышцы головы, латеральные прямые мышцы головы, а также надподъязычные и подподъязычные мышцы (при фиксированной нижней челюсти).

Наклон головы в сторону (вправо, влево) происходит при одновременном сокращении мышц-разгибателей и мышц-сгибателей соответствующей стороны.

Вращательные движения (повороты) головы вместе с атлантом вправо или влево (в срединном и ла-

теральных атлантоосевых суставах) вокруг зуба осевого позвонка выполняют следующие мышцы: ременная мышца головы, длиннейшая мышца головы, нижняя косая мышца головы своей стороны и грудино-ключично-сосцевидная мышца противоположной стороны.

Мышцы, осуществляющие движения нижней челюсти в височно-нижнечелюстных суставах. **Поднимают челюсть:** височные мышцы, жевательные мышцы, медиальные крыловидные мышцы. **Опускают нижнюю челюсть:** двубрюшные мышцы, подбородочно-подъязычные мышцы, челюстно-подъязычные мышцы, подподъязычные мышцы. **Движение нижней челюсти вперед:** двубрюшные мышцы, подбородочно-подъязычные мышцы. **Движение нижней челюсти назад** (выдвинутой вперед): височные мышцы (задние пучки). **Движение нижней челюсти в сторону:** латеральная крыловидная мышца (противоположной стороны).

Движения верхней конечности. Движение лопатки и ключицы в грудино-ключичном и акромиально-ключичном суставах. **Поднимают лопатку и ключицу:** мышца, поднимающая лопатку, ромбовидные мышцы, грудино-ключично-сосцевидная мышца, трапециевидная мышца (верхние пучки). **Опускают лопатку и ключицу:** трапециевидная мышца (нижние пучки), передняя зубчатая мышца, а также малая грудная мышца и подключичная мышца.

Движения лопатки вперед и в латеральную сторону: передняя зубчатая мышца, малая и большая грудные мышцы (с участием плечевой кости).

Движения лопатки назад и в медиальную сторону (к позвоночнику): трапециевидная мышца, ромбовидные мышцы, широчайшая мышца спины (с участием плечевой кости).

Вращение лопатки вокруг сагиттальной оси: нижний угол лопатки поворачивают снаружи передняя зубчатая (нижние зубцы) и трапециевидная (верхние пучки) мышцы, медиально (к позвоночнику) — большая ромбовидная мышца, малая грудная мышца.

Движение плеча в плечевом суставе: сгибание — разгибание (вокруг фронтальной оси) — в пределах 120° ; отведение — приведение (вокруг сагиттальной оси) — $70-80^\circ$; поворот вокруг продольной оси — 135° .

Отводят плечо: дельтовидная мышца, надостная мышца.

Приводят плечо: большая грудная мышца, широчайшая мышца спины, подлопаточная мышца, подостная мышца.

Сгибают плечо: дельтовидная мышца (передние пучки), большая грудная мышца, двуглавая мышца плеча, клювовидно-плечевая мышца.

Разгибают плечо: дельтовидная мышца (задние пучки), трехглавая мышца плеча (длинная головка), широчайшая мышца спины, большая круглая мышца, подостная мышца.

Поворачивают плечо внутрь: дельтовидная мышца (передние пучки), большая грудная мышца, широчайшая мышца спины, большая круглая мышца, подлопаточная мышца.

Поворачивают плечо наружи: дельтовидная мышца (задние пучки), большая круглая мышца, подостная мышца.

Движение предплечья в локтевом суставе. Размах движений (сгибание — разгибание) вокруг фронтальной оси — 150° . Поворот лучевой кости вместе с кистью вокруг продольной оси предплечья (пронация и супинация) — $90-150^\circ$. Движения в локтевом суставе выполняют следующие мышцы.

Сгибают предплечье: плечевая мышца, двуглавая мышца плеча, круглый пронатор.

Разгибают предплечье: трехглавая мышца плеча, локтевая мышца.

Поворачивают предплечье внутрь (пронация): мышца — круглый пронатор, квадратный пронатор.

Поворачивают предплечье наружи (супинация): мышца-супинатор, двуглавая мышца плеча.

Движения кисти в лучезапястном, межзапястном и среднезапястном суставах вокруг фронтальной оси возможны в диапазоне 100° , отведение — приведение (вокруг сагиттальной оси) — 80° .

Сгибают кисть: локтевой сгибатель запястья, лучевой сгибатель запястья, поверхностный сгибатель пальцев, глубокий сгибатель пальцев, длинный сгибатель большого пальца кисти, длинная ладонная мышца.

Разгибают кисть: мышцы — длинный и короткий разгибатель запястья, локтевой разгибатель запястья, разгибатель пальцев, длинный разгибатель большого пальца кисти, разгибатель мизинца.

Отводят кисть: мышцы — лучевой сгибатель запястья, длинный и короткий разгибатели запястья (при одновременном сокращении).

Отводят кисть: мышцы — локтевой сгибатель запястья, локтевой разгибатель (при одновременном сокращении).

Движения пальцев кисти осуществляются в пястно-фаланговых суставах вокруг фронтальной оси (сгибание — разгибание), а также отведение — приведение (вокруг сагиттальной оси) круговые движения и пассивное вращение вокруг продольной оси. Большой палец кисти и мизинец могут противопоставляться друг другу. Движения большого пальца кисти выполняют следующие мышцы.

Сгибают большой палец: длинный сгибатель большого пальца кисти, короткий сгибатель большого пальца кисти.

Разгибают большой палец: короткий и длинный разгибатели большого пальца кисти.

Отводят большой палец кисти: длинная и короткая мышцы, отводящие большой палец кисти.

Приводят большой палец: мышца, приводящая большой палец кисти.

Противопоставление: мышца, противопоставляющая большой палец.

Сгибают II—V пальцы кисти следующие мышцы: поверхностный и глубокий сгибатели пальцев (фаланги этих пальцев сгибают также межкостные и червеобразные мышцы).

Разгибают пальцы: мышца — разгибатель пальцев.

Приведение к среднему пальцу — ладонные межкостные мышцы.

Отведение от среднего пальца — тыльные межкостные мышцы.

Движения нижней конечности. Движения бедра осуществляются в тазобедренном суставе и выполняются вокруг трех осей (трехосный — многоосный сустав). Сгибание — разгибание (вокруг фронтальной оси) возможно в пределах 80° — при выпрямленной конечности и до 120° — при положении голени, согнутой в коленном суставе. Отведение и приведение (вокруг сагитальной оси) выполняется в пределах 70 — 75° , поворот вокруг продольной оси — до 55° .

Сгибание бедра: подвздошно-поясничная мышца, прямая мышца бедра, портняжная мышца, напрягатель широкой фасции, гребенчатая мышца.

Разгибают бедро: большая ягодичная мышца, двуглавая мышца бедра, полуперепончатая мышца, полусухожильная мышца.

Приводят бедро: большая приводящая мышца, длинная приводящая мышца, короткая приводящая мышца, гребенчатая мышца, тонкая мышца.

Отводят бедро: средняя и малая ягодичные мышцы.

Поворачивают бедро внутрь: средняя ягодичная мышца (передние пучки), малая ягодичная мышца, напрягатель широкой фасции.

Поворачивают бедро наружу: большая, средняя и малая ягодичные мышцы, портняжная мышца, подвздошно-поясничная мышца, квадратная мышца бедра, наружная и внутренняя запирающие мышцы.

Движения в коленном суставе: вокруг фронтальной оси до 135° (сгибание) и до 3° (разгибание). Поворот голени вокруг продольной оси — до 10° .

Сгибают голень: двуглавая мышца бедра, полуперепончатая мышца, полусухожильная мышца, подколенная и икроножная мышцы.

Поворачивают голень кнутри (при согнутом колене): полуперепончатая и полусухожильная мышцы, портняжная мышца и икроножная мышца (медиальная головка).

Поворот голени кнаружи: икроножная мышца, двуглавая мышца бедра (латеральная головка).

Движения стопы в голеностопном и тарано-пяточно-ладье-видном суставах происходят вокруг фронтальной оси (сгибание — разгибание) на величину до 70° , отведение — приведение — до 60° , поворот вокруг продольной оси (пронация — супинация) — 20° .

Сгибают стопу: трехглавая мышца голени, длинный сгибатель пальцев, задняя большеберцовая мышца, длинный сгибатель большого пальца стопы.

Разгибают стопу: передняя большеберцовая мышца, длинный разгибатель большого пальца стопы, длинный разгибатель пальцев.

Приводят стопу: передняя и задняя большеберцовые мышцы.

Отводят стопу: длинная малоберцовая мышца, короткая малоберцовая мышца.

Поворачивают стопу внутрь: длинная и короткая малоберцовые мышцы.

Поворачивают стопу кнаружи: передняя и задняя большеберцовые мышцы, длинный сгибатель пальцев, короткий сгибатель большого пальца стопы.

Движения пальцев стопы (в отличие от пальцев кисти) возможны в малых пределах, главным образом вокруг фронтальной оси (сгибание — разгибание). Большой палец стопы обладает несколько большей подвижностью по сравнению с другими пальцами стопы.

Сгибают большой палец: длинный и короткий разгибатели большого пальца стопы.

Приводят большой палец: мышца, приводящая большой палец стопы.

Отводят большой палец: мышца, отводящая большой палец стопы.

Сгибают II—V пальцы стопы длинный и короткий сгибатели пальцев стопы. **Разгибают эти пальцы** длинный и короткий разгибатели пальцев стопы.

ЭЛЕМЕНТЫ СТАТИКИ И ДИНАМИКИ ТЕЛА ЧЕЛОВЕКА.

ЦЕНТР ТЯЖЕСТИ

Вертикальное положение тела человека, перемещение его в пространстве, различные виды движений (ходьба, бег, прыжки) сложились в процессе длительной эволюции вместе со становлением человека как вида. В процессе антропогенеза, в связи с переходом предков человека к наземным условиям существова-

ния, а затем и к перемещению на двух (нижних) конечностях существенно изменилась анатомия всего организма, отдельных его частей, органов, включая и опорно-двигательный аппарат. Прямохождение освободило верхнюю конечность от опорно-двигательной функции. Верхняя конечность превратилась в орган труда — руку и в дальнейшем могла совершенствоваться в ловкости движений. Эти изменения как результат качественно новой функции отразились на строении всех составных частей пояса и свободного отдела верхней конечности. Плечевой пояс служит не только опорой свободной верхней конечности, он значительно увеличивает ее подвижность. Благодаря тому что лопатка соединяется со скелетом туловища главным образом при помощи мышц, она приобретает большую свободу движений. Лопатка участвует во всех движениях, которые совершает ключица. Кроме того, лопатка может свободно перемещаться независимо от ключицы. В многоосном шаровидном плечевом суставе, который почти со всех сторон окружен мышцами, анатомические особенности строения позволяют производить движения по большим дугам во всех плоскостях. Особенно заметно специализация функций отразилась на строении кисти. Благодаря развитию длинных, очень подвижных пальцев (в первую очередь большого пальца) кисть превратилась в сложный орган, выполняющий тонкие, дифференцированные действия.

Нижняя конечность, приняв на себя всю тяжесть тела, приспособилась исключительно к опорно-двигательной функции. Вертикальное положение тела, прямохождение отразились на строении и функциях пояса (таза) и свободного отдела нижней конечности. Пояс нижних конечностей (тазовый пояс) как прочная арочная конструкция приспособился к передаче тяжести туловища, головы, верхних конечностей на головки бедренных костей. Установившийся в процессе антропогенеза наклон таза на $45-65^\circ$ способствует перенесению на свободные нижние конечности тяжести тела в наиболее благоприятных для вертикального положения тела биомеханических условиях. Стопа приобрела сводчатое строение, что увеличило ее способность противостоять тяжести тела и выполнять роль гибкого рычага при его перемещении. Сильно развилась мускулатура нижней конечности, которая приспособилась к выполнению статических и динамических нагрузок. По сравнению с мышцами верхней конечности мышцы нижней конечности имеют большую массу.

На нижней конечности мышцы имеют обширные поверхности опоры и приложения мышечной силы. Мышцы нижней конечности крупнее и сильнее, чем верхней конечности. На нижней конечности разгибатели развиты больше, чем сгибатели. Это связано с тем, что разгибатели играют большую роль в удержании тела в вертикальном положении и при передвижении (ходьба, бег).

На руке сгибатели плеча, предплечья и кисти сосредоточены на передней стороне, поскольку работа, производимая руками, совершается впереди туловища. Хватательные движения производятся кистью, на которую действует большее число сгибателей, чем разгибателей. Поворачивающих мышц (пронаторы, супинаторы) у верхней конечности также больше, чем у нижней. У верхней конечности они развиты намного лучше, чем у нижней. Масса пронаторов и супинаторов руки относится к остальным мышцам верхней конечности как 1:4,8. У нижней конечности отношение массы поворачивающих мышц к остальным равно 1:29,3.

Фасции, апоневрозы у нижней конечности в связи с большим проявлением силы при статических и динамических нагрузках развиты значительно лучше, чем у верхней конечности. У нижней конечности имеются дополнительные механизмы, которые способствуют удержанию тела в вертикальном положении и обеспечивают передвижение его в пространстве. Пояс нижней конечности почти неподвижно соединен с крестцом и представляет собой естественную опору туловища. Стремлению таза опрокинуться кзади на головках бедренных костей препятствуют сильно развитая подвздошно-бедренная связка тазобедренного сустава и сильные мышцы. Кроме того, вертикаль тяжести тела, проходящая впереди поперечной оси коленного сустава, механически способствует удержанию коленного сустава в разогнутом положении.

На уровне голеностопного сустава при стоянии увеличивается площадь соприкосновения между суставными поверхностями костей голени и таранной кости. Этому способствует тот факт, что медиальная и латеральная лодыжки охватывают передний, более широкий отдел блока таранной кости. Кроме того, фронтальные оси правого и левого голеностопных суставов устанавливаются друг к другу под углом, открытым кзади. Вертикаль тяжести тела проходит впереди по отношению к голеностопным суставам. Это приводит как бы к ущемлению переднего, более широкого отрезка блока таранной кости между медиальной и латеральной лодыжками. Суставы верхней конечности (плечевой, локтевой, лучезапястный) таких тормозных механизмов не имеют.

Глубоким изменениям в процессе антропогенеза подверглись кости, мышцы туловища, особенно осевого скелета — позвоночного столба, который является опорой для головы, верхних конечностей, органов грудной и брюшной полостей. В связи с прямохождением образовались изгибы позвоночника, развилась мощная дорсальная мускулатура. Кроме того, позвоночник практически неподвижно соединен в парном прочном крестцово-подвздошном сочленении с поясом нижних конечностей (с тазовым поясом), который в биомеханическом отношении служит распределителем тяжести туловища на головки бедренных костей (на нижние конечности).

Наряду с анатомическими факторами — особенностями строения нижней конечности, туловища, выработанными в процессе антропогенеза для поддержания тела в вертикальном положении, обеспечения устойчивого равновесия и динамики, особое внимание должно быть уделено положению центра тяжести тела.

Общим центром тяжести (ОЦТ) человека называют точку приложения равнодействующих всех сил тяжести частей его тела. Согласно данным М.Ф.Иваницкого, ОЦТ располагается на уровне I—V крестцовых позвонков и проецируется на переднюю поверхность тела выше лобкового симфиза. Положение ОЦТ по отношению к продольной оси тела и позвоночного столба зависит от возраста, пола, костей скелета, мышц и отложений жира. Кроме того, наблюдаются суточные колебания положения ОЦТ в связи с укорочением или удлинением позвоночного столба, которые возникают из-за неравномерных физических нагрузок днем и ночью. У пожилых и старых людей положение ОЦТ зависит также от осанки. У мужчин ОЦТ располагается на уровне III поясничного — V крестцового позвонков, у женщин — на 4—5 см ниже, чем у мужчин, и соответствует уровню от V поясничного до I копчикового позвонка. Это зависит, в частности, от большего, чем у мужчин, отложения подкожного жира в области таза и бедер. У новорожденных ОЦТ находится на уровне V—VI грудных позвонков, а затем постепенно (до 16—18 лет) опускается вниз и перемещается несколько кзади.

Положение ОЦТ тела человека зависит также от типа телосложения. У лиц долихоморфного типа телосложения (у астеников) ОЦТ располагается относительно ниже, чем у лиц брахиморфного типа телосложения (у гиперстеников).

В результате исследований было установлено, что ОЦТ тела человека находится обычно на уровне II крестцового позвонка. Отвесная линия центра тяжести проходит на 5 см позади поперечной оси тазобедренных суставов, примерно на 2,6 см кзади от линии, соединяющей большие вертелы, и на 3 см кпереди от поперечной оси голеностопных суставов. Центр тяжести головы располагается немного кпереди от поперечной оси атлантозатылочных суставов. Общий центр тяжести головы и туловища находится на уровне середины переднего края X грудного позвонка.

Для сохранения устойчивого равновесия тела человека на плоскости необходимо, чтобы перпендикуляр, опущенный из его центра тяжести, падал на площадь, занимаемую обеими ступнями. Тело стоит тем прочнее, чем шире площадь опоры и чем ниже расположен центр тяжести. Для вертикального положения тела человека сохранение равновесия является главной задачей. Однако, напрягая соответствующие мышцы, человек может удержать тело в различных положениях (в известных пре-

делах) даже тогда, когда проекция центра тяжести выведена за пределы площади опоры (сильный наклон туловища вперед, в стороны и т.д.). Вместе с тем стояние и передвижение тела человека нельзя считать устойчивыми. При относительно длинных ногах человек имеет сравнительно небольшую площадь опоры. Поскольку общий центр тяжести тела у человека расположен сравнительно высоко (на уровне II крестцового позвонка), а опорная площадь (площадь двух подошв и пространства между ними) незначительна, устойчивость тела очень невелика. В состоянии равновесия тело удерживается силой мышечных сокращений, что предотвращает его от падения. Части тела (голова, туловище, конечности) при этом занимают соответствующее каждой из них положение. Однако если будет нарушено соотношение частей тела (например, вытягивание рук вперед, сгибание позвоночника при стоянии и т.д.), то соответственно изменяются положение и равновесие других частей тела. Статические и динамические моменты действия мускулатуры находятся в прямой связи с положением центра тяжести тела. Поскольку центр тяжести всего тела располагается на уровне II крестцового позвонка позади поперечной линии, соединяющей центры тазобедренных суставов, стремлению туловища (вместе с тазом) опрокинуться назад противостоят сильно развитые мышцы и связки, укрепляющие тазобедренные суставы. Так обеспечивается равновесие всей верхней части тела, удерживающейся на ногах в вертикальном положении.

Стремление тела упасть вперед при стоянии обусловлено прохождением вертикали центра тяжести впереди (на 3—4 см) от поперечной оси голеностопных суставов. Падению противостоят действия мышц задней поверхности голени. Если отвесная линия центра тяжести переместится еще дальше кпереди — к пальцам, то сокращением задних мышц голени пятка приподнимается, отрывается от плоскости опоры, отвесная линия центра тяжести перемещается вперед и опорой служат пальцы стопы.

Кроме опорной, нижние конечности выполняют локомоторную функцию, перемещая тело в пространстве. Например, при ходьбе тело человека совершает поступательное движение, попеременно опираясь то на одну, то на другую ногу. При этом ноги поочередно совершают маятникообразные движения. При ходьбе одна из нижних конечностей в определенный момент является опорой (задней), другая — свободной (передней). При каждом новом шаге свободная нога становится опорной, а опорная выносится вперед и делается свободной.

Сокращение мышц нижней конечности при ходьбе заметно усиливают изогнутость подошвы стопы, увеличивают кривизну ее поперечного и продольных сводов. Одновременно в этот момент туловище несколько наклоняется вперед вместе с тазом на головках бедренных костей. Если первый шаг начат правой

ногой, то правая пятка, затем середина подошвы и пальцы поднимаются над плоскостью опоры, правая нога сгибается в тазобедренном и коленном суставах и выносится вперед. Одновременно тазобедренный сустав этой стороны и туловище следуют вперед за свободной ногой. Эта (правая) нога энергичным сокращением четырехглавой мышцы бедра выпрямляется в коленном суставе, касается поверхности опоры и становится опорной. В этот момент другая, левая нога (до этого момента задняя, опорная) отрывается от плоскости опоры, выносится вперед, становясь передней, свободной ногой. Правая нога в это время остается позади в качестве опорной. Вместе с нижней конечностью и тело передвигается вперед и несколько вверх. Так обе конечности поочередно проделывают одни и те же движения в строго определенной последовательности, подпирая тело то с одной, то с другой стороны и толкая его вперед. Однако во время ходьбы не бывает момента, чтобы обе ноги были одновременно оторваны от поверхности земли (плоскость опоры). Передняя (свободная) конечность всегда успевает коснуться плоскости опоры пяткой раньше, чем задняя (опорная) нога полностью отделится от нее. Этим ходьба отличается от бега и прыжков. Вместе с тем при ходьбе присутствует момент, когда обе ноги одновременно касаются земли, причем опорная — всей подошвы, а свободная — пальцами. Чем быстрее ходьба, тем короче момент одновременного прикосновения обеих ног к плоскости опоры.

Проследившая при ходьбе изменения положения центра тяжести, можно отметить движение всего тела вперед, вверх и стороны в горизонтальной, фронтальной и сагиттальной плоскостях. Наибольшее смещение происходит вперед в горизонтальной плоскости. Смещение вверх и вниз составляет 3—4 см, а в стороны (боковые качания) — 1—2 см. Характер и степень этих смещений подвержены значительным колебаниям и зависят от возраста, пола и индивидуальных особенностей. Совокупность этих факторов обуславливает индивидуальность походки, которая может изменяться под влиянием тренировки. В среднем длина обычного спокойного шага составляет 66 см и занимает время 0,6 с.

При ускорении ходьбы шаг переходит в бег. Бег отличается от ходьбы тем, что при нем имеют место попеременно только опора и касание площади опоры то одной, то другой ногой.

ВОЗРАСТНАЯ АНАТОМИЯ МЫШЦ

У новорожденного скелетные мышцы развиты сравнительно хорошо, составляют 20—22 % общей массы тела. У детей 1—2 лет масса мышц уменьшается до 16,6 %. В возрасте 6 лет в связи с высокой двигательной активностью ребенка масса скелетных мышц достигает 21,7 % и в дальнейшем продолжает уве-

личиваться. У женщин масса мышц равна 33 %, у мужчин — 36 % массы тела.

У новорожденного мышечные волокна в пучках лежат рыхло, толщина пучков небольшая — от 4 до 22 мкм. В дальнейшем рост мышц происходит неравномерно в зависимости от их функциональной активности. В первые годы жизни ребенка быстро растут мышцы верхней и нижней конечностей. В период от 2 до 4 лет усиленно растут длинные мышцы спины и большая ягодичная мышца. Мышцы, обеспечивающие вертикальное положение тела, интенсивно растут после 7 лет, особенно у подростков 12—16 лет. В возрасте старше 18—20 лет поперечник мышечных волокон достигает 20—90 мкм. У людей 60—70 лет мышцы частично атрофируются, сила их заметно уменьшается.

Фасции у новорожденного слабо выражены, тонкие, рыхлые, от мышц отделяются легко. Формирование фасций начинается с первых месяцев жизни ребенка, что взаимосвязано с функциональной активностью мышц.

Мышцы головы, в том числе мимические, у новорожденного тонкие, слабые. Лобное и затылочное брюшки затылочно-лобной мышцы выражены сравнительно хорошо, хотя сухожильный шлем развит слабо и рыхло соединен с надкостницей костей крыши черепа, что благоприятствует образованию гематом при родовых травмах. Слабо развиты у новорожденного жевательные мышцы. В период прорезывания молочных зубов (особенно коренных) они становятся толще и сильнее. В этот период наблюдаются сравнительно большие скопления жировой ткани между поверхностным и глубоким листками височной фасции над скуловой дугой, между височной фасцией и височной мышцей, между этой мышцей и надкостницей. Кнаружи от щечной мышцы образуется жировое тело щеки, что придает лицу характерные для новорожденного и детей первых лет жизни округлые очертания.

Мышцы шеи у новорожденного тонкие, дифференцируются постепенно. Окончательного развития они достигают к 20—25 годам. У новорожденных и детей до 2—3 лет соответственно более высокому положению границ шеи треугольники шеи находятся несколько выше, чем у взрослого человека. Характерное для взрослых людей положение треугольники шеи занимают после 15 лет.

Пластинки шейной фасции у новорожденного очень тонкие, рыхлой соединительной ткани в межфасциальных пространствах мало. Количество ее заметно возрастает лишь к 6—7 годам. С 20 до 40 лет количество рыхлой соединительной ткани в межфасциальных пространствах изменяется мало, а после 60—70 лет уменьшается.

Из мышц груди наиболее ярко выражены возрастные особенности диафрагмы. У новорожденного и детей до 5 лет она расположена высоко, что связано с горизонтальным положением ребер.

Купол диафрагмы у новорожденного более выпуклый, сухожильный центр занимает относительно малую площадь. По мере расправления легких в процессе дыхания выпуклость диафрагмы уменьшается. У пожилых людей диафрагма уплощена. После 60—70 лет в мышечной части диафрагмы обнаруживаются признаки атрофии на фоне увеличения размеров сухожильного центра.

У новорожденного слабо развиты мышцы живота. Слабое развитие мышц, апоневрозов и фасций способствует образованию выпуклой формы брюшной стенки у детей до 3—5 лет. Мышцы и апоневрозы тонкие. Мышечная часть наружной косой мышцы живота относительно короче. У внутренней косой мышцы живота нижние пучки развиты лучше, чем верхние, у мальчиков часть пучков присоединяется к семенному канатику. Сухожильные перемычки прямой мышцы живота расположены высоко и в раннем детстве не всегда симметричны на обеих сторонах. Поверхностное паховое кольцо образует воронкообразное выпячивание, больше выраженное у девочек. Медиальная ножка апоневроза наружной косой мышцы живота развита лучше латеральной, которая усилена пучками загнутой (возвратной) связки. Межножковые волокна у новорожденных отсутствуют. Они появляются лишь на втором году жизни. Лакунарная связка выражена хорошо. Поперечная фасция тонкая, предбрюшинного скопления жировой ткани почти нет. Пупочное кольцо у новорожденного еще не сформировано, особенно в верхней части, в связи с чем возможно образование пупочных грыж. В отличие от взрослых у новорожденных и детей первых лет жизни у мышц предплечья и голени мышечное брюшко значительно длиннее сухожильной части. На задней поверхности голени глубокие мышцы представляют собой единый мышечный пласт. Развитие мышц верхней конечности опережает развитие мышц нижней конечности. Масса мышц верхней конечности по отношению к массе всей мускулатуры у новорожденного составляет 27 % (у взрослого 28 %), а нижней конечности — 38 % (у взрослого 54 %).

Вопросы для повторения и самоконтроля

1. Назовите основные анатомические и функциональные различия мышц верхней и нижней конечностей, приобретенные в связи с прямохождением.
2. Где располагается центр тяжести тела человека? Какова его роль в поддержании устойчивого равновесия?
3. С какой стороны должны обходить вертикаль силы тяжести поперечные оси тазобедренного, коленного, голеностопного суставов (для поддержания вертикального положения тела)?
4. В какой последовательности происходит смена опорной и свободной ног при ходьбе? Чем отличается бег от ходьбы?
5. Назовите особенности строения, развития мышц у новорожденных, детей и взрослых людей.

УЧЕНИЕ О ВНУТРЕННОСТЯХ — СПЛАНХНОЛОГИЯ (SPLANCHNOLOGIA)

Внутренние органы, или внутренности (*víscera, splánchna*), располагаются в области головы и шеи, в грудной, брюшной и тазовой полостях. Внутренности участвуют в обменных функциях организма, его снабжении питательными и энергетическими веществами и выведении продуктов обмена веществ.

В соответствии с развитием, особенностями топографии, анатомией, функциями внутренности подразделяют по принадлежности к различным системам и аппаратам органов. Различают пищеварительную и дыхательную системы, а также мочевую и половую, которые объединяют в мочеполовой аппарат. Органы пищеварительной системы находятся в области головы, шеи, грудной и брюшной полостях и полости таза. Органы дыхания расположены в области головы и шеи, грудной полости, мочеполовые органы — в брюшной и тазовой полостях. В грудной полости рядом с органами дыхания и пищеварительной системы располагается сердце — важнейший гемодинамический орган, в брюшной полости — селезенка (орган иммунной системы). Особое положение занимают эндокринные железы (железы внутренней секреции), находящиеся в различных областях тела.

Внутренние органы по их строению подразделяются на паренхиматозные и полые (трубчатые).

Паренхиматозные органы образованы паренхимой, рабочей тканью, выполняющей специализированные функции органа, и соединительнотканной стромой, которая формирует капсулу и отходящие от нее соединительнотканые прослойки (трабекулы). Строма осуществляет опорную, трофическую функции, содержит кровеносные и лимфатические сосуды, нервы. К паренхиматозным органам относят поджелудочную железу, печень, почки, легкие и др.

Полые органы характеризуются наличием просвета, имеют вид трубок различного диаметра. Несмотря на различия в форме и названии, полые внутренние органы имеют сходные черты строения их стенок. В стенках трубчатых органов различают следующие слои-оболочки: слизистую оболочку, расположенную со стороны просвета органа, подслизистую основу,

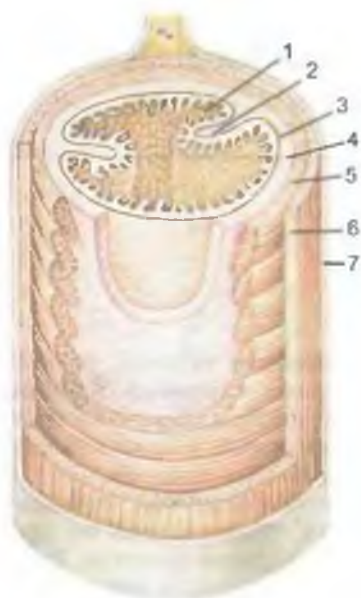


Рис. 205. Строение стенки тонкой кишки; поперечно-продольный разрез.

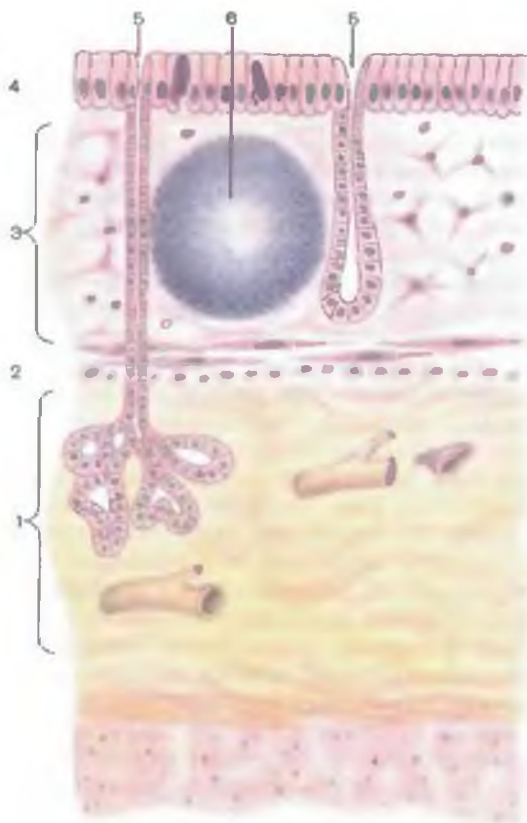
1 — слизистая оболочка; 2 — складка слизистой оболочки; 3 — мышечная пластинка слизистой оболочки; 4 — подслизистая основа; 5 — круговой слой мышечной оболочки; 6 — продольный слой мышечной оболочки; 7 — наружная (серозная) оболочка.

мышечную оболочку и наружную оболочку — адвентицию (или серозную оболочку) (рис. 205). Некоторые трубчатые органы (трахея, бронхи) имеют в своих стенках хрящи (хрящевой скелет).

Слизистая оболочка (*túnica mucósa*) образует внутреннюю оболочку трубчатых органов пищеварительной, дыхательной систем и органов мочеполового аппарата (рис. 206). В слизистой оболочке различают эпителиальный покров и собственную пластинку слизистой оболочки. **Эпителий** (*epithélium*) покрывает внутреннюю поверхность слизистой оболочки и в зависимости от функциональных особенностей может быть многослойным плоским (ротовая полость, глотка, пищевод, конечная часть прямой кишки), переходным (мочевыводящие пути), однослойным цилиндрическим (желудок, толстая кишка), призматическим (толстая кишка, трахея). Эпителий может быть многоядным реснитчатым (носовая полость, гортань). Эпителиальные клетки составляют непрерывный пласт благодаря наличию между ними межклеточных контактов (зоны смыкания, десмосом). Эпителиальный покров характеризуется наличием полярности, которая проявляется различным строением апикального и базального отделов всего эпителиального пласта и составляющих его клеток. Эпителиальному покрову свойственна высокая способность к регенерации. Он выполняет защитную функцию в отношении подлежащих тканей. У неко-

Рис. 206. Строение слизистой оболочки (схема).

1 — подслизистая основа; 2 — мышечная пластинка слизистой оболочки; 3 — собственная пластинка слизистой оболочки; 4 — эпителиальный покров (однослойный эпителий); 5 — железы; 6 — лимфоидный узелок.



торых органов (кишечник, почки, желчный пузырь и др.) эпителиальные клетки осуществляют избирательное всасывание. Среди эпителиальных клеток располагаются секреторные клетки (одноклеточные железы), выделяющие слизь. Слизь способствует поддержанию влажности слизистой оболочки, защищает эпителиальный покров.

Эпителий располагается на базальной мембране. Базальная мембрана является эластической опорой для эпителиальной выстилки, служит барьером при фильтрации или диффузии веществ. Через мембрану осуществляется питание покровного эпителия со стороны подлежащей ткани, с которой эпителий находится в тесных взаимоотношениях. Базальная мембрана имеет толщину около 1 мкм. Она представлена аморфным веществом и фибриллярными (ретикулярными) волокнами. Мембрана содержит углеводно-белково-липидные комплексы. В базальных мембранах описаны многочисленные круглые и овальные фенестры диаметром 2,5—4,0 мкм. Фенестры соответствуют

по расположению участкам контактов между базальной мембраной и прилежащими к ней отростками фибробластов.

Кнаружи от базальной мембраны у трубчатых органов располагается собственная пластинка слизистой оболочки (*lámina própria mucósaе*). Она построена из рыхлой волокнистой соединительной ткани, в которой находятся многочисленные кровеносные и лимфатические сосуды, нервные волокна, клетки лимфоидного ряда (лимфоциты, плазмоциты) и их скопления, многочисленные железы. Собственная пластинка слизистой оболочки является опорой для покровного эпителия, обеспечивает его питание, участвует в процессах всасывания из просвета органа жидкости, продуктов переваривания пищи (тонкая кишка).

На границе слизистой оболочки и подслизистой основы находится мышечная пластинка слизистой оболочки (*lámina muscularis mucósaе*), образованная тонким слоем гладкомышечных клеток (1—3 миоцита). У некоторых органов (язык, десны) мышечная пластинка отсутствует. При сокращении мышечная пластинка способствует образованию складок слизистой оболочки. Описаны два типа конструкции мышечной пластинки слизистой оболочки, что наиболее типично для органов пищеварительной системы. У тех органов, слизистая оболочка которых покрыта плоским эпителием, а также у органов с выраженной функцией всасывания (желудок, тонкая, толстая кишка) гладкомышечные клетки мышечной пластинки переплетаются между собой, образуя структуру, напоминающую решетку. В органах с преимущественно секреторной функцией миоциты мышечной пластинки имеют различную ориентацию.

Подслизистая основа (*téla submucósa*), расположенная кнаружи от слизистой оболочки, также состоит из рыхлой волокнистой соединительной ткани, богатой эластическими волокнами. В подслизистой основе много кровеносных и лимфатических сосудов, формирующих сосудистые сплетения. Многочисленные нервные волокна образуют подслизистое нервное сплетение (*мейсснеровское*). Благодаря эластичности подслизистая основа способствует образованию складок слизистой оболочки. В тех органах, в которых подслизистая основа слабо выражена, тонкая, складки слизистой оболочки низкие, редкие или вообще не образуются. В подслизистой основе, как и в слизистой оболочке, располагаются различные многоклеточные железы, выделяющие не только слизь, но и разные биологически активные вещества (например, пищеварительные ферменты). Некоторые железы (большие слюнные железы и др.) находятся рядом с полым органом и связаны с ним выводным протоком, открывающимся на поверхности эпителия.

Железы имеют различную форму (рис. 207). Многоклеточные простые железы по форме напоминают неразветвленные трубочки или мешочки. У более сложных многоклеточных желез начальный (секреторный) отдел разветвлен (разделен) на

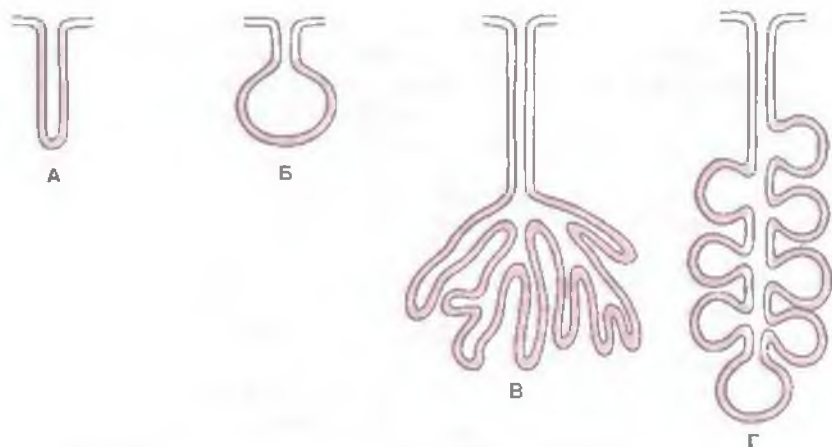


Рис. 207. Строение многоклеточных экзокринных желез (схема).

А — простая трубчатая железа. Б — простая альвеолярная железа. В — разветвленная трубчатая железа. Г — разветвленная альвеолярная железа.

много мешочков, которые открываются в общий для них выводной проток. Эпителиальные компоненты желез обозначают термином «паренхима». Она образована секреторными единицами (отделами) железы и системой выводных протоков. Секреторная единица (начальная часть железы) образована комплексом чаще всего из 10—20 эпителиальных клеток, расположенных на общей базальной мембране. Кнаружи от базальной мембраны располагаются миоэпителиальные (корзинчатые) клетки, окружающие длинными цитоплазматическими отростками секреторные единицы. Сокращение цитоплазматических отростков, содержащих миофиламенты, способствует выведению секрета из секреторных клеток в полость секреторной части и из протоков желез. Некоторые железы (в стенках пищевода, гортани и других органов) содержат также отдельные эндокринные клетки. Продукты их секреции (биологически активные амины и др.) не попадают в просвет железы, а всасываются в расположенные по соседству кровеносные капилляры.

От полости (просвета) секреторных единиц экзокринной железы начинаются протоки, стенки которых также образованы эпителиоцитами. В начальных отделах выводных протоков эпителий их стенок часто также выполняет секреторную функцию. Протоки, соединяясь друг с другом, увеличиваются в калибре, образуют *общий (главный) выводной проток* (*ductus glandulae*). Он направляется к поверхности покровного эпителия трубчатого органа, образуя местами ампулообразные расширения. Эти расширения могут служить дополнительными резервуарами для накопления секрета.

Соединительнотканый компонент железы (строма) представлен капсулой и соединительноткаными перегородками, разделяющими участки железистой паренхимы на секреторные единицы. Строма выполняет опорную, защитную функции, в ней проходят сосуды и нервы, содержатся лимфоидные элементы. Крупные участки железы носят название *д о л ь е й*, мелкие — *д о л ь к*. Соединительнотканые перегородки между долями называются междольевыми, между дольками — междольковыми трабекулами.

Мышечная оболочка (*túnica musculáris*) трубчатых органов построена из гладкомышечных клеток (гладкие миоциты). В составе мышечной оболочки миоциты образуют два слоя: *внутренний циркулярный (круговой)* и *наружный — продольный*. Внутренний круговой слой при своем сокращении суживает просвет трубчатого органа. При сокращении продольного (наружного) слоя стенки трубчатого органа укорачиваются, просвет его расширяется. Между этими гладкомышечными слоями имеется тонкая межмышечная соединительнотканая прослойка, в которой располагаются кровеносные и лимфатические сосуды, многочисленные нервные волокна, образующие *межмышечное нервное сплетение (ауэрбаховское)*.

Мышечная оболочка трубчатых органов выполняет важные функции. У органов пищеварительной системы благодаря мышечному тону и способности к ритмичным сокращениям (перистальтические движения) мышечная оболочка обеспечивает перемешивание и перемещение содержимого в направлении от ротовой полости в сторону анального отверстия. У органов дыхания мышечная оболочка регулирует просвет бронхов, а у трубчатых органов мочеполового аппарата — просвет мочевыводящих и половых путей.

У начальных отделов пищеварительной системы (полость рта, глотка, верхняя часть пищевода) и в конце его (конечный отдел прямой кишки), у некоторых органов дыхания (гортань) мышечная оболочка представлена поперечнополосатой мышечной тканью. В остальных трубчатых органах мышечная оболочка образована гладкомышечными элементами.

Циркулярный мышечный слой в некоторых местах образует утолщения — *с ф и н к т е р ы (с ж и м а т е л и)*, способные суживать просвет трубчатого органа и контролировать продвижение содержимого по его просвету. Некоторые сфинктеры постоянные, встречаются у всех людей. Например, на границе желудка и двенадцатиперстной кишки расположен желудочно-двенадцатиперстный (пилорический) сфинктер, у конечного отдела прямой кишки — внутренний непроизвольный сфинктер. У выхода из мочевого пузыря всегда имеется мочепузырный сфинктер. Другие сфинктеры непостоянные. Они анатомически слабо выражены, но в этих местах круговой мышечный слой способен суживать просвет органа. Такие участки циркулярного

мышечного слоя принято называть **функциональными сфинктерами**. Значительное количество функциональных сфинктеров имеется по ходу кишечника. К таким сфинктерам относят располагающийся по середине восходящей ободочной кишки сфинктер Гирша, в области правого изгиба ободочной кишки — сфинктер Кэннона — Бэма, в области левого ее изгиба — сфинктер Пайра — Трауса, при переходе нисходящей ободочной кишки в сигмовидную — сфинктер Мютье и др.

Наружная оболочка трубчатых органов (адвентиция) образована рыхлой волокнистой соединительной тканью, в которой проходят кровеносные и лимфатические сосуды, нервы. **Адвентиция** (*adventitia*) не только покрывает и защищает трубчатые органы — она прикрепляет их к стенкам туловища, к соседним органам. Некоторые полые трубчатые органы, расположенные в брюшной полости, покрыты снаружи серозной оболочкой. **Серозная оболочка** (*túnica serósa*), или брюшина, покрывает брюшную часть пищевода, желудок, брыжеечную часть тонкой кишки, части толстой кишки. Легкие также покрыты серозной оболочкой — плеврой. Серозная оболочка образована тонкой плотной пластинкой соединительной ткани (эластические, коллагеновые волокна), снаружи покрытой однослойным (плоским) эпителием (**мезотелий**). В толще серозных оболочек проходят кровеносные и лимфатические сосуды, нервные волокна. В серозных оболочках много чувствительных нервных окончаний.

Топографические ориентиры внутренних органов. Внутренние органы располагаются в полостях тела рядом друг с другом, с костями скелета, мышцами, нервами и сосудами. При описании положения органов используются специальные анатомические понятия. Для определения расположения органа по отношению к костям скелета употребляют термин «**скелетотопия**». Под термином «**голотопия**» понимают положение органа в теле, в определенной его области. Понятие «**синтопия**» обозначает отношение органа с соседними, рядом лежащими органами.

Большое значение имеет подразделение живота, брюшной полости, грудной полости на области, содержащие внутренние органы. Это позволяет более точно определить место расположения органа, его топографию, проекцию на наружные покровы. Живот подразделяется двумя условными горизонтальными линиями на три этажа. **Межреберная линия** соединяет хрящи десятых ребер. Верхние передние ости подвздошных костей соединяются **межостистой линией**. Над межреберной линией находится верхний этаж брюшной полости — **надчревьё** (**эпигастральная область**). Между межреберной и межостистой линиями располагается средний этаж — **чревьё** (**мезогастральная область**). Нижний этаж называется **подчревной областью** (**подчревьё**).

Помимо этого двумя вертикальными линиями, проведенными соответственно латеральным краям прямых мышц живота от реберной дуги до передней стенки таза, каждый из трех этажей живота подразделяется на три отдельные области. В надчревьe различают правую и левую подреберные области и собственно надчревную область, в чревьe — правую и левую боковые области и пупочную область между ними, в подчревной области — правую и левую паховые области и лобковую область между ними.

Вопросы для повторения и самоконтроля

1. Приведите примеры паренхиматозных органов. Укажите расположение в них стромы и ее функции.
2. Назовите особенности строения и функции эпителия, выстилающего просвет трубчатых органов.
3. Укажите особенности строения базальной мембраны в стенках полых внутренних органов.
4. Расскажите о классификации эндокринных желез.
5. Назовите особенности строения сфинктеров в стенках трубчатых органов.

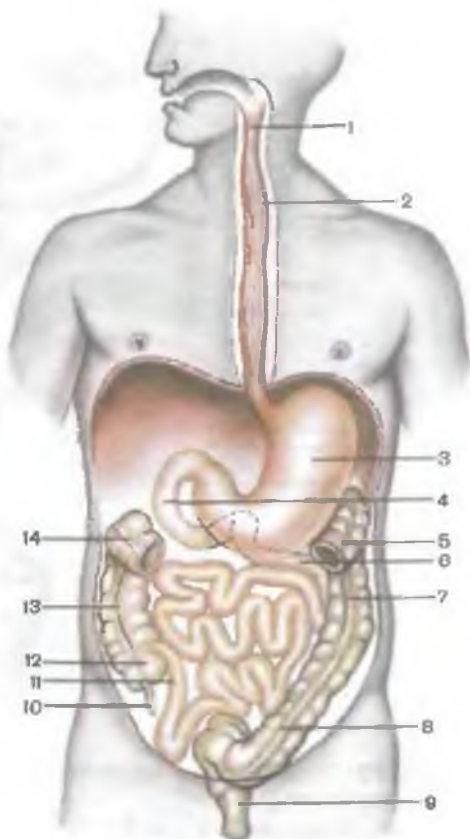
ПИЩЕВАРИТЕЛЬНАЯ СИСТЕМА

Пищеварительная система (*systema digestorium*) включает полость рта и относящиеся к ней органы, а также глотку, пищевод, желудок, тонкую и толстую кишки (рис. 208). К пищеварительной системе относятся также большие слюнные железы, печень и поджелудочная железа. Функции пищеварительной системы состоят в механической и химической обработке пищи, всасывании продуктов переваривания пищи и выведении из организма невсосавшихся, непереваренных веществ.

Органы пищеварительной системы располагаются в областях головы, шеи, находятся в грудной, брюшной и тазовой полостях. Началом пищеварительной системы является полость рта. В ротовой полости происходят размельчение, пережевывание пищи, перемешивание и смачивание ее слюной. Слюна выделяется слюнными железами, выводные протоки которых открываются в ротовую полость. Из полости рта пищевой комок попадает в глотку, а затем в пищевод и желудок. В желудке пищевые массы задерживаются на несколько часов, разжижаются под воздействием желудочного сока, перевариваются, начинается их всасывание. Переваренные до определенной степени пищевые массы из желудка поступают в тонкую кишку, где подвергаются химической обработке желчью, вырабатываемой печенью, соком поджелудочной железы и секретом

Рис. 208. Строение пищеварительной системы (схема).

1 — глотка; 2 — пищевод; 3 — желудок; 4 — двенадцатиперстная кишка; 5 и 14 — поперечная ободочная кишка (частично удалена); 6 — тощая кишка; 7 — нисходящая ободочная кишка; 8 — сигмовидная ободочная кишка; 9 — прямая кишка; 10 — червеобразный отросток; 11 — подвздошная кишка; 12 — слепая кишка; 13 — восходящая ободочная кишка.



многочисленных кишечных желез. В тонкой кишке, состоящей из двенадцатиперстной, тощей и подвздошной, происходит завершение переваривания под действием пищеварительных ферментов (химическая обработка), осуществляется всасывание питательных веществ (аминокислоты, простые сахара, эмульгированные жиры) в кровеносные и лимфатические капилляры, расположенные в стенках тонкой кишки. Далее не-

всосавшаяся и непереваренная пищевая масса продвигается в толстую кишку, где происходят всасывание воды, солей, витаминов и формирование каловых масс. Каловые массы в виде непереваренных пищевых остатков (шлаки) продвигаются по просвету толстой кишки в сторону анального отверстия. В составе толстой кишки различают слепую кишку, восходящую, поперечную, нисходящую и сигмовидную ободочные и прямую кишки.

ПОЛОСТЬ РТА

Полость рта (cavitas oris) находится в нижней части лица, является началом пищеварительной системы (рис. 209). Полость рта ограничена снизу челюстно-подъязычными мышцами, составляющими мышечную основу нижней стенки ротовой полости — *диафрагму рта (diaphragma oris)*. Верхняя стенка полост-

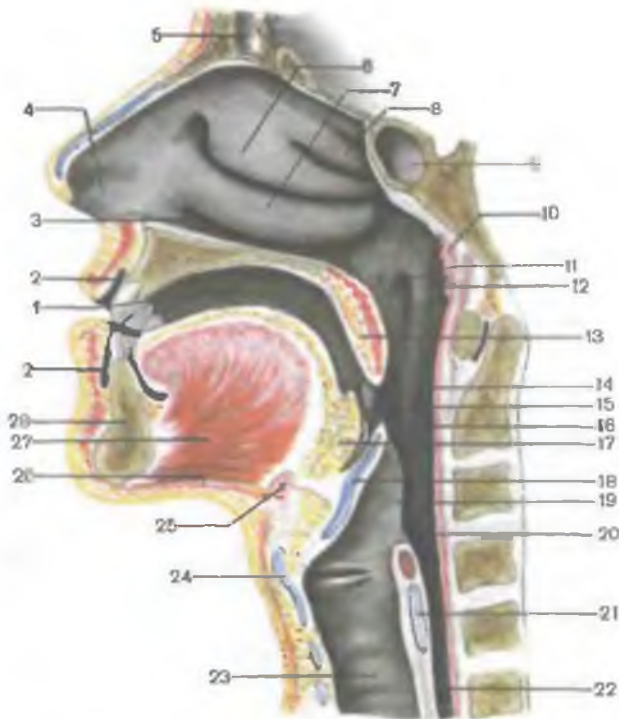


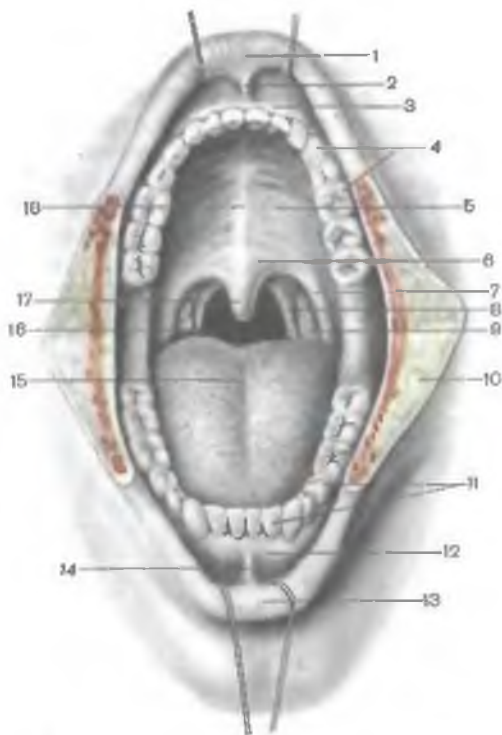
Рис. 209. Полость рта и полость глотки. (Распил голсы в сагиттальной плоскости.)

1 — собственно полость рта; 2 — преддверие рта; 3 — нижний носовой ход; 4 — преддверие носа; 5 — лобная пазуха; 6 — средняя носовая раковина; 7 — нижняя носовая раковина; 8 — верхняя носовая раковина; 9 — пазуха клиновидной кости; 10 — глоточная миндалина; 11 — глоточное отверстие слуховой трубы; 12 — трубный валик; 13 — мягкое небо (небная занавеска); 14 — ротовая часть глотки; 15 — небная миндалина; 16 — зев; 17 — корень языка; 18 — надгортанник; 19 — черпалонадгортанная складка; 20 — гортанная часть глотки; 21 — перстневидный хрящ; 22 — пищевод; 23 — трахея; 24 — щитовидный хрящ; 25 — подъязычная кость; 26 — челюстно-подъязычная мышца; 27 — подбородочно-язычная мышца; 28 — нижняя челюсть.

ти рта образована твердым и мягким небом, с боков — щеками, спереди — губами. Сзади ротовая полость через широкое отверстие — **зев** (fauces) — сообщается с глоткой. Полость рта подразделяется на меньший передний отдел — преддверие рта и собственно ротовую полость (рис. 210). **Преддверие рта** (vestibulum oris) ограничено спереди губами, по бокам — внутренней поверхностью щек, сзади и с медиальной стороны — зубами и деснами. Кнутри от десен и зубов располагается **собственно полость рта** (cavitas oris propria).

Рис. 210. Полость рта; вид спереди.

1 — верхняя губа; 2 — уздечка верхней губы; 3 и 12 — десна; 4 — верхняя зубная дуга; 5 — твердое небо; 6 — мягкое небо (небная занавеска); 7 — небно-язычная дужка; 8 — небно-глоточная дужка; 9 — небная миндалина; 10 — поверхность разрезанной щеки; 11 — нижняя зубная дуга; 13 — нижняя губа; 14 — уздечка нижней губы; 15 — спинка языка; 16 — зев; 17 — небный язычок; 18 — небный шов.



Десны представляют собой альвеолярные отростки верхних челюстей и альвеолярную часть нижней челюсти, покрытые слизистой оболочкой. Преддверие и собственно полость рта сообщаются через узкую щель между верхними и нижними зубами.

Ротовая щель (*rima oris*) ограничена верхней и нижней губами (*labium superius et labium inferius*), соединяющимися латерально с каждой стороны губной комиссурой (спайка губ). Основу губ составляет круговая мышца рта. Слизистая оболочка губ в преддверии рта переходит на альвеолярные отростки и альвеолярную часть челюсти, образует уздечку верхней губы и уздечку нижней губы (*frénulum labii superioris et frénulum labii inferioris*).

Щеки (*buccae*) имеют в основе щечную мышцу. Между мышцей и кожей находится скопление жировой ткани — жировое тело щеки (*corpus adiposum buccae*), или жировой комок Биша, наиболее развитое у детей грудного возраста. В этом возрасте жировой комок утолщает стенку ротовой полости, способствует снижению действия атмосферного давления на полость рта и облегчает тем самым сосание.

ЗУБЫ

Зубы (*dentes*) — важные анатомические образования, расположенные в зубных альвеолах челюстей (рис. 211, 212). В зависимости от особенностей строения, положения и функции различают несколько групп зубов: резцы, клыки, малые коренные зубы, или премоляры, и большие коренные зубы — моляры.

Резцы предназначены в основном для захватывания пищи и откусывания, клыки — для ее дробления, коренные зубы — для

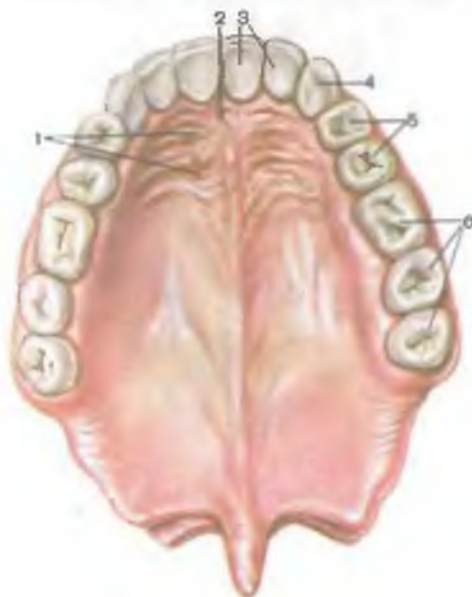


Рис. 211. Постоянные зубы верхней челюсти и слизистая оболочка неба; вид снизу.

1 — поперечные складки неба; 2 — резцовый сосочек; 3 — резцы; 4 — клык; 5 — малые коренные зубы; 6 — большие коренные зубы.

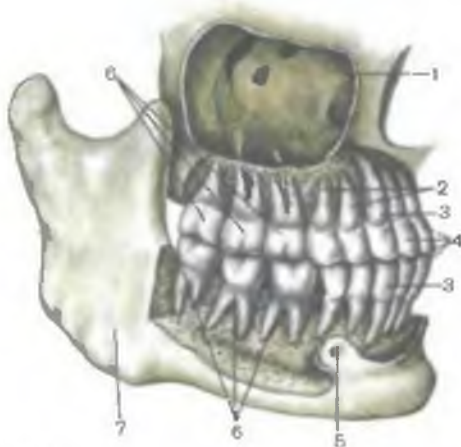
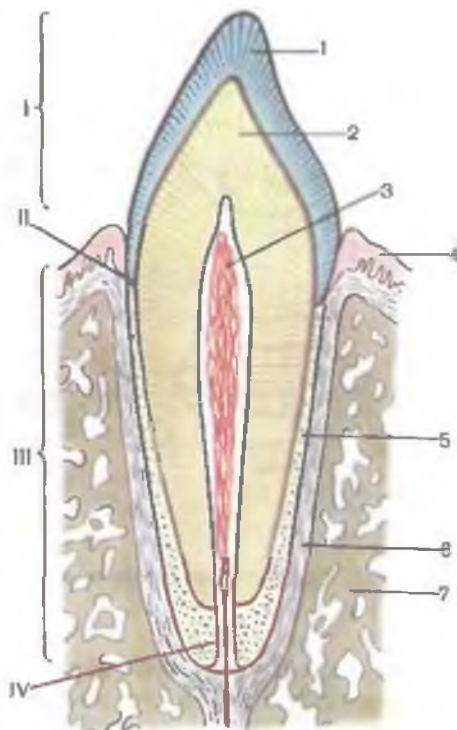


Рис. 212. Постоянные зубы и их корни; вид справа. (Переднебоковые отделы альвеолярного отростка верхней челюсти и альвеолярной части нижней челюсти удалены; верхнечелюстная пазуха вскрыта.)

1 — верхнечелюстная (гайморова) пазуха; 2 — малые коренные зубы; 3 — клыки; 4 — резцы; 5 — подбородочное отверстие; 6 — большие коренные зубы; 7 — нижняя челюсть.

Рис. 213. Строение зуба (схема).

1 — эмаль; 2 — дентин; 3 — пульпа зуба; 4 — десна; 5 — цемент; 6 — периодонт; 7 — кость; I — коронка зуба; II — шейка зуба; III — корень зуба; IV — канал корня зуба.



растирания, перемалывания пищи. Несмотря на подразделение зубов на различные группы, все зубы имеют общий план строения. В составе зуба различают коронку, шейку и корень (рис. 213).

Коронка зуба (*corona dentis*), наиболее массивная часть, выступающая над десной, имеет несколько поверхностей. **Язычная поверхность** (*facies lingualis*) коронки обращена к языку, **вестибулярная (лицевая) поверхность** (*facies vestibularis, seu facialis*) — в сторону преддверия рта, **контактная поверхность** (*facies contactus*) — к соседнему зубу. **Жевательными поверхностями** (*facies masticatoria*), или **поверхностью смыкания** (*facies occlusialis*), аналогичные зубы верхней и нижней челюстей обращены друг к другу.

Внутри коронки находится **полость коронки** (*cavitas coronalis*), содержащая пульпу и продолжающаяся в канал корня зуба.

Корень зуба (*radix dentis*) находится в зубной альвеоле, со стенками которой он соединен особым видом синартроза — вколачиванием. Каждый зуб имеет от одного (резцы, клыки) до двух-трех (коренные зубы) корней. Внутри каждого корня имеется **канал зуба** (*canalis radices dentis*), также заполненный пульпой. Корень зуба заканчивается в **верхушкой** (*apex radices dentis*), имеющей отверстие, через которое в полость зуба входят артерия, нерв, выходит вена.

Между коронкой и корнем находится **шейка зуба** (*cervix dentis*), которую охватывает слизистая оболочка десны.

Пульпа зуба (*pulpia dentis*) образована рыхлой волокнистой соединительной тканью, в которой разветвляются кровеносные сосуды и нерв.

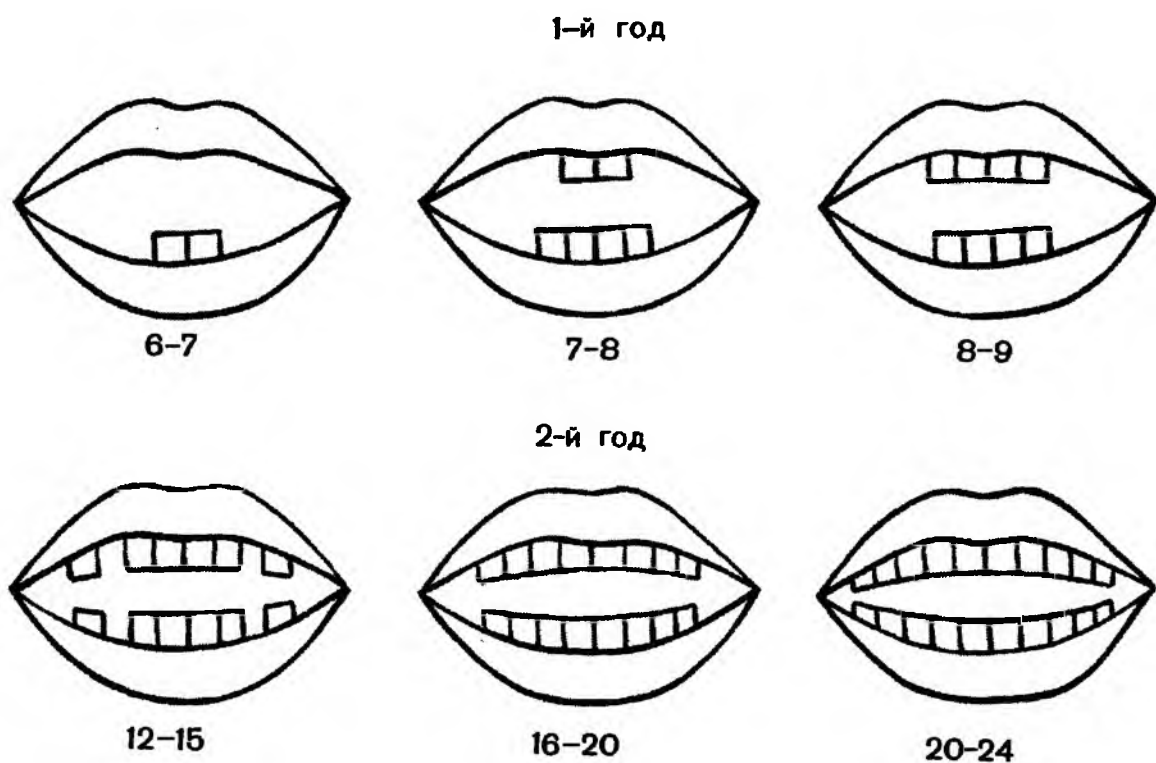


Рис. 214. Сроки прорезывания молочных зубов (схема).

Основную массу зуба образует **дентин** (*dentinum*). В области коронки дентин покрыт эмалью, в области шейки зуба и его корня — цементом. **Эмаль** (*enamelum*) является очень прочным веществом. Она построена из эмалевых призм толщиной 3—5 мкм, отделенных друг от друга межпризматическим компонентом. Этот компонент обладает меньшей электронной плотностью по сравнению с эмалью. Свободная поверхность эмали покрыта тонкой кутикулой. В основном эмаль состоит из неорганических солей (96—97 %), среди которых преобладают кальция фосфат и кальция карбонат. В эмали содержится почти 4 % кальция фторида. В дентине имеется около 28 % органических веществ (преимущественно коллагена) и 72 % неорганических веществ. Среди неорганических соединений преобладают кальция фосфат, магния фосфат и кальция фторид. **Цемент** по своему строению напоминает костную ткань. Он образован известными пластинками, между которыми находятся многоотростчатые цемтоциты, располагающиеся в лакунах. В цемент проникают коллагеновые (шарпеевские) волокна, которые плотно скрепляют корень зуба с периодонтом. В области шейки зуба цемент источен, лишен клеток (бесклеточный цемент). В состав цемента входят 29,6 % органических веществ и 70,4 % неорганических соединений (в основном кальция фосфат и кальция карбонат).

Различают молочные и постоянные зубы. **Молочные зубы** (*dentes decidui*) в количестве 20 появляются у ребенка после рож-

Таблица 22. Сроки прорезывания молочных и постоянных зубов

| Зуб | Челюсть | Сроки прорезывания зубов | |
|--------------------------------------|---------|--------------------------|------------------|
| | | молочных, мес | постоянных, годы |
| Медиальный резец | Верхняя | 7—8 | 7—8 |
| | Нижняя | 5—7 | 6—7 |
| Латеральный резец | Верхняя | 8—9 | 8—9 |
| | Нижняя | 7—8 | 7—8 |
| Клык | Верхняя | 18—20 | 11—12 |
| | Нижняя | 16—18 | 9—10 |
| Первый малый коренной зуб (премоляр) | Верхняя | — | 10—11 |
| | Нижняя | — | 10—12 |
| Второй малый коренной зуб (премоляр) | Верхняя | — | 10—12 |
| | Нижняя | — | 11—12 |
| Первый большой коренной зуб (моляр) | Верхняя | 14—15 | 6—7 |
| | Нижняя | 12—13 | 6—7 |
| Второй большой коренной зуб (моляр) | Верхняя | 21—24 | 12—13 |
| | Нижняя | 20—22 | 11—13 |
| Третий большой коренной зуб (моляр) | Верхняя | — | 17—21 |
| | Нижняя | — | 12—26 |

дения, начиная с 5—7 мес жизни (рис. 214; табл. 22). В возрасте 5—7 лет молочные зубы выпадают и заменяются **постоянными зубами** (*déntes permanéntes*), число которых у взрослого человека достигает 32. Молочные зубы по сравнению с постоянными имеют относительно более широкие и короткие коронки и короткие корни. У ребенка на каждой верхнечелюстной кости и половине нижней челюсти имеются 2 резца, 1 клык, 2 больших коренных зуба. Малые коренные молочные зубы отсутствуют (0).

В цифровом выражении **формула молочных зубов** имеет следующий вид:

$$\frac{2012}{2012} \mid \frac{2102}{2102}$$

У этой формулы верхний ряд обозначает верхние зубы, нижний ряд — нижние зубы. Вертикальная линия отделяет зубы правой стороны от зубов левой стороны. Каждая цифра обозначает число зубов определенной формы.

Перед прорезыванием постоянного зуба соответствующий молочный зуб выпадает. Прорезывание постоянных зубов начинается с 6—7 лет и продолжается до 13—15 лет. Первыми прорезываются нижние большие коренные зубы, затем медиальные резцы и первые верхние большие коренные зубы, после них —

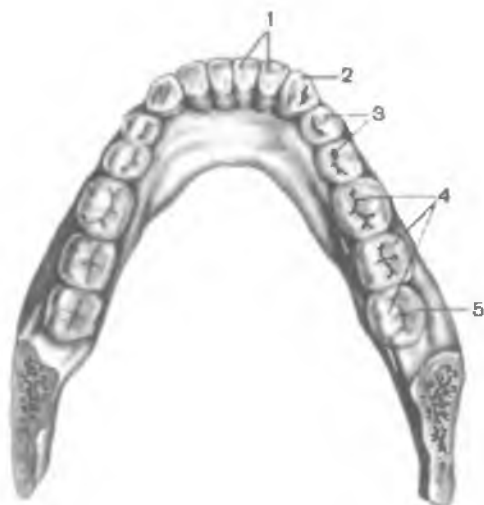


Рис. 215. Постоянные зубы нижней челюсти; вид сверху.

1 — резцы; 2 — клык; 3 — малые коренные зубы; 4 — большие коренные зубы; 5 — зуб мудрости.

латеральные резцы. Позже появляются первые коренные зубы, после них — клыки, затем — вторые малые коренные зубы, а после них — вторые большие коренные зубы. Последними (в возрасте 22—26 лет) прорезываются третьи большие коренные зубы, или **зубы мудрости**.

На каждой половине верхней челюсти и каждой половине нижней челюсти имеется по 8 постоянных зубов: 2 резца, 1 клык, 2 малых коренных и 3 больших коренных зуба (рис. 215). **Зубная формула постоянных зубов** выглядит следующим образом:

$$\frac{3\ 2\ 1\ 2\ | \ 2\ 1\ 2\ 3}{3\ 2\ 1\ 2\ | \ 2\ 1\ 2\ 3}$$

Резцы (*dentes incisivi*) имеют уплощенную широкую коронку с режущей поверхностью. Коронка верхних резцов шире, чем нижних. Корень резцов одиночный, конусовидный; у нижних резцов корень сдвоен с боков. В зависимости от расположения по отношению к срединной плоскости различают латеральные и медиальные резцы (рис. 216).

Клыки (*dentes canini*) имеют коронку коническую, заостренную. Корень одиночный, длинный, сдвоенный с боков. Корень нижних клыков короче, чем верхних. Иногда корень нижних клыков раздвоен.

Малые коренные зубы (премоляры — *dentes premolares*) находятся позади от клыка. Коронка премоляров со стороны жевательной поверхности округлая или овальная, имеет два жевательных бугорка. Высота коронки меньше, чем у клыков. Корень у премоляров одиночный, конической формы, у верхнего премоляра он иногда раздвоен.

Большие коренные зубы (моляры — *dentes molares*) расположены позади премоляров. Коронка больших коренных зубов обычно кубической формы, на жевательной поверхности имеются 3—5 бугорков. Большие коренные зубы верхней челюсти

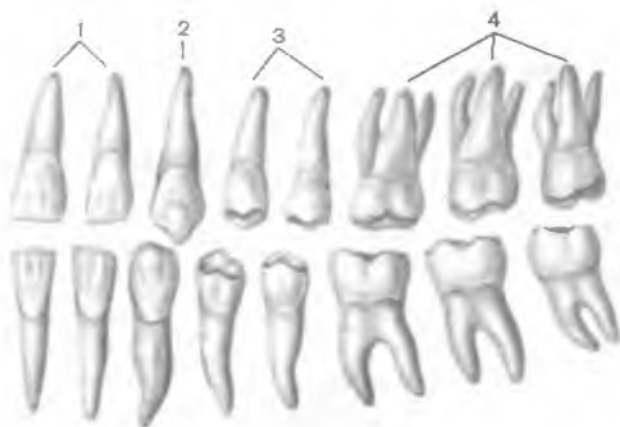


Рис. 216. Форма постоянных зубов, правых; язычная поверхность.
1 — резцы; 2 — клык; 3 — малые коренные зубы; 4 — большие коренные зубы.

имеют 3, нижней — 2 корня. Размеры моляров уменьшаются спереди назад. Третий моляр (зуб мудрости — *déns segotinus*) наименьший по размерам.

ЯЗЫК

Язык (*língua*) участвует в механической обработке пищи, в акте глотания, во вкусовом восприятии, в артикуляции речи. Язык располагается в ротовой полости. Он представляет собой вытянутый спереди назад уплощенный мышечный орган (рис. 217). Кпереди язык суживается, образуя верхушку языка (*árex línguae*). Верхушка кзади переходит в широкое и толстое тело языка (*corpús línguae*), позади которого располагается **корень языка** (*radix línguae*). Верхняя, выпуклая поверхность называется **спинкой языка** (*dórsúm línguae*). Нижняя поверхность (*facies inférior línguae*) имеется лишь в передней части языка. По бокам язык ограничен правым и левым закругленными краями (*márgo línguae*). По срединной линии спереди назад проходит срединная борозда языка (*súlcus mediánus línguae*). В толще языка она соответствует фиброзной пластинке, разделяющей язык на правую и левую половины. Срединная борозда заканчивается слепым отверстием (*forámen caecum*). Вперед и вбок от этого отверстия направляется пограничная борозда (*súlcus terminális*), имеющая форму буквы V. Борозда разделяет тело и корень языка. В области корня языка находится важный иммунный орган — язычная миндалина.

Слизистая оболочка снаружи покрывает мышцы языка. Поверхность слизистой оболочки спинки языка бархатистая из-за

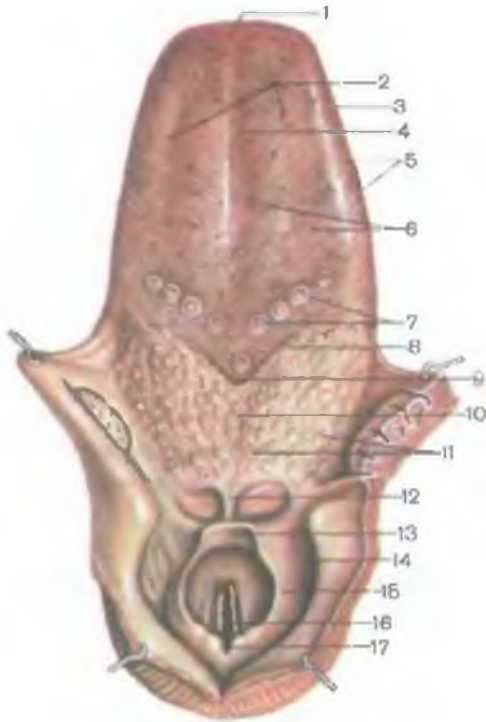


Рис. 217. Язык и гортанная часть глотки; вид сверху.

1 — верхушка языка; 2 — тело языка; 3 — край языка; 4 — срединная борозда языка; 5 — листовидные сосочки; 6 — грибовидные сосочки; 7 — желобовидные сосочки; 8 — пограничная борозда; 9 — слепое отверстие языка; 10 — корень языка; 11 — язычная миндалина; 12 — язычно-надгортанная складка; 13 — надгортанник; 14 — грушевидное углубление; 15 — черпалонадгортанная складка; 16 — головчатая щель; 17 — межчерпаловидная вырезка.

наличия многочисленных сосочков (*papillae linguales*). Каждый сосочек представляет собой вырост собственной пластинки слизистой оболочки языка, покрытый многослойным плоским эпителием. В соединительнотканной основе сосочков находятся многочисленные кровеносные капилляры, в эпителиальном покрове располагаются чувствительные вкусовые нервные окончания.

Нитевидные и конусовидные сосочки (*papillae filiformis et papillae conicae*), наиболее многочисленные, диффузно располагаются в области всей спинки языка, имеют длину около 0,3 мм. Грибовидные сосочки (*papillae fungiformis*) находятся преимущественно на верхушке и по краям языка. Их основание сужено, а верхушка расширена. Длина этих сосочков 0,7—1,8 мм, диаметр — 0,4—1,0 мм. В толще эпителия грибовидных сосочков имеются вкусовые почки (по 3—4 в каждом сосочке), обладающие вкусовой чувствительностью. Желобовидные сосочки (*papillae vallatae*), или сосочки, окруженные валом, в количестве 7—12 расположены на границе тела и корня языка, впереди от пограничной борозды. Длина желобовидных сосочков составляет 1—1,5 мм, диаметр — 1—3 мм. Желобовидные сосочки имеют узкое

основание и расширенную, уплощенную свободную часть. Вокруг сосочка находится кольцевидное углубление (желобок), отделяющее сосочек от окружающего его утолщенного валика. В эпителии боковых поверхностей желобовидного сосочка и окружающего его валика расположены многочисленные вкусовые почки.

Л и с т о в и д н ы е с о с о ч к и (*papillae foliatae*) в виде плоских пластинок длиной 2—5 мм каждая располагаются на краях языка; они также содержат вкусовые почки.

Слизистая оболочка языка неоднородна в различных отделах. В области спинки языка она лишена подслизистой основы и неподвижно сращена с мышечной основой языка. Слизистая оболочка корня имеет многочисленные углубления и возвышения, под нею залегает язычная миндалина. Хорошо развитая подслизистая основа нижней поверхности языка способствует образованию складок. У кончика языка образуются две **б а х р о м ч а т ы е с к л а д к и** (*plicae fimbriatae*). При переходе с нижней поверхности языка на дно ротовой полости по срединной линии слизистая оболочка образует сагиттально ориентированную складку — **у з д е ч к у я з ы к а** (*frénulum linguae*). По сторонам от уздечки по возвышению находится **п а р н ы й п о д њ я з ы ч н ы й с о с о ч е к** (*caruncula sublingualis*). На подъязычном сосочке открываются выводные протоки поднижнечелюстной и подъязычной слюнных желез соответствующей стороны. Кзади от подъязычного сосочка расположена продольная **п о д њ я з ы ч н а я с к л а д к а** (*plica sublingualis*), под которой лежит одноименная слюнная железа (рис. 218).

Мышцы языка. Среди мышц языка, парных, поперечнополосатых, различают собственные мышцы и мышцы, начинающиеся на костях скелета (скелетные мышцы). Собственные мышцы языка начинаются и заканчиваются в пределах языка, а скелетные имеют костное начало (рис. 219; табл. 23).

Т а б л и ц а 23. Скелетные мышцы языка

| Мышца | Начало | Прикрепление | Функция | Иннервация |
|----------------------------|--------------------------------------|------------------------------|---------------------------|------------------------|
| Подбородочно-язычная мышца | Подбородочная ость нижней челюсти | Верхушка и основание языка | Тянет язык вперед и книзу | Верхний гортанный нерв |
| Подъязычно-язычная мышца | Тело и большой рог подъязычной кости | Боковая часть языка | Тянет язык книзу и кзади | Нижний гортанный нерв |
| Шиловязычная мышца | Шиловидный отросток височной кости | Боковая и нижняя части языка | Тянет язык кзади и кверху | То же |

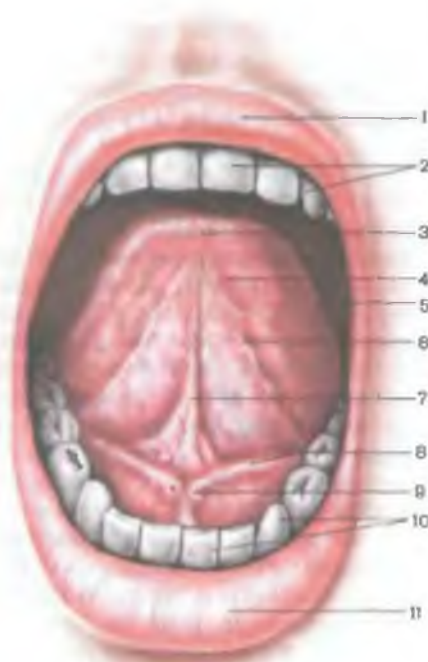


Рис. 218. Нижняя поверхность языка и подъязычная область.

1 — верхняя губа; 2 — зубы верхней челюсти; 3 — верхушка языка; 4 — нижняя поверхность языка; 5 — край языка; 6 — бахромчатые складки; 7 — уздечка языка; 8 — подъязычная складка; 9 — подъязычный сосочек; 10 — зубы нижней челюсти; 11 — нижняя губа.

Собственные мышцы языка. *Верхняя продольная мышца* (*m. longitudoinalis superior*) располагается по бокам от срединной борозды языка, под его слизистой оболочкой. Начинается эта мышца в области корня языка и заканчивается в его кончике. При сокращении верхняя продольная мышца укорачивает язык и поднимает его верхушку.

Нижняя продольная мышца (*m. longitudoinalis inferior*)

начинается в области корня языка, лежит в нижней его части и заканчивается в толще верхушки. Как и верхняя продольная, эта мышца укорачивает язык, опускает его верхушку.

Поперечная мышца языка (*m. transversus linguae*) представлена пучками, имеющимися между верхней и нижней продольными мышцами от фиброзной перегородки языка поперечно к его краям. Мышца суживает язык, приподнимает его спинку.

Вертикальная мышца языка (*m. verticalis linguae*) находится в основном в боковых отделах языка, располагаясь между слизистой оболочкой спинки и нижней поверхностью языка. Сокращаясь, она уплощает язык.

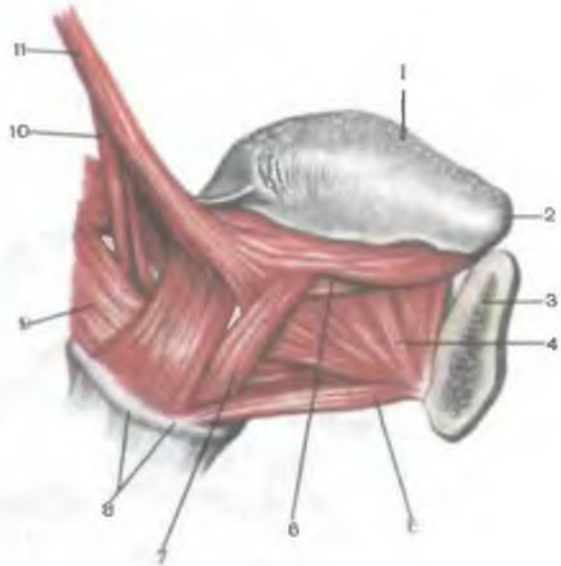
Скелетные мышцы языка. *Подбородочно-язычная мышца* (*m. genioglossus*) начинается на подбородочной ости нижней челюсти, направляется веерообразно вверх и кзади по бокам от перегородки языка и заканчивается в его толще. При сокращении тянет язык вниз и вперед.

Подъязычно-язычная мышца (*m. hyoglossus*) идет от большого рога и тела подъязычной кости, заканчивается в боковых отделах языка. Смещает язык вниз и назад.

Шилоязычная мышца (*m. styloglossus*) начинается на шиловидном отростке височной кости, направляется вперед, медиально

Рис. 219. Мышцы языка; вид справа. (Правая половина нижней челюсти удалена.)

1 — спинка языка; 2 — верхушка языка; 3 — нижняя челюсть; 4 — подбородочно-язычная мышца; 5 — подбородочно-подъязычная мышца; 6 — нижняя продольная мышца; 7 — подъязычно-язычная мышца; 8 — подъязычная кость; 9 — средний констриктор глотки; 10 — шилоглоточная мышца; 11 — шилоязычная мышца.



и вниз, вплетается сбоку в толщу языка. Тянет язык вверх и кзади. При одностороннем сокращении смещает язык в сторону.

И н н е р в а ц и я я з ы к а: двигательная — подъязычный нерв, чувствительная — язычный нерв (передние две трети языка) и языкоглоточный нерв — задняя треть языка. Вкусовая иннервация — передние две трети языка (барабанная струна), задняя треть языка (языкоглоточный нерв).

ЖЕЛЕЗЫ РТА

К *железам рта (glándulae oris)* относят малые и большие слюнные железы. **Малые слюнные железы (glándulae salivariae minores)** располагаются в толще слизистой оболочки и подслизистой основы ротовой полости. Их величина колеблется от 1 до 5 мм. По топографическому принципу различают железы **губные (glándulae labiales)**, **щечные (glándulae buccales)**, **молярные (расположенные возле моляров) (glándulae molares)**, **небные (glándulae palatinae)** и **язычные (glándulae linguales)** железы. **Большие слюнные железы** находятся вне стенок ротовой полости, но открываются в нее с помощью выводных протоков (рис. 220).

Вне зависимости от топографии и размеров все слюнные железы (как малые, так и большие) имеют общий план строения. Все слюнные железы имеют эктодермальное происхождение и

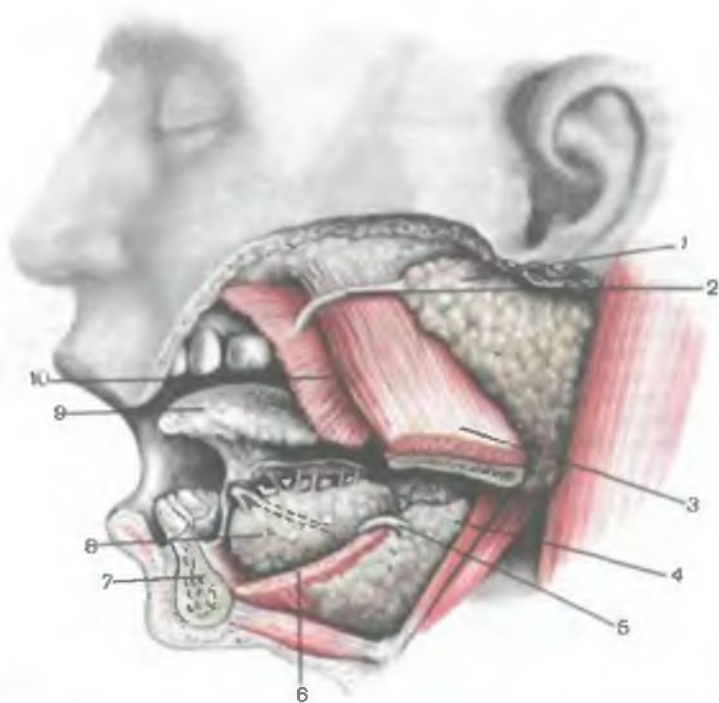


Рис. 220. Большие слюнные железы. (Левая половина нижней челюсти удалена.)

1 — околоушная железа; 2 — околоушный проток; 3 — жевательная мышца (отрезана), 4 — поднижнечелюстная железа; 5 — поднижнечелюстной проток; 6 — челюстно-подъязычная мышца; 7 — нижняя челюсть; 8 — подъязычная железа; 9 — язык; 10 — щечная мышца (отрезана).

сложное альвеолярное или альвеолярно-трубчатое строение. Слюнные железы имеют тело (главный, секреторный отдел) и выводной проток. Тело представлено паренхимой и стромой железы.

Секреторные отделы (начальные части) по строению и характеру секрета подразделяются на белковые (серозные), слизистые (мукозные) и смешанные (белково-слизистые) отделы. По механизму выделения секрета все слюнные железы относятся к железам мерокринового типа. Белковые железы выделяют жидкий секрет, богатый ферментами. Слизистые железы секретируют более густой и вязкий секрет, содержащий большое количество муцина — вещества, в состав которого входят гликозаминогликаны.

Выводные протоки слюнных желез подразделяются на внутридольковые, включающие вставочные протоки (начальные

части протокового аппарата), и так называемые исчерченные протоки.

Исчерченные протоки слюнных желез переходят в междольковые протоки, дающие начало общему выводному протоку железы, который открывается устьем на стенках ротовой полости. *Вставочные протоки* обычно выстланы кубическими и призматическими эпителиоцитами, исчерченные — цилиндрическими эпителиоцитами, для которых характерно наличие впячиваний базальной части плазмолеммы. Между впячиваниями располагается значительное количество митохондрий, придающих клеткам картину исчерченности. *Междольковые протоки* выстланы двухслойным эпителием, который постепенно становится плоским. *Общий выводной проток* слюнных желез обычно выстлан многослойным кубическим, а в области устья — многослойным плоским эпителием.

Выводные протоки различных слюнных желез имеют свои особенности. Вставочные протоки поднижнечелюстной железы более короткие и менее разветвленные, чем в околоушной железе. У подъязычной железы вставочные и исчерченные протоки почти не развиты. По типу секреции язычные железы являются преимущественно серозными. Слизистые железы языка находятся лишь в области корня языка и вдоль его боковых сторон. Смешанные язычные железы залегают в переднем отделе языка. Небные железы слизистые, а щечные, молярные и губные — смешанные.

Слюнные железы выполняют экзокринную функцию. Она состоит в регулярном выделении в ротовую полость слюны. В состав слюны входят вода (примерно 99 %), слизь (муцин), ферменты (амилаза, мальтаза), неорганические вещества, иммуноглобулины. Слюна увлажняет пищу, смачивает слизистую оболочку рта. Ферменты слюны расщепляют полисахариды до дисахаридов и моносахаридов (глюкозы).

Околоушная слюнная железа (*glándula parotídea*) парная, серозного типа секреции. Железа имеет неправильную форму, снаружи покрыта тонкой капсулой. Масса железы 20—30 г. Располагается железа кпереди и книзу от ушной раковины, на боковой поверхности ветви нижней челюсти. Сверху железа подходит к скуловой дуге, снизу достигает угла нижней челюсти, сзади — сосцевидного отростка височной кости и переднего края грудино-ключично-сосцевидной мышцы. Глубокая часть железы прилежит к шиловидному отростку и начинающимся от него шилоподъязычной, шилоязычной и шилоглоточной мышцам. Через железу проходят наружная сонная артерия, занижнечелюстная вена, лицевой и ушно-височный нервы. В толще железы и на ее боковой поверхности располагаются околоушные лимфатические узлы. **Выводной проток околоушной железы** (*dúctus parotídeus*) — околоушный (стенонов) проток выходит из-под переднего ее края, проходит кпереди на

1—2 см ниже скуловой дуги по наружной поверхности жевательной мышцы. Затем огибает передний край этой мышцы, прободает щечную мышцу и открывается в преддверие рта на уровне второго верхнего коренного зуба.

И н н е р в а ц и я: чувствительная — околоушные ветви ушно-височного нерва, секреторная (парасимпатическая) — волокна ушно-височного нерва (от ушного узла), симпатическая — из наружного сонного сплетения.

К р о в о с н а б ж е н и е: околоушные ветви поверхностей височной артерии, венозный отток — в занижнечелюстную вену.

О т т о к л и м ф ы: в поверхностные и глубокие околоушные лимфатические узлы.

Поднижнечелюстная слюнная железа (*glándula submandibuláris*) парная, смешанного типа секреции, имеет тонкую капсулу. Располагается в области поднижнечелюстного треугольника шеи. Снаружи к железе прилежат поверхностная пластинка шейной фасции и кожа. Внутренняя поверхность железы соприкасается с подъязычно-язычной и шилоязычной мышцами. Сверху железа доходит до внутренней поверхности тела нижней челюсти. Передняя часть железы соприкасается с задним краем челюстно-подъязычной мышцы. Латеральная поверхность железы прилежит к лицевым артерии и вене, а также соседствует с поднижнечелюстными лимфатическими узлами. **П о д н и ж н е ч е л ю с т н о й (в а р т о н о в) п р о т о к ж е л е з ы** (*dúctus submandibuláris*) направляется вперед, прилежит к подъязычной слюнной железе и открывается устьем на подъязычном сосочке, рядом с уздечкой языка.

И н н е р в а ц и я: секреторная (парасимпатическая) — волокна лицевого нерва — из барабанной струны и поднижнечелюстного узла, симпатическая — из наружного сонного сплетения.

К р о в о с н а б ж е н и е: железистые ветви лицевой артерии. Венозный отток: поднижнечелюстная вена.

О т т о к л и м ф ы: в поднижнечелюстные лимфатические узлы.

Подъязычная слюнная железа (*glángula sublinguális*) парная, преимущественно слизистого типа секреции. Располагается на челюстно-подъязычной мышце, непосредственно под слизистой оболочкой дна полости рта. Латеральной поверхностью соприкасается с внутренней поверхностью тела нижней челюсти в области подъязычной ямки. Медиальной стороной железа прилежит к подбородочно-язычной, подбородочно-подъязычной и к подъязычно-язычной мышцам. **Б о л ь ш о й п о д ь я з ы ч н ы й п р о т о к** (*dúctus sublinguális májor*) — главный выводной проток открывается на подъязычном сосочке. Несколько **м а л ы х п о д ь я з ы ч н ы х п р о т о к о в** (*dúctus sublinguáles minóres*), являющихся дополнительными для выведения слюны, впадают в ротовую полость на поверхности подъязычной складки.

И н н е р в а ц и я: секреторная (парасимпатическая) — волокна лицевого нерва, через барабанную струну и подъязычный узел, симпатическая — из наружного сонного сплетения.

К р о в о с н а б ж е н и е: подъязычная и подбородочная артерии. Венозный отток: подъязычные вены.

О т т о к л и м ф ы: в поднижнечелюстные и подбородочные лимфатические узлы.

НЕБО

Небо (*palátum*) подразделяется на твердое и мягкое. Костную основу **твердого неба** (*palátum dúrum*) составляют соединенные друг с другом небные отростки верхнечелюстных костей, к которым сзади присоединяются горизонтальные пластинки небных костей.

Мягкое небо (*palátum mólle*) присоединяется к заднему краю твердого неба. Основу мягкого неба составляют соединительно-тканная пластинка (небный апоневроз) и мышцы мягкого неба, покрытые со стороны носовой и ротовой полостей слизистой оболочкой. Передний отдел мягкого неба располагается в горизонтальной плоскости, задний, свободно свисающий край неба называется **небной занавеской** (*vélum palatinum*). На свободном крае небной занавески имеется закругленный отросток — **небный язычок** (*úvula palatina*). От латеральных краев небной занавески начинаются две складки (дужки). **Небно-язычная дужка** (*árcus palatoglóssus*) идет вниз к боковому краю корня языка. Задняя, **небно-глоточная дужка** (*árcus palatopharýngeus*) спускается вниз к боковой стенке глотки. Между дужками расположена **миндаликовая ямка** (*fóssa tonsilláris*). В ней находится орган иммунной системы — **небная миндалина** (*tonsilla palatina*).

В образовании мягкого неба принимают участие парные попеременнополосатые мышцы (рис. 221).

Мышца, напрягающая небную занавеску (*m.ténsor véli palátini*), начинается на хрящевой части слуховой трубы, на ости клиновидной кости. Затем мышца идет вниз, огибает крыловидный крючок, направляется медиально и вплетается в небный апоневроз. При сокращении мышца натягивает небную занавеску и расширяет просвет слуховой трубы.

Мышца, поднимающая небную занавеску (*m.levátor véli palátini*), начинается на передней половине нижней поверхности пирамиды височной кости и на хрящевой части слуховой трубы. Эта мышца проходит медиальнее предыдущей мышцы и вплетается сверху в небный апоневроз. При сокращении этой мышцы мягкое небо поднимается.

Мышца язычка (*m.úvulae*) начинается на задней носовой ости, заканчивается в толще слизистой оболочки язычка. При сокращении мышца поднимает и укорачивает язычок.

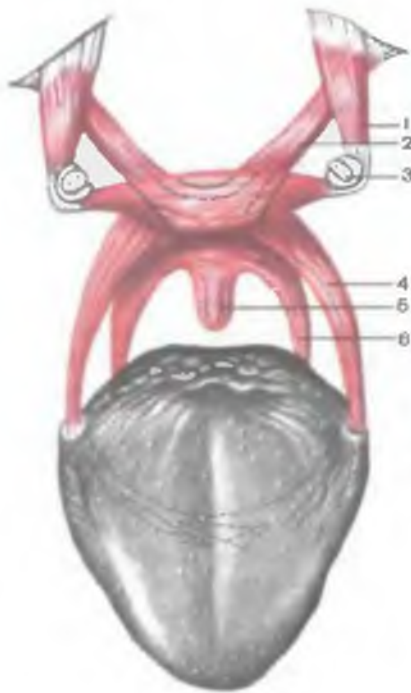


Рис. 221. Мышцы мягкого неба (схема).

1 — мышца, напрягающая небную занавеску; 2 — мышца, поднимающая небную занавеску; 3 — крыловидный крючок; 4 — небно-язычная мышца; 5 — мышца (небного) язычка; 6 — небно-глоточная мышца.

Небно-язычная мышца (*m. palatoglossus*) начинается в латеральной части корня языка, идет вверх в толще одноименной дужки и прикрепляется к небному апоневрозу. При сокращении мышца опускает небную занавеску, уменьшает размеры зева.

Небно-глоточная мышца (*m. palatopharyngeus*) начинается в толще задней стенки глотки и на заднем крае пластинки перстневидного хряща, влетает в небный апоневроз. Мышца опускает небную занавеску, уменьшает размеры зева.

ВОЗРАСТНЫЕ ОСОБЕННОСТИ ПОЛОСТИ РТА, ЯЗЫКА, СЛЮННЫХ ЖЕЛЕЗ И НЕБА

Полость рта у новорожденного имеет незначительные размеры. Преддверие отграничено от полости рта так называемым десневым краем, а не альвеолярными отростками. Губы толстые, слизистая оболочка покрыта сосочками. На внутренней поверхности губ имеются поперечные валики. Промежуточная часть (переходная зона) узкая, круговая мышца рта хорошо развита.

Твердое небо плоское, находится на уровне свода глотки, мягкое небо короткое, располагается горизонтально. Небная занавеска не касается задней стенки глотки, чем достигается свободное дыхание при сосании. Слизистая оболочка твердого неба образует слабо выраженные поперечные складки и бедна железами.

Язык у новорожденного широкий, короткий, толстый, малоподвижный. Он занимает всю полость рта. При закрытой ротовой полости он выходит за края десен и достигает щек. Впереди язык выступает между верхней и нижней челюстями в преддверие рта, которое у новорожденного очень маленькое. Сосочки языка выражены, язычная миндалина развита слабо.

С появлением молочных зубов, а затем в период первого детства происходит значительное увеличение размеров альвеолярных отростков верхней челюсти, альвеолярной части нижней челюсти и полости рта. Твердое небо как бы поднимается.

Н е б н а я м и н д а л и н а (см. органы иммунной системы) у новорожденного имеет небольшие размеры (до 7 мм), однако при открытой ротовой полости хорошо видна, так как слабо прикрыта передней дужкой. К концу первого года жизни ребенка миндалина вследствие быстрого роста выступает из миндаликовой ямки медиально. У детей миндалина имеет относительно большие размеры. Максимальных размеров (28 мм) она достигает к 16 годам.

С л ю н н ы е ж е л е з ы у новорожденного развиты слабо. Особенно быстро они растут после 4 мес, в течение первых 2 лет. В дальнейшем железы увеличиваются в длину, протоки их становятся более ветвистыми. Проток околоушной слюнной железы расположен ниже, чем у взрослых, открывается на уровне первого коренного зуба.

Щ е к и у детей выпуклые в результате наличия между кожей и хорошо развитой щечной мышцей округлого жирового тела. С возрастом жировое тело становится более плоским и отодвигается кзади, за жевательную мышцу.

Вопросы для повторения и самоконтроля

1. Опишите строение стенок полости рта.
2. Назовите различия молочных и постоянных зубов.
3. Укажите сроки прорезывания молочных и постоянных зубов.
4. Укажите виды сосочков языка и области их расположения.
5. Назовите мышцы языка и функцию каждой мышцы.
6. Где в полости рта открываются выводные протоки больших слюнных желез?
7. Перечислите мышцы мягкого неба, указав места их начала и прикрепления, а также функцию.

ГЛОТКА

Глотка (*pharynx*) — непарный орган, расположенный в области головы и шеи, является частью пищеварительной и дыхательной систем. Представляет собой полую воронкообразной формы трубку, подвешенную к наружному основанию черепа. Верхняя часть глотки (свод глотки) прикрепляется к глоточному бугорку затылочной кости, боковыми частями — к пирамидам височных костей (спереди от наружного сонного отверстия) и к медиальной пластинке крыловидного отростка. Внизу глотка переходит в пищевод на уровне VI шейного позвонка. Длина глотки у взрослого человека составляет 12—15 см. Позади глотки находятся предпозвоночные мышцы, предпозвоночная плас-

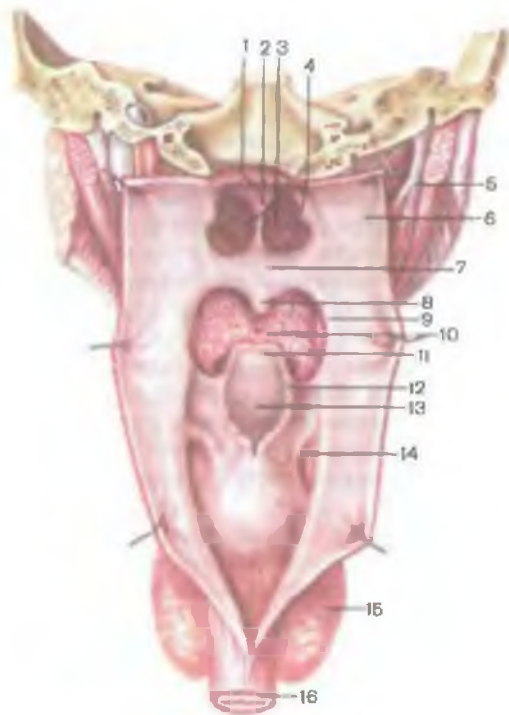


Рис. 222. Полость глотки; вид сзади. (Задняя стенка глотки вскрыта.)

1 — свод глотки; 2 — перегородка носа; 3 — хоаны; 4 — трубный валик; 5 — шилоглоточная мышца; 6 — боковая стенка глотки; 7 — верхняя поверхность мягкого неба; 8 — небный язычок; 9 — небно-глоточная дужка; 10 — корень языка; 11 — надгортанник; 12 — черпалонадгортанная складка; 13 — вход в гортань; 14 — грушевидное углубление; 15 — щитовидная железа; 16 — пищевод.

тинка шейной фасции и шейный отдел позвоночного столба. Между задней стенкой глотки и пластинкой шейной фасции располагается **заглоточное (клетчаточное) пространство** (*spatium retropharyngeum*), заполненное рыхлой волокнистой соединитель-

ной тканью. В заглоточном пространстве залегают заглоточные лимфатические узлы.

К боковым стенкам глотки с каждой стороны прилежат общая и внутренняя сонные артерии, внутренняя яремная вена, блуждающий нерв, большой рог подъязычной кости, пластинка щитовидного хряща гортани.

На передней стенке глотки в нее открываются отверстия полости носа (хоаны), а ниже — отверстие ротовой полости — **зев** (*fauces*). Еще ниже располагается вход в гортань (рис. 222). Выделяют носовую часть глотки (*pars nasalis pharyngis*), или **носоглотку**, расположенную позади хоан. **Ротовая** часть глотки (*pars oralis pharyngis*), или **ротоглотка**, находится на уровне от небной занавески кверху до входа в гортань. **Гортанная** часть глотки (*pars laryngea pharyngis*), или **гортаноглотка**, располагается между входом в гортань вверху и переходом глотки в пищевод внизу. Носовая часть глотки относится к дыхательным путям, ротовая часть — к дыхательным и пищеварительным путям.

На внутренней поверхности глотки, в области ее свода при переходе верхней стенки в заднюю, располагается скопление лимфоидной ткани — **глоточная миндалина** (*tonsilla pharyngea*—

lis — adenoídea). На боковых стенках глотки у заднего края нижней носовой раковины имеет глоточное отверстие слуховой трубы (*óstium pharyngeum tubae auditivae*). Слуховая (евстахиева) труба соединяет глотку с барабанной полостью, способствует выравниванию внешнего атмосферного давления и давления в полости среднего уха (барабанная полость). Сверху и сзади глоточное отверстие слуховой трубы ограничено трубным валиком (*tórus tubárius*), который продолжается книзу в тонкую трубно-глоточную складку (*plíca tubopharyngea*). Кзади от трубного валика находится небольшое углубление — глоточный карман (*recéssus pharyngeus*). Возле глоточного отверстия слуховой трубы на правой и левой стенках глотки располагается **трубная миндалина** (*tonsilla tubária*), являющаяся органом иммунной системы.

Верхняя стенка глотки — это **свод глотки** (*fórnix pharyngis*). В передней стенке глотки вверху имеются два отверстия — хоаны, сообщающие носовую полость с носоглоткой. Между мягким небом вверху и корнем языка внизу находится зев, который по бокам органичен небно-язычными дужками спереди и небно-глоточными дужками сзади. В передней стенке гортанной части глотки расположено отверстие, ведущее в гортань, — вход в гортань (*áditus laryngis*). Это отверстие ограничено спереди надгортанником, по бокам — черпалонадгортанными складками, внизу — черпаловидными хрящами гортани. Между внутренней поверхностью щитовидного хряща и черпалонадгортанной складкой с каждой стороны располагается углубление — грушевидный карман (*recéssus pirifórmis*).

Стенка глотки образована слизистой оболочкой, уплотненной подслизистой основой, мышечной оболочкой и адвентицией.

Слизистая оболочка носоглотки выстлана псевдомногослойным реснитчатым эпителием. В области рото- и гортаноглотки слизистая оболочка покрыта многослойным плоским эпителием, расположенным на собственной пластинке с высоким содержанием эластических волокон. **Подслизистая основа** носо- и ротоглотки уплотнена, представлена фиброзной пластинкой, называемой глоточно-базиллярной фасцией (*fáscia pharyngobasiláris*). На уровне гортаноглотки подслизистая основа состоит из рыхлой волокнистой соединительной ткани, содержит многочисленные слизистые железы.

Мышечная оболочка глотки представлена пятью поперечно-полосатыми мышцами. Среди них различают три сжимателя глотки (констрикторы) и продольные мышцы — подниматели глотки (рис. 223; табл. 24).

Верхний констриктор глотки (*m. constrictor pharyngis superior*) начинается на медиальной пластинке крыловидного отростка клиновидной кости, а также на крыловидно-нижнечелюстном шве (*ráphe pterygomandibuláre*) — фиброзной

Т а б л и ц а 24. **Мышцы глотки**

| Мышца | Начало | Прикрепление | Функция | Иннервация |
|----------------------------|---|---|--------------------------------------|-----------------------------|
| Сжиматели глотки | | | | |
| Верхний констриктор глотки | Медиальная пластинка крыловидного отростка клиновидной кости, крыловидно-нижнечелюстной шов, нижняя челюсть, корень языка | На задней поверхности глотки срастается с аналогичной мышцей другой стороны | Уменьшают просвет глотки | Ветви глоточного сплетения |
| Средний констриктор глотки | Большой и малый рога подъязычной кости | То же | | |
| Нижний констриктор глотки | Латеральные поверхности щитовидного и перстневидного хрящей | » » | | |
| Подниматели глотки | | | | |
| Шилоглоточная мышца | Шиловидный отросток височной кости | Боковая стенка глотки | Поднимает глотку кверху | Ветвь языкоглоточного нерва |
| Трубноглоточная мышца | Нижняя поверхность хряща слуховой трубы возле глоточного отверстия ее | То же | Поднимает глотку кверху и латерально | Ветви глоточного сплетения |

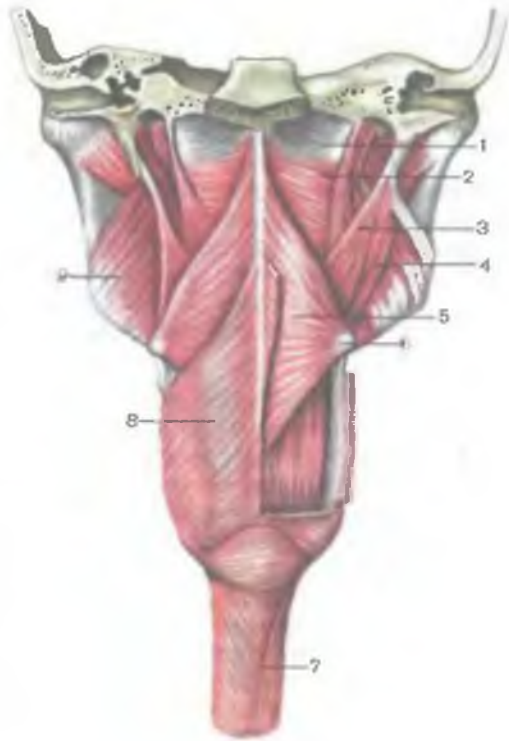
пластинке, натянутой между крыловидным крючком клиновидной кости и нижней челюстью. Мышечные волокна верхнего констриктора идут вниз и кзади, где по срединной линии на задней стороне глотки соединяются с волокнами этой мышцы противоположной стороны.

Средний констриктор глотки (*m.constrictor pharyngis medius*) берет начало на большом и малом рогах подъязычной кости. Мышечные волокна веерообразно расходятся вниз и вверх, срастаясь с волокнами противоположной стороны на задней стенке глотки (по срединной линии). Верхний край среднего констриктора накладывается на нижнюю часть верхнего констриктора глотки.

Нижний констриктор глотки (*m.constrictor pharyngis inferior*) начинается на латеральной поверхности пластинки щитовидно-

Рис. 223. Мышцы глотки; вид сзади. (Справа удален нижний констриктор глотки, слева удалены двубрюшная и шилоподъязычная мышцы.)

1 — глоточно-базиллярная фасция; 2 — верхний констриктор глотки; 3 — шилоглоточная мышца; 4 — шилоподъязычная мышца; 5 — средний констриктор глотки; 6 — подъязычная кость; 7 — пищевод; 8 — нижний констриктор глотки; 9 — медиальная крыловидная мышца.



го хряща и на перстневидном хряще гортани. Мышечные пучки веерообразно расходятся вниз, горизонтально и вверх, прикрывают нижнюю часть среднего констриктора и срастаются с аналогичными пучками противоположной стороны по задней срединной линии. Нижние мышечные пучки переходят на заднюю стенку пищевода.

В результате сращения правых и левых мышечных пучков констрикторов глотки сзади по срединной линии образуется **шов глотки** (*gárho pháryngis*). Констрикторы глотки суживают ее просвет.

К продольным мышцам глотки относят две мышцы.

Шилоглоточная мышца (*m.stylopharýngeus*) начинается на шиловидном отростке височной кости, идет вниз и медиально, проникает в толщу боковой стенки глотки на уровне между верхним и средним констрикторами. При сокращении поднимает глотку и вместе с ней гортань.

Трубно-глоточная мышца (*m.salpingopharýngeus*) начинается на нижней поверхности хряща слуховой трубы, возле ее глоточного отверстия. Мышечные пучки направляются вниз, соединяются с небно-глоточной мышцей и вплетаются в латеральную стенку глотки. **Небно-глоточная мышца** (*m.palatopharýngeus*) начинается на небном апоневрозе.

Трубно-глоточная и небно-глоточная мышцы участвуют в акте глотания. При этом трубно-глоточная мышца тянет стенку слуховой трубы вниз, расширяет ее глоточное отверстие, что

способствует поступлению воздуха в барабанную полость и выравниванию в ней давления, соответствующего атмосферному.

Акт глотания. Пищевой комок касается неба, корня языка и задней стенки глотки, вызывает раздражение рецепторов. Нервный импульс по языкоглоточным нервам поступает в глотательный центр продолговатого мозга. Нейроны центра генерируют импульсы, направленные по тройничным, языкоглоточным, блуждающим и подъязычным нервам к мышцам полости рта, языка, глотки, пищевода и гортани. Совместное сокращение этих мышц вызывает акт глотания. Различают произвольную фазу длительностью 0,7—1,0 с и непроизвольную фазу (4—6 с). Акт глотания представляет собой непрерывное чередование следующих фаз:

- 1) мышцы мягкого неба сокращаются, небная занавеска поднимается и прижимается к своду и задней стенке глотки, отделяя носоглотку от остальных частей глотки;
- 2) при сокращении мышечной диафрагмы рта гортань поднимается и смещается кпереди, надгортанник закрывает вход в гортань;
- 3) при сокращении шилоязычной и подъязычно-язычной мышц корень языка смещается назад, пищевой комок проталкивается через зев в ротоглотку;
- 4) за счет сокращения небно-язычных мышц часть пищевого комка, поступившего в ротовую часть глотки, отделяется (отсекается) от той пищи, которая еще находится в полости рта;
- 5) при поступлении пищевого комка в глотку продольные мышцы поднимают глотку, натягивая ее на пищевой комок;
- б) последовательное сверху вниз сокращение констрикторов глотки проталкивает пищевой комок из глотки в пищевод.

ВОЗРАСТНЫЕ ОСОБЕННОСТИ ГЛОТКИ

Г л о т к а у новорожденного имеет форму воронки с высокой и широкой верхней частью и короткой узкой нижней частью. Нижний край глотки у новорожденного находится на уровне межпозвоночного диска между телами III и IV шейных позвонков, в конце периода второго детства (11—12 лет) — на уровне V—VI шейного позвонка, а в подростковом возрасте — на уровне VI—VII шейного позвонка. Носовая часть глотки короткая, свод уплощен. Длина глотки у новорожденного около 3 см, поперечный размер 2,1—2,5 см, переднезадний — 1,8 см. К 2 годам жизни ребенка носовая часть глотки увеличивается в 2 раза. Глоточное отверстие слуховой трубы у новорожденного расположено на уровне твердого неба, близко к небной занавеске, имеет вид щели, зияет. В возрасте 2—4 лет отверстие переме-

щается кверху и кзади, а к 12—14 годам сохраняет щелевидную форму или становится овальным.

Миндалины наиболее сильно развиваются в течение первых двух лет, а затем растут медленнее (см. органы иммунной системы). **Глоточная миндалина** у новорожденного расположена в толще слизистой оболочки верхнезадней стенки глотки и выступает кпереди. На первом году жизни миндалина увеличивается в размерах. В 12—14 лет наступает период частичного обратного развития. После 20—22 лет размеры глоточной миндалины изменяются мало.

Трубная миндалина у новорожденного расположена кзади и книзу от щелевидного отверстия слуховой трубы и нередко соединяется сзади с глоточной миндалиной, книзу и кпереди — с небной.

Иннервация глотки: ветви языкоглоточного и блуждающего нервов, гортанно-глоточные ветви из симпатического ствола.

Кровоснабжение: восходящая глоточная артерия (из наружной сонной артерии), глоточные ветви (из восходящей небной артерии — ветви лицевой артерии), глоточные ветви (из щитошейного ствола). Венозный отток: через глоточное сплетение в глоточные вены — притоки внутренней яремной вены.

Отток лимфы: заглоточные, глубокие латеральные (внутренние яремные) лимфатические узлы.

ПИЩЕВОД

Пищевод (*oesophagus*) — полый трубчатый орган, который служит для проведения пищевых масс из глотки в желудок (рис. 224). Длина пищевода у взрослого человека составляет 25—27 см. Пищевод несколько сплюснен в переднезаднем направлении в верхней своей части, а в нижнем отделе (ниже уровня яремной вырезки грудины) напоминает уплощенный цилиндр. Пищевод начинается на уровне глоточно-пищеводного перехода на уровне V—VII шейных позвонков и впадает в желудок на уровне IX—XII грудных позвонков. Нижняя граница пищевода у женщин обычно располагается на 1—2 позвонка выше, чем у мужчин.

Шейная часть пищевода (*pars cervicalis*) имеет длину 5—7 см. Она окружена рыхлой соединительной тканью, переходящей внизу в клетчатку заднего средостения. Спереди к шейной части пищевода прилежит перепончатая стенка трахеи, с которой пищевод тесно связан рыхлой волокнистой соединительной тканью. По передней поверхности шейной части пищевода обычно проходит снизу вверх левый возвратный гортанный нерв. Правый возвратный гортанный нерв обычно идет вдоль правой боковой поверхности пищевода, позади трахеи. Сзади пищевод

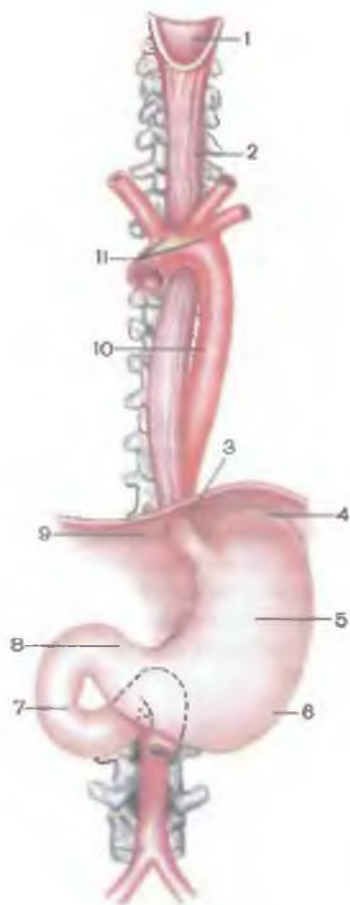


Рис. 224. Пищевод и желудок (схема).

1 — гортанная часть глотки; 2 — пищевод; 3 — брюшная часть пищевода; 4 — дно желудка; 5 — тело желудка; 6 — большая кривизна желудка; 7 — двенадцатиперстная кишка; 8 — привратниковая (пилорическая) часть желудка; 9 — диафрагма; 10 — грудная часть аорты; 11 — дуга аорты.

прилежит к позвоночнику и длинным мышцам шеи, покрытым предпозвоночной пластинкой шейной фасции. Сбоку от шейной части пищевода с каждой стороны находятся сосудисто-нервный пучок (общая сонная артерия, внутренняя яремная вена, блуждающий нерв).

Грудная часть пищевода (*pars thoracica*) имеет длину 16—18 см. Кпереди от пищевода в грудной полости последовательно располагаются перепончатая стенка трахеи, ниже — дуга аорты, начало левого главного бронха. Между задней стенкой трахеи, левым главным бронхом с одной стороны и пищеводом — с другой находятся мышечные и соединительнотканые пучки непостоянных бронхопищеводных мышц и связок. Ниже пищевод

проходит позади перикарда, той его части, которая соответствует уровню левого предсердия.

Сзади от грудной части пищевода находится позвоночник (до уровня III—IV грудных позвонков). Ниже, позади пищевода и чуть справа от него, располагается грудной лимфатический проток, еще ниже находится полунепарная вена.

Взаимоотношения пищевода и аорты сложные. Аорта вначале соприкасается с левой поверхностью пищевода, проходит между ним и позвоночником, а в нижних отделах грудная часть пищевода располагается впереди аорты.

С боков к грудной части пищевода внизу прилежат блуждающие нервы. Левый нерв проходит по левой стороне ближе к передней поверхности, а правый — ближе к задней поверхности пищевода. На уровне II—III грудного позвонка правая поверхность пищевода часто покрыта правой средостенной плеврой.

От правой поверхности нижней трети грудной части пищевода к правой средостенной плевре идет так называемая плевропищеводная мышца.

Брюшная часть пищевода (*pars abdominalis*), имеющая длину 1,5—4,0 см, от пищеводного отверстия диафрагмы до области перехода в желудок идет косо вниз и влево. Пищевод в брюшной полости соприкасается с левой ножкой поясничной части диафрагмы, спереди — с хвостатой долей печени. Левый блуждающий нерв расположен на передней стенке пищевода, правый — на задней. В 80 % случаев пищевод в брюшной полости покрыт брюшиной со всех сторон, в 20 % случаев его задняя стенка лишена брюшинного покрова.

Пищевод не имеет строго прямолинейного хода, образует небольшие изгибы. Пищевод располагается по срединной линии до уровня VI шейного позвонка, затем делает слабый изгиб влево во фронтальной плоскости. На уровне II—III грудного позвонка пищевод смещается вправо до срединной линии. Переднезадний изгиб пищевода расположен между уровнем VI шейного и II грудного позвонков (соответствует изгибу позвоночника). Ниже уровня II грудного позвонка пищевод вновь образует выпуклость впереди (из-за соседства с аортой). При прохождении через диафрагму пищевод отклоняется кпереди.

Пищевод имеет сужения, которые располагаются в области глоточно-пищеводного перехода, позади аорты (уровень IV грудного позвонка) и в области пищеводного отверстия диафрагмы. Иногда имеется сужение позади левого главного бронха.

Стенка пищевода состоит из четырех слоев: слизистой оболочки, подслизистой основы, мышечной и адвентициальной оболочек (рис. 225). Толщина стенки 3,5—5,6 мм.

Слизистая оболочка (*tunica mucosa*) стенки пищевода выстлана многослойным плоским неороговевающим эпителием (25—35 слоев эпителиоцитов). На уровне верхней трети пищевода толщина эпителия несколько меньше, чем в остальных участках органа. Базальная мембрана (толщиной 0,9—1,1 мкм) фенестрирована. Собственная пластинка слизистой оболочки хорошо выражена, образует многочисленные сосочки, вдающиеся вглубь покровного эпителия. В верхних и особенно в нижних отделах пищевода располагаются **кардиальные железы**, аналогичные одноименным железам желудка (содержат слизистые и в незначительном количестве париетальные и эндокринные клетки). Толщина собственной пластинки в зонах расположения кардиальных желез значительно возрастает. *Мышечная пластинка слизистой оболочки* утолщается в направлении от глотки к желудку.

Подслизистая основа пищевода (*tela submucosa*) развита хорошо; она способствует образованию 4—7 выраженных продольных складок слизистой оболочки. В толще подслизистой

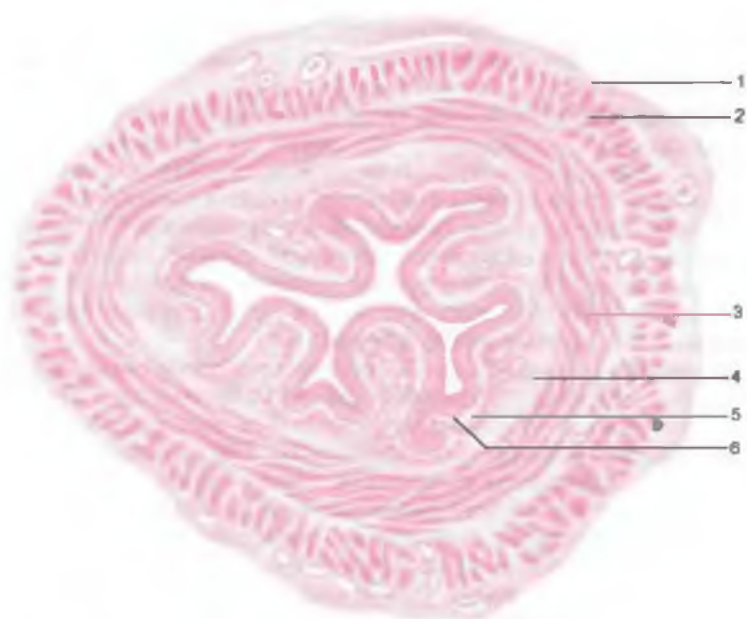

Рис. 225. Пищевод; поперечный разрез.

1 — наружная (адвентициальная) оболочка; 2 — продольный слой мышечной оболочки; 3 — круговой слой мышечной оболочки; 4 — подслизистая основа; 5 — слизистая оболочка; 6 — эпителий.

основы наряду с сосудами, нервами, клетками различной природы (лимфоидные и др.) располагается 300—500 многоклеточных сложных альвеолярно-трубчатых желез слизистого типа. Эти железы содержат отдельные эндокринные клетки.

Мышечная оболочка пищевода (*túnica musculáris*) представлена в верхней трети поперечнополосатыми мышечными волокнами. В средней части пищевода они постепенно заменяются гладкими миоцитами. В нижней части пищевода мышечная оболочка полностью состоит из пучков гладких миоцитов. Мышечные волокна и миоциты располагаются в два слоя: в н у т р е н н и й с л о й — к о л ь ц е в о й, н а р у ж н ы й — п р о д о л ь н ы й. В шейной части пищевода кольцевой слой в 2 раза толще продольного. В грудной части оба слоя равны по толщине, в брюшной — продольный слой преобладает по толщине. Мышечная оболочка обуславливает как перистальтику пищевода, так и постоянный тонус его стенок.

А д в е н т и ц и я (*adventítia*) покрывает пищевод снаружи. Наиболее хорошо адвентиция выражена над диафрагмой. На уровне диафрагмы адвентиция существенно уплотнена фиброзными волокнами, связанными с фасциальными волокнами диа-

фрагмы. Брюшная часть пищевода полностью или частично покрыта брюшиной.

Пищевод в рентгеновском изображении. Для исследования пищевода применяют метод наполнения его рентгеноконтрастной массой (нерастворимый бария сульфат), которая заполняет просвет пищевода и дает на экране продольную тень, хорошо видимую на «просветленном» фоне легочных полей между позвоночным столбом и сердцем. Кроме трех указанных сужений, пищевод имеет видимое на рентгенограммах сужение в месте перехода его в желудок.

И н н е р в а ц и я п и щ е в о д а: блуждающие нервы, грудное аортальное симпатическое сплетение.

К р о в о с н а б ж е н и е: нижняя щитовидная артерия, грудная часть аорты, пищеводная ветвь левой желудочной артерии. Венозный отток: по пищеводным венам в нижнюю щитовидную вену, непарную и полупарную вены, левую желудочную вену.

О т т о к л и м ф ы: от шейной части пищевода — в глубокие латеральные лимфатические узлы шеи, от грудной части — в предпозвоночные, задние средостенные, а от брюшной части — в левые желудочные лимфатические узлы. Часть лимфатических сосудов пищевода минует лимфатические узлы, напрямую впадая в грудной проток.

ВОЗРАСТНЫЕ ОСОБЕННОСТИ ПИЩЕВОДА

Пищевод новорожденного представляет собой трубку длиной 10—12 см и диаметром от 0,4 до 0,9 см (к 2 мес) со слабо выраженными анатомическими сужениями. Наиболее выражено глоточное (верхнее) сужение пищевода. К концу периода второго детства (11—12 лет) длина пищевода удваивается (20—22 см). Расстояние от зубов до кардиальной части желудка у новорожденного равно 16,3 см, в 2 года — 22,5 см, в 5 лет — 26—27,9 см, у ребенка 12 лет — 28—34,2 см. Просвет пищевода у ребенка 2—6 мес составляет 0,85—1,2 см, старше 6 лет — 1,3—1,8 см.

Начало пищевода у новорожденного находится на уровне межпозвоночного диска между телами III и IV шейных позвонков. Затем в связи с опусканием глотки происходит опускание верхней границы пищевода (в 2 года — до уровня IV—V, в 10—12 лет — до V—VI, в 15 лет — до VI—VII шейного позвонка). У старых людей начало пищевода находится на уровне I грудного позвонка.

Мышечная оболочка пищевода у новорожденного развита слабо. До 12—15 лет она интенсивно растет, а в дальнейшем изменяется мало. Слизистая оболочка у детей до 1 года бедна железами; продольные складки появляются в возрасте 2—2,5 года.

Вопросы для повторения и самоконтроля

1. Опишите топографию глотки: начало, органы, прилежащие к стенкам глотки.
2. Назовите части глотки, а также отверстия, открывающиеся в полость глотки.
3. Назовите мышцы глотки, места их начала и прикрепления, функции этих мышц.
4. Опишите акт глотания, назовите его фазы.
5. С какими органами соприкасается пищевод в шейном, грудном и брюшном его отделах?
6. Назовите изгибы и сужения пищевода. В каких местах эти сужения и изгибы располагаются, чем они обусловлены?

ЖЕЛУДОК

Желудок (gáster, ventriculus) является расширенным участком пищеварительного тракта, расположенным между пищеводом и двенадцатиперстной кишкой. В желудке пища задерживается 4—6 ч. В это время она перемешивается и переваривается под действием желудочного сока, содержащего пепсин, липазу, соляную кислоту, слизь. В желудке осуществляется также всасывание сахара, спирта, воды, солей. В слизистой оболочке желудка образуется антианемический фактор (фактор Касла), связывающий витамин В₁₂ и способствующий его адсорбции кишечной стенкой.

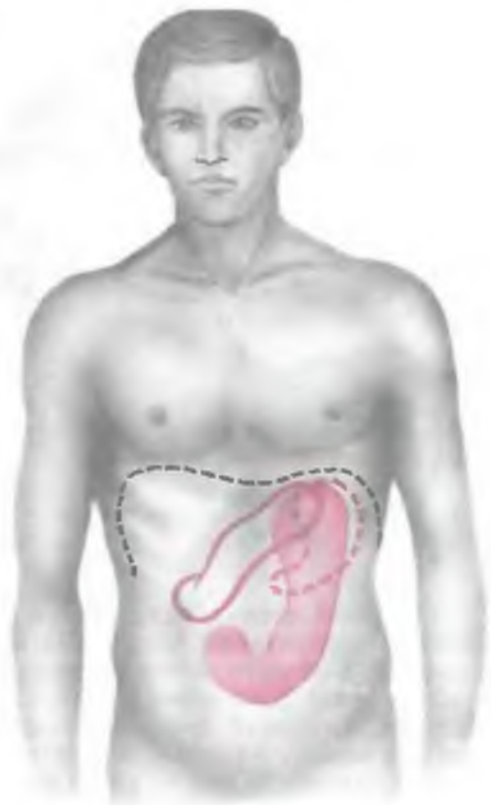Ф о р м а ж е л у д к а, его положение, размеры постоянно изменяются в зависимости от количества принятой пищи, положения тела (рис. 226) и типа телосложения. У людей брахиморфного типа телосложения желудок имеет форму рога (конуса), расположен почти поперечно. При долихоморфном типе телосложения желудок напоминает удлинненный чулок, расположенный почти вертикально и затем круто изгибающийся вправо. При мезоморфном типе телосложения желудок имеет форму крючка. Его длинная ось идет слева направо и сзади наперед и находится почти во фронтальной плоскости.

Желудок располагается в верхней части брюшной полости. Три четверти его находится в левой подреберной области, одна четверть — в надчревь. Вход в желудок расположен левее позвоночника на уровне X—XI (иногда XII) грудных позвонков. Выход из желудка определяется правее позвоночника на уровне XII грудного или I поясничного позвонка. Часто, особенно у тучных людей, наблюдается опущение желудка со смещением его границ вниз (гастроптоз).

Длина пустого желудка у взрослого человека составляет 18—20 см, ширина — 7—8 см. Умеренно наполненный желудок имеет длину 24—26 см, ширину — 10—12 см. Емкость желудка варьирует от 1,5 до 4 л.

Рис. 226. Проекция желудка на переднюю брюшную стенку при различных положениях тела.

Пунктиром обозначены контуры желудка и диафрагмы при вертикальном положении тела, непрерывной линией — желудок при положении тела на правом боку, розовым цветом — желудок при положении тела на левом боку.



Желудок имеет переднюю стенку (*paries anterior*), направленную кпереди и несколько кверху, и заднюю стенку (*paries posterior*), обращенную кзади и книзу. Место впадения пищевода в желудок называется кардиальным отверстием (*ostium cardiacum*), рядом с ним располагается кардиальная часть (*pars cardiaca*), или кардия желудка (рис. 227). Слева от нее желудок расширяется, образуя дно (свод) (*fundus, s. fornix*),

которое влево и вправо переходит в тело желудка (*corpus ventriculi*). Левый выпуклый край, направленный вниз, называют большой кривизной желудка (*curvatura ventriculi major*), правый вогнутый край — малой кривизной желудка (*curvatura ventriculi (gastrica) minor*). Суженная правая часть желудка — пилорическая часть (*pars pylorica*), или привратник, подразделяется на два отдела. Различают широкую часть — привратниковую пещеру (*antrum pyloricum*) и суженную часть — канал привратника (*canalis pyloricus*), переходящий в двенадцатиперстную кишку. Границей между привратником и двенадцатиперстной кишкой на поверхности органа является круговая борозда, соответствующая отверстию канала привратника (*ostium pyloricum*) и кольцевой мышце — сфинктеру привратника.

Малая кривизна желудка на границе тела и привратниковой части образует неглубокую угловую вырезку (*incisura angularis*). На большой кривизне имеется вырезка, отделяющая кардиальную часть от дна желудка.

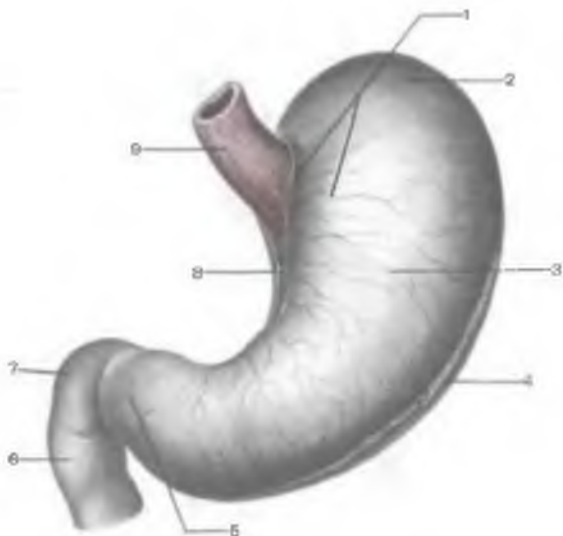


Рис. 227. Желудок; вид спереди.

1 — кардиальная часть; 2 — дно желудка; 3 — тело желудка; 4 — большая кривизна желудка; 5 — привратниковая часть; 6 — нисходящая часть двенадцатиперстной кишки; 7 — верхняя часть двенадцатиперстной кишки; 8 — малая кривизна желудка; 9 — пищевод

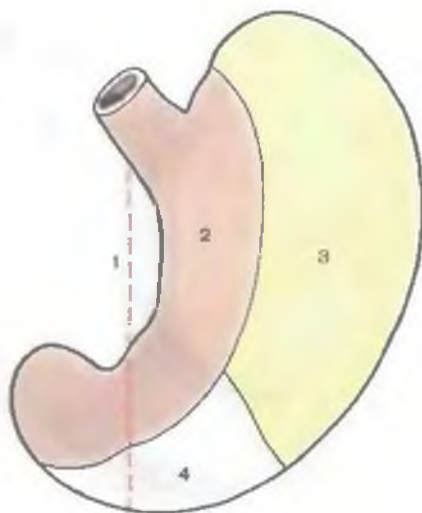
Передняя стенка желудка при крючковидной его форме в области кардиальной части, дна и тела соприкасается с диафрагмой, в области малой кривизны — с висцеральной поверхностью левой доли печени (рис. 228). Небольшой участок тела желудка, имеющий треугольную форму, непосредственно прилежит к передней брюшной стенке. Позади желудка расположена сальниковая сумка — узкое щелевидное пространство брюшинной полости, которое отделяет желудок от органов, расположенных забрюшинно. Позади желудка также забрюшинно находится верхний полюс левой почки, надпочечник и поджелудочная железа. Задняя поверхность желудка в области большой кривизны прилежит к поперечной ободочной кишке и ее брыжейке, в верхней части этой кривизны (дно желудка) — к селезенке.

Желудок смещается при дыхании и при наполнении соседних полых органов (поперечной ободочной кишки). Наименее подвижными зонами являются входной и выходной отделы желудка. Положение желудка обеспечивается наличием фиксирующих его связок (складок брюшины). *Печеночно-желудочная связка* (lig.hepatogástricum) начинается в области ворот печени и идет к малой кривизне желудка. *Желудочно-ободочная связка* (lig.gastrocólicum) идет от большой кривизны желудка к поперечной ободочной кишке. *Желудочно-селезеночная связка* (lig. gastrolieñale) направляется от начала большой кривизны и левой части дна желудка к воротам селезенки.

Стенки желудка состоят из слизистой оболочки, подслизистой основы, мышечной и серозной оболочек.

Рис. 228. Поля соприкосновения передней поверхности желудка с соседними органами.

1 — срединная линия тела человека; зоны соприкосновения; 2 — с печенью; 3 — с диафрагмой; 4 — с передней брюшной стенкой.



Слизистая оболочка (*túnica mucósa*) имеет толщину 0,5—2,5 мм. Вдоль ее малой кривизны от кардиального к привратниковому отверстию направляется 4—5 продольных складок, облегчающих продвижение пищевой массы (дорожка желудка). В области дна и тела желудка имеются поперечные, продольные и косые складки (рис. 229). Расположение и размеры складок желудка (*plicae gástricae*) постоянно изменяются в различных физиологических условиях (аутопластика слизистой оболочки). При переходе привратникового канала в двенадцатиперстную кишку слизистая оболочка образует круговую складку — заслонку пилоруса (*válvula pylórica*). На поверхности слизистой оболочки находятся желудочные поля (*ágeae gástricae*). Они имеют полигональную форму, варьируют в размерах от 1 до 6 мм и придают поверхности желудка своеобразный зернистый вид. Каждое поле отделяется от соседнего бороздой (рис. 230). На поверхности желудочных полей имеются многочисленные желудочные ямочки (*foveolae gástricae*), в которые открываются выводные протоки желез желудка. На 1 мм² поверхности слизистой оболочки желудка имеется до 60 желудочных ямок.

Слизистая оболочка покрыта однослойным цилиндрическим эпителием. Апикальная часть этих клеток заполнена гранулами. В базальной части эпителиоцитов расположены овоидное ядро, эндоплазматическая сеть. Над ядром находится комплекс Гольджи. В собственной пластинке слизистой оболочки наряду с сосудами, нервами, лимфоидными узелками, различными клетками (иммуноциты, гладкие миоциты и др.) находятся железы желудка.

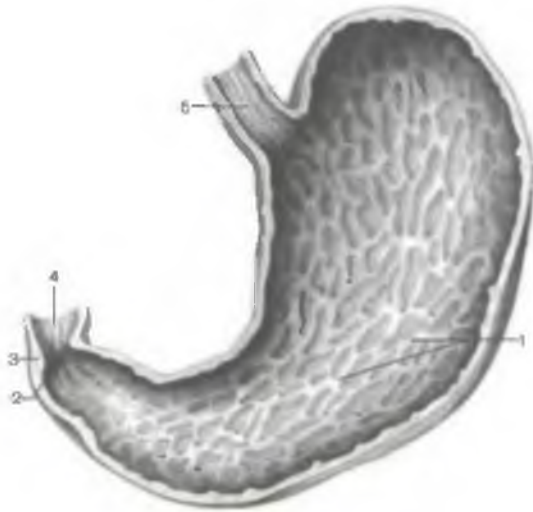


Рис. 229. Слизистая оболочка желудка. (Передняя стенка желудка удалена.)

1 — складки желудка; 2 — отверстие привратника; 3 — сфинктер привратника; 4 — слизистая оболочка двенадцатиперстной кишки; 5 — слизистая оболочка пищевода.

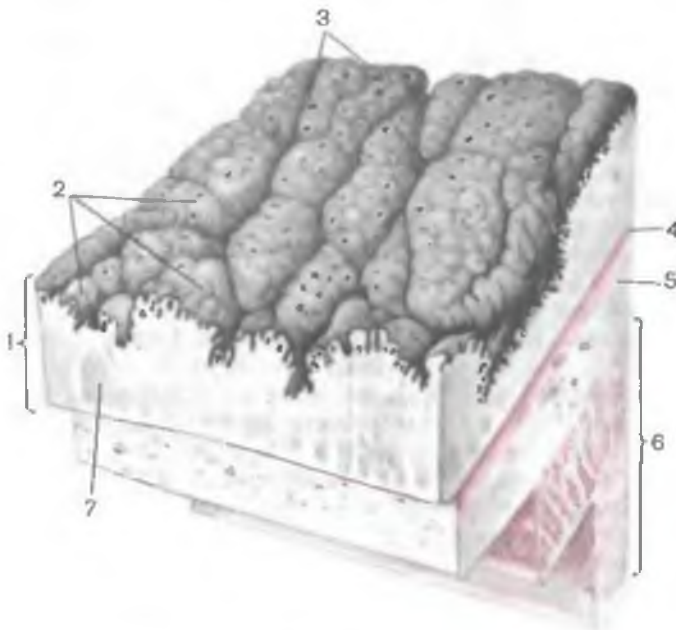
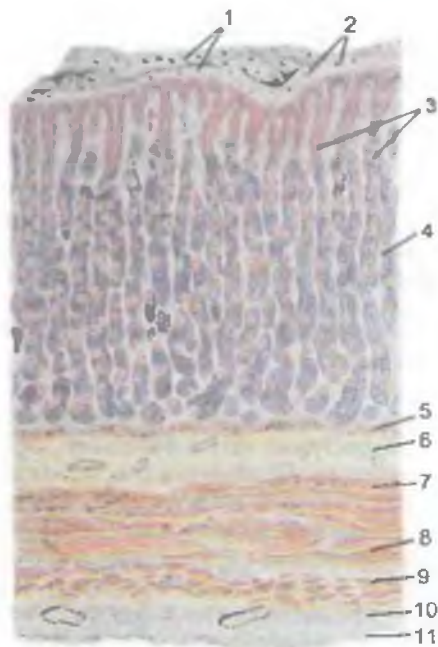


Рис. 230. Строение стенки желудка.

1 — слизистая оболочка; 2 — желудочные поля; 3 — желудочные ямки; 4 — мышечная пластинка слизистой оболочки; 5 — подслизистая основа; 6 — мышечная оболочка; 7 — лимфоидный узелок.

Рис. 231. Железы желудка и желудочные поля.

1 — желудочные поля; 2 — желудочные ямки; 3 — желудочные железы; 4 — слизистая оболочка; 5 — мышечная пластинка слизистой оболочки; 6 — подслизистая основа; 7 — слой косых мышечных пучков; 8 — круговой слой мышечной оболочки волокон; 9 — продольный слой мышечных волокон; 10 — подсерозный слой; 11 — серозная оболочка.



Желудочные железы простые, трубчатые по форме, неразветвленные. Различают собственные (фундальные), пилорические и кардиальные железы желудка. Наиболее глубоко расположенное дно железы (ее тело) переходит в шейку (выводной проток), а затем в перешеек. Перешейки 4—5 желез открываются в желудочную ямку (рис. 231). Общее число желудочных желез составляет около 35 млн.

Собственные (главные, фундальные) железы желудка имеют длину 0,65 мм, диаметр — 30—50 мкм. Длина железы в 2—3 раза больше глубины желудочной ямки. Шейка составляет по длине одну треть тела железы. В собственной пластинке слизистой оболочки главные железы фиксированы соединительной тканью именно в области шейки. В собственных железах различают четыре типа клеток: главные экзокриноциты, париетальные (обкладочные), слизистые (добавочные) клетки (мукоциты) и эндокринные клетки.

Главные клетки (гланулоциты) имеются преимущественно в области дна и тела железы; они вырабатывают пепсиноген и химозин. Между главными клетками расположены одиночные париетальные и эндокринные клетки. Главные клетки имеют цилиндрическую форму. В апикальной части их цитоплазмы содержатся гранулы белкового секрета. На плазматической мембране апикальной части имеется множество коротких

микроворсинок. Главные клетки характеризуются развитым комплексом Гольджи, зернистой эндоплазматической сетью, значительным количеством рибосом. Под комплексом Гольджи расположено ядро.

П а р и е т а л ь н ы е к л е т к и (г л а н д у л о ц и т ы) крупнее главных. Parietalные клетки имеют округлое или эллипсоидное ядро, множество митохондрий. Этим клеткам свойственно наличие разветвленных внутриклеточных секреторных канальцев, которые открываются в просвет железы. В просветах канальцев располагается синтезируемый клеткой неактивный комплекс соляной кислоты с белком. Попадая на слизистую оболочку желудка, этот комплекс распадается на соляную кислоту и белок.

С л и з и с т ы е к л е т к и имеют меньшие размеры, чем главные и париетальные glanduloциты. Форма клеток удлинённая, ядро располагается базально, органоиды имеют надъядерное положение. Относительно небольшое количество слизистых гранул находится в апикальной части цитоплазмы. Характерны слабое развитие комплекса Гольджи и эндоплазматической сети, значительное содержание митохондрий.

Э н д о к р и н н ы е к л е т к и в желудочных железах имеют морфологические и биохимические особенности. Описано более 10 разновидностей этих клеток. Энтерохромоаффинные, или ЕС-клетки, самые многочисленны, вырабатывают серотонин и мелатонин. Энтерохромоаффиноподобные (ECL) клетки выделяют гистамин. А-клетки синтезируют глюкагон, D-клетки — соматостатин, D₁-клетки — вазоактивный интестинальный полипептид, G-клетки — гастрин, P-клетки — бомбезин и т.д. Общими для эндокринных клеток разных типов являются секреторные гранулы под ядром в базальной части цитоплазмы, надъядерное расположение комплекса Гольджи. Секрет эндокринных желез выделяется через базальную и базолатеральную части клеточной мембраны в межклеточное пространство.

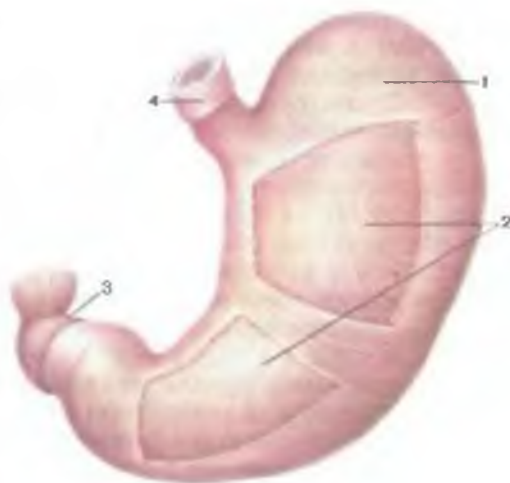
Пилорические железы залегают в области привратника, особенно возле малой кривизны, а также около большой кривизны. Анатомические границы пилорической части желудка и зона расположения этих желез не совпадают. Железы этой группы в виде широких тяжей могут залегать в области дна желудка. У пилорических желез преимущественное большинство составляют **м у к о ц и т ы**, между которыми выявляются **п а р и е т а л ь н ы е** и **э н д о к р и н н ы е к л е т к и**. Главные клетки в составе этих желез отсутствуют.

Кардиальные железы расположены в области кардии желудка. Протяжённость области их локализации индивидуально колеблется. Эти железы содержат преимущественно мукоциты; имеются также париетальные и эндокринные клетки.

Мышечная пластинка слизистой оболочки (*lámina muscularis mucosae*) образована тремя слоями гладких

Рис. 232. Мышечная оболочка желудка (часть кругового слоя удалена).

1 — круговой слой; 2 — косые волокна; 3 — продольный слой в месте перехода привратниковой части в двенадцатиперстную кишку; 4 — пищевод.



миоцитов: внутренний и наружный слои ориентированы циркулярно, средний — продольно. Отдельные тонкие мышечные пучки проникают в толщу собственной пластинки слизистой оболочки. Со-

кращение гладкомышечных элементов способствует образованию складок слизистой оболочки и выведению секрета из желудочных желез.

Подслизистая основа (*téla submucósa*) хорошо развита. Ее рыхлая волокнистая соединительная ткань богата эластическими волокнами, содержит сосуды и нервы, многочисленные лимфоидные узелки и различные клеточные элементы.

Мышечная оболочка желудка (*túnica musculáris*) сформирована гладкой мышечной тканью, образующей три слоя (рис. 232). Наружный слой мускулатуры имеет продольную ориентацию, средний — циркулярную направленность, внутренний — косую. Продольные мышечные пучки расположены преимущественно вблизи малой и большой кривизны желудка; отдельные продольные пучки имеются в области привратника. Утолщение циркуляторного слоя в области кардии образует кардиальный сфинктер. Его толщина связана с формой желудка. У желудка в форме чумка сфинктер более толстый и узкий, у желудка в форме рога этот сфинктер тоньше, но шире. Циркулярный слой наиболее развит в пилорическом отделе, где он образует пилорический сфинктер (*m.sphincter pylórici*) толщиной 3—5 мм. При его сокращении выход из желудка в двенадцатиперстную кишку закрывается. Косые мышечные пучки залегают под циркуляторной мускулатурой. Косо ориентированные пучки миоцитов перекидываются через кардиальную часть слева от кардиального отверстия и спускаются веером вниз и вправо в толще передней и задней стенок желудка в направлении большой кривизны, где они вплетаются в подслизистую основу. Между мышечными слоями находится межмышечное нервное сплетение. Мускулатура желудка поддерживает его

тонус, создает постоянное давление в просвете желудка и осуществляет в нем перемешивание пищевых масс (перистальтику). В результате перемешивания пищевых масс с желудочным соком образуется химус — жидкая каша, которая отдельными порциями выводится из желудка в двенадцатиперстную кишку.

С н а р у ж и желудок покрыт брюшиной (интраперитонеальное положение). Лишь узкие полоски, расположенные на малой и большой кривизне, лишены серозного покрова. Серозная оболочка отделена от мышечной подсерозной основой.

И н н е р в а ц и я: желудочное сплетение, образованное блуждающими нервами и симпатическими нервными волокнами чревного сплетения.

К р о в о с н а б ж е н и е: левая желудочная артерия (из чревного ствола), правая желудочно-сальниковая артерия (из желудочно-двенадцатиперстной артерии), правая желудочная артерия (из собственной печеночной артерии), левая желудочно-сальниковая артерия и короткие желудочные артерии (из селезеночной артерии). Желудочные и желудочно-сальниковые артерии анастомозируют, образуя вокруг желудка артериальное кольцо. Венозный отток: левая и правая желудочные, левая и правая желудочно-сальниковые вены (притоки воротной вены).

О т т о к л и м ф ы: правые и левые желудочные, правые и левые желудочно-сальниковые, пилорические лимфатические узлы.

Рентгеноанатомия желудка. Форма желудка крайне изменчива. С учетом пищеварительной и двигательной функций у желудка различают **п и щ е в а р и т е л ь н ы й м е ш о к** (*sáccus digestórius*) и **в ы в о д н о й (э в а к у а т о р н ы й) к а н а л** (*canális egestórius*). Пищеварительный мешок соответствует своду и телу желудка, а выводной канал — привратниковой части и привратнику. При рентгенологическом исследовании (рис. 233) с использованием сульфата бария можно видеть рельеф складок слизистой оболочки и перистальтические волны.

ВОЗРАСТНЫЕ ОСОБЕННОСТИ ЖЕЛУДКА

Желудок новорожденного имеет форму цилиндра или бычьего рога, рыболовного крючка. Кардиальная часть, дно и пилорический отдел слабо выражены, привратник широкий. Объем желудка составляет около 50 см³; длина — 5 см, ширина — 3 см. К концу первого года жизни желудок удлиняется, а в период от 7 до 11 лет приобретает форму, как у взрослого человека. Формирование кардиальной части завершается только к началу периода второго детства (8 лет). В конце первого года жизни длина желудка достигает 9 см, ширина равна 7 см, а объем увеличивается до 250—300 см³. В возрасте 2 лет объем желудка равен 490—590 см³, 3 лет — 580—680 см³, к 4 годам —

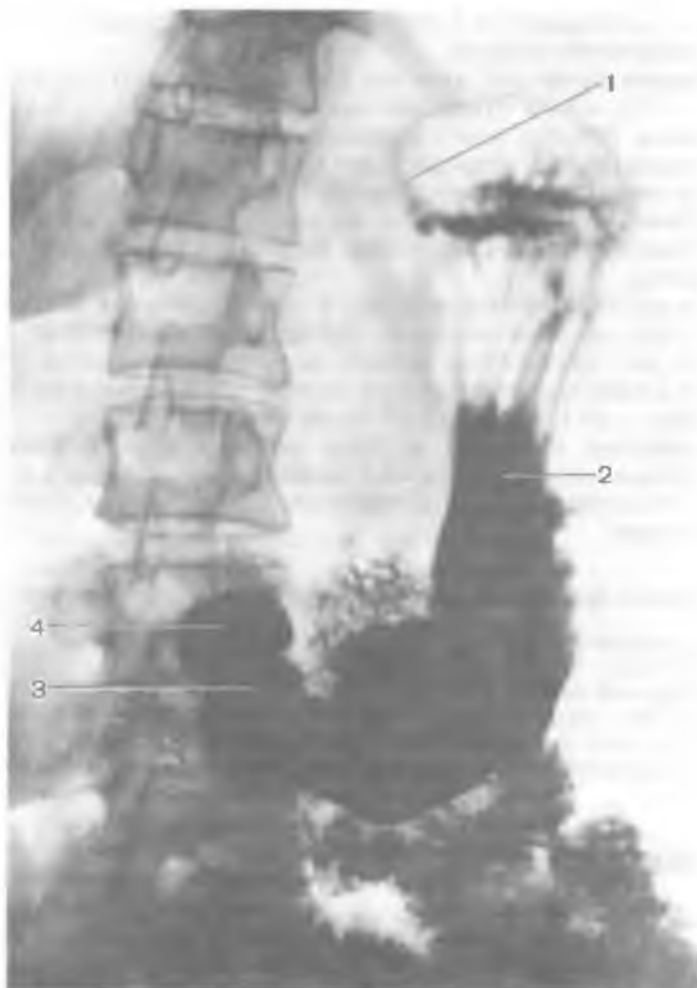

Рис. 233. Рентгенограмма желудка, наполненного контрастной массой.

1 — кардиальная часть; 2 — тело желудка; 3 — привратниковая часть; 4 — ампула двенадцатиперстной кишки.

750 см³. К концу периода второго детства (12 лет) объем увеличивается до 1300—1500 см³. У детей, находящихся на искусственном вскармливании, желудок растянут, особенно в области передней стенки. Значительная часть желудка новорожденного (кардия, дно, часть тела) находится в левом подреберье и прикрыта левой долей печени. Большая кривизна прилежит к поперечной ободочной кишке. С уменьшением левой доли печени

желудок приближается к передней брюшной стенке и смещается в надчревную область.

Входное отверстие желудка у новорожденного находится на уровне VIII—IX, а отверстие привратника — XI—XII грудных позвонков. По мере роста и развития ребенка происходит опускание желудка, и в возрасте 7 лет при вертикальном положении тела его входное отверстие проецируется между XI—XII грудными позвонками, а выходное — между XII грудным и I поясничным позвонками. В старческом возрасте желудок еще больше опускается.

Слизистая оболочка желудка у новорожденных относительно толстая, складки высокие. Желудочные поля имеют размеры 1—5 мм, желудочных ямочек насчитывается около 200 000. К 3 мес жизни количество таких ямочек увеличивается до 700 000, к 2 годам — до 1 300 000, к 15 годам — 4 млн.

Мышечная оболочка желудка новорожденного имеет три слоя, продольный слой и косые волокна этой оболочки развиты слабо. Максимальной толщины мышечная оболочка достигает к 15—20 годам.

Вопросы для повторения и самоконтроля

1. Опишите топографию желудка. Укажите его функции.
2. Назовите части желудка, его размеры и объем.
3. Назовите связки желудка (складки брюшины). С какими органами эти связки соединяются?
4. Что собой представляют желудочные поля и желудочные ямки?
5. Расскажите о желудочных железах, их строении и функциях.

ТОНКАЯ КИШКА

Тонкая кишка (*intestinum tenue*) — отдел пищеварительного тракта, расположенный между желудком и толстой кишкой (рис. 234). Тонкая кишка вместе с толстой образует кишечник — наиболее длинную часть пищеварительной системы. В составе тонкой кишки различают двенадцатиперстную, тощую, подвздошную кишку. В тонкой кишке химус (пищевая кашица), обработанный слюной и желудочным соком, подвергается действию кишечного и поджелудочного сока, а также желчи. В просвете тонкой кишки при перемешивании химуса происходят его окончательное переваривание и всасывание продуктов его расщепления. Остатки пищи продвигаются в толстую кишку. Важна эндокринная функция тонкой кишки. Эндокриноциты ее покровного эпителия и желез вырабатывают биологически активные вещества (секретин, серотонин, мотилин и др.).

Тонкая кишка начинается на уровне границы тел XII грудного и I поясничного позвонков, заканчивается в правой подвздошной

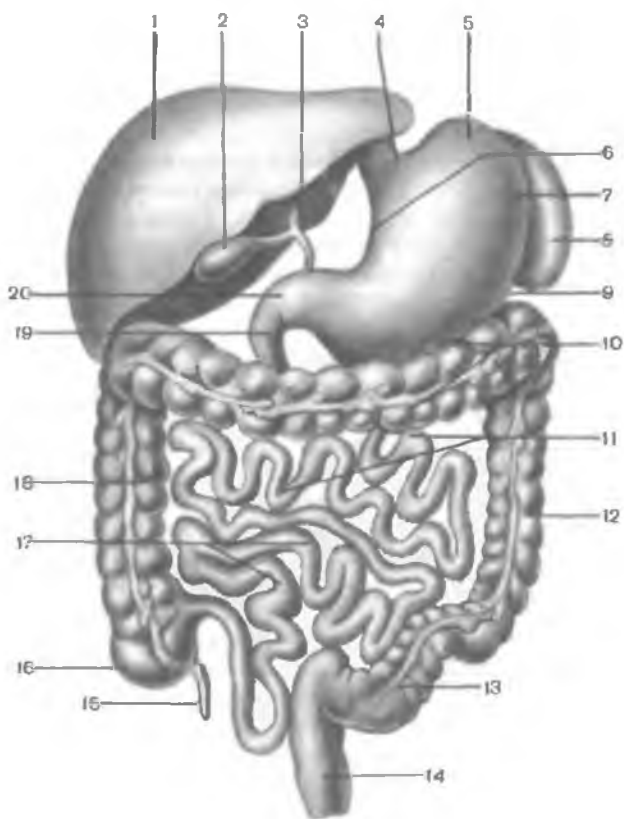


Рис. 234. Тонкая кишка и другие органы пищеварительной системы, расположенные в брюшной полости (схема).

1 — печень; 2 — желчный пузырь; 3 — общий желчный проток; 4 — кардиальная часть желудка; 5 — дно желудка; 6 — малая кривизна желудка; 7 — тело желудка; 8 — селезенка; 9 — большая кривизна желудка; 10 — поперечная ободочная кишка; 11 — тощая кишка; 12 — нисходящая ободочная кишка; 13 — сигмовидная ободочная кишка; 14 — прямая кишка; 15 — червеобразный отросток (аппендикс); 16 — слепая кишка; 17 — подвздошная кишка; 18 — восходящая ободочная кишка; 19 — двенадцатиперстная кишка; 20 — привратниковая часть желудка.

ямке, располагается в области чрева (средняя область живота), достигая входа в малый таз. Длина тонкой кишки у взрослого человека составляет 5—6 м. У мужчин кишка длиннее, чем у женщин, при этом у живого человека тонкая кишка короче, чем у трупа, у которого отсутствует мышечный тонус. Длина двенадцатиперстной кишки составляет 25—30 см; около $\frac{2}{5}$ длины тонкой кишки (2—2,5 м) занимает тощая и примерно 2,5—3,5 м — подвздошная кишка. Диаметр тонкой кишки равен 3—5 см, он уменьшается по направлению к толстой кишке. Двенадцатиперст-

ная кишка не имеет брыжейки в отличие от тощей и подвздошной кишок, которые называют брыжеечной частью тонкой кишки.

Двенадцатиперстная кишка (*duodénum*) — начальный отдел тонкой кишки, расположенный на задней стенке брюшной полости. Двенадцатиперстная кишка начинается от привратника желудка, заканчивается двенадцатиперстно-тощекишечным изгибом, расположенным у левого края II поясничного позвонка. В типичных случаях двенадцатиперстная кишка имеет форму подковы, огибающей головку поджелудочной железы. У двенадцатиперстной кишки различают верхнюю, нисходящую, горизонтальную и восходящую части.

Верхняя часть (*párs supérior*), или **луковица**, самая короткая (3—6 см) и широкая (до 4 см), идет от привратника вправо и кзади и образует верхний изгиб двенадцатиперстной кишки. Почти $\frac{3}{4}$ окружности этой части кишки покрыто брюшиной. При умеренно или сильно наполненном желудке верхняя часть расположена почти сагиттально, при пустом — более поперечно. Верхняя поверхность ее граничит с задней частью квадратной доли печени, затем перекрещивает правую часть собственной печеночной артерии и общий печеночный проток. Внизу верхняя часть двенадцатиперстной кишки соприкасается с верхней частью головки поджелудочной железы и поперечной ободочной кишкой. Позади верхней части в толще печеночно-двенадцатиперстной связки находятся общий печеночный проток (справа), собственная печеночная артерия (слева), воротная вена (сзади и между ними).

Нисходящая часть (*párs descéndens*) начинается от верхнего изгиба двенадцатиперстной кишки на уровне I поясничного позвонка, опускается вниз вдоль правого края позвоночника. Нисходящая часть заканчивается на уровне III поясничного позвонка резким поворотом влево с образованием нижнего изгиба двенадцатиперстной кишки. Длина нисходящей части составляет 8—10 см. Позади нее располагаются ворота правой почки, верхняя часть мочеточника. Медиально задняя поверхность нисходящей части граничит с нижней полой веной, а в области перехода верхней части в нисходящую часть кишки — с правым надпочечником. Спереди нисходящая часть покрыта брюшиной, перекрещивается с корнем брыжейки поперечной ободочной кишки. Слева нисходящая часть граничит с головкой поджелудочной железы и тесно срастается с ее капсулой. Между нисходящей частью и головкой поджелудочной железы находятся конечная часть общего желчного протока и анастомозирующие верхняя и нижняя поджелудочно-двенадцатиперстные артерии.

Горизонтальная часть (*párs horizontális*) начинается от нижнего изгиба двенадцатиперстной кишки, идет горизонтально влево на уровне III поясничного позвонка, затем поворачивает кверху и переходит в восходящую часть на уровне

пересечения с верхними брыжеечными артерией и веной. Позади горизонтальной части располагаются нижняя полая вена (справа) и аорта (слева). Передняя поверхность горизонтальной части покрыта брюшиной, к ней прилежат петли тонкой кишки.

В о с х о д я щ а я ч а с т ь (*párs ascéndens*) начинается в месте выхода верхних брыжеечных артерии и вены из-под нижнего края поджелудочной железы на переднюю поверхность двенадцатиперстной кишки. Восходящая часть заканчивается у верхнего края тела II поясничного позвонка резким изгибом кишки вниз, вперед и влево **д в е н а д ц а т и п е р с т н о т о щ е к и ш е ч н ы м и з г и б о м** (*flexúra duodenojejúnalis*). Изгиб фиксирован к диафрагме *мышцей и связкой, подвешивающими двенадцатиперстную кишку* (*m. et lig. suspensórii duodéni*). Позади восходящей части находится аорта, а спереди — париетальная брюшина.

Тошная кишка (*jejúnium*) и **подвздошная кишка** (*íleum*) составляют брыжеечную часть тонкой кишки. Бóльшая их часть располагается в пупочной области, образуя 14—16 петель. Часть петель спускается в малый таз. Петли тощей кишки в основном залегают в левой верхней, а подвздошной — в правой нижней части брюшной полости. Строгая анатомическая граница между тощей и подвздошной кишкой отсутствует. Кпереди от кишечных петель находится большой сальник, сзади — париетальная брюшина, выстилающая правый и левый брыжеечные синусы. Тошная и подвздошная кишки с помощью брыжейки соединены с задней стенкой брюшной полости. Корень брыжейки заканчивается в правой подвздошной ямке.

Стенки тонкой кишки образованы следующими слоями: слизистой оболочкой с подслизистой основой, мышечной и наружной оболочками.

Слизистая оболочка (*túnica mucósa*) тонкой кишки имеет **к р у г о в ы е** (керкринговы) **с к л а д к и** (*plícae circuláris*). Их общее количество достигает 600—700 (рис. 235, 236). Складки образуются с участием подслизистой основы кишки, их размеры уменьшаются по направлению к толстой кишке. Средняя высота складок 8 мм. Наличие складок увеличивает площадь поверхности слизистой оболочки более чем в 3 раза. Помимо круговых складок, для двенадцатиперстной кишки характерны **п р о д о л ь н ы е с к л а д к и**. Они имеются в верхней и нисходящей частях двенадцатиперстной кишки. Наиболее выраженная продольная складка располагается на медиальной стенке нисходящей части. В ее нижнем отделе имеется возвышение слизистой оболочки — **б о л ь ш о й с о с о ч е к д в е н а д ц а т и п е р с т н о й к и ш к и** (*papilla duodéni májor*), или **фатеров сосочек**. Здесь общим отверстием открываются общий желчный проток и проток поджелудочной железы. Кверху от этого сосочка на продольной складке имеется **м а л ы й с о с о ч е к д в е н а д ц а т и п е р с т н о й к и ш к и** (*papilla duo-*

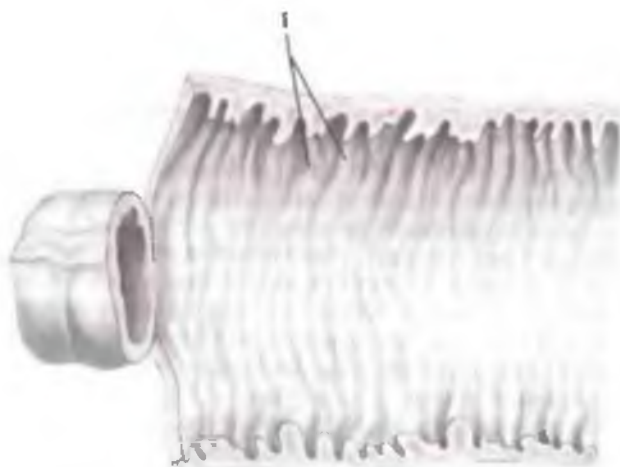


Рис. 235. Круговые складки (1) слизистой оболочки тонкой кишки. (Кишка разрезана вдоль и развернута.)

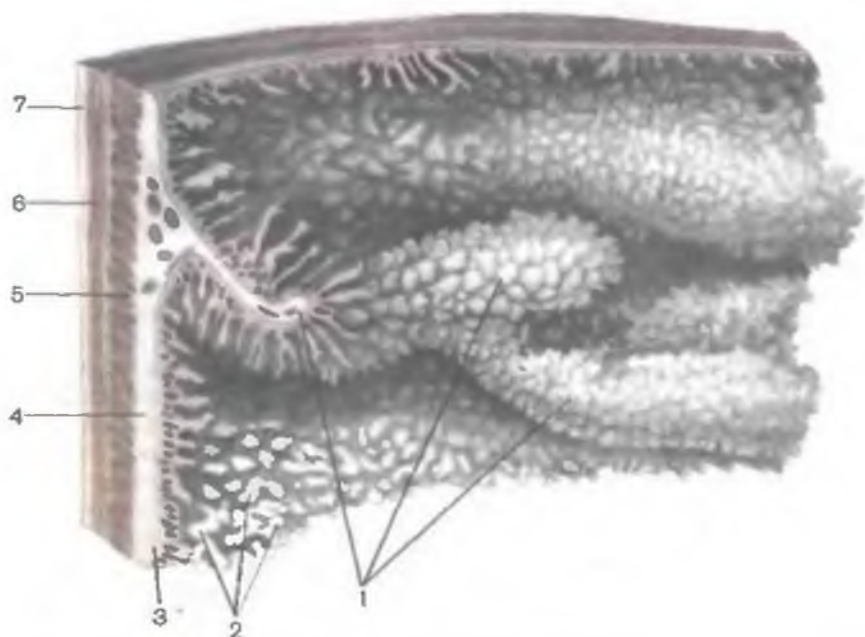


Рис. 236. Рельеф слизистой оболочки тонкой кишки.

1 — круговые складки; 2 — кишечные ворсинки; 3 — слизистая оболочка; 4 — подслизистая основа; 5 — круговой слой мышечной оболочки; 6 — продольный слой мышечной оболочки; 7 — серозная оболочка.

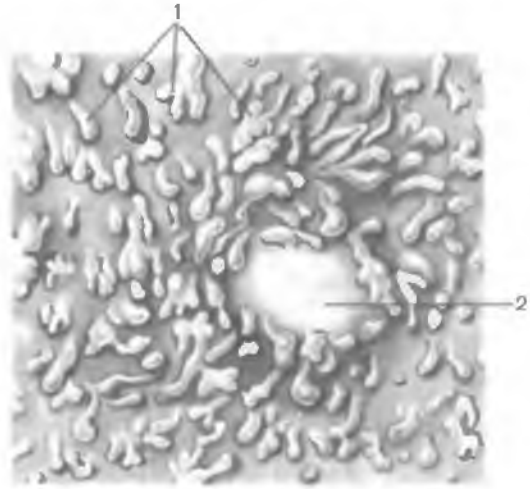


Рис. 237. Кишечные ворсинки (1) и лимфоидный узелок (2) в стенке тонкой кишки.

déni minog), где открывается добавочный проток поджелудочной железы.

Слизистая оболочка тонкой кишки имеет многочисленные выросты — кишечные ворсинки (*villi intestinales*), их около 4—5 млн (рис. 237). На площади 1 мм² слизистой оболочки двенадцатиперстной кишки и тощей кишки насчитывается 22—40 ворсинок, подвздошной кишки — 18—31 ворсинок. Средняя длина ворсинок составляет 0,7 мм. Размеры ворсинок уменьшаются по направлению к подвздошной кишке. Выделяют листо-, языко-, пальцевидные ворсинки. Первые два вида всегда ориентированы поперек оси кишечной трубки. Наиболее длинные ворсинки (около 1 мм) имеют преимущественно листовидную форму. В начале тощей кишки ворсинки обычно имеют форму язычка. Дистальная форма ворсинок становится пальцевидной, их длина уменьшается до 0,5 мм. Расстояние между ворсинками составляет 1—3 мкм. Ворсинки образованы рыхлой соединительной тканью, покрытой эпителием (рис. 238). В толще ворсинок много гладких миоцитов, ретикулярных волокон, лимфоцитов, плазматических клеток, эозинофилов. В центре ворсинок находится лимфатический капилляр (млечный синус), вокруг которого располагаются кровеносные сосуды (капилляры).

С поверхности кишечные ворсинки покрыты однослойным высоким цилиндрическим эпителием, находящимся на базальной мембране. Основную массу эпителиоцитов (около 90 %) составляют столбчатые эпителиоциты с исчерченной шеточной каемкой. Каемка образована микроворсинками апикальной плазматической мембраны. На поверхности микроворсинок расположен гликокаликс, представленный липопротеидами и гликозаминоглика-

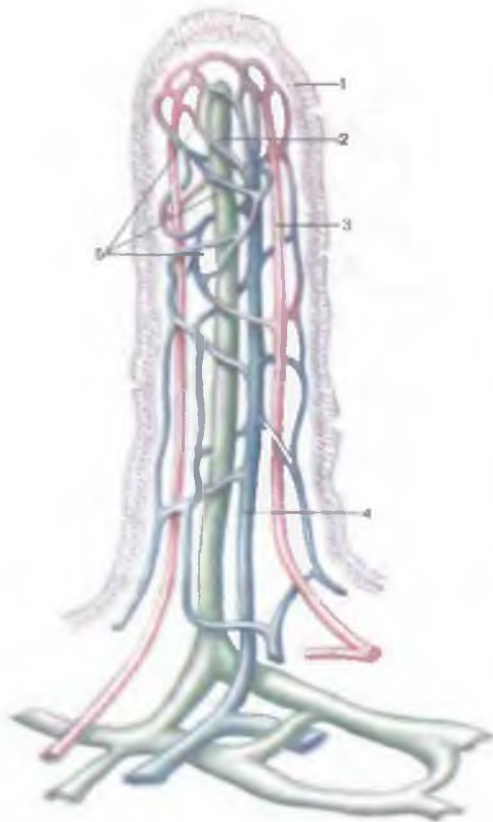


Рис. 238. Строение кишечной ворсинки (схема).

1 — кишечный эпителий; 2 — центральный млечный синус; 3 — артерия; 4 — вена; 5 — кровеносные капилляры.

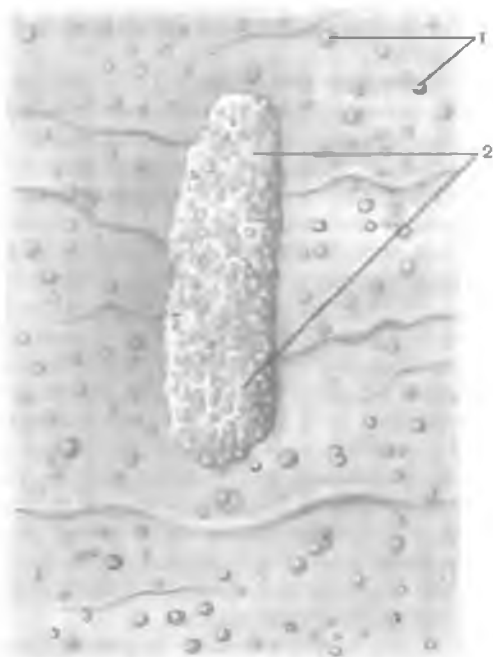
нами. Главной функцией столбчатых эпителиоцитов является всасывание. В состав покровного эпителия входит много бокаловидных клеток — одноклеточных желез, секретирующих слизь. В среднем 0,5 % клеток покровного эпителия приходится на эндокринные клетки. В толще эпителия имеются также лимфоциты, проникающие из стромы ворсинок через базальную мембрану.

В просветах между ворсинками на поверхность эпителия всей тонкой кишки открываются кишечные железы (*glándulae intestinales*), или крипты. В двенадцатиперстной кишке

имеются также слизистые дуоденальные (бруннеровы) железы сложной трубчатой формы, расположенные преимущественно в подслизистой основе, где они образуют дольки размерами 0,5—1 мм. Кишечные (либеркюновы) железы тонкой кишки имеют простую трубчатую форму, они занимают место в собственной пластинке слизистой оболочки. Длина трубчатых желез составляет 0,25—0,5 мм, диаметр — 0,07 мм. На площади 1 мм² слизистой оболочки тонкой кишки насчитывается 80—100 кишечных желез, их стенки образованы одним слоем эпителиоцитов. Всего в тонкой кишке насчитывается более 150 млн желез (крипт). Среди эпителиальных клеток желез различают столбчатые эпителиоциты с исчерченной каемкой, бокаловидные клетки, кишечные эндокриноциты, бескаемчатые цилиндрические (стволовые) клетки и клетки Панета. Стволовые клетки являются источником регенерации кишечного эпителия. Эндокриноциты вырабатывают серотонин, холецистокинин, секретин и др. Клетки Панета секретируют эрепсин.

Рис. 239. Лимфоидные узелки и лимфоидная бляшка в стенке подвздошной кишки.

1 — одиночные лимфоидные узелки; 2 — лимфоидная бляшка (групповой лимфоидный узелок)



Для собственной пластинки слизистой оболочки тонкой кишки характерно большое количество ретикулярных волокон, образующих густую сеть. В собственной пластинке всегда присутствуют лимфоциты, плазматические клетки, эозинофилы, большое количество одиночных лимфоидных узелков (у детей — 3—5 тыс.).

В брыжеечной части тонкой кишки, особенно в подвздошной, имеется 40—80 лимфоидных, или пейеровых, бляшек (*nóduli lymfoidei aggregáti*), представляющих собой скопления одиночных лимфоидных узелков (рис. 239), являющихся органами иммунной системы. Бляшки располагаются преимущественно по противобрыжеечному краю кишки, имеют овальную форму.

Мышечная пластинка слизистой оболочки (*lámina musculáris mucósae*) имеет толщину до 40 мкм. У нее различают внутренний циркулярный и наружный продольный слой. От мышечной пластинки в толщу собственной пластинки слизистой оболочки и в подслизистую основу отходят отдельные гладкие миоциты.

Подслизистая основа (*téla submucósa*) тонкой кишки образована рыхлой волокнистой соединительной тканью. В ее толще находятся разветвления кровеносных и лимфатических сосудов и нервов, различные клеточные элементы. В подслизистой основе двенадцатиперстной кишки расположены секреторные отделы дуоденальных (бруннеровых) желез.

Мышечная оболочка (*túnica musculáris*) тонкой кишки состоит из двух слоев. Внутренний слой (циркулярный) толще наружного (продольного) слоя. Направление пучков миоцитов не является строго циркулярным или продольным, а имеет спиральный ход. В наружном слое витки спирали более растянуты по сравнению с внутренним слоем. Между мышечными слоями в

рыхлой соединительной ткани расположены нервное сплетение и сосуды.

Серозная оболочка (*túnica serósa*) расположена на субсерозной основе. Она покрывает тонкую кишку со всех сторон, кроме двенадцатиперстной кишки, покрытой брюшиной лишь частично (спереди), а в остальных частях — адвентицией.

Рентгеноанатомия тонкой кишки. Рентгенологическое исследование позволяет видеть положение и рельеф слизистой оболочки тонкой кишки. Петли тощей кишки расположены слева и в средних отделах брюшной полости, вертикально и горизонтально. Петли подвздошной кишки занимают место в правой нижней части живота, ориентированы вертикально и в косом направлении. Некоторые петли опускаются в малый таз. Тонкая кишка на рентгенограммах видна в виде извитой узкой ленты шириной 1—2 см, а при пониженном тоне стенки — 2,5—4,0 см. Контуры кишки неровные вследствие выступающих в просвет кишки круговых складок, высота которых на рентгенограммах равна 2—3 мм у тощей кишки и 1—2 мм — у подвздошной. При небольшом количестве рентгеноконтрастной массы в просвете кишки («слабое» заполнение) хорошо видны складки, а при «тугом» заполнении определяются величина, положение, форма и контуры кишки.

И н н е р в а ц и я: к двенадцатиперстной кишке подходят парасимпатические нервные волокна от блуждающих нервов, а симпатические — из желудочного, печеночного и верхнего брыжеечного сплетений. Тощая кишка и подвздошная иннервируются волокнами блуждающих нервов, а также верхним брыжеечным сплетением.

К р о в о с н а б ж е н и е: двенадцатиперстная кишка кровоснабжается передней и задней верхними поджелудочно-двенадцатиперстными артериями (из желудочно-двенадцатиперстной), нижней поджелудочно-двенадцатиперстной артерией (из верхней брыжеечной артерии); тощая кишка и подвздошная — тощекишечными и подвздошно-кишечными артериями (из верхней брыжеечной артерии). Венозный отток происходит по одноименным венам в воротную вену.

О т т о к л и м ф ы: от двенадцатиперстной кишки — в поджелудочно-двенадцатиперстные, верхние брыжеечные, чревные, поясничные лимфатические узлы, от тощей кишки и подвздошной — брыжеечные и подвздошно-ободочные (от конечной части подвздошной кишки) лимфатические узлы.

ВОЗРАСТНЫЕ ОСОБЕННОСТИ ТОНКОЙ КИШКИ

Тонкая кишка новорожденного имеет длину 1,2—2,8 м; в возрасте 2—3 лет длина ее в среднем составляет 2,8 м. К середине периода второго детства ее длина равна длине кишки взрослого человека (около 5—6 м). Ширина просвета тонкой

кишки к концу первого года составляет 16 мм, а к 3 годам — 23,2 мм.

Двенадцатиперстная кишка у новорожденного имеет кольцевидную форму, изгибы ее формируются позже. Начало и конец ее располагаются на уровне I поясничного позвонка. В возрасте старше 5 мес верхняя часть двенадцатиперстной кишки находится на уровне XII грудного позвонка; к 7 годам нисходящая часть опускается до II поясничного позвонка и даже ниже (к 12 годам). Дуоденальные железы у новорожденного небольших размеров, они слабее разветвлены, чем у взрослого. Наиболее интенсивно они развиваются в первые годы жизни ребенка.

У новорожденного расположение петель **тощей** и **подвздошной** различное — горизонтальное и вертикальное, что связано с положением корня брыжейки и функциональным состоянием кишки. Складки и ворсинки слизистой оболочки выражены слабо. Количество кишечных желез увеличивается на первом году жизни. Одиночные и групповые лимфоидные узелки (лимфоидные бляшки) в толще слизистой оболочки кишки у новорожденного уже имеются. Мышечная оболочка развита слабо, особенно ее продольный слой.

ТОЛСТАЯ КИШКА

Толстая кишка (*intestinum crassum*) следует за тонкой кишкой. В толстой кишке выделяют слепую кишку, ободочную и прямую. Ободочная кишка в свою очередь представлена восходящей ободочной, поперечной, нисходящей и сигмовидной ободочной кишкой (рис. 240). Функция толстой кишки заключается во всасывании воды, формировании и выведении каловых масс — непереваренных остатков пищевых масс. Длина толстой кишки составляет примерно 160 см. У живых людей она несколько длиннее вследствие большой эластичности тканей. Длина слепой кишки у взрослого человека составляет 4,66 % от всей длины толстой кишки. Длина восходящей ободочной кишки равняется 16,17 %, поперечной ободочной — 34,55 %, нисходящей — 13,72 % и сигмовидной ободочной — 29,59 % от длины толстой кишки взрослого человека (без учета прямой кишки). Диаметр толстой кишки индивидуально варьирует, в среднем он равен 5—8 см и уменьшается в направлении от слепой кишки к прямой кишке. Масса толстой кишки (без содержимого) у взрослого человека составляет примерно 370 г.

Слепая кишка (*caecum*) является начальной частью толстой кишки, в нее впадает подвздошная кишка (рис. 241). Слепая кишка имеет мешковидную форму, обращенный вниз свободный купол, от которого вниз отходит червеобразный отросток (аппендикс). Реже слепая кишка конусовидная. Длина слепой кишки равна 4—8 см. Задняя поверхность слепой кишки распо-

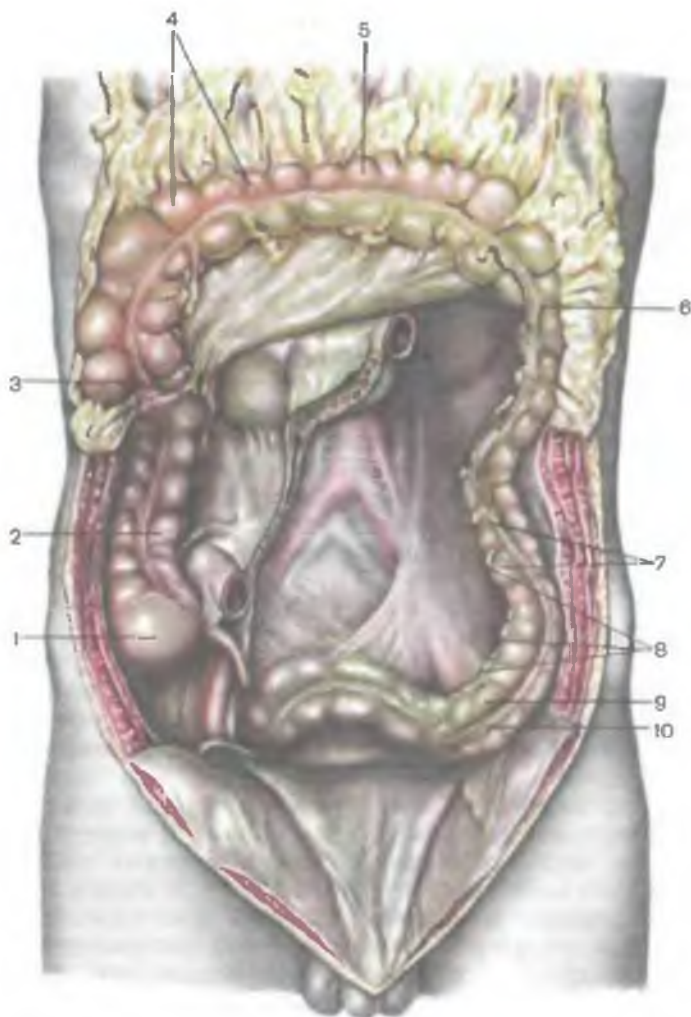


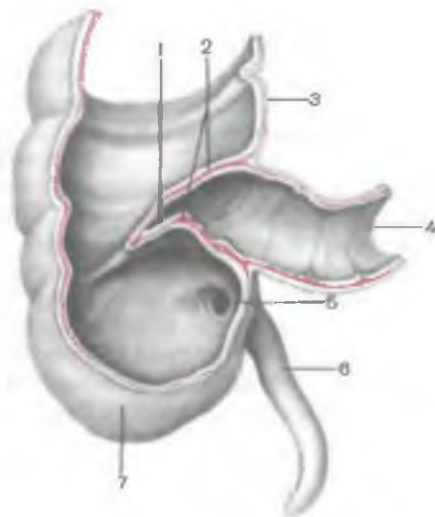
Рис. 240. Толстая кишка. (Тощая и подвздошная кишка удалена, поперечная ободочная кишка поднята кверху.)

1 — слепая кишка; 2 — восходящая ободочная кишка; 3 — правый изгиб ободочной кишки; 4 — гаустры ободочной кишки; 5 — поперечная ободочная кишка; 6 — левый изгиб ободочной кишки; 7 — нисходящая ободочная кишка; 8 — сальниковые отростки; 9 — сигмовидная ободочная кишка; 10 — свободная лента.

лагается на подвздошной и большой поясничной мышцах. Передняя поверхность кишки прилежит к передней брюшной стенке. Слепая кишка не имеет брыжейки, но брюшиной покрыта со всех сторон (интраперитонеальное положение). Со слепой

Рис. 241. Слепая кишка и червеобразный отросток. (Передняя стенка толстой и тонкой кишки удалена.)

1 — подвздошно-слепокишечное (илеоцекальное) отверстие; 2 — илеоцекальный клапан; 3 — восходящая ободочная кишка; 4 — подвздошная кишка; 5 — отверстие червеобразного отростка; 6 — червеобразный отросток; 7 — слепая кишка.



кишкой анатомо-топографически связан червеобразный отросток, являющийся важным органом иммунной системы. А п п е н д и к с (*appendix vermiformis*) отходит от заднемедиальной поверхности слепой кишки, его длина широко варьирует — от 2 до 24 см (в среднем 9 см); его поперечник равен 0,5—1,0 см. Червеобразный отросток может иметь разнообразное направление. Обычно аппендикс находится в правой подвздошной ямке, но может опускаться в полость малого таза. Направление аппендикса может быть нисходящим (40—45 %), латеральным (17—20 %) или восходящим (13 %). При восходящем направлении аппендикс часто находится позади слепой кишки (ретроцекальное положение) или располагается даже забрюшинно. Обычно аппендикс имеет брыжейку, соединяющую его со стенкой слепой кишки и конечным отделом подвздошной кишки.

С практической точки зрения очень важно знание проекции основания (начала) червеобразного отростка на переднюю стенку брюшной полости. Основание червеобразного отростка проецируется на переднюю брюшную стенку на границе между наружной и средней третями линии, соединяющей правую верхнюю переднюю подвздошную ось и пупок (точка Мак-Бурнея). Однако такое положение червеобразного отростка встречается редко. Чаще всего основание червеобразного отростка проецируется на границе между наружной и средней третями линии, соединяющей правую и левую верхние передние подвздошные оси (точка Ланца).

Переход подвздошной кишки в слепую — и л е о ц е к а л ь н о е о т в е р с т и е (*ostium ileocaecale*) представляет собой расположенную почти горизонтально щель, ограниченную

сверху и снизу двумя вдающимися в полость слепой кишки складками, образующими подвздошно-слепокшищечный клапан (*válva ileocaecális*), или баугиниеву заслонку. Спереди и сзади складки (заслонки) клапана сходятся и образуют уздечку подвздошно-слепокшищечного клапана (*frénulum válvae ileocaecális [ileális]*). В толще складок клапана находится покрытый слизистой оболочкой круговой слой мускулатуры. Подвздошно-слепокшищечный клапан имеет вид воронки, узкой частью обращенной в просвет слепой кишки. Он свободно пропускает пищевую массу из тонкой кишки в толстую. При повышении давления в слепой кишке складки подвздошно-слепокшищечного клапана смыкаются и доступ из толстой кишки в тонкую невозможен. Несколько ниже подвздошно-слепокшищечного клапана на внутренней поверхности слепой кишки имеется отверстие червеобразного отростка (*óstium appéndicis vermifórmis*), возле которого нередко видна полулунной формы складочка слизистой оболочки.

Восходящая ободочная кишка (*cólon ascéndens*) имеет длину 18—20 см. Положение восходящей ободочной кишки изменчиво. Задняя стенка ее занимает крайнее правое боковое положение на задней стенке брюшной полости. Кишка направляется вертикально вверх, располагаясь вначале спереди от квадратной мышцы поясницы, далее — спереди от лежащей забрюшинно правой почки. Возле нижней (висцеральной) поверхности печени восходящая ободочная кишка образует изгиб влево и вперед и переходит в поперечную ободочную кишку. Это правый (печеночный) изгиб ободочной кишки (*flexúra cóli déxtra*).

Поперечная ободочная кишка (*cólon transvérsum*) обычно дугообразно провисает вниз. Ее начало находится в области правого подреберья (правый печеночный изгиб) на уровне X реберного хряща, затем кишка идет в косом направлении справа налево сначала вниз, затем вверх в область левого подреберья. Длина поперечной ободочной кишки составляет примерно 50 см (от 25 до 62 см). В левом подреберье на уровне IX реберного хряща поперечная ободочная кишка заканчивается левым (селезеночным) изгибом ободочной кишки (*flexúra cóli sinístra*) и переходит в нисходящую ободочную кишку. Поперечная ободочная кишка покрыта брюшиной со всех сторон, имеет брыжейку, с помощью которой крепится к задней стенке брюшной полости. К передней поверхности поперечной ободочной кишки прикрепляется желудочно-ободочная связка, идущая от большой кривизны желудка и верхней части двенадцатиперстной кишки и представляющая собой верхнюю часть большого сальника.

К поперечной ободочной кишке сверху в области правого изгиба прилежат печень, желудок, к левому изгибу — селезенка, снизу — петли тонкой кишки; сзади расположены двенадцати-

перстная кишка и поджелудочная железа. При пустом желудке передняя поверхность поперечной ободочной кишки прилежит обычно к передней брюшной стенке. При наполненном желудке она отходит от передней брюшной стенки кзади.

Нисходящая ободочная кишка (*cólon descéndens*) начинается от левого изгиба ободочной кишки вниз и переходит в сигмовидную ободочную кишку на уровне подвздошного гребня подвздошной кости. Длина нисходящей ободочной кишки составляет в среднем 23 см (от 10 до 30 см). Нисходящая ободочная кишка находится в левом отделе брюшной полости. Задняя поверхность кишки прилежит к квадратной мышце поясницы, нижнему полюсу левой почки. Передняя поверхность нисходящей ободочной кишки соприкасается с передней брюшной стенкой. Справа от кишки находятся петли тощей кишки, слева — левая брюшная стенка. Брюшина покрывает нисходящую ободочную кишку спереди и с боков (мезоперитонеальное положение).

Сигмовидная ободочная кишка (*cólon sigmoídeum*) начинается на уровне левого подвздошного гребня и переходит в прямую кишку на уровне мыса крестца. Длина кишки составляет от 15 до 67 см (в среднем — 54 см). Сигмовидная ободочная кишка образует 1—2 петли (изгиба), которые прилежат спереди к крылу левой подвздошной кости и частично спускаются в полость таза. Сигмовидная кишка располагается интраперитонеально, имеет брыжейку. Наличие брыжейки обуславливает значительную подвижность сигмовидной кишки.

Прямая кишка (*réctum*) является конечным отделом толстой кишки. Ее длина составляет в среднем 15 см, диаметр от 2,5 до 7,5 см. В прямой кишке выделяют два отдела: ампулу и анальный (заднепроходный) канал (рис. 242). **А м п у л а п р я м о й к и ш к и** (*ámpula récti*) располагается в полости малого таза, **а н а л ь н ы й к а н а л** (*canális anális*) — в толще промежности. Позади ампулы находятся крестец и копчик. Кпереди от кишки у мужчин лежат предстательная железа, мочевой пузырь, семенные пузырьки и ампула правого и левого семявыносящих протоков, у женщин — матка и влагалище. Заднепроходный канал заканчивается анальным отверстием.

Прямая кишка образует изгибы в сагиттальной плоскости. Верхний — **к р е с т ц о в ы й и з г и б** (*flexúra sacrális*), обращенный выпуклостью назад, соответствует вогнутости крестца. Нижний — **п р о м е ж н о с т н ы й и з г и б** (*flexúra perineális*), направленный вперед, находится в толще промежности (впереди копчика). Изгибы прямой кишки во фронтальной плоскости непостоянны. Верхняя часть кишки покрыта брюшиной со всех сторон, средняя — с трех сторон, нижняя часть не имеет серозного покрова.

В области анального канала утолщение мышечной оболочки кишки образует **внутренний (непроизвольный) сфинктер заднего прохода** (*m.sphincter ani intérnus*). Непосредственно под кожей

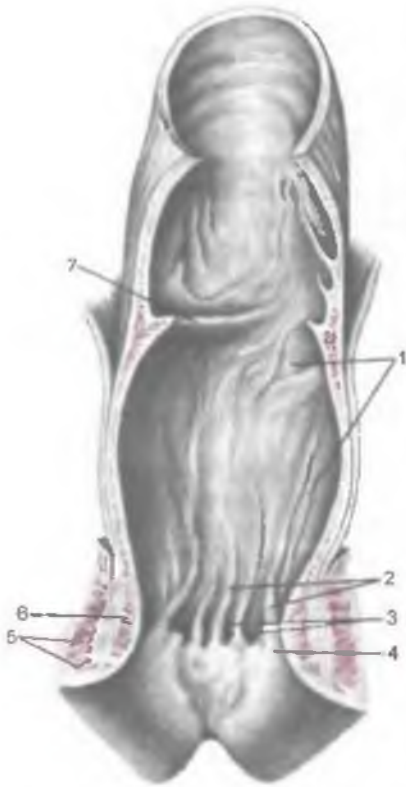

Рис. 242. Прямая кишка. (Передняя стенка удалена.)

1 — ампула прямой кишки; 2 — заднепроходные (анальные) столбы; 3 — заднепроходные (анальные) пазухи; 4 — прямокишечно-заднепроходная линия; 5 — наружный сфинктер заднего прохода; 6 — внутренний сфинктер заднего прохода; 7 — поперечная складка прямой кишки.

расположен образованный поперечнополосатыми мышечными волокнами **наружный (произвольный) сфинктер** (*m. sphincter ani externus*). Он входит в состав мышц промежности. Оба сфинктера замыкают задний проход и открываются при дефекации.

Характерной внешней особенностью слепой кишки и ободочной является наличие трех мышечных лент — **лент ободочной кишки** (*taenia coli*), шириной 3—6 мм каждая (рис. 243). Свободная, брыжеечная и сальниковая ленты начинаются у основания червеобразного отростка и идут до начала прямой кишки. Ленты образуются вследствие концентрации

продольного мышечного слоя в трех участках стенки толстой кишки (в области лент).

Брыжеечная лента (*taenia mesocolica*) соответствует месту прикрепления к толстой кишке (к поперечной ободочной и сигмовидной ободочной) их брыжеек или линии прикрепления кишки (восходящей ободочной и нисходящей) к задней брюшной стенке.

Сальниковая лента (*taenia omentalis*) находится на передней поверхности поперечной ободочной кишки, где к ней прикрепляется большой сальник, и в местах образования сальниковых отростков в других отделах толстой кишки.

Свободная лента (*taenia libera*) располагается на передних (свободных) поверхностях восходящей ободочной кишки и нисходящей ободочной кишки и на нижней поверхности поперечной ободочной кишки в связи с ее провисанием и небольшим скручиванием вокруг продольной оси.

Для стенок толстой кишки характерно наличие сальниковых отростков — пальцеобразных, заполненных жиром выпячива-

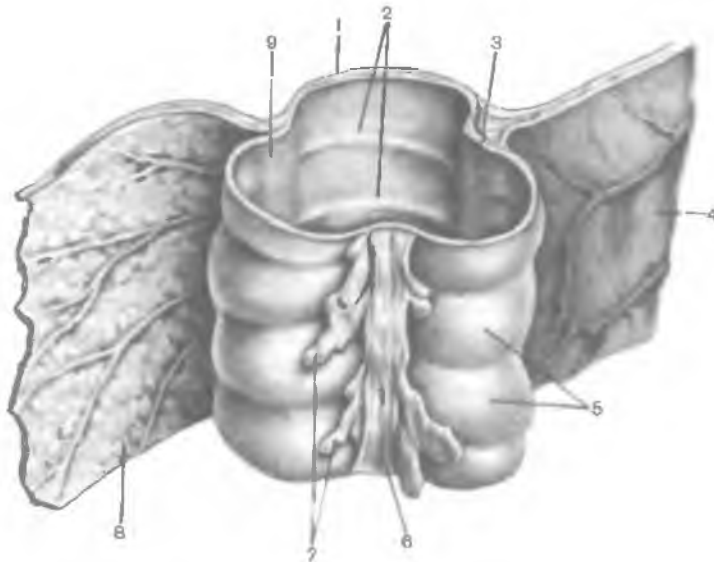


Рис. 243. Фрагмент поперечной ободочной кишки.

1 — стенка кишки; 2 — полулунные складки кишки; 3 — брыжеечная лента; 4 — брыжейка толстой кишки; 5 — гаустры ободочной кишки; 6 — свободная лента; 7 — сальниковые отростки; 8 — большой сальник; 9 — сальниковая лента.

ний, покрытых висцеральной брюшиной. Длина отростков составляет 3—5 см, а число их увеличивается в дистальном направлении. Сальниковые отростки (*appendices epiploicae*) играют амортизирующую роль (предположительно) при перистальтике (буферное значение), служат жировыми депо организма. На протяжении толстой кишки вследствие меньшей длины мышечных лент по сравнению со стенками соседних участков органа у кишки образуются выпячивания — гаустры ободочной кишки (*haustra coli*).

Стенка толстой кишки состоит из слизистой оболочки, подслизистой основы, мышечной и серозной (адвентиция) оболочек.

Слизистая оболочка толстой кишки (*tunica mucosa*) характеризуется значительным количеством поперечных складок полулунной формы. Высота полулунных складок (*plicae semilunares*) колеблется от нескольких миллиметров до 1—2 см. Складки формируются за счет слизистой оболочки и подслизистой основы на участках между лентами кишки. У прямой кишки, в верхнем ее отделе (ампуле), также имеются поперечные складки (*plicae transversae recti*). В нижнем отделе (анальный канал) имеется 8—10 продольных складок. Это заднепроходные (анальные) столбы (*columnae*

análes). Между анальными столбами находятся углубления — а н а л ь н ы е (з а д н е п р о х о д н ы е) п а з у х и, или с и н у с ы (sinus análes). На стенках этих пазух открываются выводные протоки 5—38 многоклеточных альвеолярно-трубчатых слизистых а н а л ь н ы х ж е л е з, главные отделы которых располагаются в подслизистой основе анального канала. Линия, на уровне которой соединяются нижние концы анальных столбов и одноименных синусов, называется п р я м о к и ш е ч н о з а д н е п р о х о д н о й л и н и е й (línea anorectális).

Слизистая оболочка толстой кишки выстлана однослойным призматическим эпителием. Он представлен тремя видами клеток: столбчатыми эпителиоцитами (абсорбционные клетки), бокаловидными экзокриноцитами и эндокриноцитами. На уровне заднепроходного (анального) канала однослойный эпителий замещается многослойным кубическим эпителием. Дистальнее совершается резкий переход от многослойного кубического к многослойному плоскому неороговевающему и постепенно — к ороговевающему эпителию.

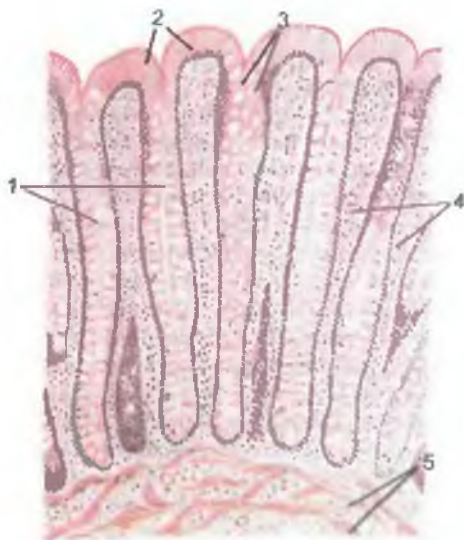
Собственная пластинка слизистой оболочки толстой кишки образована рыхлой волокнистой соединительной тканью. В ее толще находится 7,5—12 млн толстокишечных желез (либеркюновых крипт), выполняющих не только секреторную, но и всасывательную функцию (рис. 244). В стенках слепой кишки располагается 4,5 % желез, в стенках ободочной — 90 % и прямой кишки — 5,5 % желез. Распределение толстокишечных желез имеет свои особенности. Плотность их расположения на уровне лент ободочной кишки выше (на 4—12 %), чем между лентами. Размеры желез увеличиваются на вершине полулунных складок, а также в сфинктерных зонах кишки (по сравнению с межсфинктерными зонами). Стенки желез представлены однослойным эпителием, расположенным на базальной мембране. Среди эпителиоцитов желез преобладают бокаловидные и абсорбционные клетки. Постоянно встречаются недифференцированные (стволовые) и непостоянно — эндокринные клетки. Число эндокриноцитов нарастает в направлении от слепой к прямой кишке. Среди них имеются ЕС-клетки (образуют серотонин и мелатонин), D₁-клетки (секретируют вазоинтестинальный полипептид), А-клетки (выделяют глюкагон).

На протяжении собственной пластинки слизистой оболочки толстой кишки имеются 5,5—6 тыс. одиночных лимфоидных узелков, лимфоидные и тучные клетки, иногда — немногочисленные эозинофилы и нейтрофилы. Одиночные лимфоциты присутствуют также в эпителиальном покрове кишки. В толще собственной пластинки слизистой оболочки находятся кровеносные и лимфатические капилляры и сосуды, немиелинизированные нервные клетки интрамурального нервного сплетения, нервные волокна.

М ы ш е ч н а я п л а с т и н к а с л и з и с т о й о б о л о ч к и представлена пучками гладкомышечных клеток, образующих

Рис. 244. Железы толстой кишки.

1 — кишечные железы (крипты); 2 — эпителиальный покров слизистой оболочки; 3 — бокаловидные экзокринные клетки; 4 — собственная пластинка слизистой оболочки; 5 — мышечная пластинка слизистой оболочки.



два слоя. Внутренний слой ориентирован циркулярно, наружный — косо и продольно. От мышечной пластинки в толщу собственной пластинки слизистой оболочки отходят пучки гладкомышечных клеток длиной 10—30 мкм, диаметром 0,2—2,0 мкм. Тонкие мышечные пучки окружают толстокишечные железы и способствуют выведению их секрета.

Подслизистая основа (*téla submucósa*) образована рыхлой волокнистой соединительной тканью, в толще которой располагаются лимфоидные узелки, подслизистое нервное (мейсснеровское) сплетение, кровеносные и лимфатические капилляры, слизистые железы (на уровне анального канала).

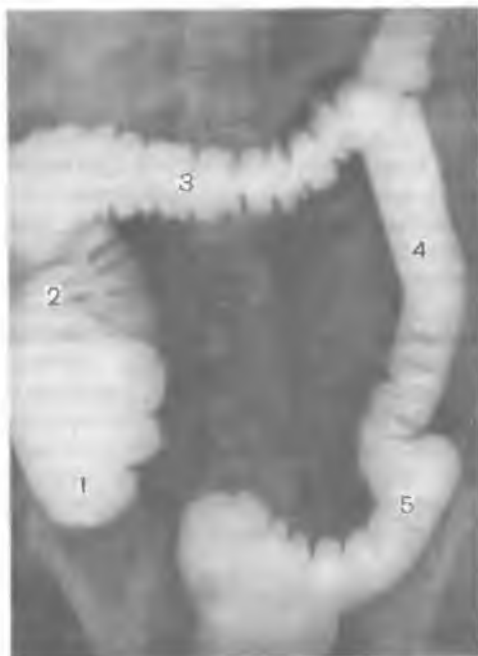Мышечная оболочка (*túnica musculáris*) толстой кишки, толщина которой увеличивается в направлении от слепой к прямой кишке, представляет собой два мышечных слоя — циркулярный (внутренний) сплошной и продольный (наружный) — в виде трех лент у слепой кишки и ободочной. Между этими слоями располагается межмышечное нервное (ауэрбаховское) сплетение, представленное ганглиозными клетками, глиоцитами (шванновскими и сателлитными клетками) и нервными волокнами. Ганглиозные клетки преобладают количественно в зонах, соответствующих лентам ободочной кишки. Внутренняя часть циркулярного слоя является зоной образования перистальтических волн, которые генерируются интерстициальными нервными клетками Кахала, расположенными в толще подслизистой основы на границе с гладкой мускулатурой толстой кишки.

В некоторых местах, особенно в области перехода одного отдела толстой кишки в другой, имеются слабо выраженные сгущения циркулярно ориентированных гладкомышечных пучков. В этих местах в процессе пищеварения наблюдаются сужения просвета кишки, получившие название *функциональных толстокишечных сфинктеров*, регулирующих прохождение кишечного содержимого. Выделяют *слепокишечно-восходящий сфинктер*, находящийся на уровне верхнего края подвздошно-слепокишечного клапана. Следующий *сфинктер Гирша* образует сужение ободочной кишки в области правого ее изгиба (печеночного). На протяжении поперечной ободочной кишки определяется три функциональных сфинктера. *Правый сфинктер* находится у начальной части поперечной ободочной кишки. *Средний поперечно-ободочный сфинктер* и *левый сфинктер Кеннона* располагаются ближе к левому (селезеночному) изгибу ободочной кишки. Непосредственно в области левого изгиба ободочной кишки находится *сфинктер Пайра*. При переходе нисходящей ободочной кишки в сигмовидную имеется *нисходяще-сигмовидный сфинктер*. В пределах сигмовидной кишки выделяют *верхний и нижний сигмовидные сфинктеры*. *Сигмовидно-прямокишечный сфинктер (О'Бернье)* находится на границе этих двух отделов толстой кишки.

Серозная оболочка (*túnica serósa*) покрывает толстую кишку по-разному. Слепая, поперечная ободочная, сигмовидная и верхняя части прямой кишки покрыты брюшиной со всех сторон. Эти отделы толстой кишки располагаются внутрибрюшинно (интраперитонеально). Восходящая ободочная кишка и нисходящая ободочная, а также средняя часть прямой кишки покрыты брюшиной частично, с трех сторон (мезоперитонеально). Нижний отдел прямой кишки брюшиной не покрыт. Наружной оболочкой этой части кишки является адвентиция. Брюшина (*túnica serósa*), покрывающая толстую кишку, при переходе на стенки брюшной полости или на соседние органы образует брыжейки, многочисленные складки (так называемые толстокишечные связки). Эти складки (связки) выполняют функции фиксирующего аппарата, они препятствуют смещению и опущению кишки, служат путями дополнительного кровоснабжения кишки по проходящим в них кровеносным сосудам. Количество таких связок индивидуально варьирует. **В е р х н я я п о д в з д о ш н о - с л е п о к и ш е ч н а я с к л а д к а** (*plicae iliocaecalis superiores*) представляет продолжение вправо брыжейки тонкой кишки. Она прикрепляется к медиальной поверхности начальной части восходящей ободочной кишки, а ее основание соединяется с брюшиной правого брыжеечного синуса. **Брыжеечно-половая связка** начинается на нижней поверхности брыжейки конечного отдела подвздошной кишки, затем в виде треугольного образования спускается к правому краю стенки входа в малый таз. У женщин связка переходит на поддерживающую связку яичника, у мужчин она направляется к глубокому кольцу пахового канала, где постепенно переходит в пристеноч-

Рис. 245. Рентгенограмма толстой кишки, заполненной контрастной массой.

1 — слепая кишка; 2 — восходящая ободочная кишка; 3 — поперечная ободочная кишка; 4 — нисходящая ободочная кишка; 5 — сигмовидная ободочная кишка



ную (париетальную) брюшину. **Л е в а я д и а ф р а г м а л ь н о - о б о д о ч н а я с в я з к а** (*lig. phrenocolicum sinistrum*) расположена между реберной частью диафрагмы и левым изгибом ободочной кишки. Внизу связка распространяется на область селезеночного угла, образованного поперечной ободочной кишкой и нисходящей ободочной, соединяя их друг с другом. Обычно эта связка сращена с большим сальником. Остальные связки непостоянные. Они чаще фиксируют области перехода одного отдела толстой кишки в другой.

Рентгеноанатомия толстой кишки. Рентгенологическое исследование ободочной кишки проводят после заполнения ее контрастной массой, поступающей из тонкой кишки, а также через прямую кишку («высокая контрастная клизма»). При сокращении продольного мышечного слоя ободочная кишка укорачивается, становятся четко видны гаустры (рис. 245). При переполнении толстой кишки контрастной массой и расслаблении продольных мышечных лент гаустры сглаживаются и характерные внешние признаки ободочной кишки видны хуже. Сфинктеры толстой кишки также можно обнаружить при рентгенологических исследованиях. У живого человека наблюдается более низкое расположение поперечной ободочной кишки, чем на трупе. Червеобразный отросток в норме контрастируется в виде нитевидной полоски различных длины и положения. При наполнении прямой кишки рентгеноконтрастной массой (через задний проход) определяют ее форму, размеры и изгибы, прослеживают рельеф слизистой оболочки.

И н н е р в а ц и я: ободочная кишка иннервируется парасимпатическими ветвями блуждающих нервов и симпатическими —

из верхнего и нижнего брыжеечных сплетений. Прямая кишка иннервируется парасимпатическими волокнами тазовых нервов и симпатическими волокнами нижних подчревных сплетений.

К р о в о с н а б ж е н и е: ободочная кишка кровоснабжается верхней и нижней брыжеечными артериями, прямокишечными артериями (из нижней брыжеечной и внутренней подвздошной артерий). Венозный отток от ободочной кишки осуществляется по верхней и нижней брыжеечным венам; от прямой кишки — по нижней брыжеечной вене, нижней полой вене (через среднюю и нижнюю прямокишечные вены).

О т т о к л и м ф ы: подвздошно-ободочные, предслепокишечные, заслепокишечные лимфатические узлы (от слепой кишки и червеобразного отростка); брыжеечно-ободочные, околоободочные, правые, средние и левые ободочные (от восходящей ободочной кишки, поперечной и нисходящей ободочной кишки); в нижние брыжеечные (сигмовидные) — от сигмовидной ободочной кишки. От прямой кишки лимфа оттекает во внутренние подвздошные (крестцовые), подаортальные и верхние прямокишечные лимфатические узлы.

ВОЗРАСТНЫЕ ОСОБЕННОСТИ ТОЛСТОЙ КИШКИ

Толстая кишка новорожденного короткая, ее длина в среднем 63 см, отсутствуют гаустры ободочной кишки и сальниковые отростки. Гаустры появляются на 6-м месяце, а сальниковые отростки — на 2-м году жизни ребенка. К концу грудного возраста толстая кишка удлиняется до 83 см, а к 10 годам достигает 118 см. Ленты ободочной кишки, гаустры и сальниковые отростки окончательно формируются к 6—7 годам.

С л е п а я к и ш к а у новорожденного нечетко отграничена от червеобразного отростка, ширина ее (1,7 см) преобладает над длиной (1,5 см). Типичный для взрослого человека вид слепая кишка принимает к концу периода первого детства (7 лет). Располагается слепая кишка выше крыла подвздошной кости. В правую подвздошную ямку кишка опускается к середине подросткового возраста (14 лет) по мере роста восходящей ободочной кишки.

П о д в з д о ш н о - с л е п о к и ш е ч н о е о т в е р с т и е у новорожденного кольцевидное или треугольное, зияет. У детей старше одного года оно становится щелевидным. Подвздошно-слепокишечный клапан имеет вид небольших складок. Длина червеобразного отростка новорожденного колеблется от 2 до 8 см, диаметр его равен 0,2—0,6 см. Посредством зияющего отверстия он сообщается со слепой кишкой. Формирование клапана, закрывающего вход в червеобразный отросток, начинается с появления в конце 1-го года жизни складки у входа в отросток. Длина червеобразного отростка в этот период составляет в среднем 6 см, к середине периода второго детства (10 лет) достигает 9 см. Слизистая оболочка червеобразного отростка новорожденного на 1-м году

жизни содержит большое число лимфоидных узелков. Наибольшего развития узелки достигают в детском возрасте.

Восходящая ободочная кишка у новорожденного прикрыта печенью. К 4 мес печень прилежит только к верхней ее части. У подростков и юношей восходящая ободочная кишка приобретает строение, характерное для взрослого человека. Максимальное развитие этой части кишки отмечается в 40—50 лет.

Поперечная ободочная кишка новорожденного имеет короткую брыжейку (до 2 см). Спереди кишка покрыта печенью. В начале периода раннего детства (1 ½ года) ширина брыжейки увеличивается до 5,0—8,5 см, что способствует увеличению подвижности кишки. У детей первого года жизни длина поперечной кишки составляет 26—28 см. К 10 годам ее длина возрастает до 35 см. Наибольшую длину поперечная ободочная кишка имеет у старых людей.

Нисходящая ободочная кишка у новорожденных имеет длину около 5 см. К 1 году ее длина удваивается, в 5 лет составляет 15 см, в 10 лет — 16 см. Наибольшей длины кишка достигает к старческому возрасту.

Сигмовидная ободочная кишка новорожденного (длина около 20 см) находится высоко в брюшной полости, имеет длинную брыжейку. Широкая ее петля лежит в правой половине брюшной полости, соприкасается иногда со слепой кишкой. К 5 годам петли сигмовидной кишки располагаются над входом в малый таз. К 10 годам длина кишки увеличивается до 38 см, а петли ее спускаются в полость малого таза. В 40 лет просвет сигмовидной кишки наиболее широк. После 60—70 лет кишка становится атрофичной вследствие истончения ее стенок.

Прямая кишка у новорожденного цилиндрической формы, не имеет ампулы и изгибов, складки не выражены, длина ее равна 5—6 см. В период первого детства завершается формирование ампулы, а после 8 лет — формирование изгибов. Заднепроходные столбы и пазухи у детей хорошо развиты. Значительный рост прямой кишки наблюдается в период второго детства (после 8 лет). К концу подросткового возраста прямая кишка имеет длину 15—18 см, а диаметр ее равен 3,2—5,4 см.

Вопросы для повторения и самоконтроля

1. Назовите части тонкой кишки и толстой, дайте характеристику каждой из этих частей.
2. Какие части имеет двенадцатиперстная кишка? В каких взаимоотношениях они находятся с брюшиной?
3. Опишите отличия толстой кишки от тонкой.
4. Опишите рельеф поверхности слизистой оболочки прямой кишки, особенно в нижних ее отделах.
5. Расскажите о строении слизистой оболочки толстой кишки.
6. Опишите строение мышечной оболочки толстой кишки, назовите толстокишечные сфинктеры и толстокишечные связки.

ПЕЧЕНЬ

Печень (hepar) является наиболее крупной железой, имеет мягкую консистенцию, красно-бурый цвет. Длина печени составляет у взрослого человека 20—30 см, ширина — 10—21 см, высота колеблется от 7 до 15 см. Масса печени равняется 1400—1800 г. Печень участвует в обмене белков, углеводов, жиров, витаминов; выполняет защитную, обеззараживающую и другие функции. В утробном периоде печень является также кроветворным органом.

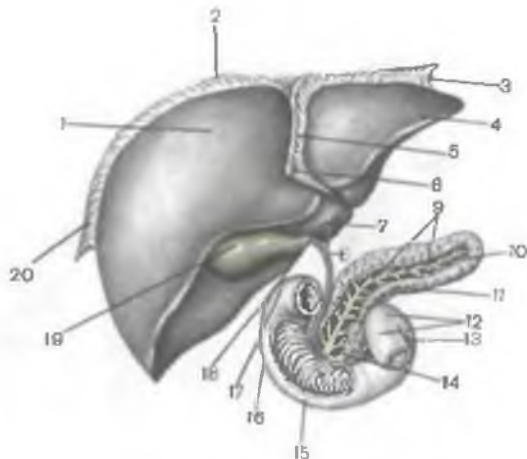
У печени различают диафрагмальную и висцеральную поверхности. **Диафрагмальная поверхность** (fácies diaphragmática) выпуклая, направлена кверху и кпереди (рис. 246). **Висцеральная поверхность** (fácies viscerális) уплощена, направлена книзу и кзади, рельеф ее неровный из-за прилегающих к печени внутренних органов (рис. 247). Спереди, справа и слева обе поверхности печени сходятся. **Нижний (передний) край печени** (márgo inférior) острый, **задний край печени** закруглен.

Печень располагается в правом подреберье (преимущественно) и в области надчревя. На кости скелета (на ребра и позвоночный столб) печень проецируется так, что справа и спереди по средней ключичной линии наиболее высокая точка печени (правая доля) определяется на уровне пятого межреберья. Нижний край печени справа по подмышечной линии определяется на уровне десятого межреберья. Далее нижняя граница проходит вперед по правой реберной дуге. На уровне правой средней ключичной линии нижняя граница печени находится на уровне реберной дуги, затем направляется справа налево и вверх, пересекая надчревы. На уровне VI левого реберного хряща нижняя граница (левая доля печени) пересекает реберную дугу и левее грудины соединяется с верхней границей печени. Сзади и справа (по лопаточной линии) граница печени находится на уровне между седьмым межреберьем вверху и верхним краем XI ребра снизу.

Вверху диафрагмальная поверхность прилежит к правому и частично к левому куполу диафрагмы. Спереди печень в верхней части примыкает к реберной части диафрагмы и ниже — к передней брюшной стенке. Сзади печень прилежит к X—XI грудным позвонкам, к ножкам диафрагмы, брюшному отделу пищевода, аорте, правому надпочечнику. Снизу печень соприкасается с кардиальной частью, телом и пилорической частью желудка, верхней частью двенадцатиперстной кишки, правой почкой и правым надпочечником, правым изгибом и правой частью поперечной ободочной кишки.

Поверхность печени гладкая, блестящая, покрыта брюшиной, за исключением небольшого участка на задней ее поверхности. Брюшина, переходя с диафрагмы на печень, образует так называемые связки. **Серповидная связка** (lig.falcifórme) печени, расположенная в сагиттальной плоскости, идет от диафрагмы и

Рис. 246. Печень, двенадцатиперстная кишка (вскрыта), поджелудочная железа (открыт выводной проток).



1 — правая доля печени; 2 — венечная связка; 3 — левая треугольная связка; 4 — левая доля печени; 5 — серповидная (поддерживающая) связка печени; 6 — круглая связка печени; 7 — общий печеночный проток; 8 — общий желчный проток; 9 — проток поджелудочной железы; 10 — хвост поджелудочной железы; 11 — тело поджелудочной железы; 12 — двенадцатиперстно-тощекишечный изгиб; 13 — восходящая часть двенадцатиперстной кишки; 14 — головка поджелудочной железы; 15 — горизонтальная (нижняя) часть двенадцатиперстной кишки; 16 — нисходящая часть двенадцатиперстной кишки; 17 — верхняя часть двенадцатиперстной кишки; 18 — пузырный проток; 19 — желчный пузырь; 20 — правая треугольная связка.

передней брюшной стенки к диафрагмальной поверхности печени (см. рис. 246). Во фронтальной плоскости располагается *венечная связка* (*lig. coronarium*), которая соединяется с задним краем серповидной связки. По бокам венечная связка образует расширения, получившие название *правой и левой треугольных связок печени* (*lig. trianguläre dextrum et lig. trianguläre sinistrum*). В нижнем свободном крае серповидной связки расположена *круглая связка печени* (*lig. teres hepatis*), имеющая вид плотного тяжа. Она представляет собой заросшую пупочную вену, которая соединяет пупок с воротами печени. От ворот печени к малой кривизне желудка и к начальной части двенадцатиперстной кишки направляются два листка брюшины, образующие (слева) *печеночно-желудочную связку* (*lig. hepatogastricum*) и (справа) *печеночно-двенадцатиперстную связку* (*lig. hepatoduodenale*).

На диафрагмальной поверхности левой доли имеется *сердечное вдавление* — след прилегания к печени сердца (через диафрагму).

Анатомически у печени выделяют две крупные доли: **правую** и **левую** (*lobus hepatis dexter et lobus hepatis sinister*). Границей между большей правой и меньшей левой долями печени на ее диафрагмальной поверхности служит серповидная связка печени. На висцеральной поверхности границей между этими долями является спереди борозда круглой связки печени, а сзади — щель венозной связки, в которой находится венозная

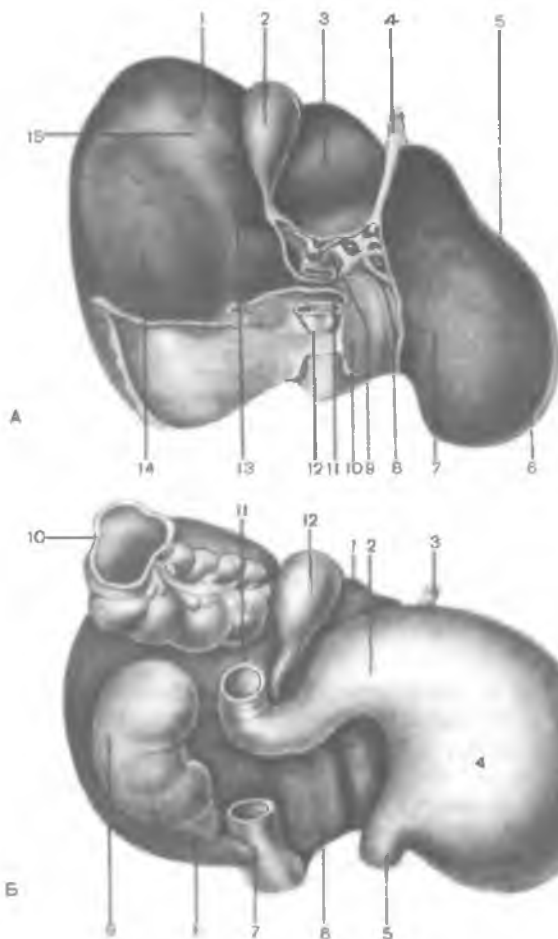


Рис. 247. Печень.

А — висцеральная поверхность: 1 — правая доля печени; 2 — желчный пузырь; 3 — квадратная доля печени; 4 — круглая связка печени; 5 — левая доля печени; 6 — желудочное вдавление; 7 — сальниковый бугор; 8 — щель венозной связки; 9 — ворота печени; 10 — хвостатая доля; 11 — хвостатый отросток; 12 — нижняя полая вена; 13 — двенадцатиперстно-кишечное (дуоденальное) вдавление; 14 — почечное вдавление; 15 — ободочно-кишечное вдавление. Б — внутренние органы, прилежащие к висцеральной поверхности печени: 1 — квадратная доля печени; 2 — привратниковая часть желудка; 3 — круглая связка печени; 4 — желудок; 5 — пищевод; 6 — хвостатая доля печени; 7 — нижняя полая вена; 8 — правый надпочечник; 9 — правая почка; 10 — поперечная ободочная кишка; 11 — двенадцатиперстная кишка; 12 — желчный пузырь.

связка (см. рис.247), представляющая собой заросший венозный проток, который у плода соединял пупочную вену с нижней полой веной.

На висцеральной поверхности печени, справа от борозды круглой связки и щели венозной связки, имеется правая сагиттальная борозда. Кпереди эта борозда расширяется и образует ямку желчного пузыря (*fóssa vesicae biliáris, s.félleae*), а кзади формирует борозду нижней полой вены (*súlcus vénae cávae*). Между правой и левой сагиттальными бороздами располагается глубокая поперечная борозда, получившая название ворот печени. **Ворота печени** (*porta hépatis*) находятся на уровне заднего края ямки желчного пузыря и щели круглой связки. В ворота печени входят воротная вена, собственная печеночная

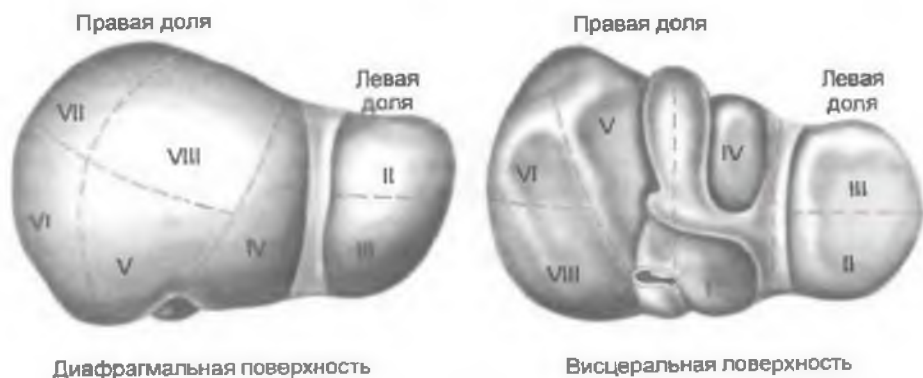

Рис. 248. Проекция сегментов печени (I—VIII) на диафрагмальную и висцеральную поверхности.

артерия, нервы; выходят общий печеночный проток (иногда правый и левый печеночные) и лимфатические сосуды.

На висцеральной поверхности печени, в пределах ее правой доли, выделяют два небольших участка: квадратную и хвостатую доли. **Квадратная доля** (*lobus quadrátus*) ограничена слева щелью круглой связки, справа — ямкой желчного пузыря, сзади — воротами печени. **Хвостатая доля** (*lobus caudátus*) находится между щелью венозной связки слева, бороздой нижней полой вены справа и воротами печени спереди. Хвостатая доля имеет два отростка. **Хвостатый отросток** (*procéssus caudátus*) расположен между воротами печени и бороздой нижней полой вены. **Сосочковый отросток** (*procéssus papilláris*) также направлен кпереди, он упирается в ворота печени рядом с щелью венозной связки.

На висцеральной поверхности печени имеются вдавления от соприкосновения с внутренними органами (см. рис. 247, Б). На висцеральной левой поверхности расположено желудочное вдавление (*impréssio gástrica*). На задней части левой доли имеется пищеводное вдавление (*impréssio oesophágea*). На квадратной доле и на участке, прилегающем к ямке желчного пузыря, находится вдавление двенадцатиперстной кишки (*impréssio duodenális*). Справа от него на правой доле выделяется почечное вдавление (*impréssio renális*). Левее почечного вдавления, рядом с бороздой нижней полой вены, располагается надпочечниковое вдавление (*impréssio suprarenális*). На висцеральной поверхности вдоль нижнего края печени ориентировано ободочно-кишечное вдавление (*impréssio cólica*).

В составе печени выделяют 5 секторов и 8 сегментов (рис. 248). Под *сектором* понимают участок печени, кровоснаб-

Т а б л и ц а 25. Доли, секторы и сегменты печени

| Доля | Сектор | Сегмент |
|-------------|----------------------|--|
| Левая доля | Левый дорсальный | I (C _I) |
| | Левый латеральный | II (C _{II}) |
| | Левый парамедианный | III (C _{III}) |
| | | IV (C _{IV}) |
| Правая доля | Правый парамедианный | V (C _V) |
| | | VIII (C _{VIII}) |
| | Правый латеральный | VI (C _{VI}) VII (C _{VII}) |

жаемый ветвью воротной вены второго порядка и ветвью собственной печеночной артерии, также второго порядка. Из сектора выходит секторальный желчный проток. *Сегментом* печени является участок печени, соответствующий ветви воротной вены третьего порядка, из которого выходит сегментарный желчный проток. Нумерация сегментов на висцеральной поверхности проводится в направлении от борозды нижней полой вены по часовой стрелке. В левой доле располагаются 1—4-й сегменты, в правой — 5—8-й сегменты (табл. 25).

Левый дорсальный сектор, соответствующий первому (C_I) печеночному сегменту, включает хвостатую долю и виден только на висцеральной поверхности и задней части печени.

Левый латеральный сектор (II сегмент — C_{II}) охватывает задний участок левой доли печени.

Левый парамедианный сектор занимает переднюю часть левой доли печени (III сегмент — C_{III}) и ее квадратную долю (IV сегмент — C_{IV}) с участком паренхимы на диафрагмальной поверхности органа в виде полосы, суживающейся кзади (к борозде нижней полой вены).

Правый парамедианный сектор представляет собой печеночную паренхиму, граничащую с левой долей печени. В этот сектор входят V сегмент (C_V), занимающий заднемедиальную часть правой доли печени на ее диафрагмальной поверхности.

Правый латеральный сектор, соответствующий самой латеральной части правой доли печени, включает VI—C_{VI} (лежит впереди) и VII—C_{VII} сегменты. Последний располагается позади предыдущего и занимает заднелатеральную часть диафрагмальной поверхности правой доли печени.

От фиброзной капсулы вглубь печени отходят прослойки соединительной ткани, разделяющие паренхиму на дольки, являющиеся структурно-функциональными единицами печени. **Долька печени** (*lobulus hepatis*) имеет призматическую форму, диаметр ее 1,0—1,5 мм (рис. 249). Общее число долек составляет примерно 500 тыс. Долька построена из радиарно сходящихся

Рис. 249. Печеночная долька и ее кровеносные сосуды.

1 — ветвь воротной вены; 2 — ветвь печеночной артерии; 3 — междольковая вена; 4 — междольковая артерия; 5 — вокругдольковые артерия и вена; 6 — внутридольковые (синусоидные) кровеносные капилляры; 7 — центральная вена; 8 — классическая печеночная долька; 9 — поддольковая собирательная вена.

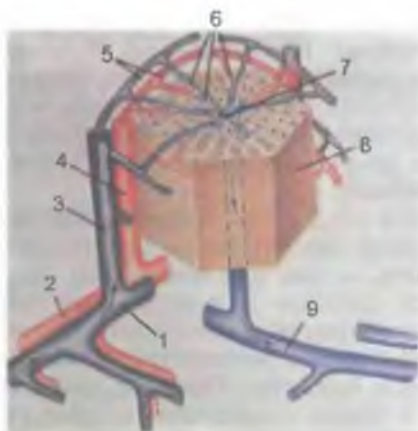
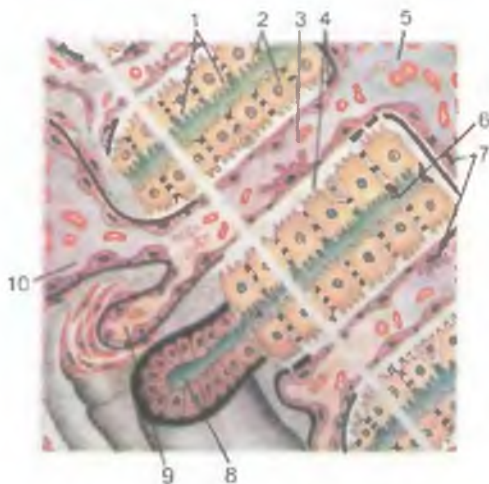


Рис. 250. Строение печеночных балок (схема).

1 — гепатоциты; 2 — печеночная балка; 3 — гемокапилляр (синусоидный сосуд); 4 — перисинусоидальное пространство (пространство Диссе); 5 — центральная вена; 6 — желчный проточек (капилляр); 7 — эндотелиоциты; 8 — междольковый желчный проток; 9 — междольковая артерия; 10 — междольковая вена.



от периферии к центру клеточных рядов — печеночных балок. Каждая балка состоит из двух рядов печеночных клеток — гепатоцитов (рис. 250). Между двумя рядами клеток в пределах печеночной балки находятся начальные отделы желчевыводящих путей (желчный проточек, *ductulus bilifer*). Между балками радиарно располагаются кровеносные капилляры (синусоиды), которые сходятся от периферии дольки к ее центральной вене (*v. centrális*), расположенной в центре дольки. Между стенкой синусоидного капилляра и гепатоцитами имеется перисинусоидальное пространство (*Диссе*). Между дольками имеется небольшое количество соединительной ткани, в толще которой расположены междольковые желчные проточки, артерии и и

вены. Междольковые проточек, артерия и вена находятся рядом, образуя так называемую *печеночную триаду*. Благодаря такой конструкции гепатоциты секретируют в двух направлениях: в желчные проточки — желчь, в кровеносные капилляры — глюкозу, мочевины, жиры, витамины и др., поступившие в печеночные клетки из кровеносного русла или образовавшиеся в этих клетках.

Гепатоциты имеют полигональную форму, диаметр их 20—25 мкм. Большинство гепатоцитов имеет одно ядро, меньшая часть — два или несколько ядер. Цитоплазма гепатоцита выглядит крупно- или мелкоячеистой в зависимости от выраженности и состава включений (липиды, пигменты). Гепатоциты имеют много митохондрий, выраженные эндоплазматическую сеть и комплекс Гольджи, значительное число рибосом, лизосом, а также микротелец с продуктами метаболизма жирных кислот. В цитоплазме много зерен гликогена. Цитолемма гепатоцитов имеет многочисленные микроворсинки, обращенные в перисинусоидальное пространство, в сторону кровеносных капилляров.

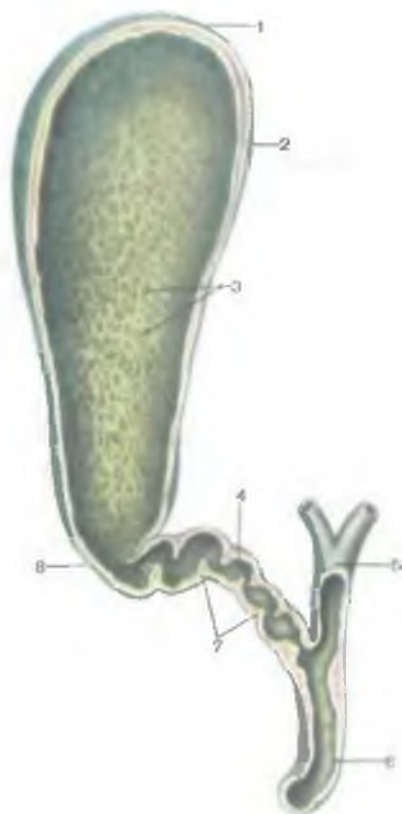
От внутрипеченочных долек берут начало желчевыводящие пути.

В печеночных дольках находятся **желчные проточки**, или **каналы**. Просвет (диаметр) желчных проточков составляет 0,5—1 мкм. Они не имеют собственных стенок, так как являются расширенными зонами межклеточных щелей между рядами гепатоцитов, составляющих печеночную балку. Желчные проточки имеют короткие слепые ответвления (*промежуточные каналцы Геринга*), заходящие между соседними гепатоцитами, образующими стенки желчных проточков. Желчные проточки (каналцы) начинаются слепо вблизи центральной вены и идут к периферии дольки, где открываются в **междольковые** (вокругдольковые) **желчные проточки** (*dúctuli interlobuláres*). Междольковые проточки соединяются друг с другом, увеличиваются в диаметре, образуют правый и левый **печеночные протоки** (*dúctus hepáticus dexter et sinister*). В воротах печени эти два протока соединяются в общий печеночный проток длиной 4—6 см. Между листками печеночно-двенадцатиперстной связки общий печеночный проток соединяется с пузырьным протоком (протоком желчного пузыря) и образует общий желчный проток (рис. 251).

Общий желчный проток (*dúctus cholédochus, s. biliáris*) располагается между листками печеночно-двенадцатиперстной связки, впереди от воротной вены и справа от собственной печеночной артерии. Далее общий желчный проток идет позади верхней части двенадцатиперстной кишки, затем между ее нисходящей частью и головкой поджелудочной железы. В стенке двенадцатиперстной кишки общий желчный проток соединяется с протоком поджелудочной железы (рис. 252) и вместе с ним образует

Рис. 251. Желчный пузырь, желчные протоки; продольный разрез.

1 — дно желчного пузыря; 2 — тело желчного пузыря; 3 — слизистая оболочка; 4 — пузырный проток; 5 — общий печеночный проток; 6 — общий желчный проток; 7 — складки пузырного протока; 8 — шейка желчного пузыря.



расширение — печеночно-поджелудочную ампулу (*ampulla hepatopancreatica*). Ампула открывается в двенадцатиперстную кишку на верхушке ее большого сосочка. В стенках устья печеночно-поджелудочной ампулы имеется утолщение из циркулярных пучков миоцитов, образующих сфинктер печеночно-поджелудочной ампулы, или сфинктер Одди (рис. 253). Распределение циркулярных гладкомышечных пучков этого сфинктера неравномерное. Гладкомышечные пучки наиболее сконцентрированы у основания большого сосочка и имеют толщину до 75 мкм, в толще самого сосочка — 40 мкм. Протяженность сфинктера составляет 15—20 мкм.

В период между процессами переваривания пищи сфинктер Одди закрыт, желчь скапливается в желчном пузыре, где она концентрируется. Во время процесса пищеварения сфинктер Одди открывается и желчь поступает в двенадцатиперстную кишку.

В стенках конечной части общего желчного протока перед его слиянием с протоком поджелудочной железы также имеется сфинктер. Этот сфинктер общего желчного протока при своем сокращении перекрывает поступление желчи из желчевыводящих путей в печеночно-поджелудочную ампулу и далее в двенадцатиперстную кишку.

Стенки междольковых желчных проточков образованы однослойным кубическим эпителием. Стенки печеночных, пузырного и общего желчного протока имеют три оболочки. Слизистая оболочка выстлана однослойным высоким призматическим эпителием. В эпителии имеются также бокаловидные клетки. Собственная пластинка слизистой оболочки хорошо разви-

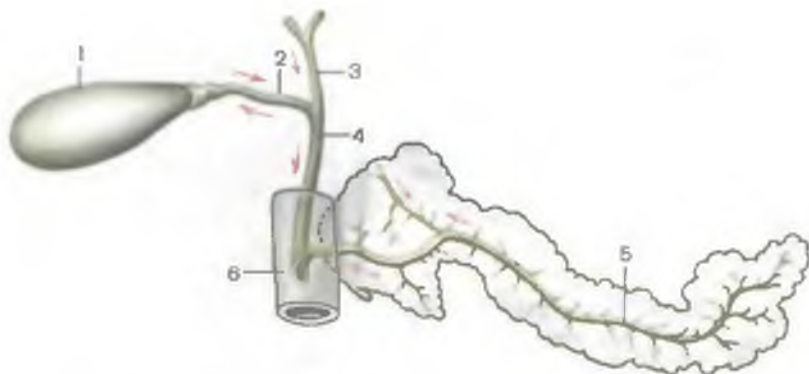


Рис. 252. Выводные протоки печени и поджелудочной железы. Стрелками показаны направления движения секрета.

1 — желчный пузырь; 2 — пузырный проток; 3 — общий печеночный проток; 4 — общий желчный проток; 5 — проток поджелудочной железы; 6 — двенадцатиперстная кишка.

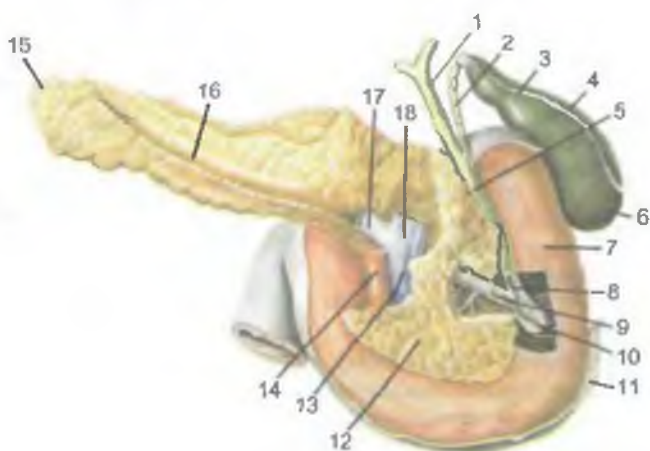


Рис. 253. Топография и сфинктеры общего желчного протока и протока поджелудочной железы; вид сзади.

1 — общий печеночный проток; 2 — пузырный проток; 3 — шейка желчного пузыря; 4 — тело желчного пузыря; 5 — общий желчный проток; 6 — дно желчного пузыря; 7 — двенадцатиперстная кишка; 8 — сфинктер общего желчного протока; 9 — проток поджелудочной железы и его сфинктер; 10 — сфинктер печеночно-поджелудочной ампулы (сфинктер ампулы); 11 — брюшина; 12 — головка поджелудочной железы; 13 — верхняя брыжеечная вена; 14 — верхняя брыжеечная артерия; 15 — хвост поджелудочной железы; 16 — тело поджелудочной железы; 17 — селезеночная вена; 18 — воротная вена.

та, содержит много продольных и циркулярных эластических волокон, немногочисленные многоклеточные слизистые железы. Подслизистая основа развита слабо. Мышечная оболочка тонкая, состоит преимущественно из спиральных пучков гладких миоцитов, между которыми имеется соединительная ткань.

И н н е р в а ц и я: ветви блуждающих нервов и печеночное (симпатическое) сплетение.

К р о в о с н а б ж е н и е: в ворота печени входят собственная печеночная артерия и воротная вена. Артерия несет артериальную кровь, воротная вена — венозную кровь от желудка, поджелудочной железы, кишечника, селезенки. Внутри печени артерия и воротная вена разветвляются до междольковых артерий и междольковых вен, которые находятся вместе с желчными междольковыми проточками между дольками печени. От междольковых вен внутрь долек отходят широкие кровеносные капилляры (синусоиды), впадающие в центральную вену. В начальные отделы синусоидов впадают артериальные капилляры, отходящие от междольковых артерий. Центральные вены печеночных долек соединяются между собой, образуя поддольковые (собирательные) вены. Поддольковые вены сливаются друг с другом, укрупняются и в конечном итоге образуются 2—3 печеночные вены. Они выходят из печени в области борозды нижней полой вены и впадают в эту вену.

О т т о к л и м ф ы: в печеночные, чревные, правые поясничные, верхние диафрагмальные, окологрудинные лимфатические узлы.

ЖЕЛЧНЫЙ ПУЗЫРЬ

Желчный пузырь (*vesica biliaris, s. vesica fellea*) имеет грушевидную форму, в нем накапливается и концентрируется желчь (см. рис. 251). Желчный пузырь расположен в правом подреберье. Его верхняя поверхность прилежит к ямке желчного пузыря на висцеральной поверхности печени. Свободная нижняя поверхность обращена в брюшинную полость, покрыта брюшиной и прилежит к передней стенке верхней части двенадцатиперстной кишки. Справа к нижней поверхности желчного пузыря примыкает правый изгиб ободочной кишки. По форме желчный пузырь напоминает грушу. Длина желчного пузыря 8—12 см, ширина — 4—5 см, емкость — около 40 см³. У желчного пузыря выделяют 3 отдела: дно, тело и шейку. **Дно желчного пузыря** (*fundus vesicae biliaris*) расширено. Оно чуть-чуть выходит из-под нижнего края печени на уровне соединения VIII и IX реберных хрящей, что соответствует пересечению реберной дуги с правым краем прямой мышцы живота. Дно желчного пузыря переходит в **тело** (*corpus vesicae biliaris*), а тело — в **шейку** (*collum vesicae biliaris*). От шейки начинается п у з ы р н ы й п р о-

т о к (*dúctus cýsticus*). Шейка пузыря направлена в сторону ворот печени и вместе с пузырным протоком находится в толще печеночно-двенадцатиперстной связки. На месте перехода тела желчного пузыря в его шейку обычно образуется изгиб. Поэтому шейка находится под углом к телу желчного пузыря.

Стенка желчного пузыря образована четырьмя слоями: слизистой, мышечной и серозной оболочками и подслизистой основой. Слизистая оболочка тонкая, образует многочисленные мелкие складки. В области шейки формируется *спиральная складка* (*plicá spirális*). Слизистая оболочка желчного пузыря выстлана однорядным цилиндрическим эпителием. В хорошо развитой собственной пластинке слизистой оболочки имеются лимфоциты и их небольшие скопления, слизистые железы, сосуды и нервы. Подслизистая основа тонкая. Мышечная оболочка желчного пузыря образована одним циркулярным слоем гладких миоцитов, среди которых имеются мышечные пучки кривой и продольной ориентации. Мышечный слой слабее развит в области дна, сильнее — в зоне шейки, где он непосредственно продолжается в мышечный слой пузырного протока. Кнаружи от мышечной оболочки расположена **подсерозная основа** (*téla subserósa*) и **серозная оболочка** (брюшина). Брюшина покрывает желчный пузырь снизу и с боков. Поверхность желчного пузыря, обращенная к печени, покрыта адвентицией.

И н н е р в а ц и я: ветви блуждающих нервов и печеночное сплетение (симпатическое).

К р о в о с н а б ж е н и е: желчепузырная артерия (из собственной печеночной артерии). Венозный отток: желчепузырная вена (приток воротной вены). **О т т о к л и м ф ы**: печеночные и желчепузырные лимфатические узлы.

ВОЗРАСТНЫЕ ОСОБЕННОСТИ ПЕЧЕНИ И ЖЕЛЧНОГО ПУЗЫРЯ

У новорожденного **печень** больших размеров и занимает более половины объема брюшной полости. Масса печени у новорожденного 135 г, что составляет 4,0—4,5 % от массы тела (у взрослых 2—3 %). Диафрагмальная поверхность печени выпуклая, левая доля печени по размерам равна правой или больше ее. Нижний край печени выпуклый, под ее левой долей располагается ободочная кишка. Верхняя граница печени по правой среднеключичной линии находится на уровне V ребра, а по левой — на уровне VI ребра. Левая доля печени пересекает реберную дугу по левой среднеключичной линии. Поперечный размер печени у новорожденного составляет 11 см, продольный — 7 см, вертикальный — 8 см. У ребенка 3—4 мес место пересечения реберной дуги с левой долей печени в связи с уменьшением ее размеров находится уже на окологрудинной

линии. У новорожденных нижний край печени по правой среднеключичной линии выступает из-под реберной дуги на 2,5—4,0 см, а по передней срединной линии — на 3,5—4,0 см ниже мечевидного отростка. Иногда нижний край печени достигает крыла правой подвздошной кости. У детей 3—7 лет нижний край печени находится ниже реберной дуги на 1,5—2,0 см (по средней ключичной линии). У ребенка 7 лет масса печени достигает 700 г. После 7 лет нижний край печени из-под реберной дуги не выходит; под печенью располагается только желудок. Начиная с этого времени скелетотопия печени ребенка почти не отличается от скелетотопии взрослого человека. У детей печень очень подвижна, и ее положение легко изменяется при изменении положения тела. Окончательных размеров печень достигает после 20—29 лет. После 60—70 лет масса печени снижается, ее соединительная ткань разрастается. В гепатоцитах с возрастом увеличивается количество липофусцина, резко снижается число делящихся гепатоцитов, возрастают размеры их ядер.

Желчный пузырь у новорожденного удлинённый (3—4 см), однако дно его не выступает из-под нижнего края печени. К 10—12 годам длина желчного пузыря увеличивается примерно в 2 раза. Проецируется желчный пузырь на переднюю брюшную стенку ниже реберной дуги, на 2 см вправо от передней срединной линии. Книзу от желчного пузыря располагаются двенадцатиперстная кишка, петли брыжеечной части тонкой кишки и поперечная ободочная кишка. Окончательные размеры желчный пузырь приобретает к 20—25 годам. В пожилом возрасте появляются местные истончения стенок желчного пузыря, образуются бухтообразные выпячивания его стенок (особенно над областью его шейки).

ПОДЖЕЛУДОЧНАЯ ЖЕЛЕЗА

Поджелудочная железа (*pancreas*) имеет удлинённую форму, серо-розовый цвет, располагается забрюшинно. Поджелудочная железа является крупной пищеварительной железой смешанного типа. Она имеет одновременно экзокринную часть с типичными секреторными отделами, протоковым аппаратом и эндокринную часть. В качестве *экзокринной железы* она вырабатывает ежедневно 500—700 мл панкреатического сока, поступающего в просвет двенадцатиперстной кишки. Панкреатический сок содержит протеолитические ферменты, трипсин, химотрипсин и амилолитические ферменты (липазу и др.). *Эндокринная часть* железы в виде мелких клеточных скоплений (панкреатических островков) вырабатывает гормоны (инсулин, глюкагон и др.), регулирующие углеводный и жировой обмен (см. «Железы внутренней секреции»).

Длина поджелудочной железы у взрослого человека составляет 14—18 см, ширина — 6—9 см, толщина — 2—3 см, масса ее равна 85—95 г. Железа покрыта тонкой соединительнотканной капсулой. Железа располагается поперечно на уровне I—II поясничных позвонков. Хвост железы лежит чуть выше, чем ее головка.

Позади поджелудочной железы находятся позвоночник, аорта, нижняя полая и левая почечная вены. Спереди от железы располагается желудок. У поджелудочной железы выделяют головку, тело и хвост (см. рис.253).

Головка поджелудочной железы (*caput pancreatis*) сверху справа и снизу охвачена двенадцатиперстной кишкой. Головка слегка уплощена в переднезаднем направлении. На границе между нижней частью головки и телом имеется глубокая **вырезка поджелудочной железы** (*incisura pancreatis*), в которой проходят верхние брыжеечные артерия и вена. Задняя поверхность головки поджелудочной железы прилежит к правой почечной вене, а ближе к срединной плоскости — к начальной части воротной вены. Кпереди от головки железы расположена правая часть поперечной ободочной кишки.

Тело поджелудочной железы (*corpus pancreatis*) имеет призматическую форму, у него выделяют переднюю, заднюю и нижнюю поверхности. **Передняя поверхность** (*facies anterior*) покрыта париетальной брюшиной. На границе тела железы с ее головкой имеется выпуклость кпереди — так называемый **сальниковый бугор** (*tuber omentale*). **Задняя поверхность** (*facies posterior*) прилежит к позвоночнику, крупным кровеносным сосудам (нижней полой вене и аорте), чревному сплетению. **Нижняя поверхность** (*facies inferior*) узкая, частично покрыта брюшиной, отделяется от передней поверхности передним краем железы. К верхнему краю железы прилежат селезеночные артерия и вена.

Хвост поджелудочной железы (*cauda pancreatis*) направлен влево, где он соприкасается с висцеральной поверхностью селезенки, ниже ее ворот. Позади хвоста железы располагаются левый надпочечник, верхняя часть левой почки.

Паренхима железы разделена на дольки соединительнотканными междольковыми перегородками (трабекулами), отходящими вглубь от капсулы органа. В дольках находятся секреторные отделы, напоминающие полые мешочки размером 100—500 мкм. Каждый секреторный отдел — **панкреатический ацинус** (*acinus pancreaticus*) состоит из 8—14 клеток — **экзокринных панкреатоцитов** (ациноцитов), имеющих пирамидальную форму. Секреторные (ацинозные) клетки располагаются на базальной мембране. Из полости секреторного отдела начинаются **вставочные выводные протоки** (*ductuli intercalatus*), выстланные однослойным уплощенным эпителием. Вставочные протоки дают начало прото-

ковому аппарату железы. Вставочные проточки переходят во внутридольковые проточки (*dúctuli intralobuláres*), образованные однослойным кубическим эпителием, а затем — в междольковые протоки (*dúctuli interlobuláres*), проходящие в междольковых соединительнотканых перегородках. Стенки междольковых протоков образованы высоким призматическим эпителием и собственной соединительнотканной пластинкой. Междольковые протоки впадают в выводной проток поджелудочной железы.

Выводной проток (главный) поджелудочной железы (*dúctus pancreáticus*), или вирсунгов проток, идет в толще железы, ближе к задней ее поверхности. Проток начинается в области хвоста железы, проходит через тело и головку, принимает по ходу более мелкие междольковые выводные протоки. Главный проток поджелудочной железы впадает в просвет нисходящей части двенадцатиперстной кишки, открывается на ее большом сосочке, предварительно соединившись с общим желчным протоком. Стенка конечного отдела протока поджелудочной железы имеет *сфинктер протока поджелудочной железы* (*m.sphíncter dúctus pancreáticae*), который представляет собой утолщение циркулярных пучков гладких мышц. Нередко проток поджелудочной железы и общий желчный проток впадают в двенадцатиперстную кишку раздельно на вершине большого сосочка двенадцатиперстной кишки. Возможны другие варианты впадения обоих протоков.

В области головки поджелудочной железы формируется самостоятельный добавочный проток поджелудочной железы (*dúctus pancreátis accesórius*), или санториниев проток. Этот проток открывается в просвет двенадцатиперстной кишки на ее малом сосочке. Иногда оба протока (главный и добавочный) анастомозируют между собой.

Стенки главного и добавочного протоков выстланы цилиндрическим эпителием. В эпителии протокового аппарата поджелудочной железы имеются бокаловидные клетки, продуцирующие слизь, а также эндокриноциты. Эндокринные клетки протоков синтезируют панкреозимин и холецистокинин. В собственной пластинке слизистой оболочки междольковых протоков, добавочного и главного протоков имеются многоклеточные слизистые железы.

Эндокринная часть поджелудочной железы образована панкреатическими островками (островками Лангерганса), представляющими скопления эндокриноцитов. Островки располагаются преимущественно в области хвоста, и меньше их в толще тела железы. Панкреатические островки имеют округлую, овальную, лентовидную или звездчатую форму. Общее число островков составляет 0,2—1,8 млн, диаметр островка варьирует от 100 до 300 мкм, масса всех островков равна 0,7—2,6 г. Различают несколько разновидностей эндокриноцитов, образующих

островки. Их строение описано в разделе «Эндокринная система».

И н н е р в а ц и я: ветви блуждающих нервов (преимущественно правого), симпатические нервы из чревного сплетения.

К р о в о с н а б ж е н и е: передняя и задняя верхние поджелудочно-двенадцатиперстные артерии (из желудочно-двенадцатиперстной артерии), нижняя поджелудочно-двенадцатиперстная артерия (из верхней брыжеечной артерии). Венозный отток: в поджелудочные вены (притоки верхней брыжеечной, селезеночной и других вен из системы воротной вены).

О т т о к л и м ф ы: в поджелудочные: поджелудочно-двенадцатиперстные, привратниковые и поясничные лимфатические узлы.

ВОЗРАСТНЫЕ ОСОБЕННОСТИ ПОДЖЕЛУДОЧНОЙ ЖЕЛЕЗЫ

Поджелудочная железа новорожденного имеет небольшие размеры. Длина равна 4—5 см, масса — 2—3 г. Железа располагается несколько выше, чем у взрослого человека. К 3—4 мес жизни масса железы увеличивается вдвое, к 3 годам достигает 20 г, в 10—12 лет ее масса равна 30 г. Вследствие отсутствия прочной фиксации к задней стенке брюшной полости поджелудочная железа у новорожденного относительно подвижна. К 5—6 годам железа принимает вид, характерный для железы взрослого человека. Топографические взаимоотношения поджелудочной железы с соседними органами, характерные для взрослого человека, устанавливаются к концу первого года жизни.

Вопросы для повторения и самоконтроля

1. Где на передней брюшной стенке сходятся линии проекций верхней и нижней границ печени?
2. С какими органами соприкасается висцеральная поверхность печени?
3. Назовите размеры и объем желчного пузыря.
4. Какие органы прилежат к задней поверхности поджелудочной железы? К ее передней поверхности?

ПОЛОСТЬ ЖИВОТА И БРЮШИНА

Многие органы пищеварительной системы (желудок и др.) находятся в полости живота (в брюшной полости), а конечный отдел (прямая кишка) — в полости малого таза.

Полость живота (брюшная полость) является самой большой полостью тела человека, она расположена между грудной полостью вверху и полостью малого таза внизу. Вверху брюшная по-

лость ограничена диафрагмой, сзади — поясничным отделом позвоночного столба, квадратными мышцами поясницы, подвздошно-поясничными мышцами, спереди и с боков — мышцами живота. Внизу брюшная полость продолжается в полость малого таза, которая снизу ограничена диафрагмой таза.

В брюшной полости расположены желудок, тонкая кишка и толстая (за исключением прямой кишки), печень, поджелудочная железа, селезенка, почки, надпочечники, мочеточники, а в полости таза — прямая кишка, органы мочевой системы и внутренние половые органы. Кроме того, на задней стенке брюшной полости, впереди тел поясничных позвонков, проходят брюшная часть аорты, нижняя полая вена и лежат нервные сплетения, лимфатические сосуды и узлы.

Внутренняя поверхность брюшной полости выстлана **внутрибрюшной фасцией** (*fáscia endoabdominális*), или **забрюшинной фасцией** (*fáscia subperitoneális, s. extraperitoneális*), участки которой получили название в зависимости от названия покрываемых ею мышц. К внутренней поверхности этой фасции прилежит париетальная брюшина.

Брюшную полость в целом можно увидеть, лишь удалив брюшину и внутренние органы. Между брюшиной и внутрибрюшинной фасцией располагается жировая клетчатка. Особенно много ее на задней стенке брюшной полости, возле расположенных там внутренних органов. Пространство между фасцией и брюшиной на задней брюшной стенке получило название **забрюшинного пространства** (*spátium retroperitoneális*). Оно заполнено жировой клетчаткой и органами.

Брюшина (*peritonéum*) представляет собой тонкую серозную пластинку (оболочку), выстилающую полость живота и покрывающую многие расположенные в ней органы.

Брюшину, прилежащую к внутренним органам (рис. 254), покрывающую частично или полностью многие из них, называют **внутренностной (висцеральной) брюшиной** (*peritonéum viscerále*). Брюшина, выстилающая стенки живота, называется **пристеночной (париетальной) брюшиной** (*peritonéum parietále*).

Ограниченное брюшиной пространство полости живота — узкая щель между листками брюшины называется **брюшинной полостью** (*cávitás peritonéi*). Внизу брюшинная полость спускается в полость таза. У мужчин брюшинная полость замкнутая, у женщин она сообщается с внешней средой через брюшные отверстия маточных труб, полость матки и влагалище. В брюшинной полости находится небольшое количество серозной жидкости, которая увлажняет брюшину и обеспечивает свободное скольжение друг о друга соприкасающихся органов.

Брюшина, переходя с органа на орган, образует связки (складки). Два листка брюшины, идущие с задней стенки брюшинной полости на орган, образуют брыжейку этого органа.

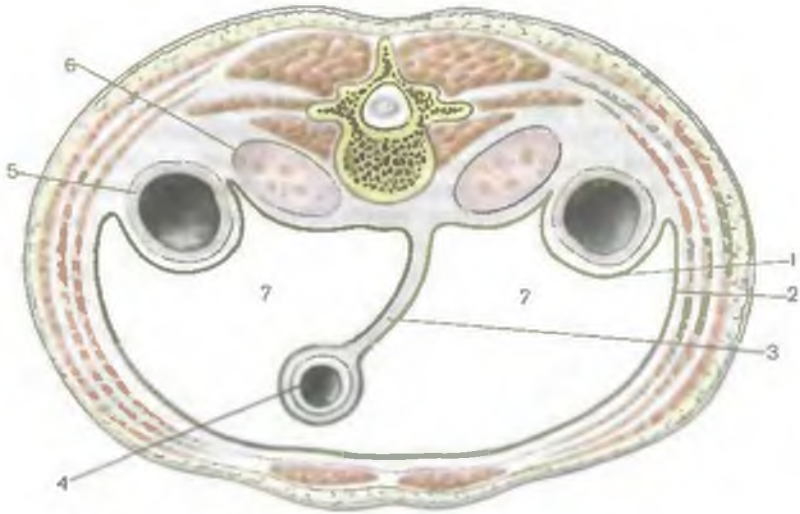


Рис. 254. Париетальная и висцеральная брюшина и ее отношение к внутренним органам; поперечный разрез через туловище.

1 — висцеральная брюшина; 2 — париетальная брюшина; 3 — брыжейка тонкой кишки; 4 — интраперитонеальное положение тонкой кишки; 5 — мезоперитонеальное положение восходящей ободочной кишки; 6 — ретро(экстра)перитонеальное положение почки; 7 — полость брюшины.

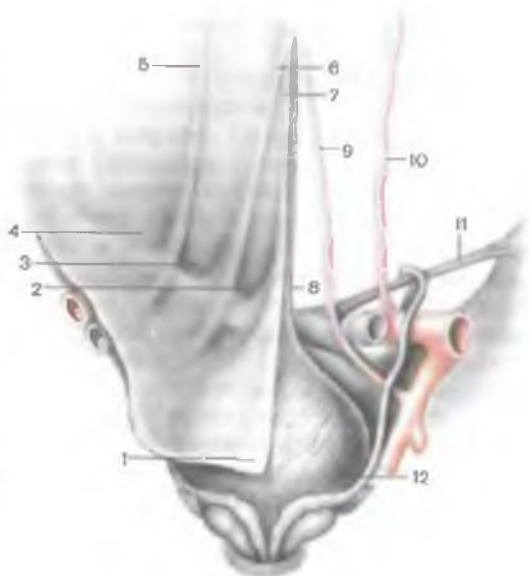
Между листками брыжейки располагаются сосуды и нервы. Линия начала брыжейки на задней стенке брюшной полости называется корнем брыжейки.

Брюшина образована несколькими чередующимися слоями коллагеновых и эластических волокон, покрытых со стороны брюшной полости плоскими (мезотелиальными) клетками. Площадь поверхности брюшины составляет $1,7 \text{ м}^2$. Брюшина выполняет покровную, защитную функции, содержит иммунные структуры (лимфоидные узелки), жировую ткань (депо жира). Брюшина посредством связок и брыжеек осуществляет фиксацию внутренних органов.

Отношение брюшины к внутренним органам неодинаково. *Забрюшинно (ретро-, или экстраперитонеально)* располагаются почки, надпочечники, мочеточники, большая часть двенадцатиперстной кишки, поджелудочная железа, брюшная часть аорты, нижняя полая вена. Эти органы покрыты брюшиной с одной стороны (спереди). Органы, покрытые брюшиной с трех сторон, по отношению к ней располагаются *мезоперитонеально* (восходящая и нисходящая ободочная кишка, средняя треть прямой кишки). Органы, которые покрыты брюшиной со всех сторон, занимают *интраперитонеальное (внутрибрюшинное) положение*. К этой группе органов относятся желудок, тощая и подвздош-

Рис. 255. Рельеф брюшины на задней поверхности передней брюшной стенки; вид сзади, со стороны брюшинной полости.

1 — брюшина; 2 — надпузырная ямка; 3 — медиальная паховая ямка; 4 — латеральная паховая ямка; 5 — латеральная пупочная складка; 6 — медиальная пупочная складка; 7 — срединная пупочная складка; 8 — срединная пупочная связка; 9 — медиальная пупочная связка (пупочная артерия); 10 — нижняя надчревная артерия; 11 — паховая связка; 12 — мочевой пузырь.



ная кишка, поперечная и сигмовидная ободочная кишка, верхняя часть прямой кишки, селезенка, печень.

Покрывая переднюю брюшную стенку, париетальная брюшина сверху переходит на диафрагму, по бокам — на латеральные стенки брюшной полости, внизу — на нижнюю стенку полости таза. На передней брюшной стенке в области таза имеется 5 складок (рис. 255). Непарная срединная пупочная складка (*plica umbilicalis mediána*) идет от верхушки мочевого пузыря к пупку, она содержит покрытый брюшиной заросший мочевой проток. Парная медиальная пупочная складка (*plica umbilicalis mediális*) в своей основе (каждая) содержит заросшую пупочную артерию. Парная латеральная пупочная складка (*plica umbilicalis laterális*) образована нижней надчревной артерией, также покрытой париетальной брюшиной. Между складками располагаются ямки — слабые места в передней брюшной стенке (области возможного образования паховых грыж). Над мочевым пузырем по бокам от срединной пупочной складки находятся правая и левая надпузырные ямки (*fóssae supravesicales dextra et sinistra*). Грыжи здесь не образуются. Между медиальной и латеральной пупочными складками находится с каждой стороны по медиальной паховой ямке (*fóssa inguinális mediális*). Каждая такая ямка соответствует поверхностному кольцу пахового канала. Кнаружи от латеральной пупочной складки имеется латеральная паховая ямка (*fóssa inguinális laterális*). В латеральной паховой ямке находится глубокое кольцо пахового канала.

Париетальная брюшина передней стенки живота выше пупка образует складку — *серповидную связку печени* (lig.falcifórme, s.hépatis). От брюшной стенки и диафрагмы эта связка идет вниз к диафрагмальной поверхности печени, где оба ее листка переходят в висцеральный покров (брюшину) печени (рис. 256). В свободном нижнем (переднем) крае серповидной связки расположена *круглая связка печени*, представляющая собой заросшую пупочную вену. Листки серповидной связки сзади расходятся в стороны и переходят в венечную связку печени. *Венечная связка* (lig.coronárium) расположена фронтально и представляет собой переход висцеральной брюшины диафрагмальной поверхности печени в париетальную брюшину задней стенки брюшинной полости. По краям венечная связка расширяется и образует *правую и левую треугольные связки* (ligg.triangulária déxtéra et sinistra). Висцеральная брюшина нижней поверхности печени покрывает с нижней стороны желчный пузырь. От нижней поверхности печени, от области ее ворот, висцеральная брюшина в виде двух листков идет к малой кривизне желудка и начальному отделу двенадцатиперстной кишки. Эти два листка брюшины образуют *печеночно-желудочную связку* (lig.hepatogástricum), расположенную слева, и *печеночно-двенадцатиперстную связку* (lig.hepatoduodenále), находящуюся справа. В толще печеночно-двенадцатиперстной связки справа налево располагаются общий желчный проток, воротная вена (несколько сзади) и собственная печеночная артерия, а также лимфатические сосуды и узлы, нервы. Печеночно-желудочная и печеночно-двенадцатиперстная связки вместе составляют **малый сальник** (oméntum mínus).

Листки висцеральной брюшины передней и задней стенок желудка в области большой его кривизны продолжают (свисают) вниз до уровня верхней апертуры малого таза (или несколько выше), а затем подворачиваются кзади и поднимаются вверх, к задней стенке живота (на уровне поджелудочной железы). Образовавшиеся четыре листка висцеральной брюшины ниже большой кривизны желудка (рис. 257) формируют **большой сальник** (oméntum május). На уровне поперечной ободочной кишки все четыре листка большого сальника срастаются с сальниковой лентой передней стенки поперечной ободочной кишки. Далее задние листки большого сальника ложатся сверху на брыжейку поперечной ободочной кишки, направляются к задней брюшной стенке и переходят в париетальную брюшину задней стенки брюшной полости. Подойдя к переднему краю поджелудочной железы, один листок брюшины (задней пластинки большого сальника) переходит на переднюю поверхность поджелудочной железы, другой идет вниз и переходит в верхний листок брыжейки поперечной ободочной кишки. Часть большого сальника между большой кривизной желудка и поперечной ободочной кишкой называют *желудочно-ободочной связкой*

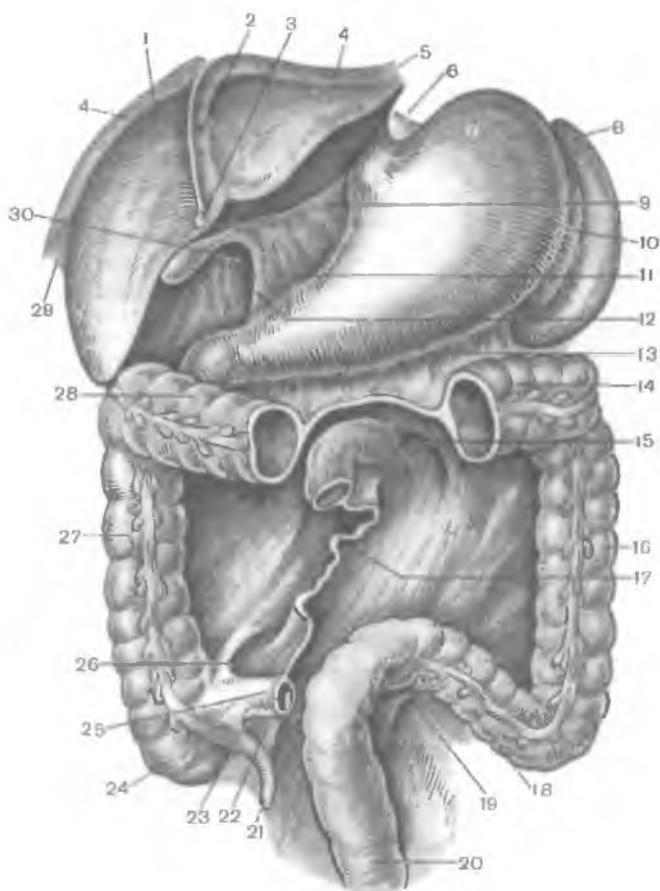


Рис. 256. Связки печени и другие складки брюшины; вид спереди. (Тонкая кишка, часть поперечной ободочной кишки и большой сальник удалены.)

1 — печень; 2 — серповидная связка (печени); 3 — круглая связка (печени); 4 — венозная связка; 5 — левая треугольная связка; 6 — желудочно-диафрагмальная связка; 7 — желудок; 8 — селезенка; 9 — печеночно-желудочная связка; 10 — желудочно-селезеночная связка; 11 — печеночно-двенадцатиперстная связка; 12 — передняя стенка сальникового отверстия; 13 — брыжейка поперечной ободочной кишки; 14 и 28 — поперечная ободочная кишка; 15 — верхнее двенадцатиперстное углубление; 16 — нисходящая ободочная кишка; 17 — корень брыжейки тонкой кишки; 18 — сигмовидная ободочная кишка; 19 — межсигмовидное углубление; 20 — прямая кишка; 21 — аппендикс; 22 — брыжейка червеобразного отростка (аппендикса); 23 — нижнее подвздошно-слепокишечное углубление; 24 — слепая кишка; 25 — подвздошная кишка; 26 — верхнее подвздошно-слепокишечное углубление; 27 — восходящая ободочная кишка; 29 — правая треугольная связка; 30 — сальниковое отверстие.

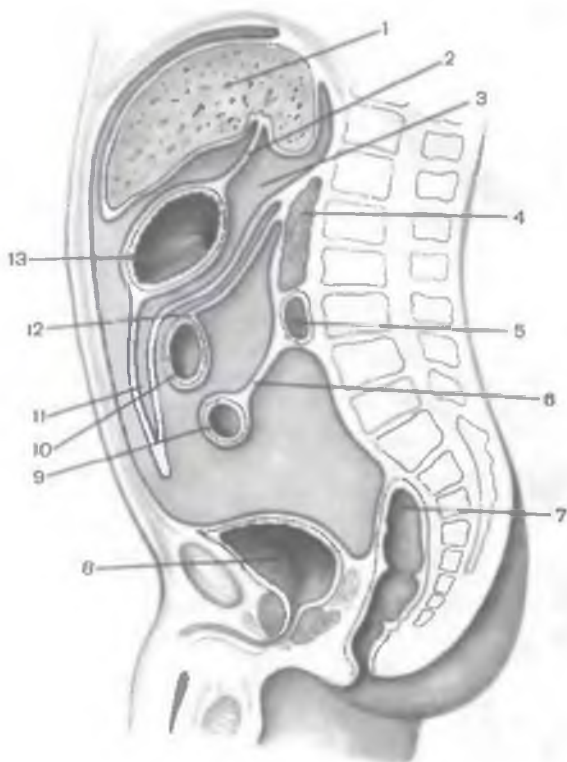


Рис. 257. Топография брюшины в брюшной полости на срединном (сагиттальном) разрезе через туловище (схема).

1 — печень; 2 — печеночно-желудочная связка; 3 — сальниковая сумка; 4 — поджелудочная железа; 5 — двенадцатиперстная кишка; 6 — брыжейка тонкой кишки; 7 — прямая кишка; 8 — мочевого пузыря; 9 — тонкая кишка; 10 — поперечная ободочная кишка; 11 — полость большого сальника; 12 — брыжейка поперечной ободочной кишки; 13 — желудок.

(*lig.gastrocolicum*). Большой сальник прикрывает спереди тонкую кишку и части ободочной кишки. Два листка брюшины, идущие от большой кривизны желудка к воротам селезенки, образуют *желудочно-селезеночную связку (lig.gastrosplenicum)*. Листки, идущие от кардиальной части желудка к диафрагме, формируют *желудочно-диафрагмальную связку (lig.gastrophrenicum)*. *Диафрагмально-селезеночная связка (lig.phrenicosplenicum)* представляет собой дупликацию брюшины, идущую от диафрагмы к заднему концу селезенки.

В брюшинной полости различают верхний и нижний этажи, границей между которыми служат поперечная ободочная кишка и ее брыжейка. **Верхний этаж** брюшинной полости ограничен сверху диафрагмой, по бокам — боковыми стенками брюшинной (брюшной) полости, снизу — поперечной ободочной кишкой и ее брыжейкой. Брыжейка поперечной ободочной кишки переходит на заднюю стенку брюшной полости на уровне задних концов X ребер. В верхнем этаже полости брюшины располагаются желудок, печень, селезенка. На уровне верхнего этажа находятся забрюшинно лежащие поджелудочная железа, верхние отделы две-

надцатиперстной кишки (ее начальная часть — луковица расположена внутрибрюшинно). В верхнем этаже брюшинной полости различают три относительно ограниченных вместилища — сумки: печеночную, преджелудочную и сальниковую.

Печеночная сумка (*búrsa hepática*) расположена в области правого подреберья, в ней находится правая доля печени. У этой сумки выделяют **надпеченочную щель** (поддиафрагмальное пространство) и **подпеченочную щель** (подпеченочное пространство). Сверху печеночная сумка ограничена диафрагмой, снизу — поперечной ободочной кишкой и ее брыжейкой, слева — серповидной связкой печени, сзади (в верхних отделах) — венечной связкой. Печеночная сумка сообщается с преджелудочной сумкой и правым боковым каналом.

Преджелудочная сумка (*búrsa pregastrica*) располагается во фронтальной плоскости, кпереди от желудка и малого сальника. Справа границей этой сумки является серповидная связка печени, левой границей служит диафрагмально-ободочная связка. Верхняя стенка преджелудочной сумки образована диафрагмой, нижняя — поперечной ободочной кишкой, передняя — передней стенкой живота. Справа преджелудочная сумка сообщается с подпеченочной щелью и с сальниковой сумкой, слева — с левым боковым каналом.

Сальниковая сумка (*búrsa omentális*) находится позади желудка, малого сальника и желудочно-ободочной связки. Сверху сальниковую сумку ограничивает хвостатая доля печени, снизу — задняя пластинка большого сальника, сросшаяся с брыжейкой поперечной ободочной кишки. Сзади сальниковая сумка ограничивается париетальной брюшиной, покрывающей аорту, нижнюю полую вену, верхний полюс левой почки, левый надпочечник, поджелудочную железу. Полость сальниковой сумки представляет собой фронтально расположенную щель, имеющую три углубления (кармана). **Верхнее сальниковое углубление** (*recéssus supérior omentális*) расположено между поясничной частью диафрагмы сзади и задней поверхностью хвостатой доли печени спереди. **Селезеночное углубление** (*recéssus splénius lienális*) ограничено спереди желудочно-селезеночной связкой, сзади — диафрагмально-селезеночной связкой, слева — воротами селезенки. **Нижнее сальниковое углубление** (*recéssus inférior omentális*) находится между желудочно-ободочной связкой сверху и спереди и задней пластинкой большого сальника, сращенной с брыжейкой поперечной ободочной кишки, сзади. Сальниковая сумка сообщается с печеночной сумкой (подпеченочной щелью) посредством **сальникового отверстия** (*forámen epiplóicum, s. omentále*), или винслоевого отверстия. Это отверстие, имеющее размеры 3—4 см, ограничено спереди печеночно-двенадцатиперстной связкой, содержащей воротную вену, печеночную артерию и общий печеночный проток. Задняя стенка

отверстия образована париетальной брюшиной, покрывающей нижнюю полую вену. Сверху сальниковое отверстие ограничивается хвостатой долей печени, снизу — верхней частью двенадцатиперстной кишки.

Нижний этаж брюшинной полости находится под поперечной ободочной кишкой и ее брыжейкой. Снизу он ограничен париетальной брюшиной, выстилающей дно малого таза. В нижнем этаже полости брюшины выделяют две околоободочные борозды (два боковых канала) и два брыжеечных синуса. **П р а в а я о к о л о о б о д о ч н о к и ш е ч н а я б о р о з д а** (*súlcus paracólicus dèxter*), или **п р а в ы й б о к о в о й к а н а л**, находится между правой стенкой живота и восходящей ободочной кишкой. **Л е в а я о к о л о о б о д о ч н о к и ш е ч н а я б о р о з д а** (*súlcus paracólicus sínister*), или **л е в ы й б о к о в о й к а н а л**, ограничен левой стенкой живота и нисходящей ободочной кишкой. На задней стенке брюшинной полости, между восходящей ободочной кишкой справа и нисходящей ободочной кишкой слева, располагаются два брыжеечных синуса, границу между которыми образует корень брыжейки тонкой кишки. Корень брыжейки простирается от уровня двенадцатиперстно-тощекишечного перехода слева на задней стенке брюшинной полости до уровня крестцово-подвздошного сочленения справа. **П р а в ы й б р ы ж е е ч н ы й с и н у с** (*sínus mesentéricus dèxter*) ограничен справа восходящей ободочной кишкой, сверху — корнем брыжейки поперечной ободочной кишки, слева — корнем брыжейки тощей и подвздошной кишок. В пределах правого брыжеечного синуса забрюшинно располагаются конечный отдел нисходящей части двенадцатиперстной кишки и ее горизонтальная часть, нижняя часть головки поджелудочной железы, часть нижней поллой вены от корня брыжейки тонкой кишки внизу до двенадцатиперстной кишки вверху, а также правый мочеточник, сосуды, нервы, лимфатические узлы. В правом брыжеечном синусе находится часть петель подвздошной кишки. **Л е в ы й б р ы ж е е ч н ы й с и н у с** (*sínus mesentéricus sínister*) ограничен слева нисходящей ободочной кишкой и брыжейкой сигмовидной ободочной кишки, справа — корнем брыжейки тонкой кишки. Внизу этот синус широко сообщается с полостью таза. В пределах левого брыжеечного синуса забрюшинно расположены восходящая часть двенадцатиперстной кишки, нижняя половина левой почки, конечный отдел брюшной части аорты, левый мочеточник, сосуды, нервы, лимфатические узлы; синус содержит преимущественно петли тощей кишки.

Париетальная брюшина, выстилающая заднюю стенку брюшинной полости, имеет углубления (ямки) — возможные места образования забрюшинных грыж. **Верхнее и нижнее двенадцатиперстные углубления** (*recéssus duodenales supèrior et infèrior*) находятся над и под двенадцатиперстно-тощекишечным изгибом.

Верхнее и нижнее подвздошно-слепокишечные углубления (recéssus ileocaecális supérior et inférior) расположены над и под подвздошно-слепокишечным переходом. Под куполом слепой кишки имеется *позади слепокишечное углубление* (recéssus retrocaecális). На левой стороне корня брыжейки сигмовидной кишки располагается *межсигмовидное углубление* (recéssus intersygmóideus).

В полости малого таза брюшина, переходя на его органы, также образует углубления. У мужчин брюшина покрывает переднюю поверхность верхней части прямой кишки, затем переходит на заднюю и далее — на верхнюю стенку мочевого пузыря и продолжается в париетальную брюшину передней брюшной стенки. Между мочевым пузырем и прямой кишкой имеется выстланное брюшиной *прямокишечно-пузырное углубление* (exavácio rectovesicális). Оно по бокам ограничено *прямокишечно-пузырными складками* (plícae rectovesicáles), идущими в переднезаднем направлении от боковых поверхностей прямой кишки к мочевому пузырю. У женщин брюшина с передней поверхности прямой кишки переходит на заднюю стенку верхней части влагалища, поднимается далее кверху, покрывает сзади, а затем спереди матку и маточные трубы и переходит на мочевой пузырь. Между маткой и мочевым пузырем имеется *пузырно-маточное углубление* (exavácio vesicouterína). Более глубокое *прямокишечно-маточное углубление* (exavácio rectouterína), или дугласов карман, располагается между маткой и прямой кишкой. Оно также выстлано брюшиной и ограничено по бокам *прямокишечно-маточными складками* (plícae rectouterínae).

ВОЗРАСТНЫЕ ОСОБЕННОСТИ БРЮШИНЫ

Брюшина у новорожденного тонкая, прозрачная. Подбрюшинная жировая клетчатка развита слабо. Поэтому через брюшину просвечивают кровеносные сосуды и лимфатические узлы.

Малый сальник сформирован относительно хорошо, сальниковое отверстие у новорожденного крупное. Большой сальник в этом возрасте короткий, тонкий. Он лишь частично прикрывает петли тонкой кишки. С возрастом большой сальник удлиняется, уплотняется, в его толще появляется большое количество жировой ткани, лимфоидных узелков. Углубления париетальной брюшины, складки, ямки, образованные брюшиной, выражены слабо. Их глубина увеличивается с возрастом. Часто по мере увеличения возраста, особенно у пожилых людей, между висцеральным и париетальным листками брюшины образуются сращения (спайки), что отражается на функциональном состоянии внутренних органов.

Вопросы для повторения и самоконтроля

1. Назовите органы, расположенные в брюшной полости экстраперитонеально, мезоперитонеально и интраперитонеально.
2. Назовите складки и ямки на задней поверхности передней брюшной стенки ниже пупка. Какими анатомическими структурами они образованы?
3. Назовите стенки сальниковой сумки и топографию имеющихся в ней карманов. Назовите стенки преджелудочной и печеночной сумок.
4. Какими анатомическими образованиями ограничены стенки околоободочнокишечных борозд и брыжеечных синусов?
5. Какие углубления (ямки) имеются в задней стенке брюшинной полости, которые могут служить местами возможного образования грыж?

РАЗВИТИЕ ПИЩЕВАРИТЕЛЬНОЙ СИСТЕМЫ

Н а ч и н а я с 20-го дня внутриутробного развития кишечная энтодерма в теле зародыша свертывается в трубку, образуя **первичную кишку**. Первичная кишка замкнута в своем переднем и заднем отделах и располагается кпереди от хорды. Первичная кишка дает начало эпителию и железам пищеварительной трубки (кроме полости рта и заднепроходной области). Остальные слои пищеварительной трубки образуются из спланхоплевры — медиальной пластинки несегментированной части мезодермы, прилежащей к первичной кишке.

Н а 3-й неделе эмбриогенеза на головном конце зародыша образуется эктодермальное углубление — **ротовая бухта**, на каудальном конце — **анальная (заднепроходная) бухта**. Ротовая бухта углубляется в сторону головного конца первичной кишки (рис. 258). Перепонка между ротовой бухтой и первичной кишкой (**глочная мембрана**) прорывается на 4-й неделе эмбриогенеза. В результате ротовая бухта получает сообщение с первичной кишкой. Анальная бухта изначально отделена от полости первичной кишки **анальной мембраной**, которая прорывается позже.

Н а 4-й неделе внутриутробного развития вентральная стенка первичной кишки образует выпячивание кпереди (будущие трахея, бронхи, легкие). Это выпячивание служит границей между **головной (глочной) кишкой** и находящейся сзади **туловищной кишкой**. У туловищной кишки различают переднюю, среднюю и заднюю кишку. Из эктодермальной выстилки ротовой бухты образуются эпителий ротовой полости, слюнные железы. *Глочная кишка* дает начало эпителию и железам глотки; *передняя кишка* — эпителию и железам пищевода и желудка, *средняя кишка* — эпителиальному покрову слепой, восходящей и поперечной ободочных кишок, а также эпителию печени и под-

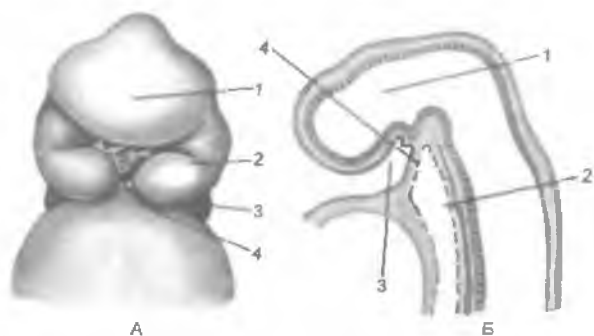
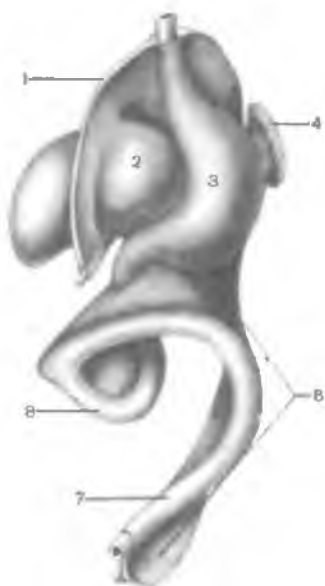
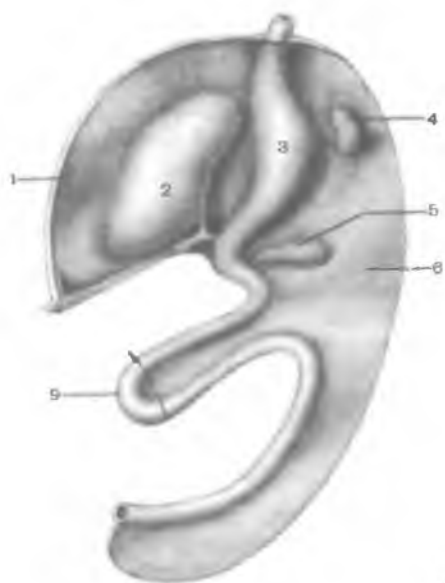


Рис. 258. Начальный отдел пищеварительной системы (головной конец) зародыша на 4-й неделе развития.

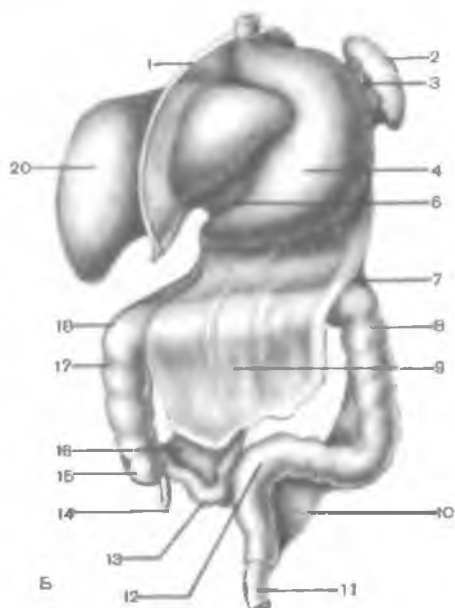
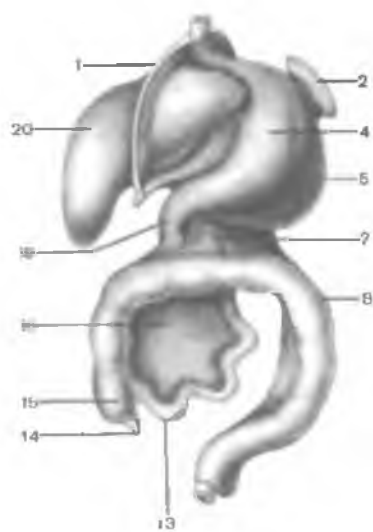
А — вид спереди: 1 — лобный отросток; 2 — верхнечелюстной отросток; 3 — нижнечелюстной отросток; 4 — частично прорвавшаяся глоточная перепонка (мембрана). Б — вид сбоку, разрез в сагиттальной плоскости (схема): 1 — развивающийся головной мозг; 2 — первичная кишка; 3 — ротовая бухта; 4 — глоточная перепонка.

желудочной железы. Задняя кишка является источником развития эпителия и желез нисходящей, сигмовидной ободочной и прямой кишок. Из висцероплевры образуются остальные структуры стенок пищеварительной трубки, в том числе и висцеральная брюшина. Из соматоплевры образуются париетальная брюшина и подбрюшинная клетчатка.

Развитие стенок ротовой полости, костей лицевого черепа, некоторых внутренних органов связано с преобразованием жаберного аппарата зародыша. На обеих боковых стенках глоточной кишки образуется по пять пар выпячиваний (жаберных карманов), а между ними — уплотнения — жаберные дуги. Первая (челюстная) и вторая (подъязычная) дуги называются висцеральными, три нижние пары — это жаберные дуги. Из материала первой висцеральной дуги в результате многообразных преобразований формируются верхняя и нижняя стенки ротовой полости, верхние и нижние челюсти, губы, а также мелкие кости органа слуха (молоточек, наковальня) и жевательные мышцы. Из тканей второй висцеральной дуги образуются малые рога и тело подъязычной кости, шиловидный отросток височной кости, стремечко, мимические мышцы. Первая жаберная дуга служит для образования больших рогов подъязычной кости, из остальных жаберных дуг образуются хрящи гортани. Из эпителия первого жаберного кармана формируется эпителиальный покров барабанной полости, слуховой трубы и т.д., из второго кармана — эпителий миндалинковой ямки, из третьего и четвертого — эпителиальные компоненты тимуса и околощитовидные железы.



A



B

Язык образуется, начиная с 5-й недели эмбриогенеза, из непарной эктодермальной закладки (конец и средняя часть тела языка) и парных эктодермальных закладок (задняя часть тела, корень языка). Закладки постепенно срастаются между собой. Сосочки языка образуются на 6—7-м месяце внутриутробной жизни.

Зубы образуются из эктодермы, покрывающей края верхнечелюстных и нижнечелюстных отростков. Образующаяся эктодермальная зубная пластинка (утолщение) погружается постепенно в мезенхиму альвеолярных отростков. Пульпа имеет мезенхимальное происхождение.

На 2-м месяце эмбриогенеза первичная кишка испытывает сложные преобразования. Образуется первичная кишечная петля, направленная изгибом к пупочному отверстию. Кишка выходит частично из брюшной полости через пупочное отверстие (физиологическая пупочная грыжа). Лишь на 4-м месяце внутриутробной жизни пупочное кольцо суживается, кишечные петли возвращаются в полость живота. На 2-м месяце эмбриогенеза начинается формирование расширения передней кишки (будущий желудок). Под образовавшейся первичной кишечной петлей появляется небольшое выпячивание — зачаток слепой кишки. Их нисходящего колена кишечной петли формируется тонкая кишка, из восходящего — толстая. Начальный отдел нисходящего колена кишки преобразуется в дальнейшем в двенадцатиперстную кишку, а остальной отдел — в брыжеечную часть тонкой кишки. Дорсальнее зачатка слепой кишки образуется левый изгиб ободочной кишки, формируются поперечная и нисходящая ободочные кишки. К 6-му месяцу эмбриогенеза образуются восходящая часть ободочной кишки и правый ее изгиб. Конечный отдел ободочной кишки преобразуется в сигмовидную кишку. Прямая кишка выделяется из толстой кишки в связи с возникно-

←

Рис. 259. Развитие брюшины (схема).

А — вид спереди и слева (4—5-я неделя эмбрионального развития): 1 — вентральная брыжейка; 2 — печень; 3 — желудок; 4 — селезенка; 5 — поджелудочная железа; 6 — дорсальная брыжейка; 7 — толстая кишка; 8 — тонкая кишка; 9 — кишечная петля (стрелкой показано направление поворота кишечной петли). Б — вид спереди и слева (конец 3-го месяца эмбрионального развития и новорожденный): 1 — вентральная брыжейка (серповидная связка печени); 2 — селезенка; 3 — желудочно-селезеночная связка; 4 — желудок; 5 — дорсальная брыжейка; 6 — большой сальник; 7 — поперечная ободочная кишка; 8 — толстая кишка (нисходящая ободочная кишка); 9 — большой сальник; 10 — брыжейка сигмовидной ободочной кишки; 11 — прямая кишка; 12 — сигмовидная ободочная кишка; 13 — подвздошная кишка; 14 — аппендикс; 15 — слепая кишка; 16 — брыжейка тонкой кишки; 17 — восходящая ободочная кишка; 18 — поперечная ободочная кишка; 19 — двенадцатиперстная кишка; 20 — печень.

вением в нижних отделах туловища зародыша поперечной перегородки у клоаки. Растущая перегородка разделяет клоаку на мочеполовую (переднюю) и промежностную (заднюю) части. После прорыва клоачной (анальной) мембраны и образования заднепроходного отверстия прямая кишка открывается наружу. Одновременно с дифференцировкой отделов кишки она по мере роста изменяет свое положение (рис. 259). На 2—3-м месяце внутриутробной жизни задняя кишка из срединной плоскости смещается впереди кишечной петли влево и вверх. Кишечная петля совершает поворот вправо на 180° (по часовой стрелке). Зачаток слепой кишки при этом уходит в правое верхнее положение; верхнее колено кишечной петли спускается вниз позади слепой кишки. На фоне роста кишечной петли закладка слепой кишки во второй половине внутриутробного развития опускается вправо и вниз в правую подвздошную ямку. Кишечная петля образует изгиб вправо на 90° . Удлинение нисходящего колена кишки, образование многочисленных петель тонкой кишки существенно смещают кверху ободочную кишку, которая изменяет свое положение. В результате восходящая ободочная кишка занимает место справа в брюшной полости, поперечная располагается в поперечном направлении.

Брюшинный покров кишечника в значительной степени связан с преобразованием брыжеек первичной кишки. В первый месяц эмбриогенеза туловищная кишка (ниже диафрагмы) подвешена к передней и задней стенкам зародыша при помощи вентральной и дорсальной брыжеек — производных спланхноплевры. Вентральная брыжейка ниже пупочного отверстия рано исчезает, а верхняя часть преобразуется в малый сальник и серповидную связку печени. Дорсальная брыжейка меняет свое положение в результате усиленного роста (расширения) большой кривизны желудка и поворота его вниз и направо. В результате поворота желудка из сагиттального положения в поперечное и усиленного роста его дорсальной брыжейки дорсальная брыжейка выходит из-под большой кривизны желудка, образуя карманообразное выпячивание (большой сальник). Задняя часть дорсальной брыжейки продолжается на заднюю стенку брюшной полости, а также дает начало брыжейкам тонкой и толстой кишок.

Из передней стенки образующейся двенадцатиперстной кишки в толщу вентральной брыжейки растут парные эктодермальные выпячивания — закладки печени и желчного пузыря. Поджелудочная железа образуется из срастающихся вентрального и дорсального выпячиваний энтодермы будущей двенадцатиперстной кишки, врастающих в дорсальную брыжейку. В результате поворота желудка и роста печени двенадцатиперстная кишка и поджелудочная железа теряют подвижность и приобретают забрюшинное положение.

**ВАРИАНТЫ И АНОМАЛИИ РАЗВИТИЯ
ОРГАНОВ ПИЩЕВАРЕНИЯ**

Губы. Возможно полное или частичное расщепление верхней губы, чаще латеральнее ее срединной борозды («заячья губа»). Иногда щель с верхней губы переходит на крыло носа. Редко щель верхней губы достигает обонятельной области носа или, обходя крыло носа латерально, доходит до глазницы и разделяет нижнее веко. Возможны расщепления нижней губы. Крайне редко встречается отсутствие одной или обеих губ. Возможно асимметричное расширение ротовой щели в одну или обе стороны (макростомы). Наблюдается уменьшение ротовой щели (микростомы).

Небо. Встречается расщелина твердого неба — несращение небных отростков верхнечелюстных костей («волчья пасть»). Эта аномалия может сочетаться с расщеплением мягкого неба. Наблюдаются разные комбинации «волчьей пасти» и «заячьей губы». Иногда при этом альвеолярный отросток верхней челюсти отделяется от остальных отделов верхнечелюстной кости глубокой щелью с одной или обеих сторон. Возможно раздвоение язычка мягкого неба. Язычок иногда смещен и укреплен основанием на заднем крае сошника. Величина и форма язычка также варьируют. Мышцы мягкого неба варьируют в связи с различной степенью возможного несращения обеих половин неба. Иногда имеется крыло — трубная мышца, начинающаяся на медиальной крыловидной мышце. Крылотрубная мышца вплетается в толщу слизистой оболочки слуховой трубы. Нередко в толще небного апоневроза расположена малая мышца, поднимающая мягкое небо, начинающаяся на крючке крыловидного отростка.

Зубы. Количество зубов и их взаиморасположение подвержены значительным колебаниям. Между коронкой и корнем у медиальных резцов встречается кольцеобразное или выпуклое утолщение эмали, возникающее вследствие давления зуба-антагониста. На внутренней поверхности верхних латеральных резцов, возле задней части их корня, иногда располагается бугорок. Клыки (особенно нижние) часто повернуты по своей оси и отогнуты кнаружи. В редких случаях клыки не прорезываются. Иногда клыки развиваются позже смежных зубов, поэтому из-за отсутствия места в зубном ряду растут в сторону. Премоляры могут отсутствовать полностью или частично. Количество корней у моляров может варьировать. Часто корни сходятся или расходятся в разные стороны. Корни смежных моляров иногда перекрещиваются. Часто верхние моляры (особенно второй) имеют дополнительные жевательные бугорки. Третий моляр (зуб мудрости) может не прорезываться или появиться после 30 лет. Нередко имеются дополнительные зубы, расположенные сбоку на десне. Возможны разные варианты прикуса.

Язык. Редко отсутствует (аглоссия). Слепое отверстие отсутствует в 7 % случаев. Возможно расщепление языка на конце с образованием двух-трех лопастей. Могут появляться добавочные мышцы, среди них зерно-язычная мышца, идущая в толщу языка от пшеничного хряща гортани. Возможно наличие мышечных пучков в виде средней продольной мышцы языка, добавочной ротоязычной мышцы, ушно-язычной мышцы.

Щеки. Резко варьирует выраженность жирового тела щеки. Конфигурация щеки, толщина щечной мышцы, области ее начала переменны.

Большие слюнные железы. У переднего края жевательной мышцы встречается дополнительная околоушная слюнная железа различных размеров и формы. Ее выводной проток может открываться самостоятельно. Чаще он соединяется с выводным протоком околоушной слюнной железы. Возле поднижнечелюстной железы у латерального края подбородочно-подъязычной мышцы встречаются дополнительные железистые дольки. Возможны дополнительные подъязычные железы. Число малых подъязычных протоков варьирует от 18 до 30.

Глотка. Очень редко бывают отсутствие глотки, сужение в той или иной ее части. Возможно наличие сообщений глотки с кожным покровом (бранхиогенные свищи), соответствующие незаращенным жаберным щелям. Свищи открываются у заднего края грудино-ключично-сосцевидной мышцы, над грудино-ключичным суставом, возле сосцевидного отростка височной кости. Переменны мышцы глотки.

Нижний констриктор глотки может иметь дополнительные пучки, идущие от трахеи. В 4 % случаев встречается связочно-глотоочная мышца. Она начинается на поверхности латеральной щитоподъязычной связки и вплетается в средний или нижний констрикторы глотки. В 60 % случаев встречается перстнеглотоочная мышца. Иногда от нее к правой или левой долям щитовидной железы идут мышечные пучки (мышца, поднимающая щитовидную железу). От среднего констриктора глотки к промежуточному сухожилию двубрюшной мышцы часто отходят мышечные пучки.

Глотоочно-основная фасция иногда замещается частично или полностью непарной мышцей глотки, которая соединяет глотку с черепом. Шилоглотоочная мышца иногда удвоена на различном протяжении. В нее часто вплетаются дополнительные пучки, берущие начало на сосцевидном отростке височной кости (сосцевидно-глотоочная мышца) или на поверхности затылочной кости (затылочно-глотоочная мышца). В области свода глотки возможны один или несколько карманов (полостей) в слизистой оболочке размерами от 1,5 см в длину и 0,5 см в ширину (глотоочная сумка). Глотоочная сумка может быть соединена с глотоочно-черепным каналом.

Пищевод. Возможны (редко) отсутствие пищевода, его заращение на разном протяжении (атрезия), наличие врожденных

дивертикулов. Крайне редки удвоения пищевода, наличие свищей — соединений с трахеей. Иногда наблюдаются свищи, сообщающие пищевод с кожей нижней части шеи, у переднего края грудино-ключично-сосцевидной мышцы. Варьирует выраженность мышечной оболочки пищевода. Поперечнополосатая мускулатура мышечной оболочки заменяется на гладкую в разных отделах пищевода. Выраженность бронхопищеводной и плевропищеводной мышц варьирует, чаще они отсутствуют. В 30 % случаев в нижнем отделе заднего средостения позади и справа от пищевода имеется слепо замкнутая серозная околопищеводная сумка длиной 1,5—4 см (сумка Сакса). В 10 % случаев аорта и пищевод проходят через диафрагму через одно аортальное отверстие. Направление и изгибы пищевода, количество, протяженность и размеры его сужений значительно варьируют.

Желудок. Очень редко отсутствует или удваивается. Возможны полные или частичные поперечные перетяжки просвета желудка разной формы и различных размеров. Они чаще располагаются возле привратника. Варьирует толщина мышечной оболочки желудка, количество и особенно область расположения (протяженность) желудочных желез.

Тонкая кишка. Вариабельны форма и взаимоотношения с соседними органами двенадцатиперстной кишки. Помимо типичной подковообразной формы, часто наблюдается неполная или полная кольцеобразная двенадцатиперстная кишка. Иногда горизонтальная часть кишки отсутствует и нисходящая часть непосредственно переходит в верхнюю. Возможно отсутствие нисходящей части двенадцатиперстной кишки. Тогда верхняя часть двенадцатиперстной кишки переходит непосредственно в горизонтальную часть.

Редко наблюдается отсутствие тонкой кишки, чаще — одного из ее отделов — двенадцатиперстной, тощей или подвздошной кишок. Диаметр и длина тонкой кишки часто варьируют. Возможно удлинение (доликохолия) или укорочение (брахиохолия) кишки. Иногда встречаются случаи атрезии различных участков кишки, наличие поперечных перетяжек, дивертикулов. Возможно появление меккелева дивертикула (2 % случаев), представляющего собой остаток желточно-кишечного протока плода. Различают свободную, открытую и закрытую формы меккелева дивертикула. При наиболее частой свободной форме определяется выступ подвздошной кишки на стороне, противоположной брыжеечному краю. Дивертикул находится на расстоянии 60—70 см (редко дальше) от уровня подвздошно-слепокишечного перехода. Длина дивертикула колеблется от нескольких миллиметров до 5—8 см. Описан дивертикул длиной 26 см. При открытой форме меккелева дивертикула он представляет собой трубку, соединяющую пупок с кишкой с отверстием в пупке и в кишке (врожденный кишечный свищ). В некоторых случаях меккелев дивертикул — закрытый на концах канал, свя-

занный с одной стороны с пупком, с другой — с кишкой (неполное заращение желточно-кишечного протока). Описаны редкие случаи расположения мешковидного остатка желточно-кишечного протока, не связанного непосредственно с кишкой в пупке или возле него. Иногда имеется врожденная пупочная грыжа, появляющаяся в результате невозвращения в брюшную полость физиологического выпячивания эмбриональной кишки наружу через пупочное кольцо.

Иногда в составе брыжейки тонкой кишки имеются мышечные пучки, идущие от передней поверхности позвоночника. Изредка наблюдается общая брыжейка подвздошной и слепой кишки.

Толстая кишка. Крайне редко кишка отсутствует или частично удваивается. Чаще встречаются сужения просвета толстой кишки (в разных ее участках, на различном протяжении). Часто возникают различные аномалии поворота кишки при ее развитии. Достаточно часты случаи атрезии прямой кишки (отсутствие заднепроходного отверстия), сочетающиеся со свищами в соседние органы (или без свищей). Встречаются варианты врожденного расширения и удвоения части или всей ободочной кишки, ниже которого имеется зона сужения (аганглионарный мегаколон, или болезнь Гиршпрунга). Часты варианты различных взаимоотношений отделов толстой кишки с брюшиной. При случаях тотального долихомегаколона (11 %) вся толстая кишка имеет брыжейку и интраперитонеальное положение. При этом кишка увеличивается в длину и ширину. В 2,25 % случаев наблюдается общий птоз (опущение) толстой кишки (колоноптоз), при котором кишка, имея на всем протяжении брыжейку, опускается почти до уровня малого таза. Возможны частичное удлинение и(или) птоз разных частей толстой кишки.

Для прямой кишки описано наличие третьего (верхнего) сфинктера, находящегося на уровне поперечной складки прямой кишки. При нарушении прорыва заднепроходной мембраны возможно закрытие (атрезия) заднепроходного отверстия, проявляющееся в разной степени.

Печень. Варьируют величина и форма правой и левой долей (особенно левой). Часто участки ткани печени в виде мостика перекидываются через нижнюю полую вену или круглую связку печени. Иногда встречаются добавочные доли печени (до 5—6). Рядом с висцеральной поверхностью печени, у ее заднего или переднего края, возможно наличие самостоятельной дополнительной печени небольших размеров. В связке нижней полой вены нередко слепо заканчивающиеся желчные ходы.

Желчный пузырь. Иногда пузырь полностью покрыт брюшиной, имеет короткую брыжейку. Очень редко желчный пузырь отсутствует или бывает удвоен. Пузырный проток изредка впадает в правый или левый печеночный проток. Крайне переменны взаимоотношения общего желчного протока и протока

поджелудочной железы, особенно дистальных их частей — перед впадением в двенадцатиперстную кишку (более 15 различных вариантов).

Поджелудочная железа. Нижняя часть головки поджелудочной железы изредка удлинена и кольцеобразно охватывает верхнюю брыжеечную вену. Очень редко имеется добавочная поджелудочная железа (около 3 см в поперечнике), располагающаяся в стенке желудка, иногда в стенке двенадцатиперстной кишки или же в стенке тощей кишки, в брыжейке тонкой кишки. Иногда присутствует несколько добавочных поджелудочных желез. Их длина достигает нескольких сантиметров. Положение главного протока поджелудочной железы крайне изменчиво. Добавочный проток поджелудочной железы может анастомозировать с главным протоком, может отсутствовать или быть зарощенным перед местом его впадения на малом сосочке двенадцатиперстной кишки. Редко встречается кольцевая поджелудочная железа, охватывающая в виде кольца двенадцатиперстную кишку. Описаны случаи укорочения и раздвоения хвоста поджелудочной железы.

Редко встречается полное или частичное обратное нормальному взаиморасположение внутренних органов (*situs viscerus inversus*). Печень находится при этом слева, сердце в большей степени справа, селезенка справа и др. Полное обратное расположение внутренностей встречается в 1 случае на 10 млн рождений.

Вопросы для повторения и самоконтроля

1. Расскажите о начальных этапах развития пищеварительной системы (в течение 1-го и 2-го месяцев жизни зародыша).
2. Опишите изменения в постнатальном онтогенезе полости рта и ее органов, глотки и пищевода.
3. Назовите варианты и аномалии органов полости рта, глотки и пищевода.
4. Расскажите об известных вам вариантах и аномалиях желудка, тонкой и толстой кишки, печени и поджелудочной железы.

ДЫХАТЕЛЬНАЯ СИСТЕМА

Дыхательная система (*systema respiratorium*), или **дыхательный аппарат (*apparatus respiratorius*),** снабжает организм кислородом и выводит из него углекислый газ. Эта система состоит из дыхательных путей и парных дыхательных органов — легких. Соответственно расположению дыхательные пути подразделяются на верхний и нижний отделы. К **верхним дыхательным путям** относят полость носа, носовую и ротовую части глотки. К **нижним дыхательным путям** относят гортань, трахею, бронхи (бронхиальное дерево). Дыхательные пути представляют собой трубки разной величины и формы, просвет которых сохраняется

благодаря наличию в их стенках костного или хрящевого скелета. Изнутри, со стороны просвета, стенки дыхательных путей выстланы слизистой оболочкой, которая покрыта мерцательным эпителием. В слизистой оболочке много желез, выделяющих слизь, и кровеносных сосудов. Благодаря этому дыхательные пути выполняют не только воздухопроводящую, но и защитную функцию. В них воздух очищается от посторонних частиц, увлажняется, согревается.

В легких происходит газообмен. Из альвеол легких путем диффузии в кровь легочных капилляров поступает кислород, а обратно — из крови в альвеолы выходит углекислый газ.

К дыхательной системе относится сложно устроенный орган — гортань, которая выполняет не только воздухопроводящую, но и голосообразующую функцию.

НОС

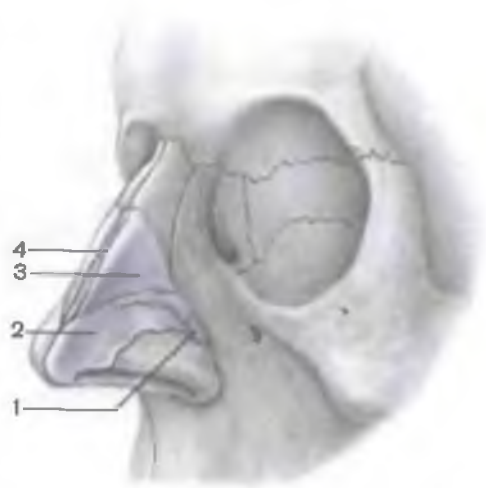Область носа включает наружный нос и полость носа.

Наружный нос (*násus extérnus*) состоит из корня, спинки, верхушки и крыльев носа. **Корень носа** (*radix nási*) находится в верхней части лица, отделяясь от лба выемкой — переносьем. Боковые отделы наружного носа по срединной линии соединяет **спинка носа** (*dórsum nási*), заканчивающаяся спереди верхушкой. Нижняя часть боковых отделов образует **крылья носа** (*alae nási*), ограничивающие ноздри — отверстия для прохождения воздуха. **Ноздри** (*nares*) по срединной линии разделены перепончатой частью носовой перегородки. Корень носа, верхняя часть спинки наружного носа имеют костную основу, образованную носовыми костями и лобными отростками верхней челюсти. Средняя часть спинки и боковой отдел наружного носа в качестве основы имеют парный треугольной формы **латеральный хрящ носа** (*cartilágo nási laterális*), который по срединной линии соединяется с таким же хрящом противоположной стороны (рис. 260). Книзу от латерального хряща располагается **большой хрящ крыла носа** (*cartilágo aláris májor*), который спереди и сбоку ограничивает ноздрю соответствующей стороны. **Малые хрящи крыльев** (*cartiláginés aláres minóres*) в количестве 2—3 с каждой стороны расположены позади большого хряща крыла носа, между ним и краем грушевидного отверстия. Между латеральным хрящом и большим хрящом крыла носа часто встречается несколько различных по величине **добавочных носовых хрящей** (*cartiláginés nasáles accessóriae*).

К внутренней поверхности спинки носа примыкает **хрящ перегородки носа** (*cartilágo sépti nási*). Он непарный, имеет неправильную четырехугольную форму. Сзади и сверху хрящ перегородки носа соединен с перпендикулярной пластин-

Рис. 260. Костный и хрящевой скелет наружного носа.

- 1 — малый хрящ крыла носа;
- 2 — большой хрящ крыла носа;
- 3 — латеральный хрящ носа;
- 4 — хрящ перегородки носа.



кой решетчатой кости, сзади и снизу — с сошником и передней носовой остью. Между нижним краем хряща перегородки носа и передним краем сошника расположен узкий сошниковый носовой хрящ (*cartilago vomeronasalis*). Хрящи носа, покрытые надхрящницей, соединены между собой и с прилежащими структурами соединительной тканью.

Полость носа (*cavum nasi*) разделяется перегородкой носа на правую и левую половины. Спереди на лице полость носа открывается ноздрями, сзади через хоаны она сообщается с носоглоткой. В составе перегородки носа (*septum nasi*) различают перепончатую, хрящевую и костную части. Перепончатая и хрящевая части подвижные. В каждой половине полости носа выделяют переднюю часть — преддверие и собственно полость носа, расположенную сзади. Преддверие полости носа (*vestibulum nasi*) вверху ограничено небольшим возвышением — порогом носа (*limen nasi*), образованным верхним краем большого хряща крыла носа. На боковых стенках полости носа имеются по три вдающихся в полость носа возвышения — носовые раковины (рис. 261). Под верхней, средней и нижней носовыми раковинами располагаются углубления: верхний, средний и нижний носовые ходы. Верхний носовой ход имеется лишь в задних отделах носовой полости. Между перегородкой носа и медиальной поверхностью носовых раковин с каждой стороны расположен общий носовой ход, имеющий вид узкой вертикальной щели, ориентированной в сагитальной плоскости. В верхний носовой ход открываются клиновидная пазуха и задние ячейки решетчатой кости; в средний носовой ход — лобная пазуха (через решетчатую воронку), верхнечелюстная пазуха (посредством полулунной расщелины), а также передние и средние ячейки решетчатой кости. Средний носовой ход с помощью клинонебного отверстия сообщается с крыловидно-небной ямкой; нижний носовой ход — с глазницей (через носослезный проток).

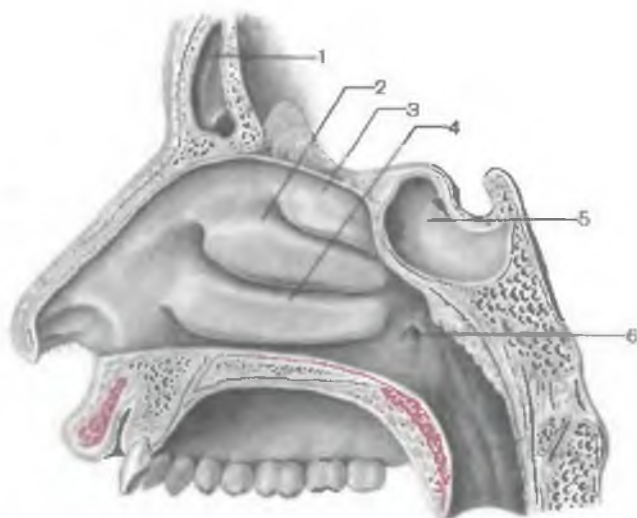


Рис. 261. Латеральная стенка полости носа.

1 — лобная пазуха; 2 — средняя носовая раковина; 3 — верхняя носовая раковина; 4 — нижняя носовая раковина; 5 — клиновидная пазуха; 6 — глоточное отверстие слуховой трубы.

Слизистая оболочка преддверия полости носа выстлана плоским эпителием, который является продолжением кожного покрова. Под эпителием в соединительнотканном слое заложены сальные железы и корни щетинковых волос. У полости носа выделяют обонятельную и дыхательную области. **Обонятельная область** (*régio olfactoria*) занимает верхние носовые раковины, верхнюю часть средних носовых раковин и верхнюю часть перегородки носа. Обонятельная и дыхательная области выстланы реснитчатым псевдомногослойным эпителием. В эпителиальном покрове обонятельной области имеются нейросенсорные биполярные клетки. В эпителии остальной части слизистой оболочки полости носа (**дыхательная область**, *régio respiratoria*) содержится большое число бокаловидных клеток, выделяющих слизь. Слизь покрывает эпителий, увлажняет воздух. Благодаря движению ресничек слизь с инородными частицами удаляется наружу. Собственная пластинка слизистой оболочки тонкая, содержит значительное число эластических волокон, а также многочисленные серозные и слизистые железы. В толще собственной пластинки слизистой оболочки много кровеносных сосудов, особенно тонкостенных вен, присутствие которых способствует согреванию вдыхаемого воздуха. Мышечная пластинка слизистой оболочки развита слабо, подслизистая основа тонкая, содержит сосудистые и нервные сплетения, лимфоидную ткань, тучные и другие клетки, железы.

Воздух из полости носа через хоаны поступает в носовую, затем в ротовую части глотки, далее — в гортань. Строение глотки описано выше.

Рентгеноанатомия полости носа. Рентгенография полости носа производится в носоподбородочной и носолобной проекциях. На рентгеновском снимке видны носовые раковины, носовые ходы, перегородка полости носа, околоносовые пазухи.

И н н е р в а ц и я с л и з и с т о й о б о л о ч к и п о л о с т и н о с а: чувствительная (передней части) — передним решетчатым нервом из носоресничного нерва; задней части латеральной стенки полости носа и перегородки носа — носонебным нервом и задними носовыми ветвями (из верхнечелюстного нерва). Железы слизистой оболочки получают секреторную иннервацию из крылонебного узла.

К р о в о с н а б ж е н и е: клиновидно-небная артерия (из верхнечелюстной артерии), передняя и задняя решетчатые артерии (из глазной артерии). Венозный отток: клиновидно-небная вена (приток крыловидного сплетения).

О т т о к л и м ф ы: в поднижнечелюстные и подбородочные лимфатические узлы.

ВОЗРАСТНЫЕ ОСОБЕННОСТИ ПОЛОСТИ НОСА

У новорожденного полость носа низкая (высота ее 17,5 мм) и узкая. Носовые раковины относительно толстые. Верхний носовой ход отсутствует, средний и нижний развиты слабо. Носовые раковины не достигают перегородки полости носа, общий носовой ход остается свободным, и через него осуществляется дыхание новорожденного, хоаны низкие. К 6 мес высота полости носа увеличивается до 22 мм и формируется средний носовой ход, к 2 годам — нижний, после 2 лет — верхний. К 10 годам полость носа увеличивается в длину в 1,5 раза, а к 20 годам — в 2 раза. К этому возрасту увеличивается ее ширина. Из околоносовых пазух у новорожденного имеется только слабо развитая верхнечелюстная. Остальные пазухи начинают формироваться после рождения. Лобная пазуха появляется на 2-м году жизни, клиновидная — к 3 годам, ячейки решетчатой кости — к 3—6 годам. К 8—9 годам верхнечелюстная пазуха занимает почти все тело кости. Отверстие, через которое верхнечелюстная пазуха сообщается с полостью носа, у ребенка 2 лет овальное, а к 7 годам — округлое. Лобная пазуха к 5 годам имеет размеры горошины. Суживаясь книзу, через решетчатую воронку она сообщается со средним носовым ходом. Размеры клиновидной пазухи у ребенка 6—8 лет достигают 2—3 мм. Пазухи решетчатой кости в 7-летнем возрасте плотно прилежат друг к другу; к 14 годам по строению они похожи на решетчатые ячейки взрослого человека.

ГОРТАНЬ

Гортань (larynx) выполняет дыхательную и голосообразовательную функции, защищает нижние дыхательные пути от попадания в них чужеродных частиц. Гортань напоминает неправильной формы трубку, расширенную сверху и суженную внизу. Верхняя граница гортани находится на уровне нижнего края IV шейного позвонка; нижняя — у нижнего края VI шейного позвонка. Гортань располагается в передней области шеи, ее взаимоотношения с соседними органами сложные. Вверху гортань прикреплена к подъязычной кости, внизу — продолжается в трахею. Спереди гортань прикрыта поверхностной и предтрахеальной пластинками шейной фасции и подподъязычными мышцами шеи. Спереди и с боков гортань охватывается правой и левой долями щитовидной железы. Позади гортани находится гортанная часть глотки. Тесная связь гортани с глоткой объясняется развитием дыхательной системы (эпителия и желез) из вентральной стенки глоточной части первичной кишки и принадлежностью глотки одновременно к дыхательным и пищеварительным путям. На уровне ротоглотки происходит перекрест дыхательных и пищеварительных путей (рис. 262).

Отделы гортани. У гортани выделяют преддверие, межжелудочковый отдел и подголосовую полость (рис. 263, 264).

Преддверие гортани (vestibulum laryngis) находится между входом в гортань вверху и складками преддверия (ложными голосовыми складками) внизу.

Между складками преддверия (plicae vestibulares) расположена щель преддверия (rima vestibuli). Передняя стенка преддверия (высотой 4 см) образована покрытым сли-

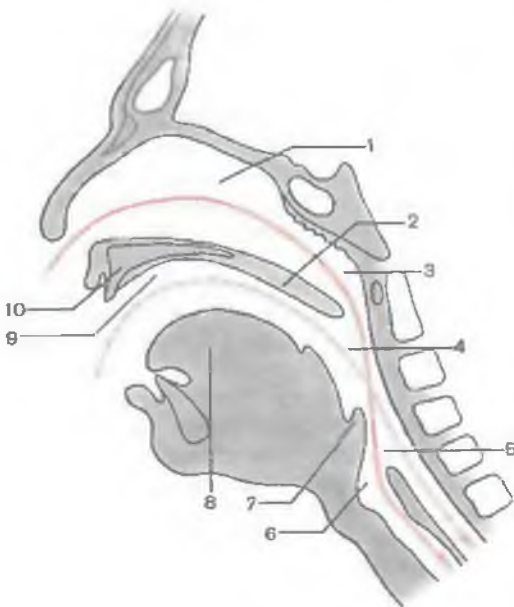


Рис. 262. Дыхательный (сплошная линия) и пищеварительный (пунктирная линия) пути в области глотки и их перекрест (схема).

1 — полость носа; 2 — мягкое небо; 3 — носовая часть глотки; 4 — ротовая часть глотки; 5 — гортанная часть глотки; 6 — полость гортани; 7 — надгортанник; 8 — язык; 9 — полость рта; 10 — твердое небо.

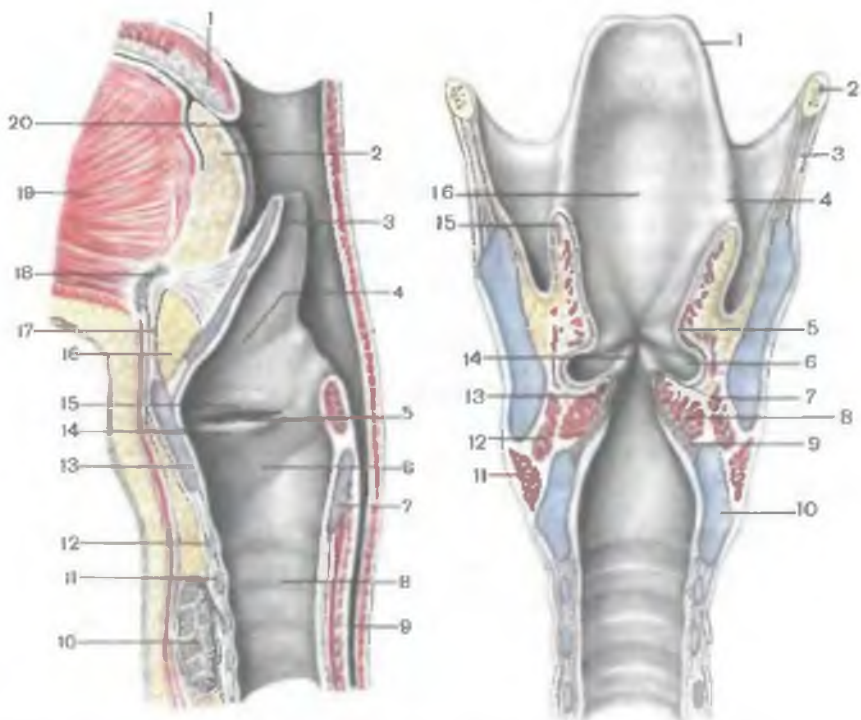


Рис. 263. Полость гортани. (Разрез в сагиттальной плоскости.)

1 — небный язычок; 2 — корень языка; 3 — надгортанник; 4 — преддверие гортани; 5 — гортанный желудочек; 6 — подголосовая полость; 7 — пластинка перстневидного хряща; 8 — трахея; 9 — пищевод; 10 — щитовидная железа; 11 — хрящи трахеи; 12 — дуга перстневидного хряща; 13 — щитовидный хрящ; 14 — голосовая складка; 15 — складка преддверия; 16 — жировая ткань; 17 — срединная щитоподъязычная связка; 18 — подъязычная кость; 19 — мышца языка; 20 — полость глотки.

Рис. 264. Полость гортани. (Разрез во фронтальной плоскости.)

1 — надгортанник; 2 — подъязычная кость; 3 — щитоподъязычная мембрана; 4 — черпалонадгортанная складка; 5 — складка преддверия; 6 — гортанный желудочек; 7 — голосовая складка; 8 — щиточерпаловидная мышца; 9 — эластический конус; 10 — перстневидный хрящ; 11 — перстнещитовидная мышца; 12 — латеральная перстнечерпаловидная мышца; 13 — голосовая мышца; 14 — голосовая щель; 15 — черпалонадгортанная мышца; 16 — надгортанниковый бугорок.

зистой оболочкой надгортанником, сзади — черпаловидными хрящами. Высота этой задней стенки преддверия гортани составляет 1,0—1,5 см. Боковые стенки преддверия образованы с каждой стороны черпалонадгортанной связкой.

Межжелудочковый отдел, самый короткий, находится между складками преддверия сверху и голосовыми складками внизу.

С каждой стороны имеется углубление — желудочек гортани (*ventriculūm laryngis*). Правая и левая голосовые складки (*plicae vocales*) ограничивают голосовую щель (*rima glottidis*). Длина этой щели у мужчин составляет 20—24 мм, у женщин — 16—19 мм. Ширина голосовой щели при дыхании равна в среднем 5 мм, при голосообразовании возрастает. Большую переднюю часть голосовой щели называют межперепончатой частью (*pars intermembranacea*).

Подголосовая полость (*cavitas infraglottica*) — нижний отдел гортани, находится между голосовыми складками сверху и до входа в трахею внизу.

Хрящи гортани. Основу гортани (скелет) составляют хрящи, соединенные связками, суставами и мышцами. Хрящи гортани подразделяют на парные и непарные. К непарным хрящам относят щитовидный, перстневидный хрящи и надгортанник. К парным хрящам принадлежат черпаловидные, рожковидные, клиновидные и непостоянные зерновидные хрящи гортани (рис. 265).

Щитовидный хрящ (*cartilago thyroidea*), самый крупный хрящ гортани, состоит из двух четырехугольных пластинок, соединенных под углом в передней части гортани. Угол соединения пластинок у женщин составляет примерно 120°, у мужчин — 90°. У мужчин этот угол сильно выступает вперед, образуя выступ гортани (*prominentia laryngis*) — «адамово яблоко». Правая и левая пластинки щитовидного хряща (*lamina dextra et lamina sinistra*) расходятся назад и латерально, образуя конструкцию в виде щита. На верхнем крае хряща (над выступом гортани) имеется глубокая треугольной формы верхняя щитовидная вырезка (*incisura thyroidea superior*). Нижняя щитовидная вырезка (*incisura thyroidea inferior*) выражена слабо, она расположена на нижнем крае хряща. Задние края пластинок с каждой стороны образуют более длинный верхний рог (*cornu superior*) и короткий нижний рог (*cornu inferior*), имеющий суставную площадку для соединения с перстневидным хрящом. На наружной поверхности обеих пластинок щитовидного хряща имеется косая линия (*linea obliqua*) — место прикрепления грудинощитовидной и щитоподъязычной мышц.

Перстневидный хрящ (*cartilago cricoidea*) напоминает по форме перстень. Он имеет обращенную вперед дугу (*arcus cartilaginis cricoideae*) и назад — четырехугольную широкую пластинку (*lamina cartilaginis cricoideae*). На верхнелатеральном крае пластинки перстневидного хряща с каждой стороны имеется суставная поверхность для сочленения с черпаловидным хрящом соответствующей стороны. На боковой части пластинки перстневидного хряща, у места перехода ее в дугу, находится парная суставная поверхность для соединения с нижним рогом щитовидного хряща.

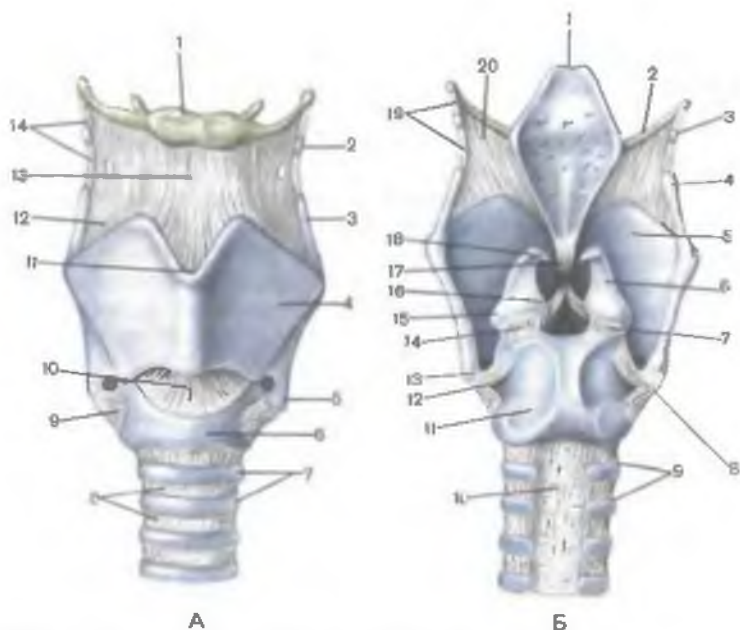


Рис. 265. Хрящи, связки и суставы гортани.

А — вид спереди: 1 — подъязычная кость; 2 — зерновидный хрящ; 3 — верхний рог (щитовидного хряща); 4 — левая пластинка (щитовидного хряща); 5 — нижний рог (щитовидного хряща); 6 — дуга перстневидного хряща; 7 — хрящи трахеи; 8 — кольцевые связки трахеи; 9 — перстнещитовидный сустав; 10 — перстнещитовидная связка; 11 — верхняя щитовидная вырезка; 12 — щитоподъязычная мембрана; 13 — срединная щитоподъязычная связка; 14 — латеральная щитоподъязычная связка. Б — вид сзади: 1 — надгортанник; 2 — большой рог подъязычной кости; 3 — зерновидный хрящ; 4 — верхний рог щитовидного хряща; 5 — правая пластинка щитовидного хряща; 6 — черпаловидный хрящ; 7 — правый перстнечерпаловидный сустав; 8 — правый перстнещитовидный сустав; 9 — хрящи трахеи; 10 — перепончатая стенка трахеи; 11 — пластинка перстневидного хряща; 12 — левый перстнещитовидный сустав; 13 — нижний рог щитовидного хряща; 14 — левый перстнечерпаловидный сустав; 15 — мышечный отросток черпаловидного хряща; 16 — голосовой отросток черпаловидного хряща; 17 — щитонадгортанная связка; 18 — рожковидный хрящ; 19 — латеральная щитоподъязычная связка; 20 — щитоподъязычная мембрана.

Черпаловидный хрящ (*cartilágo arytenoídea*) внешне напоминает пирамиду с обращенным вниз основанием и вверх — верхушкой. Основание черпаловидного хряща (*básis cartiláginis arytenoídae*) имеет суставную поверхность (*facies articularis*), которая участвует в образовании перстнечерпаловидного сустава. Верхушка черпаловидного хряща (*ápex cartiláginis arytenoídae*) заострена и наклонена кзади. Кпереди от основания черпаловидного хряща отходит короткий голосовой отросток (*procéssus*

vocális), образованный эластическим хрящом. К этому отростку прикрепляется голосовая связка. Латерально от основания черпаловидного хряща отходит короткий и толстый мышечный отросток (procéssus musculáris), к которому прикрепляются мышцы, приводящие в движение черпаловидный хрящ. Черпаловидный хрящ имеет переднелатеральную поверхность с небольшой продолговатой ямкой, медиальную и заднюю поверхности. В нижней части переднелатеральной поверхности имеется небольшая продолговатая ямка (fóvea oblongáta). Медиальная поверхность обращена к такой же поверхности черпаловидного хряща противоположной стороны. К вогнутой задней поверхности прилежат поперечная и косые черпаловидные мышцы.

Надгортанник (epiglóttis) имеет листовидную форму, гибкий, упругий, эластический. У надгортанника различают нижнюю узкую часть — стебелек (petiólus epiglóttidis) и широкую закругленную верхнюю часть. Стебелек надгортанника прикреплен к внутренней поверхности щитовидного хряща, ниже его верхней вырезки. Располагается надгортанник над входом в гортань, прикрывает его спереди и сверху. Передняя поверхность надгортанника выпуклая, обращена к корню языка и к телу подъязычной кости. Вогнутая задняя поверхность надгортанника направлена в сторону преддверия гортани. На этой поверхности видны многочисленные ямочки — устья слизистых желез, и возвышение — надгортанный бугорок (tubérculum epiglótticum).

Рожковидный хрящ, санториниев хрящ (cartilágo corniculáta), эластический, располагается на верхушке черпаловидного хряща, образует выступающий кверху рожковидный бугорок (tubérculum corniculátum).

Клиновидный хрящ, врисбергов хрящ (cartilágo cuneifórmis), имеет небольшие размеры, располагается в толще черпалонадгортанной складки, выше и впереди от рожковидного хряща. Клиновидный хрящ формирует клиновидный бугорок (tubérculum cuneifórmis), образующий возвышение (утолщение) у этой связки.

Зерновидный хрящ (cartilágo tritícea) парный, непостоянный, имеет малые размеры, располагается в толще латеральной щитоподъязычной связки, натянутой между верхним рогом щитовидного хряща и концом большого рога подъязычной кости.

Суставы и связки гортани. Хрящи гортани подвижны, что обеспечивается наличием двух пар суставов и действующими на них мышцами. **Перстнещитовидный сустав** (articulátio cricothyroídea) парный, образован сочленением суставной поверхности нижнего рога щитовидного хряща и суставной площадкой на боковой поверхности пластинки перстневидного хряща. Сустав этот комбинированный, движения выполняются

одновременно в обоих суставах относительно фронтальной оси. Щитовидный хрящ при сокращении соответствующих мышц наклоняется вперед и возвращается в исходное положение. При наклоне щитовидного хряща кпереди увеличивается расстояние между его углом и основанием черпаловидного хряща. Соответствующая голосовая связка при этом натягивается. **Перстнечерпаловидный сустав** (*articulatio cricoarytenoidea*) парный, образуется суставными поверхностями основания черпаловидного хряща и верхнелатерального края пластинки перстневидного хряща. В перстнечерпаловидных суставах происходят движения вокруг вертикальной оси. При повороте черпаловидных хрящей вовнутрь их голосовые отростки сближаются и голосовая щель суживается. При повороте черпаловидных хрящей кнаружи голосовые отростки расходятся в стороны, голосовая щель расширяется. Возможно незначительное скольжение черпаловидных хрящей относительно пластинки перстневидного хряща. При сближении черпаловидных хрящей задняя часть голосовой щели суживается, при удалении хрящей друг от друга расширяется.

Помимо суставов, хрящи гортани соединяются друг с другом, а также с подъязычной костью многочисленными связками. **Щитоподъязычная мембрана** (*membrana thyrohyoidea*) подвешивает гортань к подъязычной кости. Эта мембрана внизу прикрепляется к верхнему краю щитовидного хряща, а сверху — к подъязычной кости. Щитоподъязычная мембрана в средней своей части утолщается и образует *срединную щитоподъязычную связку* (*lig. thyrohyoideum medianum*). Боковые отделы щитоподъязычной мембраны также формируют утолщения: правую и левую латеральные *щитоподъязычные связки* (*lig. thyrohyoideum laterale*). Передняя поверхность надгортанника прикрепляется к подъязычной кости при помощи *подъязычно-надгортанной связки* (*lig. hyoepiglotticum*), а к щитовидному хрящу — с помощью *щитонадгортанной связки* (*lig. thyroepiglotticum*). *Срединная перстнещитовидная связка* (*lig. cricothyroideum medianum*) начинается на верхнем крае дуги перстневидного хряща и прикрепляется на нижнем крае щитовидного хряща. Она удерживает щитовидный хрящ от опрокидывания его кзади. *Перстнетрахеальная связка* (*lig. cricotracheale*) соединяет нижний край дуги перстневидного хряща с верхним краем I хряща трахеи.

Мышцы гортани. Мышцы гортани по функциональному признаку подразделяются на мышцы, натягивающие голосовые связки, на расширители и суживатели голосовой щели (табл. 26; рис. 266). Все мышцы гортани, кроме поперечной черпаловидной, парные.

Напрягают (натягивают) голосовые связки (*ligg. vocalia*) две мышцы: перстнещитовидная и голосовая.

Т а б л и ц а 26. Мышцы гортани

| Мышцы | Начало | Прикрепление | Функция | Иннервация |
|---|---|---|---|------------------------|
| Мышцы, напрягающие (натягивающие) голосовые связки | | | | |
| Перстнещитовидная мышца | Передняя поверхность дуги перстневидного хряща | Нижний край пластинки, нижний рог щитовидного хряща | Наклоняет щитовидный хрящ кпереди | Верхний гортанный нерв |
| Голосовая мышца | Угол щитовидного хряща | Голосовой отросток черпаловидного хряща, голосовая связка | Тянет голосовую связку кпереди и кзади (напрягает ее) | Нижний гортанный нерв |
| Мышцы, расширяющие голосовую щель | | | | |
| Задняя перстнечерпаловидная мышца | Задняя поверхность пластинки перстневидного хряща | Мышечный отросток черпаловидного хряща | Тянет мышечный отросток черпаловидного хряща назад, при этом голосовой отросток поворачивается латерально | То же |
| Мышцы, суживающие голосовую щель | | | | |
| Латеральная перстнечерпаловидная мышца | Верхний край дуги перстневидного хряща | То же | Тянет мышечный отросток черпаловидного хряща вперед, при этом голосовой отросток поворачивается медиально | » » |
| Поперечная черпаловидная мышца (непарная) | Латеральный край черпаловидного хряща | Латеральный край черпаловидного хряща другой стороны | Приближает правый и левый черпаловидные хрящи друг к другу | » » |

| Мышцы | Начало | Прикрепление | Функция | Иннервация |
|---------------------------|--|--|--|-----------------------|
| Косая черпаловидная мышца | Мышечный отросток черпаловидного хряща | Верхушка противоположного черпаловидного хряща | Приближает правый и левый черпаловидные хрящи друг к другу | Нижний гортанный нерв |
| Черпалонадгортанная мышца | Продолжение предыдущей мышцы | Край надгортанника | Тянет надгортанник кзади, закрывая вход в гортань | То же |

Перстнещитовидная мышца (*m. cricothyroideus*) начинается на передней поверхности дуги перстневидного хряща и прикрепляется к щитовидному хрящу. Различают прямую и косую части этой мышцы. **П р я м а я ч а с т ь** (*pars recta*) прикрепляется к нижнему краю щитовидного хряща, **к о с а я ч а с т ь** (*pars obliqua*) идет вверх и латерально и прикрепляется к основанию нижнего рога щитовидного хряща гортани. Действуя на перстнещитовидные суставы, эта парная мышца наклоняет вперед щитовидный хрящ. Расстояние между щитовидным хрящом и голосовыми отростками черпаловидных хрящей увеличивается, голосовые связки напрягаются. При возвращении щитовидного хряща в исходное положение голосовые связки расслабляются.

Голосовая мышца (*m. vocalis*), или **внутренняя щиточерпаловидная мышца** (*m. thyroarytenoideus internus* — ВНА), находится в толще одноименной складки гортани. Мышца начинается на латеральной поверхности голосового отростка черпаловидного хряща, направляется вперед и прикрепляется к внутренней поверхности угла щитовидного хряща. Часть волокон этой мышцы вплетается в голосовую связку. Мышца может сокращаться полностью или отдельными частями, напрягая голосовую связку целиком или в каком-либо ее отделе.

Р а с ш и р я е т г о л о с о в у ю щ е л ь задняя перстнечерпаловидная мышца (*m. cricoarytenoideus posterior*). Она начинается на задней поверхности перстневидного хряща, идет вверх и латерально и прикрепляется к мышечному отростку черпаловидного хряща. При сокращении мышца тянет голосовой отросток назад, поворачивает черпаловидный хрящ кнаружи. Голосовой отросток черпаловидного хряща уходит латерально, голосовая щель при этом расширяется.

С у ж и в а ю т г о л о с о в у ю щ е л ь латеральная перстнечерпаловидная мышца, щиточерпаловидная, поперечная и косая черпаловидные мышцы. **Латеральная перстнечерпаловид-**

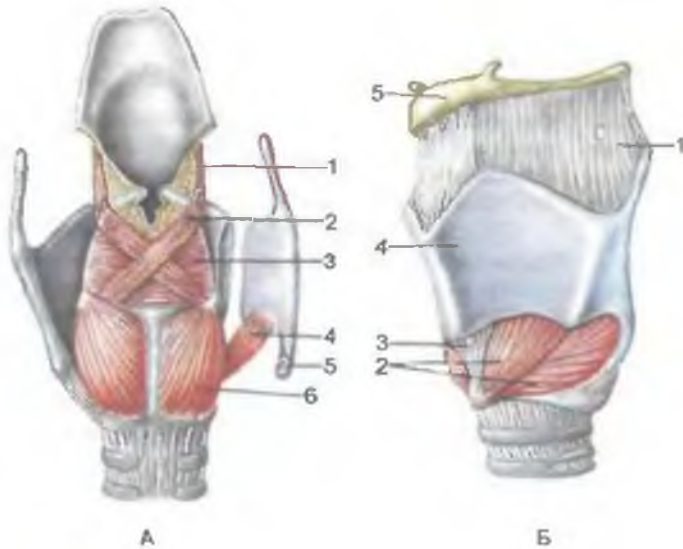


Рис. 266. Мышцы гортани.

А — вид сзади (часть пластинки щитовидного хряща отвернута): 1 — черпалонадгортанная мышца; 2 — косая черпаловидная мышца; 3 — поперечная черпаловидная мышца; 4 — перстнещитовидная мышца; 5 — перстнещитовидный сустав (суставная поверхность); 6 — задняя перстнечерпаловидная мышца. Б — вид спереди и несколько сбоку: 1 — щитоподъязычная мембрана; 2 — перстнещитовидная мышца (прямая и косая части); 3 — перстнещитовидная связка; 4 — щитовидный хрящ; 5 — подъязычная кость. В — вид сбоку (пластинка щитовидного хряща удалена): 1 — щитонадгортанная мышца; 2 — щиточерпаловидная мышца; 3 — латеральная перстнечерпаловидная мышца; 4 — задняя перстнечерпаловидная мышца; 5 — перстнещитовидная мышца.

ная мышца (*m.cricoaerenoideus lateralis*) начинается на латеральной части дуги перстневидного хряща. Идет вверх и кзади, прикрепляется к мышечному отростку черпаловидного хряща. При сокращении эти мышцы мышечный отросток черпаловидного хряща смещается вперед, а голосовой отросток движется вовнутрь. В результате голосовая щель (особенно ее передняя

часть) суживается. **Щиточерпаловидная мышца** (*m. thyroarytenoideus*) начинается на внутренней поверхности пластинки щитовидного хряща, идет назад и несколько вверх, прикрепляется к мышечному отростку черпаловидного хряща. Мышца также тянет мышечный отросток вперед. Голосовые отростки при этом сближаются, голосовая щель суживается. **Поперечная черпаловидная мышца** (*m. arytenoideus transversus*), расположенная на задней поверхности обоих черпаловидных хрящей, при сокращении сближает черпаловидные хрящи, суживая заднюю часть голосовой щели. **Косая черпаловидная мышца** (*m. arytenoideus obliquus*) парная, идет от задней поверхности мышечного отростка одного черпаловидного хряща вверх и медиально к латеральному краю другого черпаловидного хряща. Мышечные пучки правой и левой косых черпаловидных мышц перекрещиваются позади поперечной черпаловидной мышцы, при сокращении сближают черпаловидные хрящи. Отдельные пучки косых черпаловидных мышц продолжают в толщу черпалонадгортанных складок и прикрепляются к латеральным краям надгортанника (**черпалонадгортанная мышца**, *m. aryepiglotticus*). Эти пучки при своем сокращении суживают вход в гортань. Черпалонадгортанные мышцы наклоняют надгортанник кзади, закрывая вход в гортань (при акте глотания).

В результате действия мышц на хрящи и суставы гортани изменяется положение голосовых складок, расширяется или суживается голосовая щель. При разговорной речи голосовая щель расширяется до 10—15 мм (от 5 мм при спокойном дыхании). При крике, пении голосовая щель максимально расширяется. Ширину голосовой щели можно видеть при ларингоскопии (осмотр стенок гортани) в клинике (рис. 267).

С т е н к и г о р т а н и образованы тремя оболочками: слизистой, фиброзно-хрящевой и адвентицией. **С л и з и с т а я о б о л о ч к а** выстлана преимущественно многорядным реснитчатым эпителием. Лишь голосовые складки покрыты плоским многослойным эпителием. Собственная пластинка слизистой оболочки, представленная рыхлой волокнистой соединительной тканью, содержит значительное число эластических волокон, не имеющих определенной ориентации. Эластические волокна проникают в надхрящницу. В толще собственной пластинки слизистой оболочки имеются многочисленные белково-слизистые железы. Особенно их много в области складок преддверия и в складках желудочков гортани. В области голосовых связок железы отсутствуют. В толще собственной пластинки слизистой оболочки имеется значительное количество лимфоидной ткани. Особенно крупные ее скопления находятся в стенках желудочков гортани. Мышечная пластинка слизистой оболочки гортани почти не развита. **Подслизистая основа** гортани уплотнена вследствие значительного содержания фиброзных и

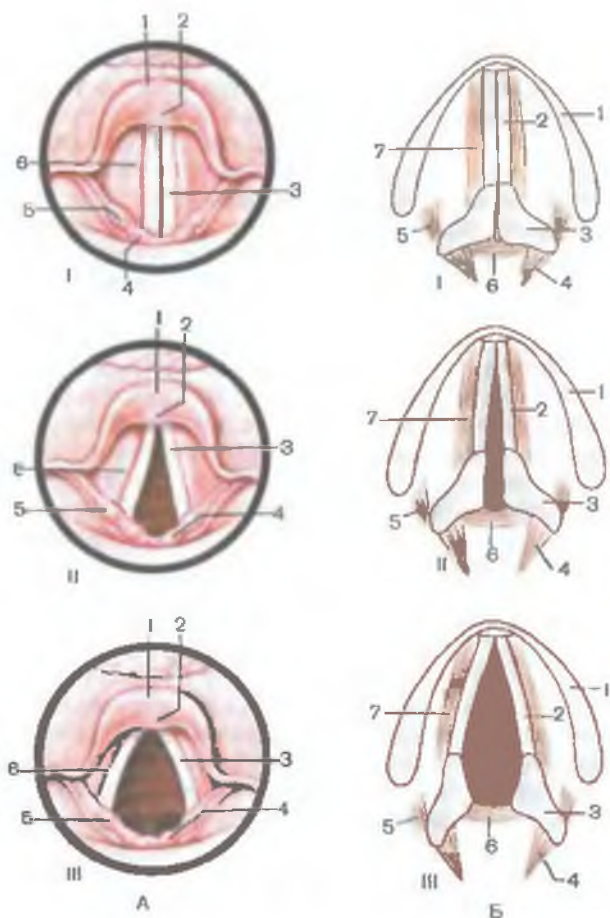


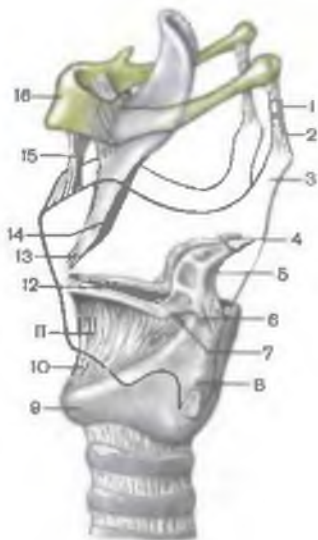
Рис. 267. Положение голосовых связок при различных функциональных состояниях гортани: голосовая щель закрыта (I), открыта (II) и максимально расширена (III).

А — ларингоскопическая картина: 1 — надгортанник; 2 — надгортанный бугорок; 3 — голосовая складка; 4 — рожковидный бугорок; 5 — клиновидный бугорок; 6 — складка преддверия. **Б** — взаиморасположение голосовых складок (связок), голосовой щели и черпаловидных хрящей (схема): 1 — правая пластинка (щитовидного хряща); 2 — голосовая связка; 3 — черпаловидный хрящ; 4 — задняя перстнечерпаловидная мышца; 5 — латеральная перстнечерпаловидная мышца; 6 — поперечная черпаловидная мышца; 7 — щиточерпаловидная мышца.

эластических волокон, которые образуют довольно плотную фиброзно-эластическую мембрану. У ф и б р о з н о-э л а с т и ч е с к о й м е м б р а н ы (*membrana fibroelástica*) различают две части: четырехугольную мембрану и эластический конус.

Рис. 268. Хрящи и связки гортани; вид сбоку. Контуры щитовидного хряща обозначены сплошной линией.

1 — зерновидный хрящ; 2 — латеральная щитоподъязычная связка; 3 — верхний рог щитовидного хряща; 4 — рожковидный хрящ; 5 — черпаловидный хрящ; 6 — мышечный отросток черпаловидного хряща; 7 — голосовой отросток черпаловидного хряща; 8 — нижний рог щитовидного хряща; 9 — перстневидный хрящ; 10 — перстнещитовидная связка; 11 — эластический конус гортани; 12 — голосовая связка; 13 — щитонадгортанная связка; 14 — стебелек надгортанника; 15 — срединная щитоподъязычная связка; 16 — подъязычная кость.



Четырехугольная мембрана (*membrana quadranguláris*) соответствует преддверию гортани. Ее верхний край достигает с каждой стороны черпалонадгортанных складок. Нижний свободный край находится с каждой стороны в толще складок преддверия гортани. Эластический конус (*conus elásticus*) соответствует расположению подголосовой полости. Верхний свободный край эластического конуса утолщен, натянут между углом щитовидного хряща спереди и голосовыми отростками черпаловидных хрящей сзади, образует голосовые связки (*plícae vocáles*). Нижний край эластического конуса прикрепляется к верхнему краю дуги и к передним краям пластинки перстневидного хряща (рис. 268).

Фиброзно-хрящевая оболочка гортани представлена гиалиновыми и эластическими хрящами. Эластический хрящ образует надгортанник, клиновидные и рожковидные хрящи, голосовой отросток черпаловидных хрящей. Щитовидный, перстневидный и черпаловидный хрящи гортани гиалиновые. Адвентиция образована рыхлой волокнистой соединительной тканью.

Процесс голосообразования. Голосовые складки (связки) гортани при прохождении через голосовую щель выдыхаемого воздуха колеблются и создают звук. Сила и высота звука зависят от скорости прохождения воздуха через голосовую щель и от натяжения голосовых связок. Оттенки речи формируются при соприкосновении с губами, языком, небом. Полость гортани, околоносовые пазухи служат резонаторами звуков.

Рентгеноанатомия гортани. Гортань можно исследовать при рентгенографии в передней и боковых проекциях. На рентгенограмме видны подъязычная кость, тени хрящей гортани (щитовидного, перстневидного, надгортанника), голосовая щель.

ВОЗРАСТНЫЕ ОСОБЕННОСТИ ГОРТАНИ

Гортань новорожденного имеет сравнительно большие размеры. Она короткая, широкая, воронкообразная, располагается выше (на уровне II—IV позвонков), чем у взрослого. Подъязычная кость находится высоко (на уровне II шейного позвонка) и почти касается щитовидного хряща, пластинки которого располагаются под тупым углом друг к другу. Выступ гортани отсутствует. Продольная ось гортани у новорожденного сильно отклонена назад и образует с трахеей тупой угол, открытый кзади, что важно учитывать при интубации. Вследствие высокого расположения гортани у новорожденных и детей грудного возраста надгортанник находится несколько выше корня языка, поэтому при глотании пищевой комок (жидкость) обходит надгортанник латерально по грушевидным карманам гортанной части глотки. В результате этого ребенок может дышать и глотать (пить) одновременно, что имеет важное значение при акте сосания.

Гортань быстро увеличивается в течение первых четырех лет жизни ребенка. В период полового созревания (после 10—12 лет) вновь начинается активный рост, который продолжается до 25 лет у мужчин и до 22—23 лет у женщин. Вместе с ростом гортани в детском возрасте (она постепенно опускается) расстояние между ее верхним краем и подъязычной костью увеличивается. К 7 годам нижний край гортани находится на уровне верхнего края VI шейного позвонка. Продольная ось гортани занимает вертикальное положение. Положение, характерное для взрослого человека, гортань занимает после 17—20 лет.

Вход в гортань у новорожденного шире, чем у взрослого. Преддверие короткое, поэтому голосовая щель находится высоко. **Голосовая щель** имеет длину 6,5 мм (в 3 раза короче, чем у взрослого). Межперепончатая и межхрящевая части по длине почти равны (3,5 и 3 мм). Голосовая щель заметно увеличивается в первые 3 года жизни ребенка, а затем в период полового созревания. Эластический конус гортани узкий, короткий. Высота его у новорожденного 9—10 мм. Мышцы гортани у новорожденного и в детском возрасте развиты слабо. Наиболее интенсивный их рост наблюдается в период полового созревания.

Хрящи гортани у новорожденного тонкие, с возрастом становятся более толстыми, однако долго сохраняют свою гибкость. В пожилом и старческом возрасте в хрящах гортани, кроме надгортанника, откладываются соли кальция; хрящи частично окостеневают, становятся хрупкими и ломкими.

Половые отличия гортани в раннем возрасте не наблюдаются. В дальнейшем рост гортани у мальчиков идет несколько быстрее, чем у девочек. После 6—7 лет гортань у мальчиков крупнее, чем у девочек того же возраста. В 10—12 лет у мальчиков становится заметным выступ гортани. В период полового созре-

вания размеры гортани, длина голосовых связок у мальчиков больше, чем у девочек.

И н н е р в а ц и я: верхний и нижний гортанные нервы (из блуждающего нерва), гортанно-глоточные ветви (из симпатического ствола).

К р о в о с н а б ж е н и е: верхняя гортанная артерия (из верхней щитовидной артерии), нижняя гортанная артерия (из нижней щитовидной артерии). Венозный отток: верхняя и нижняя гортанные вены (притоки внутренней яремной вены).

О т т о к л и м ф ы: в глубокие лимфатические узлы шеи (внутренние яремные, предгортанные узлы).

Вопросы для повторения и самоконтроля

1. Назовите хрящи наружного носа и места, где эти хрящи располагаются.
2. Опишите рельеф латеральной стенки полости носа, носовые раковины и носовые ходы.
3. Опишите строение и функции слизистой оболочки полости носа.
4. Расскажите, какие мышцы гортани суживают голосовую щель, какие мышцы ее расширяют.
5. Назовите хрящи гортани и способы их соединения друг с другом.
6. Какие мышцы напрягают (натягивают) голосовые связки? Опишите механизм этой функции.
7. Опишите внутреннюю поверхность (рельеф) слизистой оболочки гортани.
8. Расскажите, что собой представляют фиброзно-эластическая мембрана гортани, ее эластический конус и четырехугольная мембрана.
9. Расскажите о возрастных особенностях гортани.

ТРАХЕЯ

Трахея (*trachéa*) — полый трубчатый орган, служащий для прохождения воздуха в легкие и из легких. Трахея у взрослого человека начинается на уровне нижнего края VI шейного позвонка, где она соединяется с гортанью и заканчивается на уровне верхнего края V грудного позвонка. Трахея располагается в передней области шеи (**ш е й н а я ч а с т ь т р а х е и, párs cervicális**) и в средостении грудной полости (**г р у д н а я ч а с т ь, párs thorácica**). Кпереди от шейной части трахеи (в верхних ее отделах) расположены нижняя часть (перешеек) щитовидной железы, предтрахеальная пластинка шейной фасции, грудиноподъязычная и грудинощитовидная мышцы. Сзади к трахее прилежит пищевод. По бокам располагается парный сосудисто-нервный пучок, в состав которого входят общая сонная артерия, внутренняя яремная вена и блуждающий нерв. В грудной полости кпереди от трахеи находятся дуга аорты, плечеголовной ствол, плечеголовная вена, начальная часть левой общей сонной артерии и тимус. Позади трахеи расположен пищевод, по бокам — правая и левая медиастин-

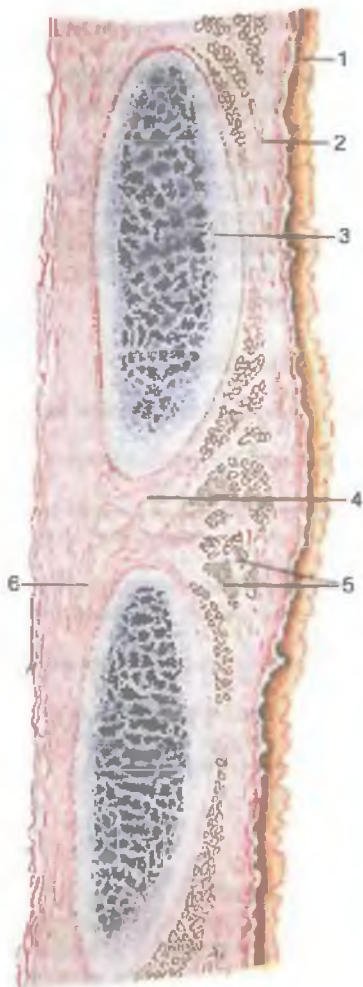


Рис. 269. Стенка трахеи; продольный разрез.

1 — эпителиальный покров слизистой оболочки; **2** — собственная пластинка слизистой оболочки; **3** — хрящ трахеи; **4** — кольцевая связка; **5** — железы трахеи; **6** — адвентиция.

нальная плевра. Длина трахеи у взрослого человека составляет 9—11 см (от 8,5 до 15 см), поперечный размер трахеи равен 1,5—1,8 см. На уровне V грудного позвонка трахея разделяется на правый и левый главные бронхи (б и ф у р к а ц и я т р а х е и, *bifurcatio trachéae*). В просвет трахеи в области бифуркации вдаётся ее полулунный выступ — к и л ь т р а х е и (*carina trachéae*).

Стенка трахеи состоит из слизистой оболочки, подслизистой основы, волокнисто-хрящевой и адвентициальной оболочек (рис. 269).

Слизистая оболочка выстлана псевдомногослойным многоядным столбчатым (цилиндрическим) эпителием, лежащим на

базальной мембране. В составе эпителиального покрова преобладают реснитчатые эпителиоциты, которые имеют в среднем по 250 ресничек. Движения ресничек направлены вверх, в сторону гортани. В покровном эпителии трахеи находится значительное количество бокаловидных клеток, выделяющих слизь. Имеются также базальные (стволовые) клетки, эндокриноциты (выделяют норадреналин, серотонин, дофамин) и некоторые другие разновидности эпителиоцитов. Собственная пластинка слизистой оболочки богата продольно расположенными эластическими волокнами, лимфоидной тканью. В толще собственной пластинки находятся отдельные гладкие миоциты, расположенные преимущественно циркулярно. Сквозь собственную пластинку слизистой оболочки проходят выводные протоки многочисленных желез трахеи (gll.tracheales), секреторные отделы которых расположены в толще подслизистой основы.

Подслизистая основа, представленная рыхлой волокнистой соединительной тканью, содержит сосуды, нервы, скопления клеток лимфоидного ряда и отдельные лимфоциты.

Волокнисто-хрящевая оболочка представлена 16—20 гиалиновыми хрящами (cartilágines tracheales). Каждый хрящ имеет вид дуги, занимающей $\frac{2}{3}$ окружности трахеи и не замкнутой сзади. Между собой хрящи соединены узкими кольцевыми связками (ligg.annularia), переходящими в надхрящницу, покрывающую хрящи трахеи. Задняя перепончатая стенка (paries membranaceus) трахеи образована плотной волокнистой соединительной тканью, содержит пучки миоцитов. Снаружи трахея покрыта **адвентициальной оболочкой**.

ГЛАВНЫЕ БРОНХИ

Правый и левый главные бронхи (bronchi principales dexter et sinister) начинаются от бифуркации трахеи на уровне верхнего края V грудного позвонка и направляются к воротам соответственно правого и левого легких. В области ворот легких каждый главный бронх делится на долевые (бронхи второго порядка). Над левым главным бронхом располагается дуга аорты, над правым — непарная вена. Правый главный бронх имеет более вертикальное положение и меньшую длину (около 3 см), чем левый главный бронх (4—5 см в длину). Правый главный бронх шире (диаметр 1,6 см), чем левый (1,3 см). Стенки главных бронхов имеют такое же строение, как и стенки трахеи. Изнутри стенки главных бронхов выстланы слизистой оболочкой, снаружи покрыты адвентицией. Основой стенок являются не замкнутые сзади хрящи. В составе правого главного бронха насчитывается 6—8 хрящевых полуколец, у левого — 9—12 хрящей.

Иннервация трахеи и главных бронхов: ветви правого и левого возвратных гортанных нервов и симпатических стволов.

К р о в о с н а б ж е н и е: ветви нижней щитовидной, внутренней грудной артерии, грудной части аорты. Венозный отток осуществляется в плечеголовые вены.

О т т о к л и м ф ы: в глубокие шейные латеральные (внутренние яремные) лимфатические узлы, пред- и паратрахеальные, верхние и нижние трахеобронхиальные лимфатические узлы.

ВОЗРАСТНЫЕ ОСОБЕННОСТИ ТРАХЕИ И ГЛАВНЫХ БРОНХОВ

У новорожденного длина трахеи составляет 3,2—4,5 см. Ширина просвета в средней части около 0,8 см. Перепончатая стенка трахеи относительно широкая, хрящи трахеи развиты слабо, тонкие, мягкие. В пожилом и старческом возрасте (после 60—70 лет) хрящи трахеи становятся плотными, хрупкими, при сдавлении легко ломаются.

После рождения трахея быстро растет в течение первых 6 мес, затем рост ее замедляется и вновь ускоряется в период полового созревания и в юношеском возрасте (12 лет—22 года). К 3—4 годам жизни ширина просвета трахеи увеличивается в 2 раза. Трахея у ребенка 10—12 лет вдвое длиннее, чем у новорожденного, а к 20—25 годам длина ее утраивается.

Слизистая оболочка стенки трахеи у новорожденного тонкая, нежная; железы развиты слабо. У новорожденного трахея расположена высоко. Начало ее находится на уровне II—IV шейных позвонков, а бифуркация трахеи соответствует II—III грудным позвонкам. У ребенка 1—2 лет верхний край трахеи располагается на уровне IV—V шейных позвонков, в 5—6 лет — кпереди от V—VI позвонков, а в подростковом возрасте — на уровне VI шейного позвонка. Бифуркация трахеи к 7 годам жизни ребенка находится кпереди от IV—V грудных позвонков, а после 7 лет постепенно устанавливается на уровне V грудного позвонка, как у взрослого человека.

Правый главный бронх у новорожденного отходит от трахеи под меньшим углом (26°), чем левый (49°), и по своему направлению является как бы продолжением трахеи. Главные бронхи особенно быстро растут на первом году жизни ребенка и в период полового созревания.

Вопросы для повторения и самоконтроля

1. Сколько хрящевых полуколец имеет трахея?
2. С какими органами соприкасаются трахея и главные бронхи в шейном и грудном ее отделах?
3. Какую длину и ширину имеют трахея и главные бронхи в разные возрастные периоды?
4. С какими органами соприкасаются главные бронхи?

ЛЕГКИЕ

Правое и левое легкие располагаются в грудной полости, каждое в своей половине, в плевральных мешках. Между легкими находятся органы средостения: сердце с перикардом, аорта и верхняя полая вена, трахея с главными бронхами, пищевод, тимус, лимфатические узлы и др.

Форма и строение легких. По форме легкое напоминает конус с уплощенной медиальной стороной и закругленной верхушкой. Правое легкое имеет длину около 25—27 см, ширину — 12—14 см. Оно короче левого легкого примерно на 2—3 см и уже его на 3—4 см, что связано с более высоким расположением правого купола диафрагмы по сравнению с левым.

Легкое (*pulmo*) имеет **верхушку** (*apex pulmonis*), **основание** (*basis pulmonis*) и 3 поверхности: диафрагмальную, реберную и средостенную. **Диафрагмальная поверхность** (*facies diaphragmatica*) соответствует основанию легкого, она вогнутая, обращена к диафрагме. **Реберная поверхность** (*facies costalis*) выпуклая, прилежит к внутренней поверхности грудной стенки — к ребрам и межреберным промежуткам. **Позвоночная (задняя) часть** (*pars vertebralis*) этой поверхности закруглена и граничит с позвоночником. **Медиастинальная (средостенная) часть** (*pars mediastinalis*) легкого обращена к средостению. Поверхности легкого разделены краями. **Передний край** легкого (*margo anterior*) разделяет реберную и медиальную поверхности, **нижний край** (*margo inferior*) отделяет реберную и медиальную поверхности от диафрагмальной. На переднем крае левого легкого располагается углубление — **сердечная вырезка** (*incisura cardiaca*), ограниченная снизу язычком левого легкого (*lingula pulmonis sinistri*).

Каждое легкое с помощью глубоких щелей подразделяется на крупные участки — доли (рис. 270). У правого легкого имеется 3 доли: **верхняя** (*lobus superior*), **средняя** (*lobus medius*) и **нижняя** (*lobus inferior*). У левого легкого выделяют 2 доли — верхнюю и нижнюю. **Косая щель** (*fissura obliqua*) имеется у обоих легких. Эта щель начинается на заднем крае легкого, на 6—7 см ниже его верхушки (уровень остистого отростка III грудного позвонка), идет вперед и вниз к переднему краю органа на уровне перехода костной части VI ребра в его хрящ. Далее косая щель переходит на медиальную поверхность и направляется к воротам легкого. Косая щель у обоих легких отделяет верхнюю долю от нижней. Правое легкое имеет **горизонтальную щель** (*fissura horizontalis pulmonis dextri*). Она начинается на реберной поверхности примерно на середине косой щели, где пересекает среднюю подмышечную линию. Далее горизонтальная щель идет вначале поперечно к переднему краю, затем поворачивает к

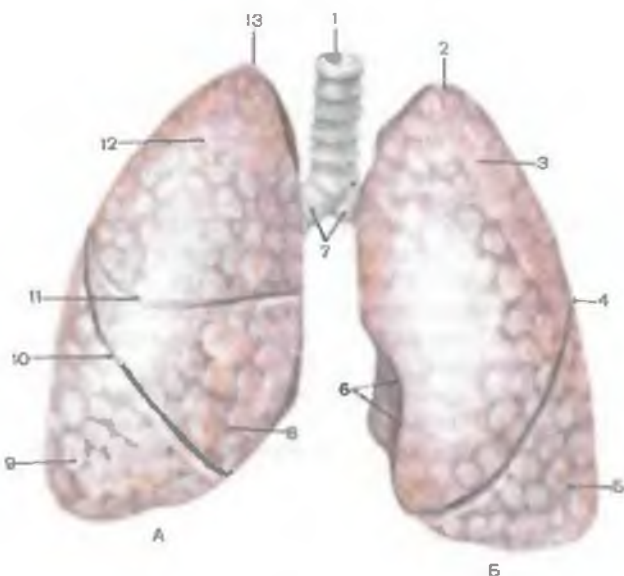


Рис. 270. Трахея, главные бронхи и легкие: правое (А) и левое (Б); вид спереди.

1 — трахея; 2, 13 — верхушка легкого; 3 — верхняя доля; 4, 10 — косая щель; 5 — нижняя доля (левого легкого); 6 — сердечная вырезка; 7 — главные бронхи; 8 — средняя доля (правого легкого); 9 — нижняя доля (правого легкого); 11 — горизонтальная щель; 12 — верхняя доля (правого легкого).

воротам правого легкого (по медиальной поверхности). Горизонтальная щель отделяет среднюю долю от верхней. Средняя доля правого легкого видна только спереди и с медиальной стороны. Между долями каждого легкого расположены их **междольевые поверхности** (*fácies interlobáres*).

Медиальная поверхность каждого легкого имеет углубление — **ворота легкого** (*hilum pulmónis*), через которое проходят сосуды, нервы и главный бронх, образующие **корень легкого** (*radix pulmónis*). В воротах правого легкого в направлении сверху вниз располагаются главный бронх, ниже — легочная артерия, под которой лежит две легочные вены. В воротах левого легкого вверх находится легочная артерия, под ней — главный бронх, еще ниже — две легочные вены. Ворота у правого легкого несколько короче и шире, чем у левого.

В области ворот **правый главный бронх** (*brónchus principalis dexter*) делится на 3 долевого бронха: *правый верхний долевого бронх* (*brónchus lobáris superior dexter*), *средний долевого бронх* (*brónchus lobáris medius dexter*), *нижний долевого бронх* (*brónchus lobáris inferior dexter*). При вхождении в верхнюю долю правого

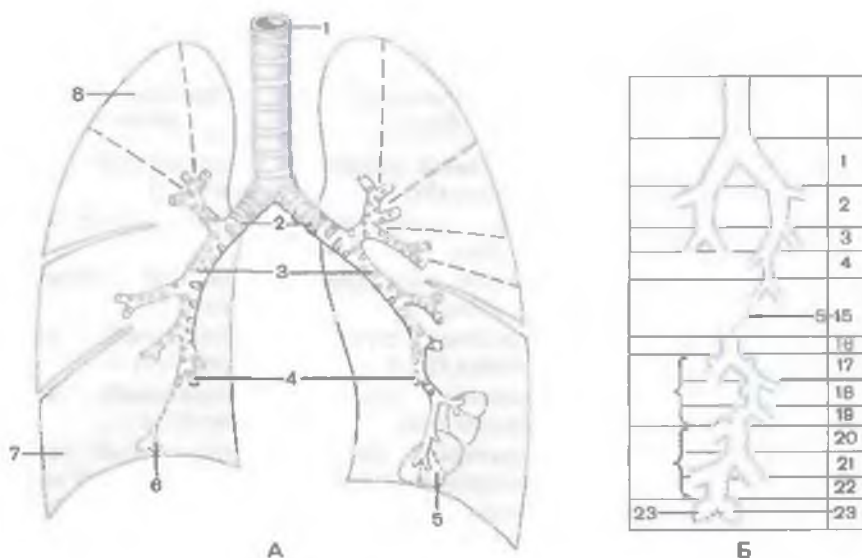


Рис. 271. Ветвление бронхов в легких (схема).

А: 1 — трахея; 2 — главные бронхи; 3 — долевые бронхи; 4 — сегментарные бронхи; 5 — доля легкого; 6 — ацинус; 7 — нижняя доля правого бронха; 8 — сегмент легкого. Б: 1 — главные бронхи; 2—4 — долевые и сегментарные бронхи; 5—15 — ветви сегментарных бронхов, долевых бронхов и их разветвлений; 16 — конечная бронхиола; 17—19 — дыхательные бронхиолы (три порядка ветвления); 20—22 — альвеолярные ходы (три порядка ветвления); 23 — альвеолярные мешочки.

легкого верхний долевой бронх располагается над долевой артерией (ветвью легочной артерии), т.е. находится эпиартериально, а в других долях правого и левого легких долевой бронх проходит под долевой артерией (гипартериально). **Левый главный бронх** (*brónchus principalis sinister*) в воротах легкого делится на два долевых бронха: *левый верхний долевой бронх* (*brónchus lobáris supérior sinister*) и *левый нижний долевой бронх* (*brónchus lobáris inférior sinister*). Долевые бронхи дают начало более мелким сегментарным (третичным) бронхам, которые в дальнейшем делятся дихотомически (рис. 271). Деление бронхов, их название и нумерация представлены в табл. 27.

Сегментарный бронх (*brónchus segmentális*) входит в сегмент, который представляет участок легкого, основанием обращенный к его поверхности, верхушкой — к корню (рис. 272). Название сегментов соответствует представленным в табл. 27 сегментарным бронхам. В центре сегмента располагаются сегментарный бронх и сегментарная артерия. На границе между соседними сегментами, в соединительной ткани, проходит сегментар-

Т а б л и ц а 27. Сегментарные бронхи и бронхолегочные сегменты правого и левого легких

| Главный бронх | Долевой бронх | Сегментарный бронх | Бронхолегочный сегмент | | |
|---|--|---|--|--|--|
| Правый главный бронх | Правый верхний долевого бронх | Верхушечный сегментарный бронх (Б _I) | Верхушечный сегмент (С _I) | | |
| | | Задний сегментарный бронх (Б _{II}) | Задний сегмент (С _{II}) | | |
| | | Передний сегментарный бронх (Б _{III}) | Передний сегмент (С _{III}) | | |
| | Правый средний долевого бронх | Латеральный сегментарный бронх (Б _{IV}) | Латеральный сегмент (С _{IV}) | | |
| | | Медиальный сегментарный бронх (Б _V) | Медиальный сегмент (С _V) | | |
| | | Верхушечный (верхний) сегментарный бронх (Б _{VI}) | Верхушечный (верхний) сегмент (С _{VI}) | | |
| | Правый нижний долевого бронх | Медиальный (сердечный) базальный сегментарный бронх (Б _{VII}) | Медиальный (сердечный) базальный сегмент (С _{VII}) | | |
| | | Передний базальный сегментарный бронх (Б _{VIII}) | Передний базальный сегмент (С _{VIII}) | | |
| | | Латеральный базальный сегментарный бронх (Б _{IX}) | Латеральный базальный сегмент (С _{IX}) | | |
| | | Задний базальный сегментарный бронх (Б _X) | Задний базальный сегмент (С _X) | | |
| | | Левый главный бронх | Левый верхний долевого бронх | Верхушечный сегментарный бронх (Б _I) | Верхушечный сегмент (С _I) |
| | | | | Задний сегментарный бронх (Б _{II}) | Задний сегмент (С _{II}) |
| | | | | Передний сегментарный бронх (Б _{III}) | Передний сегмент (С _{III}) |
| | | | Левый нижний долевого бронх | Верхний язычковый бронх (Б _{IV}) | Верхний язычковый сегмент (С _{IV}) |
| Нижний язычковый бронх (Б _V) | Нижний язычковый сегмент (С _V) | | | | |
| Верхушечный (верхний) сегментарный бронх (Б _{VI}) | Верхушечный (верхний) сегмент (С _{VI}) | | | | |
| Медиальный (сердечный) базальный сегментарный бронх (Б _{VII}) | Медиальный (сердечный) базальный сегмент (С _{VII}) | | | | |
| Передний базальный сегментарный бронх (Б _{VIII}) | Передний базальный сегмент (С _{VIII}) | | | | |
| Латеральный базальный сегментарный бронх (Б _{IX}) | Латеральный базальный сегмент (С _{IX}) | | | | |
| Задний базальный сегментарный бронх (Б _X) | Задний базальный сегмент (С _X) | | | | |

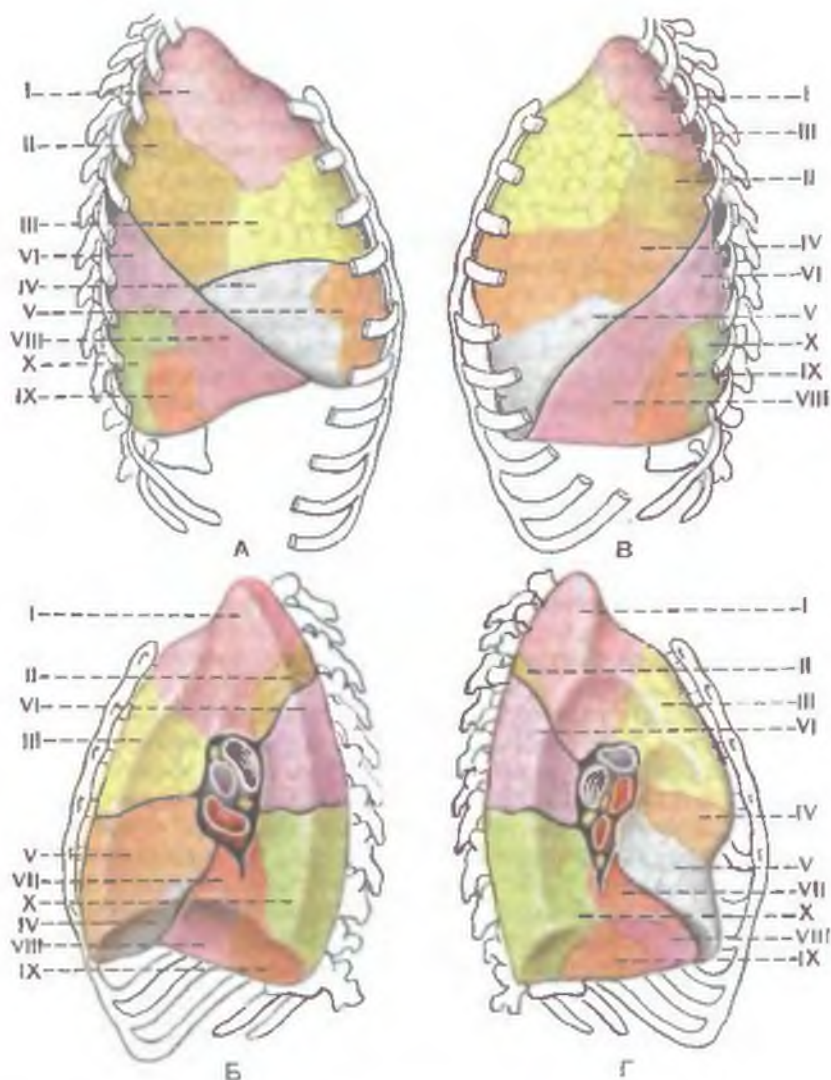


Рис. 272. Бронхолегочные сегменты.

A, Б — правое легкое, верхняя доля: I — верхушечный сегмент (C_I); II — задний сегмент (C_{II}); III — передний сегмент (C_{III}); IV — латеральный сегмент (C_{IV}); V — медиальный сегмент (C_V); нижняя доля: VI — верхушечный (верхний) сегмент (C_{VI}); VII — медиальный (сердечный) базальный сегмент (C_{VII}); VIII — передний базальный сегмент (C_{VIII}); IX — латеральный базальный сегмент (C_{IX}); X — задний базальный сегмент (C_X). В, Г — левое легкое: I — верхушечный сегмент (верхняя доля) (C_I); II — задний сегмент (C_{II}); III — передний сегмент (C_{III}); IV — верхний язычковый сегмент (C_{IV}); V — нижний язычковый сегмент (C_V); нижняя доля: VI — верхушечный (верхний) сегмент (C_{VI}); VII — медиальный (сердечный) базальный сегмент (C_{VII}); VIII — передний базальный сегмент (C_{VIII}); IX — латеральный базальный сегмент (C_{IX}); X — задний базальный сегмент (C_X). В воротах легких синим цветом показана легочная артерия, красным — легочные вены, желтым — лимфатические узлы, серым — бронхи.

ная вена. Сегментарные бронхи делятся на субсегментарные, затем на дольковые. **Дольковый бронх** (*brónchus lobuláris*) входит в дольку легкого, число которых в одном легком составляет примерно 80 и более. Каждая долька по форме напоминает пирамиду с полигональным основанием размерами 5—15 мм. Длина дольки достигает 20—25 мм. Верхушка каждой дольки обращена внутрь легкого, а основание — к его поверхности, покрытой плеврой. Дольковый бронх, войдя в дольку со стороны ее верхушки, делится на 12—20 **к о н ц е в ы х** (т е р м и н а л ь н ы х) **б р о н х и о л** (*bronchioli termináles*), число которых в обоих легких достигает 20 000. Терминальные (концевые) бронхиолы и образующиеся при их разветвлении **д ы х а т е л ь н ы е** **б р о н х и о л ы** (*bronchioli respiratógii*) в своих стенках хрящей уже не имеют.

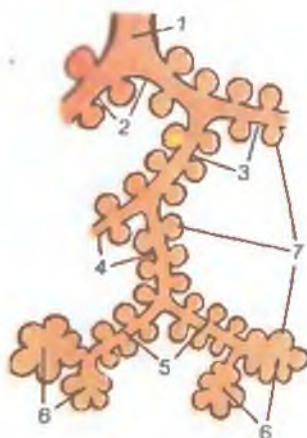
Строение бронхов имеет общие черты на всем протяжении бронхиального дерева (до концевых бронхиол). Стенки бронхов образованы слизистой оболочкой с подслизистой основой, снаружи от которых имеются фиброзно-хрящевая и адвентициальная оболочки.

Слизистая оболочка бронхов выстлана реснитчатым эпителием. Толщина эпителиального покрова по мере уменьшения калибра бронхов уменьшается в результате изменения формы клеток от высоких призматических до низких кубических. В стенках бронхов малого калибра эпителий двухрядный, затем однорядный. Среди эпителиоцитов (помимо реснитчатых) имеются бокаловидные, эндокриноциты, базальные клетки (аналогичные клеткам стенок трахеи). В дистальных отделах бронхиального дерева среди эпителиоцитов имеются секреторные клетки Клара, вырабатывающие ферменты, расщепляющие сурфактант (см. далее). Собственная пластинка слизистой оболочки содержит значительное количество продольных эластических волокон. Эти волокна способствуют растяжению бронхов при вдохе и возвращению в исходное положение при выдохе. В толще собственной пластинки слизистой оболочки имеются лимфоидная ткань (клетки лимфоидного ряда), сосуды и нервы. Относительная толщина мышечной пластинки слизистой оболочки (по отношению к бронхиальной стенке) нарастает от крупных бронхов к мелким. Наличие косых и циркулярных пучков гладких мышечных клеток мышечной пластинки способствует образованию продольных складок слизистой оболочки бронхов. Эти складки имеются лишь у крупных бронхов (5—15 мм в диаметре). В подслизистой основе бронхов, помимо сосудов, нервов, лимфоидной ткани, имеются секреторные отделы многочисленных слизисто-белковых желез. Железы отсутствуют лишь у бронхов малого калибра (диаметр менее 2 мм).

Фиброзно-хрящевая оболочка по мере уменьшения диаметра бронхов изменяет свой характер. Главные бронхи содержат незамкнутые хрящевые кольца. В стенках долевых, сегментар-

Рис. 273. Ацинус легкого (схема).

1 — концевая (терминальная) бронхиола; 2 — дыхательные бронхиолы первого порядка; 3 — дыхательные бронхиолы второго порядка; 4 — дыхательные бронхиолы третьего порядка; 5 — альвеолярные ходы; 6 — альвеолярные мешочки; 7 — альвеолы.



ных, субсегментарных бронхов имеются хрящевые пластинки. Дольковый бронх диаметром 1 мм содержит лишь отдельные мелкие пластинки хрящевой ткани. Бронхи более мелкого калибра (бронхиолы) не имеют в своих стенках хрящевых элементов. Наружная адвентициальная оболочка бронхов построена из волокнистой соединительной ткани, переходящей в междольковую соединительную ткань паренхимы легкого.

В составе легких, кроме бронхиального дерева (бронхов разного диаметра), различают альвеолярное дерево, имеющее не только воздухопроводящие, но и дыхательные функции. **Альвеолярное дерево**, или **легочный ацинус**, является структурно-функциональной единицей легкого (рис. 273). В каждом легком насчитывается до 150 000 ацинусов. Ацинус представляет собой систему разветвления одной концевой (терминальной) бронхиолы (см. рис. 271). Терминальная бронхиола подразделяется на 14—16 дыхательных (респираторных) бронхиол первого порядка, которые дихотомически делятся на дыхательные бронхиолы второго порядка, а последние — также дихотомически на дыхательные бронхиолы третьего порядка.

Длина одной дыхательной бронхиолы составляет 0,5—1 мм, диаметр — 0,15—0,5 мм. Свое название дыхательные бронхиолы получили в связи с тем, что на их тонких стенках (25—45 мкм) имеются единичные альвеолы. Дыхательные бронхиолы делятся на альвеолярные ходы (*dúctuli alveoláres*), заканчивающиеся альвеолярными мешочками (*sácculi alveoláres*). Диаметр альвеолярных ходов и альвеолярных мешочков у взрослого человека составляет 200—600 мкм (у детей — 150—400 мкм). Длина альвеолярных ходов и мешочков равна 0,7—1 м. Альвеолярные ходы и мешочки в своих стенках имеют выпячивания — пузырьки — альвеолы легкого (*alvéoli*

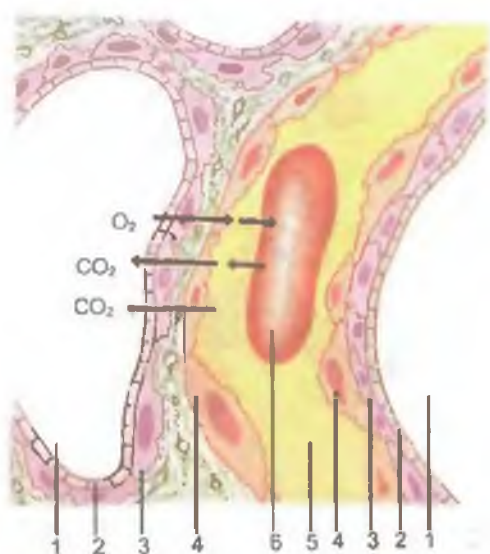


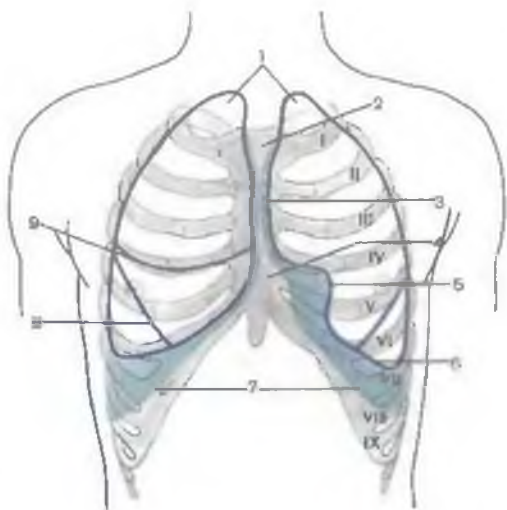
Рис. 274. Воздушно-кровяной (азрогематический) барьер легкого.

1 — просвет альвеолы; 2 — сурфактант; 3 — альвеолоцит; 4 — эндотелиоцит; 5 — просвет гемокapилляра; 6 — эритроцит в просвете капилляра. Стрелками показан путь кислорода и углекислого газа через воздушно-кровяной (азрогематический) барьер.

pulmónis). На один альвеолярный ход приходится примерно 20 альвеол. Диаметр одной альвеолы составляет 200—300 мкм, а площадь ее поверхности равна в среднем 1 мм². Общее количество альвеол в обоих легких достигает 600—700 млн. Площадь общей поверхности альвеол колеблется от 40 м² при выдохе до 120 м² при вдохе.

Ацинус имеет сложное строение. Дыхательные бронхиолы выстланы кубическим эпителием, в котором имеются безреснитчатые эпителиоциты. Подлежащий слой гладких миоцитов очень тонкий, прерывистый. Альвеолярные ходы выстланы плоским эпителием. Вход в каждую альвеолу из альвеолярного хода окружен тонкими пучками гладких миоцитов. Альвеолы выстланы клетками двух типов: дыхательными (чешуйчатыми) и большими (гранулярными) альвеолоцитами, расположенными на сплошной базальной мембране. В альвеолярной эпителиальной выстилке встречаются также макрофагоциты. Дыхательные альвеолоциты — главная часть в структуре стенок альвеол. Эти клетки имеют толщину 0,1—0,2 мкм и несколько выпуклое ядро, а также многочисленные микропиноцитозные пузырьки, рибосомы и слабо развитые остальные органеллы. Через дыхательные альвеолоциты осуществляется газообмен. Большие альвеолоциты располагаются группами по 2—3 клетки. Это крупные клетки с большим округлым ядром и хорошо развитыми органеллами. Апикальная поверхность больших альвеолоцитов содержит микроворсинки. Большие альвеолоциты являются источником восстановления клеточной выстилки альвеол, они принимают активное участие в образовании сурфактанта.

Рис. 275. Проекция границ легких и париетальной плевры на переднюю грудную стенку; вид спереди. Часть плевральной полости между нижними краями легких и нижней границей париетальной плевры зеленого цвета. Римскими цифрами обозначены ребра.



1 — верхушка легкого; 2 — верхнее межплевральное поле; 3 — передний край легкого; 4 — нижнее межплевральное поле; 5 — сердечная вырезка (левого легкого); 6 — нижний край легкого; 7 — нижняя граница париетальной плевры; 8 — кошья щель; 9 — горизонтальная щель (правого легкого).

С у р ф а к т а н т — это комплекс веществ белково-углеводно-липидной природы. Сурфактант располагается на внутренней поверхности альвеол и препятствует спадению и слипанию альвеол при выдохе, поддерживает поверхностное натяжение альвеол. Сурфактант обладает бактерицидными свойствами.

Воздушно-кровенной (азрогематический) барьер, образованный тонкими (90—95 нм) дыхательными альвеолоцитами, базальной мембраной альвеолоцитов, сливающейся с базальной мембраной кровеносных капилляров, тонким (20—30 нм) слоем эндотелиоцитов, через который осуществляется газообмен, очень тонко (0,2—0,5 мкм). Толщина общей базальной мембраны 90—100 нм. Капилляры образуют вокруг альвеол густую гемокapиллярную сеть. Каждый капилляр граничит с одной или несколькими альвеолами. Кислород в процессе диффузии проходит из просвета альвеолы через азрогематический барьер в просвет кровеносного капилляра, CO_2 — в обратном направлении (рис. 274). Помимо газообмена, легкие выполняют и другие функции. Это регуляция кислотно-основного равновесия, продукция иммуноглобулинов плазматическими клетками, выделение иммуноглобулинов в просвет воздухоносных путей и др.

Топография легких (проекция на грудную стенку). Правое и левое легкие располагаются каждое в своей половине грудной полости, и во многом их топография одинакова. Однако имеются различия, касающиеся расположения переднего края легких и нижней их границы в связи с наличием рядом расположенных органов (сердце, повернутое влево, более высокий правый купол диафрагмы). В связи с этим скелетотопия правого и левого легких не одинакова (рис. 275—277). Верхушка правого лег-

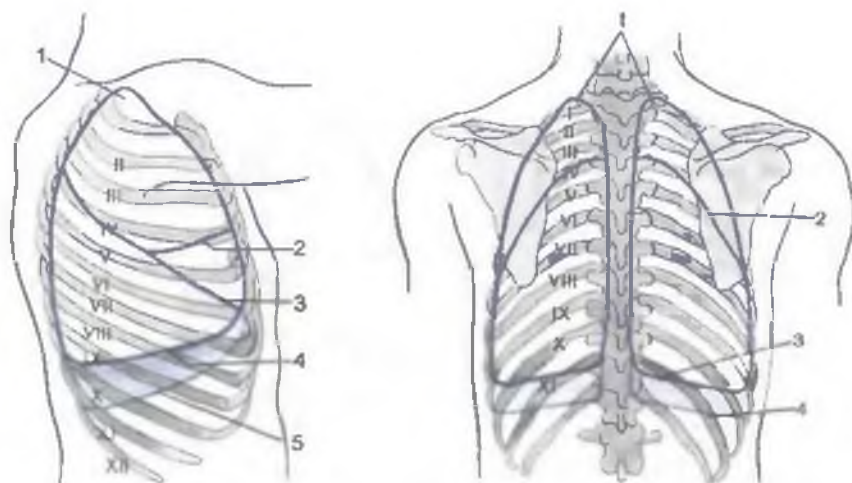


Рис. 276. Проекция границ правого легкого и париетальной плевры на грудную стенку; вид сбоку. Часть плевральной полости между нижним краем правого легкого и нижней границей париетальной плевры голубого цвета. Римскими цифрами обозначены ребра.

1 — верхушка легкого; 2 — горизонтальная щель (правого легкого); 3 — косая щель; 4 — нижний край легкого; 5 — нижняя граница париетальной плевры.

Рис. 277. Проекция границ легких и париетальной плевры на заднюю грудную стенку; вид сзади. Часть плевральной полости между нижним краем легких и нижней границей париетальной плевры голубого цвета. Римскими цифрами обозначены ребра.

1 — верхушка легкого; 2 — косая щель; 3 — нижний край легкого; 4 — нижняя граница париетальной плевры.

кого спереди находится в 2 см над ключицей, на 3—4 см — над I ребром. Сзади верхушка правого легкого проецируется на уровне остистого отростка VII шейного позвонка. Передняя граница правого легкого от верхушки идет к правому грудиноключичному суставу, затем проходит через середину соединения рукоятки и тела грудины. Передний край правого легкого идет вниз позади грудины (чуть левее срединной линии) до уровня хряща IV ребра, переходя в нижнюю границу легкого. Нижняя граница правого легкого по средней ключичной линии находится на уровне VI ребра, по передней подмышечной линии — на уровне VII ребра, по средней подмышечной — VIII, по задней подмышечной — IX ребра, по лопаточной линии — X ребра, по околопозвоночной линии — на уровне шейки XI ребра. На уровне XI ребра нижняя граница правого легкого поворачивает вверх и переходит в заднюю границу, которая поднимается до головки II ребра.

Верхушка левого легкого выступает над ключицей также на 2 см. От верхушки передняя граница (край) левого легкого идет к левому грудиноключичному суставу, затем позади тела грудины до уровня хряща IV ребра. Далее передняя граница левого легкого отклоняется влево, направляется вдоль нижнего края хряща IV ребра до окологрудинной линии, резко поворачивает вниз до хряща VI ребра, где резко переходит влево в нижнюю границу легкого. Нижняя граница левого легкого проходит примерно на полребра ниже, чем у правого легкого. По околопозвоночной линии нижняя граница левого легкого переходит в заднюю его границу, проходящую вверх вдоль позвоночника. Задние границы левого и правого легких совпадают.

Рентгеноанатомия трахеи, бронхов, легких и плевры. На рентгенограмме трахея и главные бронхи видны благодаря наличию в них воздуха — трахея в виде светлого цилиндрического образования на фоне тени позвоночника. Главные бронхи образуют светлые полосы над тенью сердца. Исследование остальных отделов бронхиального дерева (бронхография) возможно после введения в трахею и бронхи контрастного вещества. Легкие у живого человека при рентгеноскопии или рентгенографии видны на фоне грудной клетки в виде воздушных легочных полей (правое и левое), отделенных друг от друга интенсивной срединной тенью, образованной позвоночником, грудиной, выступающим влево сердцем и крупными сосудами (рис. 278). На легочные поля наслаиваются тени ключиц (вверху) и ребер. В промежутках между ребрами виден сетчатый легочный рисунок, на который наслаиваются пятна и тяжи — тени от бронхов и кровеносных сосудов легкого. В области корней легких (на уровне передних концов II—V ребер) тени от более крупных бронхов и сосудов, имеющих более толстые стенки, выражены сильнее. При рентгенологическом исследовании во время вдоха легочные поля видны лучше, а легочный рисунок просматривается четче. При помощи томографии (послойная рентгенография) можно получить картины отдельных глубоко лежащих слоев легкого с его бронхами и сосудами.

И н н е р в а ц и я: ветви блуждающего нерва и симпатического ствола, образующих в области корня каждого легкого легочное сплетение. Ветви легочного сплетения вокруг бронхов и сосудов проникают в толщу легкого, где образуют перибронхиальные сплетения.

К р о в о с н а б ж е н и е: артериальная кровь для питания легочной ткани, включая бронхи, поступает по бронхиальным артериям (из грудной части аорты). Бронхиальные вены являются притоками легочных вен, непарной и полунепарной вен. По легочным артериям в легкие поступает венозная кровь. Обогащаясь кислородом при газообмене, теряя углекислый газ,

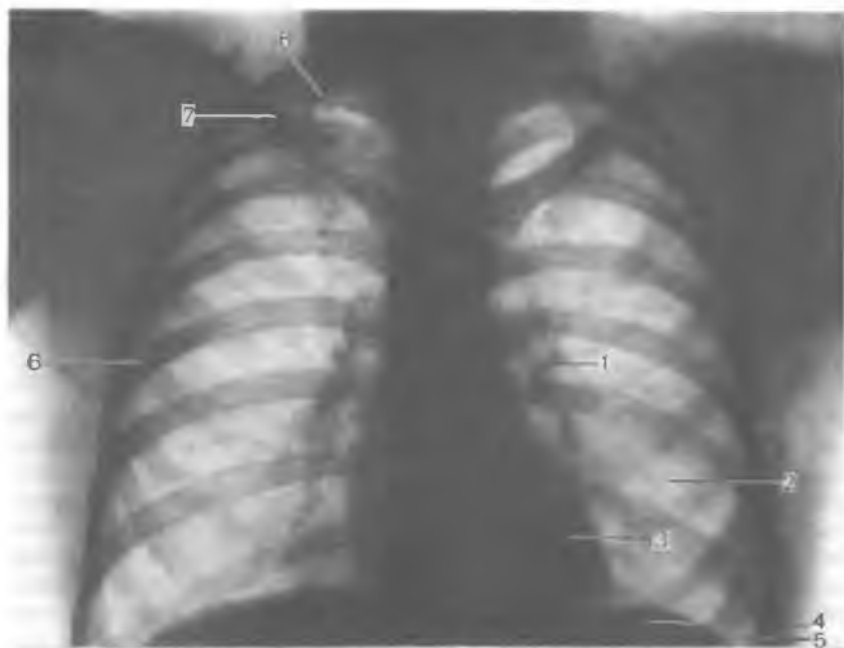

Рис. 278. Рентгенограмма легких и сердца; переднезадняя проекция.

1 — корень легкого; 2 — легкое; 3 — сердце; 4 — диафрагма (левый купол); 5 — левый реберно-диафрагмальный синус; 6 — ребра; 7 — ключица (правая); 8 — область верхушки легкого.

кровь превращается в артериальную. Артериальная кровь по легочным венам оттекает в левое предсердие.

Отток лимфы: бронхолегочные, нижние и верхние трахеобронхиальные лимфатические узлы.

ВОЗРАСТНЫЕ ОСОБЕННОСТИ ЛЕГКИХ

У новорожденного легкие имеют неправильную конусовидную форму. Верхние доли относительно небольших размеров; размеры средней доли правого легкого равны размерам верхней доли, а нижняя доля сравнительно большая. На 2-м году жизни ребенка величина долей легкого относительно друг друга становится такой же, как у взрослого человека.

Масса обоих легких у новорожденного составляет 57 г (от 39 до 70 г), объем — 67 см³. Плотность недышавшего легкого составляет 1,068 (легкие мертворожденного ребенка тонут в воде), а плотность легкого дышавшего ребенка равна 0,490. Бронхи-

альное дерево к моменту рождения в основном сформировано; на 1-м году жизни наблюдается его интенсивный рост (размеры долевых бронхов увеличиваются в 2 раза, а главных — в 1,5 раза). В период полового созревания рост бронхиального дерева снова усиливается. Размеры всех его частей к 20 годам увеличиваются в 3,5—4 раза (по сравнению с бронхиальным деревом новорожденного). У людей 40—45 лет бронхиальное дерево имеет небольшие размеры.

Возрастная инволюция бронхов начинается после 50 лет. В пожилом и старческом возрасте длина и диаметр просвета многих сегментарных бронхов немного уменьшаются, иногда появляются четкообразные выпячивания их стенок, извилистость хода.

Легочные ацинусы у новорожденного имеют небольшое количество мелких легочных альвеол. В течение 1-го года жизни ребенка и позже ацинус растет за счет появления новых альвеолярных ходов и образования новых легочных альвеол в стенках уже имеющихся альвеолярных ходов.

Образование новых разветвлений альвеолярных ходов заканчивается к 7—9 годам, легочных альвеол — к 12—15 годам. К этому времени размеры альвеол увеличиваются вдвое. Формирование легочной паренхимы завершается к 15—25 годам. В период от 25 до 40 лет строение легочного ацинуса практически не меняется. После 40 лет постепенно начинается старение легочной ткани. Сглаживаются межальвеолярные перегородки, легочные альвеолы становятся мельче, альвеолярные ходы сливаются друг с другом, размеры ацинусов увеличиваются.

В процессе роста и развития легких после рождения увеличивается их объем: в течение 1-го года — в 4 раза, к 8 годам — в 8 раз, к 12 годам — в 10 раз, к 20 годам — в 20 раз (по сравнению с объемом легких новорожденного).

Границы легких с возрастом также изменяются. Верхушка легкого у новорожденного находится на уровне I ребра. В дальнейшем она выступает над I ребром и к 20—25 годам располагается на 3—4 см выше I ребра (на 1—2 см выше ключицы). Нижняя граница правого и левого легких у новорожденного на одно ребро выше, чем у взрослого человека. По мере увеличения возраста ребенка эта граница постепенно опускается. В пожилом возрасте (после 60 лет) нижняя граница легких располагается на 1—2 см ниже, чем у людей в возрасте 30—40 лет.

Вопросы для повторения и самоконтроля

1. Назовите поверхности, края и доли правого и левого легких.
2. Расскажите о расположении щелей между долями правого и левого легких.
3. В каком порядке (сверху вниз и спереди назад) располагаются в воротах правого и левого легких главный бронх, артерия и вены?
4. Назовите сегменты каждой доли правого и левого легких.

5. Какие структуры входят в состав легочного ацинуса?
6. Расскажите о строении стенок бронхов, бронхиол и альвеол (гематоальвеолярного барьера).
7. Назовите проекцию передней и нижней границ правого и левого легких на поверхности грудной стенки, на ребра, грудину.
8. Расскажите о возрастных изменениях легких.

ПЛЕВРА И ПЛЕВРАЛЬНАЯ ПОЛОСТЬ

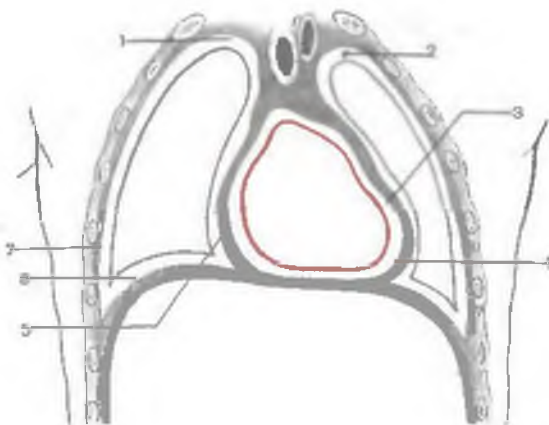
Плевра (pléura) представляет собой тонкую серозную оболочку, окутывающую каждое легкое (висцеральная плевра) и выстилающую стенки его плевральной полости (париетальная плевра) (рис. 279). Плевра образована тонкой соединительно-тканной основой, покрытой плоским эпителием (мезотелием), расположенным на базальной мембране. Клетки мезотелия плоские по форме, имеют множество микроворсинок на апикальной поверхности, незначительно развитые органеллы. Соединительнотканная основа образована чередующимися наподобие решеток слоями коллагеновых и эластических волокон; содержит отдельные пучки гладких миоцитов и незначительное количество клеток соединительной ткани.

Висцеральная (легочная) плевра (pléura viscerális, s. pulmonális) со всех сторон покрывает легкое, прочно срастается с его поверхностью, заходит в щели между долями. По передней и задней поверхностям корня легкого висцеральная плевра переходит в париетальную (медиастинальную) плевру. Книзу от корня легкого передний и задний листки висцеральной плевы образуют вертикально ориентированную складку — л е г о ч н у ю с в я з к у (lig.pulmonále), спускающуюся вплоть до диафрагмы. Эта связка расположена во фронтальной плоскости между медиальной поверхностью легкого и листком париетальной плевы, прилежащим к средостению.

Париетальная плевра (pléura parietális) представляет собой непрерывный листок, который в каждой половине грудной полости образует вместилище для легкого, срастаясь с внутренней поверхностью грудной полости и поверхностью средостения. У париетальной плевы различают реберную, медиастинальную и диафрагмальную части. **Реберная плевра (pléura costális)** покрывает изнутри внутреннюю поверхность ребер и межреберные промежутки. Спереди у грудины и сзади — у позвоночника реберная плевра переходит в медиастинальную плевру. **Медиастинальная (средостенная) плевра (pléura mediastinális)** ограничивает с латеральной стороны органы средостения, отделяя их от плевральной полости соответствующего легкого (правого или левого). Медиастинальная плевра идет от внутренней поверхности грудины спереди до боковой поверхности позвоночного столба сзади. Медиастинальная плевра сращена с перикардом, в области корня легкого она переходит в висцеральную плевру.

Рис. 279. Схема взаимоотношений плевральных полостей с полостью перикарда и грудными стенками. (Разрез во фронтальной плоскости.)

1 — правая плевральная полость; 2 — левая плевральная полость; 3 — перикардиальная полость; 4 — серозный перикард (париетальная пластинка); 5 — медиастинальная плевра; 6 — диафрагмальная плевра; 7 — реберная плевра.



Вверху на уровне головки I ребра реберная и медиастинальная плевры переходят друг в друга, образуя купол плевры (*cupula pleurae*). Спереди и медиально к куполу плевры прилежат подключичные артерия и вена. Внизу реберная и медиастинальная плевра переходят в диафрагмальную плевру. Д и а ф р а г м а л ь н а я п л е в р а (*pleura diaphragmatica*) покрывает диафрагму сверху, кроме ее центральных участков, к которым прилежит перикард.

Плевральная полость (*cavitas pleuralis*) расположена между париетальной и висцеральной плеврами в виде узкой щели, она содержит незначительное количество серозной жидкости, увлажняющей листки плевры, способствующей уменьшению трения листков висцеральной и париетальной плевры друг о друга при дыхательных движениях легких. В участках перехода реберной плевры в медиастинальную и в диафрагмальную плевру у плевральной полости имеются углубления — плевральные карманы (синусы). Они являются резервными пространствами плевральной полости, которые заполняются легкими при дыхании. П л е в р а л ь н ы е с и н у с ы (*recéssus pleurales*) могут быть местами скопления серозной или другой жидкости при заболеваниях или повреждениях легкого, плевры. *Реберно-диафрагмальный синус* (*recéssus costodiaphragmaticus*) находится в месте перехода реберной плевры в диафрагмальную. Его наибольшая глубина (9 см) соответствует уровню средней подмышечной линии. *Диафрагмально-медиастиальный синус* (*recéssus phrenicomediastinalis*) представляет собой неглубокую сагиттально ориентированную щель плевральной полости в месте перехода нижней части диафрагмальной плевры в медиастинальную. *Реберно-медиастиальный синус* (*recéssus costomediastinalis*) является небольшой щелью, расположенной при переходе переднего отдела реберной плевры в медиастинальную.

Топография плевры (см. рис. 275—277). Купол плевры расположен справа и слева на 1,5—2 см выше ключицы. Передняя и задняя границы париетальной плевры соответствуют границам правого и левого легких. Нижняя граница париетальной плевры расположена на одно ребро (на 2—3 см) ниже соответствующей границы легкого. Проходя вниз и латерально, нижняя граница реберной плевры пересекает VII ребро по средней ключичной линии, VIII ребро — по передней подмышечной, IX ребро — по средней подмышечной, X — по задней подмышечной, XI — по лопаточной линии, а на уровне XII ребра резко переходит в заднюю границу. Передние границы правой и левой реберной плевры проходят на протяжении от II до IV ребра почти параллельно друг другу, а вверху и внизу расходятся, образуя *межплевральные поля*. *Верхнее межплевральное поле* обращено вершиной книзу, располагается позади рукоятки грудины. В этом поле располагается тимус. *Нижнее межплевральное поле* имеет треугольную форму, находится позади нижней половины тела грудины и прилежащих к нему хрящей IV и V ребер. В нижнем межплевральном поле к передней грудной стенке прилежит покрытая перикардом передняя поверхность сердца.

Плебра у новорожденного тонкая, рыхло соединена с внутригрудной фасцией, подвижна при дыхательных движениях легких. Верхний межплевральный промежуток широкий (занят крупным тимусом). В плевральной полости при старении появляются сращения (спайки) между париетальным и висцеральным листками плевры. Нижняя граница плевры у пожилых людей несколько ниже, чем в возрасте 30—40 лет.

СРЕДОСТЕНИЕ

Средостение (*mediástinum*) представляет собой часть грудной полости, ограниченной грудиной спереди, позвоночником сзади, правой и левой медиастиальной плеврой с боков (рис. 280). Верхней границей средостения служит плоскость верхней апертуры грудной клетки, нижней — диафрагма. Средостение подразделяют на верхний и нижний отделы. Границей между ними является плоскость, соединяющая спереди угол грудины, а сзади — межпозвоночный диск между IV и V грудными позвонками. В верхнем отделе (**в е р х н е м с р е д о с т е н и и**) (*mediástinum supérius*) располагаются тимус, правая и левая плечеголовые вены, начальный отдел верхней полой вены, дуга аорты и начало плечеголового ствола, левой общей сонной артерии и левой подключичной артерии. В верхнем средостении находятся также трахея, соответствующие отделы пищевода, грудного лимфатического протока, симпатических стволов, блуждающих и диафрагмальных нервов. Нижний отдел средо-

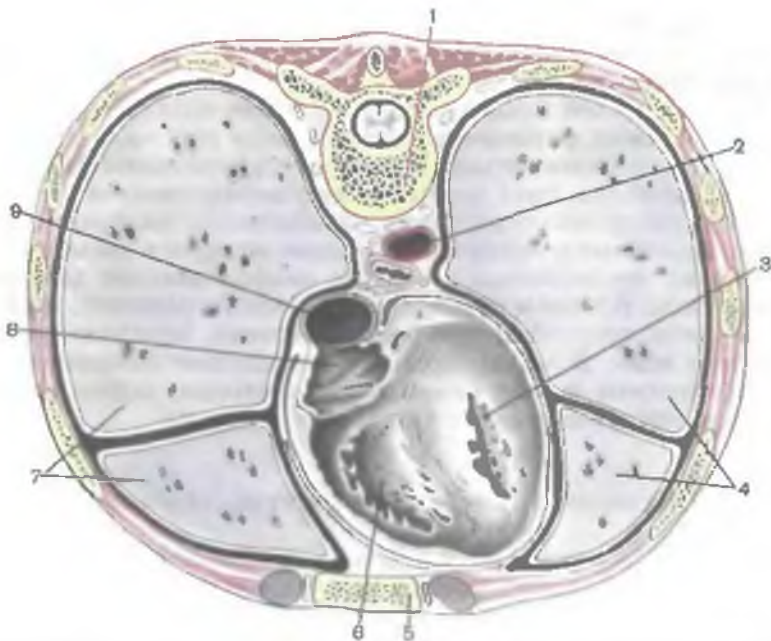


Рис. 280. Схема взаимоотношений легких и плевры с органами средостения. (Поперечный распил груди на уровне IX грудного позвонка.)

1 — тело IX грудного позвонка; 2 — грудная часть аорты; 3 — левый желудочек сердца; 4 — левое легкое; 5 — грудина; 6 — правый желудочек сердца; 7 — правое легкое; 8 — правое предсердие; 9 — нижняя полая вена.

стения (нижнее средостение — *mediástinum inférius*) включает 3 части: переднее, среднее и нижнее средостения.

Переднее средостение (*mediástinum antérius*) расположено между телом грудины спереди и передней поверхностью перикарда сзади. В этом отделе находятся внутренние грудные артерии и вены, окологрудные и предперикардиальные лимфатические узлы.

В **среднем средостении** (*mediástinum médius*) располагаются сердце с покрывающим его перикардом, начальные отделы аорты, легочного ствола, конечная часть верхней и нижней полых вен, а также главные бронхи, легочные артерии и вены, диафрагмальные нервы, диафрагмально-перикардиальные сосуды, нижние трахеобронхиальные и латеральные перикардиальные лимфатические узлы.

Заднее средостение (*mediástinum postérius*) включает органы, расположенные позади перикарда. В заднем средостении находятся грудная часть аорты, непарная и полунепарная вены, соответствующие отделы правого и левого симпатических ство-

лов, большого и малого внутренностных нервов, блуждающих нервов, пищевода, грудного лимфатического протока, позвоночные лимфатические узлы.

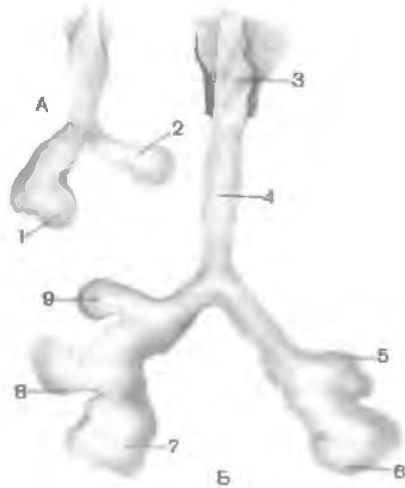
В клинической практике обычно выделяют переднее и заднее средостения, разделенные фронтальной плоскостью, проведенной через корни легких. В переднем средостении находятся сердце, перикард, дуга аорты, тимус, диафрагмальные нервы. В переднем средостении также расположены диафрагмально-перикардиальные и внутренние грудные артерии и вены, окологрудные, средостенные и верхние диафрагмальные лимфатические узлы. В заднем средостении находятся пищевод, грудная часть аорты, грудной лимфатический проток, непарная и полунепарная вены. В заднем средостении залегают блуждающие и внутренностные нервы, симпатические стволы, задние средостенные и предпозвоночные лимфатические узлы.

РАЗВИТИЕ ОРГАНОВ ДЫХАТЕЛЬНОЙ СИСТЕМЫ ЧЕЛОВЕКА

Развитие **н а р у ж н о г о н о с а** и полости носа связано с формированием висцерального скелета головы, полости рта и органов обоняния. Развитие гортани, трахеи и бронхов происходит в связи с преобразованием первичной кишки зародыша. На вентральной стенке первичной кишки, в области границы глоточной и туловищной кишок, образуется мешковидное выпячивание. Оно растет в вентрально-каудальном направлении в виде трубочки (гортанно-трахеальный выступ). Верхний, головной конец трубочки сообщается с будущей глоткой. Нижний конец гортанно-трахеального выступа на 4-й неделе эмбриогенеза делится на правое и левое выпячивания — будущие бронхи правого и левого легкого (рис. 281). Проксимальная часть гортанно-трахеального выступа дает начало развитию эпителиального покрова и желез слизистой оболочки гортани. Дистальная часть этого непарного выступа преобразуется в эпителий и железы трахеи. Правое и левое выпячивания дают начало эпителиальному покрову и железам бронхов и легких. При развитии гортани устанавливаются тесные связи между производными энтодермы (первичной кишки) и мезенхимы. Окружающая энтодерму мезенхима постепенно преобразуется в соединительно-тканые образования, хрящи, мускулатуру, кровеносные и лимфатические сосуды. Закладки будущих хрящей и мышц гортани появляются на 4-й неделе эмбриогенеза. Источником развития хрящей гортани являются вторая и третья жаберные дуги. Из общего мышечного сфинктера, расположенного кнаружи от глоточной кишки, образуются мышцы гортани. Зачатки **д о л е в ы х б р о н х о в** появляются на 5-й неделе эмбриогенеза. Они подразделяются на вторичные почкообразные выпячивания — будущие сегментарные бронхи, которые также делятся, фор-

Рис. 281. Развитие легких и дыхательных путей у зародыша человека 4—5 нед (А) и 5—6 нед (Б) (схема).

1 — правое легкое; 2 — левое легкое; 3 — гортань; 4 — трахея; 5 — верхняя доля левого легкого; 6 — нижняя доля левого легкого; 7 — нижняя доля правого легкого; 8 — средняя доля правого легкого; 9 — верхняя доля правого легкого.



мируя бронхиальное дерево. С 4-го по 6-й месяц эмбриогенеза закладываются бронхиолы, с 6-го по 9-й месяц — альвеолярные ходы и альвеолярные мешочки. К рождению ребенка и бронхиальное, и альвеолярное дерево имеет около 18 порядков ветвления. После рождения бронхиальное дерево и альвеолярное дерево продолжают расти (до 23 порядков), их структура усложняется, дифференцируется.

Источником развития висцеральной плевры является спланхноплебра, париетальная плевра развивается из соматоплевры. Между висцеральной и париетальной плеврой формируется плевральная полость.

ВАРИАНТЫ И АНОМАЛИИ ОРГАНОВ ДЫХАНИЯ, ПЛЕВРЫ И СРЕДОСТЕНИЯ

Наружный нос. Число хрящей носа варьирует, часто их количество меньше обычного. В 20 % случаев в задней части перегородки носа имеются правый и левый сошниково-носовые хрящи. Размеры и форма носа, конфигурация ноздрей очень вариабельны.

Носовая полость. Часто возле передней носовой ости в слизистой оболочке имеется слепой каналец — сошниково-носовой (якобсонов) орган. Этот орган направляется вверх и кзади, рудиментарен, является гомологом якобсонова органа позвоночных. Позади и ниже отверстия якобсонова органа иногда имеется отверстие, ведущее в слепо замкнутый резцовый (стенонов) проток. Он находится в резцовом канале и является рудиментарным образованием. Перегородка носа в 70 % случаев отклонена вправо или влево. Выраженность носовых раковин, глубина носовых ходов варьируют. Часто позади полулунной расщелины имеется дополнительное отверстие, сообщающее верхнечелюстную пазуху со средним носовым ходом.

Гортань. Хрящи гортани у различных людей (пожилых и старых) варьируют по степени их кальцификации. Конфигурация, размеры хрящей имеют значительные индивидуальные различия. Часто верхние рога у щитовидного хряща отсутствуют, встречается в его пластинке одностороннее или двустороннее отверстие диаметром 1—6 мм. Перстневидный хрящ иногда имеет дополнительный бугорок, расположенный на нижнем крае его дуги (краевой зубчик), зерновидные хрящи могут отсутствовать, удваиваться или увеличиваться в размерах. Иногда отсутствуют перстнещитовидные суставы гортани. Подвижность в суставах гортани переменчива, в разной степени выражены их связки. Наиболее изменчивы мышцы гортани. В 10 % имеется щитотрахеальная мышца, в 10 % — перстнетрахеальная и в 3 % — непарная поперечная щитовидная мышца. Очень редко встречаются латеральная надгортанно-щитовидная мышца и мышца, поднимающая щитовидную железу. В 20 % случаев имеется перстненадгортанная мышца, в 9 % — мышца, опускающая черпаловидные хрящи. Нередко (около 16 %) встречаются добавочные пучки щиточерпаловидной мышцы. В 22 % латеральная щиточерпаловидная мышца отсутствует. В передней половине гортанного желудочка с одной или с обеих сторон может присутствовать небольшая выемка — гортанный придаток (аппендикс), имеющий изменчивые форму и размеры.

Трахея. Изменчивы длина, ширина трахеи, количество хрящей в ее стенках (от 12 до 22). Форма хрящей часто имеет индивидуальные особенности. Возможно разделение трахеи на 3 главных бронха (трифуркация трахеи), иногда наблюдаются врожденные свищи трахеи, сообщения с пищеводом. Редко между перешейком щитовидной железы и трахеей имеется щитотрахеальная сумка. Редко подобная сумка располагается между аортой и трахеей (аортотрахеальная сумка).

Легкие. Легкие варьируют по форме и величине. Нередко встречаются дополнительные доли правого и левого легких (до 6 долей у легкого). Иногда верхушки легких получают самостоятельные бронхи, отходящие от главных бронхов. Крайне редко при наличии дефектов диафрагмы возможно смещение добавочных долей в брюшную полость. Индивидуально варьируют степень развития внутрилегочной соединительной ткани, количество ацинусов и их составных компонентов.

Плевра. Глубина и выраженность плевральных синусов индивидуально варьируют. В плевральной полости между париетальным и висцеральным листками плевры часто возникают спайки. В 7 % случаев правый и левый средостенные листки плевры в области переднего средостения сомкнуты на некотором протяжении позади грудины, образуют брыжейку сердца (мезокардиум).

Средостение. Иногда средостение бывает узким или необычно широким, что связано с конфигурацией грудной клетки. То-

пография органов грудной и брюшной полостей бывает резко изменена вплоть до противоположного нормальному их положению (полного или частичного).

Вопросы для повторения и самоконтроля

1. Расскажите о строении плевры и расположении ее в грудной полости.
2. Какую часть плевры называют легочной связкой?
3. Назовите плевральные синусы. Где располагается каждый синус?
4. Какую роль выполняют синусы?
5. Сравните проекцию плевры и легких на поверхность тела. В чем состоят различия нижних границ легких и плевры?
6. Какие анатомические образования расположены в средостении? На какие отделы подразделяют средостение? Какие органы находятся в каждом из этих отделов?
7. Назовите известные вам варианты и аномалии органов дыхания, плевры и средостения.

ПРЕДМЕТНЫЙ УКАЗАТЕЛЬ*

- Адиipoциты *см.* Клетки жировые
Анатомия возрастная 8
— задача 9
— макроскопическая 6
— микроскопическая 6
— нормальная 8
— патологическая 8
— пластическая 7
— развитие 10, 15
— систематическая 7
— сравнительная 8
— топографическая 7
— функциональная 7
Аномалии 7
Адвентиция *см.* Оболочка трубчатых органов наружная
Акт глотания 510
Ампула печеночно-поджелудочная 555
— прямой кишки 539, 242
Апоневроз ладонный 407, 176
— подошвенный 464, 192, 204
Аппарат(ы) дыхательный *см.* Система дыхательная
— опорно-двигательный 97
— органов 84
Аппендикс *см.* Отросток червеобразный, а также 537, 567
Артрология 208
Ассимиляция атланта 117
Астроциты 81, 22
Атлант 108, 36
Ацинус 609, 610, 271, 273
- Базофилы тканевые 54
Барьер воздушно-кровяной (аэрогема-тический) 611, 274
Блок мышц 276
Бляшки лимфоидные 533, 239
— пейеровы *см.* Бляшки лимфоидные
Борозда подвздошно-гребенчатая 453
Бронхи главные 601, 604, 270, 271
— деление на долевые бронхи 604, 605, 271
— иннервация 601
— кровоснабжение 602
— особенности возрастные 602
— дольковые 608, 271
— рентгеноанатомия 613
— сегментарные 605, табл. 25, 271
— строение 608
Брюшина 563, 254, 255
— особенности возрастные 571
— *см.* Оболочка серозная
— развитие 259
— углубления 570, 571
- Вколачивание *см.* Зубоальвеолярные соединения
Влагалище длинного сгибателя большого пальца стопы 462, 202
— прямой мышцы живота 326, 148
— сухожилия(й) мышцы большеберцовой задней 462, 201
— передней 460, 201
— пальцев стопы 466, 202
— разгибателя большого пальца стопы длинного 460, 203
— пальцев стопы длинного 460, 203
— сгибателя пальцев стопы длинного 462, 202
— синовиальное 275, 130
— фиброзное 274
Водопровод преддверия 131
— улитки 132
Волокна коллагеновые 53, 12
— мышечные поперечнополосатые, строение 67
— типы 69
— нервные 74, 20
— ретикулярные 53
— эластические 53
Вырезка межчерпаловидная 217
- Гаустры ободочной кишки 541, 243
Гемоглобин 59
Ген 38
Гепатоциты 553, 250
Геронтология 8

*Цифры полужирным шрифтом — номера рисунков.

- Гетерохроматин 37
 Гиалоплазма 31, 2
 Глабелла 141
 Глазница 151, 64
 Гландулоциты 521, 522
 Гликозаминогликаны 52
 Гликокаликс 29, 3
 Глотка 505, 208, 222
 — аномалии развития 578
 — иннервация 511
 — кровоснабжение 511
 — оболочки 507
 — особенности возрастные 510
 — свод 507, 222
 — части 506
 Голотопия 485
 Гортаноглотка 506
 Гортань 586
 — аномалии 622
 — иннервация 599
 — кровоснабжение 599
 — преддверие 586
 — оболочка фиброзно-хрящевая 597
 — особенности возрастные
 — отделы 586
 — отток лимфы 599
 — полость подголосовая 588, 263, 264
 — рентгеноанатомия 597
 — связки 591, 265, 266, 268
 — суставы 590
 — хрящи 588, 263, 265, 268
 Гранулоциты 60, 13
 Грудина 114, 41
 Губа суставная 211
 Губы 489, 210, 218
 — аномалии развития 577
- Движения головы 467
 — конечности верхней 468
 — — нижней 470
 — позвоночного столба 466
 — ребер 467
 Дерево альвеолярное 609, 273
 Диафрагма 311, 144, 224, 278
 — рта 487
 Диски межпозвоночные 218, 90
 — суставной 211, 86
 ДНК 33, 36, 38, 40
 ДНП 38
 Долька печени, строение 552, 249, 250
 Дуга подвздошно-гребенчатая 452, 196
 Дужка небно-глоточная 503, 210, 222
 — небно-язычная 503, 210
- Единица секреторная 483
- Железа(ы) 482, 207
 — дуоденальные 532
 — желудка собственные 521, 231
 — желудочные 521, 231
 — кардиальные 513, 522
 — кишечные 532, 543
 — пилорические 522
- поджелудочная 559, 253, 257, 259
 — — аномалии развития 581
 — — иннервация 562
 — — кровоснабжение 562
 — — особенности возрастные 562
 — — проток вывозной 561, 252, 253
 — — — добавочный 561
 — — часть эндокринная 561
 — рта 499, 220
 — слюнные(ая) большие 499, 220
 — — большие, аномалии развития 578
 — — малые 499
 — — околоушная 501, 220
 — — особенности возрастные 505
 — — поднижнечелюстная 502, 220
 — — подъязычная 502, 220
 — — протоки выводные 500, 220
 — — строение 500
 — смешанные 47
 — экзокринные 47, 9
 — — многоклеточные 48
 — — — классификация 49, 9
 — эндокринные 47
- Желудок 516, 208, 227, 247, 256, 257, 259
 — аномалии развития 579
 — иннервация 524
 — кровоснабжение 524
 — оболочка мышечная 523, 230, 232
 — — слизистая 519, 230
 — — — пластинка мышечная 522
 — особенности возрастные 524
 — рентгеноанатомия 524, 233
 — строение 517, 227
 — — стенки 519, 230
 — часть кардиальная 517, 227, 233, 234
 — — пилорическая 517, 227, 233, 234, 247
- Живот 315
- Запястье 184, 80
 Заслонка баугиниева 538
 Зев 488, 506
 Зубы 490, 575, 211, 212, 218
 — аномалии развития 577
 — группы 490, 211, 212
 — молочные 492
 — — сроки прорезывания 493, 214
 — — формула 493
 — постоянные 493, 215, 216
 — — сроки прорезывания 493
 — — формула 494
 — строение 491, 213
- Изгиб двенадцатиперстно-кишечный 529
 Изгиб ободочной кишки левый (селезеночный) 538, 240
 — — — правый (печеночный) 538, 240
- Канал(ы) анальный 539
 — бедренно-подколенный 453
 — бедренный 453

- голеноподколенный 458
- Грубера см. Канал голеноподколенный
- запястья лучевой и локтевой 406
- костно-фиброзные 274
- лицевой 131, 132, 53
- лодыжковый латеральный 463
- медиальный 461
- лучевого нерва 401
- мышечно-малоберцовый верхний 458
- нижний 458
- мышечно-трубный 131, 132
- паховый 327, 149
- приводящий (гунтеров) 453
- пяточный 461
- сонный 130, 131, 52, 53
- Каналец барабанной струны 131, 132
- барабанный 131, 132, 53
- сосцевидный 131, 132, 52
- Канальцы сонно-барабанные 131, 132
- Капсула суставная 210
- Кардиомиоциты 71
- Кариоплазма см. Нуклеоплазма
- Кариотека 36
- Кариотип 39
- Кисть 184, 80
- аномалии и варианты развития 206
- Кифоз 223
- Кишка двенадцатиперстная 528, 208, 224, 246, 247, 259
- ободочная восходящая 538, 208, 234, 240, 245, 256, 259
- нисходящая 539, 208, 234, 240, 245, 256, 259
- поперечная 538, 208, 234, 240, 245, 247, 256, 259
- сигмовидная 539, 208, 234, 240, 245, 256, 259
- прямая 539, 208, 234, 242, 256, 257
- слепая 535, 208, 234, 240, 241, 245, 259
- толстая 535, 240, 259
- аномалии развития 580
- иннервация 545
- кровоснабжение 546
- оболочка мышечная 543
- серозная 544
- слизистая 541
- пластинка мышечная 542, 244
- собственная 542, 244
- основа подслизистая 543
- особенности возрастные 546
- отток лимфы 546
- рентгеноанатомия 545, 245
- тонкая 526, 234
- аномалии развития 579
- иннервация 534
- кровоснабжение 534
- оболочка мышечная 533, 236
- серозная 534, 236
- слизистая 529, 236
- ворсинки кишечные 531, 236, 237
- строение 531, 238
- складки круговые 529, 235, 236
- основа подслизистая 533
- особенности возрастные 534
- отток лимфы 534
- части 528
- тощая 208, 234
- Клетка(и) 27
- адвентициальные 55
- включения 35
- грудная 229, 97
- апертуры 229, 97
- движения 230
- жировые 55
- Клара 608
- крови 59, 13
- Меркеля 78, 21
- нервные (нейроциты), виды 72, 19
- классификация 75
- назначение функциональное 76
- органеллы мембранные 31
- немембранные 34
- Ортеги 83
- Панета 532
- перикапиллярные см. Перициты
- пигментные 55
- плазматические 55
- Руже см. Перициты
- соединительной ткани 51
- строение ультрамикроскопическое 2
- транспорт веществ и мембран 35
- тучные см. Базофилы тканевые
- цитоскелет 34, 2
- Ключица 180, 75, 77
- развитие 204
- аномалии и варианты 206
- Кольцо бедренное глубокое 453, 196
- паховое глубокое 329, 149
- поверхностное 329, 149, 196, 197
- Комок жировой Биша см. Тело щеки жировое
- Комплекс Гольджи 32, 44, 2, 48, 52, 54, 62, 65
- Конечность верхняя 177
- нижняя 177
- Констриктор глотки верхний 507, 508
- нижний 508
- средний 508, 219
- Копчик 112, 39
- Кость(и) 101
- бедренная 191, 83
- аномалии и варианты 206
- развитие 205
- большеберцовая 194, 84, 188, 199
- развитие 205
- височная 127, 50, 51, 52, 53
- каналы 130, 53
- пирамида 127, 51
- развитие 174
- варианты и аномалии 176
- часть барабанная 129, 52

- чешуйчатая 130, **50**
- голени 193, **84**
- аномалии и варианты развития 206
- затылочная 123, **43, 47**
- аномалии развития 174, 175
- отверстие большое 123, **47**
- часть базилярная 123
- латеральная 124
- чешуя 124
- классификация 99, **29**
- клиновидная 120, **45, 46**
- аномалии и варианты 175
- крыло большое 122, **43**
- малое 122
- отросток крыловидный 123
- развитие 173
- тело 122
- лобковая 190, **82**
- лобная 118, **42, 43, 44**
- аномалии 175
- развитие 173
- части 119
- чешуя 118
- локтевая 184
- лучевая 184, **79**
- развитие 204
- малоберцовая 195, **84**
- развитие 205
- небная 134, **55**
- пластинки 135, **55**
- носовая 137, **43**
- варианты и аномалии развития 176
- пальцев 186
- плечевая 181, **75, 78**
- развитие 204
- плюсневые 197, **85**
- развитие 206
- подвздошная 189, **82**
- подъязычная 140, **61, 219**
- предплечья 183, **79**
- предплюсны 195, **85**
- развитие 205
- решетчатая 125, **49**
- лабиринт решетчатый 126
- пластинка перпендикулярная 126
- развитие 174
- варианты и аномалии 176
- седалищная 191, **81**
- скелета 97
- скуловая 137, **43, 59**
- варианты и аномалии развития 176
- слезная 137, **43, 58**
- строение 101, **30**
- тазовая 187, **82**
- развитие 205
- аномалии и варианты 206
- теменная 124, **43, 48**
- развитие 174
- варианты и аномалии 176
- туловища, возрастные особенности 114
- аномалии развития 117
- черепа, соединения непрерывные 214
- прерывные 216
- Крестец 111, **39**
- Крипты см. Железы кишечные
- Кровь 58
- Лакуна мышечная 452, **196**
- сосудистая 452, **196**
- Лейкоциты 60
- зернистые см. Гранулоциты
- незернистые 61
- Легкие аномалии 622
- иннервация 613
- кровоснабжение 613
- особенности возрастные 614
- развитие 620, **281**
- рентгеноанатомия 613, **278**
- скелетотопия 611, **275—277**
- строение 603, **270**
- топография 611
- Ленты ободочной кишки 540, **240, 243**
- Лизосомы 32, **2**
- Лимфоциты 55, **62**
- Линии(я) для определения проекции границ органов 26
- живота белая 317, 326, **145, 148**
- межостистая 485
- межреберная 485
- Лоб 141
- Лопатка 178, **76**
- развитие 204
- аномалии и варианты 206
- Лордоз 223
- Люмбализация 117
- Макрофаги 54
- Макрофагоциты см. Макрофаги
- Мезотелий 485
- Мезотелиоциты 43
- Мезотендинит 275
- Мейоз 41
- Мембраны(а) атлантозатылочные 221
- голени межкостная 260
- синовиальная 211, **86**
- фиброзная 210, **86**
- щитоподъязычная 591, **265, 266**
- Мениск суставной 211
- Миндалина глоточная 506, **209**
- особенности возрастные 511
- небная 503, **209, 210**
- особенности возрастные 505
- трубная 507
- особенности возрастные 511
- язычная 217
- Миоциты гладкие 70, **18**
- Митоз 39, 40, **5**
- Митохондрии 33, **2**
- Моноциты 61
- Мышцы(а) антагонисты 276
- аутохтонные 281
- бедра двуглавая 415, 431, **179, 183, 184**

- квадратная 413, 428, **183, 184**
- прямая 415, 429, **185, 187, 195**
- четырехглавая 414, 429, **178, 185**
- широкая латеральная 414, 430, **195**
- медиальная 414, 430, **185, 187**
- промежуточная 415, 430
- близнецовые верхняя и нижняя 412, 423, **183, 184**
- большеберцовая задняя 418, 441, **189, 190, 199**
- передняя 418, 435, **178, 188, 195, 199**
- варианты и аномалии развития 283
- височная 360, **157, 158**
- височно-теменная 351, 354
- вращатели шеи, груди и поясницы 288, 300
- выпрямляющая позвоночник 286, 296, **139**
- глаза круговая 351, 355, **155**
- глотки **табл. 24**
- голени 417, 435, **188, 189, 190**
- трехглавая 417, 437, **189, 199**
- головы длинная 333, 341
- косая верхняя 288, 303, **140**
- нижняя 288, 303, **140**
- прямая задняя большая 288, 302, **140**
- малая 288, 303, **140**
- латеральная 333, 341
- передняя 333, 341
- ременная 286, 294, **138**
- голосовая 592, 593, **264, 267**
- гордецов 351, 354, **155**
- гортани 591, **табл. 26, 266**
- гребенчатая 416, 434, **178, 185, 187**
- груди 305
- поперечная 306, 311
- грудино-ключично-сосцевидная 330, 334, **150, 154**
- грудино-подъязычная 331, 338, **150, 151**
- грудино-щитовидная 331, 339, **151**
- грудная большая 305, 307, **141**
- малая 306, 307, **141, 142**
- грушевидная 412, 424, **181, 182, 183, 184**
- двубрюшная 330, 335, **150, 151**
- дельтовидная 367, 375, **159, 160**
- длиннейшая 287, 297, **139**
- жевательные 348, 359, **156, 220**
- живота 318
- косая внутренняя 318, 321, **146, 148, 149**
- наружная 318, 320, **145, 148, 149**
- поперечная 318, 322, **149**
- прямая 319, 323, **145, 146, 148, 149**
- запирательная внутренняя 412, 423, **181, 182, 183**
- наружная 413, 428, **182**
- затылочно-лобная 350, 351, **154, 156**
- зубчатая задняя верхняя 286, 292, **138**
- нижняя 286, 292, **137, 138**
- передняя 306, 308, **142**
- икроножная 417, 437, **178, 195**
- камбаловидная 417, 439, **178, 190, 195**
- кисти 373, 390, **167, 168**
- клювовидно-плечевая 368, 378, **160**
- конечности верхней 366, **табл. 20**
- нижней **табл. 21, 178, 179**
- круглая большая 367, 376, **159, 160, 161**
- малая 367, 376, **159, 161**
- крыловидная латеральная 362, **157, 158**
- медиальная 361, **158**
- ладонная длинная 369, 383
- короткая 373, 393, **168**
- лестничная задняя 332, 339, **151, 153**
- передняя 332, 340, **150, 151, 153**
- средняя 332, 340, **150, 151**
- локтевая 369, 380
- лопаточно-подъязычная 331, 338, **150, 151**
- малоберцовая длинная 419, 441, **178, 199**
- короткая 419, 442, **178, 190, 199**
- межкостные ладонные 374, 394
- тыльные 374, 395, **166**
- подошвенные 421, 448, **193, 194**
- тыльные 421, 449, **191, 194**
- межпоперечные поясницы, груди и шеи 288, 301
- межреберные внутренние 306, 309, **143**
- наружные 306, 309, **143**
- мимические 348, 351
- многораздельные 287, 300
- надостная 367, 375, **159, 161**
- надподъязычные 330, 335
- названия 271
- напрягающая небную занавеску 503, **221**
- небно-глоточная 504, 509, **221**
- небно-язычная 504, **221**
- носовая 352, 356
- окружающие глазную щель 351, 355
- отверстие рта 352, 356, **154, 155**
- опускающая губу нижнюю 352, 357, **154, 155**
- перегородку носа 352, 356
- угол рта 352, 357, **154, 155, 156**
- остистая 287, 298, **139**
- отводящая большой палец кисти, длинная 372, 389, **164, 165**
- короткая 373, 391, **167, 168**
- стопы 420, 445, **192, 193, 204**
- мизинец (кисти) 374, 393, **168**
- стопы 420, 446, **192, 204**
- перстнечерпаловидная задняя 592, 593, **266, 267**
- латеральная 592, 593, **266, 267**
- перстнещитовидная 592, 593, **264, 266**
- пирамидальная 319, 323, **145, 149**

- плеча 366, 368, 378, 161
- двуглавая 368, 378, 160
- трехглавая 368, 379, 159, 160
- плечевая 368, 379, 159
- плечелучевая 369, 382, 162
- плечевого пояса 366, 367, 159
- подбородочная 353, 357, 155
- подбородочно-подъязычная 331, 337
- подбородочно-язычная 497, 498, 219
- подвздошная 412, 422, 180, 185
- подвздошно-поясничная 412, 422, 178, 180, 187, 196
- подвздошно-реберная 287, 297, 139
- подзатылочные 288, 301, 140
- подключичная 306, 307, 142
- подколенная 417, 439, 190
- подлопаточная 367, 377, 160
- поднимающая верхнюю губу 353, 358, 154, 155
- лопатку 286, 291
- небную занавеску 503, 221
- ребра 301
- угол рта 353, 358, 155
- подостная 367, 375, 159, 161
- подошвенная 417, 439
- подошвы квадратная 421, 447
- стопы 420, 443, 192, 193
- подреберные 306, 311
- подъязычно-язычная 497, 498, 219
- полуперепончатая 415, 431, 179, 183, 184, 186
- полусухожильная 415, 431, 179
- поперечно-остистая 287, 299, 139
- портняжная 414, 428, 178, 185
- поясничная большая 412, 422, 180, 185
- малая 422, 180
- поясницы квадратная 319, 324, 147
- предплечья 369, 380, 162
- приводящая большая 416, 434, 180, 183, 185, 187
- длинная 416, 434, 178, 187
- короткая 416, 434, 180
- большой палец кисти 373, 393, 168
- стопы 420, 445, 193
- противопоставляющая большой палец кисти 373, 391, 168
- мизинец (кисти) 374, 393, 167, 168
- (стопы) 421, 446
- развитие 280
- разгибающие позвоночный столб 466
- расположение 271
- ромбовидные большая и малая 285, 292, 137
- рта круговая 352, 356, 155
- свободной части нижней конечности 414, 178, 179
- сгибающие позвоночный столб 467
- синергисты 276
- скуловая большая 353, 358, 154, 155
- малая 353, 358, 154, 155
- смежа 353, 359, 154, 155
- сморщивающая бровь 351, 355
- спины 284, табл. 15
- глубокие 286, 294, 139
- поверхностные 285, 289, 137
- широчайшая 285, 291, 136, 137
- строение 269, 270
- таза 412, 422, 178, 179
- тонкая 416, 433, 178, 185, 187
- трапецевидная 285, 289, 137, 154
- трубно-глоточная 508, 509
- тыла стопы 442, 191
- ушная верхняя 353, 359, 154
- задняя 353, 359, 154
- передняя 353, 359
- ушной раковины 353, 359
- формы 271
- характеристика функциональная 277, 131
- челюстно-подъязычная 331, 337, 150, 151, 209
- червеобразные 374, 394, 421, 447, 162, 167, 192, 204
- черпаловидная косая 593, 594, 266
- поперечная 592, 594, 266
- черпалонадгортанная 595, 594, 266
- шеи глубокие 332, 339
- длинная 332, 340, 153
- поверхностные 329, 330, 150, 151
- подкожная 330, 334
- подподъязычные 331, 335, 338
- ременная 286, 296, 138
- шилоглоточная 508, 509, 219, 222, 223
- шилоподъязычная 331, 337, 151
- шилоязычная 497, 498, 219
- щечная 353, 358, 155, 156, 157, 158, 220
- щитоподъязычная 332, 339, 151
- щиточерпаловидная 593, 264, 266
- внутренняя см. Мышца голосовая
- ягодичная большая 412, 425, 179, 183
- малая 413, 426, 183, 184
- средняя 413, 426, 183, 185
- языка вертикальная 498
- поперечная 498
- продольная верхняя 498
- нижняя 498, 219
- скелетные 497, 219
- собственные 498, 219
- языка 503, 221
- Надгортанник 590, 209, 217, 222, 263—265, 267
- Надколенник 192, 83, 188, 195
- развитие 205
- Надкостница 103, 33
- Надчревьё 316, 385
- области 486
- Напрягатель широкой фасции 413, 426, 178
- Небо, аномалии развития 577
- костное 159
- мягкое 503, 209, 210
- твердое 503, 210

- особенности возрастные 504
- Нейроглия 81, 22
- Номенклатура анатомическая международная 9
- Нос наружный, строение 582
- хрящи 582, 260
- Носоглотка 506
- Нуклеоплазма 37
- Нуклеосома 38

- Область(и) мезогастральная см. Чревьё
- обонятельная 584
- подмышечная 396
- подчревная см. Подчревьё
- шеи 346
- эпигастральная см. Надчревьё
- Оболочка мышечная, строение 484
- серозная 485
- слизистая, строение 480, 206
- трубчатых органов наружная 485
- Олигодендроциты 83
- Онтогенез 85
- постнатальный 92
- Орган(ы) 84
- внутренние 479
- паренхиматозные 479
- положение интраперитонеальное 564
- мезоперитонеальное 564
- экстраперитонеальное 564
- полые 479
- Основа подслизистая 482, 206
- Основание черепа внутреннее 146, 63
- отверстия в нем
- наружное 142, 62
- отверстия в нем 144, 62
- Остеогенез 105
- Остеокласты 64, 66
- Остеоциты 65
- Ось вертикальная 25, 1
- сагиттальная 26, 1
- фронтальная 26
- Отверстия(е) грушевидные верхнее и нижнее 451
- илеоцекальное 537
- Отросток(ки) альвеолярный 134, 54
- верхнечелюстной 136, 56
- височный 138, 59
- глазничный 136, 55
- клиновидный 136, 55
- лобный 134, 138, 54, 59
- небный 134, 54
- пирамидальный 136, 55
- решетчатый 136, 56
- сальниковые 541, 243
- скуловой 134, 54
- слезный 136, 56
- червеобразный 537, 208, 234, 241
- отверстие 538

- Пазуха верхнечелюстная (гайморова) 158, 212
- гайморова см. Пазуха верхнечелюстная
- клиновидная 159
- лобная 158, 65, 68, 209, 261
- Панкреатоцит 560
- Перегородка(и) голени межмышечная задняя 457, 199
- передняя 457, 199
- межмышечные 274
- латеральная 454, 198
- медиальная 454, 198
- Перимизий 269
- Перепонки межкостные 209
- Перехваты Ранвье 75, 20
- Перитендиний 269
- Перициты 55
- Пероксиомы 32
- Печень 548, 234, 246, 247, 256, 257, 259
- аномалии развития 580
- вдавления 551, 247
- ворота 550, 247
- доли 549, 551, 552, 246, 247
- иннервация 557
- края 548
- кровоснабжение 557, 249
- особенности возрастные 558
- отток лимфы 557
- поверхности 548, 247
- протоки 554
- связки 256
- сегменты 552, 248
- сектора 552
- Пигментоциты см. Клетки пигментные
- Пиноцитоз 28
- Пищевод 511, 208, 209, 222, 224, 232, 247
- аномалии развития 578
- иннервация 515
- кровоснабжение 515
- оболочка мышечная 514, 225
- слизистая 513, 225, 229
- основа подслизистая 513
- особенности возрастные 515
- отток лимфы 515
- часть брюшная 513, 224
- грудная 511
- шейная 511
- Пластинки фасции 273
- Плевра, аномалии 622
- висцеральная (легочная) 616
- диафрагмальная 617, 279
- медиастинальная 616, 279
- париетальная 616, 275—277, 279
- реберная 616, 279
- топография 618
- Плазма крови 58
- Плазмолемма см. Цитолемма
- Плазмоциты см. Клетки плазматические
- Плод 85
- Плоскость горизонтальная 25, 1
- сагиттальная 25, 1
- срединная 24
- фронтальная 25, 1
- Поверхности суставные 210

- Подчревьe 316, 485
 — области 486
 Позвонок(ки) 107
 — грудные 109
 — осевой 109, 37
 — поясничные 110, 38
 — строение 107, 34
 — шейные 108, 35
 Позвоночник *см.* Столб позвоночный
 Показатели человека антропометрические 9
 Полость брюшинная 563, 254
 — синусы 570
 — этаж верхний 568
 — нижний 570
 — живота 562
 — носа 155, 583, 65, 261
 — носовые ходы 158, 583, 209
 — кровоснабжение 585
 — оболочка слизистая 584
 — иннервация 585
 — особенности возрастные 585
 — пазухи придаточные 158
 — рентгеноанатомия 585
 — плевральная 617, 279
 — мышечная 398
 — рта 487, 209, 210
 — особенности возрастные 504
 — суставная 211, 86
 Поля желудочные 519, 231
 — межплевральные 618
 Пояс конечностей верхних 178
 — нижних 187, 81
 Преддверие рта 488, 209
 Пронатор квадратный 371, 385, 163
 — круглый 369, 383, 162
 Проприорецепторы 79
 Пространство(а) заглотоочное (клетчаточное) 506
 — Диссе *см.* Пространство перисинусоидальное
 — клетчаточные верхней конечности 396, 399
 — височно-крыловидное 365
 — височной области глубокое 365
 — головы 363, 365
 — околотоочное 365
 — шеи 345
 — перисинусоидальное 553
 Проток желчный общий 234, 554, 246, 251, 252, 253
 Процесс голосообразования 597
 Пузырь желчный 557, 234, 247, 251, 252
 — аномалии развития 580
 — особенности возрастные 559
 Пути дыхательные верхние и нижние 581
 Пясть 186, 80
 Работа мышц 278
 Разгибатель большого пальца кисти
 — длинный 372, 390, 164, 165
 — короткий 372, 390, 164, 165
 — стопы длинный 419, 436, 188, 191
 — короткий 419, 443, 188, 191, 200
 — запястья короткий 371, 386, 165
 — локтевой 372, 389, 164
 — лучевой длинный 371, 386, 164, 165
 — мизинца 372, 388, 164
 — пальца указательного 373, 390, 165
 — пальцев 371, 388, 164
 — стопы длинный 418, 436, 188, 178, 199
 — короткий 419, 442, 191
 Раковина носовая верхняя 126, 209, 261
 — нижняя 136, 56, 209, 261
 — средняя 126, 209, 261
 Ребра 112, 40
 Рецепторы 76, 78, 21
 Рибосомы 34, 2
 Ротоглотка 506
 Рычаг равновесия 279, 132
 — силы 279, 133
 — скорости 279, 134
 Сакрализация 117
 Сальник 566, 259
 — большой 541
 — особенности возрастные 571
 Свод черепа 141, 68
 Связки(а) 209
 — акромиально-ключичная 232, 99
 — атланта крестообразная 222
 — поперечная 221, 92, 93
 — внекапсульные 210
 — внутрикапсульные 210
 — выйная 220
 — головки ребра внутрисуставная 227
 — лучистая 227, 95
 — голосовые 597, 268
 — грудино-ключичная 231, 98
 — грудино-реберная внутрисуставная 228
 — лучистые 228, 96
 — грудного отдела позвоночного столба 220, 91
 — диафрагмально-селезеночная 568
 — желтые 219, 89, 91
 — желудочно-диафрагмальная 568
 — желудочно-ободочная 518
 — желудочно-селезеночная 518, 568, 256
 — клиновидно-нижнечелюстная 215
 — клювовидно-акромиальная 232, 99
 — клювовидно-ключичная 232
 — крестцово-копчиковые 220
 — межключичная 231, 98
 — межпоперечные 220, 91
 — надколенника 429
 — надколенника поддерживающие латеральная и медиальная 430
 — перстнетрахеальная 591
 — перстнещитовидная срединная 591, 265, 266

- печени венечная 549
- круглая 549, **246, 247**
- серповидная 548, 566, **256**
- печеночно-двенадцатиперстная 549
- печеночно-желудочная 518, 549, 566, **256, 257**
- подвешивающая двенадцатиперстную кишку 529
- реберно-ключичная 231, **98**
- собственно лопатки 232, **99**
- шилонижнечелюстная 215, **88**
- щитонадгортанная 591, **265**
- щитоподъязычные 591, **265**
- срединная 591, **265**
- Сгибатель большого пальца кисти
 - длинный 371, 385, **162**
 - короткий 373, 392, **168**
 - стопы длинный 418, 440, **189, 190, 199, 204**
 - короткий 420, 445, **192, 193, 204**
 - запястья локтевой 370, 384, **162**
 - лучевой 369, 383, **162**
 - мизинца (кисти) короткий 374, 394, **168**
 - стопы короткий 421, 446, **192**
 - пальцев (кисти) глубокий 370, 385, **162**
 - поверхностный 370, 384, **162**
 - (стопы) длинный 417, 440, **189, 190, 199**
 - короткий 421, 446, **192, 204**
- Сегменты бронхолегочные 606, **272**
- Сеть эндоплазматическая 31
- Симфиз 210, 218, **86**
 - лобковый 248, **109**
- Синдесмоз 209, **86, 214**
 - межберцовый 245, 259
- Синтопия 485
- Синусы плевральные 617
- Синхондроз 209, **86**
 - каменисто-затылочный 214
 - клиновидно-затылочный 214
- Система дыхательная 581
 - органов 84
 - пищеварительная, строение 487, **208**
- Скелет 98, **28**
- Скелетотопия 485
- Складки(а) желудка 519, **229**
 - неба поперечные 211
 - пупочные 565, **255**
 - черпалонадгортанная 209, 217, **222**
 - язычно-надгортанная 217
- Сколиоз 223
- Соединения зубоальвеолярные 209
 - костные 210
 - межклеточные 30
 - позвонков 218, **89**
 - ребер с грудиной 228, **96**
 - синовиальные *см.* Суставы
 - фиброзные 208
 - хрящевые 209
- Сосочек двенадцатиперстной кишки
 - большой 529
 - малый 529
 - резцовый 211
 - фатеров *см.* Сосочек двенадцатиперстной кишки большой
- Сошник 136, **57**
- Сплетение ауэрбаховское *см.* Сплетение нервное межмышечное
 - мейсснеровское *см.* Сплетение нервное подслизистое
 - нервное межмышечное 484, 543
 - подслизистое 482, 543
- Средостение 618, **280**
 - аномалии 622
 - части 619
- Столбы заднепроходные (анальные) 541, **242**
 - позвоночный 106, 223, **94**
 - движения 225
- Стопа 195, **85**
 - аномалии и варианты развития 207
- Сумка кожная бугристости большеберцовой кости 456
 - мышцы бедра двуглавой верхняя 431
 - сухожильная нижняя 431
 - печеночная 569
 - подкожная лодыжки латеральной 459
 - медиальной 459
 - поднадколенниковая 456
 - преднадколенниковая 456
 - подфасциальная преднадколенниковая 456
 - преджелудочная 569
 - сальниковая 569, **257**
 - углубления 569
 - синовиальная 276
 - мышцы грушевидной 424
- Супинатор 372, 389, **162, 165**
- Сурфактант 611, **274**
- Сустав(ы) 210, **87**
 - акромиально-ключичный 232, **99**
 - атлантозатылочный 221
 - атлантоосевой латеральный 222, **93**
 - срединный 221, **92, 93**
 - биомеханика 213
 - височно-нижнечелюстной 215, **88**
 - голеностопный 245, 260, **121**
 - головки ребра 227
 - гороховидной кости 240, **106**
 - грудино-ключичный 231, **98**
 - грудино-реберные 228
 - дугоотростчатые 219, **90**
 - запястно-пястные 240, **106**
 - кистевые 243
 - классификация анатомическая 211
 - биомеханическая 212
 - клиноладьевидный 247, 264
 - коленный 245, 254, **116, 118, 119, 120**
 - крестцово-копчиковый 220
 - крестцово-подвздошный 245, 248, **110**
 - локтевой 236, **103, 104**
 - лучезапястный 240, **106**