

М. Р. САПИН, З. Г. БРЫКСИНА

АНАТОМИЯ  
И ФИЗИОЛОГИЯ  
ДЕТЕЙ И  
ПОДРОСТКОВ

*Рекомендовано*

*Учебно-методическим объединением вузов РФ  
по педагогическому образованию в качестве  
учебного пособия для студентов высших  
педагогических учебных заведений*

2 е издание, стереотипное

Москва  
  
ACADEMIA  
2002

УДК 611/612(075.8)

ББК 28.706/707.3

С 19

**Рецензенты:**

доктор медицинских наук, профессор,  
академик РАМН *Н. Н. Боголепов*;

доктор медицинских наук, профессор,  
член-корреспондент РАМН *Л. Л. Колесников*

**Сапин М. Р., Брыксина З. Г.**

С 19      **Анатомия и физиология детей и подростков. Учеб. пособие для студ. пед. вузов. – М.: Издательский центр «Академия», 2002. – 456 с.: 8 л. ил.: ил.**

**ISBN 5-7695-0905-8**

В учебном пособии представлена анатомия человека как целостная биологическая система, раскрыты основные закономерности роста и развития организма человека. Показано соответствие физических нагрузок функциональным возможностям организма, описаны возможные функциональные нарушения у детей и подростков и их коррекция.

УДК 611/612(075.8)

ББК 28.706/707.3

**ISBN 5-7695-0905-8**

© Сапин М. Р., Брыксина З. Г., 2000

© Издательский центр «Академия», 2000

## ВВЕДЕНИЕ

**Анатомия и физиология** относятся к биологическим наукам, они являются основными дисциплинами при теоретической и практической подготовке биологов и медицинских работников. В то же время каждый грамотный человек хотя бы в общих чертах должен знать о строении и основных функциях своего тела, своего организма, отдельных его органов. Такого рода знания могут оказаться весьма полезными, если в непредвиденных обстоятельствах потребуется оказать экстренную помощь пострадавшему. Поэтому уже в школьные годы, наряду с биологией — наукой о всем живом, изучаются анатомия и физиология человека как представителя животного мира, занимающего в нем особое место. Человек отличается от животных не только своим более совершенным строением, но и развитием мышления, наличием членораздельной речи, интеллектом, которые определяются комплексом социальных условий жизни, общественными взаимоотношениями, общественно-историческим опытом. Труд и социальная среда изменили биологические особенности человека.

Таким образом, анатомия и физиология являются частью биологии, как и человек — частью животного мира.

**Анатомия человека** — это наука о формах и строении, происхождении и развитии человеческого организма. Анатомия изучает внешние формы и пропорции тела человека, его частей, отдельные органы, их конструкцию, микроскопическое и ультрамикроскопическое строение. Анатомия рассматривает строение тела человека, его органов в различные периоды жизни, от внутриутробного периода и до старческого возраста, исследует особенности организма в условиях воздействия внешней среды.

**Физиология** изучает функции живого организма, его органов и систем, клеток и клеточных ассоциаций, процессы их жизнедеятельности. Физиология исследует функциональные взаимосвязи в теле человека в различные возрастные периоды и в условиях изменяющейся внешней среды. Необходимо отметить, что невозможно понять функции без знания строения тела человека, его анатомии. Также нельзя представить себе все особенности, закономерности его строения без изучения функций. Прогресс анатомии и физиологии как наук связан с развитием молекулярной биологии, генетики, физики, химии (биохимии).

Следует заметить, что функциональная анатомия изучает строение тела человека по частям, последовательно рассматривая строение отдельных органов, систем. Физиология исследует функции, в выполнении которых участвуют те или другие органы, части тела. Анализируя особенности строения тела человека и его функции, анатомия и физиология в итоге изучают целостный человеческий организм.

Анатомия и физиология человека являются основой для изучения ряда других биологических дисциплин: антропологии, гистологии (от греч. *hýstos* — ткань), цитологии (от греч. *kýtos* — клетка), эмбриологии (от греч. *embryón* — зародыш). Все эти дисциплины в различное время сформировались в недрах анатомии, а затем отделились от нее благодаря появлению и совершенствованию новых методов исследования (световой и электронной микроскопии, экспериментальной биологии и медицины).

Современные анатомия и физиология широко пользуются результатами экспериментов на животных, что позволяет понять резервные возможности органов и тканей, механизмы приспособительных процессов.

Человеческий организм, состоящий из клеток, тканей, органов, их систем и аппаратов, представляет собой целостную биологическую систему, в которой структуры и функции находятся в единстве. Для понимания строения и функций тела человека необходимо знание его происхождения как вида в антропогенезе (от греч. *ánthropos* — человек, *genésis* — развитие), основных этапов эволюционного развития в животном мире в филогенезе (от греч. *phýlon* — род), закономерностей индивидуального развития человека в онтогенезе (от греч. *ónthos* — сущее) от зачатия до смерти.

Знание анатомии и физиологии дает возможность понять течение процессов в организме, взаимосвязи человека с внешней средой, природой и животным миром, объяснить происхождение вариантов телосложения, пороков развития, различных уродств, а также изменений, возникших в результате различных заболеваний.

Анатомия и физиология изучают практически здоровых людей, у которых строение и функции не нарушены.

В то же время существует и н д и в и д у а л ь н а я и з м е н ч и в о с т ь (варианты «нормы») в виде наиболее часто встречающихся случаев (рост, масса тела, органов, интенсивность обменных процессов и др.). Резко выраженные отклонения от «нормы» называются а н о м а л и я м и (от греч. *anómalia* — неправильность). Аномалии, имеющие внешние проявления, искажающие внешний облик человека, называют у р о д с т в а м и (недоразвитие конечностей, черепа и др.). Различного рода уродства, их происхождение и строение изучает наука т е р а т о л о г и я (от греч. *téras* — урод).

Современная анатомия и физиология тщательно исследуют изменения и процессы, происходящие в организме человека в различные возрастные периоды.

Раскрывая основные закономерности развития человека в эмбриогенезе, а также детей в различные возрастные периоды, анатомия и физиология дают важный материал для педагогов, психологов, воспитателей и гигиенистов.

Эффективность воспитания и обучения находится в тесной зависимости от того, в какой мере учитываются анатомо-физиологические особенности детей и подростков. Особого внимания заслуживают периоды развития, для которых характерна наибольшая восприимчивость к воздействиям тех или иных факторов, а также периоды повышенной чувствительности и пониженной сопротивляемости организма.

Знание возрастных анатомо-физиологических особенностей необходимо при физическом воспитании, для определения эффективных методов обучения.

# ОСНОВНЫЕ ЭТАПЫ ИНДИВИДУАЛЬНОГО РАЗВИТИЯ ЧЕЛОВЕКА

При изучении развития человека, его индивидуальных и возрастных особенностей в анатомии и других дисциплинах руководствуются научно обоснованными данными о возрастной периодизации. Схема возрастной периодизации развития человека, учитывающая анатомические, физиологические, социальные факторы, была принята на VII конференции по проблемам возрастной морфологии, физиологии и биохимии (1965). В ней выделяется двенадцать возрастных периодов (табл. 1).

Т а б л и ц а 1

**Возрастные периоды жизни человека**

Период	Возраст
1. Внутриутробный эмбриональный плодный	0—8 нед 9 нед — 9 мес
2. Новорожденный	1—10 дней
3. Грудной возраст	10 дней — 1 год
4. Раннее детство	1—3 года
5. Первое детство	4—7 лет
6. Второе детство	8—12 лет (мальчики) 8—11 лет (девочки)
7. Подростковый возраст	13—16 лет (мальчики) 12—15 лет (девочки)
8. Юношеский возраст	17—21 год (юноши) 16—20 лет (девушки)

9. Зрелый возраст	
1-й период	22—35 (мужчины) 21—35 (женщины)
2-й период	36—60 (мужчины) 36—55 (женщины)
10. Пожилой возраст	61—74 года (мужчины) 56—74 года (женщины)
11. Старческий возраст	75—90 лет (мужчины и женщины)
12. Долгожители	90 лет и старше

**Индивидуальное развитие**, или развитие в онтогенезе, происходит во все периоды жизни — от зачатия до смерти. В онтогенезе человека выделяют два периода: *до рождения* (*внутриутробный, пренатальный* — от греч. *patos* — рожденный) и *после рождения* (*внеутробный, постнатальный*).

## ПРЕНАТАЛЬНЫЙ ОНТОГЕНЕЗ

Для понимания индивидуальных особенностей строения тела человека необходимо познакомиться с развитием человеческого организма во внутриутробном периоде. Дело в том, что каждый человек имеет свои индивидуальные особенности внешнего облика и внутреннего строения, наличие которых определяется двумя факторами. Это наследственность, черты, унаследованные от родителей, а также результат влияния внешней среды, в которой человек растет, развивается, учится, работает.

Во внутриутробном периоде, от зачатия и до рождения, в течение 280 суток (9 календарных месяцев) зародыш (эмбрион) располагается в теле матери (от момента оплодотворения и до рождения). В течение первых 8 недель происходят основные процессы формирования органов, частей тела. Этот период получил название эмбрионального (зародышевого), а организм будущего человека — *эмбрион* (*зародыш*). С 9-недельного возраста, когда начинают обозначаться основные внешние человеческие черты, организм называют *плодом*, а период — *плодным* (*фетальным* — от греч. *fetus* — плод).

Развитие нового организма начинается с процесса оплодотворения (слияния сперматозоида и яйцеклетки), которое происходит обычно в маточной трубе. Слившиеся половые клетки образуют качественно новый одноклеточный зародыш — *зиготу*,

На нижней поверхности лобной доли параллельно продольной щели мозга проходит обонятельная борозда, к которой снизу прилегают обонятельная луковица и обонятельный тракт, продолжающийся в обонятельный треугольник. Между продольной щелью мозга и обонятельной бороздой расположена прямая извилина. Латеральнее от обонятельной борозды лежат глазничные извилины. На нижней поверхности височной доли коллатеральная борозда отделяет медиальную затылочно-височную извилину от парагиппокампальной. Затылочно-височная борозда отделяет латеральную затылочно-височную извилину от одноименной медиальной извилины.

**Кора полушарий большого мозга. Строение коры.** Кора образована серым веществом, которое лежит по периферии (по поверхности) полушарий большого мозга и составляет его плащ. Толщина коры в различных участках полушарий колеблется от 1,3 до 5 мм. Кортикальные формации разделяют на древнюю, старую и новую кору. *Новая кора (неокортекс)* составляет основной объем плаща и занимает у человека 96 %. Критерием выделения новой коры является шестислойное ее строение. *Старая кора (архикортекс)*, сохранившаяся на медиальной и нижней поверхности полушарий, по структурной организации сходна с нижними слоями новой коры.

*Древняя кора (палеокортекс)* занимает небольшие области, лежащие на базальной поверхности лобных долей. Она представлена, в основном, обонятельными луковицами, обонятельным треугольником, передним продырявленным веществом, прозрачной перегородкой.

В обонятельных луковицах нейроны распределены слоями, луковицы получают информацию от нейронов слизистой оболочки носовой полости. Эфферентные волокна клеток обонятельных луковиц образуют обонятельный тракт. В области обонятельного треугольника волокна обонятельного тракта разделяются на медиальную, среднюю и латеральную обонятельные полоски. Волокна медиальной полоски направляются к нейронам прозрачной пластинки, средняя заканчивается в области переднего продырявленного вещества, латеральная идет к нейронам миндалевидного ядра. Старая кора в мозге человека представлена формациями гиппокампа и зубчатой извилины, занимающими медиальные отделы полушарий. По периферии они окружены промежуточной корой, отделяющей старую кору от новой. Гиппокамп и зубчатая извилина располагаются в медиальной части височной доли и в ходе развития оказываются в глубине нижнего рога бокового желудочка.

Новая кора (неокортекс) у человека занимает поверхность около 2200 см<sup>2</sup>, причем на поверхности извилин располагается только



около 30 % неокортекса. Остальная его часть скрыта в глубине борозд. Кора содержит более  $10^{10}$  различных нервных клеток. На основании морфологической характеристики, учитывающей форму и размеры тела нервных клеток, характер ветвления дендритов и аксона, выделяют два типа нейронов в коре большого мозга: пирамидальные и непирамидальные. 75 % нейронов составляют пирамидальные клетки, имеющие тело в виде конуса. К непирамидальным клеткам относят звездчатые, веретеновидные и группу переходных форм нейронов. Нейроны в коре располагаются в шесть горизонтальных слоев, которые различаются величиной и формой нейронов (рис. 101).

I слой — *молекулярная пластинка*, беден клеточными элементами и состоит преимущественно из волокон, проходящих параллельно поверхности коры. Функционально этот слой связан с регуляцией уровня возбудимости корковых нейронов, а также обеспечивает межнейрональные связи клеток различных слоев.

II слой — *наружная зернистая пластинка*, состоит преимущественно из малых клеток пирамидальной формы. Роль нейронов данного слоя заключается во внутрикорковых передачах нервных импульсов.

III слой — *наружная пирамидальная пластинка*, состоит из пирамидальных нейронов, размеры которых увеличиваются по направлению вглубь. Аксоны этих клеток образуют короткие и длинные ассоциативные проводящие пути.

IV слой — *внутренняя зернистая пластинка*. В ней преобладают нейроны малого калибра всех разновидностей. В этом слое заканчивается основная часть волокон, пришедших из таламуса.

V слой — *внутренняя пирамидальная пластинка*, характеризуется крупными, а в некоторых областях гигантскими пирамидальными клетками. Дендриты большинства этих пирамидальных клеток достигают I слоя. В V слое сосредоточена основная масса корковых нейронов, аксоны которых образуют нисходящие проекционные проводящие пути.

VI слой — *мультиформная (полиморфная) пластинка*, граничит непосредственно с белым веществом полушария. Эфферентные волокна этих слоев образуют нисходящие проекционные проводящие системы.

## **Базальные ядра и белое вещество конечного мозга**

В толще белого вещества каждого полушария большого мозга, ближе к его основанию, располагаются скопления серого вещества, образующего отдельно лежащие базальные ядра. К базаль-

обладающую всеми свойствами обеих половых клеток. С этого момента начинается развитие нового (дочернего) организма.

Оптимальные условия для взаимодействия сперматозоида и яйцеклетки обычно создаются в течение 12 ч после овуляции. Объединение ядра сперматозоида с ядром яйцеклетки приводит к образованию в одноклеточном организме (зиготе) характерного для человека диплоидного набора хромосом (46). Пол будущего ребенка определяется комбинацией хромосом в зиготе и зависит от половых хромосом отца. Если яйцеклетка оплодотворена сперматозоидом с половой хромосомой X, то в образующемся диплоидном наборе хромосом появляется две X-хромосомы, характерные для женского организма. При оплодотворении сперматозоидом с половой хромосомой Y, в зиготе образуется комбинация половых хромосом XY, характерная для мужского организма.

**Первая неделя** развития зародыша — это период дробления (деления) зиготы на дочерние клетки (рис. 1, см. цв. вкл.). Непосредственно после оплодотворения в течение первых 3—4 дней зигота делится и одновременно продвигается по маточной трубе в сторону полости матки. В результате деления зиготы образуется многоклеточный пузырек — *бластула* с полостью внутри (от греч. blastos — росток). Стенки этого пузырька образованы клетками двух видов: крупными и мелкими. Из наружного слоя мелких клеток формируются стенки пузырька — *трофобласт*. В дальнейшем клетки трофобласта образуют внешний слой оболочек зародыша. Более крупные темные клетки (*бластомеры*) образуют скопление — *эмбриобласт* (зародышевый узелок, зачаток зародыша), который располагается кнутри от трофобласта. Из этого скопления клеток (эмбриобласта) развиваются зародыш и прилежащие к нему внезародышевые структуры (кроме трофобласта). Между поверхностным слоем (трофобластом) и зародышевым узелком скапливается небольшое количество жидкости. К концу 1-й недели развития (6—7-й день беременности) зародыш попадает в матку и внедряется (имплантируется) в ее слизистую оболочку; имплантация продолжается около 40 часов. Поверхностные клетки зародыша, образующие пузырек, — трофобласт (от греч. trophē — питание), выделяют фермент, разрыхляющий поверхностный слой слизистой оболочки матки, которая подготовлена к внедрению в нее зародыша. Формирующиеся ворсинки (выросты) трофобласта вступают в непосредственный контакт с кровеносными сосудами материнского организма. Многочисленные ворсинки трофобласта увеличивают поверхность его соприкосновения с тканями слизистой оболочки матки. Трофобласт превращается в питательную оболочку зародыша, которая получила название *ворсинчатой оболочки* (хорион). Вначале хорин имеет ворсинки со всех

сторон, затем эти ворсинки сохраняются только на стороне, обращенной к стенке матки. В этом месте из хориона и прилежащей к нему слизистой оболочки матки развивается новый орган — п л а ц е н т а (детское место). Плацента — орган, который связывает материнский организм с зародышем и обеспечивает его питание.

**Вторая неделя** жизни зародыша — это стадия, когда клетки эмбриобласта разделяются на два слоя (две пластинки), из которых образуется два пузырька (рис. 2). Из наружного слоя клеток, прилежащих к трофобласту, образуется э к т о б л а с т и ч е с к и й (амниотический) пузырек. Из внутреннего слоя клеток (зачатка зародыша, эмбриобласта) формируется э н д о б л а с т и ч е с к и й (желточный) пузырек. Закладка («тело») зародыша находится там, где амниотический пузырек соприкасается с желточным. В этот период зародыш пред-

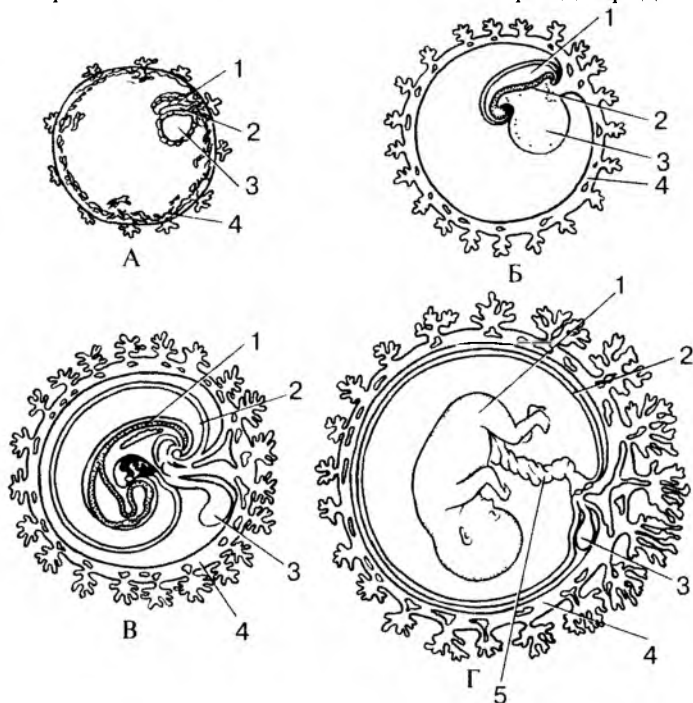


Рис. 2. Положение эмбриона и зародышевых оболочек на разных стадиях развития человека:

- А — 2—3 нед; Б — 4 нед; 1 — полость амниона; 2 — тело эмбриона;  
 В — желточный мешок; 4 — трофобласт; В — 6 нед; Г — плод 4—5 мес;  
 1 — тело эмбриона (плода); 2 — амнион; 3 — желточный мешок;  
 4 — хорион; 5 — пупочный канатик

ставляет собой двухслойный щиток, состоящий из двух листков: наружного зародышевого (*эктодерма*), и внутреннего зародышевого (*энтодерма*). Эктодерма обращена в сторону амниотического пузырька, а энтодерма прилежит к желточному пузырьку. На этой стадии можно определить поверхности зародыша. Дорсальная поверхность прилежит к амниотическому пузырьку, а вентральная — к желточному. Полость трофобласта вокруг амниотического и желточного пузырьков рыхло заполнена тяжами клеток внезародышевой мезенхимы. К концу 2-й недели длина зародыша составляет всего 1,5 мм. В этот период зародышевый щиток в своей задней (каудальной) части утолщается. Здесь в дальнейшем начинают развиваться осевые органы (хорда, нервная трубка).

**Третья неделя** жизни зародыша является периодом образования трехслойного щитка (зародыша). Клетки наружной, эктодермальной пластинки зародышевого щитка смещаются к заднему его концу. В результате образуется клеточный валик (первичная полоска), вытянутый в направлении продольной оси зародыша. В головной (передней) части первичной полоски клетки растут и размножаются быстрее, в результате чего образуется небольшое возвышение — *первичный узелок* (узелок Гензена). Место первичного узелка указывает на краниальный (головной конец) тела зародыша.

Быстро размножаясь, клетки первичной полоски и первичного узелка прорастают в стороны между эктодермой и энтодермой, так образуется срединный зародышевый листок — *мезодерма*. Клетки мезодермы, расположенные между листками щитка, называются *внутризародышевой мезодермой*, а выселившиеся за его пределы — *внезародышевой мезодермой*.

Часть клеток мезодермы в пределах первичного узелка особенно активно растет вперед от головного и хвостового конца зародыша, проникает между наружным и внутренним листками и образует клеточный тяж — *спинную струну* (*хорду*). В конце 3-й недели развития в передней части наружного зародышевого листка происходит активный рост клеток — образуется *нервная пластинка*. Эта пластинка вскоре прогибается, образуя продольную борозду — *нервную бороздку*. Края бороздки утолщаются, сближаются и срастаются друг с другом, замыкая нервную бороздку в нервную трубку. В дальнейшем из нервной трубки развивается вся нервная система. Эктодерма смыкается над образовавшейся нервной трубкой и теряет с ней связь.

В этот же период из задней части энтодермальной пластинки зародышевого щитка во внезародышевую мезенхиму (в так называемую амниотическую ножку) проникает пальцевидный вырост — *алантоис*, который у человека определенных функций не

выполняет. По ходу алантоиса от зародыша к ворсинкам хориона прорастают кровеносные пупочные (плацентарные) сосуды. Сохраняющий кровеносные сосуды тяж, соединяющий зародыш с внезародышевыми оболочками (плацентой), образует *брюшной стebelек*.

Таким образом, к концу 3-й недели развития зародыш человека имеет вид трехслойной пластинки, или трехслойного щитка. В области наружного зародышевого листка видна нервная трубка, а глубже — спинная струна, т.е. появляются осевые органы зародыша человека. К концу третьей недели развития длина зародыша составляет 2—3 мм.

**Четвертая неделя** жизни — зародыш, имеющий вид трехслойного щитка, начинает изгибаться в поперечном и продольном направлениях. Зародышевый щиток становится выпуклым, а его края отграничиваются от окружающего зародыш амниона глубокой бороздой — *туловищной складкой*. Тело зародыша из плоского щитка превращается в объемный, эктодерма покрывает тело зародыша со всех сторон.

Из эктодермы в дальнейшем образуются нервная система, эпидермис кожи и ее производные, эпителиальная выстилка ротовой полости, анального отдела прямой кишки, влагалища. Мезодерма дает начало внутренним органам (кроме производных энтодермы), сердечно-сосудистой системе, органам опорно-двигательного аппарата (костям, суставам, мышцам), собственно коже.

Энтодерма, оказавшаяся внутри тела зародыша человека, свертывается в трубку и образует эмбриональный зачаток будущей кишки. Узкое отверстие, сообщающее эмбриональную кишку с желточным мешком, в дальнейшем превращается в пупочное кольцо. Из энтодермы формируются эпителий и все железы пищеварительной системы и дыхательных путей.

Эмбриональная (первичная) кишка вначале замкнута спереди и сзади. В переднем и заднем концах тела зародыша появляются выпячивания эктодермы — ротовая ямка (будущая ротовая полость) и анальная (заднепроходная) ямка. Между полостью первичной кишки и ротовой ямкой имеется двухслойная (эктодерма и энтодерма) передняя (рото-глоточная) пластинка (мембрана). Между кишкой и заднепроходной ямкой имеется клоакальная (заднепроходная) пластинка (мембрана), также двухслойная. Передняя (рото-глоточная) мембрана прорывается на 4-й неделе развития. На 3-м месяце прорывается задняя (заднепроходная) мембрана.

В результате изгибания тело зародыша оказывается окруженным содержимым амниона — амниотической жидкостью, которая выполняет роль защитной среды, предохраняющей зародыш от повреждений, в первую очередь механических (сотрясения).

Желточный мешок отстает в росте и на 2-м месяце внутриутробного развития имеет вид небольшого мешочка, а затем полностью редуцируется (исчезает). Брюшной стебелек удлиняется, становится относительно тонким и в дальнейшем получает название *пупочного канатика*.

В течение 4-й недели развития зародыша продолжается дифференцирование его мезодермы, начавшейся на 3-й неделе. Дорсальная часть мезодермы, расположенная по бокам от хорды, образует парные утолщенные выступы — *сомиты*. Сомиты сегментируются, т.е. делятся на метамерные участки. Поэтому дорсальную часть мезодермы называют сегментированной. Сегментация сомитов происходит постепенно в направлении спереди назад. На 20-й день развития образуется 3-я пара сомитов, к 30-му дню их уже 30, а на 35-й день — 43—44 пары. Вентральная часть мезодермы на сегменты не подразделена. Она образует с каждой стороны две пластинки (несегментированную часть мезодермы). Медиальная (висцеральная) пластинка прилежит к энтодерме (первичной кишке) и называется *спланхноплеврой*. Латеральная (наружная) пластинка прилежит к стенке тела зародыша, к эктодерме, и получила название *соматоплевры* (рис. 3, см. цв. вкл.). Из спланхно- и соматоплевры развиваются эпителиальный покров серозных оболочек (мезотелий), а также собственная пластинка серозных оболочек и подсерозная основа. Мезенхима спланхноплевры идет также на построение всех слоев пищеварительной трубки, кроме эпителия и желез, которые формируются из энтодермы. Пространство между пластинками несегментированной части мезодермы превращается в полость тела зародыша, которая подразделяется на брюшинную, плевральную и перикардальную полости.

Мезодерма на границе между сомитами и спланхноплеврой образует *нефротомы* (сегментарные ножки), из которых развиваются каналцы первичной почки, половые железы. Из дорсальной части мезодермы — сомитов — образуется три зачатка. Переднемедиальный участок сомитов (*склеротом*) идет на построение скелетной ткани, дающей начало хрящам и костям осевого скелета — позвоночника. Латеральнее него лежит *миотом*, из которого развивается скелетная мускулатура. В заднелатеральной части сомита находится участок — *дерматом*, из ткани которого образуется соединительнотканная основа кожи — дерма.

В головном отделе на каждой стороне зародыша из эктодермы на 4-й неделе формируются зачатки внутреннего уха (вначале слуховые ямки, затем слуховые пузырьки) и будущий хрусталик глаза. В это же время перестраиваются висцеральные отделы головы, которые вокруг ротовой бухты образуют лобный и верхнечелюстные отростки. Кзади (каудальнее) этих отростков видны

контуры нижнечелюстной и подъязычной (гиоидной) висцеральной дуг.

На передней поверхности туловища зародыша видны возвышения: сердечный, а за ним — печеночный бугры. Углубление между этими буграми указывает на место образования поперечной перегородки — одного из зачатков диафрагмы. Каудальнее печеночного бугра находится брюшной стебелек, содержащий крупные кровеносные сосуды и соединяющий эмбрион с плацентой (пупочный канатик). Длина зародыша к концу 4-й недели равна 4—5 мм.

**В период с 5-й по 8-ю неделю** жизни эмбриона продолжается формирование органов (органогенез) и тканей (гистогенез). Это время раннего развития сердца, легких, усложнение строения кишечной трубки, формирования висцеральных дуг, образование капсул органов чувств. Нервная трубка полностью замыкается и расширяется в головном отделе (будущий головной мозг). В возрасте около 31—32 дней (5-я неделя) длина зародыша равна 7,5 мм. На уровне нижних шейных и 1-го грудного сегментов тела появляются плавникоподобные зачатки (почки) рук. К 40-му дню образуются зачатки ног.

На 6-й неделе (теменно-копчиковая длина зародыша — 12—13 мм) заметны закладки наружного уха, с конца 6—7-й недели — закладки пальцев рук, а затем ног.

К концу 7-й недели (длина зародыша — 19—20 мм) начинают формироваться веки. Благодаря этому глаза обрисовываются более четко. На 8-й неделе (длина зародыша 28—30 мм) заканчивается закладка органов зародыша. С 9-й недели, т.е. с начала 3-го месяца, зародыш (теменно-копчиковая длина 39—41 мм) принимает вид человека и называется плодом.

**Начиная с трех месяцев** и в течение всего плодного периода происходят дальнейший рост и развитие образовавшихся органов и частей тела. В это же время начинается дифференцирование наружных половых органов. Закладываются ногти на пальцах. С **конца 5-го месяца** (длина 24,3 см) становятся заметными брови и ресницы. На **7-м месяце** (длина 37,1 см) открываются веки, начинается накапливаться жир в подкожной клетчатке. На **10-м месяце** (длина 51 см) плод рождается.

**Критические периоды онтогенеза.** В процессе индивидуального развития имеются критические периоды, когда повышена чувствительность развивающегося организма к воздействию повреждающих факторов внешней и внутренней среды. Выделяют несколько критических периодов развития. Такими наиболее опасными периодами являются: 1) время развития половых клеток — овогенез и сперматогенез; 2) момент слияния половых клеток — опло-

дотворение; 3) имплантация зародыша (4—8-е сутки эмбриогенеза); 4) формирование зачатков осевых органов (головного и спинного мозга, позвоночного столба, первичной кишки) и формирование плаценты (3—8-я неделя развития); 5) стадия усиленного роста головного мозга (15—20-я неделя); 6) формирование функциональных систем организма и дифференцирование мочеполового аппарата (20—24-я неделя пренатального периода); 7) момент рождения ребенка и период новорожденности — переход к внеутробной жизни; метаболическая и функциональная адаптация; 8) период раннего и первого детства (2 года — 7 лет), когда заканчивается формирование взаимосвязей между органами, системами и аппаратами органов; 9) подростковый возраст (период полового созревания — у мальчиков с 13 до 16 лет, у девочек — с 12 до 15 лет). Одновременно с быстрым ростом органов половой системы активизируется эмоциональная деятельность.

Вопросы для повторения и самоконтроля:

1. Назовите периоды внутриутробного развития человека.
2. Чем определяется пол будущего ребенка?
3. Когда и из каких клеток образуются эмбриобласт и трофобласт?
4. Что собой представляют эти структуры?
5. Какое образование называют несегментированной частью мезодермы? Что из нее образуется?
6. Какие органы развиваются из энтодермы, мезодермы, эктодермы?
7. Какие органы зародыша называют осевыми? Когда и из чего они образуются?
8. Назовите время критических периодов развития зародыша.

## ПОСТНАТАЛЬНЫЙ ОНТОГЕНЕЗ

Сразу после рождения наступает период, называемый периодом **новорожденности**. Основанием для этого выделения служит тот факт, что в это время имеет место вскармливание ребенка молозивом в течение 8—10 дней. Новорожденные в начальном периоде приспособления к условиям внеутробной жизни разделяются по уровню зрелости на доношенных и недоношенных. Внутриутробное развитие доношенных детей длится 39—40 нед, недоношенных — 28—38 нед. При определении зрелости учитывают не только эти сроки, но и массу (вес) тела при рождении.

Доношенными считаются новорожденные с массой тела не менее 2500 г (при длине тела не менее 45 см), а недоношенными



ми — новорожденные, имеющие массу тела меньше 2500 г. Кроме массы и длины, учитывают и другие размеры, например обхват груди в соотношении с длиной тела и обхват головы в соотношении с обхватом груди. Считается, что обхват груди на уровне сосков должен быть больше 0,5 длины тела на 9—10 см, а обхват головы — больше обхвата груди не более чем на 1—2 см.

Следующий период — **грудной** — продолжается до года. Начало этого периода связано с переходом к питанию «зрелым» молоком. Во время грудного периода наблюдается наибольшая интенсивность роста, по сравнению со всеми остальными периодами внеутробной жизни. Длина тела увеличивается от рождения до года в 1,5 раза, а масса тела утраивается. С 6 мес начинают прорезываться молочные зубы. В грудном возрасте ярко выражена неравномерность в росте тела. В первом полугодии грудные дети растут быстрее, чем во втором. В каждом месяце первого года жизни появляются новые показатели развития. В первый месяц ребенок начинает улыбаться в ответ на обращение к нему взрослых, в 4 мес настойчиво пытается встать на ножки (при поддержке), в 6 мес пытается ползать на четвереньках, в 8 — делает попытки ходить, к году ребенок обычно ходит.

Период **раннего детства** длится от 1 года до 4 лет. В конце второго года жизни заканчивается прорезывание зубов. После 2 лет абсолютные и относительные величины годовичных приростов размеров тела быстро уменьшаются.

С 4 лет начинается период **первого детства**, который заканчивается в 7 лет. Начиная с 6 лет появляются первые постоянные зубы: первый моляр (большой коренной зуб) и медиальный резец на нижней челюсти.

Возраст от 1 года до 7 лет называют также периодом нейтрального детства, поскольку мальчики и девочки почти не отличаются друг от друга размерами и формой тела.

Период **второго детства** длится у мальчиков с 8 до 12 лет, у девочек — с 8 до 11 лет. В этот период выявляются половые различия в размерах и форме тела, а также начинается усиленный рост тела в длину. Темпы роста у девочек выше, чем у мальчиков, так как половое созревание у девочек начинается в среднем на два года раньше. Усиление секреции половых гормонов (особенно у девочек) обуславливает развитие вторичных половых признаков. Последовательность появления вторичных половых признаков довольно постоянна. У девочек вначале формируются молочные железы, затем появляются волосы на лобке, потом — в подмышечных впадинах. Матка и влагалище развиваются одновременно с формированием молочных желез. В гораздо меньшей степени процесс полового созревания выражен у мальчиков. Лишь к концу

этого периода у них начинается ускоренный рост яичек, мошонки, а затем — полового члена.

Следующий период — **подростковый** — называется также периодом полового созревания, или пубертатным периодом. Он продолжается у мальчиков с 13 до 16 лет, у девочек — с 12 до 15 лет. В это время наблюдается дальнейшее увеличение скоростей роста — пубертатный скачок, который касается всех размеров тела. Наибольшие прибавки в длине тела у девочек имеют место между 11 и 12 годами, по массе тела — между 12 и 13 годами. У мальчиков прибавка в длине наблюдается между 13 и 14 годами, а прибавка в массе тела — между 14 и 15 годами. Особенно велика скорость роста длины тела у мальчиков, в результате чего в 13,5—14 лет они обгоняют девочек по длине тела. В связи с повышением активности гипоталамо-гипофизарной системы формируются вторичные половые признаки. У девочек продолжается развитие молочных желез, наблюдается рост волос на лобке и в подмышечных впадинах. Наиболее четким показателем полового созревания женского организма является первая менструация.

В подростковый период происходит интенсивное половое созревание мальчиков. К 13 годам у них происходит изменение (мутация) голоса и появляются волосы на лобке, а в 14 лет появляются волосы в подмышечных впадинах. В 14—15 лет у мальчиков появляются первые поллюции (непроизвольные извержения спермы).

У мальчиков, по сравнению с девочками, более продолжителен пубертатный период и сильнее выражен пубертатный скачок роста.

**Юношеский возраст** продолжается у юношей от 18 до 21 года, а у девушек — от 17 до 20 лет. В этот период в основном заканчиваются процесс роста и формирование организма и все основные размерные признаки тела достигают дефинитивной (окончательной) величины.

В юношеском возрасте завершается формирование половой системы, созревание репродуктивной функции. Окончательно устанавливаются овуляторные циклы у женщины, ритмичность секреции тестостерона и выработка зрелой спермы у мужчины.

В **зрелом возрасте** форма и строение тела изменяются мало. Между 30 и 50 годами длина тела остается постоянной, а потом начинает уменьшаться. В **пожилом** и **старческом возрасте** происходят постепенные инволютивные изменения организма.

**Индивидуальные различия** в процессе роста и развития могут варьироваться в широких пределах. Существование индивидуальных колебаний процессов роста и развития послужило основанием для введения такого понятия, как **биологический возраст**,

или возраст развития (в отличие от паспортного возраста).

Основными критериями биологического возраста считаются:

1) «скелетная зрелость» (порядок и сроки окостенения скелета);

2) «зубная зрелость» (сроки прорезывания молочных и постоянных зубов);

3) степень развития вторичных половых признаков. Для каждого из этих критериев биологического возраста — «внешнего» (кожные покровы), «зубного» и «костного» — разработаны оценочные шкалы и нормативные таблицы, позволяющие определить хронологический (паспортный) возраст по морфологическим особенностям.

Факторы, влияющие на индивидуальное развитие (онтогенез), подразделяются на наследственные и средовые (влияние внешней среды).

Степень наследственного (генетического) влияния неодинакова на разных этапах роста и развития. Воздействие наследственных факторов на тотальные размеры тела усиливается от периода новорожденности ко второму детству с последующим ослаблением к 12—15 годам.

Влияние факторов внешней среды на процессы морфофункционального созревания организма отчетливо прослеживается на примере сроков менархе (менструации). Исследования процессов роста у детей и подростков в различных географических зонах показали, что климатические факторы почти не оказывают влияние на рост и развитие, если условия обитания не являются экстремальными. Адаптация к экстремальным условиям вызывает столь глубокую перестройку функционирования всего организма, что не может не сказаться на процессах роста.

Среди размеров тела выделяют тотальные (от фр. *total* — целиком) и парциальные (от лат. *pars* — часть). **Тотальные (общие) размеры тела** — основные показатели физического развития человека. К ним относятся длина и масса тела, а также обхват груди. **Парциальные (частичные) размеры тела** являются слагаемыми тотального размера и характеризуют величину отдельных частей тела.

Размеры тела определяют при антропометрических обследованиях различных контингентов населения.

Большинство антропометрических показателей имеет значительные индивидуальные колебания. В табл. 2 приведены некоторые усредненные антропометрические показатели в постнатальном онтогенезе.

Пропорции тела зависят от возраста и пола человека (рис. 4). Длина тела и ее возрастные изменения, как правило, индивиду-

альны. Так, например, различия в длине тела новорожденных при нормальной по срокам беременности лежат в пределах 49—54 см. Наибольший прирост длины тела детей наблюдается на первом году жизни и составляет в среднем 23,5 см. В период от 1 до 10 лет этот показатель постепенно уменьшается в среднем на 10,5 — 5 см в год. С 9-летнего возраста начинают появляться половые различия в скорости роста. Масса тела с первых дней жизни и примерно до 25 лет у большинства людей постепенно увеличивается, а затем остается без изменений. После 60 лет масса тела, как правило, начинает постепенно уменьшаться, главным образом в результате атрофических изменений в тканях и уменьшения содержания в них воды. Общая масса тела складывается из ряда компонентов: массы скелета, мускулатуры, жировой клетчатки, внутренних органов и кожи. У мужчин средняя масса тела 52—75 кг, у женщин — 47—70 кг.

В пожилом и старческом возрасте прослеживаются характерные изменения не только размеров и массы тела, но и его строения; эти изменения изучает специальная наука геронтология (gerōntos — старик).

Следует особо подчеркнуть, что активный образ жизни, регулярные занятия физической культурой замедляют процессы старения.

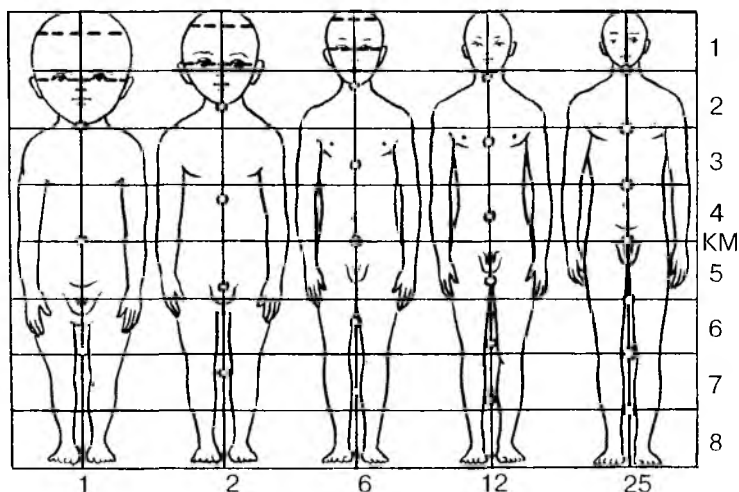


Рис. 4. Изменения пропорций отделов тела в процессе роста человека. КМ — средняя линия. Цифры справа показывают соотношения частей тела у детей и взрослых, цифры внизу — возраст

**Длина, масса и площадь поверхности тела в постнатальном онтогенезе**

Показатель	Возрастные периоды									
	новорожд.		8 лет		10 лет		12 лет		14 лет	
	м	ж	м	ж	м	ж	м	ж	м	ж
Длина тела, см	50,8	50,0	126,3	126,4	136,3	137,3	143,9	147,8	157,0	157,3
Масса тела, кг	3,5	3,4	26,1	25,6	32,9	31,8	35,8	38,5	46,1	49,1
Площадь поверхности тела, см <sup>2</sup>	2200	2200	8690	8690	9610		10 750		12 290	

Показатель	Возрастные периоды											
	16 лет		18 лет		18—20 лет		22 года		24 года		24—60 лет	
	м	ж	м	ж	м	ж	м	ж	м	ж	м	ж
Длина тела, см	169,8	160,2	172,3	161,8	173,6	162,8	174,7	162,7	174,7	162,8	174,5	162,6
Масса тела, кг	59,1	56,1	67,6	56,8	70,2	57,1	71,8	57,3	71,9	57,5	57,7	56,7
Площадь поверхности тела, см <sup>2</sup>	14 300		15 850		16 800		17 255		17 535		18 000	

Примечание. Пол: м — мужской, ж — женский. Используются данные из книг «Человек. Морфобиологические данные» (1977) и «Морфология человека» под редакцией Б.А. Никитюка, В.П. Чтецова (1990).

Нельзя не отметить, что за последние 100—150 лет отмечается заметное ускорение соматического развития и физиологического созревания детей и подростков — акселерация (от лат. *acceleratio* — ускорение). Другой термин для обозначения той же тенденции — «эпохальный сдвиг». Акселерация характеризуется сложным комплексом взаимосвязанных морфологических, физиологических и психических явлений. К настоящему времени определены морфологические показатели акселерации.

Так, длина тела детей при рождении за последние 100—150 лет увеличилась в среднем на 0,5—1 см, а масса — на 100—300 г. За это время увеличилась и масса плаценты у матери. Отмечается и более раннее выравнивание соотношений обхватов груди и головы (между 2-м и 3-м месяцем жизни). Современные годовалые дети на 5 см длиннее и на 1,5—2 кг тяжелее, чем их сверстники в XIX в.

Длина тела детей дошкольного возраста за последние 100 лет увеличилась на 10—12 см, а у школьников — на 10—15 см.

Помимо возрастания длины и массы тела, акселерация характеризуется увеличением размеров отдельных частей тела (сегментов конечностей, толщины кожно-жировых складок и т.д.). Так, увеличение обхвата груди по отношению к возрастанию длины тела было небольшим. Наступление сроков полового созревания современных подростков происходит примерно на два года раньше. Ускорение развития коснулось и двигательных функций. Современные подростки быстрее бегают, дальше прыгают в длину с места, большее число раз подтягиваются на перекладине (турнике).

Эпохальный сдвиг (акселерация) затрагивает все этапы человеческой жизни, от рождения до смерти. Например, длина тела взрослых людей также увеличивается, но в меньшей степени, чем у детей и подростков. Так, в возрасте 20—25 лет длина тела мужчин стала больше в среднем на 8 см.

Акселерация охватывает весь организм, отражаясь на размерах тела, росте органов и костей, на созревании половых желез и скелета. У мужчин изменения в процессе акселерации выражены сильнее, чем у женщин.

Мужчину и женщину отличают половые признаки. Это первичные признаки (половые органы) и вторичные (например, развитие волос на лобке, развитие молочных желез, изменение голоса и др.), а также особенности телосложения, пропорции частей тела.

Пропорции тела человека вычисляются в процентах по данным измерения продольных и поперечных размеров между пограничными точками, установленными на различных выступах скелета.

Гармоничность пропорций тела является одним из критериев при оценке состояния здоровья человека. При диспропорции в строении тела можно думать о нарушении ростовых процессов и обусловивших его причинах (эндокринных, хромосомных и др.). На основании вычисления пропорций тела в анатомии выделяют три основных типа телосложения человека: *мезоморфный*, *брахиморфный*, *долихоморфный*. К мезоморфному типу телосложения (нормостеники) отнесены люди, анатомические особенности которых приближаются к усредненным параметрам нормы (с учетом возраста, пола и т.д.). У людей брахиморфного типа телосложения (гиперстеники) преобладают поперечные размеры, хорошо развита мускулатура, они не очень высокого роста. Сердце расположено поперечно благодаря высоко стоящей диафрагме. У гиперстеников легкие более короткие и широкие, петли тонкой кишки расположены преимущественно горизонтально. Лица долихоморфного типа телосложения (астеники) отличаются преобладанием продольных размеров, имеют относительно более длинные конечности, слабо развитые мышцы и тонкую прослойку подкожного жира, узкие кости. Диафрагма у них расположена ниже, поэтому легкие длиннее, а сердце расположено почти вертикально. В табл. 3 приведены относительные размеры частей тела у людей разных типов телосложения.

Т а б л и ц а 3

**Пропорции тела**  
(по П.Н.Башкирову)

Тип телосложения	Размеры частей тела относительно длины тела, %				
	Длина			Ширина	
	туловища	ноги	руки	плеч	таза
Долихоморфный (астенический)	29,5	55,0	46,5	21,5	16,0
Мезоморфный (нормостенический)	31,0	53,0	44,5	23,0	16,5
Брахиморфный	33,5	51,0	42,5	24,5	17,5

# СТРОЕНИЕ ТЕЛА ЧЕЛОВЕКА

Организм человека представляет собой единую, сложно устроенную систему, выполняющую многочисленные и разнообразные функции. Он состоит из клеток, тканей, органов. Органы, построенные из тканей, образуют системы и аппараты органов, которые формируют целостный человеческий организм. В основе организма, его органов и тканей лежат клетки.

## КЛЕТКИ: СТРОЕНИЕ, ХИМИЧЕСКИЙ СОСТАВ И ФУНКЦИИ

**Клетка** — это наименьшая структурная и функциональная единица живого. Клетки всех живых организмов, в том числе и человека, имеют сходное строение. Изучение строения, функций клеток, их взаимодействия между собой — основа к пониманию такого сложного организма, как человек. Клетка активно реагирует на раздражения, выполняет функции роста и размножения; способна к самовоспроизведению и передаче генетической информации потомкам; к регенерации и приспособлению к окружающей среде.

**Строение.** В организме взрослого человека насчитывают около 200 типов клеток, которые различаются формой, строением, химическим составом и характером обмена веществ. Несмотря на большое разнообразие, каждая клетка любого органа представляет собой целостную живую систему. У клетки выделяют цитолемму, цитоплазму и ядро (рис. 5).

**Цитолемма.** Каждая клетка имеет оболочку — цитолемму (клеточную мембрану), отделяющую содержимое клетки от внешней (внеклеточной) среды. Цитолемма не только ограничивает клетку снаружи, но и обеспечивает ее непосредственную связь с внешней средой. Цитолемма выполняет защитную, транспортную функ-



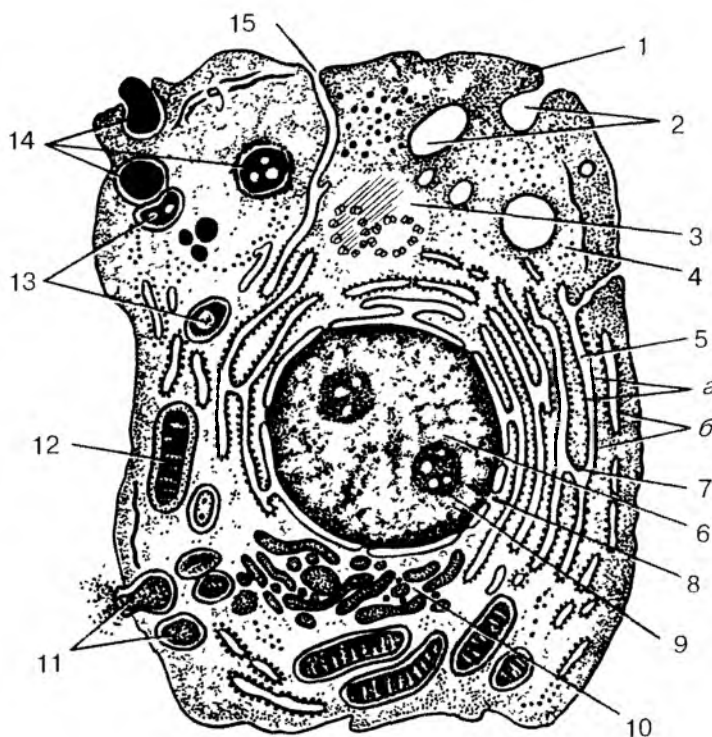


Рис. 5. Ультрамикроскопическое строение клетки:

1 — цитолемма (плазматическая мембрана); 2 — пиноцитозные пузырьки; 3 — центросома (клеточный центр, цитоцентр); 4 — гиалоплазма; 5 — эндоплазматическая сеть (*a* — мембраны эндоплазматической сети, *b* — рибосомы); 6 — ядро; 7 — связь перинуклеарного пространства с полостями эндоплазматической сети; 8 — ядерные поры; 9 — ядрышко; 10 — внутриклеточный сетчатый аппарат (комплекс Гольджи); 11 — секреторные вакуоли; 12 — митохондрии; 13 — лизосомы; 14 — три последовательные стадии фагоцитоза; 15 — связь клеточной оболочки (цитолеммы) с мембранами эндоплазматической сети

ции, воспринимает воздействия внешней среды. Через цитолемму различные молекулы (частицы) проникают внутрь клетки и из клетки выходят в окружающую ее среду.

Цитолемма состоит из липидных и белковых молекул, которые удерживаются вместе с помощью сложных межмолекулярных взаимодействий. Благодаря им поддерживается структурная целостность мембраны. Основу цитолеммы также составляют пласты ли-

попротеидной природы (липиды в комплексе с белками). Имея толщину около 10 нм, цитолемма является самой толстой из биологических мембран. У цитолеммы — полупроницаемой биологической мембраны — выделяют три слоя (рис. 6, см. цв. вкл.). Наружный и внутренний гидрофильные слои образованы молекулами липидов (липидный бислой) и имеют толщину 5—7 нм. Эти слои непроницаемы для большинства водорастворимых молекул. Между наружным и внутренним слоями находится промежуточный гидрофобный слой липидных молекул. К мембранным липидам относится большая группа органических веществ, плохо растворимых в воде (гидрофобные) и хорошо растворимых в органических растворителях. В клеточных мембранах присутствуют фосфолипиды (глицерофосфатиды), стероидные липиды (холестерин) и др.

*Липиды* составляют около 50 % массы плазматической мембраны.

Липидные молекулы имеют гидрофильные (любящие воду) головки и гидрофобные (боящиеся воды) концы. Липидные молекулы располагаются в цитолемме таким образом, что наружный и внутренний слои (липидный бислой) образованы головками липидных молекул, а промежуточный слой — их концами.

*Мембранные белки* не образуют в цитолемме сплошного слоя. Белки располагаются в липидных слоях, погружаясь в них на разную глубину. Молекулы белков имеют неправильную округлую форму и образуются из полипептидных спиралей. При этом неполярные участки белков (не несущие на себе зарядов), богатые неполярными аминокислотами (аланином, валином, глицином, лейцином), погружены в ту часть липидной мембраны, где располагаются гидрофобные концы липидных молекул. Полярные части белков (несущие заряд), также богатые аминокислотами, взаимодействуют с гидрофильными головками липидных молекул.

В плазматической мембране белки составляют почти половину ее массы. Различают трансмембранные (интегральные), полуинтегральные и периферические белки мембраны. **Периферические белки** располагаются на поверхности мембраны. **Интегральные и полуинтегральные белки** погружены в липидные слои. Молекулы интегральных белков проникают через весь липидный слой мембраны, а полуинтегральные белки погружены в мембранные слои частично. Мембранные белки, по их биологической роли, подразделяют на белки-переносчики (транспортные белки), белки-ферменты, рецепторные белки.

*Мембранные углеводы* представлены полисахаридными цепочками, которые прикреплены к мембранным белкам и липидам. Такие углеводы называют гликопротеинами и гликолипидами. Количество углеводов в цитолемме и других биологических мем-

бранах невелико. Масса углеводов в плазматической мембране колеблется от 2 до 10 % массы мембраны. Углеводы располагаются на внешней поверхности клеточной мембраны, которая не контактирует с цитоплазмой. Углеводы на клеточной поверхности образуют надмембранный слой — гликокаликс, принимающий участие в процессах межклеточного узнавания. Толщина гликокаликса составляет 3—4 нм. В химическом отношении гликокаликс представляет собой гликопротеиновый комплекс, в состав которого входят различные углеводы, связанные с белками и липидами.

**Функции плазматической мембраны.** Одна из важнейших функций цитолеммы — транспортная. Она обеспечивает поступление в клетку питательных и энергетических веществ, выведение из клетки продуктов обмена и биологически активных материалов (секретов), регулирует прохождение в клетку и из клетки различных ионов, поддерживает в клетке соответствующий рН.

Существует несколько механизмов для поступления веществ в клетку и выхода их из клетки: это диффузия, активный транспорт, экзо- или эндоцитоз.

*Диффузия* — это движение молекул или ионов из области с высокой их концентрацией в область с более низкой концентрацией, т.е. по градиенту концентрации. За счет диффузии осуществляется перенос через мембраны молекул кислорода ( $O_2$ ) и углекислого газа ( $CO_2$ ). Ионы, молекулы глюкозы и аминокислот, жирных кислот диффундируют через мембраны медленно.

Направление диффузии ионов определяется двумя факторами: один из этих факторов — их концентрация, а другой — электрический заряд. Ионы обычно перемещаются в область с противоположными зарядами и, отталкиваясь из области с одноименным зарядом, диффундируют из области с высокой концентрацией в область с низкой концентрацией.

*Активный транспорт* — это перенос молекул или ионов через мембраны с потреблением энергии против градиента концентрации. Энергия в виде расщепления аденозинтрифосфорной кислоты (АТФ) необходима, чтобы обеспечивать движение веществ из среды с более низкой их концентрацией в среду с более высоким их содержанием. Примером активного транспорта ионов является натрий-калиевый насос ( $Na^+$ ,  $K^+$ -насос). С внутренней стороны к мембране поступают ионы  $Na^+$ , АТФ, а с наружной — ионы  $K^+$ . На каждые два проникающих в клетку иона  $K^+$  из клетки выводится три иона  $Na^+$ . Вследствие этого содержимое клетки становится отрицательно заряженным по отношению к внешней среде. При этом между двумя поверхностями мембраны возникает разность потенциалов.

Перенос через мембрану крупных молекул нуклеотидов, аминокислот и др. осуществляют мембранные транспортные белки. Это белки-переносчики и каналообразующие белки. Белки-переносчики, соединяясь с молекулой переносимого вещества, транспортируют ее через мембрану. Этот процесс может быть как пассивным, так и активным. Каналообразующие белки формируют заполненные тканевой жидкостью узкие поры, которые пронизывают липидный бислой. Эти каналы имеют ворота, открывающиеся на короткое время в ответ на специфические процессы, которые происходят на мембране.

Цитолемма участвует также в поглощении и выделении клеткой различного рода макромолекул и крупных частиц. Процесс прохождения через мембрану внутрь клетки таких частиц получил название *эндоцитоза*, а процесс выведения их из клетки — *экзоцитоза*. При эндоцитозе плазматическая мембрана образует выпячивания или выросты, которые, отшнуровываясь, превращаются в пузырьки. Оказавшиеся в пузырьках частицы или жидкость переносятся внутрь клетки. Различают два типа эндоцитоза — фагоцитоз и пиноцитоз. *Фагоцитоз* (от греч. *phágos* — пожирающий) — это поглощение и перенос в клетку крупных частиц — например, остатков погибших клеток, бактерий). *Пиноцитоз* (от греч. *pinó* — пью) — это поглощение жидкого материала, крупномолекулярных соединений. Большинство частиц или молекул, поглощенных клеткой, заканчивают свой путь в лизосомах, где эти частицы перевариваются клеткой. *Экзоцитоз* — это процесс, обратный эндоцитозу. В процессе экзоцитоза содержимое транспортных или секретирующих пузырьков выделяется во внеклеточное пространство. При этом пузырьки сливаются с плазматической мембраной, а затем раскрываются на ее поверхности и выделяют их содержимое во внеклеточную среду.

*Рецепторные функции* клеточной мембраны осуществляются благодаря большому количеству чувствительных образований — рецепторов, имеющих на поверхности цитолеммы. Рецепторы способны воспринимать воздействия различных химических и физических раздражителей. Рецепторами, способными распознавать раздражители, являются гликопротеиды и гликолипиды цитолеммы. Рецепторы располагаются на всей клеточной поверхности равномерно или могут быть сконцентрированы на какой-либо одной части клеточной мембраны. Существуют рецепторы, распознающие гормоны, медиаторы, антигены, различные белки.

*Межклеточные соединения* образованы при соединении, смыкании цитолеммы рядом расположенных клеток. Межклеточные соединения обеспечивают передачу химических и электрических сигналов от одной клетки к другой, участвуют во взаимоотношениях

клеток. Существуют простые, плотные, щелевидные, синаптические межклеточные соединения. *Простые* соединения образуются, когда цитолеммы двух соседних клеток просто соприкасаются, прилежат одна к другой. В местах *плотных* межклеточных соединений цитолемма двух клеток максимально сближена, местами сливается, образуя как бы одну мембрану. При *щелевидных* соединениях (*нексусах*) между двумя цитолеммами имеется очень узкая щель (2—3 нм). *Синаптические* соединения (*синапсы*) характерны для контактов нервных клеток друг с другом, когда сигнал (нервный импульс) способен передаваться от одной нервной клетки другой нервной клетке только в одном направлении.

С точки зрения функции межклеточные соединения можно объединить в три группы. Это запирающие соединения, прикрепительные и коммуникационные контакты. *Запирающие соединения* соединяют клетки очень плотно, делают невозможным прохождение через них даже небольших молекул. *Прикрепительные контакты* механически связывают клетки с соседними клетками или внеклеточными структурами. *Коммуникационные контакты* клеток друг с другом обеспечивают передачу химических и электрических сигналов. Основными типами коммуникационных контактов являются щелевые контакты, синапсы.

Вопросы для повторения и самоконтроля:

1. Из каких химических соединений (молекул) построена цитолемма? Как молекулы этих соединений расположены в мембране?
2. Где расположены мембранные белки, какую роль они играют в функциях цитолеммы?
3. Назовите и опишите виды транспорта веществ через мембрану.
4. Чем отличается активный транспорт веществ через мембраны от пассивного?
5. Что такое эндоцитоз и экзоцитоз? Чем они отличаются друг от друга?
6. Какие вы знаете виды контактов (соединений) клеток друг с другом?

**Цитоплазма.** Внутри клетки, под ее цитолеммой, располагается цитоплазма, у которой выделяют гомогенную, полужидкую часть — гиалоплазму и находящиеся в ней органеллы и включения.

*Гиалоплазма* (от греч. *hyalinos* — прозрачный) представляет собой сложную коллоидную систему, которая заполняет пространство между клеточными органеллами. В гиалоплазме синтезируются белки, в ней находится энергетический запас клетки. Гиалоплазма объединяет различные структуры клетки и обеспе-

чивает их химическое взаимодействие, она образует матрикс — внутреннюю среду клетки. Снаружи гиалоплазма покрыта клеточной мембраной — цитолеммой. В состав гиалоплазмы входит вода (до 90%). В гиалоплазме синтезируются белки, необходимые для жизнедеятельности и функционирования клетки. В ней находятся энергетические запасы в виде молекул АТФ, жировые включения, откладывается гликоген. В гиалоплазме располагаются структуры общего назначения — органеллы, которые имеются во всех клетках, и непостоянные образования — цитоплазматические включения. В число органелл входят зернистая и незернистая эндоплазматическая сеть, внутренний сетчатый аппарат (комплекс Гольджи), клеточный центр (цитоцентр), рибосомы, лизосомы. К включениям относятся гликоген, белки, жиры, витамины, пигментные и другие вещества.

*Органеллы* — это структуры клетки, выполняющие определенные жизненно важные функции. Различают органеллы мембранные и немембранные. *Мембранные органеллы* — это замкнутые одиночные или связанные друг с другом участки цитоплазмы, отделенные от гиалоплазмы мембранами. К мембранным органеллам относят эндоплазматическую сеть, внутренний сетчатый аппарат (комплекс Гольджи), митохондрии, лизосомы, пероксисомы.

*Эндоплазматическая сеть* образована группами цистерн, пузырьков или трубочек, стенками которых служит мембрана толщиной 6—7 нм. Совокупность этих структур напоминает сеть. Эндоплазматическая сеть неоднородна по строению. Выделяют два типа эндоплазматической сети — зернистую и незернистую (гладкую). У зернистой эндоплазматической сети на мембранах-трубочках располагается множество мелких округлых телец — рибосом. Мембраны незернистой эндоплазматической сети на своей поверхности рибосом не имеют. Основная функция зернистой эндоплазматической сети — участие в синтезе белка. На мембранах незернистой эндоплазматической сети происходит синтез липидов и полисахаридов.

*Внутренний сетчатый аппарат (комплекс Гольджи)* обычно располагается около клеточного ядра. Он состоит из уплощенных цистерн, окруженных мембраной. Рядом с группами цистерн находится множество мелких пузырьков. Комплекс Гольджи участвует в накоплении продуктов, синтезированных в эндоплазматической сети, и выведении образовавшихся веществ за пределы клетки. Кроме того, комплекс Гольджи обеспечивает формирование клеточных лизосом и пероксисом.

*Лизосомы* представляют собой шаровидные мембранные мешочки (диаметром 0,2—0,4 мкм), наполненные активными химиче-

скими веществами, гидролитическими ферментами (гидролазами), расщепляющими белки, углеводы, жиры и нуклеиновые кислоты. Лизосомы являются структурами, осуществляющими внутриклеточное переваривание биополимеров.

*Пероксисомы* — это небольшие, овальной формы вакуоли размером 0,3—1,5 мкм, содержащие фермент каталазу, разрушающую перекись водорода, которая образуется в результате окислительно-го дезаминирования аминокислот.

*Митохондрии* являются энергетическими станциями клетки. Это органеллы овоидной или шаровидной формы диаметром около 0,5 мкм и длиной 1—10 мкм. Митохондрии, в отличие от других органелл, ограничены не одной, а двумя мембранами. Наружная мембрана имеет ровные контуры и отделяет митохондрию от гиалоплазмы. Внутренняя мембрана ограничивает содержимое митохондрии, ее тонкозернистый матрикс, и образует многочисленные складки — гребни (кристы). Основной функцией митохондрии является окисление органических соединений и использование освобожденной энергии для синтеза АТФ. Синтез АТФ осуществляется с потреблением кислорода и происходит на мембранах митохондрий, на мембранах их крист. Освобожденная энергия используется для фосфорилирования молекул АДФ (аденозиндифосфорной кислоты) и превращения их в АТФ.

К *немембранным органеллам* клетки относятся опорный аппарат клетки, включающий микрофиламенты, микротрубочки и промежуточные филаменты, клеточный центр, рибосомы.

*Опорный аппарат*, или цитоскелет клетки, обеспечивает клетке способность сохранять определенную форму, а также осуществлять направленные движения. Цитоскелет образован белковыми нитями, которые пронизывают всю цитоплазму клетки, заполняя пространство между ядром и цитолеммой.

*Микрофиламенты* представляют собой также белковые нити толщиной 5—7 нм, расположенные преимущественно в периферических отделах цитоплазмы. В состав микрофиламентов входят сократительные белки — актин, миозин, тропомиозин. Более толстые микрофиламенты, толщиной около 10 нм, получили название промежуточных филаментов, или микрофибрилл. Промежуточные филаменты располагаются пучками, в разных клетках имеют различный состав. В мышечных клетках они построены из белка демина, в эпителиальных клетках — из белков кератинов, в нервных клетках построены из белков, образующих нейрофибриллы.

*Микротрубочки* представляют собой полые цилиндры диаметром около 24 нм, состоящие из белка тубулина. Они являются основными структурными и функциональными элементами рес-

ничек и жгутиков, основой которых являются выросты цитоплазмы. Главной функцией этих органелл является опорная. Микро-трубочки обеспечивают подвижность самих клеток, а также движение ресничек и жгутиков, являющихся выростами некоторых клеток (эпителия дыхательных путей и других органов). Микро-трубочки входят в состав клеточного центра.

*Клеточный центр (цитоцентр)* представляет собой совокупность центриолей и окружающего их плотного вещества — центросферы. Располагается клеточный центр возле ядра клетки. Центриоли имеют форму полых цилиндров диаметром около 0,25 мкм и длиной до 0,5 мкм. Стенки центриолей построены из микротрубочек, которые образуют 9 триплетов (тройных микротрубочек — 9×3).

Обычно в неделящейся клетке присутствуют две центриоли, которые располагаются под углом одна к другой и образуют диплосому. При подготовке клетки к делению происходит удвоение центриолей, так что в клетке перед делением обнаруживается четыре центриоли. Вокруг центриолей (диплосомы), состоящих из микротрубочек, находится центросфера в виде бесструктурного ободка с радиально ориентированными фибриллами. Центриоли и центросфера в делящихся клетках участвуют в формировании веретена деления и располагаются на его полюсах.

*Рибосомы* представляют собой гранулы размером 15—35 нм. В их состав входят белки и молекулы РНК примерно в равных весовых отношениях. Располагаются рибосомы в цитоплазме свободно или они фиксированы на мембранах зернистой эндоплазматической сети. Рибосомы участвуют в синтезе молекул белка. Они укладывают аминокислоты в цепи в строгом соответствии с генетической информацией, заключенной в ДНК. Наряду с одиночными рибосомами в клетках имеются группы рибосом, образующие полисомы, полирибосомы.

*Включения* цитоплазмы являются необязательными компонентами клетки. Они появляются и исчезают в зависимости от функционального состояния клетки. Основным местом расположения включений является цитоплазма. В ней включения накапливаются в виде капель, гранул, кристаллов. Различают включения трофические, секреторные и пигментные. К *трофическим включениям* относят гранулы гликогена в клетках печени, белковые гранулы в яйцеклетках, капли жира в жировых клетках и т. д. Они служат запасами питательных веществ, которые накапливает клетка. *Секреторные включения* образуются в клетках железистого эпителия в процессе их жизнедеятельности. Включения содержат биологически активные вещества, накапливаемые в виде секреторных гранул. *Пигментные включения*



могут быть эндогенного (если они образовались в самом организме — гемоглобин, липофусцин, меланин) или экзогенного (красители и др.) происхождения.

Вопросы для повторения и самоконтроля:

1. Назовите основные структурные элементы клетки.
2. Какими свойствами обладает клетка как элементарная единица живого?
3. Что такое органеллы клетки? Расскажите о классификации органелл.
4. Какие органеллы участвуют в синтезе и транспорте веществ в клетке?
5. Расскажите о строении и функциональном значении комплекса Гольджи.
6. Опишите строение и функции митохондрий.
7. Назовите немембранные органеллы клетки.
8. Дайте определение включениям. Приведите примеры.

**Клеточное ядро** — обязательный элемент клетки. Оно содержит генетическую (наследственную) информацию, регулирует белковый синтез. Генетическая информация находится в молекулах дезоксирибонуклеиновой кислоты (ДНК). При делении клетки эта информация передается в равных количествах дочерним клеткам. В ядре имеется собственный аппарат белкового синтеза, ядро контролирует синтетические процессы в цитоплазме. На молекулах ДНК воспроизводятся различные виды рибонуклеиновой кислоты: информационной, транспортной, рибосомной.

Ядро имеет обычно шаровидную или яйцевидную форму. Для некоторых клеток (лейкоцитов, например) характерно бобовидное, палочковидное или сегментированное ядро. Ядро неделящейся клетки (интерфазное) состоит из оболочки, нуклеоплазмы (кариоплазмы), хроматина и ядрышка.

**Ядерная оболочка (кариотека)** отделяет содержимое ядра от цитоплазмы клетки и регулирует транспорт веществ между ядром и цитоплазмой. Кариотека состоит из наружной и внутренней мембран, разделенных узким перинуклеарным пространством. Наружная ядерная мембрана непосредственно соприкасается с цитоплазмой клетки, с мембранами цистерн эндоплазматической сети. На поверхности ядерной мембраны, обращенной к цитоплазме, находятся многочисленные рибосомы. Ядерная оболочка имеет ядерные поры, закрытые сложноустроенной диафрагмой, образованной соединенными между собой белковыми гранулами. Через ядерные поры осуществляется обмен веществ

между ядром и цитоплазмой клетки. Из ядра в цитоплазму выходят молекулы рибонуклеиновой кислоты (РНК) и субъединицы рибосом, а в ядро поступают белки, нуклеотиды.

Под ядерной оболочкой находятся гомогенная *нуклеоплазма* (*кариоплазма*) и ядрышко. В нуклеоплазме неделящегося ядра, в его ядерном белковом матриксе, находятся гранулы (глыбки) так называемого гетерохроматина. Участки более разрыхленного хроматина, расположенные между гранулами, называются эухроматином. Разрыхленный хроматин называют деконденсированным хроматином, в нем наиболее интенсивно протекают синтетические процессы. Во время деления клетки хроматин уплотняется, конденсируется, образует хромосомы.

*Хроматин* неделящегося ядра и *хромосомы* делящегося имеют одинаковый химический состав. И хроматин, и хромосомы состоят из молекул ДНК, связанной с РНК и белками (гистонами и негистонами). Каждая молекула ДНК состоит из двух длинных правозакрученных полинуклеотидных цепей (двойной спирали). Каждый нуклеотид состоит из азотистого основания, сахара и остатка фосфорной кислоты. Причем основание расположено внутри двойной спирали, а сахарофосфатный скелет — снаружи.

Наследственная информация в молекулах ДНК записана в линейной последовательности расположения ее нуклеотидов. Элементарной частицей наследственности является ген. *Ген* — это участок ДНК, имеющий определенную последовательность расположения нуклеотидов, ответственных за синтез одного определенного специфического белка.

Молекулы ДНК в хромосоме делящегося ядра упакованы компактно. Так, одна молекула ДНК, содержащая 1 млн нуклеотидов при их линейном расположении, имеет длину 0,34 мм. Длина одной хромосомы человека в растянутом виде составляет около 5 см. Молекулы ДНК, связанные с белками-гистонами, образуют нуклеосомы, являющиеся структурными единицами хроматина. Нуклеосомы имеют вид бусинок диаметром 10 нм. Каждая нуклеосома состоит из гистонов, вокруг которых закручен участок ДНК, включающий 146 пар нуклеотидов. Между нуклеосомами располагаются линейные участки ДНК, состоящие из 60 пар нуклеотидов. Хроматин представлен фибриллами, которые образуют петли длиной около 0,4 мкм, содержащие от 20 000 до 300 000 пар нуклеотидов.

В результате уплотнения (конденсации) и закручивания (суперспирализации) дезоксирибонуклеопротеидов (ДНП) в делящемся ядре хромосомы представляют собой удлиненные палочковидные образования, имеющие два плеча, разделенных так

называемой перетяжкой — центромерой. В зависимости от расположения центромеры и длины плеч (ножек) выделяют три типа хромосом: *метацентрические*, имеющие примерно одинаковые плечи, *субметацентрические*, у которых длина плеч (ножек) различная, а также *acrocentric*, у которых одно плечо длинное, а другое — очень короткое, еле заметное.

Поверхность хромосом покрыта различными молекулами, главным образом рибонуклеопротеидами (РНП). В соматических клетках имеются по две копии каждой хромосомы. Их называют гомологичными хромосомами, они одинаковые по длине, форме, строению, несут одни и те же гены, которые расположены одинаково. Особенности строения, количество и размеры хромосом называют *кариотипом*. Нормальный кариотип человека включает 22 пары соматических хромосом (аутосом) и одну пару половых хромосом (XX или XY). Соматические клетки человека (диплоидные) имеют удвоенное число хромосом — 46. Половые клетки содержат гаплоидный (одинарный) набор — 23 хромосомы. Поэтому в половых клетках ДНК в два раза меньше, чем в диплоидных соматических клетках.

**Ядрышко**, одно или несколько, имеется во всех неделящихся клетках. Оно имеет вид интенсивно окрашивающегося округлого гелльца, величина которого пропорциональна интенсивности белкового синтеза. Ядрышко состоит из электронно-плотной нуклеолонемы (от греч. *нема* — нить), в которой различают нитчатую (фибрилярную) и гранулярную части. Нитчатая часть состоит из множества переплетающихся нитей РНК толщиной около 5 нм. Гранулярная (зернистая) часть образована зернами диаметром около 15 нм, представляющими собой частицы рибонуклеопротеидов — предшественников рибосомных субъединиц. В ядрышке образуются рибосомы.

**Химический состав клетки.** Все клетки организма человека сходны по химическому составу, в них входят как неорганические, так и органические вещества.

**Неорганические вещества.** В составе клетки обнаруживают более 80 химических элементов. При этом на долю шести из них — углерода, водорода, азота, кислорода, фосфора и серы приходится около 99 % общей массы клетки. Химические элементы находятся в клетке в виде различных соединений.

Первое место среди веществ клетки занимает вода. Она составляет около 70 % массы клетки. Большинство реакций, протекающих в клетке, может идти только в водной среде. Многие вещества поступают в клетку в водном растворе. Продукты обмена веществ выводятся из клетки также в водном растворе. Благодаря

наличию воды клетка сохраняет свои объем и упругость. К неорганическим веществам клетки, кроме воды, относятся соли. Для процессов жизнедеятельности клетки наиболее важны катионы  $K^+$ ,  $Na^+$ ,  $Mg^{2+}$ ,  $Ca^{2+}$ , а также анионы —  $H_2PO_4^-$ ,  $Cl^-$ ,  $HCO_3^-$ . Концентрация катионов и анионов внутри клетки и вне ее различная. Так, внутри клетки всегда довольно высокая концентрация ионов калия и низкая ионов натрия. Напротив, в окружающей клетку среде, в тканевой жидкости, меньше ионов калия и больше ионов натрия. У живой клетки эти различия в концентрациях ионов калия и натрия между внутриклеточной и внеклеточной средами сохраняют постоянство.

**Органические вещества.** Почти все молекулы клетки относятся к соединениям углерода. Благодаря наличию на внешней оболочке четырех электронов атом углерода может образовывать четыре прочные ковалентные связи с другими атомами, создавая большие и сложные молекулы. Другими атомами, которые широко представлены в клетке и с которыми легко соединяются атомы углерода, являются атомы водорода, азота и кислорода. Они, как и углерод, имеют небольшие размеры и способны образовывать очень прочные ковалентные связи.

Большинство органических соединений образует молекулы больших размеров, получивших название макромолекул (греч. *mákos* — большой). Такие молекулы состоят из повторяющихся сходных по структуре и связанных между собой соединений — мономеров (греч. *monos* — один). Образованная мономерами макромолекула называется полимером (греч. *polý* — много).

Основную массу цитоплазмы и ядра клетки составляют *белки*. В состав всех белков входят атомы водорода, кислорода и азота. Во многие белки входят, кроме того, атомы серы, фосфора. Каждая молекула белка состоит из тысяч атомов. Существует огромное количество различных белков, построенных из аминокислот.

В клетках и тканях животных и растительных организмов встречается свыше 170 аминокислот. Каждая аминокислота имеет карбоксильную группу ( $COOH$ ), имеющую кислотные свойства, и аминогруппу ( $-NH_2$ ), имеющую основные свойства. Участки молекул, не занятые карбокси- и аминогруппами, называют радикалами ( $R$ ). В простейшем случае радикал состоит из одного атома водорода, а у более сложных аминокислот он может быть сложной структурой, состоящей из многих атомов углерода.

К числу важнейших аминокислот относятся аланин, глутаминовая и аспарагиновая кислоты, пролин, лейцин, цистеин. Соединения аминокислот друг с другом называют пептидными связями. Образовавшиеся соединения аминокислот называют пептидами. Пептид из двух аминокислот называется дипептидом,

из трех аминокислот — трипептидом, из многих аминокислот — полипептидом. В состав большинства белков входит 300—500 аминокислот. Имеются и более крупные молекулы белка, состоящие из 1500 и более аминокислот. Белки различаются составом, числом и порядком чередования аминокислот в полипептидной цепи. Именно последовательность чередования аминокислот имеет первостепенное значение в существующем разнообразии белков. Многие молекулы белков имеют большую длину и большую молекулярную массу. Так, молекулярная масса инсулина составляет 5700, гемоглобина — 65 000, а молекулярная масса воды равна всего 18.

Полипептидные цепи белков не всегда вытянуты в длину. Напротив, они могут скручиваться, изгибаться или свертываться самым различным образом. Разнообразие физических и химических свойств белков обеспечивают особенности выполняемых ими функций: строительной, двигательной, транспортной, защитной, энергетической.

Входящие в состав клеток *углеводы* также являются органическими веществами. В состав углеводов входят атомы углерода, кислорода и водорода. Различают простые и сложные углеводы. Простые углеводы называются моносахаридами. Сложные углеводы представляют собой полимеры, в которых моносахариды играют роль мономеров. Из двух мономеров образуется дисахарид, из трех — трисахарид, из многих — полисахарид. Все моносахариды — бесцветные вещества, хорошо растворимые в воде. Самые распространенные моносахариды в животной клетке — глюкоза, рибоза, дезоксирибоза.

Глюкоза является первичным источником энергии для клетки. При расщеплении она превращается в оксид углерода и воду ( $\text{CO}_2 + \text{H}_2\text{O}$ ). В ходе этой реакции освобождается энергия (при расщеплении 1 г глюкозы освобождается 17,6 кДж энергии). Рибоза и дезоксирибоза входят в состав нуклеиновых кислот и АТФ.

*Липиды* состоят из тех же химических элементов, что и углеводы, — углерода, водорода и кислорода. Липиды не растворяются в воде. Самые распространенные и известные липиды — это жиры, являющиеся источником энергии. При расщеплении жиров выделяется в два раза больше энергии, чем при расщеплении углеводов. Липиды гидрофобны и поэтому входят в состав клеточных мембран.

В состав клеток входят нуклеиновые кислоты — ДНК и РНК. Название «нуклеиновые кислоты» происходит от латинского слова «нуклеус», т. е. ядро, где они были впервые обнаружены. Нуклеиновые кислоты представляют собой последовательно соединенные друг с другом нуклеотиды. Нуклеотид — это химическое

соединение, состоящее из одной молекулы сахара и одной молекулы органического основания. Органические основания при взаимодействии с кислотами могут образовывать соли.

Каждая молекула ДНК представляет собой две цепи, спирально закрученные одна вокруг другой. Каждая цепь является полимером, мономерами которого служат нуклеотиды. Каждый нуклеотид содержит одно из четырех оснований — аденин, цитозин, гуанин или тимин. При образовании двойной спирали азотистые основания одной цепи «стыкуются» с азотистыми основаниями другой. Основания подходят друг к другу настолько близко, что между ними возникают водородные связи. В расположении соединяющихся нуклеотидов имеется важная закономерность, а именно: против аденина (А) одной цепи всегда оказывается тимин (Т) другой цепи, а против гуанина (Г) одной цепи — цитозин (Ц). В каждом из этих сочетаний оба нуклеотида как бы дополняют друг друга. Слово «дополнение» на латинском языке обозначает «комплемент». Поэтому принято говорить, что гуанин является комплементарным цитозину, а тимин комплементарен аденину. Таким образом, если известен порядок следования нуклеотидов в одной цепи, то по принципу комплементарности сразу же выясняется порядок нуклеотидов в другой цепи.

В полинуклеотидных цепях ДНК каждые три следующих друг за другом нуклеотида составляют триплет (совокупность из трех компонентов). Каждый триплет — это не просто случайная группа из трех нуклеотидов, а кодаген (по-гречески кодаген — участок, образующий кодон). Каждый кодон кодирует (шифрует) только одну аминокислоту. В последовательности кодагенов заключена (записана) первичная информация о последовательности аминокислот в белках. ДНК обладает уникальным свойством — способностью к удвоению, которым не обладает ни одна другая из известных молекул.

Молекула РНК также является полимером. Мономерами ее являются нуклеотиды. РНК представляет собой молекулу, образованную одной цепочкой. Эта молекула построена таким же образом, как и одна из цепей ДНК. В рибонуклеиновой кислоте, так же как и в ДНК, присутствуют триплеты — комбинации из трех нуклеотидов, или информационные единицы. Каждый триплет управляет включением в белок совершенно определенной аминокислоты. Порядок чередования строящихся аминокислот определяется последовательностью триплетов РНК. Информация, содержащаяся в РНК, — это информация, полученная от ДНК. В основе передачи информации лежит уже известный принцип комплементарности.

С каждым триплетом ДНК соединяется комплементарный триплет РНК. Триплет РНК называют кодоном. В последовательности кодонов заключена информация о последовательности аминокислот в белках. Эта информация скопирована с информации, записанной в последовательности кодонов в молекуле ДНК.

В отличие от ДНК, содержание которой в клетках конкретных организмов относительно постоянно, содержание РНК колеблется и зависит от синтетических процессов в клетке.

По выполняемым функциям выделяют несколько видов рибонуклеиновой кислоты. Транспортная РНК (тРНК) в основном содержится в цитоплазме клетки. Рибосомная РНК (рРНК) составляет существенную часть структуры рибосом. Информационная РНК (иРНК), или матричная (мРНК), содержится в ядре и цитоплазме клетки и переносит информацию о структуре белка от ДНК к месту синтеза белка в рибосомах. Все виды РНК синтезируются на ДНК, которая служит своего рода матрицей.

Аденозинтрифосфорная кислота (АТФ) содержится в каждой клетке. По химической структуре АТФ относится к нуклеотидам. В ней и в каждом нуклеотиде содержатся одна молекула органического основания (аденина), одна молекула углевода (рибоза) и три молекулы фосфорной кислоты. АТФ существенно отличается от обычных нуклеотидов наличием не одной, а трех молекул фосфорной кислоты.

Аденозинмонофосфорная кислота (АМФ) входит в состав всех РНК. При присоединении еще двух молекул фосфорной кислоты ( $H_3PO_4$ ) она превращается в АТФ и становится источником энергии. Именно связь между второй и третьей молекулами фосфорной кислоты богата химической энергией. Химическая энергия фосфатной связи может легко передаваться другим химическим соединениям клетки. При отщеплении одной молекулы фосфорной кислоты АТФ переходит в АДФ (аденозиндифосфорную кислоту). Если от АТФ отщепляются две молекулы фосфорной кислоты, АТФ переходит в АМФ (аденозинмонофосфорную кислоту). Реакция отщепления каждой молекулы фосфорной кислоты сопровождается освобождением 419 кДж/моль энергии.

Ферменты являются ускорителями реакций в живых клетках. В отсутствие ферментов реакции органических соединений протекают с малой скоростью. Слово «фермент» произошло от латинского слова (*fermētum* — закваска). Ферменты, расщепляющие углеводы, называют сахарозамами, отщепляющие водород — дегидрогеназами, расщепляющие жиры — липазами.

## Вопросы для повторения и самоконтроля:

1. Назовите известные вам химические элементы, входящие в состав клеток.
2. Назовите основные неорганические вещества в составе клеток.
3. Перечислите основания, входящие в состав органических молекул клеток.
4. Опишите особенности строения белка как полимера.
5. Охарактеризуйте биологическую роль углеводов и липидов.
6. Какие виды нуклеиновых кислот обнаруживаются в клетках?
7. Какова биологическая роль ДНК и РНК?
8. Сравните структуру ДНК и РНК.
9. Какие особенности строения определяют основную функцию АТФ?

**Функции клетки.** Любая клетка обладает всеми признаками живой материи. Это обмен веществ, способность реагировать на внешние воздействия (раздражимость), возбудимость, рост, размножение (способность к самовоспроизведению и передаче генетической информации), регенерация (восстановление), приспособление (адаптация).

Обмен веществ в живой клетке происходит с поглощением веществ из окружающей среды и выделением в окружающую среду продуктов своей жизнедеятельности. Все реакции, протекающие в клетке, можно подразделить на две группы: анаболические и катаболические. **Анаболические реакции** — это синтез крупных молекул из более мелких и простых. Для этих процессов необходимы затраты энергии. Из поступающих в клетку глюкозы, аминокислот, органических кислот и нуклеотидов в клетке непрерывно синтезируются белки, углеводы, липиды и нуклеиновые кислоты. Из этих веществ формируются мембраны клетки, ее органеллы и другие структуры. Синтез веществ особенно интенсивно происходит в молодых, растущих клетках. Химический состав клетки в течение жизни многократно обновляется. Вещества, поступившие в клетку, участвуют в процессах биосинтеза (биосинтез — это процесс образования биологических структур — белков, жиров и углеводов из более простых веществ). В процессе биосинтеза образуются вещества, необходимые для жизнедеятельности, функционирования клетки. Например, в мышечных волокнах скелетных мышц, миоцитах гладкой мышечной ткани синтезируются белки, обеспечивающие их сокращение. Процессы, в результате которых образуется живая материя, называются анаболизмом (ассимиляцией).

Одновременно с биосинтезом в клетках происходит распад, разрушение органических соединений. В результате распада образуются вещества более простого строения (вода, углекислый газ,



мочевина и т. д.). Большая часть реакций распада идет с участием кислорода и с освобождением энергии. Процессы расщепления крупных молекул органических соединений называются катаболизмом (диссимиляцией). **Катаболические реакции** происходят обычно с выделением энергии. Некоторые реакции, связанные с освобождением клетки от токсических веществ, идут с затратой энергии. Совокупность катаболических и анаболических реакций, протекающих в клетке в любой данный момент, составляет ее *метаболизм* (процесс обмена веществ). Поступающие в клетку органические вещества служат материалами для строительства клеточных компонентов, а также источником химической энергии. При расщеплении питательных веществ высвобождается энергия. Значительную ее часть клетка использует на поддержание своих жизненных процессов. Это могут быть биосинтез, клеточное деление, активный транспорт веществ, а в некоторых специализированных клетках — мышечное сокращение, электрические импульсы и т. д. Наиболее пригодна для использования в клетке химическая энергия, так как она может быстро распространяться из одной части клетки в другую, а также из клетки в клетку и расходоваться экономно — строго отмеренными порциями. Источником энергообеспечения любой клеточной функции является аденозинтрифосфорная кислота (АТФ). АТФ имеется во всех живых клетках, поэтому ее называют универсальным носителем энергии. Однако запас аденозинтрифосфорной кислоты в клетке невелик. (Так, например, в мышце запаса АТФ хватает на 20—30 сокращений.) Поэтому наряду с распадом АТФ в клетке происходит ее непрерывный синтез. Совокупность реакций, обеспечивающих клетки энергией, называют *энергетическим обменом*.

Источником получения аденозинтрифосфорной кислоты является окисление органических соединений — углеводов, жиров и белков (клеточное дыхание). Большинство клеток для окисления использует в первую очередь углеводы, которые гидролизуются до глюкозы. Жиры составляют «первый резерв» и пускаются в дело, главным образом, тогда, когда запас углеводов исчерпан. Белки используются лишь после того, как будет израсходован весь запас углеводов и жиров, например при длительном голодании. Расщепление глюкозы, в результате которого происходит синтез АТФ, осуществляется в две следующие одна за другой стадии.

Первая стадия — бескислородное расщепление глюкозы, или *гликолиз*. Вторую стадию называют *кислородным окислением*. Гликолиз называют цепь последовательных реакций, в результате которых одна молекула глюкозы расщепляется на две молекулы пировиноградной кислоты и две молекулы АТФ. Эта реакция протекает не в митохондриях, а в цитоплазме клетки. Для этой реакции не

требуется присутствия кислорода. Если синтез АТФ происходит в цитоплазме и не нуждается в мембранах, то для осуществления кислородного процесса необходимо наличие митохондриальных мембран. «Топливом» для окислительного метаболизма в митохондриях служат главным образом жирные кислоты и пировиноградная кислота. Расщепление в клетке 1 молекулы глюкозы до  $\text{CO}_2$  и  $\text{H}_2\text{O}$  обеспечивает синтез 38 молекул АТФ. В бескислородную стадию образуется 2 молекулы, а в кислородную — 36 молекул АТФ.

**Раздражимость клетки** — это способность ее активно отвечать на внешние и внутренние воздействия. На воздействие клетки отвечают изменением обмена веществ, сокращением или образованием нервных импульсов и т. д. Факторы, вызывающие изменения функций клетки, называют раздражителями. Одной из форм реакций клеток в ответ на действие раздражителей является *возбуждение*. Возбуждение — это сложная биологическая реакция, обязательным признаком которой является изменение мембранного потенциала. При этом в клетках между двумя поверхностями цитоплазматической мембраны поддерживается разность потенциалов, т. е. электрический заряд. Строение и функции цитоплазматической мембраны во всех клетках таковы, что внутренняя ее поверхность заряжена отрицательно по отношению к внешней поверхности. Разность потенциалов между наружной и внутренней поверхностями мембраны клетки, находящейся в покое, называют *мембранным потенциалом*, или *потенциалом покоя*. В зависимости от типа клеток или организма величина потенциала покоя варьирует от — 20 до — 200 мВ. Действующий раздражитель вызывает изменения мембранного потенциала (деполяризацию) и возникновение *потенциала действия*. Однако деполяризация цитоплазматической мембраны и возникновение потенциала действия характерны только для нервных, мышечных и железистых клеток. Эти биологические структуры способны осуществлять быстрые реакции на раздражения. При возбуждении в клетках изменяется скорость анаболических и катаболических реакций и выполняются специфические, свойственные им функции. Железистые клетки образуют и выделяют секреты, мышечные — сокращаются, нервные клетки образуют нервные импульсы.

Вопросы для повторения и самоконтроля:

1. Перечислите функции (жизненные свойства) клетки.
2. Какую роль выполняет в клетках АТФ (аденозинтрифосфорная кислота)?
3. Что вы знаете об энергетическом значении в организме углеводов, жиров, белков?

4. Расскажите о бескислородном и кислородном расщеплении углеводов.

5. Какой процесс называют раздражимостью клетки, что происходит с клеткой при действии на нее раздражителей?

6. Что такое «потенциал покоя» и «потенциал действия». В каких функциях клетки они проявляются?

## РАЗМНОЖЕНИЕ (ДЕЛЕНИЕ) КЛЕТОК. КЛЕТОЧНЫЙ ЦИКЛ

Рост человеческого организма, увеличение числа клеток, их размножение происходят путем деления клеток. Основными способами деления клеток в человеческом организме являются митоз и мейоз. Процессы, происходящие при этих способах деления клеток, протекают одинаково, однако они приводят к разным результатам.

При митотическом делении (митоз) число клеток увеличивается, происходит рост организма. Таким способом обеспечивается обновление клеток при их износе, старении, гибели. Благодаря митотическому делению дочерние клетки получают набор хромосом, идентичный материнскому. У всех клеток при размножении (делении) наблюдаются изменения, укладывающиеся в рамки клеточного цикла.

**Клеточным циклом** называют процессы, которые происходят в клетке при подготовке ее к делению и во время деления.

В клеточном цикле выделяют интерфазу (подготовку клетки к делению) и митоз (процесс деления клетки).

Интерфаза длится примерно 20—30 ч. В интерфазе удваивается масса клетки и всех ее структурных компонентов, в том числе центриолей. Происходит повторение (репликация) молекул нуклеиновых кислот. Родительская цепь ДНК служит матрицей для синтеза двух дочерних дезоксирибонуклеиновых кислот. В итоге репликации каждая дочерняя молекула ДНК состоит из одной старой и одной новой цепи. В период подготовки к митозу в клетке синтезируются белки, необходимые для деления клетки (митоза). К концу интерфазы хроматин в ядре конденсирован.

**Митоз** (от греч. *mítos* — нить) представляет собой период, когда материнская клетка разделяется на две дочерние. Митотическое деление клеток приводит к равномерному распределению структур клетки, ее ядерного вещества (хроматина) между двумя дочерними клетками. Митоз длится от 30 мин до 3 ч. Митоз подразделяется на профазу, метафазу, анафазу, телофазу (рис. 7).

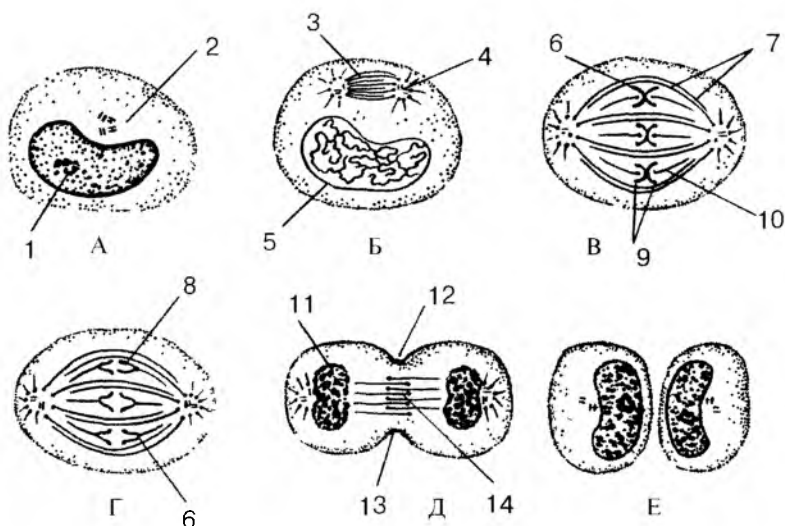


Рис. 7. Стадии митоза. Показаны конденсация хроматина с образованием хромосом, образование веретена деления и равномерное распределение хромосом и центриолей по двум дочерним клеткам:

А — интерфаза, Б — профазы, В — метафаза, Г — анафаза, Д — телофаза, Е — поздняя телофаза.

1 — ядрышко; 2 — центриоли; 3 — веретено деления; 4 — звезда; 5 — ядерная оболочка; 6 — кинехотор; 7 — непрерывные микротрубочки; 8, 9 — хромосомы; 10 — хромосомные микротрубочки; 11 — формирование ядра; 12 — борозда дробления; 13 — пучок актиновых нитей; 14 — остаточное (срединное) тельце

В *профазе* постепенно распадается ядрышко, центросома распадается на две центриоли, которые расходятся к полюсам делящейся клетки. Хроматин в ядре уплотняется (конденсируется). Из хроматина образуются хорошо видимые хромосомы. Начинается распад ядерной оболочки.

В *метафазе* разрушается ядерная оболочка, хромосомы направляются к полюсам клетки, сохраняя связь с ее экваториальной областью. Структуры эндоплазматической сети и комплекса Гольджи распадаются на мелкие пузырьки (везикулы), которые вместе с митохондриями расходятся в обе части делящейся клетки. В конце метафазы каждая хромосома начинает расщепляться продольной щелью на две новые дочерние хромосомы.

В *анафазе* хромосомы отделяются друг от друга и расходятся к полюсам клетки со скоростью до 0,5 мкм/мин. Делится анафаза всего несколько минут.

В *телофазе* (от греч. *télos* — конец) дочерние хромосомы, разошедшиеся к полюсам клетки, деконденсируются, переходя в хроматин, и начинается транскрипция (продукция) РНК. Вокруг каждой группы хромосом образуется ядерная оболочка. В новых ядрах появляется ядрышко. Быстро формируются мембранные структуры будущих дочерних клеток. На поверхности материнской клетки, по ее экватору, появляется борозда — перетяжка. Эта борозда быстро углубляется, материнская клетка разделяется на две дочерние клетки.

**Мейоз** наблюдается у половых клеток. В результате их деления образуются новые клетки с одинарным (гаплоидным) набором хромосом, что важно для передачи генетической информации. При слиянии мужской половой клетки — сперматозоида и женской — яйцеклетки (при оплодотворении) набор хромосом удваивается, становится полным, двойным (диплоидным).

Мейоз представляет собой деление клетки, когда из одного ядра образуется четыре дочерних. В каждом новом ядре содержится вдвое меньше хромосом, чем в материнском ядре. При мейозе происходит два последовательных (митотических) деления клеток. В результате из двойного (диплоидного) числа хромосом ( $2n$ ) образуется одинарный (гаплоидный) набор ( $1n$ ). Мейоз происходит только при делении половых клеток. При этом сохраняется постоянное число хромосом, что обеспечивает передачу наследственной информации от одной клетки другой.

Вопросы для повторения и самоконтроля:

1. Назовите структурные элементы клетки.
2. Какие функции выполняет клетка?
3. Перечислите мембранные и немембранные органеллы клетки, назовите их функции.
4. Из каких элементов состоит ядро клетки, какие функции оно выполняет?
5. Какие существуют виды соединений клеток друг с другом?
6. Что такое клеточный цикл, какие периоды (фазы) в нем (в этом цикле) выделяют?
7. Что такое мейоз, чем он отличается от митоза?

## **ТКАНИ, ОРГАНЫ, СИСТЕМЫ И АППАРАТЫ ОРГАНОВ**

Клетки и их производные (волокна и межклеточное вещество) объединяются в ткани.

**Ткань** — это исторически сложившаяся совокупность клеток и межклеточного вещества, имеющих общее происхождение, строение и функции. По морфологическим и физиологическим признакам в организме человека выделяют четыре типа тканей: эпителиальную, соединительную, мышечную, нервную.

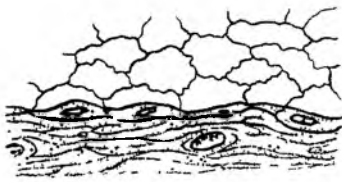
## Эпителиальная ткань

Эпителий эпителиальной ткани образует поверхностные слои кожи, покрывает слизистую оболочку полых органов пищеварительной, дыхательной систем и мочеполового аппарата, поверхности серозных оболочек, а также образует крупные и малые железы. В связи с этим выделяют покровный эпителий и железистый эпителий.

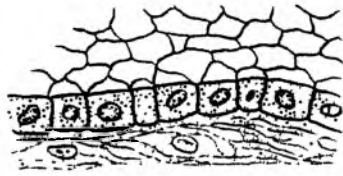
**Покровный эпителий** отделяет внутреннюю среду от внешней, располагаясь на поверхности тела и его слизистых оболочек. Покровный эпителий защищает организм от внешних воздействий, а также выполняет функции обмена веществ между организмом и внешней средой. Покровный эпителий кожи или слизистых оболочек образует сплошной пласт, состоящий из плотно расположенных клеток. Эпителиальные клетки соединены одна с другой с помощью различных видов контактов и всегда лежат на базальной мембране, которая отделяет эпителиальные клетки от подлежащей ткани.

Питание клеток покровного эпителия осуществляется путем диффузии тканевой жидкости из подлежащей соединительной ткани через базальную мембрану. С учетом положения эпителиальных клеток в эпителиальном пласте различают однослойный и многослойный эпителий (рис. 8). У **однослойного эпителия** все клетки лежат на базальной мембране, а сами клетки образуют один слой. У многослойного эпителия к базальной мембране прилежат клетки только самого глубокого слоя. Однослойный эпителий, в клетках которого ядра располагаются на одном уровне, называют **однорядным**. Эпителий, ядра клеток которого лежат на разных уровнях, носит название **многорядного**.

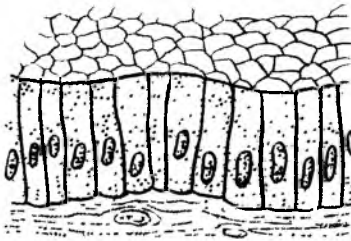
Многослойный эпителий бывает неороговевающим и ороговевающим. **Многослойный плоский неороговевающий эпителий** имеется у роговицы глаза, влагалища, у слизистой оболочки полости рта, глотки и пищевода, конечного отдела прямой кишки. У этого эпителия выделяют три клеточных слоя: *базальный, шиповатый и поверхностный*. Клетки базального слоя лежат на базальной мембране, они способны к митотическому делению. Эти клетки, раз-



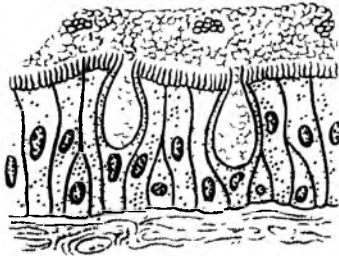
А



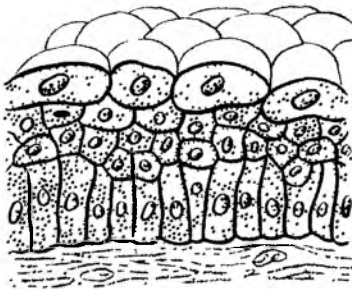
Б



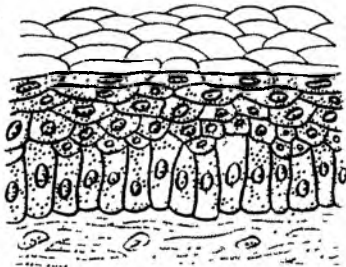
В



Г



Д



Е

Рис. 8. Строение эпителиальной ткани:

А — простой сквамозный эпителий (мезотелий); Б — простой кубический эпителий; В — простой столбчатый эпителий; Г — реснитчатый эпителий; Д — переходный эпителий; Е — неороговевающий многослойный (плоский) сквамозный эпителий

множаясь, возмещают гибнущие клетки «изнашивающегося» поверхностного слоя.

**Многослойный плоский ороговевающий** эпителий образует эпителиальный покров кожи — эпидермис. У этого эпителия различают пять клеточных слоев: *базальный, шиповатый, зернистый, блестящий* и *роговой* (ороговевающий). В клетках эпидермиса (кожного эпителия) синтезируются и накапливаются специфические белки (кератины), обуславливающие превращение этих клеток в роговые чешуйки. Клетки эпидермиса постепенно ороговевают и слущиваются. Клетки базального слоя являются ростковыми. В базальном слое расположены также клетки, в которых накапливается пигмент меланин (пигментные эпителиоциты, меланоциты).

**Переходный эпителий** так назван потому, что его форма и строение меняются в зависимости от состояния органа. Например, при наполнении мочевого пузыря эпителиальный покров его слизистой оболочки уплощается. При опустошении мочевого пузыря (мочеиспускании) эпителиальные клетки расправляются, эпителиальный покров утолщается.

По своей форме эпителиоциты подразделяются на плоские, кубические и столбчатые (призматические).

*Плоские эпителиоциты (мезотелиоциты)* образуют эпителиальный покров брюшины, плевры, перикарда, кровеносных и лимфатических сосудов (эндотелиоциты). *Эпителиальные клетки кубической формы* образуют стенки почечных канальцев (нефрона). *Столбчатые эпителиоциты* имеет слизистая оболочка желудка, тонкой и толстой кишок, трахеи, бронхов. У эпителиальных клеток выделяют базальную часть, обращенную в сторону базальной мембраны, и апикальную, направленную к поверхности эпителиального покрова. В базальной части находится ядро, в апикальной — располагаются органеллы клетки, включения, в том числе секреторные гранулы у железистого эпителия. На апикальной части могут быть микроворсинки — покрытые цитолеммой выросты цитоплазмы.

Покровный эпителий при повреждениях способен быстро восстанавливаться митотическим делением клеток. У однослойного эпителия все клетки имеют способность к делению, у многослойного — только базально расположенные клетки. Эпителиальные клетки, интенсивно размножаясь по краям повреждения, как бы наползают на раневую поверхность, восстанавливая целостность эпителиального покрова.

**Железистый эпителий** образует железы, различные по форме, расположению и функциям. Эпителиальные клетки желез (*гландулоциты*) синтезируют и выделяют вещества — секреты, участвующие в различных функциях организма. Поэтому железистый эпителий называют также секреторным эпителием.



**Секрeция** является сложным физиологическим процессом, состоящим из следующих фаз: поглощения исходных продуктов, синтеза и накопления секрета, выделения секрета и восстановления структуры клетки. Секрeция лежит в основе многих важнейших функций: образования молока, слюны, желудочного и кишечного сока, эндокринной регуляции.

## **Соединительная ткань**

Соединительная ткань образована клетками и межклеточным веществом, в котором всегда присутствует значительное количество соединительнотканых волокон. Соединительная ткань, имея различное строение и расположение, выполняет механические функции (опорные), трофическую (питания клеток), а также защитные функции (механическая защита и фагоцитоз).

В соответствии с особенностями строения и функций клеток и межклеточного вещества выделяют собственно соединительную ткань, а также скелетные ткани и кровь.

**Собственно соединительная ткань** сопровождает кровеносные сосуды вплоть до капилляров, заполняет промежутки между органами и тканями, образует собственную пластинку слизистой оболочки, подслизистую основу. Собственно соединительную ткань подразделяют на волокнистую соединительную ткань и соединительную ткань со специальными свойствами (ретикулярную, жировую, пигментную).

**Волокнистая соединительная ткань** в свою очередь подразделяется на рыхлую и плотную, а последняя — на неоформленную и оформленную. Классификация волокнистой соединительной ткани основана на соотношении клеток и межклеточного вещества, волокнистых структур, а также на расположении, ориентации соединительнотканых волокон.

**Рыхлая волокнистая соединительная ткань** имеется во всех органах возле кровеносных и лимфатических сосудов, нервов и образует капсулы и соединительнотканые перегородки (stroma) многих органов (рис. 9). Основными клеточными элементами рыхлой волокнистой соединительной ткани являются фибробласты, фиброциты. Межклеточные структуры представлены основным веществом и расположенными в нем коллагеновыми (клеящими), эластическими и ретикулярными волокнами. Основное вещество — это гомогенная коллоидная масса, которая состоит из кислых и нейтральных полисахаридов в комплексе с белками. Эти полисахариды, в том числе гиалуроновая кислота, получили название гликозаминогликанов (протеогли-

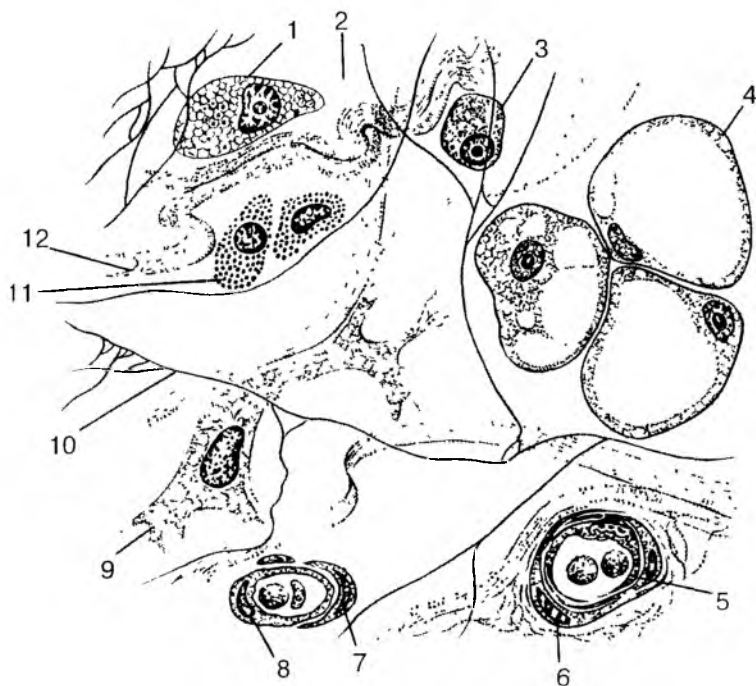


Рис. 9. Строение рыхлой волокнистой соединительной ткани:

- 1 — макрофаг; 2 — аморфное межклеточное (основное) вещество; 3 — плазмоцит (плазматическая клетка); 4 — липоцит (жировая клетка); 5 — кровеносный сосуд; 6 — миоцит; 7 — пероцит; 8 — эндотелиоцит; 9 — фибробласт; 10 — эластическое волокно; 11 — тканевый базофил; 12 — коллагеновое волокно

канов). Жидкую часть основного вещества составляет тканевая жидкость.

Механические, прочностные качества соединительной ткани придают коллагеновые и эластические волокна. Основу коллагеновых волокон составляет белок коллаген. Каждое коллагеновое волокно состоит из отдельных коллагеновых фибрилл толщиной около 7 нм. Коллагеновые волокна характеризуются большой механической прочностью на разрыв. Они объединяются в пучки различной толщины. Эластические волокна определяют эластичность и растяжимость соединительной ткани. Они состоят из аморфного белка эластина и нитевидных ветвящихся фибрилл.

В соединительной ткани имеются ее собственные оседлые клетки (фибробласты и фиброциты) и различные пришлые, подвижные клетки (макрофаги, лимфоциты, плазмоциты и клетки крови — лейкоциты).

**Ф и б р о б л а с т ы** являются наиболее многочисленной популяцией клеток рыхлой волокнистой соединительной ткани. Они участвуют в образовании структур межклеточного вещества, в том числе коллагеновых волокон. Фибробласты имеют веретенообразную форму, базофильную цитоплазму, они способны к размножению митотическим путем. Утрачивая способность к делению и снижая синтетическую активность, фибробласты превращаются в фиброциты. **Ф и б р о ц и т ы** отличаются от фибробластов слабым развитием мембранных органелл и низким уровнем обменных процессов.

В соединительной ткани имеются также специализированные клетки, в том числе клетки крови (лейкоциты) и иммунной системы (лимфоциты, плазматические клетки). Встречаются и другие клеточные элементы — макрофаги и тучные клетки.

**М а к р о ф а г и** — это активно фагоцитирующие клетки размером 10—20 мкм, содержащие многочисленные органеллы для внутриклеточного переваривания и синтеза различных антибактериальных веществ. Макрофаги имеют многочисленные ворсинки на поверхности клеточной мембраны.

**Т у ч н ы е к л е т к и** (тканевые базофилы, или лаброциты) синтезируют и накапливают в своей цитоплазме биологически активные вещества (гепарин, серотонин, дофамин и др.). Тучные клетки располагаются преимущественно возле стенок мелких кровеносных и лимфатических сосудов и способствуют изменению проницаемости их стенок.

В рыхлой волокнистой соединительной ткани присутствуют также **ж и р о в ы е к л е т к и** (адиipoциты) и **п и г м е н т н ы е к л е т к и** (пигментоциты). Жировые клетки накапливают в своей цитоплазме липиды. Во многих частях организма липоциты образуют скопления, называемые жировой тканью.

*Плотная волокнистая соединительная ткань* состоит преимущественно из волокон, небольшого количества основного аморфного вещества и единичных клеток. Выделяют плотную неоформленную и плотную оформленную волокнистую соединительные ткани. **П л о т н а я н е о ф о р м л е н н а я** соединительная ткань образована многочисленными волокнами различной ориентации, формирующими сложные конструкции перекрещивающихся пучков (например, сетчатый слой кожи). **У п л о т н о й о ф о р м л е н н о й** волокнистой соединительной ткани волокна располагаются в одном направлении почти параллельно

одно другому, в соответствии с действием силы натяжения (сухожилия, мышцы, связки).

**Соединительная ткань со специальными свойствами** представлена ретикулярной, жировой, слизистой и пигментной тканями.

**Ретикулярная соединительная ткань** состоит из ретикулярных клеток и ретикулярных волокон. Волокна и отростчатые ретикулярные клетки образуют рыхлую мелкопетлистую сеть. Ретикулярная ткань образует строму кровеносных органов и органов иммунной системы и создает микроокружение для развивающихся в них клеток крови и клеток лимфоидного ряда.

**Жировая ткань** состоит преимущественно из жировых клеток. Эта ткань выполняет терморегулирующую, трофическую, формообразующую функции. Жир синтезируется самими клетками, поэтому специфической функцией жировой ткани являются накопление и обмен липидов. Жировая ткань располагается главным образом под кожей, в сальнике и других жировых депо. Жировая ткань используется при голодании для покрытия энергетических затрат организма.

**Слизистая соединительная ткань** в виде крупных отростчатых клеток (мукоцитов) и межклеточного вещества, богатая гиалуроновой кислотой, присутствует в пупочном канатике, предохраняя пупочные кровеносные сосуды от сдавливания.

**Пигментная соединительная ткань** содержит большое количество пигментных клеток — меланоцитов (радужка глаза, пигментные пятна и др.), в цитоплазме которых находится пигмент меланин.

## Скелетные ткани

К скелетным тканям относят хрящевую и костную ткани, выполняющие в организме главным образом механическую (опора и передвижение) и разграничительную функции. Скелетные ткани принимают участие в минеральном обмене.

**Хрящевая ткань** состоит из клеток (хондроцитов, хондробластов) и полимеризованного, плотного межклеточного вещества. Межклеточное вещество хряща, находящееся в состоянии геля, образовано главным образом гликозаминогликанами и протеогликанами. В большом количестве в хряще содержатся также соединительнотканьные (коллагеновые) волокна. Межклеточное вещество хрящей обладает высокой гидрофильностью. Зрелые хрящевые клетки (**х о н д р о ц и т ы**) имеют округлую или овальную форму. Располагаются эти клетки в особых полостях (лакунах) и вырабатывают все компоненты межклеточного вещества.

Молодыми хрящевыми клетками являются хондробласты. Они активно синтезируют межклеточное вещество хряща, а также способны к размножению. За счет хондроцитов происходит периферический (аппозиционный) рост хряща.

Слой соединительной ткани, покрывающей поверхность хряща, называется *надхрящницей*. В надхрящнице выделяют наружный слой — фиброзный, состоящий из плотной волокнистой соединительной ткани. В этом слое проходят кровеносные сосуды, нервы. Внутренний слой надхрящницы хондрогенный, содержащий хондробласты и их предшественников (прехондробластов). Надхрящница обеспечивает аппозиционный рост хряща. Кровеносные сосуды надхрящницы осуществляют диффузное питание хрящевой ткани и вывод продуктов обмена.

Соответственно особенностям строения выделяют гиалиновый, эластический и волокнистый хрящи.

*Гиалиновый хрящ* отличается прозрачностью и голубовато-белым цветом. Гиалиновый хрящ встречается в местах соединения ребер с грудиной, на суставных поверхностях костей, в местах соединения эпифиза с диафизом у трубчатых костей, у скелета гортани, в стенках трахеи, бронхов.

*Эластический хрящ* в своем межклеточном веществе наряду с коллагеновыми волокнами содержит большое количество эластических волокон. Поэтому эластический хрящ обладает повышенной гибкостью. Из эластического хряща построены ушная раковина и хрящ наружного слухового прохода, надгортанник и некоторые другие хрящи гортани.

*Волокнистый хрящ* в межклеточном веществе содержит большое количество коллагеновых волокон, что придает этому хрящу большую прочность. Из волокнистого хряща построены фиброзные кольца межпозвоночных дисков, суставные диски и мениски.

**Костная ткань** построена из костных клеток и межклеточного вещества, содержащего значительное количество различных солей и соединительнотканые волокна. Органические вещества кости получили название «оссеин» (от лат. os — кость). Неорганическими веществами кости являются соли кальция, фосфора, магния и других химических элементов. Сочетание органических и неорганических веществ делает кость прочной и эластичной. В детском возрасте органических веществ в костях больше, чем у взрослых. Поэтому переломы у детей случаются редко. У пожилых, старых людей в костях количество органических веществ уменьшается, кости становятся более хрупкими, ломкими.

Клетками костной ткани являются остеоциты, остеобласты и остеокласты. **Остеоциты** — это зрелые, неспособные к делению отростчатые костные клетки длиной от 22 до 55 мкм. Ядро у

них овоидное, крупное. Остеоциты имеют веретенообразную форму и лежат в костных полостях (лакунах). От этих полостей отходят костные каналы, содержащие отростки остеоцитов. Между телом остеоцита, его отростками и стенками лакуны имеется тонкий слой тканевой (костной) жидкости.

**Остеобласты** являются молодыми клетками костной ткани с округлым ядром. Остеобласты образуются за счет росткового (глубокого) слоя надкостницы. По мере образования вокруг остеобластов межклеточного костного вещества эти клетки превращаются в остеоциты.

**Остеокласты** — это крупные многоядерные клетки диаметром до 90 мкм. Они участвуют в разрушении кости и обызвествленного хряща.

Различают два вида костной ткани — пластинчатую и грубоволокнистую. *Пластинчатая (тонковолокнистая) костная ткань* состоит из костных пластинок, построенных из минерализованного межклеточного вещества, расположенных в нем костных клеток и коллагеновых волокон. Волокна в соседних пластинках имеют различную ориентацию. Из пластинчатой костной ткани построены компактное (плотное) и губчатое вещества костей скелета (рис. 10). *Компактное вещество* образует диафизы (среднюю часть) трубчатых костей и поверхностные пластинки их эпифизов (концов), а также наружный слой плоских и других костей. *Губчатое вещество* образует в эпифизах трубчатых костей и в других костях балки (перекладины), расположенные между пластинками компактного вещества. Балки (перекладины) губчатого вещества располагаются в различных направлениях, которые соответствуют направлению линий сжатия и растяжения костной ткани, что способствует повышению прочности кости.

Компактное вещество кости образовано концентрическими пластинками (трубочками), которые в количестве от 4 до 20 окружают кровеносные сосуды, проходящие в кости. Толщина одной такой концентрической пластинки составляет от 4 до 15 мкм. Трубочка, в которой проходят кровеносные сосуды диаметром до 100—110 мкм, называется каналом остеона. Вся конструкция костной ткани этого канала называют **остеоном**, или гаверсовой системой. Это структурно-функциональная единица кости. Различно расположенные костные пластинки между соседними остеонами носят название **промежуточных**, или **вставочных** пластинок. Внутренний слой компактного вещества, на границе его с губчатым веществом, образован **внутренними** окружающими пластинками. Эти пластинки продуцирует эндос — тонкая соединительнотканная оболочка, которая покрывает внутреннюю поверхность кости (стенок костномозго-

вой полости и ячеек губчатого вещества) и выполняет костеобразующую функцию. Наружный слой компактного костного вещества сформирован на р у ж н ы м и о к р у ж а ю щ и м и п л а с т и н к а м и, образованными внутренним костеобразующим слоем надкостницы.

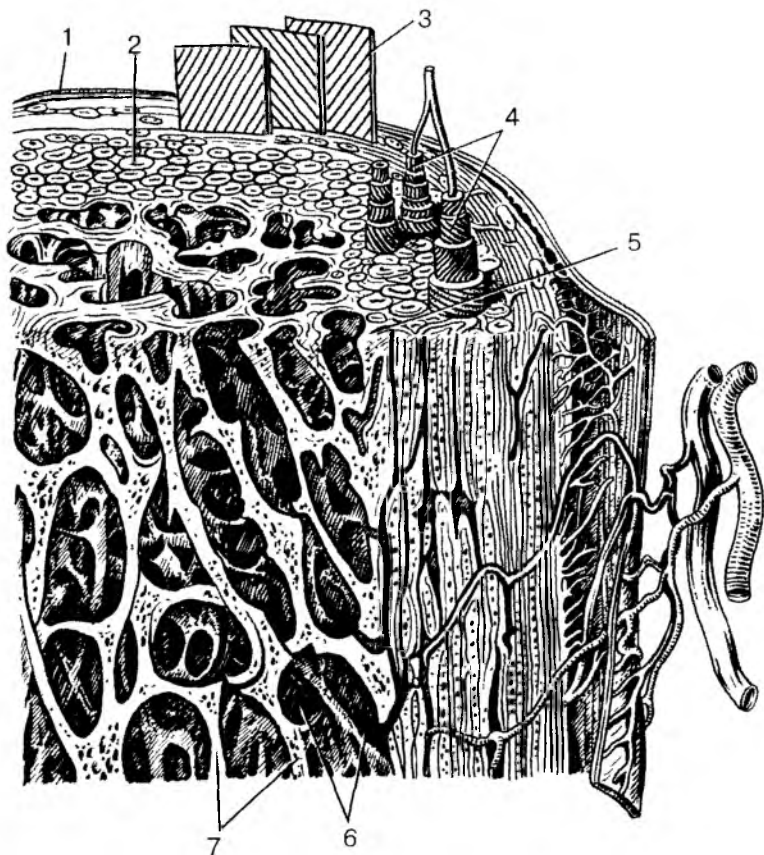


Рис. 10. Строение трубчатых костей:

1 — надкостница; 2 — компактное вещество; 3 — слой наружных окружающих пластинок; 4 — остеоны; 5 — слой внутренних окружающих пластинок; 6 — костномозговая полость; 7 — костные перекладины губчатой кости

*Надкостница* является соединительнотканной оболочкой костей. Она покрывает все кости, кроме их суставных поверхностей, где находится суставной хрящ. У надкостницы различают наружный слой и внутренний. Наружный слой надкостницы грубоволокнистый, фиброзный. Этот слой богат нервными волокнами, кровеносными сосудами, которые не только питают надкостницу, но и вместе с кровеносными сосудами проникают в кость через питательные отверстия на поверхности кости. С поверхностью кости надкостница прочно сращена с помощью тонких соединительнотканых (шарпеевских) волокон, проникающих из надкостницы в кость. Внутренний слой надкостницы образует молодые костные клетки. За счет надкостницы кость растет в толщину.

## Кровь и ее функции

**Кровь** является разновидностью соединительной ткани, имеющей жидкое межклеточное вещество, в котором находятся клеточные элементы — эритроциты и другие клетки (рис. 11). Функция крови состоит в переносе кислорода и питательных веществ к органам и тканям и выведении из них продуктов обмена веществ. Кровь состоит из основных составляющих: плазмы (жидкого межклеточного вещества) и находящихся в ней клеток.

**Плазма крови** представляет собой жидкость, остающуюся после удаления из нее форменных элементов. Плазма крови содержит 90—93 % воды, 7—8 % различных белковых веществ (альбуминов, глобулинов, липопротеидов), 0,9 % солей, 0,1 % глюкозы. Плазма крови содержит также ферменты, гормоны, витамины и другие необходимые организму вещества.

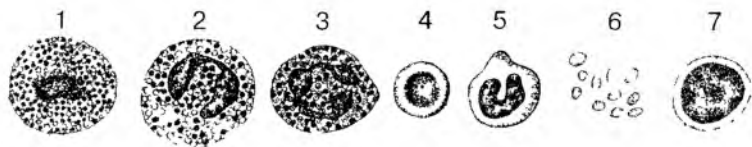


Рис. 11. Клетки крови:

1 — базофильный гранулоцит; 2 — ацидофильный гранулоцит; 3 — сегментоядерный нейтрофильный гранулоцит; 4 — эритроцит; 5 — моноцит; 6 — тромбоциты; 7 — лимфоцит

Белки плазмы крови поддерживают постоянство состава крови (рН), обеспечивают вязкость крови, определенный уровень ее давления в сосудах, препятствуют оседанию эритроцитов, со-



ержат иммуноглобулины, участвующие в защитных реакциях организма.

Содержание глюкозы в крови у здорового человека составляет 80—120 мг % (4,44—6,66 ммоль/л). Резкое уменьшение количества глюкозы в крови (до 2,22 ммоль/л) приводит к повышению возбудимости клеток мозга, появлению судорог. Дальнейшее снижение содержания глюкозы в крови ведет к нарушению дыхания, кровообращения, потере сознания и даже к смерти человека.

Минеральными веществами плазмы крови являются NaCl, KCl, CaCl<sub>2</sub>, NaHCO<sub>3</sub>, NaH<sub>2</sub>PO<sub>4</sub> и другие соли, а также ионы Na<sup>+</sup>, Ca<sup>2+</sup>, K<sup>+</sup>. Постоянство ионного состава крови обеспечивает устойчивость осмотического давления и сохранение объема жидкости в крови и клетках организма.

Кровотечения и потеря солей опасны для организма, для клеток. Поэтому в медицинской практике при кровопотере применяют изотонический солевой раствор, имеющий такое же осмотическое давление, как и плазма крови (0,9%-ный раствор NaCl). Более сложные растворы, содержащие набор необходимых организму солей, ионов, называют не только изотоническими, но и изоионическими. Применяют кровезаменяющие растворы, содержащие не только соли, но и белки, глюкозу. В настоящее время хорошо известно, что помещение эритроцитов в гипотонический раствор с малой концентрацией солей и низким осмотическим давлением приводит к проникновению воды в эритроциты. Эритроциты при этом набухают, цитолемма их разрывается, гемоглобин выходит в плазму крови и окрашивает ее. Такая окрашенная в красный цвет плазма получила название лаковой крови. В гипертоническом растворе с высокой концентрацией солей и высоким осмотическим давлением вода выходит из эритроцитов, и они сморщиваются.

К форменным элементам (клеткам) крови относятся эритроциты, лейкоциты, кровяные пластинки (тромбоциты).

**Эритроциты** (красные кровяные тельца) — безъядерные клетки, не способные к делению. Количество эритроцитов в 1 мкл крови у взрослых мужчин составляет от 3,9 до 5,5 млн ( $5,0 \cdot 10^{12}/л$ ), у женщин — от 3,7 до 4,9 млн ( $4,5 \cdot 10^{12}/л$ ). При некоторых заболеваниях, а также при сильных кровопотерях количество эритроцитов уменьшается. При этом в крови снижается содержание гемоглобина. Такое состояние называют анемией (малокровием).

У здорового человека продолжительность жизни эритроцитов достигает 120 дней. Затем эритроциты погибают и разрушаются в селезенке. Вместо погибших эритроцитов появляются новые, молодые, которые образуются в красном костном мозге из его стволовых клеток.

Каждый эритроцит имеет форму вогнутого с обеих сторон диска диаметром 7—8 мкм. Толщина эритроцита в его центре равна 1—2 мкм. Снаружи эритроцит покрыт оболочкой — плазмалеммой, через которую избирательно проникают газы, вода и другие элементы. В цитоплазме эритроцитов отсутствуют органеллы, 34 % объема цитоплазмы эритроцита составляет пигмент гемоглобин, функцией которого является перенос кислорода ( $O_2$ ) и углекислоты ( $CO_2$ ). Гемоглобин состоит из белка глобина и небелковой группы гема, содержащего железо. В одном эритроците находится до 400 млн молекул гемоглобина. Гемоглобин переносит кислород из легких к органам и тканям. Гемоглобин с присоединившимся к нему кислородом ( $O_2$ ) имеет ярко-красный цвет и называется оксигемоглобином. Молекулы кислорода присоединяются к гемоглобину благодаря высокому парциальному давлению его в легких. При низком давлении кислорода в тканях кислород отсоединяется от гемоглобина и уходит из кровеносных капилляров в окружающие их клетки, ткани. Отдав кислород, кровь насыщается углекислым газом, давление которого в тканях выше, чем в крови. Гемоглобин в соединении с углекислым газом ( $CO_2$ ) называется карбогемоглобином. В легких углекислый газ покидает кровь, гемоглобин которой вновь насыщается кислородом.

Гемоглобин легко вступает в соединение с угарным газом (СО), образуя при этом карбоксигемоглобин. Присоединение угарного газа к гемоглобину происходит в 300 раз легче, быстрее, чем присоединение кислорода. Поэтому содержание в воздухе даже небольшого количества угарного газа вполне достаточно, чтобы он присоединился к гемоглобину крови и блокировал поступление в кровь кислорода. В результате недостатка кислорода в организме наступает кислородное голодание (отравление угарным газом) и связанные с этим головная боль, рвота, головокружение, потеря сознания и даже гибель человека.

**Лейкоциты** («белые» клетки крови) так же, как и эритроциты, образуются в костном мозге из его стволовых клеток. Лейкоциты имеют размер от 6 до 25 мкм, они отличаются разнообразием форм, подвижностью, функциями. Лейкоциты благодаря их способности выходить из кровеносных сосудов в ткани и возвращаться обратно участвуют в защитных реакциях организма. Лейкоциты способны захватывать и поглощать чужеродные частицы, продукты распада клеток, микроорганизмы, переваривать их. У здорового человека в 1 мкл крови насчитывают от 3500 до 9000 лейкоцитов  $[(3,5 - 9) \cdot 10^9/л]$ . Количество лейкоцитов колеблется в течение суток, их число увеличивается после еды, во время физической работы, при сильных эмоциях. В утренние часы число лейкоцитов в крови уменьшено.

По составу цитоплазмы, форме ядра выделяют *зернистые лейкоциты* (гранулоциты) и *незернистые лейкоциты* (агранулоциты). Зернистые лейкоциты имеют в цитоплазме большое число мелких гранул, окрашивающихся различными красителями. По отношению гранул к красителям выделяют эозинофильные лейкоциты (э о з и н о ф и л ы), у которых гранулы окрашиваются юзином в ярко-розовый цвет, базофильные лейкоциты (б а з о ф и л ы) — у них гранулы окрашиваются основными красителями (азуром) в темно-синий или фиолетовый цвет, и нейтрофильные лейкоциты (н е й т р о ф и л ы), которые содержат зернистость фиолетово-розового цвета.

К незернистым лейкоцитам относят также моноциты, имеющие диаметр до 18—20 мкм. Это крупные клетки, содержащие ядро различной формы: бобовидное, дольчатое, подковообразное. Цитоплазма моноцитов окрашивается в голубовато-серый цвет. Моноциты, имеющие костномозговое происхождение, являются предшественниками тканевых макрофагов. Время пребывания моноцитов в крови составляет от 36 до 104 ч.

К лейкоцитарной группе клеток крови до настоящего времени относят также рабочие клетки иммунной системы — лимфоциты (см. «Иммунная система»).

У здорового человека в крови содержится 60—70 % нейтрофилов, 1—4 % эозинофилов, 0—0,5 % базофилов, 6—8 % моноцитов. Число лимфоцитов составляет 25—30 % от числа всех «белых» клеток крови. При воспалительных заболеваниях количество лейкоцитов в крови (и лимфоцитов тоже) повышается. Такое увеличение числа лейкоцитов получило название — лейкоцитоз. При аллергических заболеваниях увеличивается число эозинофилов, при некоторых других заболеваниях вырастает число нейтрофилов или базофилов. При угнетении функции костного мозга, например при действии радиации, больших доз рентгеновских лучей или ядовитых веществ, количество лейкоцитов в крови уменьшается. Такое уменьшение числа этих клеток называют лейкопенией.

**Тромбоциты** (кровяные пластинки), имеющие размер 2—3 мкм, присутствуют в 1 мкл крови в количестве 250 000—350 000 ( $300 \cdot 10^9/\text{л}$ ). Мышечная работа, прием пищи повышают количество тромбоцитов в крови. Тромбоциты не имеют ядра. Это сферической формы пластинки, способные прилипнуть к чужеродным поверхностям, склеивать их между собой. При этом тромбоциты выделяют вещества, способствующие свертыванию крови. Продолжительность жизни тромбоцитов — 5—8 дней.

**Функции крови. Свертываемость крови.** Кровь, текущая по неповрежденным кровеносным сосудам, остается жидкой. При повреждении сосуда вытекающая из него кровь довольно быстро свер-

тывается (через 3—4 мин), а через 5—6 мин превращается в плотный сгусток — тромб. Это важное свойство крови свертываться предохраняет организм от кровопотери. Свертываемость связана с превращением находящегося в плазме крови растворенного белка фибриногена в нерастворимый фибрин. Белок фибрин образует мелкопетлистые сети из тонких нитей, в петлях которой задерживаются клетки крови. Так образуется тромб.

Процесс свертывания крови протекает с участием веществ, освобождающихся при разрушении тромбоцитов и повреждении тканей. Из поврежденных тромбоцитов и клеток тканей выделяется белок, который, взаимодействуя с белками плазмы крови, преобразуется в активный тромбопластин. Для образования тромбопластина необходимо присутствие в крови, в частности, антигемолитического фактора. Если в крови антигемолитический фактор отсутствует или его мало, то свертываемость крови низкая, кровь не свертывается. Это состояние получило название гемофилии. Далее, с участием образовавшегося тромбопластина белок плазмы крови протромбин превращается в активный фермент тромбин. При взаимодействии образовавшегося тромбина растворенный в плазме белок фибриноген превращается в нерастворимый фибрин. Для предупреждения свертывания крови в кровеносных сосудах в организме имеется противосвертывающая система. В печени и легких образуется вещество гепарин, препятствующее свертыванию крови путем превращения тромбина в неактивное состояние.

**Группы крови. Переливание крови.** При кровопотерях в результате травмы и при некоторых других состояниях практикуется переливание человеку (называемому реципиентом) крови другого человека (донорской крови). При этом важно, чтобы донорская кровь была совместима с кровью реципиента. Дело в том, что при смешивании крови от разных лиц эритроциты, оказавшиеся в плазме крови другого человека, могут склеиваться (агглютинироваться), а затем разрушаться (гемолизироваться). Гемолизом называют процесс разрушения цитолеммы эритроцитов и выхода из них гемоглобина в окружающую их плазму крови. Гемолиз эритроцитов (крови) может произойти при смешивании несовместимых групп крови или при введении в кровь гипотонического раствора, при действии химических ядовитых веществ — аммиака, бензина, хлороформа и других, а также в результате действия яда некоторых змей. Как известно, в крови каждого человека имеются особые белки, которые способны взаимодействовать с такими же белками крови другого человека. У эритроцитов такие белковые вещества эритроцитов получили название агглютиногенов, обозначенных заглавными буквами А и В. В плазме крови также имеются

белковые вещества, получившие название агглютининов  $\alpha$  (альфа) и  $\beta$  (бета). Свертывание крови (агглютинация и гемолиз эритроцитов) происходит в том случае, если встречаются одноименные агглютиноген и агглютинин (А и  $\alpha$ ; В и  $\beta$ ). С учетом наличия тех или иных агглютининов и агглютиногенов кровь людей подразделяют на четыре группы (табл. 4).

Т а б л и ц а 4

**Классификация групп крови человека**

Группа крови	Присутствие белков	
	агглютиногенов	агглютининов
0 (I)	Нет	$\alpha$ и $\beta$
A (II)	A	$\beta$
B(III)	B	$\alpha$
AB(IV)	AB	Нет

Как показано на табл. 4, в первой (I) группе крови, в ее плазме, содержатся оба агглютинина ( $\alpha$  и  $\beta$ ), а у эритроцитов этой группы агглютиногенов нет вообще. У второй (II) группы крови, в ее плазме, имеется агглютинин  $\beta$ , а у эритроцитов присутствует агглютиноген А. У третьей (III) группы крови, в ее плазме, имеется агглютинин  $\alpha$ , а у эритроцитов содержится агглютиноген В. У четвертой (IV) группы крови агглютининов в плазме крови вообще нет, а эритроциты содержат оба агглютиногена — А и В.

Кровь всех четырех групп одинаково полноценная и различается только содержанием агглютиногенов и агглютининов. Группа крови человека постоянна. Она не изменяется в течение жизни и передается по наследству. При переливании крови нужно обязательно учитывать совместимость групп крови. При этом важно, чтобы в результате переливания крови эритроциты донора не склеивались в крови реципиента.

С учетом наличия в крови агглютининов и агглютиногенов кровь людей с первой (I) группой крови называют универсальными донорами. Людей с четвертой (IV) группой крови называют универсальными реципиентами, им можно переливать кровь любой другой группы, поскольку в плазме их крови нет агглютининов.

Кроме агглютиногенов А и В, эритроциты крови некоторых людей могут содержать агглютиноген, получивший название рhes-фактор (Rh). Этот фактор впервые был обнаружен в крови

обезьян макак резусов. Резус-фактор обнаруживается в крови примерно у 85% людей. Кровь таких людей называют резус-положительной (Rh+). Кровь, в которой резус-фактора нет, называют резус-отрицательной (Rh-). Феномен резус-фактора заключается в том, что в крови таких людей отсутствуют вещества, получившие название антирезус-агглютининов. Если человеку с резус-отрицательной кровью повторно перелить резус-положительную кровь, то под влиянием резус-агглютиногена донора в крови реципиента образуются антирезус-агглютинины и гемолизирующие вещества. Это может вызвать агглютинацию и гемолиз эритроцитов. Так, если у матери резус-отрицательная кровь, а у плода резус-положительная, унаследованная от отца, то кровь плода вызывает в резус-отрицательной крови матери образование антирезус-агглютининов. Эти агглютинины могут проходить через плаценту и разрушать эритроциты плода. В этом случае плод может погибнуть в утробе матери или ребенок родится с так называемой гемолитической желтухой.

## Мышечные ткани

**Мышечные ткани** включают исчерченную (поперечнополосатую), неисчерченную (гладкую) и сердечную. Эти разновидности мышечной ткани имеют различное происхождение и строение. Мышечные ткани объединены по своему строению и по функциональному признаку — способности сокращаться, изменять свою длину, укорачиваться.

**Исчерченная (поперечнополосатая, скелетная)** мышечная ткань образует мышцы, прикрепляющиеся к костям скелета. При сокращении (укорочении) скелетных мышц, функции которых подчиняются осознанным усилиям воли человека, кости (костные рычаги) выполняют заданные движения. Исчерченная (скелетная) мышечная ткань образована мышечными волокнами, которые в отдельных мышцах могут достигать в длину 10—12 см. Снаружи каждое мышечное волокно покрыто оболочкой — *сарколеммой*, в которую вплетаются тонкие коллагеновые волокна, получившие название эндомизия. Под сарколеммой в каждом мышечном волокне, в его цитоплазме (*саркоплазме*), располагаются многочисленные ядра (до 100), специальные органеллы (миофибриллы), а также органеллы общего назначения и включения (миоглобин, гликоген). **Миоглобин**, растворенный в саркоплазме, является пигментосодержащим белком, близким по своим свойствам гемоглобину эритроцитов, придающим мышцам красный цвет.

Основную часть мышечного волокна составляют специальные органеллы — *миофибриллы* (рис. 12). Миофибриллы образованы нитями сократительных белков *миозина* и *актина*, расположенными вдоль мышечного волокна в определенном порядке. Эти белковые нити (*миофиламенты*) скреплены при помощи особых периодически повторяющихся структур, получивших название *телофрагма* и *мезофрагма*. *Телофрагмы* образованы белковыми молекулами, ориентированными поперек мышечного волокна и прикрепленными к сарколемме (оболочке волокна). На продольном срезе мышечного волокна телофрагмы имеют вид темных поперечных линий толщиной около 100 нм, получивших название *Z-линий*. На середине между двумя соседними телофрагмами располагается также поперечная структура — *мезофрагма*, на продольном срезе волокна ее называют *M-линией*.

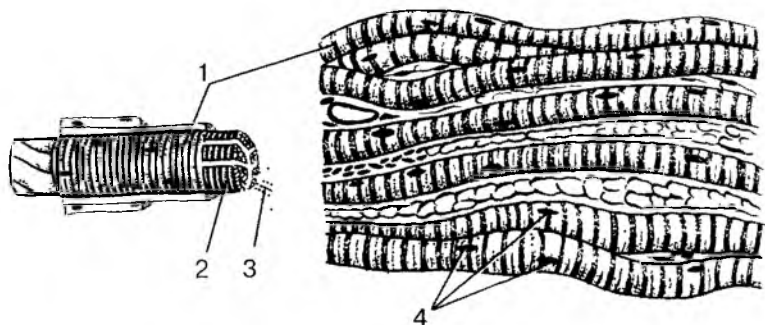


Рис. 12. Исчерченная (поперечнополосатая, скелетная) мышечная ткань:

1 — мышечное волокно; 2 — сарколемма; 3 — миофибриллы; 4 — ядра

От мезофрагмы в сторону телофрагмы отходят тонкие (5 нм) актиновые нити. Навстречу этим нитям от телофрагмы идут толстые (10 нм) миозиновые нити, проникающие между актиновыми нитями.

Участок между двумя *Z-линиями* (телофрагмами) называют *саркомером*, который является структурно-функциональной единицей миофибриллы. Часть миофибриллы, занятая мезофрагмой (*M-линией*) с отходящими от него в обе стороны миозиновыми нитями (миофиламентами), получила название *H-полосы* (светлая зона). Та часть миофибриллы, в которой располагаются и нити миозина, и нити актина, является *A-полоской* (*A-диск*). Части двух соединенных саркомеров, занятые *Z-линией* (телофрагмой)

с отходящими от нее в обе стороны актиновыми нитями, образуют j-полоску (j-диск).

Чередование темных А-дисков и светлых j-дисков, располагающихся на одном уровне в соседних миофибриллах, создает на гистологическом препарате скелетной мышцы впечатление поперечной исчерченности. Сарколема на уровне телофрагмы образует глубокие впячивания, в которых располагаются поперечные трубочки (Т-трубочки) незернистой эндоплазматической сети, разветвляющиеся между миофибриллами мышечного волокна.

В основе мышечного сокращения лежат взаимодействия между актином и миозином. При сокращении мышцы актиновые миофиламенты скользят навстречу миозиновым миофиламентам. При расслаблении мышцы миофиламенты двигаются в противоположные стороны. При этом длина дисков А не изменяется, а диск j — уменьшается в размерах.

По количеству миофибрилл в саркоплазме мышечные волокна подразделяются на медленные («красные»), содержащие мало миофибрилл и много саркоплазмы, и быстрые («белые»), в которых много миофибрилл и мало саркоплазмы. «Красные» мышечные волокна медленно сокращаются, но могут быть долго в рабочем состоянии. «Белые» мышечные волокна быстро сокращаются и быстро устают. Сочетание в мышцах медленных и быстрых исчерченных (поперечнополосатых) мышечных волокон обеспечивает их быстроту реакции (сокращения) и длительную работоспособность.

Источником развития поперечнополосатой (скелетной) мышечной ткани являются клетки *миотомов сомитов*. На ранних стадиях развития зародыша из мезодермы миотомов выселяются одноклеточные веретенообразные клетки — *миобласты*. Быстро размножаясь, миобласты в соответствующих местах образуют закладки будущих мышц. Быстрое деление ядер приводит к утрате миобластами клеточного строения и они превращаются в крупные многоядерные комплексы — мышечные волокна. В формирующихся мышечных волокнах увеличивается количество миофибрилл, появляется поперечная исчерченность. Во второй половине внутриутробного развития и постнатальном онтогенезе мышечные волокна растут в длину и толщину путем увеличения числа содержащихся в них миофибрилл. Вместе с ростом и дифференцировкой мышечных волокон происходит слияние их с клетками-сателлитами. Клетки-сателлиты располагаются под сарколеммой мышечных волокон и являются источником новых волокон. Клетки-сателлиты способны делиться и давать начало миобластам после мышечной травмы.



**Неисчерченная (гладкая)** мышечная ткань образует сократимый аппарат в стенках внутренних органов, протоков желез, кровеносных и лимфатических сосудов и других органов. Структурным элементом этой ткани являются гладкомышечные клетки (*миоциты*). Гладкие *миоциты* представляют собой, веретенообразной формы клетки длиной 20—500 мкм, толщиной 5—8 мкм. Каждый миоцит имеет одно палочковидное ядро, расположенное в середине клетки. При сокращении миоцита ядро изгибается и даже спиралевидно закручивается. Органеллы, в том числе и многочисленные митохондрии, расположены ближе к полюсам клетки. Эндоплазматическая сеть и комплекс Гольджи развиты слабо, что свидетельствует о низкой синтетической функции миоцитов. В цитоплазме миоцитов много актиновых и миозиновых фибрилл, расположенных не параллельно, а под углом одна к другой. Доля актина (по сравнению с миозином) в гладких миоцитах выше, чем в исчерченных (поперечнополосатых) мышечных волокнах. Взаимодействие актиновых и миозиновых миофибрилл происходит по принципу скольжения, но осуществляется оно иначе, чем в скелетной мышечной ткани. Гладкие миоциты не имеют поперечнополосатой исчерченности, сокращаются они помимо усилия воли, их функции находятся под контролем автономной (вегетативной) части нервной системы. Гладкие миоциты объединяются в пучки, в образовании которых участвуют тонкие коллагеновые и эластические волокна.

**Сердечная исчерченная мышечная ткань** образована плотно прилегающими одна к другой, имеющими поперечнополосатую исчерченность мышечными клетками — *кардиомиоцитами*. В то же время сердечные мышечные клетки сокращаются автоматически, подчиняясь ритму проводящей системы сердца и функциям автономной (вегетативной) нервной системы. Кардиомиоциты представляют собой удлинённые (до 100—150 мкм) клетки толщиной 10—20 мкм, каждая из этих клеток имеет ядро, расположенное в центре. Органеллы общего значения располагаются в области конца клетки. Митохондрии располагаются цепочками вдоль миофибрилл. В кардиомиоцитах имеются включения — гликоген, липиды. В кардиомиоцитах актиновые и миозиновые миофибриллы располагаются так же, как в клетках скелетной мускулатуры. Тонкие актиновые миофибриллы одним концом прикреплены к телофрагме, образующей линию Z. Толстые (миозиновые) миофибриллы, расположенные между актиновыми, одним своим концом прикрепляются к мезофрагме (линии М), а другим направлены в сторону телофрагмы.

Кардиомиоциты, контактируя один с другим, образуют в структурном и функциональном отношениях целостную сократитель-

ную систему. На границе прилегающих один к другому кардиомиоцитов находятся вставочные диски, состоящие из соприкасающихся участков цитолеммы контактирующих клеток, наподобие расширенных десмосом. Вставочные диски прочно соединяют соседние кардиомиоциты и в то же время обеспечивают быстрое прохождение через них нервных импульсов, что дает возможность всем сердечным миоцитам сокращаться одновременно. С помощью вставочных дисков обеспечивается не только структурное, но и функциональное объединение кардиомиоцитов в целостную сердечную мышцу (миокард).

## Нервная ткань

**Нервная ткань** является основным структурным элементом органов нервной системы. Она состоит из нервных клеток (нейроцитов, или нейронов) и связанных с ними анатомически и функционально клеток нейроглии.

**Нейроны** способны воспринимать раздражения, приходить в состояние возбуждения, вырабатывать и передавать нервные импульсы. Они также участвуют в переработке, хранении и извлечении из памяти информации.

Клетки нейроглии выполняют разграничительную, опорную, защитную и трофическую функции.

Каждая нервная клетка имеет тело, отростки и нервные окончания (рис. 13, см. цв. вкл.). Нервная клетка окружена плазматической мембраной, которая способна воспринимать внешние воздействия, проводить возбуждение, обеспечивает обмен веществ между клеткой и окружающей средой. В теле клетки находится ядро, а также мембранные органеллы (эндоплазматическая сеть, рибосомы, митохондрии, комплекс Гольджи, лизосомы) и немембранные органеллы (микротрубочки, нейрофиламенты и микрофиламенты). Для нейронов характерно наличие специальных структур: хроматофильного вещества (субстанции Ниссля) и нейрофибрилл. Хроматофильное вещество на окрашенных гистологических препаратах выявляется в виде базофильных глыбок (скоплений зернистой эндоплазматической сети), присутствие которых свидетельствует о высоком уровне синтеза белка. Нейрофибриллы представляют собой пучки микротрубочек и нейрофиламентов, которые участвуют в транспорте различных веществ.

Зрелые нейроны имеют отростки двух типов. Один отросток длинный, это *нейрит*, или *аксон*, который проводит нервные импульсы от тела нервной клетки в сторону рабочего органа. В зависимости от скорости движения нервных импульсов различа-

ют два типа аксонного транспорта: медленные, идущие со скоростью 1—3 мм в сутки, и быстрый, идущий со скоростью 5—10 мм в час. Другие отростки нервных клеток короткие и называются *дендритами*. В большинстве случаев дендриты сильно ветвятся, чем и определяется их название. Дендриты проводят нервный импульс к телу нервной клетки со скоростью 3 мм в час (дендритный транспорт веществ). По количеству отростков выделяют у н и п о л я р н ы е н е й р о н ы, имеющие один отросток, б и п о л я р н ы е — клетки с двумя отростками, а также м у л ь т и п о л я р н ы е н е й р о н ы, у которых имеется три и более отростков. Разновидностью биполярных клеток являются п с е в д о у н и п о л я р н ы е н е й р о н ы. От их тела отходит один общий отросток, который затем Т-образно ветвится на аксон и дендрит. И дендриты, и нейриты заканчиваются нервными окончаниями. У дендритов это чувствительные окончания, у нейритов — эффекторные.

Нервные клетки по функциональному значению делятся на р е ц е п т о р н ы е (ч у в с т в и т е л ь н ы е) н е й р о н ы, э ф ф е к т о р н ы е и а с с о ц и а т и в н ы е. Чувствительные нейроны (приносящие) воспринимают внешние воздействия и проводят их в сторону спинного или головного мозга. Эффекторные нервные клетки (выносящие) передают нервные импульсы рабочим органам (мышцам, железам). Ассоциативные (вставочные, проводниковые) нейроны передают нервные импульсы от приносящего нейрона выносящему. Существуют нейроны, функцией которых является выработка нейросекрета. Это секреторные нейроны.

Помимо нейронов нервная ткань содержит клетки *нейроглии*, которые выполняют разграничительную, опорную, защитную, трофические функции. У нейроглии выделяют клетки *макроглии* (*глиоциты*) и *микроглии* (*глиальные макрофаги*).

К макроглии, образующейся из эмбриональных элементов нервной трубки, относят *эпидемоциты*, выстилающие спинномозговой канал и полости всех желудочков мозга, а также *астроциты* и *олигодендроциты*. Эпидемоциты, покрывающие сосудистое сплетение в желудочках головного мозга, имеют кубическую форму и участвуют в образовании спинномозговой жидкости. *Астроциты*, являющиеся мелкими клетками с многочисленными разветвленными выростами, образуют опорный аппарат головного и спинного мозга. Астроциты также выполняют разграничительную и трофические функции, участвуют в обменных процессах. *Олигодендроциты* окружают тела и отростки нейронов, образуют их оболочки.

Клетки микроглии -- это мелкие клетки, развивающиеся из мезенхимы и выполняющие функции глиальных макрофагов благодаря своей способности к передвижениям.

Отростки нервных клеток, покрытые оболочками, называются *нервными волокнами*. По своему строению нервные волокна делятся на тонкие *безмякотные* (*безмиелиновые, амиелиновые*) и толстые *мякотные* (*миелиновые*). Каждое волокно состоит из отростка нервной клетки (аксона или дендрита), которое лежит в центре волокна и называется *осевым цилиндром*, и окружающей его оболочки. У безмиелинового и миелинового нервных волокон оболочка образована клетками нейроглии (олигодендроцитами), получившими название *нейролеммоцитов* (шванновских клеток). У безмиелинового нервного волокна вокруг осевого цилиндра имеется тонкая оболочка (*нейролема*), которая может окружать не одно, а несколько (до 10—20) осевых цилиндров, принадлежащих разным нервным клеткам.

Миелиновые (мякотные) нервные волокна толще безмиелиновых. У миелиновых волокон вокруг осевого цилиндра располагается оболочка, содержащая во внутренних ее слоях миелин (липиды). Снаружи миелиновое волокно покрыто наружной оболочкой нейролеммоцитов, к которой прилежат цитоплазма и ядра этих клеток.

Все нервные волокна заканчиваются концевыми аппаратами — *нервными окончаниями*. По функциональному значению выделяют три группы окончаний: рецепторные (чувствительные — рецепторы), эффекторные (эффекторы) и межнейронные, осуществляющие связь нейронов между собой.

*Рецепторные (чувствительные) нервные окончания* являются концевыми аппаратами дендритов чувствительных нейронов. В соответствии с их строением выделяют свободные и несвободные нервные окончания. *Свободные нервные окончания* представляют собой только концевые разветвления дендритов. *Несвободные нервные окончания* состоят из самого окончания нервного волокна окружающей оболочки (капсулы). При наличии у окончания соединительнотканной капсулы окончания называют инкапсулированными. Если соединительнотканной капсулы нет, присутствуют только глиальные элементы, окончания называют неинкапсулированными.

*Эффекторные нервные окончания* являются концевыми аппаратами нейритов в органах и тканях, при участии которых нервный импульс передается тканям рабочих органов (например, нервно-мышечное окончание) и железам (секреторное окончание).

*Межнейронные нервные окончания (синапсы)* являются специализированными нервными окончаниями нервной системы. Межнейронные синапсы представляют собой структуры, содержащие пресинаптическую мембрану нервного окончания и постсинаптическую мембрану другой нервной

клетки. Между этими мембранами имеется синаптическая щель, в которую в момент передачи нервного импульса поступают биологически активные вещества (медиа́торы), выделяемые из пресинаптических пузырьков пресинаптической части синапса. По своему расположению различают синапсы аксо-соматические (окончание аксона находится на теле другой нервной клетки), аксо-дендритические (окончание аксона контактирует с дендритом другой клетки) и аксо-аксональные (аксон одной клетки контактирует с аксоном другой нервной клетки).

В нервной ткани нервные клетки контактируют между собой, образуя цепочки нейронов. Нейрит одной клетки вступает в контакт с дендритами или телами других клеток, а эти, в свою очередь, образуют соединения со следующими нервными клетками. В местах таких контактов мембраны двух соседних клеток разделены щелью шириной до 20 нм. Такая близость мембран облегчает переход нервных импульсов от одних нервных клеток к соседним. Нервные клетки, соединяясь с другими клетками посредством синапсов, обеспечивают все реакции организма в ответ на раздражение. Совокупность нейронов, по которым осуществляется передача (перенос) нервных импульсов, формирует рефлекторную дугу.

## Органы, системы и аппараты органов

Органы построены из тканей. **Орган** — это часть тела, занимающая определенное место в организме, имеющая свойственные ему форму и конструкцию, выполняющая присущую этому органу функцию. В образовании каждого органа участвуют все четыре вида тканей, но только одна ткань является для него главной, рабочей. Так, для мозга главной является нервная ткань, для печени эпителиальная, для мышц — мышечная. В этих органах присутствуют и другие ткани, выполняющие вспомогательные функции. Эпителиальная ткань выстилает слизистые оболочки органов пищеварения, дыхательной и мочевыделительной систем; соединительная ткань осуществляет защитную, опорную, трофическую функции; мышечная ткань участвует в образовании стенок полых внутренних органов, кровеносных и лимфатических сосудов, пролюков желез.

Органы, имеющие общее происхождение, единый план строения, выполняющие общую функцию, образуют **систему органов**. Выделяют системы органов пищеварения (пищеварительную систему), дыхания (дыхательную систему), мочевую систему, поло-

вую, сердечно-сосудистую, нервную и др. Так, пищеварительная система развивается из первичной кишки, имеет вид трубки с расширениями и сужениями в определенных местах и выполняет функции пищеварения. Печень, поджелудочная железа, большие слюнные железы являются выростами пищеварительной трубки и тесно с нею связаны. В теле человека выделяют также аппараты органов. У аппарата органы объединены единой, общей функцией, но могут иметь разное происхождение и разное строение. Например, опорно-двигательный аппарат, образованный костями и мышцами, имеющими разное происхождение и разное строение, выполняет функции опоры и движения. Эндокринный аппарат состоит из желез внутренней секреции (гипофиз, надпочечники, щитовидная железа и другие), имеющих разное происхождение и разное строение, вырабатывающих биологически активные вещества — гормоны, участвующие в жизненно важных функциях организма.

Системы и аппараты органов образуют единый целостный человеческий организм.

Вопросы для повторения и самоконтроля:

1. Что такое ткани человеческого организма? Дайте определение, назовите классификации тканей.
2. Какие виды эпителиальной ткани вы знаете? Перечислите разновидности эпителиальной ткани, дайте каждой из них морфологическую и функциональную характеристику.
3. Опишите строение и функции крови, назовите известные вам цифры, характеризующие состав крови.
4. Перечислите виды мышечной ткани, дайте им морфологическую и функциональную характеристики.
5. Как устроена нервная клетка? Назовите ее части и выполняемые функции.
6. Что такое орган, система органов, аппарат органов? Дайте определение, приведите примеры.

# ОПОРНО-ДВИГАТЕЛЬНЫЙ АППАРАТ

## ОБЩАЯ ХАРАКТЕРИСТИКА АППАРАТА ОПОРЫ И ДВИЖЕНИЯ

Движения, перемещения в пространстве — одна из важнейших функций живых существ, в том числе и человека. Функцию движений у человека выполняет **опорно-двигательный аппарат**, объединяющий кости, их соединения и скелетные мышцы. Опорно-двигательный аппарат разделяют на пассивную и активную части. К **пассивной части** относят кости и их соединения, от которых зависит характер движений частей тела, но сами они выполнять движения не могут. **Активную часть** составляют скелетные мышцы, которые обладают способностью к сокращению и приводят в движение кости скелета (костные рычаги).

Специфика аппарата опоры и движений человека связана с вертикальным положением его тела, прямохождением и трудовой деятельностью. Приспособления к вертикальному положению тела имеются в строении всех отделов скелета: позвоночника, черепа и конечностей. Чем ближе к крестцу, тем массивнее позвонки (поясничные), что вызвано большой нагрузкой на них. В том месте, где позвоночник, принимающий на себя тяжесть головы, всего туловища и верхних конечностей, опирается на лавовые кости, позвонки (крестцовые) срослись в одну массивную кость — крестец. Изгибы создают наиболее благоприятные условия для поддержания вертикального положения тела, а также для выполнения рессорных, пружинящих функций при ходьбе и беге.

Нижние конечности человека выдерживают большую нагрузку и целиком принимают на себя функции передвижения. Они имеют более массивный скелет, крупные и устойчивые суставы и сводчатую стопу. Развитые продольные и поперечные своды стопы имеются только у человека. Точками опоры стопы являются головки плюсневых костей спереди и пяточный бугор сзади. Пружин-

нящие своды стопы распределяют тяжесть, приходящуюся на стопу, уменьшают сотрясения и толчки при ходьбе, сообщают плавность походке. Мышцы нижней конечности обладают большей силой, но вместе с тем и меньшим разнообразием в своем строении, чем мышцы верхней конечности.

Освобождение верхних конечностей от функций опоры, приспособление их к трудовой деятельности привели к облегчению скелета, наличию большего количества мышц и подвижности суставов. Рука человека приобрела особую подвижность, которая обеспечивается длинными ключицами, положением лопаток, формой грудной клетки, строением плечевого и других суставов верхних конечностей. Благодаря ключице верхняя конечность отставлена от грудной клетки, в результате чего рука приобрела значительную свободу в своих движениях.

Лопатки расположены на задней поверхности грудной клетки, которая уплощена в переднезаднем (сагиттальном) направлении. Суставные поверхности лопатки и плечевой кости обеспечивают большую свободу и разнообразие движений верхних конечностей, их большой размах.

В связи с приспособлением верхних конечностей к трудовым операциям их мускулатура функционально более развита. Подвижная кисть человека приобретает особое значение для трудовых функций. Большая роль в этом принадлежит первому пальцу кисти благодаря его большой подвижности и способности противопоставляться остальным пальцам. Функции первого пальца настолько велики, что при его утрате кисть почти теряет способность захватывать и удерживать предметы.

Значительные изменения в строении черепа также связаны с вертикальным положением тела, с трудовой деятельностью и речевыми функциями. Мозговой отдел черепа явно преобладает над лицевым. Лицевой отдел менее развит и располагается под мозговым. Уменьшение размеров лицевого черепа связано с относительно небольшими размерами нижней челюсти и других его костей.

## СКЕЛЕТ

Скелет (от греч. *skéleton* — высушенный) представляет собой совокупность костей, определенным образом соединенных одна с другой (рис. 14). У взрослого человека скелет состоит примерно из 206—208 костей. У скелета выделяют три отдела: скелет туловища, скелет черепа и скелет конечностей (табл. 5).

**Скелет туловища**, служащий опорой для головы и верхних конечностей, а также защитой для спинного мозга и внутренних



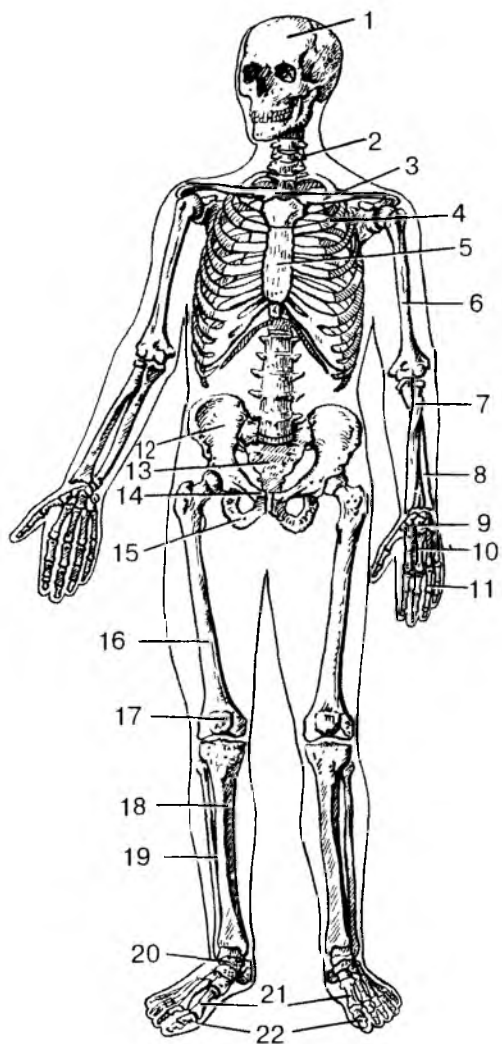


Рис. 14. Скелет человека. Вид спереди:

1 — череп; 2 — позвоночный столб; 3 — ключица; 4 — ребро; 5 — грудина; 6 — плечевая кость; 7 — лучевая кость; 8 — локтевая кость; 9 — кости запястья; 10 — пястные кости; 11 — фаланги пальцев кисти; 12 — подвздошная кость; 13 — крестец; 14 — лобковая кость; 15 — седалищная кость; 16 — бедренная кость; 17 — надколенник; 18 — большеберцовая кость; 19 — малоберцовая кость; 20 — кости предплюсны; 21 — плюсневые кости; 22 — фаланги пальцев стопы

органов, состоит из позвонков, образующих позвоночник, и костей грудной клетки. Каждый сегмент скелета туловища у человека образован позвонком, а в грудном отделе — также парой ребер и участком грудины.

Т а б л и ц а 5

**Кости тела человека**

Часть тела	Название костей и их количество
Туловище	Позвонки 31—33 шейные 7 грудные 12 поясничные 5 крестец (5 сросшихся крестцовых позвонков) копчик (3—5 копчиковых позвонков) Ребра 12 пар Грудина
Череп	23 кости, в том числе непарные — лобная, затылочная, клиновидная, нижняя челюсть, подъязычная кость и парные — теменные, височные, скуловые и др.
Верхняя конечность	32 кости у одной верхней конечности ключица лопатка плечевая кость лучевая кость локтевая кость кости запястья 8 пястные кости 5 фаланги пальцев 14
Нижняя конечность	31 кость у одной нижней конечности тазовая кость бедренная кость надколенник большеберцовая кость малоберцовая кость кости предплюсны 7 плюсневые кости 5 фаланги пальцев 14

**Скелет головы** — череп, защищает головной мозг, органы чувств и служит опорой для начальных отделов органов пищеварения и дыхания.

**Скелет верхних и нижних конечностей** делят на скелет свободной конечности и скелет пояса. Скелет пояса верхних конечностей (плечевого пояса) состоит из двух парных костей — лопатки и ключицы, а скелет свободной части верхней конечности — из трех отделов: плечевой кости, костей предплечья и костей кисти. Скелет пояса нижних конечностей (тазовый пояс) состоит из парной тазовой кости, а скелет свободной части нижней конечности также подразделяют на три отдела: бедренную кость, кости голени и кости стопы. Скелет верхней конечности служит для захватывания и перемещения предметов в пространстве, а нижних конечностей — для опоры и передвижения. Каждая кость — самостоятельный орган, выполняющий определенную функцию.

## Классификация и строение костей

Кости скелета отличаются по форме и строению. Различают губчатые, губчатые, плоские, смешанные и воздухоносные кости (рис. 15). Трубчатые кости подразделяют на длинные (плечевая, бедренная, кости предплечья и голени) и короткие (кости плюсны и предплюсны, фаланги пальцев). Кости, за исключением суставных поверхностей, покрыты соединительнотканной оболочкой — **надкостницей**, которая выполняет костеобразующую и защитную функции. Надкостница прочно сращена с костью при помощи соединительнотканых волокон, проникающих в глубь кости. Наружный слой надкостницы грубоволокнистый, состоит из сложно переплетающихся волокон и клеток соединительной ткани. В этом слое много кровеносных сосудов, нервных волокон, обеспечивающих жизнедеятельность кости. Внутренний слой надкостницы тонкий, содержит остеогенные клетки, из которых образуются остеобласты — молодые костные клетки. За счет костеобразующей функции надкостницы кость растет в толщину и срастается при переломах.

Внутри костей имеются **костномозговая полость** (у трубчатых костей) и **ячейки губчатого вещества**, в которых находится костный мозг. У новорожденного ребенка и в детском возрасте костномозговые полости заполнены красным костным мозгом, который выполняет кроветворную и защитную функции. Из стволовых клеток красного костного мозга образуются клетки крови (эритроциты, лейкоциты) и клетки иммунной системы (лимфоциты). У взрослого человека красный костный мозг сохраняется только в

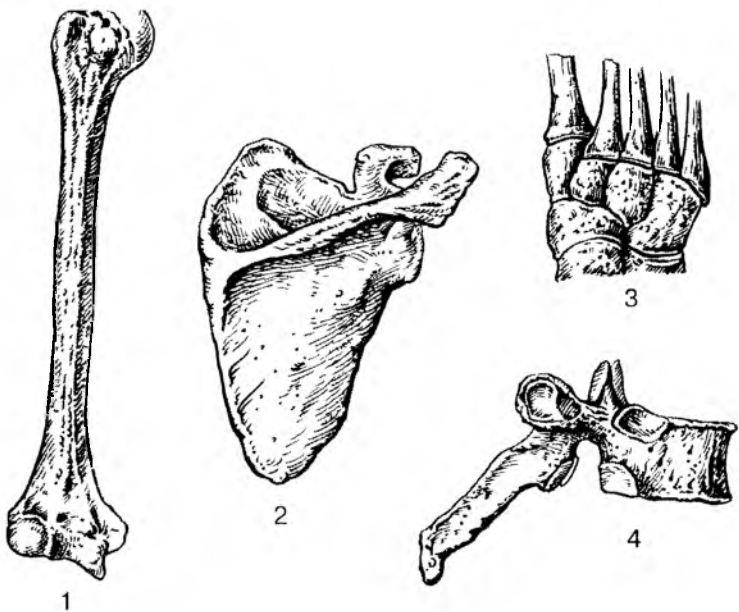


Рис. 15. Виды костей:

1 — длинная (трубчатая) кость; 2 — плоская кость; 3 — губчатые (короткие) кости; 4 — смешанная кость

ячейках губчатого вещества костей. Другие костные полости содержат ожиревший костный мозг, утративший свои функции.

Со стороны костномозговой полости и ячеек губчатого вещества кость покрыта тонкой соединительнотканной пластинкой — **эндостом**, также продуцирующим костную ткань и содержащим остеогенные клетки.

Кости скелета и скелет в целом выполняют опорную, двигательную и защитную функции. Кости скелета также являются депо для минеральных солей — фосфора, кальция, железа, меди и других микроэлементов.

Прочность костей обеспечивается физико-химическим единством в них органических и неорганических веществ, а также конструкцией костной ткани. По твердости и упругости кости можно сравнивать с бронзой и чугуном. Из костной ткани построено компактное и губчатое вещество костей. **Компактное (плотное) костное вещество** образует наружный слой каждой кости. **Губчатое вещество**, образованное костными перекладинами (балками), находится под компактным веществом. У трубчатых костей в об-

ласти их тела (диафиза) компактное костное вещество толстое (до 1 см). На концах трубчатых костей, у плоских и других костей этот слой тонкий. Компактное вещество пронизано системой костных каналов, в которых располагаются кровеносные сосуды и нервные волокна. Каждый костный канал (канал остеона) окружен концентрическими пластинками в виде 4—20 тонких трубочек, вставленных одна в другую. Система таких трубочек вместе с каналом получила название **остеона**, или **гаверсовой системы** (рис. 16, см. цв. вкл.). Пространства между остеонами заняты промежуточными, или вставочными, пластинками, которые при перестройке кости в связи с изменяющейся физической нагрузкой служат материалом для образования новых остеонов. Поверхностный слой компактного костного вещества представлен наружными окружающими пластинками, являющимися продуктом костеобразовательной функции надкостницы. Внутренний слой кости, граничащий с костномозговой полостью и ячейками губчатого вещества, образован внутренними окружающими пластинками и покрыт волокнистой соединительной тканью — эндостом.

Губчатое вещество, располагающееся под компактным, находится в концах трубчатых костей — эпифизах, в телах губчатых, смешанных костей, в плоских и воздухоносных костях. Губчатое костное вещество состоит из костных перекладин, располагающихся в различных направлениях и соединяющихся между собой. Распределение костных перекладин (балок) соответствует направлению основных линий сжатия (давления) и растяжения, действующих на кость. Такое расположение костных перекладин под углом друг к другу обеспечивает равномерное распределение давления и силы действия мышц на кости скелета.

Кость отличается большой пластичностью. В зависимости от величины нагрузки на кости в них увеличивается или уменьшается число остеонов, изменяется их расположение в компактном веществе. При постоянной мышечной нагрузке, занятиях спортом, физическим трудом количество остеонов и их размеры увеличиваются, слой компактного костного вещества у трубчатых и других костей утолщается, костномозговые полости суживаются. Костные перекладки (балки) губчатого вещества также утолщаются, приобретают более сложное строение (ветвятся). Кости при этом становятся толще, прочнее. При уменьшении физической (мышечной) нагрузки, при сидячем образе жизни, длительном постельном режиме во время болезни кости становятся тоньше, слабее.

Прочность кости обеспечивают также органические и неорганические вещества. Органические вещества придают костям гибкость, упругость. Неорганические вещества (фосфорнокислый

кальций, углекислый кальций и другие соли) придают костям твердость. У сухой живой кости на долю органических веществ приходится около 60 % ее массы, остальное принадлежит неорганическим соединениям.

Влияние органических и неорганических веществ на прочностные свойства костей можно проверить в опыте. После удаления органических веществ прокаливанием кости на огне она становится хрупкой. Удаление из кости неорганических веществ (солей) выдерживанием кости в кислоте делает кость мягкой, гибкой. Сочетание твердости неорганических соединений с упругостью органических веществ обеспечивает прочность костей.

Вопросы для повторения и самоконтроля:

1. Какие системы органов образуют аппараты опоры и движения?
2. Назовите отделы скелета и входящие в их состав кости.
3. Что находится в костномозговых полостях и ячейках губчатого вещества у детей и взрослых?
4. Дайте характеристику компактному и губчатому веществам кости.
5. Что такое остеон, какое он имеет строение?
6. Какие свойства придают костям органические вещества, а какие неорганические?

## **Развитие и рост костей. Возрастные изменения костей**

В развитии скелета человека, как и других позвоночных, можно выделить три стадии: перепончатую, хрящевую и костную.

Процесс эволюции скелета в филогенезе позвоночных животных, закладка перепончатого скелета, сменяемость его хрящевым, а затем костным — является прообразом развития скелета в онтогенезе у человека.

У человека костная ткань появляется на 6—8-й неделе внутриутробной жизни. Кости формируются или непосредственно из эмбриональной соединительной ткани — мезенхимы (**перепончатый остеогенез**), или на основе хрящевой модели кости (**хрящевой остеогенез**). Одна опорная ткань, менее дифференцированная, замещается другой, имеющей более высокие механические свойства. Из эмбриональной соединительной ткани, минуя стадию хряща, развиваются кости свода черепа, кости лица, часть ключицы. Такие кости называют **первичными, покровными костями**. При развитии таких костей в молодой соединительной ткани (пример-

но в центре будущей кости) появляется одна или несколько точек окостенения. Точка окостенения состоит из молодых костных клеток-остеобластов, число которых быстро увеличивается. Остеобласты продуцируют межклеточное вещество, в котором в дальнейшем откладываются соли кальция. Сами остеобласты превращаются в костные клетки (остеоциты) и оказываются замурованными в костном веществе. Поверхностные слои соединительной ткани превращаются в надкостницу.

**Кости туловища, конечностей, основания черепа** развиваются на основе хряща. Снаружи хрящ покрыт надхрящницей. Ее внутренний слой, прилежащий к хрящевой ткани, является ростковым. Формирование костей происходит из одной или нескольких точек окостенения. Первая появляется в средней части хряща на 8-й неделе эмбриогенеза и постепенно распространяется в стороны, пока не сформируется вся кость. Вначале внутренний слой надхрящницы продуцирует молодые костные клетки (остеобласты), которые откладываются на поверхности хряща (*перихондральное окостенение*). Сама надхрящница постепенно превращается в надкостницу, а образующиеся молодые костные клетки наслаиваются на предыдущие слои костной ткани способом наложения (аппозиции), формируя на поверхности хряща костную пластинку. Таким образом, за счет надкостницы кость растет в толщину (*периостальный способ* образования костной ткани). Одновременно костная ткань начинает образовываться внутри хряща. Врастающая внутрь хряща вместе с сосудами соединительная ткань образует молодые костные клетки, располагающиеся в виде тяжелой возле разрушающегося хряща. Такой способ образования кости (внутри хряща) получил название *энхондрального*.

Незадолго до рождения или после рождения точки окостенения появляются в эпифизах, которые до этого оставались хрящевыми. Они увеличиваются в размерах, хрящ постепенно замещается костной тканью. Небольшая хрящевая прослойка между окостеневающими эпифизом и костным диафизом — *эпифизарный хрящ* — выполняет костеобразующую функцию в течение постнатального онтогенеза, пока кость не достигнет своих окончательных размеров (18—25 лет). К этому времени эпифизарный хрящ замещается костной тканью, эпифиз срастается с диафизом, и кость представляет единое целое. В связи с костеобразующей функцией эпифизарного хряща трубчатая кость растет в длину.

Костномозговой канал в трубчатых костях появляется в толще диафиза по мере рассасывания образовавшейся кости. Прорастающая внутрь кости эмбриональная соединительная ткань дает начало красному костному мозгу.

## Соединения костей скелета

Кости скелета у живого человека соединены между собой при помощи различного вида соединений. Все соединения костей скелета человека можно разделить на непрерывные, полусуставы (симфизы) и прерывные (суставы).

**Непрерывные соединения** образованы различными видами соединительной ткани. В зависимости от вида ткани, образующей соединения, их подразделяют на соединительнотканнные, хрящевые и костные соединения.

**Соединительнотканнные**, или **фиброзные** (по названию грубоволокнистой ткани), соединения (**синдесмозы**) характеризуются наличием соединительной ткани между сочленяющимися костями. Эти соединения прочные, более или менее подвижные. К таким соединениям относят швы между костями черепа (зубчатые, чешуйчатые, плоские), связки и межкостные перепонки. Соединения корней зубов с зубными альвеолами верхней и нижней челюстей также относят к соединительнотканнным, поскольку между корнем зуба и стенками альвеол имеется тонкая прослойка соединительной ткани. К фиброзным соединениям относят также межкостные перепонки, которые натянуты между костями предплечья и голени и являются местом начала многих мышц. К фиброзным соединениям относятся связки, которые соединяют соседние кости, удерживают их одну возле другой, укрепляют суставы. Состоят связки из пучков плотной волокнистой ткани.

**Хрящевые соединения** (**синхондрозы**) характеризуются прочностью, эластичностью, упругостью и малой подвижностью. К хрящевым соединениям относят межпозвоночные диски, хрящевые соединения с грудиной, хрящевые прослойки между частями молодых, еще не сросшихся частей одной кости. Хрящевые прослойки называют временными хрящевыми соединениями, поскольку они в определенном возрасте (обычно в подростковом, юношеском) замещаются костной тканью.

**Костными соединениями** называют участки костной ткани, появившейся на месте предшествующего хряща (например, в месте соединения лобковой, подвздошной и седалищной костей в единую тазовую кость или в местах соединения эпифизов трубчатых костей с их диафизом).

**Полусуставы**, или **симфизы**, представляют собой соединения двух костей при помощи хряща (хрящевой прослойки), в котором имеется узкая щель, содержащая небольшое количество жидкости. Полного перерыва между двумя такими сочленяющимися костями еще нет. Полость только намечается. Примером такого со-



единения может служить лобковый симфиз — соединение между двумя лобковыми костями, образующими спереди костный таз.

**Синовиальные (прерывные) соединения, или суставы,** отличаются большой подвижностью, разнообразием движений и сложностью строения. Каждый сустав имеет несколько обязательных элементов (рис. 17): 1) суставные поверхности сочленяющихся костей; 2) суставной хрящ, покрывающий суставные поверхности; 3) суставная капсула, окружающая в виде муфты концы сочленяющихся костей; 4) суставная полость, ограниченная суставными хрящами и внутренней поверхностью суставной капсулы; 5) суставная (синовиальная) жидкость, которая в небольшом количестве имеется в полости каждого сустава. Эта жидкость увлажняет изнутри суставные хрящи, а также участвует в их питании.

**Суставные поверхности костей** покрыты суставным хрящом. Толщина его находится в прямой зависимости от нагрузки, испытываемой суставом. Чем больше нагрузка, тем толще хрящ.

**Суставной хрящ** обладает высокими пружинящими свойствами. Это объясняется тем, что его хрящевые клетки и соединительнотканные волокна в глубине хряща ориентированы перпендикулярно по отношению к свободной поверхности хряща, навстречу силам давления, а в поверхностных слоях — вдоль поверхности хряща, навстречу силам трения. Пружинящий суставной хрящ не только сглаживает толчки при движениях, ходьбе, беге, но и равномерно распределяет давление на суставные поверхности сочленяющихся костей.

**Суставная капсула** каждого сустава состоит из двух слоев. Наружный слой — фиброзная мембрана, плотная, грубоволокнистая, довольно толстая. Прикрепляется наружный слой к костям вблизи краев суставных поверхностей и переходит в надкостницу. Внутренний тонкий слой суставной капсулы — синовиальная мем-

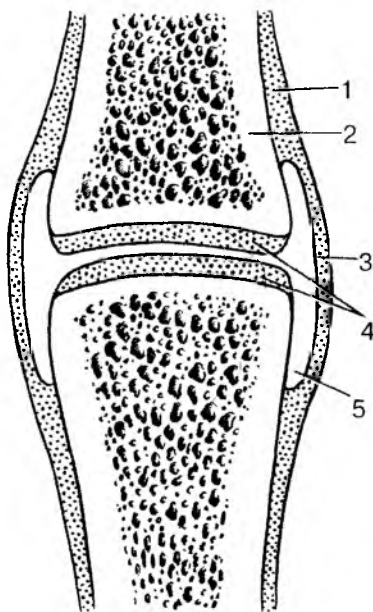


Рис. 17. Строение сустава: 1 — надкостница; 2 — кость; 3 — суставная капсула; 4 — суставной хрящ; 5 — суставная полость

брана, выстилает изнутри фиброзную мембрану. Со стороны суставной полости синовиальная мембрана покрыта плоскими эпителиальными клетками, вырабатывающими суставную жидкость (синовию).

**Синовиальная жидкость (синовия)**, поступающая в суставную полость из сосудов внутреннего слоя суставной капсулы, облегчает скольжение покрытых хрящом суставных поверхностей. Эта жидкость смачивает соприкасающиеся поверхности суставных хрящей, устраняя трение одного о другое.

Суставная капсула укрепляется **связками** — толстыми пучками плотной волокнистой соединительной ткани, которые прикрепляются своими концами к сочленяющимся костям. Связки не только укрепляют суставы, они направляют и ограничивают движения, препятствуя «переразгибанию» суставов.

## Классификация суставов

Суставы различают по их строению, количеству сочленяющихся костей и форме суставных поверхностей, а также по количеству осей вращения. По числу костей суставы делятся на простые и сложные.

**Простые суставы** образованы двумя костями (например, плечевой, тазобедренный суставы). В образовании **сложных суставов** участвуют три и более костей (например, локтевой, коленный суставы).

Выделяют также комплексные и комбинированные суставы. У **комплексных суставов** между сочленяющимися костями имеются хрящевая диск или мениск (хрящевые пластинки различной формы и толщины), которые разделяют полость сустава на две части (например, у грудино-ключичного и коленного суставов). Диски или мениски выравнивают несоответствия суставных поверхностей сочленяющихся костей.

**Комбинированный сустав** представляет собой два анатомически изолированных сустава, действующих вместе (например, правый и левый височно-нижнечелюстные суставы).

По форме суставных поверхностей и числу осей вращения различают суставы одноосные, двуосные и многоосные (рис. 18). Форма сустава определяет количество осей вращения. Одна ось имеется у суставов цилиндрической формы и их разновидности (блоковидный, винтообразный суставы). Это одноосные суставы. Например, верхний и нижний лучелоктевые суставы. Две оси вращения имеется у двуосных суставов. Это эллипсоидный, мыщелковый, седловидный суставы. Например, лучезапястный, атлантозатылоч-

ны суставы, сустав у основания большого пальца кисти. Три оси движения имеются у шаровидных суставов. Это трехосные, или многоосные, суставы (например, плечевой сустав). У суставов шаровидной формы движения могут выполняться вокруг множества осей. К шаровидным суставам относятся также плоские суставы, суставную поверхность которых можно рассматривать как малую часть поверхности большого шара.

Подвижность в суставах, размах и направление движений зависят от строения сочленяющихся поверхностей (размер, форма, кривизна суставных поверхностей). Движения в суставах совершаются вокруг различных осей: поперечной (фронтальной), переднезадней (сагиттальной), продольной (вдоль сочленяющихся костей). Вокруг фронтальной оси выполняются сгибание и разгибание, вокруг сагиттальной оси — отведение (от туловища) — приведение (к туловищу); вокруг продольной оси — вращение. Размах, величина движений в суставах зависят от разности угловых величин суставных поверхностей, которые выражаются в градусах. На размах движений в суставах влияют натяжение суставной капсулы, количество и расположение связок, мышцы, действующие на суставы. Они могут тормозить или ограничивать движения в суставах.

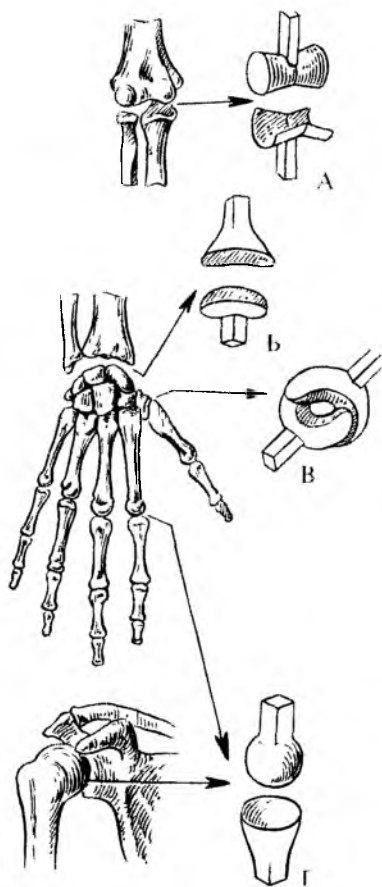


Рис. 18. Суставные поверхности.  
Суставы:  
А — блоковидный; Б — эллипсоидный; В — седловидный;  
Г — шаровидный

### Возрастные и функциональные изменения соединений костей

Суставы (синовиальные соединения) начинают формироваться на 6—11-й неделе эмбрионального развития. В этот период

начинают образовываться суставные поверхности сочленяющихся костей, суставная полость и другие элементы сустава. Между двумя формирующимися костями разрыхляется эмбриональная соединительная ткань, на месте которой позже образуется суставная полость.

У новорожденных уже имеются все анатомические элементы сустава. Однако эпифизы сочленяющихся костей состоят из хряща. Энхондральное окостенение большинства эпифизов начинается после рождения ребенка (1—2-й годы жизни) и продолжается до юношеского возраста. В возрасте 6—10 лет наблюдается усложнение в строении суставной капсулы, увеличивается количество ворсинок и складок синовиальной мембраны, происходит формирование сосудистых сетей и нервных окончаний синовиальной мембраны. В фиброзной мембране суставной капсулы у детей с 3 до 8 лет увеличивается количество коллагеновых волокон, которые сильно утолщаются, обеспечивая ее прочность. Окончательное формирование всех элементов суставов заканчивается в возрасте 13—16 лет. В условиях нормальной физиологической деятельности суставы долго сохраняют неизменный объем движений и мало подвергаются старению. Движения, занятия физкультурой и спортом сохраняют форму и подвижность суставов. При длительных и чрезмерных нагрузках (механических), а также с возрастом в строении и функциях суставов появляются изменения: истончается и деформируется суставной хрящ, уменьшается его пружинящие свойства, склерозируются фиброзная мембрана суставной капсулы и связки, по периферии суставных поверхностей образуются костные выступы — остеофиты. Происходящие анатомические изменения приводят к функциональным изменениям, к ограничению подвижности и уменьшению размаха движений.

Вопросы для повторения и самоконтроля:

1. Приведите существенную классификацию соединений костей.
2. Назовите известные вам виды непрерывных соединений и опишите строение каждого из них.
3. Перечислите обязательные элементы сустава.
4. Расскажите о классификации суставов по количеству образующих их костей, форме суставных поверхностей и другим признакам.
5. От каких особенностей строения суставов зависят их подвижность, направления и размах движений?
6. Опишите строение суставной капсулы, объясните ее функции.
7. Какие особенности строения суставного хряща обеспечивают его пружинящие свойства?
8. В каком возрасте у человека заканчивается формирование суставов?

## КОСТИ ТУЛОВИЩА И ИХ СОЕДИНЕНИЯ

Скелет туловища образован позвоночным столбом, или позвоночником, и грудной клеткой.

Позвоночный столб является основным стержнем, костной осью тела и его опорой. Он защищает спинной мозг, составляет часть стенок грудной, брюшной и тазовой полостей и, наконец, участвует в движении туловища и головы.

Позвоночный столб состоит из отдельных костных сегментов — позвонков, накладывающихся последовательно один на другой (рис. 19). У позвоночника различают следующие отделы: шейный (7 шейных позвонков); грудной (12 грудных позвонков); поясничный (5 поясничных позвонков); крестцовый (5 крестцовых позвонков); копчиковый (3—5 копчиковых позвонков). Крестцовые и копчиковые позвонки срастаются между собой и образуют крестец и копчик. Поэтому у взрослого человека позвоночник состоит из 24 отдельных позвонков, крестца и копчика.

**Строение позвонков.** Каждый позвонок имеет утолщенную часть — тело, обращенное вперед, и дугу, которая прикрепляется к телу позвонка сзади. Дуга и тело позвонка ограничивают широкое позвоночное отверстие (рис. 20). От дуги позвонка отходят отростки разной величины и направленности. По средней линии от дуги назад отходит непарный остистый отросток. В стороны от дуги отходят поперечные отростки, а вверх и вниз направлены парные верхние и нижние суставные отростки.

**Шейные позвонки** имеют сравнительно небольшое тело, так как они испытывают меньшую нагрузку, чем позвонки других отделов. Поперечные отростки шейных позвонков имеют отверстия, через которые проходит позвоночная артерия. Первый и второй шейные позвонки имеют отличную от других шейных позвонков форму, поскольку они сочленяются с черепом, несут на себе его тяжесть, участвуют в движениях головы.

**Грудные позвонки** крупнее шейных. На теле поперечных отростков грудные позвонки имеют реберные ямки, соединяющиеся с головками и бугорками ребер. Остистые отростки грудных позвонков резко наклонены вниз, что препятствует наклону грудного отдела позвоночного столба назад.

**Поясничные позвонки** отличаются массивностью тел, что связано с большой нагрузкой на них, остистые отростки у них направлены назад.

**Крестцовые позвонки** в юности срастаются в одну кость — крестец. Это сращение — приспособление к большой нагрузке, которую несет эта часть скелета.

**Копчиковые позвонки** — остатки исчезнувшего хвоста, они р диментарны и сливаются в одну кость — копчик.

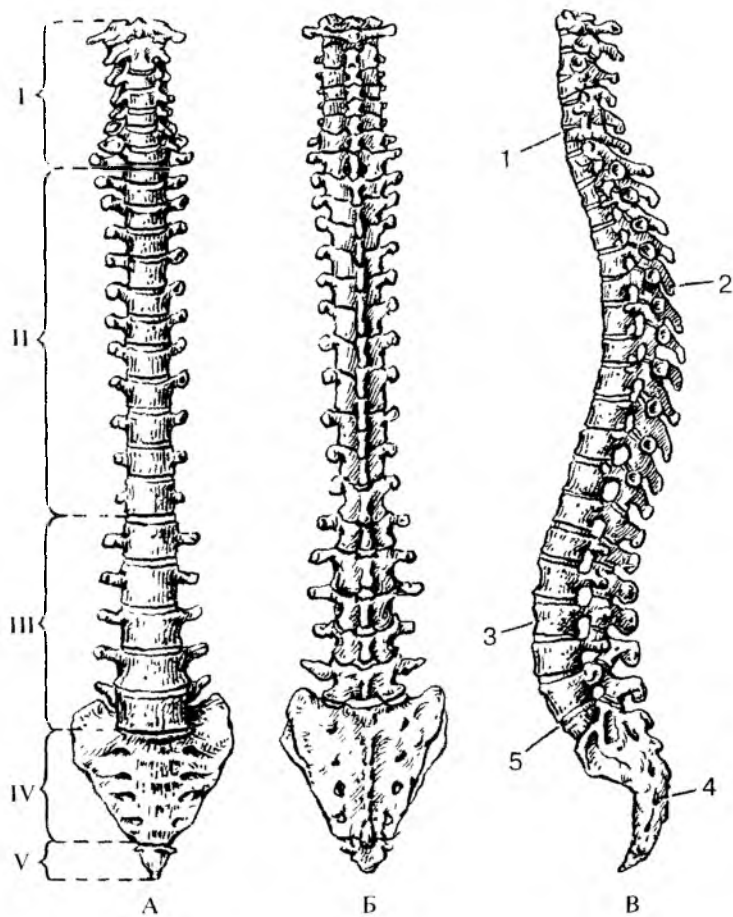


Рис. 19. Позвоночный столб. Вид спереди (А), сзади (Б) и сбоку (В). Отделы: I — шейный, II — грудной, III — поясничный, IV — крестцовый, V — копчиковый; 1, 3 — шейный и поясничный лордозы; 2, 4 — грудной и крестцовый кифозы; 5 — мыс

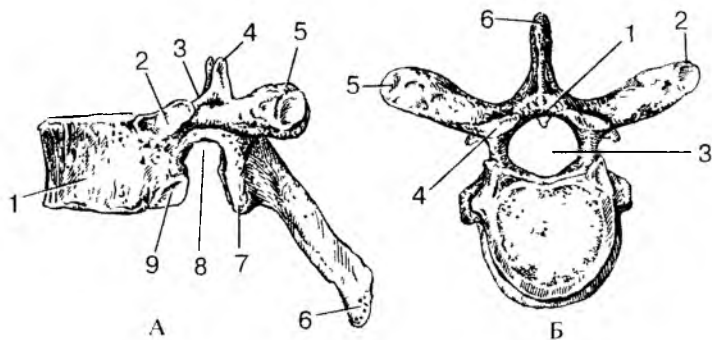


Рис. 20. Строение грудного позвонка:

А — вид сбоку: 1 — тело позвонка; 2 — верхняя реберная ямка; 3 — верхняя позвоночная вырезка; 4 — верхний суставной отросток; 5 — поперечный отросток; 6 — остистый отросток; 7 — нижний суставной отросток; 8 — нижняя позвоночная вырезка; 9 — нижняя реберная ямка. Б — вид сверху: 1 — дуга позвонка; 2 — поперечный отросток; 3 — позвоночное отверстие; 4 — верхний суставной отросток; 5 — реберная ямка поперечного отростка; 6 — остистый отросток

## Соединения позвонков. Позвоночный столб

Между телами позвонков, их дугами и отростками имеются различные соединения. Тела позвонков соединяются между собой с помощью межпозвоночных дисков, построенных из волокнистого хряща. Периферическая часть таких хрящевых дисков представляет собой богатое соединительнотканными волокнами прочное *фиброзное кольцо*, а центральную часть занимает упругое *студенистое ядро* — остаток спинной струны (хорды). Дуги соседних позвонков соединяются при помощи желтых связок. Они состоят из эластической соединительной ткани и поэтому имеют большую упругость. Суставные отростки смежных позвонков образуют межпозвоночные суставы. Остистые и поперечные отростки соединяются при помощи связок. По задней и передней поверхностям тел позвонков на протяжении всего позвоночника расположены передняя и задняя продольные связки, надежно скрепляющие позвоночный столб в единое целое. Позвоночный столб с черепом соединяется при помощи нескольких суставов и прочных связок, которые обеспечивают большую подвижность головы.

В соединениях позвоночника с черепом принимают участие три кости: затылочная, первый и второй шейные позвонки. Первый

позвонок (атлант) соединяется с мышелками затылочной кости черепа своими верхними суставными ямками. Второй шейный позвонок (осевой) соединяется с первым шейным позвонком боковыми суставными поверхностями, а также при помощи направленного вверх отростка — «зуба». При этом первый шейный позвонок (атлант) вместе с черепом может поворачиваться вокруг «зуба» второго шейного позвонка. Эти суставы черепа укреплены несколькими прочными связками.

Позвоночные отверстия, накладываясь одно на другое, образуют позвоночный канал, в котором располагается спинной мозг вместе с покрывающими его оболочками.

Позвоночный столб взрослой женщины имеет в длину 60—65 см, у мужчин — 60—70 см, что составляет примерно  $\frac{2}{5}$  длины тела.

Позвоночный столб имеет естественные физиологические изгибы. Изгибы, обращенные выпуклостью назад, называются кифозами (грудной и крестцовый кифозы), а выпуклостью вперед — лордозами (шейный и поясничный лордозы). В лежачем положении тела изгибы немного распрямляются, позвоночник удлиняется. При вертикальном положении, особенно при нагрузках, изгибы позвоночного столба выражены более четко. Появляются изгибы позвоночного столба после рождения.

Кроме указанных физиологических изгибов, бывают заметны изгибы, направленные выпуклостью вправо или влево — сколиозы. Эти боковые искривления позвоночника появляются обычно из-за неправильного сидения за столом, партой (у школьников).

Таким образом, изгибы позвоночного столба человека являются приспособлениями для сохранения равновесия при вертикальном положении тела и пружинящим механизмом для устранения толчков для тела, головы и головного мозга при ходьбе, прыжках и других резких движениях.

## Движения позвоночного столба

У позвоночного столба при действии на него скелетных мышц движения возможны в различных направлениях: сгибание (наклоны вперед) и разгибание (выпрямление), отведение и приведение (наклоны в стороны), скручивание (вращение) и круговые движения.

**Сгибание** и **разгибание** происходит вокруг фронтальной оси. Амплитуда этих движений 170—245°. При этом толщина межпозвоночных дисков на стороне наклона позвоночного столба уменьшается, а на противоположной стороне увеличивается.



**Отведение и приведение** позвоночного столба совершается вокруг сагиттальной оси. Общий размах движений при наклоне вправо и влево составляет около  $165^\circ$ .

**Вращение** позвоночного столба (повороты вправо и влево) происходит вокруг вертикальной (продольной) оси с общей амплитудой движения около  $120^\circ$ .

**Круговое движение** позвоночного столба (циркумдукция) представляет собой результат последовательного сложения различных других движений позвоночного столба. При этом крестец остается неподвижным, а голова описывает небольшой круг. Позвоночный столб при своем движении очерчивает фигуру в виде конуса.

Объем и направление движений в каждом из отделов (шейный, грудной, поясничный) позвоночного столба неодинаковы. Шейный отдел позвоночного столба является наиболее подвижным в связи с большой высотой межпозвоночных дисков и расположением суставных поверхностей суставов, позволяющих производить в них скольжение.

Грудной отдел позвоночного столба наименее подвижен, что обусловлено небольшой толщиной межпозвоночных дисков, сильным наклоном книзу остистых отростков, а также наличием соединений с ребрами.

В поясничном отделе позвоночного столба амплитуда сгибания-разгибания достигает  $100-110^\circ$ . Здесь возможны также движения вокруг сагиттальной оси.

Во всех движениях туловища позвоночный столб принимает участие как единое целое, поэтому степень его подвижности определяется особенностями строения всех видов соединений позвонков: межпозвоночных дисков, суставов и синдесмозов.

## **Возрастные особенности позвоночника**

Позвоночник новорожденного имеет вид пологой дуги, вогнутой спереди. Изгибы начинают формироваться только начиная с 3—4-го месяца жизни ребенка, когда он начинает держать голову. Вначале возникает шейный лордоз, обращенный выпуклостью кпереди. Когда ребенок начинает сидеть (4—6-й месяцы жизни), формируется грудной кифоз, обращенный выпуклостью кзади. Позднее появляется поясничный лордоз, также выпуклый кпереди, который образуется в то время, когда ребенок начинает стоять и ходить (9—12-й месяцы после рождения). Одновременно компенсаторно формируется выпуклый кзади крестцовый кифоз. Изгибы позвоночного столба становятся хорошо заметными к 5—6 годам, окончательное их формирование заканчивается к подростковому, юношескому возрасту.

При неравномерном развитии мышц правой или левой стороны тела, неправильном положении учащихся за партой, у спортсменов — как следствие асимметричной работы мышц, могут возникнуть патологические изгибы позвоночника в стороны — сколиозы.

Длина позвоночного столба новорожденного ребенка составляет 40 % длины его тела, в первые два года длина позвоночника почти удваивается. Различные отделы позвоночного столба новорожденного ребенка растут неравномерно. На первом году жизни быстрее растет поясничный отдел, несколько медленнее — шейный, грудной и крестцовый. Медленнее всего растет копчиковый отдел. К началу периода полового созревания рост позвоночного столба замедляется. Новое ускорение его роста наблюдается у девочек к 12—13 годам, у мальчиков — к 13—14 годам.

Межпозвоночные диски у детей относительно толще, чем у взрослых людей. С возрастом толщина межпозвоночных дисков постепенно уменьшается, они становятся менее эластичными, студенистое ядро уменьшается в размерах. У пожилых людей вследствие уменьшения толщины межпозвоночных дисков и увеличения кривизны грудного кифоза длина позвоночного столба уменьшается на 3—7 см. Наблюдается общее разрежение костного вещества позвонков (остеопороз), обызвествление межпозвоночных дисков и передней продольной связки. Все это уменьшает рессорные свойства позвоночного столба, а также его подвижность и крепость.

## Грудная клетка

Кости грудной клетки представлены 12 парами ребер и грудной, а также грудными позвонками.

**Ребра** представляют собой длинные изогнутые костные пластинки, переходящие в переднем отделе в хрящевую часть ребра. Сзади каждое ребро заканчивается утолщенной головкой, соединяющейся с телами соответствующих позвонков. Чуть впереди от головки имеется бугорок ребра, который образует сустав с поперечным отростком позвонка. Вдоль нижнего края ребра, на его внутренней стороне, проходит борозда, в которой располагаются межреберные артерия, вена и нерв. Семь пар верхних ребер (I—VII) передними своими концами достигают грудины. Эти ребра называют *истинными ребрами*, VIII—X ребра грудины не достигают, они соединяются с вышележащими ребрами. Поэтому они получили название *ложных ребер*. XI и XII ребра заканчиваются в мышцах передней брюшной стенки, их передние концы остаются

свободными. Эти ребра отличаются большой подвижностью. Их называют *колеблющимися ребрами*.

**Грудина** представляет собой плоскую кость, у которой выделяют рукоятку, тело и мечевидный отросток. На боковых сторонах грудины имеются ямки для присоединения к ней хрящевых частей ребер.

Грудина, 12 пар ребер и 12 грудных позвонков, соединяясь между собой при помощи суставов, хрящевых соединений и связок, образуют грудную клетку. У грудной клетки различают 4 стенки: переднюю, заднюю и две боковые, ограничивающие грудную полость. В грудной полости находятся внутренние органы (сердце, легкие, трахея, пищевод), крупные кровеносные сосуды и нервы. Между ребрами имеются межреберные промежутки, занятые межреберными мышцами.

Грудная клетка имеет два отверстия (апертуры) — верхнее и нижнее. Верхняя апертура ограничена по бокам первыми ребрами, спереди — верхним краем рукоятки грудины, сзади — телом первого грудного позвонка. Через верхнюю апертуру проходят трахея, пищевод, сосуды, нервы. Нижняя апертура ограничена нижними ребрами, спереди — мечевидным отростком грудины, сзади — телом двенадцатого грудного позвонка. Под мечевидным отростком находится подгрудинный угол (его вершина). Боковые стенки этого угла образованы правой и левой реберными дугами в виде соединенных хрящевых концов VII—X ребер. Нижняя апертура грудной клетки значительно больше, чем верхняя. Закрывающая нижнюю апертуру мышца (диафрагма, грудобрюшная преграда) имеет отверстия для прохождения аорты, пищевода, нервов, нижней полой вены.

В зависимости от типа телосложения выделяют три формы грудной клетки. У лиц невысокого роста, низких, коренастых (брахиморфного типа телосложения) грудная клетка короткая, широкая, имеет коническую форму, подгрудинный угол тупой. У высоких людей (долихоморфного типа телосложения) она удлиненная, плоская, подгрудинный угол острый. У лиц среднего роста (мезоморфного типа телосложения) грудная клетка имеет цилиндрическую форму. У женщин грудная клетка короче и уже внизу, чем у мужчин.

Грудная клетка может деформироваться при неправильном сидении и некоторых заболеваниях. Так, если школьник, когда пишет, ложится на парту, грудная клетка может сформироваться уплощенной, асимметричной.

Грудная клетка обладает большой прочностью и подвижностью. При дыхании она изменяет свой объем и форму. При вдохе грудина и передние концы ребер поднимаются, увеличивая пе-

реднезадний размер грудной клетки, межреберные промежутки расширяются. При выдохе грудина и передние концы ребер опускаются, переднезадний размер и объем грудной клетки уменьшаются.

## **Возрастные особенности грудной клетки**

У новорожденных грудная клетка имеет конусовидную форму. Переднезадний диаметр больше поперечного, ребра расположены почти горизонтально. В первые два года жизни идет быстрый рост грудной клетки. В возрасте 6—7 лет ее рост замедляется, а в 7—18 лет наиболее сильно растет средний отдел грудной клетки.

Подгрудинный угол у новорожденного достигает примерно  $93^\circ$ , через год —  $68^\circ$ , в 5 лет он равен  $60^\circ$ , в 15 лет и у взрослого человека — около  $70^\circ$ . Усиленный рост грудной клетки у девочек начинается с 11 лет, а у мальчиков с 12 лет. К 17—20 годам грудная клетка приобретает окончательную форму.

В старческом возрасте в связи с увеличением грудного кифоза грудная клетка укорачивается и опускается.

Физические упражнения не только укрепляют грудную мускулатуру, но и увеличивают размах движения в суставах ребер, что приводит к увеличению объема грудной клетки при дыхании и жизненной емкости легких.

Вопросы для повторения и самоконтроля:

1. Назовите части позвонка.
2. Какие соединения имеются между двумя соседними позвонками? Назовите и опишите эти соединения.
3. Перечислите отделы позвоночного столба и назовите число позвонков в каждом его отделе.
4. Назовите физиологические изгибы позвоночного столба. Где эти изгибы находятся, какие функции выполняют?
5. Опишите строение ребра, назовите его части.
6. Назовите ребра в связи с особенностью их расположения и прикрепления к груди.
7. Какие части выделяют у грудины?
8. Опишите строение грудной клетки: ее стенки, отверстия, внешние формы.
9. Расскажите о возрастных изменениях позвоночного столба и грудной клетки.

## ЧЕРЕП

Череп, образованный парными и непарными костями, защищает от внешних воздействий головной мозг и органы чувств, дает опору начальным отделам пищеварительной и дыхательной систем и образует вместилища для органов чувств.

Череп условно подразделяют на мозговую и лицевую отделы (рис. 21 и 22). Мозговой череп является вместилищем для головного мозга. С ним неразрывно связан лицевой череп, служащий костной основой лица и начальных отделов пищеварительной и дыхательной систем.

### Кости мозгового отдела черепа

Мозговой отдел черепа у взрослого человека состоит из четырех непарных костей — лобной, затылочной, клиновидной, решетчатой и двух парных — теменной и височной.

**Лобная кость** образует переднюю стенку свода черепа, стенки передней черепной ямки, верхнюю стенку глазниц. У лобной кости выделяют вертикальную *лобную чешую*, горизонтальные *глазничные части* и *носовую часть* между ними. На передней поверхности лобной кости видны надглазничные края, над ними — надбровные дуги, между которыми находится площадка — надпереносье (глабелла). Латерально каждый надглазничный край продолжается в скуловой отросток, соединяющийся со скуловой костью. Внутренняя поверхность лобной чешуи вогнутая и внизу переходит в глазничные части. На внутренней поверхности лобной кости находится борозда верхнего сагиттального синуса (венозного). Внизу лобная чешуя переходит в глазничные части.

Глазничные части (правая и левая) нижней поверхностью обращены в глазницу, а верхней — в полость черепа. Пластинки глазничной части отделены одна от другой решетчатой вырезкой, в которую на целом черепе заходит решетчатая пластинка решетчатой кости. Носовая часть внизу имеет отверстия (апертуры), ведущие в *лобную пазуху* (воздухоносную полость), расположенную внутри лобной кости на уровне глабеллы и надбровных дуг. Нижний край носовой части соединяется с носовыми костями.

**Затылочная кость** образует заднюю стенку и основание мозгового отдела черепа. У этой кости выделяют четыре части, расположенные вокруг большого (з а т ы л о ч н о г о) отверстия. Это — базилярная часть, которая находится впереди от отверстия, а также две латеральные части и чешуя, занимающая задневерхнее положение.

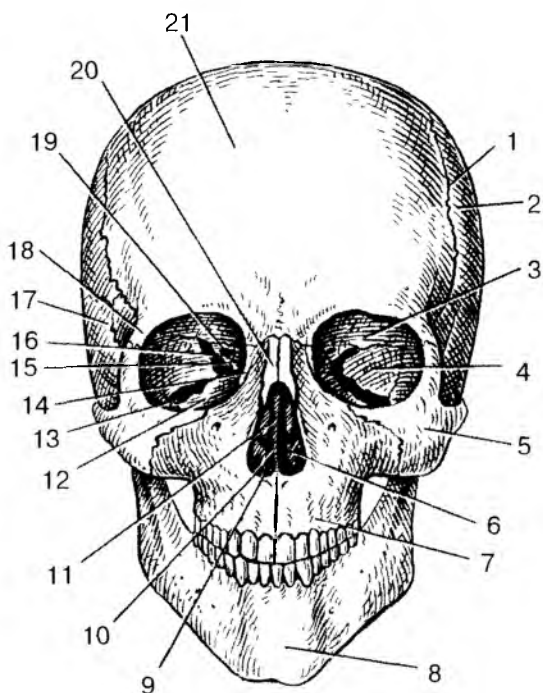


Рис. 21. Череп человека. Вид спереди:

1 — венечный шов; 2 — теменная кость; 3 — глазничная часть лобной кости; 4 — глазничная поверхность большого крыла клиновидной кости; 5 — скуловая кость; 6 — нижняя носовая раковина; 7 — верхняя челюсть; 8 — подбородочный выступ нижней челюсти; 9 — полость носа; 10 — сошник; 11 — перпендикулярная пластинка решетчатой кости; 12 — глазничная поверхность верхней челюсти; 13 — нижняя глазничная щель; 14 — слезная кость; 15 — глазничная пластинка решетчатой кости; 16 — верхняя глазничная щель; 17 — чешуйчатая часть височной кости; 18 — скуловой отросток лобной кости; 19 — зрительный канал; 20 — носовая кость; 21 — лобный бугор

*Базиллярная* часть затылочной кости на целом черепе направлена вперед и вверх, где она сращена с телом клиновидной кости. В результате этого сращения на обращенной вверх поверхности образуется площадка — с к а т, на котором располагаются продолговатый мозг и мост мозга. На нижней поверхности базиллярной части находится глоточный бугорок, к которому прикрепляется задняя стенка глотки.

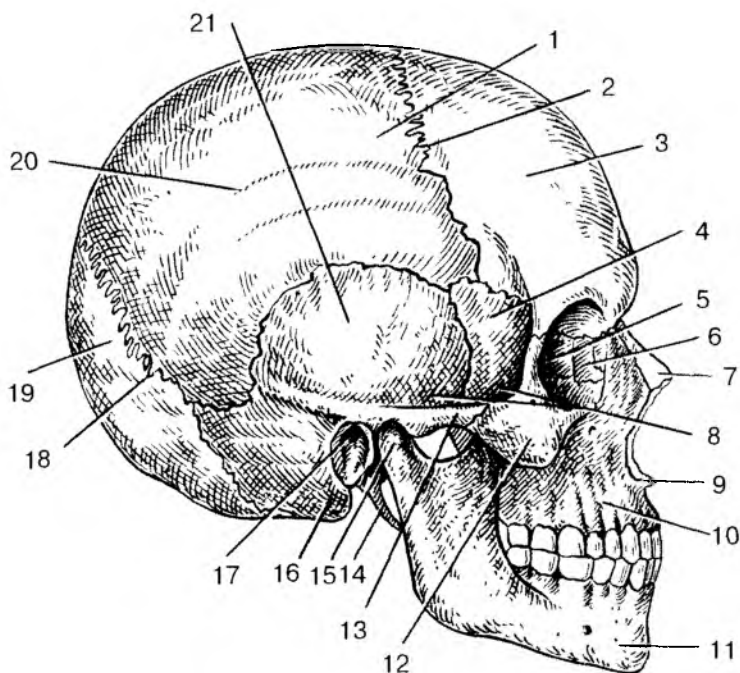


Рис. 22. Череп человека. Вид сбоку:

1 — теменная кость; 2 — венечный шов; 3 — лобный бугор; 4 — височная поверхность большого крыла клиновидной кости; 5 — глазничная пластинка решетчатой кости; 6 — слезная кость; 7 — носовая кость; 8 — височная ямка; 9 — передняя носовая кость; 10 — тело верхней челюсти. 11 — нижняя челюсть; 12 — скуловая кость; 13 — скуловая дуга; 14 — шиловидный отросток; 15 — мышелковый отросток нижней челюсти; 16 — сосцевидный отросток; 17 — наружный слуховой проход; 18 — ламбдовидный шов; 19 — чешуя затылочной кости; 20 — верхняя височная линия; 21 — чешуйчатая часть височной кости

*Латеральные* части затылочной кости находятся по бокам от большого (затылочного) отверстия. На нижней поверхности латеральных частей возвышаются овальные затылочные мышелки, сочленяющиеся с атлантом (первым шейным позвонком). Позади каждого мышелка имеется мышелковая ямка, на дне которой открывается отверстие мышелкового канала, в котором проходит венозный сосуд. Через латеральную часть с каждой стороны над мышелком проходит подъязычный канал для одноименного нерва. На боковых краях кости видны яремные вырезки, образу-

щие вместе с одноименной вырезкой височной кости яремное отверстие, через которое проходят внутренняя яремная вена, языкоглоточный, блуждающий и добавочный нервы.

*Чешуя* затылочной кости ограничивает сзади затылочное отверстие и круто уходит вверх в виде широкой выпукло-вогнутой пластинки. На задней стороне чешуи находится наружный затылочный выступ, к которому прикрепляется выйная связка. Направо и налево от возвышения проходит шероховатая верхняя выйная линия, к которой прикрепляются трапецевидные мышцы. От наружного затылочного выступа вниз к большому (затылочному) отверстию проходит невысокий затылочный гребень, по бокам от которого видна нижняя выйная линия. На внутренней поверхности чешуи видны четыре большие ямки. К нижним ямкам прилежит задняя поверхность полушарий мозжечка, а к верхним — затылочные доли полушарий большого мозга. Ямки разделены крестообразным возвышением, на котором находится внутренний затылочный выступ. Внизу выступ переходит во внутренний затылочный гребень. Вверх от внутреннего затылочного выступа направляется борозда верхнего сагиттального (венозного) синуса. Вправо и влево от выступа отходит борозда поперечного синуса, также венозного.

**Клиновидная кость** участвует в образовании основания и боковых отделов мозгового черепа. У кости выделяют *тело* и три пары отростков: это отходящие в стороны *большие* и *малые крылья* и уходящие вниз *крыловидные отростки*. На верхней поверхности тела клиновидной кости имеется углубление, получившее название *турецкого седла*. В центре седла видна *гипофизарная ямка*, в которой помещается гипофиз, одна из важнейших желез внутренней секреции. Внутри тела клиновидной кости находится воздухоносная полость — *клиновидная пазуха*, которая сообщается с полостью носа.

От переднверхней поверхности тела клиновидной кости в стороны отходят два малых крыла, ограничивающих переднюю черепную ямку от средней черепной ямки. У основания каждого из малых крыльев находится отверстие зрительного канала, через который проходит зрительный нерв. Отходящие от тела в стороны большие крылья образуют стенки средней черепной ямки, глазницы, височной и подвисочной ямок. Между малым и большим крыльями справа и слева от тела кости находится широкая верхняя глазничная щель, ведущая из полости черепа в глазницу. В основании большого крыла имеется круглое отверстие, через которое проходит верхнечелюстной нерв. Латеральнее и кзади от круглого отверстия лежит овальное отверстие (для нижнечелюстного нерва). Еще латеральное находится остистое отверстие для средней менингеальной артерии. От основания большого крыла



спиз с каждой стороны отходит крыловидный отросток, в основании которого спереди назад идет крыловидный канал, через который проходит одноименный нерв. Каждый крыловидный отросток состоит из двух пластинок — медиальной и латеральной, между которыми сзади находится крыловидная ямка.

**Решетчатая кость** лежит впереди тела клиновидной кости. Она участвует в образовании нижней стенки передней черепной ямки, глазницы и полости носа. Решетчатая кость состоит из сагиттально ориентированной перпендикулярной пластинки, решетчатой пластинки и лабиринтов. Продолжением перпендикулярной пластинки вверх является петушиный гребень, вдающийся в полость черепа. Поперечно лежит решетчатая пластинка, которая образует среднюю часть дна передней черепной ямки и верхнюю стенку полости носа. Через отверстия решетчатой пластинки проходят обонятельные нервы. К боковым концам решетчатой пластинки как бы подвешены лабиринты решетчатой кости.

Решетчатый лабиринт построен из множества воздухоносных ячеек, сообщающихся между собой и открывающихся в носовую полость. Латеральной стенкой лабиринта является глазничная пластинка, которая образует медиальную стенку глазницы. От медиальной поверхности лабиринта отходят две тонкие, изогнутые вниз пластинки — верхняя и средняя носовые раковины, свободно свисающие в полость носа.

**Височная кость** входит в состав боковой стенки и основания черепа. Состоит из каменистой части (пирамиды), барабанной и чешуйчатой частей. Височная кость служит вместилищем органов слуха и равновесия, которые залегают внутри ее пирамиды. Через пирамиду проходит несколько каналов, содержащих нервы, кровеносные сосуды (табл. 6).

**Каменистая часть** имеет форму трехгранной пирамиды, вершина которой направлена вперед и медиально, а основание сзади переходит в сосцевидный отросток. У пирамиды выделяют переднюю и заднюю поверхности, обращенные в полость черепа, а также нижнюю поверхность, участвующую в образовании наружного основания черепа. На передней поверхности пирамиды, у ее вершины, находится тройничное вдавление, на котором лежит узел тройничного нерва. Позади от вдавления находится дугообразное возвышение, образованное находящимся в пирамиде верхним полукружным каналом костного лабиринта органа равновесия. Латерально от возвышения видны плоская поверхность — крыша барабанной полости и расположенные впереди два маленьких отверстия каналов большого и малого каменистых нервов. По верхнему краю пирамиды, разделяющему ее переднюю и заднюю поверхности, проходят борозда верхнего каменистого синуса (венозного).

## Каналы височной кости

Название канала	Какие полости (области) черепа канал соединяет	Что проходит в канале
1. Сонный канал	Наружное основание черепа с верхушкой пирамиды височной кости	Внутренняя сонная артерия; внутреннее сонное (вегетативное) сплетение
2. Сонно-барабанные каналы	Стенку сонного канала (у его начала) с барабанной полостью	Сонно-барабанные нервы
3. Внутреннее слуховое отверстие и внутренний слуховой проход	Заднюю черепную ямку с внутренним ухом	Лицевой нерв (VII), преддверно-улитковый нерв (VIII), артерия и вена внутреннего уха
4. Лицевой канал	Заднюю поверхность пирамиды (внутренний слуховой проход) — с шиловосцевидным отверстием	Лицевой нерв (VII)
5. Каналец барабанной струны	Лицевой канал, барабанную полость с каменисто-барабанной щелью	Барабанная струна — ветвь лицевого нерва
6. Барабанный каналец	Нижнюю поверхность пирамиды (каменистую ямочку) с барабанной полостью и барабанную полость с передней поверхностью пирамиды (расщелиной малого каменистого нерва)	Малый каменистый нерв — ветвь языкоглоточного нерва (IX пара)
7. Мышечно-трубный канал, который делится на 2 полуканала: верхний — для мышцы, напрягающей барабанную перепонку, нижний —	Верхушку пирамиды с барабанной полостью	Мышца, напрягающая барабанную перепонку (полуканал мышцы, напрягающей барабанную перепонку), и слуховая труба (полуканал слуховой трубы)

На задней поверхности пирамиды находится внутреннее слуховое отверстие, переходящее во внутренний слуховой проход, через который проходят лицевой, преддверно-улитковый нервы и кровеносные сосуды. На задней поверхности пирамиды находится наружное отверстие водопровода преддверия, а на нижнем крае открывается улитковый каналец. Водопровод и каналец ведут в лабиринт преддверно-улиткового органа. Ближе к сосцевидному отростку проходит борозда сигмовидного (венозного) синуса.

На нижней поверхности пирамиды находится яремная ямка. Латеральнее нее виден длинный шиловидный отросток, позади которого имеется шилососцевидное отверстие, которым заканчивается лицевой канал. Кпереди от яремной ямки заметно большое отверстие, ведущее в сонный канал, который заканчивается на вершине пирамиды. На гребне между яремной ямкой и отверстием сонного канала находится каменистая ямочка, переходящая в барабанный каналец, который закачивается на передней поверхности пирамиды. С барабанной полостью, расположенной внутри пирамиды, сообщаются воздухоносные ячейки сосцевидного отростка. На вершине пирамиды латеральнее отверстия сонного канала открывается мышечно-трубный канал, ведущий в барабанную полость. Его верхний полуканал занят мышцей, натягивающей барабанную перепонку, а нижний является костной частью слуховой трубы, соединяющей барабанную полость с глоткой.

*Барабанная часть* височной кости представляет собой изогнутую пластинку, ограничивающую снизу, спереди и сзади наружный слуховой проход.

*Чешуйчатая часть (чешуя)* височной кости входит в состав боковой стенки черепа. От наружной поверхности чешуи отходит направляющийся вперед скуловой отросток, образующий скуловую дугу вместе с височным отростком скуловой кости. Книзу от основания скулового отростка расположены суставной бугорок и овальная нижнечелюстная ямка, участвующая в образовании височно-нижнечелюстного сустава.

*Теменная кость* с такой же костью другой стороны образует крышу (свод) черепа. Теменная кость представляет выпукло-вогнутую четырехугольную пластинку, на наружной стороне которой виден теменной бугор. Своими краями теменная кость соединяется (образует швы) с лобной, височной, затылочной костями, большим крылом клиновидной кости и с теменной костью другой стороны. Теменная кость имеет 4 угла.

## Кости лицевого отдела черепа

В образовании **лицевого отдела** черепа участвуют 6 парных костей (верхнечелюстная, нёбная, скуловая, носовая, слезная, нижняя носовая раковина), а также 2 непарные (сошник и нижняя челюсть). К лицевому (висцеральному) отделу черепа относится также подъязычная кость.

**Верхнечелюстная кость** (верхняя челюсть), расположенная по бокам от полости носа, состоит из *тела* верхней челюсти и *четырех отростков*. Глазничная поверхность тела верхней челюсти обращена в полость глазницы. На ней проходит подглазничная борозда, переходящая в одноименный канал, открывающийся на передней поверхности кости. На задней поверхности находится бугор верхней челюсти. На носовой поверхности тела верхней челюсти видны раковинный гребень для прикрепления нижней носовой раковины и слезная борозда, участвующая в образовании носослезного канала, а также вход в воздухоносную верхнечелюстную (гайморову) пазуху.

От тела верхней челюсти отходят латерально — скуловой отросток, вверх — лобный, медиально — нёбный, вниз в виде дуги — альвеолярный отросток. Альвеолярный отросток несет на себе зубные альвеолы, отделенные одна от другой межальвеолярными перегородками. Нёбный отросток, соединяясь с таким же отростком противоположной стороны, образует твердое нёбо.

**Нёбная кость**, прилежащая сзади к верхнечелюстной кости, состоит из двух пластинок: *перпендикулярной* (вертикальной) и *горизонтальной*. Горизонтальные пластинки обеих нёбных костей, соединяясь между собой, образуют заднюю часть твердого нёба. Перпендикулярная пластинка участвует в образовании задней части боковой стенки полости носа.

**Нижняя носовая раковина** прикрепляется к раковинному гребню носовой поверхности верхнечелюстной кости.

**Носовая кость**, соединяясь с такой же костью другой стороны, образует верхнюю стенку полости носа.

**Слезная кость** участвует в образовании передней части медиальной стенки глазницы. Имеющаяся на этой кости слезная борозда, соединяясь с одноименной бороздой верхнечелюстной кости, образует ямку слезного мешка.

**Сошник** образует большую часть носовой перегородки. Задний край сошника разделяет хоаны (задние отверстия полости носа).

**Скуловая кость**, играющая важную роль в формировании рельефа лица, соединяется с лобной, височной и верхнечелюстной костями. Височный отросток скуловой кости вместе со скуловым отростком височной кости образует скуловую дугу.

**Нижняя челюсть** — единственная подвижная кость черепа. Она состоит из *тела* и отходящих кверху *двух ветвей*. На внутренней и наружной поверхностях угла нижней челюсти находятся бугристые для прикрепления жевательных мышц. На передней части тела нижней челюсти виден обращенный кпереди подбородочный выступ.

На альвеолярной части (альвеолярной дуге) расположены зубные альвеолы, разделенные межальвеолярными перегородками. Ветви нижней челюсти направляются вверх и несут на себе два отростка. Передний отросток — венечный, а также задний — мышцелковый разделены вырезкой. К венечному отростку прикрепляется височная мышца. Мыщелковый отросток участвует в образовании височно-нижнечелюстного сустава. К мышцелковому отростку прикрепляется латеральная крыловидная мышца (жевательная). Через тело челюсти с каждой стороны проходит нижнечелюстной канал, который начинается на внутренней поверхности ветви этой кости. Выходное подбородочное отверстие этого канала находится на наружной поверхности передней части тела нижней челюсти на уровне второго малого коренного зуба.

**Подъязычная кость**, имеющая дугообразную форму, расположена в мягких тканях шеи между гортанью внизу и нижней челюстью кверху. Кость состоит из тела и двух пар рогов — больших и малых.

## Соединения костей черепа

Кости, образующие череп, соединены между собой при помощи **непрерывных соединений**. Исключение составляет нижняя челюсть, которая образует с височной костью височно-нижнечелюстной сустав.

Кости крыши черепа соединяются между собой при помощи зубчатых и чешуйчатых швов. Так, медиальные края теменных костей соединяет зубчатый *сагиттальный шов*, лобную и теменную кости — зубчатый *венечный шов*, теменные и затылочную кости — зубчатый *лямбдовидный шов*. Чешуя височной кости соединяется с теменной костью и большим крылом клиновидной кости при помощи *чешуйчатого шва*. Между костями лицевого черепа имеются *плоские (гармоничные) швы*.

В области основания черепа имеются хрящевые соединения — *синхондрозы*, образованные волокнистым хрящом. Это соединения между телом клиновидной кости и базиллярной частью затылочной кости, а также другие синхондрозы, которые хорошо выражены у детей. У взрослого человека в большинстве своем они замещаются костной тканью.

**Височно-нижнечелюстной сустав** — парный, комплексный по строению, эллипсоидной формы. Он образован головкой мышечного отростка (суставного) нижней челюсти и нижнечелюстной ямкой вместе с суставным бугорком височной кости. Внутри сустава имеется внутрисуставной диск, построенный из фиброзного хряща. Диск сращен с капсулой сустава по периферии и разделяет полость сустава на верхнюю и нижнюю части.

Движения в правом и левом височно-нижнечелюстном суставе происходят совместно. Это опускание и поднятие нижней челюсти, смещение нижней челюсти вперед (выдвижение) и назад (возвращение в исходное состояние), движения челюсти вправо и влево (боковые движения).

## **Череп в целом (топография черепа)**

**Череп** имеет сложный рельеф и его внутренней и наружной поверхностей. Рельеф обусловлен расположением в его костных вместилищах головного мозга, органов чувств, нервных узлов и наличием многочисленных отверстий и каналов для прохождения сосудов и нервов.

Верхнюю часть мозгового черепа в связи с его формой называют *сводом (крышей) черепа*. Крышу черепа образуют чешуя лобной кости, теменные кости, чешуя затылочной и височных костей, латеральные отделы больших крыльев клиновидной кости. На наружной поверхности свода черепа видны швы (между теменными костями — сагиттальный, между лобной и теменными костями — венечный, между теменными и чешуей затылочной кости — лямбдовидный, между чешуей височной кости и теменной костью — чешуйчатый). В передних отделах свода черепа видны лобные бугры, над глазами — надбровные дуги, в середине между ними — небольшая площадка — надпереносье (глабелла). На верхнебоковых поверхностях свода черепа выступают теменные бугры, верхняя и нижняя височные линии.

При изучении *черепа сбоку* видны лобная, теменная, височная, затылочная и клиновидная кости. Видны также скуловая дуга, образованная височным отростком скуловой кости и скуловым отростком височной, наружный слуховой проход, сосцевидный отросток, верхняя и нижняя челюсти, височная, подвисочная и крыловидно-нёбная ямки.

*Височная ямка* ограничена сверху и сзади височной линией, спереди — скуловой костью, внизу она переходит в подвисочную ямку. Верхнюю стенку *подвисочной ямки* составляют большое крыло клиновидной кости и участок чешуи височной кости, перед-

ную — подвисочная поверхность тела верхнечелюстной кости и скуловая кость, медиальную — латеральная пластинка крыловидного отростка клиновидной кости, латеральную — скуловая дуга и ветвь нижней челюсти.

*Крыловидно-нёбная (крылонёбная) ямка* находится между основанием крыловидного отростка клиновидной кости сзади и бугром верхнечелюстной кости спереди. Медиальной стенкой этой ямки служит медиальная пластинка крыловидного отростка клиновидной кости. Крылонёбная ямка через клиновидно-нёбное отверстие сообщается с полостью носа, через круглое отверстие — со средней черепной ямкой, через нижнюю глазничную щель — с глазницей, через крыловидный канал — с областью рваного отверстия, через большой нёбный канал — с ротовой полостью.

Наружное основание черепа образовано нижней поверхностью мозгового черепа и частью лицевого черепа (рис. 23). Передний отдел основания черепа образован костным нёбом и альвеолярной дугой, сформированной верхнечелюстными костями. Средний отдел, образованный височными и клиновидной костями, находится между задним краем твердого нёба спереди и передним краем большого затылочного отверстия сзади. На нижней поверхности пирамиды каждой височной кости видны наружное отверстие сонного канала, яремная ямка, шиловидный отросток и шилососцевидное отверстие — выходное отверстие лицевого канала. У основания скулового отростка височной кости находятся нижнечелюстная ямка и суставной бугорок, у вершины пирамиды — рваное отверстие. На большом крыле клиновидной кости видны остистое и овальное отверстия. В центре *заднего отдела черепа* расположено большое (затылочное) отверстие с лежащими по бокам от него затылочными мышечками. Под каждым мышечком находится наружное отверстие подъязычного канала. Латеральнее мышечка видно яремное отверстие, а еще латеральнее и кзади — мышечковая ямка и сосцевидный отросток.

Рельеф *внутреннего основания черепа* (рис. 24) соответствует нижней поверхности головного мозга. На внутреннем основании черепа различают три черепные ямки: переднюю, среднюю и заднюю.

*Передняя черепная ямка*, в которой лежат лобные доли полушарий большого мозга, образована глазничными частями лобной кости, решетчатой пластинкой решетчатой кости, телом и малыми крыльями клиновидной кости. Задний край малых крыльев отделяет переднюю черепную ямку от средней, в которой располагаются височные доли полушарий головного мозга. В гипофизарной ямке турецкого седла находится гипофиз.

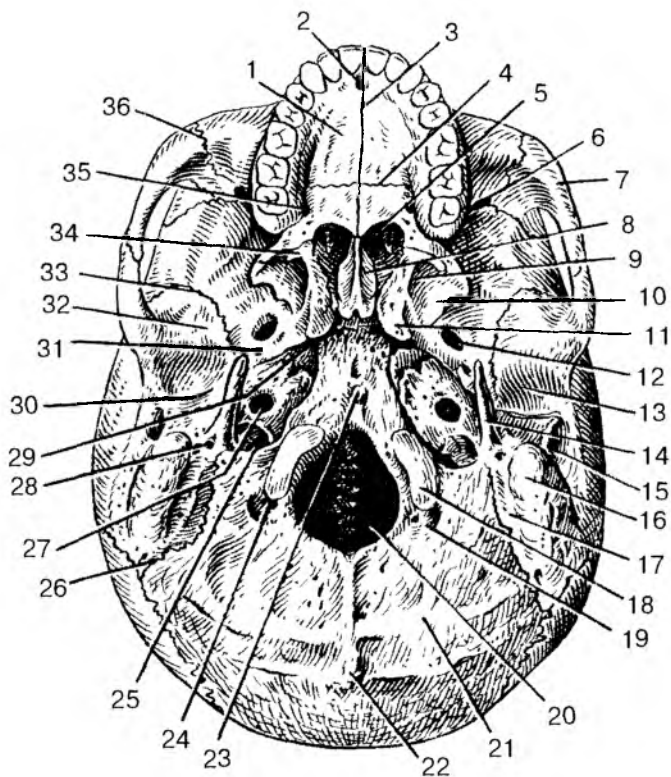


Рис. 23. Наружное основание черепа:

1 — нёбный отросток верхней челюсти; 2 — резцовое отверстие; 3 — срединный нёбный шов; 4 — поперечный нёбный шов; 5 — хоаны; 6 — нижняя глазничная щель; 7 — скуловая дуга; 8 — крыло сошника; 9 — крыловидная ямка; 10 — латеральная пластинка крыловидного отростка; 11 — крыловидный отросток; 12 — овальное отверстие; 13 — нижнечелюстная ямка; 14 — шиловидный отросток; 15 — наружный слуховой проход; 16 — сосцевидный отросток; 17 — сосцевидная вырезка; 18 — затылочный мышелок; 19 — мышелковая ямка; 20 — большое (затылочное) отверстие; 21 — нижняя выйная линия; 22 — наружный затылочный выступ; 23 — глоточный бугорок; 24 — мышелковый канал; 25 — яремное отверстие; 26 — затылочно-сосцевидный шов; 27 — наружное сонное отверстие; 28 — шиლოსосцевидное отверстие; 29 — рваное отверстие; 30 — каменисто-баранная щель; 31 — остистое отверстие; 32 — суставной бугорок; 33 — клиновидно-чешуйчатый шов; 34 — крыловидный крючок; 35 — большое нёбное отверстие; 36 — скуловерхнечелюстной шов



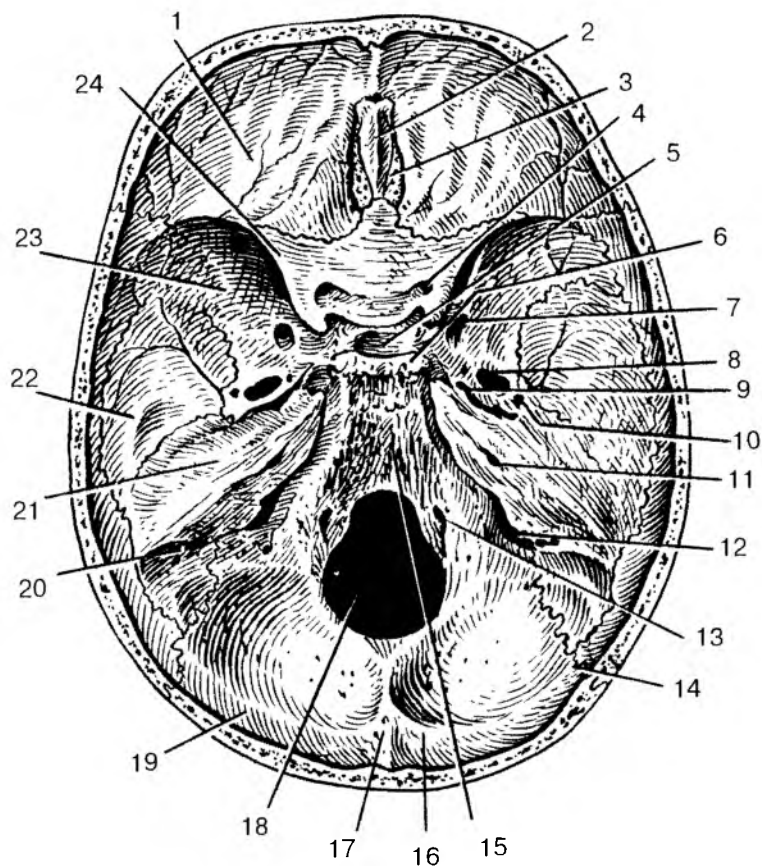


Рис. 24. Внутреннее основание черепа:

1 — глазничная часть лобной кости; 2 — петушиный гребень; 3 — решетчатая пластинка решетчатой кости; 4 — зрительный канал; 5 — гипофизарная ямка; 6 — спинка седла; 7 — круглое отверстие; 8 — овальное отверстие; 9 — рваное отверстие; 10 — остистое отверстие; 11 — внутреннее слуховое отверстие; 12 — яремное отверстие; 13 — подъязычный канал; 14 — ламбдовидный шов; 15 — скат; 16 — борозда поперечного синуса; 17 — внутренний затылочный выступ; 18 — большое (затылочное) отверстие; 19 — затылочная чешуя; 20 — борозда сигмовидного синуса; 21 — пирамида (каменистая часть) височной кости; 22 — чешуйчатая часть височной кости; 23 — большое крыло клиновидной кости; 24 — малое крыло клиновидной кости

*Средняя черепная ямка* образована телом и большими крыльями клиновидной кости, передней поверхностью пирамид и чешуйчатой частью височных костей. На боковой поверхности тела клиновидной кости с каждой стороны видна сонная борозда. У вершины пирамиды находится рваное отверстие. Между малыми, большими крыльями и телом клиновидной кости с каждой стороны расположена верхняя глазничная щель. Кзади и книзу от этой щели находятся круглое, овальное и остистое отверстия. На передней поверхности пирамиды височной кости, близ ее верхушки, видно тройничной вдавление.

*Задняя черепная ямка*, в которой располагается мозжечок, отделена от средней ямки верхними краями пирамид височных костей. Заднечерепная ямка образована затылочной костью, а также задней поверхностью пирамид височных костей. В центре ямки находится большое (затылочное) отверстие. Кпереди отверстия видна площадка — скат, на котором лежат мост мозга (варолиев) и продолговатый мозг. По бокам от большого (затылочного) отверстия располагаются отверстия подъязычного канала и яремное отверстие. На задней поверхности пирамиды находится внутреннее слуховое отверстие.

При осмотре черепа спереди видны высокий лоб, нижняя челюсть, верхнечелюстные и другие кости, а также глазницы, грушевидное отверстие (носа), полость рта.

**Глазница** — парная полость, служитместилищем для органа зрения. По форме напоминает четырехгранную пирамиду, вершина которой направлена назад и медиально, а основание обращено вперед. У глазницы выделяют четыре стенки. Верхняя стенка образована глазничной частью лобной кости и малым крылом клиновидной кости. Нижнюю стенку составляют глазничная поверхность тела верхней челюсти и скуловая кость; латеральную — большое крыло клиновидной кости и скуловая кость; медиальную — глазничная пластинка решетчатой кости и слезная кость. В передней части медиальной стенки находится ямка слезного мешка, продолжающаяся в носослезный канал, ведущий в носовую полость. Верхняя глазничная щель и зрительный канал соединяют глазницу со средней черепной ямкой. Нижняя глазничная щель ведет в крыловидно-нёбную ямку (крылонёбную).

**Полость носа** является начальным отделом дыхательных путей, в ней находится орган обоняния. Полость носа имеет входное (грушевидное) отверстие, сзади — два выходных отверстия (хоаны), ведущие в глотку. Костная перегородка, образованная перпендикулярной пластинкой решетчатой кости и сошником, разделяет полость носа на левую и правую половины. Боковая стенка образована верхнечелюстной костью, лабиринтом решетчатой кости,

слезной костью и медиальной пластинкой крыловидного отростка клиновидной кости.

На латеральной стенке видны три носовые раковины. *Нижняя носовая раковина* является самостоятельной костью. *Средняя и верхняя носовые раковины* образованы отростками решетчатого лабиринта. Носовые раковины делят боковой отдел носа на три носовых хода: нижний, средний и верхний. *Нижний носовой ход* расположен между нижней стенкой полости носа и нижней раковиной, в него открывается носослезный канал. *Средний носовой ход* находится между нижней и средней раковинами; в него открываются передние и средние ячейки решетчатой кости, отверстия (апертуры) лобной и верхнечелюстной пазух. В *верхний носовой ход*, расположенный между средней и верхней носовыми раковинами, открываются задние ячейки решетчатой кости, а также апертура клиновидной пазухи.

Верхняя стенка полости носа образована носовыми костями, носовой частью лобной кости, решетчатой пластинкой решетчатой кости и телом клиновидной кости. Нижняя стенка полости носа сформирована верхней поверхностью твердого нёба.

*Полость рта* спереди и с боков ограничена зубами, альвеолярными отростками верхнечелюстных костей, альвеолярной дугой и телом нижней челюсти, сверху — твердым (костным) нёбом.

## Череп новорожденного

У новорожденного ребенка между костями черепа имеются прослойки соединительной ткани, особенно в тех местах, где соединяется несколько костей. Эти участки получили название **родничков** (рис. 25). Родничков у новорожденного ребенка шесть. Это непарные передний и задний роднички и два парных — клиновидный и сосцевидный. Самый крупный *родничок передний*, или *лобный*. Он расположен там, где соединяются лобная и обе теменные кости. *Задний*, или *затылочный*, *родничок* находится в месте схождения теменных и затылочной костей. *Клиновидный родничок* виден сбоку в месте соединения лобной, теменной костей и большого крыла клиновидной кости. *Сосцевидный родничок* расположен в том месте, где сходятся затылочная, теменная кости и сосцевидный отросток височной кости. Благодаря наличию родничков череп новорожденного очень эластичен, его форма может изменяться во время прохождения головки плода через родовые пути матери в процессе родов.

Роднички начинают зарастать в первые месяцы после рождения ребенка. На втором месяце после рождения зарастает задний

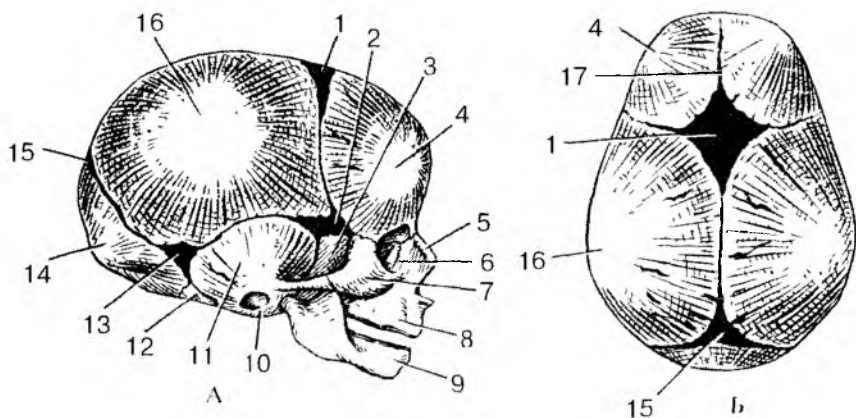


Рис. 25. Череп новорожденного. Вид сбоку (А) и сверху (Б):

1 — передний родничок; 2 — клиновидный родничок; 3 — большое крыло клиновидной кости; 4 — лобный бугор; 5 — носовая кость; 6 — слезная кость; 7 — скуловая кость; 8 — верхняя челюсть; 9 — нижняя челюсть; 10 — барабанное кольцо височной кости; 11 — чешуйчатая часть височной кости; 12 — латеральная часть затылочной кости; 13 — сосцевидный родничок; 14 — затылочная чешуя; 15 — задний родничок; 16 — теменной бугор; 17 — лобный шов

(затылочный) родничок, на 2—3-м месяце — клиновидный и сосцевидный роднички. Передний (лобный) родничок зарастает лишь на втором году после рождения. Формирование швов между костями черепа заканчивается к 3—5 годам жизни ребенка.

### **Возрастные и половые особенности черепа**

Объем полости мозгового черепа у новорожденного ребенка в среднем составляет 350—375 см<sup>3</sup>. В первые 6 месяцев после рождения ребенка объем черепа удваивается, а к 2 годам — утраивается. У взрослого человека он в 4 раза больше, чем объем полости мозгового черепа у новорожденного. Соотношение мозгового и лицевого отделов черепа у взрослого человека и новорожденного ребенка различные. Лицо новорожденного ребенка короткое (еще нет зубов) и широкое.

После рождения рост черепа происходит неравномерно. От рождения до 7 лет череп растет быстро. В течение первого года жизни

череп растет более или менее равномерно. От года до трех лет особенно активно растет задняя часть черепа, что связано с переходом ребенка на 2-м году жизни к прямохождению. На 2—3-м году жизни в связи с окончанием прорезывания молочных зубов и усилением функции жевательных мышц значительно усиливается рост лицевого черепа в высоту и ширину. С 3 до 7 лет продолжается рост всего черепа, особенно его основания. К 7 годам рост основания черепа в длину в основном заканчивается, и оно достигает почти такой же величины, как у взрослого человека. Череп ребенка в возрасте от 7 до 12—13 лет растет равномерно, замедленно. В это время в основном растет свод мозгового черепа, объем его полости достигает 1200—1300 см<sup>3</sup>.

После 13 лет активно растут лобный отдел мозгового черепа и лицевой череп. Заращение швов между костями черепа начинается в возрасте 20—30 лет, у мужчин несколько раньше, чем у женщин. Сагиттальный шов заращается в возрасте 32—35 лет, вечный — в 24—41 год, ламбдовидный — в 26—42 года, сосцевидно-затылочный — в 30—81 год. Чешуйчатый шов, как правило, не заращается.

В пожилом и старческом возрасте рельеф костей черепа сглаживается. Кости становятся более тонкими, в них частично рассасывается губчатое вещество, уменьшается эластичность костей. Череп становится более хрупким и легким. Это связано с потерей зубов и сглаживанием зубных альвеол, ослаблением жевательной функции и частичной атрофией жевательных мышц. Наблюдается также асимметрия черепа из-за преимущественной работы жевательных мышц на одной стороне головы.

У лиц мужского пола лицевой череп растет в длину сильнее, чем у женщин. Если до периода половой зрелости у мальчиков и девочек лицо округлое, то после наступления половой зрелости у мужчин лицо, как правило, вытягивается в длину, у женщин сохраняет округлость. Мужской череп в связи с большими общими размерами тела больше, чем женский. Мозговой череп сильнее развит у женщин, а лицевой — у мужчин. Как правило, мужской череп отличается выраженным рельефом в связи с большим развитием прикрепленных к нему мышц. У женщин рельеф черепа сглажен.

Вопросы для повторения и самоконтроля:

1. Назовите кости, образующие мозговой череп. С какими соседними костями соединяется каждая кость?

2. Назовите кости лицевого черепа. С какими соседними костями соединяется каждая кость?

3. Какие отверстия видны на наружном основании черепа? Что через эти отверстия (каналы) проходит?
4. Опишите черепные ямки (на внутреннем основании черепа), укажите их границы и имеющиеся там отверстия.
5. Назовите кости, участвующие в образовании стенок глазницы.
6. Назовите кости, образующие стенки полости носа. Расскажите о расположении носовых раковин и носовых ходов.
7. Какие движения может выполнять нижняя челюсть в височно-нижнечелюстных суставах?
8. Назовите роднички, имеющиеся у черепа новорожденного ребенка. Какими костями ограничен каждый родничок, в каком возрасте роднички зарастают?
9. Опишите возрастные преобразования черепа в постнатальном онтогенезе. Какие факторы влияют на эти возрастные изменения в различные периоды жизни человека.
10. Назовите отличия мужского черепа от женского.

## **СКЕЛЕТ КОНЕЧНОСТЕЙ**

Функции верхних и нижних конечностей у человека различные. Верхние конечности являются органами труда, они очень подвижные, способны выполнять самые разнообразные, весьма точные движения. Нижние конечности служат для опоры и передвижения. Их кости и соединения более массивные, подвижность их, по сравнению с верхними конечностями, ограничена.

Скелет конечностей, и верхних, и нижних, представляет собой систему рычагов, имеющих сходный план строения. Конечности состоят из пояса и свободной части. Кости пояса соединяются со скелетом туловища. Свободная часть конечностей (верхних и нижних) состоит из трех сегментов: проксимальный (верхний) представлен одной костью, средний — двумя костями, дистальный (нижний) состоит из многих костей.

### **Кости верхних конечностей и их соединения**

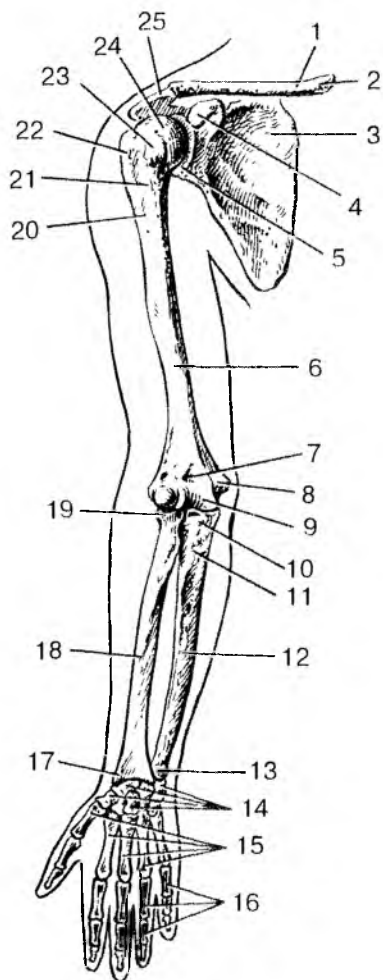
**Скелет верхних конечностей** состоит из пояса верхних конечностей (плечевого пояса) и свободных верхних конечностей (рис. 26). Пояс верхних конечностей с каждой стороны имеет две кости — ключицу и лопатку.

Со скелетом туловища соединяется суставом только ключица. Лопатка как бы вставлена между ключицей и свободной частью верхней конечности.

Рис. 26. Кости верхней конечности.

Вид спереди:

1 — ключица; 2 — грудинный конец; 3 — лопатка; 4 — клювовидный отросток лопатки; 5 — суставная впадина лопатки; 6 — плечевая кость; 7 — венечная ямка плечевой кости; 8 — медиальный надмыщелок плечевой кости; 9 — блок плечевой кости; 10 — венечный отросток; 11 — бугристость локтевой кости; 12 — локтевая кость; 13 — головка локтевой кости; 14 — кости запястья; 15 — 1—5-я пястные кости; 16 — фаланги пальцев; 17 — шиловидный отросток лучевой кости; 18 — лучевая кость; 19 — головка лучевой кости; 20 — гребень большого бугорка; 21 — межбугорковая борозда; 22 — большой бугорок; 23 — малый бугорок; 24 — головка плечевой кости; 25 — акромион



**Кости пояса верхних конечностей.** В состав пояса верхних конечностей входят соединенные суставами парные лопатки и ключица.

**Ключица** — парная, изогнутая грубчатая кость, имеющая тело и два конца — грудинный и акромиальный. Ключица легко прощупывается у живого человека. Функциональная роль ключицы очень важна — она как бы отодвигает плечевой сустав от грудной клетки, обеспечивая свободу движений руки.

**Лопатка** — это плоская кость треугольной формы, прилежащая к задней поверхности грудной клетки на уровне от II до V ребра. Дорсальная поверхность разделена поперечно ориентированным выступом — остью лопатки — на две ямки: надостную и подостную. Латерально ость лопатки продолжается в акромион, имеющий суставную поверхность для сочленения с ключицей. У лопатки выделяют три угла — нижний, латеральный и верхний. Верхний край лопатки латерально и кпереди переходит в клювовидный отросток. Утолщенный латеральный угол лопатки имеет

суставную впадину, которая образует сустав с головкой плечевой кости.

**Скелет свободной части верхней конечности** состоит из плечевой кости, костей предплечья (локтевая, лучевая кости) и кисти (кости запястья, пясти и фаланги пальцев).

**Плечевая кость** — длинная трубчатая кость, имеет тело и два конца — верхний и нижний эпифизы. Верхний эпифиз утолщен и образует шаровидной формы головку, сочленяющуюся с суставной впадиной лопатки. Чуть ниже головки находятся два бугорка (большой и малый), к которым прикрепляются мышцы. Бугорки разделяет продольная борозда, в которой залегает длинное сухожилие двуглавой мышцы плеча. Кость в области перехода верхнего эпифиза в тело кости тонкая. При травмах на этом участке кость часто ломается, поэтому она получила название хирургической шейки плечевой кости. Нижний эпифиз расширен и заканчивается мышелком для сочленения с локтевой и лучевой костями в локтевом суставе. По бокам от мышелка находятся латеральный и медиальный надмышелки, которые легко прощупываются в области локтевого сустава.

**Кости предплечья** относят к длинным трубчатым костям. Их две — *локтевая кость* лежит медиально (ближе к срединной линии тела); *лучевая кость* располагается рядом с локтевой, на латеральной стороне предплечья. Верхние концы локтевой и лучевой костей участвуют в образовании локтевого сустава, а нижние концы — в образовании лучезапястного сустава вместе с верхним рядом костей запястья. Верхний (проксимальный) эпифиз локтевой кости утолщен, имеет два отростка — локтевой (сзади) и лучевой (спереди), разделенные блоковой вырезкой. На латеральной стороне верхнего и нижнего эпифизов имеются суставные площадки для сочленения с рядом расположенной лучевой костью.

У лучевой кости на медиальной стороне верхнего и нижнего эпифизов находятся соответствующие суставные ямки для сочленения с локтевой костью. Утолщенный нижний конец лучевой кости несет на себе суставную поверхность, образующую сустав с верхним (проксимальным) рядом костей запястья.

**Кости кисти** включают кости запястья, пястные кости и кости (фаланги) пальцев кисти.

**Скелет запястья** состоит из 8 губчатых костей (коротких), расположенных в два ряда, по 4 кости в каждом ряду, и имеющих суставные поверхности для сочленения с соседними костями. **Пясть** имеет пять коротких трубчатых пястных костей, у которых различают основания, тело и головку. Основания пястных костей снабжены суставными поверхностями для сочленения с костями второго ряда запястья, а их головки — с основаниями первых фаланг



пальцев. *Кости пальцев* — это короткие трубчатые кости (фаланги), расположенные друг за другом. Четыре пальца имеют по три фаланги — проксимальную, среднюю и дистальную (ногтевую). Исключение составляет большой палец кисти, у которого две фаланги (проксимальная и дистальная).

**Соединения костей верхней конечности** построены таким образом, что они дают возможность выполнять различные виды движений с большим размахом. Особенно подвижна кисть, способная захватывать предметы. Г р у д и н о - к л ю ч и ч н ы й с у с т а в — единственный сустав, при помощи которого плечевой пояс (ключица и лопатка) и вся верхняя конечность соединяются со скелетом туловища. Благодаря этому суставу возможны поднятие и опускание ключицы вокруг сагиттальной оси, а вместе с ней и лопатки со всей верхней конечностью. Движение ключицы вперед и назад происходит вокруг вертикальной оси. Круговые движения ориентированы вокруг оси, проходящей вдоль ключицы. Грудно-ключичный сустав образован соединением ключицы с грудиной. Этот сустав седловидный по форме, многоосный по функции. Внутри сустава имеется внутрисуставной хрящевой диск, сглаживающий неровности суставных поверхностей. Этот сустав укреплен прочными связками, соединяющими ключицу с грудиной и с первым ребром. С лопаткой ключица образует а к р о м и а л ь н о - к л ю ч и ч н ы й с у с т а в. Он плоский по форме, малоподвижный по функции. Движения в суставе ограничивают туго натянутые прочные связки.

П л е ч е в о й с у с т а в соединяет свободную часть верхней конечности (руку) с плечевым поясом. Сустав образован головкой плечевой кости и суставной впадиной лопатки. Суставная поверхность головки плечевой кости имеет шаровидную форму. Сустав дает возможность производить разнообразные движения. Суставная капсула тонкая, свободная, подкреплена только одной связкой, что служит одной из причин вывихов в этом суставе. Через полость плечевого сустава проходит покрытое синовиальной мембраной сухожилие длинной головки двуглавой мышцы плеча.

Л о к т е в о й с у с т а в состоит из трех суставов: плечелоктевого, плечелучевого и лучелоктевого. П л е ч е л о к т е в о й сустав образован сочленением плечевой кости с блоковидной вырезкой локтевой кости. Сустав этот блоковидный, с одной осью вращения. В нем возможны сгибание и разгибание предплечья. П л е ч е л у ч е в о й с у с т а в сформирован шаровидной головкой нижнего конца (эпифиза) плечевой кости и суставной ямкой головки лучевой кости. Сустав этот шаровидный, многослойный.

Верхний (проксимальный) лучелоктевой сустав образован лучевой вырезкой локтевой кости и суставной поверхностью лучевой кости. Сустав цилиндрический, с продольной (вдоль предплечья) осью вращения. Все три сустава, входящие в локтевой сустав, окружены одной общей капсулой, которая подкреплена связками, удерживающими сочленяющиеся кости друг возле друга и укрепляющими этот сустав. В этом суставе возможны движения вокруг фронтальной (сгибание и разгибание предплечья) и продольной осей (вращение предплечья и кисти).

Вращение в верхнем лучелоктевом суставе выполняется вместе с таким же движением в нижнем (дистальном) лучелоктевом суставе, образованном локтевой вырезкой лучевой кости и суставной поверхностью головки локтевой кости. Сустав этот также цилиндрический. Вместе с верхним лучелоктевым суставом он образует комбинированный сустав с общей продольной (вдоль предплечья) осью вращения.

Между лучевой и локтевой костями натянута прочная межкостная перепонка предплечья, удерживающая эти кости друг возле друга и служащая местом начала многих мышц предплечья и кисти.

Лучезапястный сустав, соединяющий предплечье с кистью, образован суставной поверхностью лучевой кости, суставным диском возле головки локтевой кости и первым (проксимальным) рядом костей запястья. Сустав это сложный, комплексный по строению, эллипсоидный по форме, двуосный по функции. Укреплён он боковыми и другими связками. В этом суставе вокруг фронтальной оси возможны сгибание-разгибание, а также отведение и приведение кисти вокруг сагитальной оси.

Между первым (проксимальным) и вторым (дистальным) рядами костей запястья расположен блоковидный малоподвижный среднезапястный сустав. Он имеет сложное строение. Сустав укреплен несколькими короткими тыльными и ладонными связками, а его суставная полость сообщается с полостями межзапястных суставов, образованных суставными поверхностями расположенных рядом костей запястья.

Запястно-пястные суставы образованы суставными поверхностями оснований пястных костей и костями второго ряда костей запястья. Запястно-пястный сустав первого (большого) пальца кисти отличается от остальных четырех суставов тем, что он обособлен от них, его суставные поверхности имеют седловидную форму. Форма суставных поверхностей этого сустава и свободная суставная капсула позволяют выполнять движения вокруг двух осей. В результате большой палец противопоставляется мизинцу, что важно для захватывания предметов.

Пястно-фаланговые суставы образованы головками пястных костей и основаниями первых (проксимальных) фаланг. Они имеют эллипсоидную форму, что позволяет выполнять пальцам движения вокруг двух осей: фронтальной (сгибание-разгибание) и сагиттальной (отведение-приведение).

Межфаланговые суставы являются типичными блоковыми суставами, допускающими только один вид движений — сгибание или разгибание.

Вопросы для повторения и самоконтроля:

1. Назовите кости верхней конечности и укажите особенности их строения.

2. Какая кость расположена между грудиной и лопаткой и какую функцию эта кость выполняет?

3. К каким костям (по форме) относят кости запястья? Как они располагаются по отношению друг к другу?

4. К каким суставам (по форме и по строению) относят грудиноключичный сустав?

5. Опишите строение и функции плечевого сустава.

6. Расскажите об особенностях строения локтевого сустава. Какие движения возможны в этом суставе?

7. Какие структуры участвуют в образовании лучезапястного сустава? Какую форму имеет этот сустав и какие движения он выполняет?

8. Назовите анатомические особенности запястно-пястного сустава первого (большого) пальца кисти.

## Кости нижних конечностей и их соединения

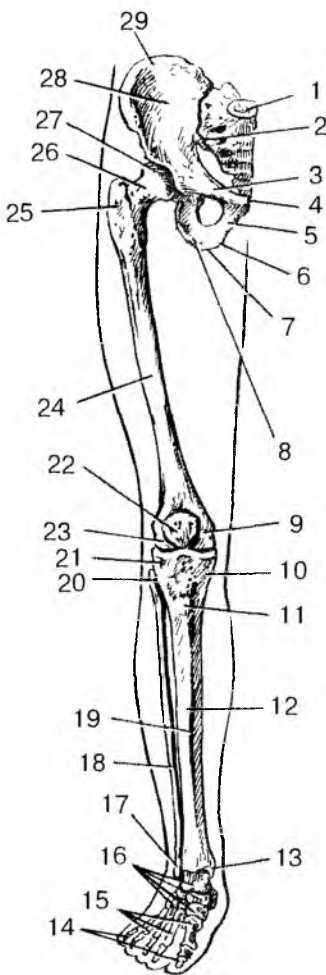
**Скелет нижних конечностей** (рис. 27) состоит из пояса нижних конечностей (парная тазовая кость) и свободной части нижних конечностей (кости бедра, голени и стопы). Кости пояса свободной части нижней конечности более массивные и толстые, чем у верхней конечности, так как они приспособлены нести на себе тяжесть всего тела как в спокойном состоянии, так и при динамических нагрузках: ходьбе, беге, прыжках.

**Пояс нижних конечностей** (тазовый пояс) образован парной массивной, уплощенной тазовой костью, между этими костями сзади расположен крестец.

**Тазовая кость** до 12—14 лет состоит из соединенных хрящом трех отдельных костей: подвздошной, лобковой и седалищной. Сращенные тела этих костей образуют *впадину (вертлужную)*, являющуюся суставной поверхностью для сочленения с головкой

Рис. 27. Кости нижней конечности.

Вид спереди:



1 — крестец; 2 — крестцово-подвздошный сустав; 3 — верхняя ветвь лобковой кости; 4 — симфизиальная поверхность лобковой кости; 5 — нижняя ветвь лобковой кости; 6 — ветвь седалищной кости; 7 — седалищный бугор; 8 — тело седалищной кости; 9 — медиальный надмышелок бедренной кости; 10 — медиальный мышелок большеберцовой кости; 11 — бугристость большеберцовой кости; 12 — тело большеберцовой кости; 13 — медиальная лодыжка; 14 — фаланги пальцев; 15 — кости плюсны; 16 — кости предплюсны; 17 — латеральная лодыжка; 18 — малоберцовая кость; 19 — передний край большеберцовой кости; 20 — головка малоберцовой кости; 21 — латеральный мышелок большеберцовой кости; 22 — надколенник; 23 — латеральный надмышелок бедренной кости; 24 — бедренная кость; 25 — большой вертел бедренной кости; 26 — шейка бедренной кости; 27 — головка бедренной кости; 28 — крыло подвздошной кости; 29 — подвздошный гребень

бедренной кости. *Подвздошная кость* расположена над вертлужной впадиной, *седалищная кость* — снизу и сзади от нее, *лобковая кость* — впереди и книзу. Седалищная и лобковая кости

ограничивают крупное, овальной формы *запирательное отверстие*, закрытое соединительнотканной запирательной мембраной. Тазовые кости сзади сочленяются с *крестцом*, спереди — друг с другом, образуя костный таз.

**Скелет свободной части нижней конечности** сходен по плану строения со скелетом верхней конечности и состоит из трех отделов: бедренной кости, костей голени (большеберцовой и малоберцовой костей) и костей стопы (костей предплюсны, плюсны и фаланг пальцев).

**Бедренная кость** — самая большая трубчатая кость в организме человека. Ее *верхний (проксимальный) конец (эпифиз)* имеет головку, которая сочленяется с тазовой костью. Длинная тонкая шейка соединяет шаровидную головку с телом бедренной кости. У места перехода шейки в тело бедренная кость имеет два массивных бугра для прикрепления мышц. *Нижний эпифиз* бедренной кости утолщен. Он несет на себе два возвышения — *мыщелка*, при помощи которых бедренная кость сочленяется с большеберцовой костью и с надколенником, и два выступающих в стороны *надмыщелка* — медиальный и латеральный.

**Надколенник** представляет собой крупную уплощенную кость, которая лежит в толще сухожилия четырехглавой мышцы. Своей задней поверхностью надколенник прилежит к нижнему концу бедренной кости. Надколенник — составная часть коленного сустава.

**Скелет голени** состоит из двух длинных трубчатых костей: большеберцовой и малоберцовой. *Большеберцовая кость* толще малоберцовой. Верхний ее конец массивный, толстый. Он имеет суставные поверхности для соединения с мыщелками бедренной кости и с головкой малоберцовой кости. Нижний конец малоберцовой кости с внутренней (медиальной) стороны продолжается в уплощенный вырост — медиальную лодыжку. Передний боковой край большеберцовой кости находится непосредственно под кожей.

*Малоберцовая кость* тонкая длинная, с утолщенными концами, располагается сбоку (латерально) от большеберцовой кости. Верхний конец малоберцовой кости образует сустав с латеральной поверхностью верхнего эпифиза большеберцовой кости, а нижний конец заканчивается уплощенной латеральной лодыжкой. Латеральная лодыжка вместе с медиальной лодыжкой и нижней поверхностью большеберцовой кости участвуют в образовании голеностопного сустава.

**Кости стопы**, как и кости кисти, подразделяют на три группы: кости предплюсны, кости плюсны и фаланги пальцев.

*Кости предплюсны* включают семь костей, расположенных в два ряда. Самые крупные из них — таранная кость, участвующая в образовании голеностопного сустава, и лежащая под ней — пяточная кость. Другие кости предплюсны (кубовидная, ладьевидная и три клиновидные) располагаются впереди от пяточной и таранной костей. Пять коротких трубчатых *плюсневых костей* находятся впереди от костей предплюсны. Первая плюсневая кость короче и толще остальных. *Кости пальцев стопы* — это короткие трубчатые кости — фаланги. У большого пальца стопы имеются две фаланги, у остальных четырех пальцев — по три фаланги.

**Соединения костей нижних конечностей** приспособлены к выполнению функции опоры и передвижения. У нижних конечностей суставы крупные, укреплены они большим количеством связок и имеют меньший размах движений, чем аналогичные суставы верхней конечности. Поэтому суставы нижних конечностей более прочные и устойчивые, они способны выдерживать значительные нагрузки.

Каждая тазовая кость сочленяется сзади с крестцом при помощи крестцово-подвздошного сустава. Спереди между тазовыми костями имеется полусустав — лобковый симфиз.

**Крестцово-подвздошный сустав** образован ушковидными суставными поверхностями крестца и тазовой кости. Сустав этот плоский, практически неподвижный. Сзади и спереди он укреплен толстыми, прочными связками, соединяющими тазовую кость не только с крестцом, но и с нижними поясничными позвонками.

**Лобковый симфиз** образован обращенными друг к другу симфизиальными поверхностями лобковых костей. Между этими поверхностями расположен волокнисто-хрящевой межлобковый диск, имеющий небольшую щелевидную полость. Лобковый симфиз сверху и снизу укреплен прочными связками.

**Таз как целое.** Тазовые кости и крестец, соединяясь при помощи крестцово-подвздошных суставов и лобкового симфиза, образуют таз (рис. 28). Таз представляет собой костное кольцо, внутри которого находится полость, где расположены внутренние органы, кровеносные сосуды, нервы. Пограничная линия, проходящая через мыс крестца по дугообразной линии подвздошных костей и по верхнему краю симфиза, разделяет таз на два отдела: большой и малый таз. *Большой таз* образован по бокам крыльями тазовых костей, а сзади — телом V поясничного позвонка. *Малый таз* находится ниже пограничной линии. Он образован крестцом сзади, внутренней поверхностью тазовых костей по бокам и лобковым симфизом спереди.

У взрослых мужчин и женщин таз имеет четко выраженные половые особенности. У женщин таз шире и ниже, а все его размеры больше, чем у мужчин. Кости женского таза тоньше, чем у мужского. Крестец у мужчин более узкий, а мыс заметно выдается вперед. У женщин крестец шире, мыс выражен в меньшей степени, чем у мужчин. Угол, под которым соединяются нижние ветви лобковых костей (подлобковый угол), у мужчин острый (около 70—75°). У женщин этот угол приближается к прямому или даже имеет вид тупого угла (90—100°). Седалищные бугры и крылья подвздошных костей женского таза расположены дальше друг от друга, больше развернуты в стороны. Так, расстояние

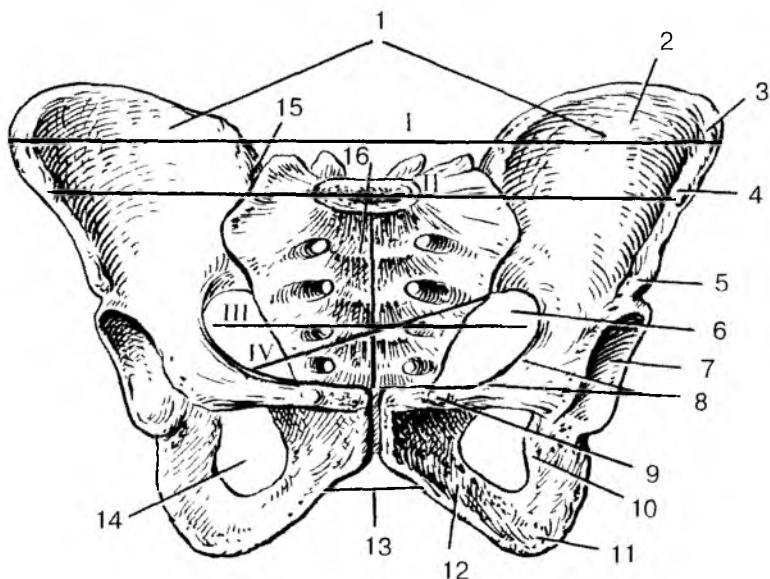


Рис. 28. Таз. Указаны линии размеров большого таза и входа в малый таз;

1 — большой таз; 2 — крыло подвздошной кости; 3 — подвздошный гребень; 4 — верхняя передняя подвздошная ость; 5 — нижняя передняя подвздошная ость; 6 — малый таз; 7 — вертлужная впадина; 8 — гребень лобковой кости; 9 — лобковый бугорок; 10 — седалищная кость; 11 — седалищный бугор; 12 — нижняя ветвь лобковой кости; 13 — подлобковая дуга; 14 — запирающее отверстие; 15 — правый крестцово-подвздошный сустав; 16 — крестец.

I — расстояние между двумя наиболее удаленными точками крыльев подвздошных костей; II — расстояние между двумя верхними передними осями; III — поперечный размер входа в малый таз; IV — косой размер входа в малый таз

между обеими верхними передними подвздошными осями у женщин составляет 25—27 см, у мужчин — 22—23 см. Верхняя апертура (отверстие) женского малого таза шире, имеет форму поперечного овала. У мужчин это отверстие имеет вид продольного овала. Основные размеры малого таза приведены в табл. 7. Прямой размер (диаметр) верхней апертуры малого таза — это расстояние между мысом и верхним краем симфиза. Прямой размер нижней апертуры является расстоянием между верхушкой копчика и нижним краем лобкового симфиза. Поперечный диа-

метр верхней апертуры составляет расстояние между точками, наиболее удаленными от пограничной линии и расположенными справа и слева от нее. Поперечный размер — это расстояние между внутренними краями седалищных бугров. Косой диаметр верхней апертуры является расстоянием между крестцово-подвздошным суставом, с одной стороны, и подвздошно-лобковым возвышением, с другой.

Таким образом, отличия женского таза заключаются в его больших размерах, в том числе и нижней апертуры. Это связано с функциями таза —местилища развивающегося в матке плода. Во время родов плод покидает полость матки через нижнюю апертуру таза.

Т а б л и ц а 7

**Размеры малого таза у женщин (ж) и мужчин (м)**

Апертура малого таза	Размеры, см					
	прямой		косой		поперечный	
	ж	м	ж	м	ж	м
Верхняя	11,0	10,5	12,0	12,0	13,0	12,5
Нижняя	9,5	7,5	—	—	11,0	8,0

Таз новорожденного ребенка имеет воронкообразную форму. Его переднезадний размер больше поперечного, мыс выражен слабо, верхняя апертура имеет округлую форму, подвздошная кость расположена более вертикально. После рождения форма и размеры таза постепенно изменяются. Седалищные бугры отодвигаются в стороны, малый таз принимает цилиндрическую форму. Быстрый рост таза происходит в период полового созревания.

**Суставы свободной части нижней конечности.** Т а з о б е д р е н н ы й сустав образован головкой бедренной кости и глубокой суставной впадиной тазовой кости. Сустав шаровидный, многоосный, имеет пять мощных связок, четыре из которых укрепляют суставную капсулу и ограничивают размах движений, а пятая находится внутри сустава и прикрепляется к ямке головки бедренной кости. Тазобедренный сустав может производить вокруг фронтальной оси сгибание (движение бедра вперед), вокруг сагиттальной оси приведение и отведение, а также повороты внутрь и наружу, вращение вокруг продольной оси.

К о л е н н ы й сустав является самым крупным суставом в теле человека. В образовании коленного сустава участвуют мышечки



нижнего (дистального) эпифиза бедренной кости, верхние суставные поверхности большеберцовой кости, а также задняя поверхность надколенника. Внутри сустава имеются сращенные с суставной капсулой два полулунной формы мениска — медиальный и латеральный, которые сглаживают несоответствие суставных поверхностей сочленяющихся костей. Капсула коленного сустава и сам сустав укреплены многочисленными прочными связками, которые не только направляют, но и ограничивают движения, придают устойчивость суставу при ходьбе и стоянии. В коленном суставе совершаются сгибание и разгибание голени (вокруг фронтальной оси), а также вращательные движения (при согнутой голени — вокруг продольной оси).

Кости голени соединены при помощи межкостной перепонки и двух малоподвижных межберцовых суставов, образованных суставными поверхностями верхних и нижних эпифизов большеберцовой и малоберцовой костей и подкрепленных передними и задними межберцовыми связками.

Голеностопный сустав соединяет кости голени со стопой. Это типичное блоковидное сочленение, имеющее только одну ось вращения — поперечную (фронтальную). Образован сустав нижней суставной поверхностью и медиальной лодыжкой большеберцовой кости, суставной поверхностью латеральной лодыжки малоберцовой кости, а также верхней и боковыми суставными поверхностями таранной кости стопы. При этом медиальная и латеральная лодыжки двух костей голени в виде вилки охватывают блок таранной кости. Суставная капсула по бокам укреплена прочными связками.

Нижняя поверхность таранной кости участвует в образовании суставов с пяточной костью (подтаранный сустав) и с ладьевидной (таранно-пяточно-ладьевидный сустав). Кости предплюсны образуют также пяточно-кубовидный и клиновидно-ладьевидный суставы. Все суставы, образованные костями предплюсны и укрепленные гильными, подвздошными и межкостными связками, малоподвижные. Дистальный ряд костей предплюсны (кубовидные и клиновидные) образуют с пятью костями плюсны малоподвижные предплюсне-плюсневые суставы.

Плюснефаланговые суставы имеют шаровидную форму. Они укреплены подошвенными и боковыми связками. Подвижность этих суставов невелика. Они выполняют сгибание и разгибание, а также небольшое отведение и приведение. Межфаланговые суставы имеют блоковидную форму и только одну ось вращения — поперечную, вокруг которой возможны сгибание и разгибание пальцев стопы.

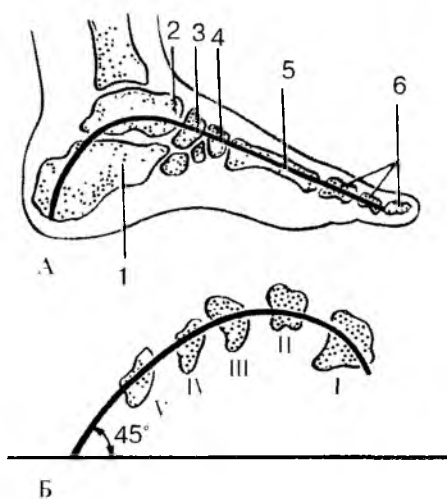


Рис. 29. Своды стопы:

А — схема продольного (второго) свода стопы: 1 — пяточная кость; 2 — таранная кость; 3 — ладьевидная кость; 4 — промежуточная клиновидная кость; 5 — вторая плюсневая кость; 6 — фаланги пальцев. Б — схема поперечного свода стопы: I—V — поперечный распил плюсневых костей

дов стопы. Связки являются *пассивными затяжками стопы*, а мышцы, действующие на стопу, выполняют роль ее *активных затяжек*.

Кости стопы, соединенные малоподвижными суставами и укрепленные толстыми и прочными связками, в том числе мощной длинной подошвенной связкой стопы, приспособлены для выполнения функции опоры и передвижения. Кости вместе с соединяющими их суставами образуют выпуклые кверху дуги, получившие название *сводов стопы* (рис. 29). Выделяют пять продольных сводов стопы, соответствующих пяти пястным костям, и один поперечный свод. Продольные своды опираются на пяточный бугор сзади и головки плюсневых костей спереди. При опоре на эти точки стопа, имеющая сводчатую конструкцию, под действием силы тяжести пружинит, сглаживает толчки при ходьбе и беге.

Укреплены своды так называемыми *затяжками сводов*

стопы. Связки являются *пассивными затяжками стопы*, а мышцы, действующие на стопу, выполняют роль ее *активных затяжек*.

## Развитие и возрастные особенности скелета конечностей

Все кости конечностей, за исключением ключиц, которые развиваются на основе соединительной ткани, проходят три стадии развития: соединительнотканную, хрящевую и костную.

Процесс окостенения в ключице начинается на 6-й неделе эмбрионального развития и почти полностью заканчивается к моменту рождения.

В диафизах трубчатых костей первые точки окостенения (первичные) появляются в конце 2-го — в начале 3-го месяца внутриутробного развития, в эпифизах и апофизах (буграх) — после

рождения. Лишь некоторые эпифизы начинают окостеневать незадолго до рождения. Срастание эпифизов с диафизами, как правило, происходит в 13—15 лет, причем у девочек на 1—2 года раньше, чем у мальчиков.

В костях запястья точки окостенения появляются после рождения: в головчатой на первом году жизни, в крючковидной — в конце первого — в начале второго года, а в остальных — в период от 2 до 11 лет.

В костях пояса нижних конечностей (подвздошной, седалищной и лобковой) точки окостенения появляются в период от 3,5 до 5,5 месяцев внутриутробного развития. Срастание всех трех костей в тазовую кость происходит в 12—15 лет.

В костях предплюсны (пяточной, таранной и кубовидной) точки окостенения появляются до рождения (на 5—9-м месяце внутриутробной жизни). В ладьевидной, кубовидной и клиновидной костях точки окостенения появляются в период от 3 мес после рождения до 5 лет. Остальные (вторичные) точки окостенения образуются после рождения.

Развитие синовиальных соединений (суставов) начинается на 6-й неделе эмбрионального развития. Суставные капсулы (суставов) новорожденного туго натянуты, большинство связок еще не сформировалось. Наиболее интенсивно развитие суставов и связок происходит в возрасте до 2—3 лет, что связано с нарастанием двигательной активности ребенка. У детей 3—8 лет размах движений во всех суставах увеличивается, одновременно ускоряется процесс коллагенизации фиброзной мембраны суставных капсул, связок. Формирование суставных поверхностей, капсул и связок завершается в основном в подростковом возрасте (13—16 лет).

У новорожденных детей нижние конечности растут быстрее, и они становятся длиннее верхних. Наибольшая скорость роста нижних конечностей отмечена у мальчиков в 12—15 лет. У девочек увеличение длины ног происходит в возрасте 13—14 лет.

В постнатальном онтогенезе изменение формы и размеров таза происходит под влиянием силы тяжести тела, органов брюшной полости, под воздействием мышц, а также под влиянием половых гормонов. В результате этих разнообразных воздействий увеличивается переднезадний размер таза (с 2,7 см у новорожденного до 9,5 см в 12 лет). Возрастает также поперечный размер таза, который в 13—14 лет становится таким же, как у взрослых. Разница в форме таза у мальчиков и девочек становится заметной после 9 лет. У мальчиков таз более высокий и более узкий, чем у девочек.

## Вопросы для повторения и самоконтроля:

1. Назовите особенности в строении костей нижних конечностей, отличающие их от аналогичных костей верхних конечностей.
2. Назовите соединения костей, участвующих в образовании костного таза.
3. Назовите стенки и границы большого и малого таза.
4. Перечислите анатомические особенности, отличающие женский таз от мужского.
5. Какие особенности строения тазобедренного сустава ограничивают размах движений в нем?
6. Какие анатомические структуры коленного сустава придают ему устойчивость при стоянии и ходьбе?
7. Укажите, какие кости нижней конечности имеют лодыжки. Как эти лодыжки называются и с какими костями они образуют сустав?
8. Какие своды стопы вы знаете? Какие функции выполняют своды стопы?

## МЫШЕЧНАЯ СИСТЕМА

### Строение и функции скелетных мышц

Скелетные мышцы являются активной частью опорно-двигательного аппарата. Построены эти мышцы из поперечнополосатых (исчерченных) мышечных волокон. Мышцы прикрепляются к костям скелета и при своем сокращении (укорочении) приводят костные рычаги в движение. Мышцы удерживают положение тела и его частей в пространстве, перемещают костные рычаги при ходьбе, беге и других движениях, выполняют жевательные, глотательные и дыхательные движения, участвуют в артикуляции речи и мимике, вырабатывают тепло.

В теле человека насчитывается около 600 мышц, большинство из которых парные. Масса скелетных мышц у взрослого человека достигает 30—40 % массы тела. У новорожденных и детей на долю мышц приходится до 20—25 % массы тела. В пожилом и старческом возрасте масса мышечной ткани не превышает 20—30 %.

Каждая мышца состоит из большого числа мышечных волокон. Каждое волокно имеет тонкую оболочку — *эндомиозий*, образованный небольшим количеством соединительнотканых волокон. Пучки мышечных волокон окружены рыхлой волокнистой соединительной тканью, получившей название *внутреннего перимизия*, который отделяет мышечные пучки друг от друга. Снаружи мыш-

на также имеет тонкую соединительнотканную оболочку — *наружный перимизий*, тесно сращенный с *внутренним перимизием*, проникающими внутрь мышцы пучками соединительнотканных волокон. Соединительнотканные волокна, окружающие мышечные волокна и их пучки, выходя за пределы мышцы, образуют сухожилие.

В каждой мышце разветвляется большое число кровеносных сосудов, по которым кровь приносит к мышечным волокнам питательные вещества и кислород, а уносит продукты обмена веществ. Источником энергии для мышечных волокон является гликоген. В процессе его расщепления вырабатывается аденозинтрифосфорная кислота (АТФ), используемая для мышечного сокращения. Нервы, входящие в мышцу, содержат чувствительные и двигательные волокна.

Скелетные мышцы обладают такими свойствами, как возбудимость, проводимость и сократимость. Мышцы способны под влиянием нервных импульсов возбуждаться, приходиться в рабочее (деятельное) состояние. При этом возбуждение быстро распространяется (проводится) от нервных окончаний (эффекторов) до сократительных структур — мышечных волокон. В результате мышца сокращается, укорачивается, приводит в движение костные рычаги.

У мышц различают сократительную часть (*брюшко*), построенную из поперечнополосатых мышечных волокон, и сухожильные концы (*сухожилия*), которые прикрепляются к костям скелета. У некоторых мышц сухожилия вплетаются в кожу (мимические мышцы), прикрепляются к глазному яблоку или к соседним мышцам (у мышц промежности). Образованы сухожилия из оформленной плотной волокнистой соединительной ткани и отличаются большой прочностью. У мышц, расположенных на конечностях, сухожилия узкие и длинные. Многие лентовидные мышцы имеют широкие сухожилия, получившие название *а п о н е в р о з о в*.

## Классификация скелетных мышц

В настоящее время мышцы классифицируют с учетом их формы, строения, расположения и функции.

**Форма мышц.** Наиболее часто встречаются мышцы веретенообразные и лентовидные (рис. 30). Веретенообразные мышцы располагаются преимущественно на конечностях, где они действуют на длинные костные рычаги. Лентовидные мышцы имеют различную ширину, они обычно участвуют в образовании стенок туловища, брюшной, грудной полостей. Веретенообразные мышцы могут

иметь два брюшка, разделенные промежуточным сухожилием (двубрюшная мышца), две, три и даже четыре начальные части — *голови* (двуглавые, трехглавые, четырехглавая мышцы). Различают мышцы длинные и короткие, прямые и косые, круглые и квадратные.

### Классификация мышц

Форма	Строение (направление мышечных волокон)	Расположение	Функция
Веретено- образные	Одноперистые	Поверхностные	Сгибатели
Лентовидные	Двуперистые	Глубокие	Разгибатели
Короткие	Многoperистые	Прямые	Приводящие
Длинные	Круговые (кольце- образные)	Косые	Отводящие
Широкие			Сжиматели (сфинктеры)
Ромбовидные			Вращатели
Зубчатые			Поднимающие
Круглые			
Квадратные			Опускающие
Двуглавые, трех-, четы- рехглавые			
Двубрюшные			

**Строение мышц.** Мышцы могут иметь перистое строение, когда мышечные пучки прикрепляются к сухожилию с одной, двух или нескольких сторон. Это одноперистые, двуперистые, многоперистые мышцы. Перистые мышцы построены из большого количества коротких мышечных пучков, обладают значительной силой. Это *сильные мышцы*. Однако они способны сокращаться лишь на небольшую длину. В то же время мышцы с параллельным расположением длинных мышечных пучков не очень сильные, но они способны укорачиваться до 50 % своей длины. Это *ловкие мышцы*, они имеются там, где движения выполняются с большим размахом.

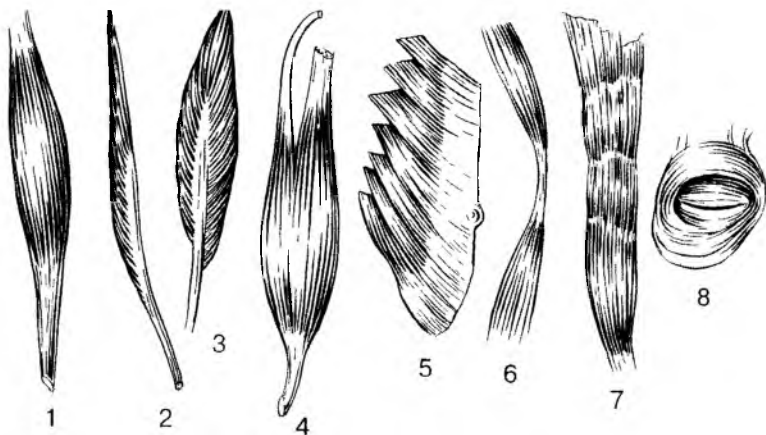


Рис. 30. Форма мышц:

1 — веретенообразная; 2 — лентовидная; 3 — двубрюшная; 4 — двуглавая; 5 — одноперистая; 6 — двухперистая; 7 — широкая; 8 — сжиматель (сфинктер)

По выполняемой функции, а также по действию на суставы выделяют мышцы-сгибатели и разгибатели, приводящие и отводящие, сжиматели (сфинктеры) и расширители. Различают мышцы по их расположению в теле человека: поверхностные и глубокие, латеральные и медиальные, передние и задние.

## Вспомогательные аппараты мышц

Свои функции мышцы выполняют с помощью вспомогательных аппаратов, к которым относятся фасции, фиброзные и костно-фиброзные каналы, синовиальные влагалища и синовиальные (слизистые) сумки, а также блоки.

**Фасции** — это соединительнотканые чехлы мышц. Они разделяют мышцы, образуя мышечные перегородки, устраняют трение мышц одна о другую (рис. 31). При кровоизлияниях, прорыве гнойника в сторону мышц фасции ограничивают распространение крови, гноя за пределы фасциального чехла. Выделяют фасции *собственные*, *поверхностные*, *глубокие*.

Собственные фасции образуют соединительнотканый чехол для каждой мышцы. Поверхностные фасции покрывают сверху группы мышц, а глубокие фасции располагаются между глубокими и поверхностными мышцами, отделяя их друг от друга.

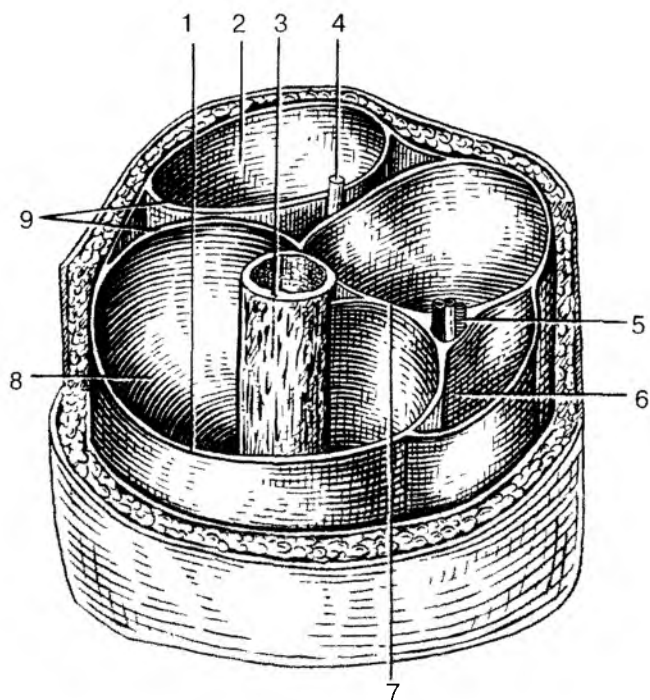


Рис. 31. Костно-фасциальные влагалища мышц нижней трети правого бедра:

1 — широкая фасция бедра; 2 — фасциальное влагалище мышц-сгибателей; 3 — бедренная кость; 4 — седалищный нерв; 5 — бедренные артерия и вена; 6 — фасциальное влагалище портняжной мышцы; 7 — медиальная межмышечная перегородка бедра; 8 — костно-фасциальное влагалище мышц-разгибателей; 9 — латеральная межмышечная перегородка бедра

В области активно работающих сильных мышц фасции имеют сухожильное строение, они похожи на апоневрозы широких мышц.

**Каналы (фиброзные и костно-фиброзные)** имеются в тех местах, где сухожилия перекидываются через несколько суставов (на кисти, стопе). Служат каналы для удержания сухожилий в определенном положении при сокращении мышц. Стенки фиброзных каналов построены из плотной волокнистой соединительной ткани. В образовании костно-фиброзных каналов участвуют кости. Внутри фиброзных каналов располагаются синовиальные влагалища, устраняющие трение сухожилия о стенки канала.



**Синовиальные влагалища** образованы синовиальной оболочкой (мембраной), одна пластинка которой выстилает стенки канала, а другая окружает сухожилие и срастается с ним. Обе пластинки срастаются своими концами, образуют замкнутую узкую полость, которая содержит небольшое количество жидкости (синовии) и смачивает скользящие одна о другую синовиальные пластинки.

**Синовиальные (слизистые) сумки** выполняют функцию, сходную с синовиальными влагалищами. Сумки представляют собой замкнутые, наполненные синовиальной жидкостью или слизью мешочки, расположенные в местах, где сухожилие перекидывается через костный выступ или через сухожилие другой мышцы.

**Блоками** называют костные выступы (мышцелки, надмышцелки), через которые перекидывается мышечное сухожилие. В результате угол прикрепления сухожилия к кости увеличивается. При этом возрастает сила действия мышцы на кость.

## Работа и сила мышц

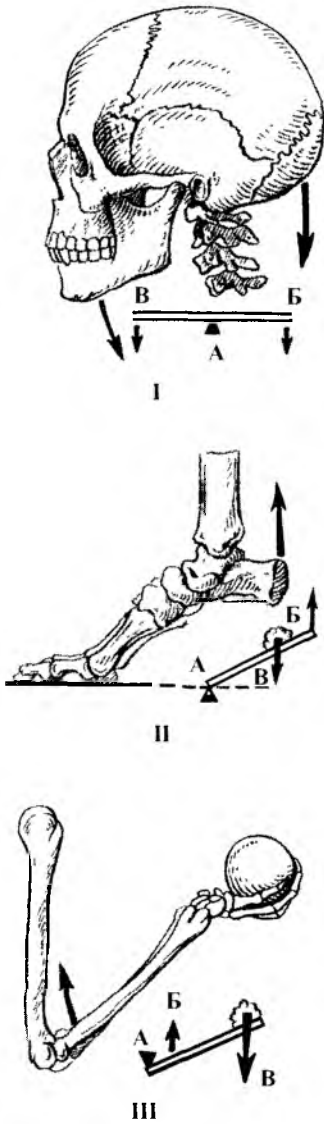
Мышцы действуют на костные рычаги, приводят их в движение или удерживают части тела в определенном положении. В каждом движении обычно участвует несколько мышц. Мышцы, действующие в одном направлении называют *синергистами*, действующие в разных направлениях — *антагонистами*.

На кости скелета мышцы действуют с определенной силой и выполняют при этом работу — *динамическую* или *статическую*. При динамической работе костные рычаги изменяют свое положение, перемещаются в пространстве. При статической работе мышцы напрягаются, но длина их не изменяется, тело (или его части) удерживается в определенном неподвижном положении. Такое сокращение мышц без изменения их длины называют *изометрическим сокращением*. Сокращение мышцы, сопровождающееся изменением ее длины, называют *изотоническим сокращением*.

С учетом места приложения мышечной силы к костному рычагу и других их характеристик в биомеханике выделяют **рычаги первого рода** и **рычаги второго порядка** (рис. 32). У рычага первого рода точка приложения мышечной силы и точка сопротивления (тяжесть тела, масса груза) находятся по разные стороны от точки опоры (от сустава). Примером рычага первого рода может служить голова, которая опирается на атлант (точка опоры). Тяжесть головы (ее лицевая часть) находится по одну сторону от оси атлантозатылочного сочленения, а место приложения силы затылочных мышц к затылочной кости — по другую сторону от оси. равнове-

Рис. 32. Действия мышц на костные рычаги:

I — рычаг первого рода (рычаг равновесия);  
 II — первый вид рычага второго рода (рычаг силы);  
 III — второй вид рычага второго рода (рычаг скорости).  
 А — точка опоры; Б — точка приложения силы; В — точка приложения сопротивления



сие головы достигается при условии, когда вращающий момент прилагаемой силы (произведение силы затылочных мышц на длину плеча, равную расстоянию от точки опоры до места приложения силы) будет соответствовать вращающему моменту силы тяжести передней части головы (произведение силы тяжести на длину плеча, равную расстоянию от точки опоры до точки приложения тяжести).

У рычага второго рода и точка приложения мышечной силы, и точка сопротивления (силы тяжести) находятся по одну сторону от точки опоры (оси сустава). В биомеханике выделяют два вида рычага второго рода. У первого вида рычага второго рода плечо приложения мышечной силы длиннее плеча сопротивления. Например, стопа человека. Плечо приложения силы трехглавой мышцы голени (расстояние от пяточного бугра до точки опоры — головок плюсневых костей) длиннее плеча приложения силы тяжести тела (от оси голеностопного сустава до точки опоры). В этом рычаге имеется выигрыш в прилагаемой мышечной силе (рычаг длиннее) и проигрыш в скорости перемещения силы тяжести тела (рычаг короче). У второго вида рычага

второго рода плечо приложения мышечной силы будет короче плеча сопротивления (приложения силы тяжести). Плечо от локтевого сустава до места прикрепления сухожилия двуглавой мышцы короче, чем расстояние от этого сустава до кисти, где нахо-

дится приложение силы тяжести. В этом случае имеется выигрыш в скорости и размахе перемещения кисти (длинное плечо) и проигрыш в силе, действующей на костный рычаг (короткое плечо приложения силы).

**Сила действия мышцы** определяется массой (весом) того груза, который эта мышца может поднять на определенную высоту при своем максимальном сокращении. Такую силу принято называть подъемной силой мышцы. *Подъемная сила мышцы* зависит от количества и толщины ее мышечных волокон. У человека мышечная сила составляет 5—10 кг на 1 см<sup>2</sup> физиологического поперечника мышцы. Для морфофункциональной характеристики мышц существует понятие их анатомического и физиологического поперечников (рис. 33). **Физиологическим поперечником** мышцы называют сумму поперечного сечения (площадей) всех мышечных волокон данной мышцы. **Анатомическим поперечником** мышцы является величина (площадь) поперечного ее сечения в наиболее широком месте. У мышцы с продольно расположенными волокнами (лен-

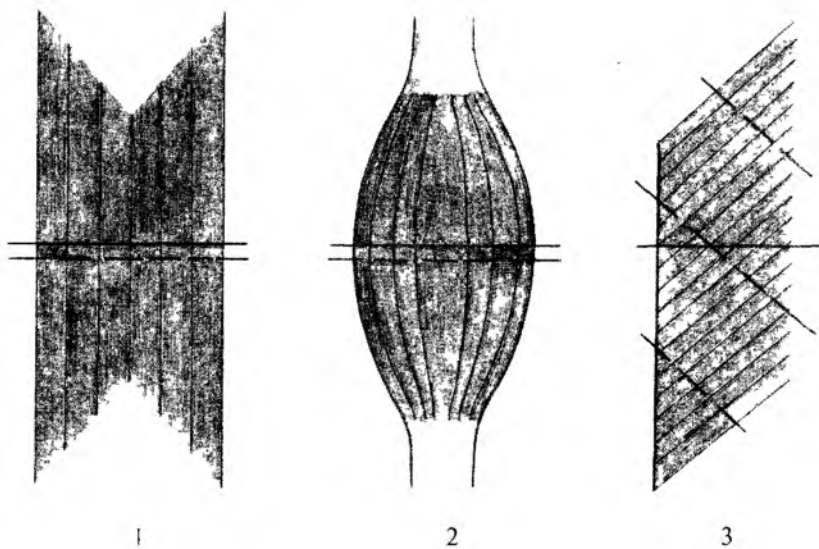


Рис. 33. Анатомический (сплошная линия) и физиологический (прерывистая линия) поперечники мышц различной формы: 1 — лентовидная мышца; 2 — веретенообразная мышца; 3 — одноперистая мышца

товидной, веретенообразной мышц) величина анатомического и физиологического поперечников будут одинаковыми. При косо́й ориентации большого числа коротких мышечных пучков, как это имеет место у перистых мышц, физиологический поперечник будет больше анатомического.

*Вращающая сила мышц* зависит не только от ее физиологического или анатомического поперечника, или подъемной силы, но и от угла прикрепления мышцы к кости. Чем больше угол, под которым мышца прикрепляется к кости, тем большее действие она может оказать на эту кость. Для увеличения угла прикрепления мышц к кости служат блоки.

## Мышечный тонус и утомление мышц

**Мышечный тонус.** В покое каждая мышца человека находится в состоянии постоянного непроизвольного сокращения — *тонуса*, который поддерживается рефлекторно за счет поступающих в мышцу нервных импульсов. Это небольшое напряжение мышц необходимо для поддержания их стартового состояния, сопротивления растяжению, готовности к действию. Длительное, судорожное сокращение мышцы, продолжающееся, несмотря на прекращение раздражения, называют *контрактурой*.

**Управление движением.** Способность животных, в том числе и человека, передвигаться и выполнять различные действия под контролем нервной системы — одна из важнейших особенностей, отличающих животных от растений. Сокращение мышечных волокон происходит под влиянием импульсов, приходящих из головного и спинного мозга по нервным волокнам (отросткам двигательных нейронов). Сокращаясь, мышцы участвуют в движениях тела и его частей. При этом мышцы никогда не работают изолированно, в одиночку. Выполнение любого движения достигается согласованным действием групп мышц, как сгибателей, так и разгибателей. Например, вертикальное положение тела человека обеспечивают до 150 мышц.

В зависимости от направления усилий, развиваемых мышцами, их принято делить на синергисты и антагонисты. Мышцы, которые действуют на сустав в одном направлении (например, сгибают кисть), получили название *мышц-синергистов*, мышцы противоположного действия являются *мышцами-антагонистами*. При каждом движении сокращаются не только мышцы, совершающие его, но и их антагонисты, противодействующие тяге и тем самым придающие движению точность и плавность. В каждой группе мышц можно выделить *главные мышцы*, вы-

полняющие это движение, и *вспомогательные*, которые уточняют, «моделируют» это движение, придают ему индивидуальные особенности.

Скелетные мышцы человека способны сокращаться, подчиняясь его воле. Такие движения называют *произвольными*. Движения этого типа отличаются от *рефлекторных (непроизвольных движений)*, которые выполняются помимо воли человека. При произвольных движениях нервные импульсы к скелетным мышцам поступают из двигательных центров коры большого мозга. Непроизвольные движения управляются из соответствующих центров ствола головного мозга и спинного мозга.

Мышечные волокна сокращаются только по приказу двигательных нейронов. Двигательный нейрон и его длинный отросток — аксон вместе с мышечными волокнами, функции которых он контролирует, называют *двигательной единицей*.

Источником активации нейронов двигательной зоны коры полушарий большого мозга является зрительная, слуховая, кожная, мышечная информация, поступающая в кору от органов чувств. На основе ее двигательная зона коры формирует осознанный двигательный акт.

**Утомлением** называют временное понижение работоспособности, которая восстанавливается после отдыха. Развитие утомления в двигательном аппарате при длительной или напряженной работе зависит от нескольких факторов. Прежде всего, утомление связано с процессами, развивающимися в нервной системе, в нервных центрах, участвующих в управлении двигательной деятельностью.

Ряд причин развития утомления связан с процессами, происходящими в самой мышце. Это накопление в ней продуктов обмена (молочной кислоты и др.), оказывающих угнетающее действие на работоспособность мышечных волокон и уменьшение в них энергетических запасов (гликогена).

Скорость развития утомления при мышечной работе зависит от двух показателей — от физической нагрузки и от ритма работы, т. е. от частоты мышечных сокращений. При увеличении нагрузки или при учащении ритма мышечных сокращений утомление наступает быстро. Мышечная работа достигает максимального уровня при средних нагрузках и средних скоростях сокращения мышц.

*Физическое утомление* — нормальное физиологическое явление. После отдыха работоспособность не только восстанавливается, но и часто превышает исходный уровень. Работоспособность быстрее восстанавливается при активном отдыхе, чем при полном покое.

## Вопросы для повторения и самоконтроля:

1. Назовите функции и свойства скелетных мышц.
2. Расскажите о классификации мышц. На чем она основана?
3. Расскажите о вспомогательных аппаратах мышц и их функциях.
4. Какие виды работы мышц вы знаете? Приведите примеры.
5. Что называют силой мышцы, от чего зависит эта сила?
6. Дайте анатомическую и функциональную характеристику рычагам первого и второго рода в биомеханике.
7. Какое состояние мышцы называют мышечным тонусом?
8. В результате чего появляется утомление мышц? Какой вид отдыха лучше всего восстанавливает их работоспособность?

## Мышцы тела человека

В зависимости от расположения в теле и для удобства изучения выделяют мышцы головы, шеи, туловища; мышцы верхних и нижних конечностей.

Мышцы, расположенные в разных областях тела человека, не только выполняют различные функции, но и имеют свои особенности строения. На конечностях с их длинными костными рычагами, приспособленными для передвижения, захватывания и удерживания различных предметов, мышцы имеют, как правило, веретенообразную форму, с продольным или косым расположением мышечных волокон, узкими и длинными сухожилиями. В области туловища, в образовании его стенок, участвуют лентообразные мышцы с широкими плоскими сухожилиями. Такие широкие сухожилия называют *апоневрозами*. В области головы жевательные мышцы одним своим концом начинаются на неподвижных костях основания черепа, а другим концом прикрепляются к единственной подвижной части черепа — нижней челюсти. Мимические мышцы начинаются на костях черепа и прикрепляются к коже. При сокращении мимических мышц изменяется рельеф кожи лица, формируется мимика.

## Мышцы головы

Мышцы головы в соответствии с их расположением и функцией подразделяют на две группы: мимические мышцы и жевательные мышцы.

## Мимические мышцы

**Мимические** мышцы располагаются под кожей и группируются в виде сжимателей и расширителей вокруг ротового и носовых отверстий, глазниц, наружного слухового прохода (рис. 34). Поверхностной фасции мимические мышцы не имеют. Начинаются мимические мышцы на костях черепа и вплетаются в соединительнотканную основу кожи. При своем сокращении мимические мышцы сдвигают кожу, изменяют ее рельеф, образуют ямки, борозды, складки. Таким образом мышцы формируют сложные выразительные движения лица — мимику. Мимические мышцы закрывают и открывают отверстия, которые они окружают. Формирующаяся при этом мимика отражает различные эмоциональные состояния, переживания — радость, горе, боль и стыд, внимание и надежду. Соответственно расположению мимические мышцы (парные) подразделяют на группы: мышцы свода черепа; мышцы, окружающие глазные щели; мышцы, окружающие ноздри (отверстия носа); мышцы, окружающие отверстие рта; мышцы ушной раковины.

### Группы мышц тела человека

#### Мышцы головы:

- жевательные мышцы
- мимические мышцы

#### Мышцы шеи:

- поверхностные мышцы
- надподъязычные мышцы
- подподъязычные мышцы
- глубокие мышцы

#### Мышцы туловища:

- мышцы спины:
  - поверхностные мышцы
  - глубокие мышцы
  - подзатылочные мышцы

#### мышцы груди:

- поверхностные мышцы
- глубокие мышцы

#### мышцы живота:

- мышцы боковых стенок живота
- мышцы передней стенки живота

#### мышцы промежности:

- мышцы диафрагмы таза
- мышцы мочеполовой диафрагмы

#### Мышцы верхней конечности:

- мышцы плечевого пояса
- мышцы свободной части верхней конечности:
  - мышцы плеча
  - мышцы предплечья
  - мышцы кисти

#### Мышцы нижней конечности:

- мышцы тазового пояса
- мышцы свободной части нижней конечности:
  - мышцы бедра
  - мышцы голени
  - мышцы стопы

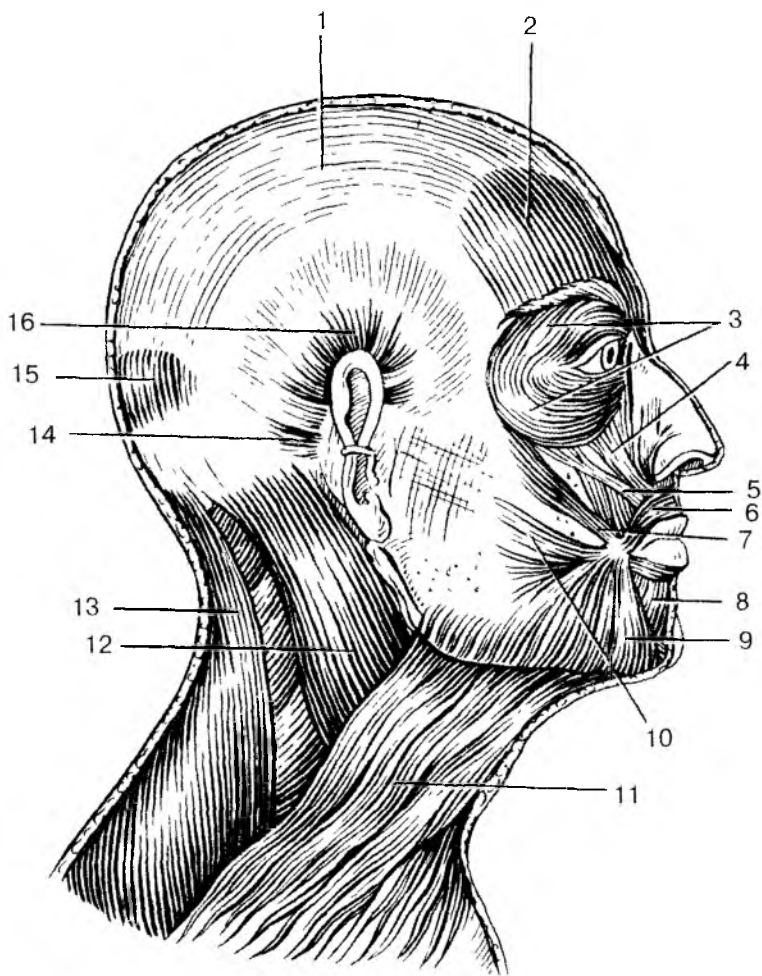


Рис. 34. Мышцы головы и шеи. Вид справа:

1 — сухожильный шлем (надчерепной апоневроз); 2 — лобное брюшко затылочно-лобной мышцы; 3 — круговая мышца глаза; 4 — мышца, поднимающая верхнюю губу; 5 — мышца, поднимающая угол рта; 6 — круговая мышца рта; 7 — большая скуловая мышца; 8 — мышца, опускающая нижнюю губу; 9 — мышца, опускающая угол рта; 10 — мышца смеха; 11 — подкожная мышца шеи; 12 — грудино-ключично-сосцевидная мышца; 13 — трапециевидная мышца; 14 — задняя ушная мышца; 15 — затылочное брюшко затылочно-лобной мышцы; 16 — верхняя ушная мышца



К **мышцам свода черепа** относятся надчерепная мышца и мышца, сморщивающая бровь. **Надчерепная мышца** имеет два брюшка (лобное и затылочное) и между ними обширный надчерепной апоневроз, прочно сросшийся с кожей волосистой части головы. Затылочное брюшко начинается на затылочной кости, лобное брюшко вплетается в кожу лба. При сокращении лобного брюшка поднимаются брови и образуются поперечные складки кожи лба (мышца удивления, вопросительного внимания). Затылочное брюшко тянет всю мышцу кзади, в результате разглаживаются складки на лбу. **Мышца, сморщивающая бровь**, начинается на носовой части лобной кости, вплетается в кожу брови. При двустороннем сокращении эти мышцы сближают брови, формируют мимологию боли, страдания, угрюмости.

Вокруг глазной щели располагается **круговая мышца глаза**, образованная круговыми пучками, окружающими глазницу (глазничная часть), вплетающимися в кожу век (вековая часть) и прикрепляющимися к слезному мешку (слезная часть). При своем сокращении мышца смыкает веки, зажмуривает глаза, способствует оттоку слезы в носослезный канал.

Вокруг отверстий носа находятся **мышцы, окружающие носовые отверстия**. Эти мышцы, суживающие ноздри, начинаются на передней поверхности верхней челюсти и вплетаются в крыло и хрящевую часть спинки носа.

**Мышцы, окружающие отверстие рта**, образованы пучками, расположенными в толще губ (с ж и м а т е л я м и) и радиарно ориентированными по отношению к ротовой щели (р а с ш и р и т е л я м и). Одни расширители находятся выше ротовой щели (**мышцы, поднимающие угол рта и верхнюю губу**, а также **скуловые мышцы**). Эти мышцы не только поднимают верхнюю губу и угол рта, но и формируют мимику улыбки, смеха. Другие мышцы лежат ниже ротовой щели (**мышцы, опускающие угол рта и нижнюю губу**). Здесь же находится **подбородочная мышца**, вплетающаяся в кожу подбородка и образующая здесь ямочку.

К мышцам, вплетающимся в круговую мышцу рта, относится **щечная мышца**, образующая мышечную основу щеки. Эта мышца начинается на задних частях верхней и нижней челюстей. Она участвует в акте сосания, продвижении пищевого комка к глотке, напрягает щеку, в связи с чем получила название мышцы трубочей.

К мимическим мышцам относятся также рудиментарные **мышцы ушной раковины** (**передняя, верхняя и задняя ушные мышцы**), хорошо развитые у животных, а также широкая, плоская **подкожная мышца шеи** и др.

## Жевательные мышцы

**Жевательные** мышцы образованы четырьмя парами коротких, толстых, сильных мышц, начинающихся на костях основания черепа и прикрепляющихся к единственной подвижной его кости — нижней челюсти. Две мышцы располагаются поверхностно (височная и собственно жевательная), две другие (крыловидные) находятся глубоко, медиально от ветви нижней челюсти, в подвисочной ямке.

**Височная** мышца, широкая сверху и узкая внизу, начинается на боковой поверхности мозгового черепа, а прикрепляется к венечному отростку нижней челюсти. Мышца действует на передние зубы (резцы, клыки), в связи с чем ее называют кусающей мышцей. Задние пучки этой мышцы тянут нижнюю челюсть назад.

**Жевательная** мышца начинается на скуловой дуге, следует вниз и кзади и прикрепляется к наружной поверхности угла нижней челюсти. Мышца поднимает угол нижней челюсти, участвует в акте жевания.

**Медиальная крыловидная** мышца начинается в ямке крыловидного отростка клиновидной кости, идет вниз и прикрепляется к одноименной бугристости на медиальной поверхности угла нижней челюсти. Эта мышца также поднимает угол нижней челюсти, участвует в акте жевания, как и собственно жевательная мышца.

**Латеральная крыловидная** мышца располагается в подвисочной ямке и имеет иную топографию. Начинается эта мышца на задней поверхности бугра верхней челюсти, идет кзади и прикрепляется к мыщелковому отростку (суставному) нижней челюсти. При двустороннем сокращении этих мышц нижняя челюсть выдвигается вперед, при одностороннем — поворачивается в противоположную сторону.

Возможность совершать нижней челюстью разнообразные движения в височно-нижнечелюстных суставах позволяет назвать весь жевательный механизм человека универсальным.

Все жевательные мышцы имеют собственные фасции. Поверхностная фасция имеется у жевательной мышцы, она сращена с капсулой околоушной слюнной железы. Поэтому в научной литературе она получила название *околоушно-жевательной фасции*. Височная мышца снаружи также покрыта плотной *височной фасцией*, которая начинается на боковой поверхности мозгового черепа чуть выше начала этой мышцы и прикрепляется к скуловой дуге.

## Мышцы шеи

Непосредственно к мышцам шеи относят те мышцы, которые располагаются в ее передней и боковых областях, где выделяют поверхностные и глубокие мышцы.

К **поверхностным мышцам шеи** относят парные подкожную мышцу шеи, которая по своему происхождению, расположению и функциям принадлежит к мимическим мышцам, грудино-ключично-сосцевидную мышцу, надподъязычные и подподъязычные мышцы. К группе глубоких мышц шеи принадлежат лестничные и предпозвоночные мышцы.

**Подкожная мышца шеи**, или **платизма**, тонкая, плоская, расположена непосредственно под кожей. Начинается она на поверхностной фасции груди и в толще кожи ниже ключицы, направляется вверх, вплетается в жевательную фасцию и в ткани угла рта. При своем сокращении мышца тянет угол рта вниз, оттягивает кожу шеи вперед, предохраняя поверхностные вены от сдавливания.

**Грудино-ключично-сосцевидная мышца** начинается двумя ножками на груди и ключице и прикрепляется к сосцевидному отростку височной кости. При двустороннем сокращении этих мышц голова запрокидывается назад. При одностороннем сокращении мышца наклоняет голову в свою сторону и одновременно поворачивает ее в противоположную сторону.

**Надподъязычная группа** объединяет парные двубрюшную, шилоподъязычную, подбородочно-подъязычную и челюстно-подъязычную мышцы, которые прикрепляются к подъязычной кости. **Двубрюшная мышца** имеет два брюшка (переднее и заднее) и промежуточное сухожилие между ними. Переднее брюшко начинается в двубрюшной ямке нижней челюсти, заднее брюшко прикрепляется в сосцевидной вырезке височной кости. Промежуточное сухожилие, соединяющее оба брюшка, при помощи сухожильной петли прикрепляется к подъязычной кости. Мышца поднимает подъязычную кость, при фиксированной подъязычной кости опускает нижнюю челюсть. **Шилоподъязычная мышца** начинается на шиловидном отростке височной кости. **Подбородочно-подъязычная мышца** имеет начало на подбородочной кости нижней челюсти. **Челюстно-подъязычная мышца** начинается на внутренней поверхности нижней челюсти. Соединяясь с такой же мышцей другой стороны, челюстно-подъязычная мышца образует дно полости рта, ее диафрагму, на которой располагается язык. Все эти мышцы, прикрепляясь к подъязычной кости, фиксируют ее, а при укрепленной подъязычной кости подбородочно-подъязычная и челюстно-подбородочная мышцы опускают нижнюю челюсть.

К **подподъязычным мышцам** относятся грудино-подъязычная, лопаточно-подъязычная, грудино-щитовидная и щитоподъязычная мышцы. *Грудино-подъязычная мышца* начинается на грудице, прикрепляется к подъязычной кости, тянет ее вниз. *Лопаточно-подъязычная мышца* имеет два брюшка (верхнее и нижнее), соединенных промежуточным сухожилием. Начинается мышца на лопатке, прикрепляется к подъязычной кости. *Грудино-щитовидная мышца* начинается на рукоятке грудины, прикрепляется к крыловидному хрящу. Она опускает гортань и подъязычную кость. *Щитоподъязычная мышца* идет от щитовидного хряща к подъязычной кости. Эта мышца поднимает гортань.

Все надподъязычные и подподъязычные мышцы укрепляют подъязычную кость, а вместе с нею и гортань.

К **глубоким мышцам шеи** относятся парные передняя, средняя и задняя лестничные мышцы, а также предпозвоночные — длинные мышцы головы и шеи, передняя и латеральная прямые мышцы головы. *Лестничные мышцы* начинаются на поперечных отростках шейных позвонков, а прикрепляются к ребрам: передняя и средняя — к первому ребру, задняя — ко второму. Лестничные мышцы при своем сокращении поднимают ребра, участвуя в акте вдоха.

*Длинные мышцы головы и шеи*, а также *передняя прямая мышца головы* наклоняют голову и шейный отдел позвоночника кпереди. *Латеральная прямая мышца головы* наклоняет голову в свою сторону.

## Мышцы и фасции туловища

Мышцы туловища, располагаясь сзади, спереди и по бокам по отношению к позвоночнику, обеспечивают его подвижность, а также движения ребер, головы, плечевого и тазового поясов, участвуют в образовании стенок полостей тела (грудной, брюшной, таза). Соответственно положению различают мышцы спины, груди, живота, промежности. Все скелетные мышцы, кроме диафрагмы и надчерепной мышцы, парные.

### Мышцы спины

Мышцы спины парные, располагаются на задней поверхности туловища, на всем его протяжении и подразделяются на поверхностные и глубокие (рис. 35).

К **поверхностным** мышцам относятся тонкие и широкие трапециевидная мышца и широчайшая мышца спины. Под этими

мышцами располагаются ромбовидные и задние зубчатые мышцы. **Трапецевидная мышца** начинается на затылочной кости, выйной связке и остистых отростках всех грудных позвонков. Прикрепляется эта мышца к акромиальному концу ключицы, акромиону и к ости лопатки. При сокращении всей мышцы ло-

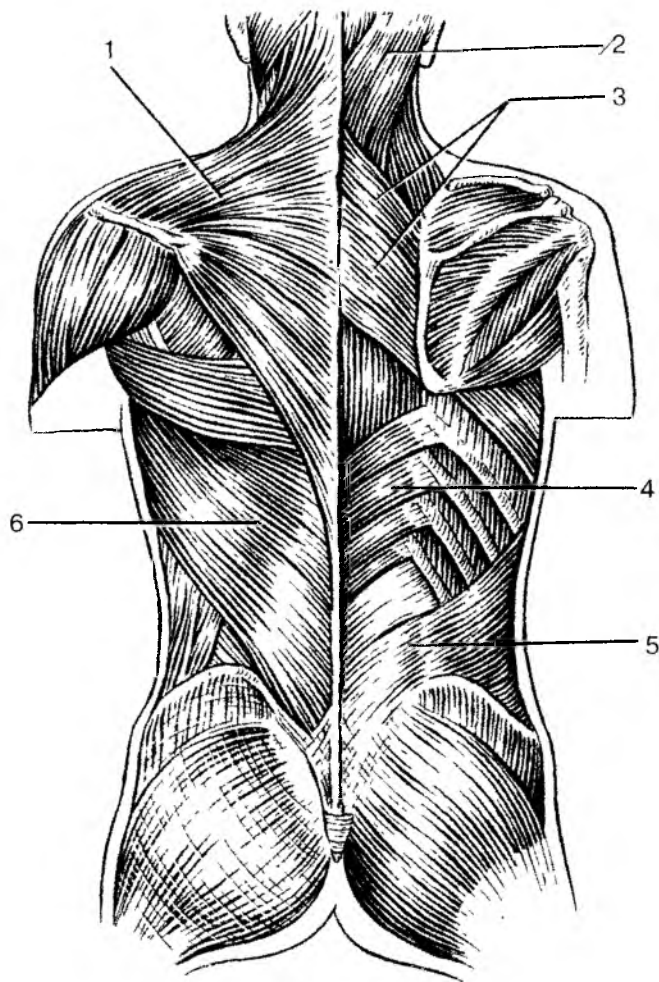


Рис. 35. Мышцы спины:

1 — трапецевидная мышца; 2 — ременная мышца головы; 3 — большая и малая ромбовидные мышцы; 4 — нижняя задняя зубчатая мышца; 5 — пояснично-грудная фасция; 6 — широчайшая мышца спины

патка приближается к позвоночнику. Верхняя часть мышцы тянет лопатку вверх и медиально, нижняя — вниз и медиально. **Широчайшая мышца спины** начинается на гребне подвздошной кости, на остистых отростках всех поясничных и шести нижних грудных позвонков. Поднимаясь вверх и латерально, мышца продолжается в узкое сухожилие, которое прикрепляется к гребню малого бугорка плечевой кости.

Во втором слое поверхностных мышц, непосредственно под трапециевидной мышцей и широчайшей мышцей спины, лежат большая и малая ромбовидные мышцы, а также верхняя и нижняя задние зубчатые мышцы. **Ромбовидные мышцы** начинаются на остистых отростках нижних шейных позвонков (малая ромбовидная) и четырех верхних грудных (большая ромбовидная) и прикрепляются к медиальному краю лопатки. Обе мышцы приближают лопатку к позвоночнику и тянут ее вверх. **Верхняя задняя зубчатая мышца** находится под ромбовидными мышцами. Она начинается на остистых отростках двух нижних шейных и двух верхних грудных позвонков, следует латерально и вниз и прикрепляется к II—V ребрам. Мышца тянет II—V ребра вверх, участвуя в акте вдоха. **Нижняя задняя зубчатая мышца** лежит под широчайшей мышцей спины. Начинается эта мышца на остистых отростках двух нижних грудных и двух верхних поясничных позвонков, а прикрепляется к четырем нижним ребрам. Нижняя задняя зубчатая мышца тянет ребра вниз, участвуя в акте выдоха.

**Глубокие мышцы спины** располагаются на задней поверхности позвоночника, на всем его протяжении от крестца до затылочной кости, по бокам от остистых отростков позвонков. В этой группе мышц более поверхностно лежит мышца, выпрямляющая туловище, а также ременные мышцы головы и шеи. Глубокие мышцы спины располагаются непосредственно на позвоночнике. Это короткие поперечно-остистые, межостистые, межпоперечные, а в верхних отделах шеи — подзатылочные мышцы.

**Мышца, выпрямляющая туловище**, толстая, мощная, начинается на задней поверхности крестца, на остистых отростках поясничных и нижних грудных позвонков, на задней поверхности гребня подвздошной кости и на пояснично-грудной фасции. Мышца направляется вверх и прикрепляется отдельными пучками к остистым и поперечным отросткам вышележащих поясничных, грудных и шейных позвонков, к углам ребер и сосцевидному отростку височной кости. У мышцы, выпрямляющей туловище, различают три части: *подвздошно-реберную мышцу*, расположенную латерально, на задней части ребер; *длиннейшую мышцу*, лежащую медиальнее, ближе к позвоночнику, и *остистую мышцу*, непосредственно примыкающую к остистым отросткам позвонков.

Под мышцей, выпрямляющей туловище, непосредственно на задней поверхности позвоночного столба (в продольной борозде между остистыми и поперечными отростками позвонков) располагается **поперечно-остистая мышца**, состоящая из коротких мышечных пучков, которые начинаются на поперечных отростках нижележащих позвонков, идут косо вверх в медиальном направлении и прикрепляются к поперечным отросткам выше расположенных позвонков. Более поверхностные пучки перекидываются через 5—6 позвонков, самые глубокие — через один позвонок. Поперечно-остистая мышца при двустороннем сокращении разгибает позвоночник, при одностороннем — наклоняет его и поворачивает в свою сторону.

Самыми глубокими в области спины мышцами, которые соединяют соответствующие отростки соседних позвонков, являются короткие **межостистые** и **межпоперечные мышцы**, также участвующие в наклоне позвоночника.

В задней области шеи, под трапециевидной мышцей, располагаются ременные мышцы головы и шеи, являющиеся их разгибателями. Эти мышцы начинаются на остистых отростках нижних шейных и верхних грудных позвонков, а прикрепляются к поперечным отросткам шейных позвонков и к затылочной кости. При двустороннем сокращении эти мышцы разгибают голову и шею.

В глубине затылочной области, под ременными мышцами, на уровне атлантозатылочных соединений, располагаются парные подзатылочные мышцы, к которым принадлежат **большая** и **малая задние прямые**, а также **верхняя** и **нижняя косые мышцы головы**. Эти мышцы участвуют в разгибании (запрокидывании) головы и в повороте ее в стороны.

Трапециевидная мышца и широчайшая мышца спины покрыты поверхностной фасцией. Глубже располагается пояснично-грудная фасция, отделяющая глубокие мышцы от поверхностных.

## Мышцы груди

В группе **мышц груди** выделяют поверхностные и глубокие мышцы, которые прикрепляются к костям плечевого пояса (большая и малая грудные, передняя зубчатая и подключичная мышца). К глубоким, или собственным мышцам груди, относятся наружные и внутренние межреберные мышцы, а также диафрагма. Грудные и подключичная мышцы располагаются на передней поверхности груди ниже ключицы, передняя зубчатая мышца — на боковой ее стенке (рис. 36).

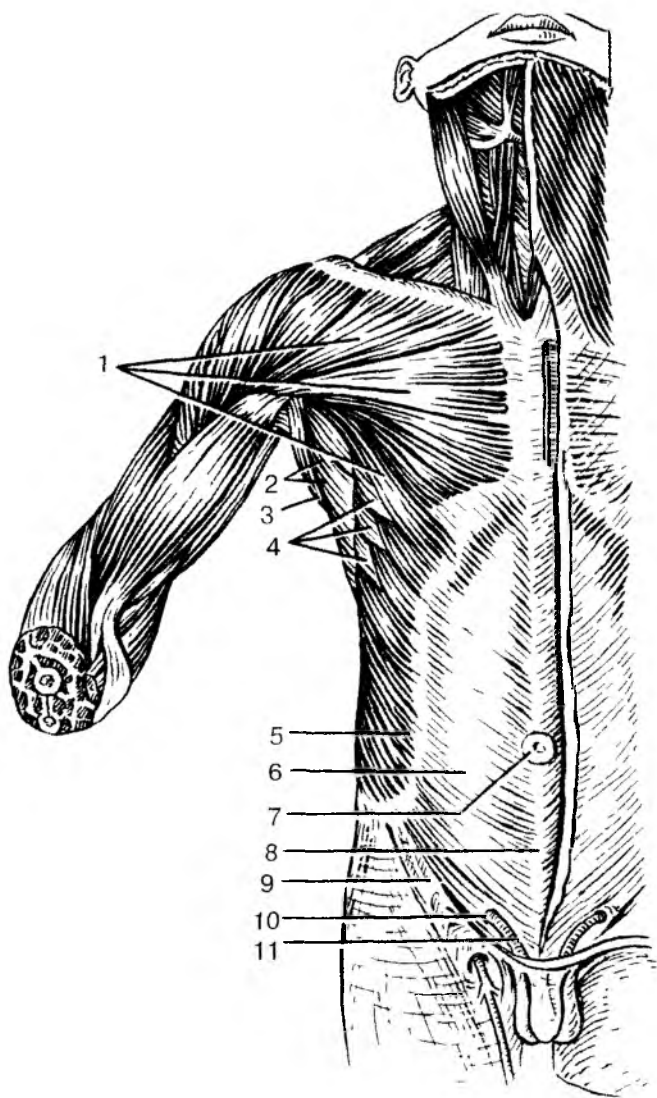


Рис. 36. Поверхностные мышцы груди и живота:

1 — большая грудная мышца; 2 — подмышечная полость; 3 — широчайшая мышца спины; 4 — передняя зубчатая мышца; 5 — наружная косая мышца живота; 6 — апоневроз наружной косой мышцы живота; 7 — пупочное кольцо; 8 — белая линия живота; 9 — паховая связка; 10 — поверхностное паховое кольцо; 11 — семенной канатик



**Большая грудная мышца**, крупная, треугольной формы, начинается на ключице, грудице и хрящах II—VIII ребер, а прикрепляется к ребру большого бугорка плечевой кости. Мышца приводит руку к туловищу и вращает ее внутрь. При фиксированной руке поднимает ребра, расширяет грудную клетку. **Малая грудная мышца** лежит под большой грудной мышцей. Начинается на II—V ребрах, направляется вверх и латерально и прикрепляется к ключевидному отростку лопатки. Мышца тянет верхнюю часть лопатки вперед и вниз. При фиксированной лопатке поднимает ребра, участвуя в акте вдоха. **Подключичная мышца** располагается между ключицей и первым ребром, тянет ключицу вниз и медиально. **Передняя зубчатая** мышца начинается зубцами на девяти верхних ребрах, направляется кзади и прикрепляется к медиальному краю лопатки. Мышца тянет лопатку кпереди. При фиксированной лопатке мышца поднимает ребра, участвуя в акте вдоха.

**Наружные и внутренние межреберные мышцы** располагаются в межреберных промежутках в два слоя. Наружные мышцы поднимают ребра, расширяют грудную клетку (акт вдоха), внутренние — опускают ребра (акт выдоха).

**Диафрагма**, или **грудобрюшная преграда**, отделяющая грудную полость от брюшной, имеет вид купола, обращенного выпуклостью вверх (в грудную полость). Мышечные пучки диафрагмы начинаются на грудице (грудинная часть), на ребрах (реберная часть) и поясничных позвонках (поясничная часть). Затем мышечные пучки переходят в широкое плоское сухожилие, занимающее среднюю часть диафрагмы. Это *сухожильный центр диафрагмы* (рис. 37). Поясничная часть диафрагмы образует правую и левую ножки, ограничивающие два отверстия: заднее — для аорты, переднее — для пищевода. В сухожильном центре имеется отверстие для нижней полой вены. Диафрагма является дыхательной мышцей, при сокращении она уплощается, опускается, увеличивая объем грудной полости (акт вдоха). При расслаблении диафрагмы она поднимается, объем грудной полости при этом уменьшается (акт выдоха).

В области груди **п о в е р х н о с т н а я ф а с ц и я** покрывает большую грудную и переднюю зубчатую мышцы. **Г л у б о к а я ф а с ц и я** образует влагалище для малой грудной и подключичной мышц и прилежит к наружным межреберным мышцам. Внутреннюю поверхность грудных стенок покрывает **в н у т р и г р у д н а я ф а с ц и я**, которая продолжается также на диафрагму.

Положение диафрагмы у ребенка существенно отличается от ее расположения у взрослого человека. У плода перед рождением купол диафрагмы располагается на уровне VII грудного позвонка. У начавшего дышать ребенка диафрагма опускается до VIII грудного позвонка, у годовалого ребенка — до X, у пятилетнего — до IX,

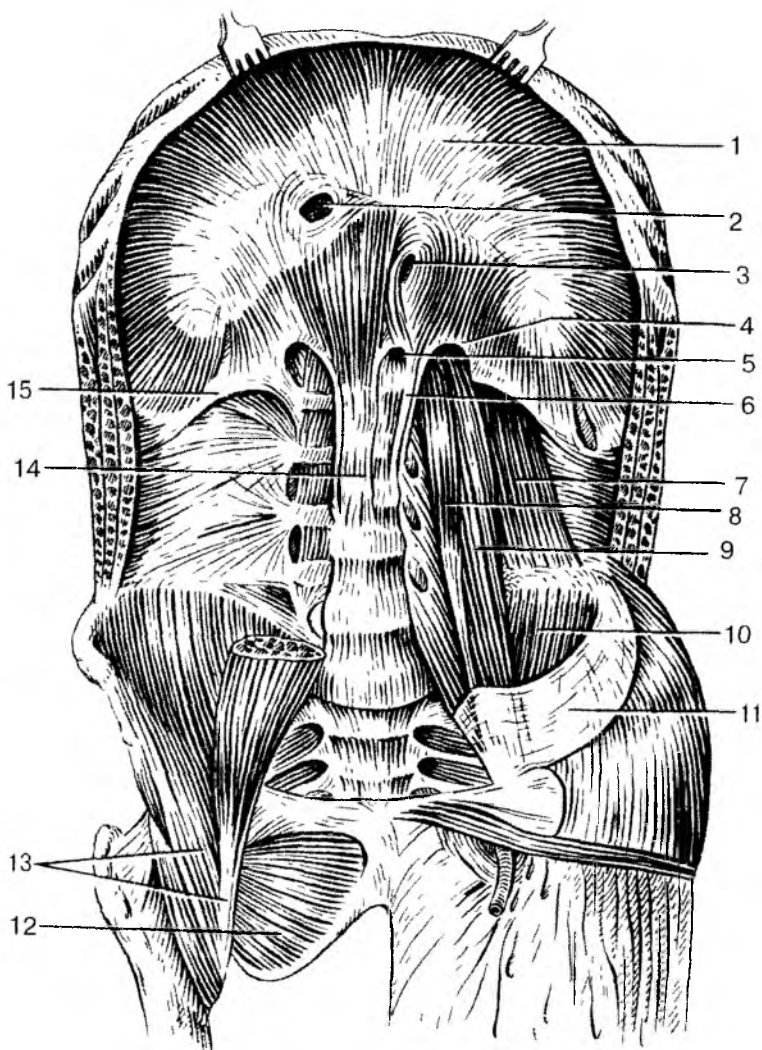


Рис. 37. Диафрагма и мышцы задней стенки живота:

1 — сухожильный центр; 2 — отверстие нижней полой вены; 3 — пищеводное отверстие; 4 — медиальная дугообразная связка; 5 — аортальное отверстие; 6 — левая ножка диафрагмы; 7 — квадратная мышца поясницы; 8 — малая поясничная мышца; 9 — большая поясничная мышца; 10 — подвздошная мышца; 11 — подвздошная фасция; 12 — наружная запирающая мышца; 13 — подвздошно-поясничная мышца; 14 — правая ножка диафрагмы; 15 — латеральная дугообразная связка

в 13 лет устанавливается на уровне XII грудного позвонка. Форма диафрагмы начинает складываться на третьем году жизни.

У мужчин размах движений диафрагмы больше, чем у женщин, у молодых людей больше, чем у пожилых и старых.

## Мышцы живота

**Живот** — это часть туловища, расположенная между грудью сверху и тазом внизу. Полостью живота является **брюшная полость**, стенки которой образованы сверху диафрагмой, внизу — костями и мышцами таза, а также тазовым дном (промежностью). Заднюю стенку брюшной полости образуют позвоночный столб и парная квадратная мышца поясницы. Передняя и боковые стенки брюшной полости образованы также парными наружной и внутренней косыми, поперечной и прямой мышцами живота.

**Наружная косая мышца живота**, широкая, тонкая, начинается зубцами на восьми нижних ребрах. Затем мышца идет вперед и вниз и продолжается в широкое сухожилие (апоневроз), которое прикрепляется к гребню подвздошной кости, к лобковому симфизу. В участке между передней частью подвздошной кости и лобковым бугорком апоневроз наружной косой мышцы живота подворачивается, утолщается, образуя паховую связку. По срединной линии передней брюшной стенки апоневроз наружной косой мышцы живота соединяется с таким же сухожилием наружной косой мышцы противоположной стороны, образуя так называемую **белую линию живота**. Эта линия простирается от мечевидного отростка сверху до лобкового симфиза внизу.

Примерно на середине белой линии живота имеется **пупочное кольцо** (пупок), закрытое соединительной тканью. У эмбрионов, плодов через пупочное кольцо проходят кровеносные сосуды (пупочные). Пупочное кольцо также может быть местом образования пупочных грыж.

**Внутренняя косая мышца** живота располагается под наружной. Она начинается на пояснично-грудной фасции, гребне подвздошной кости, паховой связке и направляется вперед и вверх. Прикрепляется эта мышца к хрящам нижних ребер, ее широкий апоневроз участвует в образовании белой линии живота. **Поперечная мышца живота** лежит в третьем слое, под двумя предыдущими косыми мышцами. Она начинается на внутренней поверхности шести нижних ребер, пояснично-грудной фасции, гребне подвздошной кости и паховой связке. Широкий апоневроз этой мышцы вплетается в белую линию живота. **Прямая мышца живота** располагается сбоку от белой линии живота. Начинается прямая мышца

живота на мечевидном отростке грудины, хрящах V—VII ребер. Пучки мышцы направляются отвесно вниз и прикрепляются к лобковому гребню и лобковому симфизу. И правая, и левая прямые мышцы живота располагаются каждая в своем прочном сухожильном ложе (*влагалище прямой мышцы живота*), образованном апоневрозами наружной и внутренней косой и поперечной мышц живота. Прямые мышцы живота тянут грудную клетку вниз, сгибают туловище. Косые мышцы живота также наклоняют туловище вперед, участвуют в поворотах его вправо и влево, а также в дыхании, поскольку прикрепляются на ребрах.

**Квадратная мышца поясницы** расположена сбоку от поясничного отдела позвоночника. Она начинается на XII ребре, поперечных отростках I—IV поясничных позвонков. Прикрепляется мышца к гребню подвздошной кости и поперечным отросткам нижележащих поясничных позвонков. Эта мышца при сокращении наклоняет позвоночник в свою сторону.

Мышцы живота при своем сокращении повышают *внутрибрюшное давление*, что важно для удерживания внутренних органов в их естественном положении. Внутрибрюшное давление способствует опорожнению кишечника (акт дефекации), мочеиспусканию, а у женщин — изгнанию из матки плода при родах. В связи с этими функциями мышцы живота образуют так называемый *брюшной пресс*.

Снаружи, со стороны подкожной клетчатки, мышцы живота покрыты *поверхностной фасцией*, являющейся продолжением поверхностной фасции груди. Со стороны брюшной полости стенки живота выстилает *внутрибрюшная фасция*.

В стенках живота, в связи с их сложным строением, имеются слабые места, где могут образовываться грыжи. Это белая линия живота, пупочное кольцо, а также паховый канал. *Паховый канал*, имеющий вид щели, находится над паховой связкой, между апоневрозом наружной косой мышцы живота спереди и внутрибрюшной фасцией сзади. Верхняя стенка пахового канала образована нижним краем внутренней косой и поперечной мышц живота. Наружное отверстие (кольцо) пахового канала находится над медиальной частью паховой связки. Через паховый канал у мужчин проходит семенной канатик, у женщин — круглая связка матки.

## Мышцы промежности (тазового дна)

**Промежностью**, или **тазовым дном**, называют мышечно-фасциальную пластинку, закрывающую выход из малого таза, нижнюю его апертуру. Промежность имеет форму ромба, она ограничена

спереди нижним краем лобкового симфиза, а с боков — седалищными буграми, сзади — копчиком. Поперечная линия, соединяющая седалищные бугры, разделяет промежность на две треугольной формы области. Переднюю область называют мочеполювой диафрагмой, а заднюю — диафрагмой таза. Через мочеполювую диафрагму у мужчин проходит мочеиспускательный канал, у женщин — мочеиспускательный канал и влагалище. Через диафрагму таза проходит конечный отдел прямой кишки.

И мочеполювая диафрагма, и диафрагма таза образованы двумя слоями мышц и покрывающими их плотными фасциями. У **диафрагмы таза** в поверхностном слое, под кожей и под поверхностной фасцией находится непарная мышца — *наружный сжиматель заднего прохода*, произвольная мышца, закрывающая выход из прямой кишки. Во втором, глубоком слое располагается парная мышца, *поднимающая задний проход*. Эта мышца начинается на внутренней поверхности стенок таза, спускается вниз и вплетается в конечный отдел прямой кишки.

По бокам от заднего прохода располагается заполненное жиром парное углубление — с е д а л и щ н о - п р я м о к и ш е ч н а я я м к а, вершина которой направлена вверх, в сторону малого таза. Латеральной стенкой ямки является внутренняя запирающая мышца и седалищный бугор. Медиальной стенкой служит наружная поверхность мышцы, поднимающей задний проход.

**Мочеполювая диафрагма** также имеет поверхностный и глубокий слой мышц. В поверхностном слое располагаются парные *поверхностная поперечная мышца промежности*, а также *луковично-губчатая* и *седалищно-пещеристая* мышцы, которые способствуют эрекции полового члена или клитора. Луковично-губчатая мышца у мужчин окружает луковицу и губчатое тело полового члена, а у женщин — вход во влагалище. Седалищно-пещеристая мышца, начинаясь на седалищном бугре, вплетается в пещеристое тело полового члена у мужчин или клитора — у женщин. В глубоком слое мочеполювой диафрагмы находятся непарная мышца — *наружный сфинктер мочеиспускательного канала* и парная *глубокая поперечная мышца промежности*, начинающаяся на внутренней поверхности седалищных костей. Тонкие плоские сухожилия правой и левой поперечных мышц вплетаются в с у х о ж и л ь н ы й ц е н т р промежности, располагающийся между наружными половыми органами спереди и задним проходом сзади.

Мышцы промежности снаружи покрыты п о в е р х н о с т н о й ф а с ц и е й п р о м е ж н о с т и, являющейся продолжением общей подкожной фасции. Кроме этого, мышцы, поднимающие задний проход и его сфинктер, заключены между н и ж н е й и в е р х н е й ф а с ц и я м и д и а ф р а г м ы т а з а. Глубокие

поперечные мышцы промежности и сфинктер мочеиспускательного канала покрыты нижней и верхней фасциями мочеполовой диафрагмы.

Между передним краем мочеполовой диафрагмы и лобковым симфизом имеется узкая щель, через которую из полости таза к наружным половым органам проходят кровеносные сосуды и нервы.

Вопросы для повторения и самоконтроля:

1. Расскажите об особенностях расположения мимических мышц и их функциях.

2. Какие функции выполняет каждая жевательная мышца, действуя на нижнюю челюсть?

3. Назовите мышцы, расположенные в области шеи. Какие функции выполняют эти мышцы?

4. На какие группы подразделяются мышцы туловища, какие функции эти мышцы выполняют?

5. Назовите мышцы спины, поднимающие и опускающие ребра.

6. Назовите мышцы, участвующие в образовании передней стенки живота. Где эти мышцы начинаются и прикрепляются?

7. Назовите «слабые места» в стенках живота. Почему их называют «слабыми местами».

8. Расскажите о строении промежности, расположении ее мышечных слоев.

## **Мышцы и фасции конечностей**

Неодинаковое строение скелета верхних и нижних конечностей, их различные функции привели к формированию особенностей анатомии и топографии родственных по значению мышц.

### **Мышцы верхней конечности**

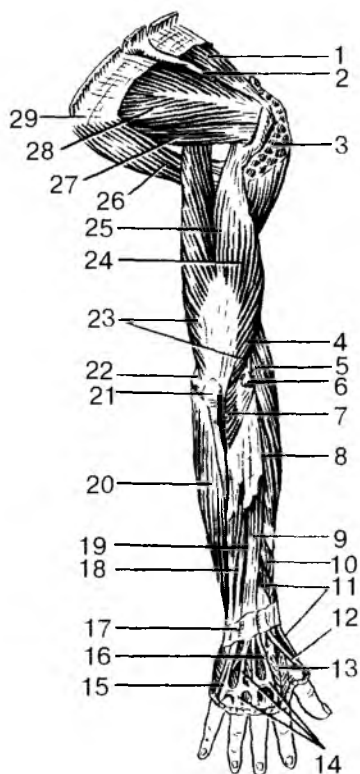
У верхней конечности выделяют мышцы ее пояса (плечевого пояса) и мышцы свободной части верхней конечности (рис. 38 и 39).

**Мышцы пояса верхней конечности** располагаются вокруг плечевого сустава. Начинаются эти мышцы на костях плечевого пояса и прикрепляются к плечевой кости. К мышцам плечевого пояса относятся дельтовидная, надостная, подостная, большая и малая круглые и подлопаточная мышцы. Эти мышцы обеспечивают разнообразные движения верхней конечности.

Рис. 38. Мышцы верхней конечности.

Вид сзади:

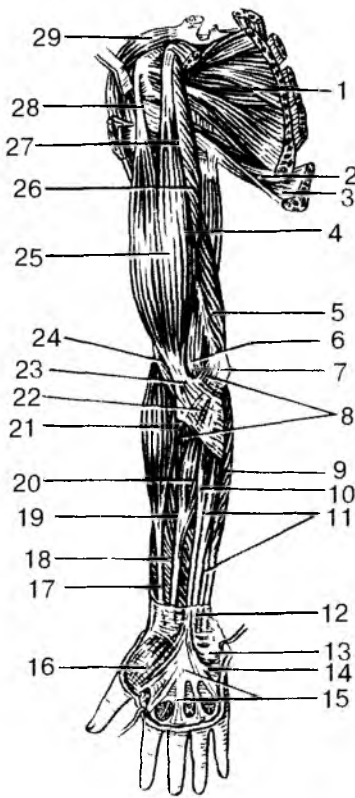
1 — надостная мышца; 2 — ость лопатки (частично удалена); 3 — дельтовидная мышца (частично удалена); 4 — плечелучевая мышца; 5 — длинный лучевой разгибатель запястья; 6 — латеральный надмыщелок; 7 — локтевая мышца; 8 — короткий лучевой разгибатель запястья; 9 — разгибатель пальцев; 10 — длинная мышца, отводящая большой палец кисти; 11 — короткий разгибатель большого пальца кисти; 12 — сухожилие длинного разгибателя большого пальца кисти; 13 — первая тыльная межкостная мышца; 14 — сухожилие разгибателей пальцев; 15 — сухожилие разгибателя мизинца; 16 — сухожилие разгибателя указательного пальца; 17 — удерживатель разгибателей; 18 — локтевой разгибатель запястья; 19 — разгибатель мизинца; 20 — локтевой сгибатель запястья; 21 — локтевой отросток; 22 — медиальный надмыщелок; 23 — трехглавая мышца плеча; 24 — латеральная головка трехглавой мышцы плеча; 25 — длинная головка трехглавой мышцы плеча; 26 — большая круглая мышца; 27 — малая круглая мышца; 28 — подостная мышца; 29 — нижний угол лопатки



**Дельтовидная** мышца — покрывает плечевой сустав спереди, сверху и сзади. Эта мышца начинается на лопаточной ости, акромионе, ключице и прикрепляется к бугристости плечевой кости. Передняя часть мышцы сгибает плечо, средняя — отводит его от туловища, задняя — разгибает плечо. **Надостная** мышца начинается в одноименной ямке лопатки, а прикрепляется к большому бугорку плечевой кости, которую отводит от туловища. **Подостная** мышца начинается в одноименной ямке, прикрепляется к большому бугорку плечевой кости. При сокращении вращает плечо кнаружи. **Большая круглая** мышца начинается на наружном крае лопатки и прикрепляется к гребню малого бугорка плечевой кости. **Малая круглая** мышца также начинается на наружном крае лопатки и прикрепляется к большому бугорку плечевой кости. Боль-

Рис. 39. Мышцы верхней конечности.

Вид спереди:



1 — подлопаточная мышца; 2 — большая круглая мышца; 3 — широчайшая мышца спины; 4 — длинная головка трехглавой мышцы плеча; 5 — медиальная головка трехглавой мышцы плеча; 6 — локтевая ямка; 7 — медиальный надмышелок плечевой кости; 8 — круглый пронатор; 9 — локтевой сгибатель запястья; 10 — длинная ладонная мышца; 11 — поверхностный сгибатель пальцев; 12 — часть фасции предплечья; 13 — короткая ладонная мышца; 14 — возвышение мизинца; 15 — ладонный апоневроз; 16 — возвышение большого пальца; 17 — сухожилие длинной мышцы, отводящей большой палец кисти; 18 — длинный сгибатель большого пальца кисти; 19 — поверхностный сгибатель пальцев; 20 — лучевой сгибатель запястья; 21 — плечелучевая мышца; 22 — апоневроз двуглавой мышцы плеча; 23 — сухожилие двуглавой мышцы плеча; 24 — плечевая мышца; 25 — двуглавая мышца плеча; 26 — клювовидно-плечевая мышца; 27 — короткая головка двуглавой мышцы плеча; 28 — длинная головка двуглавой мышцы плеча; 29 — дельтовидная мышца

шая круглая мышца разгибает плечо и поворачивает его кнутри, малая мышца вращает плечо кнаружи. **Подлопаточная** мышца начинается на реберной поверхности лопатки и прикрепляется к малому бугорку плечевой кости. Мышца вращает плечо кнутри и приводит его к туловищу.

К **мышцам свободной части верхней конечности** относятся мышцы плеча, мышцы предплечья и мышцы кисти. На **плече** выделяют переднюю группу мышц (сгибатели) и заднюю группу мышц (разгибатели). К **передней группе** мышц плеча относятся двуглавая мышца плеча, клювовидно-плечевая и плечевая мышцы, действующие на плечевой и локтевой суставы. **Двуглавая мышца** плеча имеет две головки — длинную и короткую. Длинная головка начинается на надсуставном бугорке лопатки, а короткая — на клювовидном ее отростке. Общее сухожилие мышцы прикреп-



ляется к бугристости лучевой кости. Мышца сгибает плечо в плечевом суставе и предплечье в локтевом суставе, а также поворачивает предплечье наружу (супинирует предплечье и кисть). *Клювовидно-плечевая* мышца начинается на клювовидном отростке лопатки и прикрепляется к плечевой кости ниже ее малого бугорка. Мышца сгибает и приводит плечо. *Плечевая* мышца начинается на плечевой кости (под двуглавой мышцей) и прикрепляется к бугристости локтевой кости. Мышца сгибает предплечье в локтевом суставе.

*Задняя группа* мышц плеча включает трехглавую и локтевую мышцы, разгибающие предплечье в локтевом суставе. *Трехглавая мышца* имеет три головки: длинную, медиальную и латеральную. Длинная головка начинается на подсуставном бугорке лопатки. Медиальная и латеральная головки — на задней поверхности плечевой кости. Сухожилие трехглавой мышцы прикрепляется к локтевому отростку локтевой кости. *Локтевая* мышца начинается на латеральном надмыщелке плечевой кости и прикрепляется к локтевому отростку локтевой кости.

Мышцы *предплечья* также подразделяются на переднюю и заднюю группы.

Внутри каждой группы мышцы образуют несколько слоев. Мышцы передней группы являются сгибателями предплечья, кисти и пальцев, пронаторами. Большинство мышц этой группы начинается на медиальном надмыщелке плечевой кости. К *передней группе* относят 9 мышц: *круглый пронатор*, *плечелучевая мышца* (прикрепляется к лучевой кости на разных уровнях), *локтевой сгибатель запястья* (прикрепляется к костям запястья), *лучевой сгибатель запястья* (прикрепляется к пястным костям), *длинная ладонная мышца* (вплетается в ладонный апоневроз), *поверхностный* и *глубокий сгибатели пальцев*, а также *длинный сгибатель большого пальца кисти* (прикрепляются к фалангам пальцев) и *глубоко расположенный квадратный пронатор* (прикрепляется к лучевой кости).

К *задней группе* относятся 10 мышц, которые являются разгибателями и супинаторами предплечья, разгибателями кисти и пальцев. Начинаются эти мышцы на латеральном надмыщелке плечевой кости, на задней поверхности локтевой, лучевой костей и на межкостной перепонке. *Супинатор* прикрепляется к лучевой кости, *длинный* и *короткий лучевые разгибатели запястья*, *локтевой разгибатель запястья*, *длинная мышца*, *отводящая большой палец кисти*, прикрепляются на пястных костях, *разгибатель пальцев*, *разгибатель мизинца*, *длинный* и *короткий разгибатели большого пальца кисти*, *разгибатель указательного пальца* прикрепляются к фалангам пальцев.

**Мышцы кисти** располагаются только на ладонной ее поверхности, где образуют три мышечные группы. Латерально находятся *мышцы возвышения большого пальца* (тенара), медиально лежат *мышцы возвышения малого пальца* (гипотенара), а между ними — *средняя группа мышц кисти*. На тыльной стороне кисти мышц нет, там проходят лишь длинные сухожилия мышц — разгибателей пальцев, которые входят в заднюю группу мышц предплечья.

*Возвышение большого пальца* включает четыре мышцы, которые начинаются на костях запястья, удерживателя сгибателей, а прикрепляются к фалангам большого пальца. Это короткая мышца, отводящая большой палец кисти, короткий сгибатель большого пальца кисти, мышца, противопоставляющая большой палец кисти, и мышца, приводящая большой палец кисти.

В *группу мышц возвышения мизинца* входят также четыре мышцы, которые начинаются на костях запястья и удерживателе сухожилий и действуют на кости малого пальца кисти. Это мышца, отводящая мизинец, и короткий сгибатель мизинца, короткая ладонная мышца (вплетается в кожу ладони), а также мышца, противопоставляющая мизинец.

*Среднюю группу* мышц кисти образуют четыре червеобразные мышцы, а также расположенные в промежутках между пястными костями семь межкостных мышц (три ладонные и четыре тыльные). *Червеобразные мышцы* начинаются на сухожилиях глубокого сгибателя пальцев кисти и прикрепляются на тыльной поверхности проксимальных фаланг 2—5-го пальцев. *Межкостные мышцы* начинаются на пястных костях и прикрепляются к проксимальным фалангам. *Ладонные межкостные мышцы* приводят 2-й, 4-й и 5-й пальцы к среднему, а *тыльные межкостные мышцы* отводят 2-й, 4-й и 5-й пальцы от среднего (3-го).

Мышцы кисти весьма многочисленные (19 мышц) и обеспечивают разнообразные тонкие движения пальцев. Особенно важными движениями являются противопоставление большого пальца мизинцу и остальным пальцам кисти, дающие возможность захватывать кистью, ее пальцами орудия труда.

Все мышцы верхней конечности покрыты поверхностной фасцией, расположенной под кожей. От этой фасции вглубь отходят межмышечные перегородки, отделяющие соседние группы мышц друг от друга, а также передние группы мышц от задних. В некоторых местах фасция утолщается за счет вплетающихся в нее сухожильных волокон. Так, на

границе предплечья с кистью образуются утолщения — удерживатели сухожилий мышц-сгибателей и сухожилий мышц-разгибателей, а также поперечная связка запястья. В канале под этой связкой на кисть проходят сухожилия мышц — сгибателей пальцев, заключенные в два синовиальных влагалища, которые продолжаютя в дистальные отделы предплечья, выше лучезапястного сустава. Одно синовиальное влагалище принадлежит сухожилию длинного сгибателя большого пальца кисти, другое — сухожилиям поверхностного и глубокого сгибателей 2—5-го пальцев. В пределах каждого из этих пальцев (2—5-го) имеются изолированные синовиальные влагалища, не сообщающиеся с другими синовиальными влагалищами кисти.

По длинному синовиальному влагалищу на ладонной стороне кисти и пальцев могут быстро распространиться воспалительные процессы от пальцев на предплечье. Это может произойти, например, при глубокой занозе, значительном повреждении подушечек пальцев.

На тыльной стороне запястья имеется шесть костно-фиброзных каналов, в которых располагаются сухожилия мышц — разгибателей пальцев и кисти, заключенные также в соответствующие короткие синовиальные влагалища. В подмышечной области (ямка) под кожей и фасцией находится подмышечная полость, имеющая четыре стенки и по форме напоминающая усеченную четырехгранную пирамиду. В полости располагаются жировая клетчатка, подмышечные лимфатические узлы, кровеносные сосуды, нервы. На задней поверхности плечевой кости под трехглавой мышцей спирально ориентирован канал лучевого нерва, в котором проходит также глубокая артерия плеча.

Вопросы для повторения и самоконтроля:

1. На какие группы подразделяются мышцы верхней конечности по месту расположения и по функциям?
2. Назовите мышцы, приводящие и отводящие плечо в плечевом суставе.
3. Назовите мышцы-пронаторы и мышцы-супинаторы предплечья и кисти.
4. Назовите мышцы кисти, которые входят в каждую группу, и функции, которые выполняют эти мышцы.
5. Назовите каналы и синовиальные влагалища на верхней конечности и какое практическое значение они имеют.

## Мышцы нижней конечности

Нижние конечности приспособлены для выполнения функций опоры и передвижения. Эти мышцы крупные, сильные, они составляют более 50 % массы всех мышц тела человека. На нижних конечностях мышцы располагаются так, чтобы создать максимальную устойчивость телу и обеспечить их силу при передвижениях, в том числе при беге, прыжках. Мышцы нижней конечности подразделяют на мышцы тазового пояса и свободной части нижней конечности (рис. 40 и 41).

**Мышцы пояса нижних конечностей** (тазового пояса, таза) начинаются на тазовой кости, крестце, поясничных позвонках и прикрепляются к бедренной кости. Различают внутренние и наружные мышцы тазового пояса (таза).

**Внутренние мышцы тазового пояса** располагаются в полости таза. Это подвздошная, большая и малая поясничные, грушевидная и внутренняя запирательная мышцы.

**Подвздошная мышца** начинается в одноименной ямке подвздошной кости, а **большая поясничная мышца** — на поясничных позвонках. Обе эти мышцы вместе образуют общую крупную подвздошно-поясничную мышцу, которая выходит на бедро под

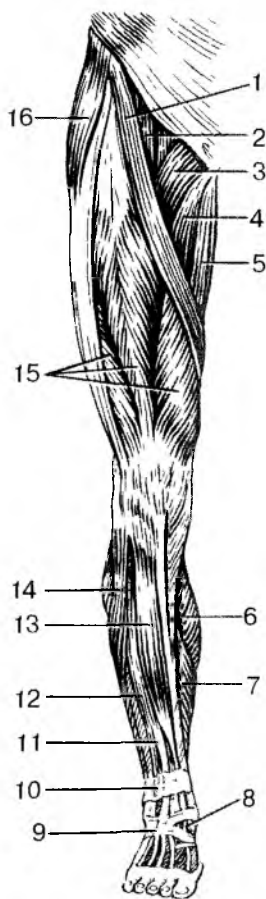


Рис. 40. Мышцы правой нижней конечности.

Вид спереди:

1 — портняжная мышца; 2 — подвздошно-поясничная мышца; 3 — гребенчатая мышца; 4 — длинная приводящая мышца; 5 — тонкая мышца; 6 — икроножная мышца (медиальная головка); 7 — камбаловидная мышца; 8 — сухожилие длинного разгибателя большого пальца стопы; 9 — нижний удерживатель сухожилий-разгибателей; 10 — верхний удерживатель сухожилий-разгибателей; 11 — длинный разгибатель пальцев; 12 — короткая малоберцовая мышца; 13 — передняя большеберцовая мышца; 14 — длинная малоберцовая мышца; 15 — четырехглавая мышца бедра; 16 — напрягатель широкой фасции

наховой связкой и общим сухожилием прикрепляется к малому вертелу бедренной кости.

*Подвздошно-поясничная мышца* сгибает в тазобедренном суставе бедро и поворачивает его кнаружи. *Малая поясничная мышца* (непостоянная) начинается на поясничных позвонках, а ее тонкое, длинное сухожилие прикрепляется к подвздошной фасции и подвздошно-лобковому возвышению. *Грушевидная мышца* начинается на передней поверхности крестца, выходит из полости таза через большое седалищное отверстие и прикрепляется к большому вертелу бедренной кости. Мышца вращает бедро кнаружи. *Внутренняя запирательная мышца* начинается на краях запирательного отверстия и на запирательной перепонке, выходит из полости таза через малое запирательное отверстие и прикрепляется к ямке большого вертела. Мышца вращает бедро кнаружи.

*К наружным мышцам таза* относятся — большая, средняя и малая ягодичные мышцы, напрягатель широкой фасции бедра, наружная запирательная и две близнецовые мышцы, квадратная мышца бедра.

*Большая ягодичная мышца*, крупная, мощная, начинается на наружной поверхности крыла подвздошной кости, крестца и копчика, прикрепляется к одноименной бугристости бедренной кости. Мышца разгибает бедро и вращает его кнаружи, удерживает туловище в вертикальном положении, придает телу «военную» осанку. *Средняя и малая ягодичные мышцы* располагаются под ягодичной мышцей. Начинаются они на наружной поверхности крыла подвздошной кости, прикрепляются к большому вертелу. Эти

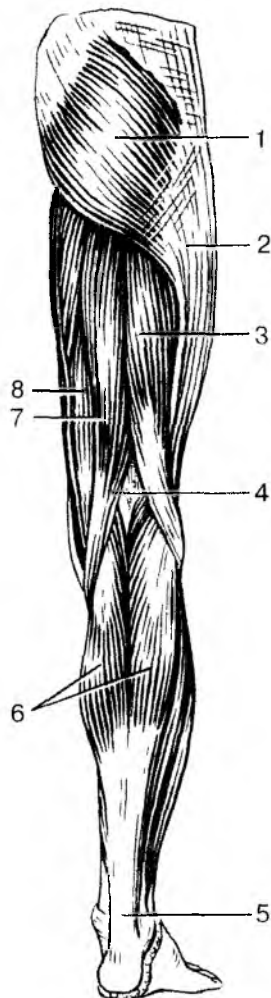


Рис. 41. Мышцы правой нижней конечности.

Вид сзади:

1 — большая ягодичная мышца; 2 — подвздошно-большеберцовый тракт; 3 — двуглавая мышца бедра; 4 — подколенная ямка; 5 — пяточное (ахиллово) сухожилие; 6 — икроножная мышца; 7 — полусухожильная мышца; 8 — полуперепончатая мышца

две мышцы отводят бедро. *Напрягатель широкой фасции* начинается на передней части гребня подвздошной кости, направляется вниз, вплетается в широкую фасцию бедра, натягивает ее. *Наружная запирательная* мышца начинается на тазовой кости вокруг запирательного отверстия и на запирательной перепонке, прикрепляется к большому вертелу, вращает бедро кнаружи. *Квадратная мышца бедра* начинается на латеральном крае седалищного бугра, прикрепляется к межвертельному гребню, поворачивает бедро кнаружи. *Верхняя и нижняя близнецовая* мышцы начинаются на седалищной кости, прикрепляются в вертельной ямке бедренной кости. Эти мышцы поворачивают бедро кнаружи.

**Мышцы свободной части нижней конечности.** У свободной части нижней конечности выделяют мышцы бедра, мышцы голени и мышцы стопы. Мышцы нижней конечности отличаются от мышц верхней конечности по своему расположению и по строению.

На *бедре* выделяют переднюю, заднюю и медиальную группы мышц. К *передней группе* принадлежат портняжная и четырехглавая мышцы. *Портняжная* мышца, длинная, узкая, лежит поверхностно, косо пересекает бедро сверху вниз и медиально. Начинается мышца на передней верхней ости подвздошной кости, прикрепляется к бугристости большеберцовой кости. Мышца сгибает бедро и голень, поворачивает бедро кнаружи. *Четырехглавая* мышца занимает всю переднебоковую поверхность бедра, начинается четырьмя головками. *Прямая головка* этой мышцы (*прямая мышца*) начинается на передней нижней ости подвздошной кости. Другие три головки (*латеральная, медиальная и промежуточная широкие мышцы*) начинаются на переднебоковой поверхности бедренной кости. Все четыре головки образуют одно общее толстое и широкое сухожилие, которое прикрепляется к бугристости большеберцовой кости. Сухожилие содержит в своей толще надколенник, участвующий в образовании коленного сустава. *Четырехглавая* мышца является единственным разгибателем голени в коленном суставе. *Прямая головка (мышца)* сгибает также бедро в тазобедренном суставе.

К *задней группе* мышц бедра относятся двуглавая мышца, полусухожильная и полуперепончатая мышцы. *Двуглавая мышца бедра* своей длинной головкой начинается на седалищном бугре, а короткой — на задней поверхности бедренной кости. Прикрепляется мышца к головке малоберцовой кости. Мышца разгибает бедро, сгибает голень и поворачивает ее кнаружи. *Полусухожильная* и *полуперепончатая* мышцы, лежащие медиальнее от двуглавой мышцы, начинаются на седалищном бугре, а прикрепляются к большеберцовой кости. Эти мышцы разгибают бедро в тазобедренном суставе и сгибают голень в коленном суставе, поворачивают голень кнаружи.

*Медиальная группа мышц бедра* состоит из пяти мышц. Это *гребенчатая, тонкая*, а также *большая, длинная* и *короткая приводящие* мышцы, которые начинаются на лобковой и седалищной костях и прикрепляются (кроме тонкой) к бедренной кости. Все эти мышцы приводят бедро и поворачивают его кнаружи. *Тонкая* мышца прикрепляется к большеберцовой кости, она приводит бедро, сгибает в коленном суставе голень и поворачивает ее кнутри.

Мышцы *голеней* образуют три группы: переднюю, заднюю и латеральную. *Передняя группа* состоит из трех мышц — передней большеберцовой, длинного разгибателя пальцев и длинного разгибателя большого пальца стопы. Все эти мышцы начинаются на передней поверхности большеберцовой и малоберцовой костей и на межкостной перепонке голени. *Передняя большеберцовая мышца* прикрепляется к основанию первой плюсневой и первой клиновидной костей, разгибает стопу (тыльное сгибание), приподнимает ее медиальный край. *Длинные разгибатели пальцев и большого пальца стопы* прикрепляются к фалангам соответствующих пальцев и разгибают пальцы стопы.

*Задняя группа* мышц голени включает шесть мышц — трехглавую мышцу голени, подколенную, заднюю большеберцовую и подошвенную мышцы, длинный сгибатель пальцев и длинный сгибатель большого пальца стопы. *Трехглавая мышца голени* расположена поверхностно, она формирует рельеф голени сзади. Две головки (латеральная и медиальная) начинаются на надмышечках бедренной кости и образуют *икроножную* мышцу. Третья головка (глубокая) начинается на большеберцовой кости и сухожильной дуге и образует *камбаловидную* мышцу. Камбаловидная и икроножная мышцы переходят в общее (ахиллово) сухожилие, которое прикрепляется к пяточному бугру. Мышца является сгибателем стопы, а ее медиальная и латеральная головки сгибают голень в коленном суставе. *Подошвенная мышца*, тонкая, начинается на латеральном надмышечке бедренной кости, а ее длинное сухожилие присоединяется к пяточному (ахиллову) сухожилию. *Подколенная* мышца короткая, лежит сзади на капсуле коленного сустава. Мышца начинается на латеральном надмышечке бедренной кости, прикрепляется к задней поверхности большеберцовой кости; является сгибателем голени в коленном суставе.

*Задняя большеберцовая мышца, длинный сгибатель пальцев и длинный сгибатель большого пальца стопы* лежат под трехглавой мышцей. Начинаются они на задней поверхности большеберцовой и малоберцовой костей и на межкостной перепонке. Сухожилия этих мышц переходят на стопу позади медиальной лодыжки. Задняя большеберцовая мышца прикрепляется на ладьевидной, клино-

видных и 4-й плюсневой костях, сгибает стопу. Сгибатели пальцев прикрепляются к соответствующим фалангам.

*Латеральная группа* мышц голени состоит из двух мышц — длинной и короткой малоберцовых мышц, которые начинаются на малоберцовой кости. Сухожилия этих мышц идут на стопу позади латеральной лодыжки. Короткая малоберцовая мышца прикрепляется к бугристости 5-й плюсневой кости. Сухожилие длинной малоберцовой мышцы пересекает наискось стопу и прикрепляется к основанию медиальной клиновидной и 1—2-й плюсневых костей. Поэтому длинная малоберцовая мышца сгибает стопу, поднимает (пронирует) латеральный ее край (вместе с короткой малоберцовой мышцей) и укрепляет поперечный свод стопы.

На *стопе* имеются тыльные и подошвенные мышцы. На *тыле* стопы располагаются две мышцы — *короткие разгибатели пальцев и большого пальца стопы*. Обе мышцы начинаются на тыльной поверхности пяточной кости, а прикрепляются к тыльной поверхности фаланг соответствующих пальцев. На подошве стопы выделяют три группы мышц — медиальную (возвышение большого пальца), латеральную (возвышение мизинца стопы) и среднюю группу мышц. *Медиальную группу* образуют три мышцы: *мышца, отводящая большой палец стопы, короткий сгибатель большого пальца стопы* и *мышца, приводящая большой палец стопы*. Эти мышцы начинаются на костях предплюсны и прикрепляются к проксимальной фаланге большого пальца стопы. К *латеральной группе* относятся также три мышцы. Это *мышца, отводящая мизинец стопы, короткий сгибатель мизинца стопы* и *мышца, противопоставляющая мизинец*. Эти мышцы начинаются на подошвенной стороне пяточной кости, 5-й плюсневой кости, длинной связке стопы, а прикрепляются к фалангам мизинца. *Средняя группа* мышц стопы включает тринадцать мышц. *Короткий сгибатель пальцев и квадратная мышца подошвы* начинаются на пяточной кости. Первая прикрепляется к фалангам средних трех пальцев, а квадратная мышца подошвы — к сухожилиям длинного сгибателя пальцев. *Четыре червеобразные мышцы* начинаются на сухожилиях длинного сгибателя пальцев, а прикрепляются к проксимальным фалангам 2—5-го пальцев. *Межкостные мышцы* начинаются на плюсневых костях (в межкостных промежутках) и прикрепляются к фалангам пальцев. *Подошвенные межкостные* мышцы приводят 3—5-й пальцы ко 2-му, тыльные — отводят 2—4-й пальцы в латеральную сторону (приближают к мизинцу).

Мышцы нижней конечности покрыты фасциями. Наружные мышцы таза, а также мышцы свободной части нижней конечности имеют *поверхностную (подкожную) фасцию*, которая в ягодичной области называется *ягодичной фас-*



ци ей, на бедре — широкой фасцией (бедр а), на голени — фасцией голени. Широкая фасция плотная, толстая, имеет выраженное сухожильное строение. Она покрывает все мышцы бедра снаружи и образует три межмышечные перегородки, разграничивающие три группы мышц на бедре. В результате образуются костно-фасциальные ложа для передней, задней и медиальной групп мышц бедра. В верхнемедиальной части бедра (под паховой связкой) в широкой фасции имеется участок, закрывающий наружное (подкожное) кольцо бедренного канала. Фасция голени вместе с двумя межмышечными перегородками отделяет латеральную группу мышц голени (малоберцовые мышцы) от передней и задней групп. На уровне голеностопного сустава фасция голени образует несколько поперечно ориентированных утолщений — удерживателей сухожилий. Эти удерживатели участвуют в образовании трех костно-фиброзных каналов, в которых в синовиальных влагалищах проходят на тыл стопы сухожилия передней большеберцовой мышцы, мышцы — разгибателя большого пальца стопы и мышцы — разгибателя пальцев стопы. Позади медиальной лодыжки под удерживателем сухожилий мышц также имеется костно-фиброзный канал, содержащий синовиальные влагалища для сухожилия длинной малоберцовой мышцы и для сухожилия короткой малоберцовой мышцы. На тыле стопы фасция тонкая, нежная. На подошве стопы фасция толстая, подкреплена толстыми пучками фиброзных волокон. Поэтому подошвенную фасцию называют подошвенным апоневрозом.

Фасции и сухожилия мышц на нижней конечности участвуют в образовании бедренного и других каналов, имеющих важное и физиологическое, и практическое значение.

Бедренный канал, который может быть местом образования бедренных грыж, находится под медиальной частью паховой связки. Стенками бедренного канала, длина которого примерно 2 см, являются паховая связка (спереди), бедренная вена (латерально) и глубокий листок широкой фасции бедра (сзади). Внутреннее кольцо (отверстие) бедренного канала находится в полости малого таза под местом прикрепления паховой связки к лобковой кости. Наружным отверстием канала является участок в широкой фасции бедра с отверстиями для сосудов и нервов.

## **Развитие и возрастные особенности скелетных мышц**

Мышцы тела человека развиваются из среднего зародышевого листка (мезодермы), той его заднебоковой части, которая

входит в состав сегментов тела — сомитов. Эти зачатки мускулатуры — *миотомы* — разрастаются; из задних их отделов (дорсальных) образуются мышцы спины из передних (вентральных) — мышцы груди и живота. Мышцы конечностей формируются из передних отделов некоторых туловищных миотомов, которые врастают в зачатки конечностей. Мышцы головы (жевательные, мимические) и некоторые мышцы шеи развиваются из мышечных зачатков висцеральных и жаберных дуг.

Мышечные волокна образуются из одноядерных эмбриональных мышечных клеток — миобластов. Миобласты объединяются, сливаются в многоядерные структуры (волокна), в которых появляются миофибриллы и поперечнополосатая исчерченность.

К моменту рождения ребенка наиболее развиты мышцы головы, туловища и верхних конечностей. У новорожденного масса мышц составляет примерно 20 % всей массы тела. Сухожилия мышц и фасции у новорожденного развиты слабо.

После рождения мышцы растут, постепенно увеличиваются их размеры и масса. Удлиняются сухожилия. Рост мышц в длину продолжается до 23—25 лет. Наиболее интенсивный рост мышечных волокон и мышц в целом происходит в детском и подростковом возрастах. Благодаря двигательной активности и физическим нагрузкам мышечные волокна утолщаются, увеличивается масса мышц. У мышц увеличивается эластичность (растяжимость) их мышечных волокон, в волокнах возрастает количество миофибрилл. В физически развитых мышцах увеличивается количество кровеносных капилляров.

#### Вопросы для повторения и самоконтроля:

1. Перечислите мышцы, относящиеся к поясу нижних конечностей (тазовому поясу). Где эти мышцы располагаются и какие функции выполняют?

2. Назовите группы мышц на бедре и голени. Какие мышцы входят в каждую группу, какие функции эти мышцы выполняют?

3. Назовите группы мышц стопы. Какие функции эти мышцы выполняют?

4. Назовите каналы и синовиальные влагалища, имеющиеся на нижней конечности. Где они располагаются, какое практическое значение они имеют?

5. Расскажите о развитии и возрастных особенностях скелетных мышц.

## УЧЕНИЕ О ВНУТРЕННОСТЯХ (СПЛАНХНОЛОГИЯ)

**Внутренние органы**, или **внутренности**, расположены в полостях тела человека. К внутренностям относятся органы пищеварительной, дыхательной, мочевыделительной (мочевой) и половой систем. Мочевую и половую системы из-за общности их развития и некоторых функциональных особенностей объединяют в мочеполовой аппарат. К разделу «внутренностей» относят также анатомию органов внутренней секреции, которые участвуют в обменных функциях организма. Многие из этих органов расположены в полостях тела человека.

Все внутренние органы, в том числе и железы, имеют трубчатое строение. В стенках пищеварительной трубки, дыхательных, мочевыводящих и половых путей имеется определенная последовательность расположения слоев. Со стороны просвета органов находится слизистая оболочка, за нею следуют подслизистая основа, мышечная оболочка и адвентиция (или серозная оболочка) (рис. 42).

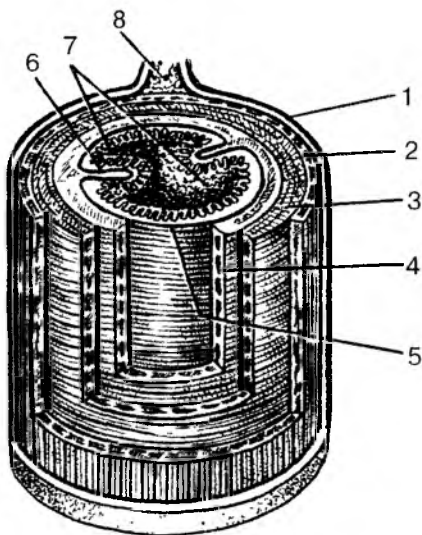


Рис. 42. Строение пищеварительной трубки:

1 — наружная оболочка (адвентиция; брюшина); 2 — продольный слой мышечной оболочки; 3 — круговой слой подмышечной оболочки; 4 — подслизистая основа; 5 — слизистая оболочка; 6 — складка слизистой оболочки; 7 — ворсинки; 8 — брыжейка

**Слизистая оболочка** включает собственную пластинку слизистой оболочки, покрытую эпителием. В слизистой оболочке располагаются одноклеточные и многоклеточные железы, вырабатывающие слизь, увлажняющая поверхность эпителия. *Эпителий* отграничивает стенки полых внутренних органов от внешней среды (содержимого пищеварительной трубки, дыхательных путей, мочевыводящих путей). У ротовой полости, глотки, пищевода, заднепроходного канала эпителий многослойный плоский неороговевающий. Слизистая оболочка желудка, тонкой и толстой кишок, трахеи и бронхов покрыта простым столбчатым (однослойным цилиндрическим) эпителием. У мочевыводящих путей эпителий переходный. *Собственная пластинка слизистой оболочки*, на которой лежит эпителий, образована рыхлой волокнистой соединительной тканью, в которой располагаются железы, скопления лимфоидной ткани (лимфоидные узелки), нервные элементы, кровеносные и лимфатические капилляры и сосуды.

**Подслизистая основа** образована рыхлой волокнистой неоформленной соединительной тканью, в которой находятся железы, нервные волокна, кровеносные и лимфатические сосуды.

**Мышечная оболочка** состоит из двух слоев, построенных, в основном, из гладкой мышечной ткани. Внутренний слой круговой (циркулярный), наружный слой продольный. У глотки, верхнего отдела пищевода, гортани мускулатура исчерченная (поперечно-полосатая). Благодаря сокращению мышц просвет трубчатых органов может суживаться или расширяться. Стенки пищевода, желудка, тонкой и толстой кишок и некоторых других трубчатых органов совершают перистальтические движения.

Наружная оболочка (**адвентиция**) состоит из рыхлой волокнистой соединительной ткани, в которой расположены кровеносные и лимфатические сосуды и нервы. Некоторые органы, расположенные в брюшной полости и полости таза, снаружи покрыты **серозной оболочкой**. Поверхность этой оболочки влажная, облегчает движение внутренних органов друг относительно друга (печень, желудок, петли тонкой кишки, поперечная ободочная кишка и др.).

В стенках органов пищеварительной системы, а также в стенках органов дыхания и мочеполового аппарата имеется большое количество различных по строению одноклеточных и многоклеточных желез (рис. 43). Железы выполняют секреторную функцию — вырабатывают биологически активные вещества, ферменты, необходимые для пищеварения, и слизь, которая защищает слизистую оболочку от действия различных химических веществ. Крупные железы (слюнные железы, печень, поджелудочная железа) располагаются за пределами пищеварительного канала.

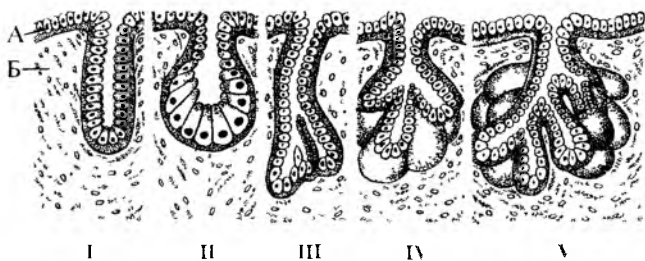


Рис. 43. Строение и типы экзокринных желез:

А — эпителий; Б — волокнистая соединительная ткань; I — простая трубчатая железа; II — простая альвеолярная железа; III — простая разветвленная трубчатая железа; IV — простая разветвленная альвеолярная железа; V — сложная трубчато-альвеолярная железа

## ПИЩЕВАРИТЕЛЬНАЯ СИСТЕМА

**Пищеварительная система** выполняет функции механической и химической обработки пищи, всасывания продуктов переваривания в кровь и лимфу и выделения из организма непереваренных веществ.

Пищеварительная система представляет собой пищеварительную трубку (рис. 44) и ряд расположенных возле ее стенок крупных пищеварительных желез. Пищеварительная трубка имеет хорошо выраженные расширения (ротовую полость, желудок) и большое число изгибов, петель.

Ротовая полость (полость рта), расположенная в области головы, выполняет функции приема, пережевывания пищи, смачивания ее слюной. Из ротовой полости пища поступает в глотку, в которой происходит перекрест пищеварительных и дыхательных путей. Пищевод проводит пищу из глотки в желудок. В брюшной полости пищеварительная трубка резко расширяется, образует желудок. За желудком следуют тонкая, а затем толстая кишка. В желудке и тонкой кишке в результате воздействия пищеварительных соков пища переваривается, продукты переваривания всасываются в кровеносные и лимфатические капилляры.

Конечный отдел пищеварительной системы — это толстая кишка. Из поступившей в толстую кишку пищевой кашицы всасывается вода и формируются каловые массы. Непереваренные и невсосавшиеся вещества удаляются наружу через задний проход.

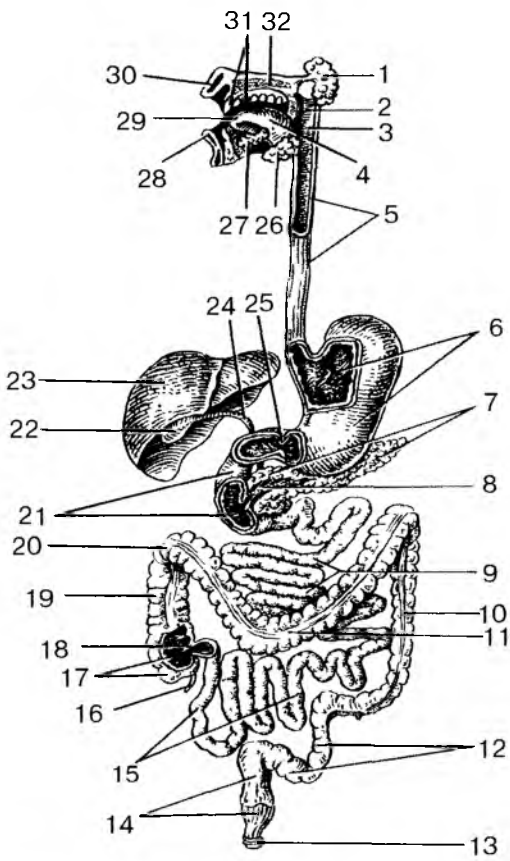


Рис. 44. Строение пищеварительной системы:

1 — околоушная слюнная железа; 2 — мягкое нёбо; 3 — глотка; 4 — язык; 5 — пищевод; 6 — желудок; 7 — поджелудочная железа; 8 — проток поджелудочной железы; 9 — тощая кишка; 10 — нисходящая ободочная кишка; 11 — поперечная ободочная кишка; 12 — сигмовидная ободочная кишка; 13 — наружный сфинктер заднего прохода; 14 — прямая кишка; 15 — подвздошная кишка; 16 — червеобразный отросток (аппендикс); 17 — слепая кишка; 18 — подвздошно-слепокишечный клапан; 19 — восходящая ободочная кишка; 20 — правый (печеночный) изгиб ободочной кишки; 21 — двенадцатиперстная кишка; 22 — желчный пузырь; 23 — печень; 24 — общий желчный проток; 25 — сфинктер привратника желудка; 26 — поднижнечелюстная железа; 27 — подъязычная железа; 28 — нижняя губа; 29 — полость рта; 30 — верхняя губа; 31 — зубы; 32 — твердое нёбо

## Полость рта

**Полость рта** подразделяют на два отдела: преддверие рта и собственно полость рта. *Преддверие* рта ограничено губами спереди и щеками с боков, зубами и деснами изнутри. Через ротовое отверстие, ограниченное губами, преддверие рта открывается наружу. Губы снаружи покрыты кожей, а изнутри выстланы слизистой оболочкой. В связи с этим выделяют наружную кожную часть и внутреннюю слизистую часть. Различают также промежуточную часть, покрытую тонким слоем ороговевающего многослойного плоского эпителия и лишенную слизистых желез и волос.

**Собственно полость** рта находится кнутри от зубов и десен и сообщается с преддверием через промежутки между зубами. Верхнюю стенку полости рта образуют покрытые слизистой оболочкой твердое нёбо и мягкое нёбо. *Мягкое нёбо*, или *нёбная занавеска*, присоединяется сзади к твердому нёбу. У мягкого нёба сзади имеется узкий отросток-язычок. От мягкого нёба по бокам и книзу отходят две пары складок-дужек. Задняя дужка *нёбно-глоточная*, передняя дужка — *нёбно-язычная*. Между дужками с каждой стороны расположена *нёбная миндалина* — орган иммунной системы. Дном полости рта служит *диафрагма рта*, образованная парной сросшейся по средней линии челюстно-подъязычной мышцей, на которой лежит язык. В месте перехода слизистой оболочки на нижнюю поверхность языка образуется его уздечка. По сторонам от уздечки на вершине подъязычных сосочков открываются протоки слюнных желез.

Полость рта в заднем своем отделе сообщается с полостью глотки через *зев*, который сверху ограничен мягким нёбом, по бокам его стенками служат нёбные дужки, внизу корень языка.

У новорожденного ребенка полость рта имеет небольшие размеры. Зубов у новорожденного еще нет, поэтому преддверие отграничено от полости рта десневым краем. Губы у ребенка толстые, щеки округлые, поскольку в них хорошо выражено жировое тело. Начиная с четырехлетнего возраста жировое тело частично атрофируется, постепенно уменьшается в размерах. Твердое нёбо плоское, желез в слизистой оболочке мало. Мягкое нёбо относительно широкое и короткое, располагается почти горизонтально. В связи с тем, что мягкое нёбо не достигает задней стенки глотки, ребенок может свободно дышать при сосании.

## Язык

**Язык** — это мышечный орган. Он образован поперечнополосатой мышечной тканью, покрытой слизистой оболочкой. Язык уча-

ствуется в процессе перемешивания пищи, глотания, артикуляции речи. Язык является также органом вкуса. У ребенка язык играет большую роль при сосании молока матери. У языка выделяют по бокам край, узкую переднюю часть называют *верхушкой языка*, широкую заднюю — *корнем языка*. Средняя часть между верхушкой и корнем является телом языка. Обращенную кверху поверхность называют *спинкой языка*.

**Слизистая оболочка** языка, покрытая многослойным неороговевающим эпителием, образует многочисленные различной формы сосочки. Выделяют *нитевидные, конусовидные, листовидные, грибовидные* и *желобовидные сосочки*. Больше всего нитевидных сосочков, длина которых составляет примерно 0,3 мм. Эти сосочки придают спинке языка бархатистый вид. В сосочках языка имеются нервные окончания, которые воспринимают ощущения прикосновения. Листовидные сосочки расположены на боковых поверхностях языка. Грибовидных сосочков меньше, чем нитевидных, они крупнее, их длина варьируется от 0,7 до 1,8 мм. Желобовидные сосочки, окруженные желобком и валом, в количестве 7—12, располагаются на границе между спинкой языка и его корнем. В толще эпителия листовидных, грибовидных, желобовидных сосочков находятся *вкусовые почки* — группы рецепторных вкусовых клеток.

Поверхность слизистой оболочки корня языка неровная из-за скопления в ее собственной пластинке лимфоидной ткани, которая образует *язычную миндалину*, также относящуюся к органам иммунной системы.

**Мышцы** языка подразделяются на наружные и собственные. К наружным мышцам языка относятся парные подбородочно-язычная, подъязычно-язычная и шилоязычная мышцы. Начинаются эти мышцы на костях основания черепа и оканчиваются в толще языка. Эти мышцы поворачивают язык в ту или другую сторону. Собственные мышцы начинаются и заканчиваются в толще языка. Они состоят из пучков продольных, поперечных и вертикальных мышечных волокон, переплетающихся между собой и с волокнами наружных мышц. При сокращении собственных мышц языка изменяется его форма, он укорачивается и утолщается или становится более широким и плоским.

## Зубы

У человека имеется две смены зубов — молочные (временные) и постоянные. **Молочные** зубы появляются в раннем детском возрасте. Им на смену приходят **постоянные** зубы. И молочные, и постоянные зубы располагаются в зубных альвеолах. У ребенка 20



молочных зубов, у взрослого человека — 32 постоянных зуба. У каждого зуба различают коронку, шейку, корень (рис. 45). **Коронка** располагается над десной. **Шейка** находится на границе между корнем и коронкой. В этом месте с зубом соприкасается слизистая оболочка десен. **Корень** расположен в альвеоле, он оканчивается верхушкой, на которой имеется маленькое отверстие, через которое в зуб входят сосуды и нервы. Внутри зуба имеется небольшая полость, в которой находится **зубная пульпа**, в которой разветвляются кровеносные сосуды и нервы. У каждого зуба имеется один корень (у резцов, клыков), два или три корня (у коренных зубов). Корни зубов плотно срастаются со стенками зубных ячеек при помощи тонкого слоя соединительной ткани — **периодонта**.

Все зубы построены в основном из дентина. **Дентин** в области коронки покрыт тонким слоем эмали, наружный слой корня образован цементом. **Эмаль** представляет собой очень плотное, прочное вещество, в котором 96—97 % их массы принадлежит неорганическим соединениям. В основном это фосфорнокислый, углекислый и фтористый кальций. В дентине присутствует около 28 % органических веществ (главным образом, коллагена), 72 % составляют неорганические соединения (фосфорнокислый и фтористый кальций, а также другие соли). **Цемент** по своему составу близок к кости. На 29,6 % цемент состоит из органических веществ и на 70,4 % — из неорганических (преимущественно фосфорнокислый и углекислый кальций).

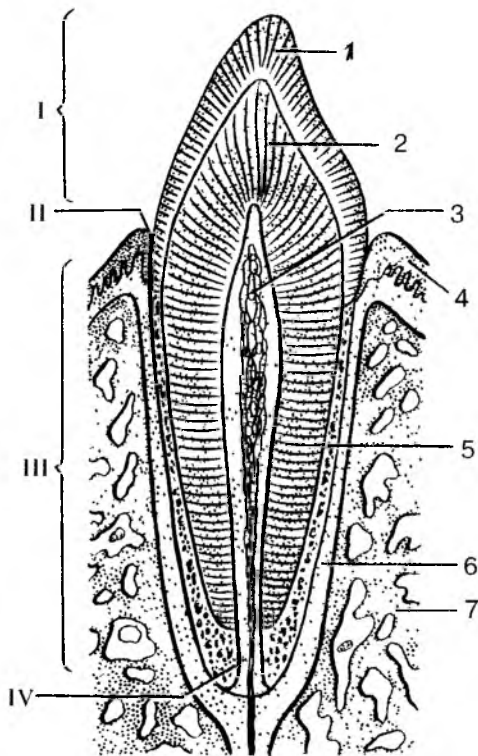


Рис. 45. Строение зуба:

- 1 — эмаль; 2 — дентин; 3 — пульпа зуба;  
 4 — десна; 5 — цемент; 6 — периодонт;  
 7 — кость. I — коронка зуба; II — шейка  
 зуба; III — корень зуба; IV — канал  
 корня зуба

По форме коронки и количеству корней различают следующие формы зубов: **резцы, клыки, малые и большие коренные зубы**. У резцов коронка имеет долотообразную форму. Корень у них один. У клыков, занимающих место позади резцов, коронка заостренная, конусовидная и также один корень. Малые коренные зубы имеют широкую уплощенную коронку и один корень. Располагаются малые коренные зубы позади резцов. Большие коренные зубы имеют большую, кубовидную коронку и два или три корня. Смыкание верхних и нижних зубов получило название прикуса. При этом верхние и нижние зубы плотно соприкасаются, верхние резцы обычно выступают над нижними резцами.

Число зубов принято обозначать зубной формулой, которая представляет собой дробь. В числителе первая цифра обозначает количество резцов, вторая — количество клыков, третья — малых коренных и четвертая — больших коренных зубов на одной стороне верхней челюсти. В знаменателе такими же числами обозначают количество зубов на одной половине нижней челюсти. У взрослого человека имеется 32 зуба, и зубная формула выглядит следующим образом:  $\frac{2 \cdot 1 \cdot 2 \cdot 3}{2 \cdot 1 \cdot 2 \cdot 3}$ .

Молочных зубов у ребенка 20. Зубная формула имеет такой вид:  $\frac{2 \cdot 1 \cdot 0 \cdot 2}{2 \cdot 1 \cdot 0 \cdot 2}$ . Цифры также обозначают число молочных зубов на одной половине каждой челюсти: два резца, один клык, два больших коренных зуба.

Молочные зубы начинают прорезываться (появляться) на 6—7-м месяце после рождения ребенка. Первыми прорезываются нижние медиальные резцы. Заканчивается прорезывание молочных зубов на 3-м году жизни ребенка. Из постоянных зубов раньше всех появляются нижние зубы, это первый большой коренной зуб и медиальный резец. Сроки прорезывания молочных и постоянных зубов представлены в табл. 8.

## Слюнные железы

**Мелкие слюнные железы** (губные, щечные, язычные, нёбные) расположены в слизистой оболочке, подслизистой основе и в толще щечной мышцы. В ротовую полость открываются также протоки трех пар **больших слюнных желез**: околоушных, поднижнечелюстных, подъязычных. Околоушные слюнные железы и железы языка выделяют белковый секрет (серозный). Нёбные и задние язычные выделяют слизь. Поднижнечелюстные, подъязычные, губные, щечные, передние язычные продуцируют смешанный секрет (серозный и слизистый).

## Сроки прорезывания зубов

Название зуба	Молочные зубы, месяцы	Постоянные зубы, годы
Резец медиальный » латеральный	6—8 7—9	6—8 7—9
Клык	16—20	9—12
Малый коренной, первый второй	— —	10—12 10—12
Большой коренной, первый второй третий	12—15 20—24 —	6—7 11—13 12—26

**Околоушная** железа, масса которой 20—30 г, имеет соединительно-канальную капсулу, более плотную у латеральной ее поверхности. Расположена железа на боковой поверхности лица, спереди и ниже ушной раковины. Кзади она заходит в позадичелюстную ямку. Кпереди железа частично прикрывает жевательную мышцу. Выводной проток слюнной железы прободает щечную мышцу и открывается на латеральной стенке преддверия рта на уровне второго верхнего большого коренного зуба.

**Поднижнечелюстная** железа, массой 13—16 г, располагается под телом нижней челюсти в поднижнечелюстном треугольнике. Железа лежит поверхностно, покрыта кожей и поверхностной фасцией. Выводной проток железы открывается на подъязычном сосочке сбоку от уздечки языка.

**Подъязычная** железа, массой около 5 г, удлиненная, расположена на верхней поверхности диафрагмы рта. Капсула железы тонкая. Железа имеет главный проток (большой подъязычный), открывающийся на поверхности подъязычного сосочка общим отверстием с протоком поднижнечелюстной железы, и нескольких малых протоков, открывающихся в полость рта на подъязычной складке.

## Глотка

**Глотка** имеет воронкообразную форму длиной 11—12 см, сплюснутую в передне-заднем направлении. Верхний конец глотки более широкий, прикреплен к основанию черепа. На границе между VI и VII шейными позвонками глотка переходит в пищевод. В глотке происходит перекрест дыхательного и пищеварительного путей.

У глотки выделяют три части: верхнюю — носовую, среднюю — ротовую и нижнюю — гортанную (рис. 46). Спереди носовая часть глотки (*носоглотка*) сообщается с полостью носа через хоаны. Ротовая часть глотки (*ротоглотка*) через зев сообщается с полостью рта. Гортанная часть глотки (*гортаноглотка*) в передней своей части сообщается с гортанью через ее верхнее отверстие (вход в гортань). На боковых стенках носоглотки на уровне хоан расположено парное *глоточное отверстие слуховых (Евстахиевых) труб*, которые соединяют глотку с каждой стороны с полостью среднего уха (барабанной полостью) и способствуют сохранению в ней атмосферного давления. Возле каждого глоточного отверстия слуховых труб, между ним и небной занавеской расположено скопление лимфоидной ткани — *трубная миндалина*. На границе между верхней и задней стенками глотки находится непарная *глоточная миндалина*. Глоточная миндалина вместе с трубными и язычной миндалинами являются органами иммунной системы. Эти миндалины образуют *глоточное лимфоидное кольцо* Пирогова—Вальдейера, играющее важную роль в функциях иммунной системы.

*Стенки глотки* построены из нескольких слоев. Внутренняя слизистая оболочка в носовой части выстлана однослойным многоярусным реснитчатым эпителием. В области ротоглотки и гортанной части покрыта неороговевающим многослойным плоским эпителием. Вместо обычной подслизистой основы у глотки имеется тонкая плотная фиброзная пластинка (*г л о т ч н о - б а з и л я р н а я ф а с ц и я*), которая сращена со слизистой оболочкой, а сверху прикрепляется к основанию черепа. Снаружи к фиброзной пластинке прилежит мышечная оболочка, состоящая из круговых волокон — *с ж и м а т е л е й (к о н с т р и к т о р о в) г л о т к и* и продольных мышц — *п о д н и м а т е л е й г л о т к и*, начинающихся на костях основания черепа. Выделяют *в е р х н и й, с р е д н и й и н и ж н и й к о н с т р и к т о р ы*, которые в задней части глотки обмениваются волокнами и образуют продольно ориентированный так называемый шов глотки. При глотании продольные мышцы поднимают глотку, а циркулярные сокращаются последовательно сверху вниз, тем самым продвигают пищу из глотки в пищевод.

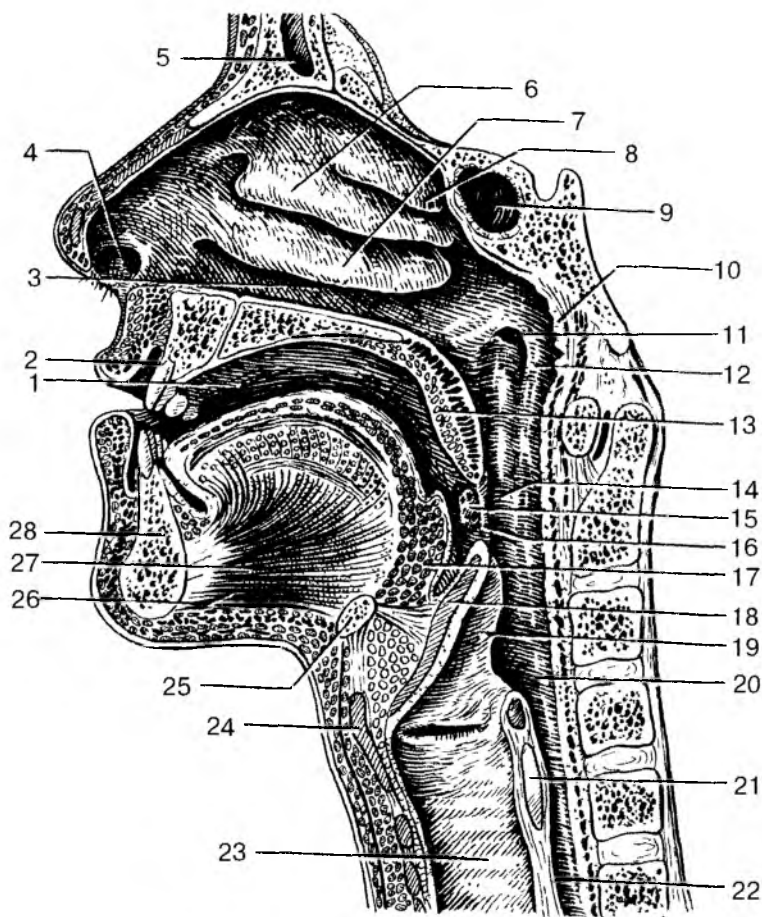


Рис. 46. Полость рта и полость глотки (сагиттальный распил головы):  
 1 — собственно полость рта; 2 — преддверие рта; 3 — нижний носовой ход;  
 4 — преддверие полости носа; 5 — лобная пазуха; 6 — средняя носовая  
 раковина; 7 — нижняя носовая раковина; 8 — верхняя носовая раковина;  
 9 — клиновидная пазуха; 10 — глоточная (аденоидная) миндалина; 11 —  
 глоточное отверстие слуховой трубы; 12 — трубный валик; 13 — мягкое  
 нёбо (нёбная занавеска); 14 — ротовая часть глотки; 15 — нёбная миндали-  
 на; 16 — перешеек зева; 17 — корень языка (язычная миндалина); 18 —  
 надгортанник; 19 — черепно-надгортанная складка; 20 — гортанная часть  
 глотки; 21 — перстневидный хрящ; 22 — пищевод; 23 — трахея; 24 — щито-  
 видный хрящ; 25 — подъязычная кость; 26 — подбородочно-подъязычная  
 мышца; 27 — подбородочно-язычная мышца; 28 — нижняя челюсть

## Пищевод

**Пищевод** является цилиндрической трубкой длиной 30 см, которая начинается на уровне границы между V и VII шейными позвонками и оканчивается на уровне XI грудного позвонка впадением в желудок. У пищевода выделяют шейную, грудную и брюшную части. *Шейная часть пищевода* находится позади трахеи и прилежит к позвоночнику. *Грудная часть* постепенно отходит от позвоночника и располагается рядом с задней частью аорты и сопровождается правым и левым блуждающими нервами. *Брюшная часть пищевода* самая короткая (1,0—1,5 см), находится под диафрагмой. В брюшную полость пищевод проходит вместе с блуждающими нервами через пищеводное отверстие диафрагмы. На своем пути к желудку пищевод имеет три сужения. Первое сужение находится у самого начала пищевода, при переходе глотки в пищевод; второе — в том месте, где пищевод проходит рядом с левым бронхом, на границе между IV и V грудными позвонками; третье сужение имеется на уровне пищеводного отверстия диафрагмы.

*Стенка пищевода* имеет слизистую оболочку, подслизистую основу, мышечную оболочку и адвентицию. Слизистая оболочка пищевода выстлана неороговевающим многослойным плоским эпителием, который при переходе пищевода в желудок сменяется однослойным столбчатым эпителием. Подслизистая основа развита хорошо. Благодаря толстой подслизистой основе слизистая оболочка пищевода образует продольные складки. В связи с этим пищевод на поперечном разрезе имеет звездчатую форму. В подслизистой основе находятся многочисленные собственные железы пищевода. Мышечная оболочка пищевода состоит из двух слоев — внутреннего циркулярного и наружного продольного. В верхней части пищевода мышечная оболочка образована поперечнополосатыми мышечными волокнами, в средней — они постепенно заменяются гладкими миоцитами. В нижней части мышечная оболочка полностью состоит из гладких миоцитов. Наружная — адвентициальная оболочка образована рыхлой волокнистой соединительной тканью.

Вопросы для повторения и самоконтроля:

1. Расскажите о строении стенок трубчатых внутренних органов.
2. Перечислите органы, относящиеся к пищеварительной системе, дайте им краткую функциональную характеристику.
3. Опишите строение полости рта и органов, которые в ней (или возле нее) расположены (язык, слюнные железы, зубы).

4. Назовите сроки прорезания молочных и постоянных зубов. Напишите формулу постоянных и молочных зубов.

5. Расскажите о строении стенок глотки и пищевода.

## Желудок

**Желудок** служит для переваривания пищи. В желудке пища перемешивается с пищеварительными соками, в нем происходит химическая переработка (переваривание) пищи с помощью ферментов желудочного сока. В состав желудочного сока входят пепсин, ренин, липаза, соляная кислота и слизь. Желудок выполняет также эндокринную и всасывательную функции (всасываются сахара, спирт, вода, соли). В стенках желудка образуется внутренний так называемый антианемический фактор, который способствует поглощению поступающего с пищей витамина В<sub>12</sub>.

**Форма.** Желудок человека напоминает удлинённый, изогнутый мешок вместимостью у взрослого человека от 1,5 до 4 л. Форма и размеры желудка постоянно изменяются в зависимости от количества съеденной пищи, положения тела и т.п. У желудка выделяют следующие части. Вверху находятся вход в желудок — *кардиальное отверстие*. Прилежащую к отверстию часть называют кардиальной частью (рис. 47). Слева от входа в желудок находится его расширенная часть — *дно*, или *свод желудка*. Наиболее широкая часть, расположенная книзу от свода желудка, называется *телом желудка*. Нижний выпуклый край желудка образует изогнутую дугой *большую кривизну*, верхний вогнутый край формирует *малую кривизну*. Конусовидно узкая правая часть желудка образует *привратник (пилорус)*, переходящий в двенадцатиперстную кишку. В месте этого перехода имеется пилорическое отверстие. Располагается желудок в надчревной области и в левом подреберье. Кардиальное отверстие находится на уровне тел X—XI грудных позвонков, привратник — на уровне XII грудного — I поясничного позвонков.

**Стенки желудка.** У желудка имеется две стенки — передняя и задняя, у которых выделяют четыре слоя: слизистую оболочку, подслизистую основу, мышечную и серозную оболочки. *Слизистая оболочка* образует различной формы и величины складки. Продольные складки ориентированы вдоль малой кривизны, на стенках желудка видны косые и поперечные складки. Складки хорошо видны при осмотре желудка изнутри у живого человека при эндоскопии. При заполнении желудка складки расправляются. В области отверстия привратника, на границе желудка и двенадцатиперстной кишки, слизистая оболочка образует *круговую складку*.

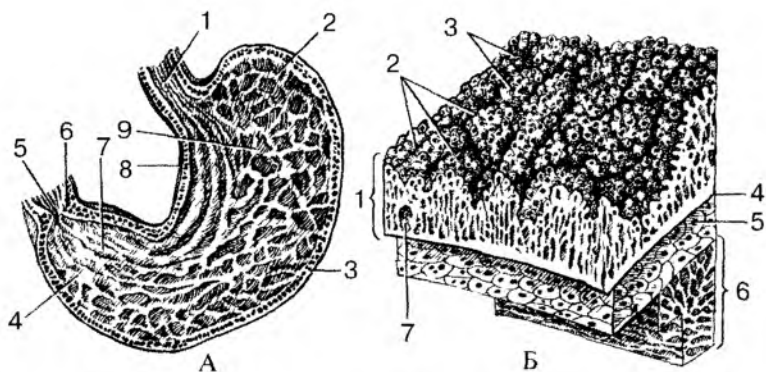


Рис. 47. Желудок:

А. Продольный разрез желудка. Внутренняя поверхность задней стенки: 1 — пищевод; 2 — дно желудка; 3 — большая кривизна; 4 — привратниковая (пилорическая) часть; 5 — отверстие привратника; 6 — сфинктер привратника; 7 — складки слизистой оболочки; 8 — малая кривизна; 9 — тело

Б. Строение стенки желудка: 1 — слизистая оболочка; 2 — желудочные поля; 3 — желудочные ямки; 4 — мышечная пластинка слизистой оболочки; 5 — подслизистая основа; 6 — мышечная оболочка; 7 — одиночный лимфоидный узелок

ку. На поверхности слизистой оболочки видны небольшие участки, отграниченные бороздками, которые называют *желудочными полями*. На поверхности желудочных полей находятся углубления — *желудочные ямки*, в которых открываются по 2—3 железы, вырабатывающие желудочный сок. Число *желудочных желез* достигает 35 млн. Это простые трубчатые, неразветвленные железы. У каждой железы различают дно, шейку и перешеек, переходящий в желудочную ямку. Различают *собственные желудочные железы*, расположенные в области его дна и тела, и *пилорические железы*. Собственные железы содержат главные клетки, вырабатывающие пищеварительные ферменты (пепсиноген, химозин), обкладочные, или париетальные клетки, выделяющие соляную кислоту, и слизистые клетки. В стенках собственных желез имеются также желудочные эндокриноциты, вырабатывающие биологически активные вещества (серотонин, эндорфин, гистамин и др.). Пилорические железы, в количестве около 3,5 млн, располагаются в области перехода желудка в двенадцатиперстную кишку. Пилорические железы содержат обкладочные и слизистые клетки, а также большое число желудочных эндокриноцитов.



**Подслизистая основа** у желудка довольно толстая, благодаря чему слизистая оболочка легко образует складки. **Мышечная оболочка** желудка у живого человека поддерживает его тонус и осуществляет перистальтику. У мышечной оболочки выделяют три слоя: наружный продольный, средний круговой, а также внутренний слой косых волокон. Наружный продольный слой лучше выражен вдоль большой и малой кривизны. Круговой слой в месте перехода желудка в двенадцатиперстную кишку образует утолщение — *сфинктер (сжиматель) привратника*. При сокращении этого сфинктера пищевые массы из желудка в двенадцатиперстную кишку не поступают. Снаружи желудок прикрыт *серозной оболочкой — брюшиной*.

## Тонкая кишка

**Тонкая кишка** у человека начинается от привратника желудка на уровне между телами XII грудного и I поясничного позвонков и заканчивается впадением в слепую (толстую) кишку в области правой подвздошной ямки. У тонкой кишки выделяют двенадцатиперстную, тощую и подвздошную кишки. Длина тонкой кишки у живого человека колеблется от 2,2 до 4,4 м. У трупа, когда тонус мускулатуры кишки отсутствует, ее длина достигает 5—6 м. Наиболее короткая и широкая двенадцатиперстная кишка имеет длину 25—30 см. Около  $\frac{2}{5}$  длины тонкой кишки принадлежит тощей кишке и около  $\frac{3}{5}$  длины — подвздошной кишке. Диаметр тонкой кишки не превышает 3—5 см. Тощая и подвздошная кишки образуют петли, которые спереди прикрыты большим сальником, а сверху и с боков ограничены толстой кишкой. Слизистая оболочка тонкой кишки образует многочисленные круговые складки и огромное количество ворсинок, благодаря чему увеличивается всасывательная поверхность ее слизистой оболочки.

**Двенадцатиперстная кишка** имеет форму подковы, огибает головку поджелудочной железы. Начальный и конечный отделы двенадцатиперстной кишки покрыты брюшиной почти со всех сторон. К остальным отделам двенадцатиперстной кишки брюшина прилежит лишь спереди. У двенадцатиперстной кишки различают верхнюю, нисходящую, горизонтальную и восходящую части. При переходе в тощую кишку двенадцатиперстная кишка образует резкий двенадцатиперстный-тощекишечный изгиб, находящийся слева от тела II поясничного позвонка.

Слизистая оболочка двенадцатиперстной кишки кроме круговых складок образует хорошо выраженную продольную складку, идущую вдоль заднемедиальной стенки ее нисходящей части. Внизу

эта складка заканчивается возвышением — *большим двенадцатиперстным (фатеровым) сосочком*, на вершине которого открываются общий желчный проток и главный проток поджелудочной железы.

*Тощая и подвздошная кишки* покрыты брюшиной со всех сторон, они располагаются интраперитонеально (внутрибрюшинно) и имеют брыжейку. Слизистая оболочка их образует 600—700 *круговых складок* и огромное количество микроскопических выростов — *ворсинок* (около 90 млн). Поверхность слизистой оболочки, и ворсинок в том числе, покрыта однослойным цилиндрическим эпителием. Это кишечные эпителиоциты, небольшое количество

кишечных эндокриноцитов, а также слизистые клетки (рис. 48). На свободной (апикальной) поверхности кишечных эпителиоцитов имеется так называемая *щеточная каемка*, образованная огромным количеством микроворсинок (до 1500—3000 на поверхности каждой эпителиальной клетки). Наличие кишечных ворсинок и микроворсинок у эпителиоцитов сильно увеличивает всасывающую поверхность этих клеток. В каждую ворсинку входят по 1—2 артериолы, которые распадаются там на капилляры. В кровь всасываются простые сахара и продукты переваривания белков. В центре каждой ворсинки

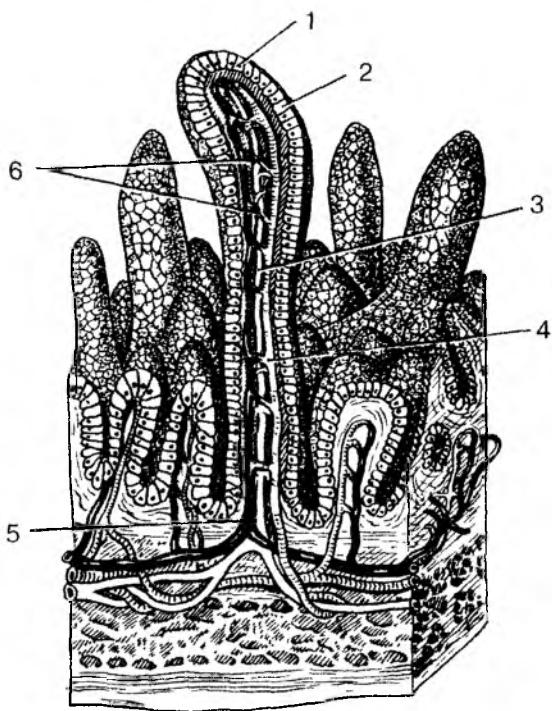


Рис. 48. Строение ворсинок тонкой кишки:  
1 — кишечные эпителиоциты; 2 — бокаловидные клетки; 3 — центральный лимфатический синус; 4 — артериола; 5 — веноула; 6 — кровеносные капилляры

располагается широкий слепо начинающийся лимфатический капилляр, в который всасываются эмульгированные жиры. В просвете между ворсинками открываются устья *кишечных крипт* (крипт Либержюна) — углублений собственной пластинки слизистой оболочки в виде трубочек длиной 0,25—0,55 мм.

В собственной пластинке слизистой оболочки тонкой кишки имеется множество одиночных лимфоидных узелков диаметром 0,5—1,5 мм, а также лимфоидные (пейеровы) бляшки (скопления лимфоидных узелков). Они расположены в основном в стенках подвздошной кишки.

Мышечная оболочка, функцией которой является перемешивание пищевых масс в просвете кишки и проталкивание их в сторону толстой кишки, состоит из наружного продольного и внутреннего циркулярного слоев.

## Толстая кишка

**Толстая кишка** начинается в правой подвздошной ямке, где расположен ее начальный отдел — слепая кишка, и заканчивается прямой кишкой, открывающейся наружу заднепроходным отверстием. Функциями толстой кишки являются всасывание воды, солей и формирование каловых масс, которые выводятся из организма через задний проход.

В слепую кишку впадает тонкая (подвздошная) кишка. За слепой кишкой следует ободочная кишка, обхватывающая петли тонкой кишки в виде обода. У ободочной кишки выделяют восходящую ободочную кишку, поперечную ободочную и нисходящую ободочную кишку. Заканчивается толстая кишка прямой кишкой, расположенной в полости малого таза. Общая длина толстой кишки составляет 1,5—2 м, диаметр кишки равен 5—8 см.

Толстая кишка отличается своим расположением, толщиной, а также строением. У слепой и ободочной кишок продольный мышечный слой собран в виде трех узких *лент*, которые берут начало у основания червеобразного отростка и проходят до границы сигмовидной ободочной кишки с прямой кишкой. Эти мышечные ленты называются: *брыжеечная лента*, по линии которой к ободочной кишке (поперечной, сигмовидной) подходит их брыжейка; *сальниковая лента*, возле которой от толстой кишки отходят *сальниковые отростки*, и *свободная лента*. В связи с тем, что ленты продольного мышечного слоя короче самой кишки, ее стенки между лентами образуют выпячивания, вздутия — *гаустры*. *Складку слизистой оболочки* у толстой кишки полулунной формы, а не круговые, как у тонкой кишки. Слизистая оболочка толстой

кишки ворсинок не образует. В слизистой оболочке много толстокишечных желез и лимфоидных узелков. Циркулярный мышечный слой, расположенный кнутри от продольных лент, у толстой кишки сплошной.

**Слепая кишка** имеет почти равную длину и ширину (7—8 см). От нижней части слепой кишки, у места сближения продольных мышечных лент, отходит червеобразный отросток (аппендикс), являющийся органом иммунной системы. В месте впадения подвздошной кишки в слепую имеется подвздошно-слепокишечный клапан, препятствующий обратному поступлению пищи из толстой кишки в тонкую (рис. 49). Этот клапан имеет форму двух толстых складок (губ), вдающихся в полость слепой кишки. В толще складок имеется хорошо выраженный круговой слой мускулатуры.

Слепая кишка продолжается в **восходящую ободочную кишку**, которая направляется вверх и имеет длину 14—18 см. У нижней поверхности печени восходящая ободочная кишка круто изгибается влево (образуя правый, печеночный изгиб) и переходит в **поперечную ободочную кишку**. Длина поперечной ободочной кишки очень вариабельна (30—80 см). Она пересекает брюшную полость справа налево, иногда провисает глубоко вниз. В левой части брюшной полости у нижнего конца селезенки поперечная ободочная кишка резко изгибается вниз (образуя левый, селезеночный изгиб) и переходит в **нисходящую ободочную кишку** длиной около 25 см. В левой подвздошной ямке сигмовидная ободочная кишка изгибается, образует петлю и спускается в малый таз. На уровне мыса крестца сигмовидная ободочная кишка переходит в прямую кишку, которая заканчивается задним проходом.

**Прямая кишка** направляется вниз, имеет длину 15—18 см. Она образует *два изгиба* — верхний крестцовый, соответствующий вогнутости крестца, и

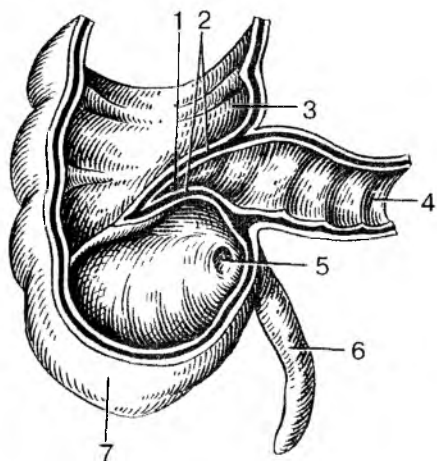


Рис. 49. Слепая кишка с червеобразным отростком.

Передняя стенка удалена:

1 — подвздошно-слепокишечное отверстие; 2 — подвздошно-слепокишечный клапан; 3 — восходящая ободочная кишка; 4 — подвздошная кишка; 5 — отверстие червеобразного отростка; 6 — червеобразный отросток (аппендикс);

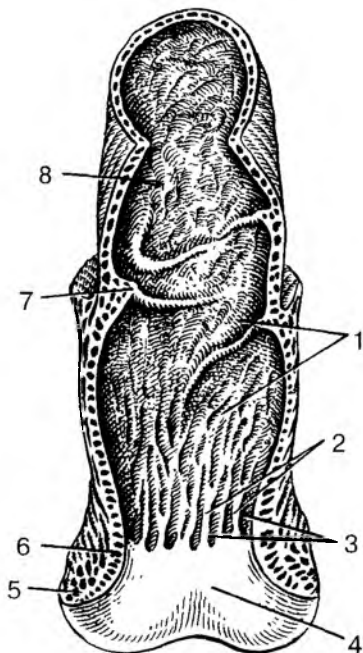
7 — слепая кишка

нижний промежностный изгиб, где прямая кишка огибает верхушку копчика. В полости малого таза прямая кишка образует расширение — *ампулу*, которая книзу суживается и переходит в *заднепроходной (анальный) канал*. Заднепроходной канал проходит через тазовое дно (промежность) и заканчивается *задним проходом (анусом)*. Спереди к прямой кишке прилежат у мужчин семенные пузырьки, семявыносящие протоки и предстательная железа, расположенная возле пузыря. У женщин прямая кишка спереди граничит с задней стенкой влагалища.

**Слизистая оболочка** прямой кишки в ее верхнем отделе образует 2—3 поперечно расположенные складки (рис. 50). В нижнем отделе прямой кишки имеется 8—10 продольных складок (*заднепроходных столбов*), между которыми расположены углубления (*заднепроходные пазухи*). Однослойный цилиндрический эпителий в тазовом отделе и ампуле прямой кишки сменяется многослойным кубическим в области анальной части, а на уровне заднего прохода — многослойным плоским неороговевающим эпителием. *Продольный слой мышечной оболочки* у прямой кишки сплошной, лент не образует. *Циркулярный слой* в области нижней части анального канала утолщается и образует *внутренний (непроизвольный) сфинктер заднего прохода*. Непосредственно под кожей лежит кольцеобразный *наружный (произвольный) сфинктер*, образованный поперечнополосатыми мышечными волокнами промежности. Оба сфинктера замыкают задний проход и открываются при акте дефекации.

По отношению к брюшине отделы толстой кишки расположены по-разному. Слепая кишка покрыта брюшиной со всех сторон, расположена интраперитонеально, однако брыжейки не имеет. Поперечная ободочная

Рис. 50. Прямая кишка:  
 1 — слизистая оболочка; 2 — заднепроходные (анальные) столбы; 3 — заднепроходные (анальные) пазухи; 4 — заднепроходное отверстие; 5 — наружный сфинктер заднего прохода; 6 — внутренний сфинктер заднего прохода; 7 — поперечная складка прямой кишки; 8 — ампула прямой кишки



кишка, сигмовидная ободочная кишка и верхняя часть прямой кишки лежат также интраперитонеально, имеют брыжейки. Восходящая и нисходящая ободочные кишки, средняя часть прямой кишки покрыты брюшиной с трех сторон (лежат мезоперитонеально). Нижний отдел прямой кишки располагается вне брюшины (экстраперитонеально), с брюшиной не соприкасается.

## Печень

**Печень** является самой крупной пищеварительной железой. Она имеет мягкую консистенцию, красно-бурый цвет. Масса печени у взрослого человека достигает 1,5 кг. Печень участвует в обмене белков, углеводов, жиров, витаминов. Весьма важной является желчеобразовательная функция печени.

Печень расположена в брюшной полости справа под диафрагмой, в правом подреберье. Лишь небольшая ее часть (левая доля) заходит влево в надчревную область. Передневерхняя (*диафрагмальная*) *поверхность печени* гладкая, выпуклая соответственно вогнутости диафрагмы. Нижняя (*висцеральная*) *поверхность печени* имеет вдавления, образованные прилегающими к печени органами. *Передний край печени* острый (рис. 51).

*Серповидная связка*, представляющая собой два листка брюшины, переходящие с диафрагмы на печень, делит диафрагмальную

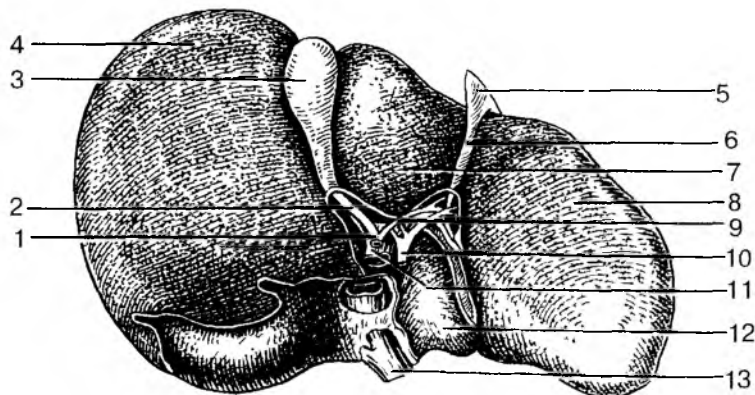


Рис. 51. Печень. Висцеральная поверхность:

- 1 — общий желчный проток; 2 — пузырный проток; 3 — желчный пузырь;  
 4 — правая доля; 5 — складка брюшины; 6 — круглая связка печени; 7 — квадратная доля; 8 — левая доля; 9 — общий печеночный проток; 10 — печеночная артерия; 11 — воротная вена; 12 — хвостатая доля;  
 13 — нижняя полая вена

поверхность печени на *две доли* — *большую правую* и *меньшую левую*. На висцеральной поверхности видны *две сагиттальные борозды* и *одна поперечная*, являющаяся *воротами печени*. Через ворота в печень входят воротная вена, собственная печеночная артерия и нервы, а выходят — *общий печеночный проток* и лимфатические сосуды. В передней части правой сагиттальной борозды между *квадратной* и *собственно правой долями печени* располагается желчный пузырь, а в задней части этой борозды проходит нижняя полая вена. *Левая сагиттальная борозда* в передней своей части содержит *круглую связку печени*, которая до рождения представляет собой пупочную вену. В заднем отделе этой борозды располагается заросший *венозный проток*, соединяющий у плода пупочную вену с нижней полой веной.

Печень со всех сторон покрыта брюшиной, кроме задней поверхности. Под брюшиной находится *фиброзная оболочка* (Глиссона капсула). Тонкие соединительнотканые прослойки внутри печени разделяют ее паренхиму на *дольки* призматической формы диаметром около 1,5 мм каждая. В прослойках между дольками расположены междольковые вены (конечные ветви воротной вены), междольковые артерии и междольковые желчные протоки, которые образуют так называемую *портальную зону* (*печеночную триаду*). Венозные и артериальные капилляры, отходящие от междольковых кровеносных сосудов, в дольке сливаются и в центре дольки впадают в центральную вену. Центральные вены сливаются друг с другом, укрупняются и в итоге формируют 2—3 печеночные вены, впадающие в нижнюю полую вену.

*Гепатоциты* (печеночные клетки) в дольках образуют радиарно ориентированные ряды — *печеночные балки*, между которыми проходят кровеносные капилляры. Каждая печеночная балка построена из двух рядов печеночных клеток, между которыми внутри балки располагается *желчный каналец*. Таким образом, печеночные клетки одной своей стороной прилежат к кровеносному капилляру, а другой стороной обращены к желчному каналцу. Такое взаимоотношение печеночных клеток с кровеносным капилляром и желчным каналцем позволяет продуктам обмена веществ поступать из этих клеток в кровеносные капилляры (белки, глюкоза, витамины и др.) и желчные каналцы (желчь). Желчные каналцы начинаются слепо вблизи центральной вены и направляются к периферии дольки, где впадают в междольковые желчные протоки. Междольковые желчные протоки сливаются друг с другом, укрупняются и у ворот печени образуют *общий печеночный проток* путем слияния *правого* и *левого печеночных протоков*, приносящих желчь из соответствующих долей печени.

## Желчный пузырь

**Желчный пузырь** является резервуаром для желчи, его емкость составляет около 40 см<sup>3</sup>. Широкий конец (*дно*) пузыря обращен спереди, к острому краю печени. Узкий конец, *шейка пузыря* переходит в *пузырный проток*, по которому желчь попадает в пузырь и выделяется из него в *общий желчный проток*. Между дном и шейкой расположено *тело пузыря*. Пузырь снизу и с боков покрыт брюшиной, верхняя его часть прилежит к печени.

Наружная оболочка желчного пузыря (адвентиция) образована рыхлой волокнистой соединительной тканью. Под адвентицией имеется мышечная оболочка, а под нею слизистая оболочка, которая образует складки и ворсинки, увеличивающие всасывающую поверхность желчного пузыря. В желчном пузыре интенсивно всасывается вода, в результате чего желчь становится более концентрированной. *Пузырный проток*, выходящий из желчного пузыря, соединяется с *общим печеночным протоком* и образует *общий желчный проток* длиной около 7 см. Общий желчный проток располагается между листками печеночно-двенадцатиперстной связки. Направляясь вниз, он прободает стенку нисходящей части двенадцатиперстной кишки и вместе с протоком поджелудочной железы открывается на вершине большого сосочка двенадцатиперстной кишки. В месте впадения общего желчного протока в двенадцатиперстную кишку имеется *гладкомышечный сфинктер*, регулирующий поступление желчи в кишку.

## Поджелудочная железа

**Поджелудочная железа** расположена позади брюшины, поперечно по отношению к задней стенке живота, на уровне I—II поясничных позвонков. Железа имеет серовато-красный цвет, дольчатое строение. Длина поджелудочной железы около 15—20 см, масса ее — 60—100 г. У поджелудочной железы выделяют широкую *головку*, расположенную внутри изгиба двенадцатиперстной кишки, удлиненное *тело* и *хвост*, достигающий ворот селезенки (рис. 52). Железа имеет тонкую соединительнотканную капсулу.

Поджелудочная железа (панкреас) является *смешанной железой*. У нее имеется экзокринная часть, вырабатывающая панкреатический сок (500—700 мл в сутки), и эндокринная часть, образующая и выделяющая в кровь гормоны (инсулин, глюкагон), регулирующие углеводный и жировой обмен.



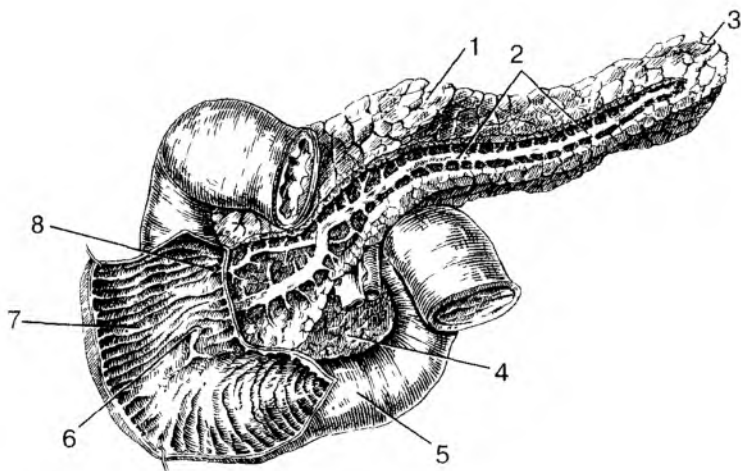


Рис. 52. Поджелудочная железа и двенадцатиперстная кишка.

Вид спереди (протоки в толще поджелудочной железы отпрепарированы, передняя стенка части двенадцатиперстной кишки вскрыты): 1 — тело поджелудочной железы; 2 — проток поджелудочной железы; 3 — хвост поджелудочной железы; 4 — головка поджелудочной железы; 5 — двенадцатиперстная кишка; 6 — большой сосочек двенадцатиперстной кишки; 7 — круговые складки двенадцатиперстной кишки; 8 — малый сосочек двенадцатиперстной кишки

**Экзокринная часть** поджелудочной железы представляет собой альвеолярно-трубчатую железу, разделенную на дольки тонкими соединительнотканными перегородками, отходящими от капсулы. Дольки железы состоят из *ацинусов*, имеющих вид пузырьков, стенки которых образованы железистыми клетками. Секрет (*панкреатический сок*), выделяемый клетками железы, по *внутридольковым* и *дольковым протокам* поступает в *проток поджелудочной железы*, который открывается в просвет двенадцатиперстной кишки на вершине ее большого сосочка.

**Эндокринная часть** поджелудочной железы образована группами округлых или неправильной формы клеток, образующих *панкреатические островки* (островки Лангерганса) диаметром 0,1—0,3 мм. Панкреатические островки расположены в толще экзокринной части железы. Количество панкреатических островков в поджелудочной железе у взрослого человека колеблется от 200 тыс. до 1800 тыс.

## Брюшина и брюшинная полость

Брюшина и ограниченная ею брюшинная полость находятся в брюшной полости, или в полости живота. Стенками полости живота сверху служит диафрагма, сзади — позвоночник и прилежащие к нему мышцы, спереди и с боков — передняя и боковые стенки живота, внизу — кости и мышцы таза. Изнутри брюшная полость выстлана внутрибрюшной фасцией, которая также участвует в формировании стенок живота.

**Брюшинная полость** — это узкая щель, которая ограничена брюшиной и частично или полностью покрывает внутренние органы, расположенные в брюшной полости, стенки живота.

**Брюшина** представляет собой тонкую, прочную серозную оболочку, образованную пластинкой соединительной ткани, покрытой со стороны брюшинной полости плоскими эпителиальными клетками — *мезотелием*. У брюшины выделяют пристеночный листок (*париетальную брюшину*), выстилающий изнутри стенки живота, и внутренностный листок (*висцеральную брюшину*), покрывающий желудок, печень, селезенку, большую часть тонкой кишки и другие органы. Общая поверхность (площадь) брюшины у взрослого человека составляет примерно 1,7 м<sup>2</sup>. В брюшинной полости (полость брюшины) находится небольшое количество *серозной жидкости*. Эта жидкость, выделяющаяся в брюшинную полость из кровеносных капилляров, смачивает брюшину и облегчает скольжение ее листков друг относительно друга при перистальтике желудка, кишок, изменениях положения тела. У мужчин брюшинная полость замкнутая, у женщин сообщается с внешней средой через маточные трубы и полость матки. Между париетальной брюшиной изнутри и внутрибрюшной фасцией снаружи в некоторых местах имеется более или менее выраженная жировая клетчатка.

*Висцеральный листок брюшины* покрывает со всех сторон некоторые внутренние органы: желудок, брыжеечную часть тонкой кишки, слепую, поперечную, сигмовидную ободочные кишки, печень, селезенку, матку и маточные трубы. Такие органы называют *внутрибрюшинно (интраперитонеально) расположенными органами*, т.е. покрытыми брюшиной со всех сторон. Другие органы покрыты частично, с трех сторон. Их называют *мезоперитонеально расположенными органами*. Органы, лежащие вне брюшины, позади ее париетального листка, называют *внебрюшинно (экстраперитонеально) расположенными органами*. Если интраперитонеально лежащий орган расположен таким образом, что к нему от стенки живота (от париетальной брюшины) идут два листка брюшины, то эти листки получили название *брыжейки* (брыжейка тонкой кишки, брыжейка поперечной ободочной кишки). Два

листка брюшины, идущие от ворот печени к малой кривизне желудка и двенадцатиперстной кишке, называют *малым сальником*, а листки, свисающие вниз от большой кривизны желудка и покрывающие спереди петли тонкой кишки, получили название *большого сальника*.

В связи со сложными взаимоотношениями брюшины с внутренними органами в брюшинной полости выделяют углубления — сумки. Это *печеночная сумка* (в ней располагается печень), *преджелудочная сумка* (впереди желудка) и *сальниковая сумка* (позади желудка). Кроме того, имеются *правый и левый брыжеечные синусы* (по сторонам от края брыжейки тонкой кишки), *боковые каналы* (с латеральной стороны от восходящей и от нисходящей ободочных кишок).

### **Развитие и возрастные особенности пищеварительной системы**

Пищеварительная система у человека начинает развиваться на 3-й неделе внутриутробной жизни. В это время внутренний зародышевой листок (энтодерма) свертывается в трубку, образующую *первичную кишку*, замкнутую спереди и сзади и расположенную кпереди от спинной струны — хорды. Из энтодермы в дальнейшем образуются эпителиальный покров органов пищеварительной системы и ее железы, кроме полости рта и анального канала. Печень и поджелудочная железа также развиваются из материала первичной кишки (из энтодермы). Ротовая полость и ее органы, и заднепроходный канал образуются в результате впячивания эктодермы со стороны головного конца зародыша (*ротовая ямка*) и со стороны хвостового конца зародыша (*заднепроходная ямка*). Вначале и ротовая, и заднепроходная ямки отделены от первичной кишки двуслойными перепонками: глоточной, которая прорывается на четвертой неделе эмбриогенеза, и заднепроходной, которая прорывается несколько позже. В результате этого первичная кишка и в передней своей части, и в задней получает сообщение с внешней средой. Поскольку передний и задний отделы пищеварительной трубки (системы) сформировались из эктодермы в связи с образованием ротовой и заднепроходной ямок (бухт), эпителий и железы, в том числе слюнные, имеют энтодермальное происхождение.

Остальные слои органов пищеварительной системы (пищеварительной трубки), в том числе собственная пластинка слизистой оболочки, подслизистая основа, мышечная и адвентициальная оболочки (и серозная тоже) происходят из передней (вентраль-

ной) части среднего зародышевого листка — из *несегментированной части мезодермы*.

Первичная кишка и формирующиеся на ее основе органы пищеварительной системы вначале располагаются вдоль тела зародыша, по его продольной оси. Начиная со 2-го месяца внутриутробной жизни наблюдается интенсивный рост органов пищеварительной системы, появляется веретенообразное расширение — будущий желудок, растут в длину тонкая и толстая кишки. Из энтодермальных выпячиваний будущей двенадцатиперстной кишки начинают формироваться печень и поджелудочная железа. Во время роста и дифференцирования органов пищеварительной системы происходит постепенный поворот вправо (по часовой стрелке) органов, расположенных в брюшной полости. Желудок поворачивается вокруг своей продольной оси на  $90^\circ$ . При этом двенадцатиперстная кишка и печень смещаются вправо. Отдел пищеварительной трубки, из которого развивается тонкая кишка, слепая кишка и восходящая ободочная кишка поворачиваются вправо, в конечном итоге, на  $270^\circ$ . В результате роста пищеварительной трубки и этих перемещений образуются многочисленные петли тонкой кишки и изгибы толстой (ободочной) кишки.

После рождения ребенка органы пищеварительной системы продолжают расти и дифференцироваться, при этом наблюдаются их возрастные изменения.

*Глотка* у новорожденного короткая, ее длина около 3 см. Нижний край глотки у новорожденного находится на уровне между телами III и IV шейных позвонков. К 11—12 годам — на уровне V—VI шейных позвонков, а в подростковом возрасте — на уровне VI—VII шейных позвонков. Глоточное отверстие слуховой трубы у новорожденного расположено на уровне твердого нёба, ближе к нёбной занавеске, имеет вид щели. После 2—4 лет отверстие начинает перемещаться кверху и кзади, сохраняя щелевидную форму, или становится овальным.

*Пищевод* у новорожденного имеет длину 10—12 см. К 11—12 годам длина пищевода удваивается (20—22 см). Расстояние от зубов до кардиальной части желудка у новорожденного равно 16,3 см, в 2 года — 22,5 см, в 5 лет — 26—27,9 см, у ребенка 12 лет составляет 28,0—34,2 см. Просвет пищевода у ребенка 2—6 месяцев равен 0,8—1,2 см, старше 6 лет — 1,3—1,8 см. Мышечная оболочка пищевода у новорожденного развита слабо, до 12—15 лет она интенсивно растет, в дальнейшем изменяется мало. Слизистая оболочка у детей до одного года бедна железами. Продольные складки появляются в возрасте 2—2,5 лет.

*Желудок* у новорожденного имеет веретенообразную форму. К концу первого года жизни желудок удлинится, а в период от 7

до 11 лет приобретает форму, как у взрослого человека. Желудок у новорожденного вмещает около 50 см<sup>3</sup> пищи. В конце первого года жизни вместимость увеличивается до 250—300 см<sup>3</sup>. В 2 года емкость желудка равна 490—500 см<sup>3</sup>, в 3 года — 580—680 см<sup>3</sup>, к четырем годам увеличивается до 750 см<sup>3</sup>. К концу периода второго детства (12 лет) вместимость желудка возрастает до 1300—1500 см<sup>3</sup>. У детей, находящихся на искусственном вскармливании, желудок растянут, особенно в области передней стенки. Кардия, дно, часть тела желудка находится в левом подреберье и прикрыты левой долей печени. Большая кривизна прилежит к поперечной ободочной кишке. С уменьшением левой доли печени желудок приближается к передней брюшной стенке и смещается в надчревную область. Входное отверстие желудка у новорожденного находится на уровне VIII—IX, а отверстие привратника — на уровне XI—XII грудных позвонков. По мере роста ребенка желудок опускается. В 7 лет при вертикальном положении тела входное отверстие желудка проецируется между XI—XII грудными позвонками, а выходное — между XII грудным и I поясничным позвонками. В старческом возрасте желудок еще больше опускается. Слизистая оболочка желудка у новорожденного относительно толстая, складки высокие. Количество желудочных ямок достигает 200 000. К трем годам жизни количество таких ямок составляет 720 000, к двум годам — 1 300 000, к 15 годам — 4 млн. Количество желудочных желез у новорожденного около 500 000, у двухмесячного ребенка их число достигает 1,8 млн, у двухлетних детей — 8 млн, у шестилетних — 10 млн, у взрослого человека — около 35 млн. Мышечная оболочка желудка у новорожденного развита слабо. Максимальной толщины мышечная оболочка достигает к 15—20 годам.

*Тонкая кишка* у новорожденного имеет длину 1,2—2,8 м. В 2—3 года ее длина возрастает и имеет в среднем 2,8 м. К 10 годам длина кишки достигает ее величины у взрослого человека (5—6 м). Диаметр кишки к концу первого года жизни составляет 16 мм, а в 3 года — 23 мм. *Двенадцатиперстная кишка* у новорожденного имеет кольцеобразную форму. Начало и конец ее располагаются на уровне I поясничного позвонка. К 7 годам нисходящая часть этой кишки опускается до II поясничного позвонка. Дуоденальные железы у новорожденного разветвлены слабо. Интенсивный рост желез наблюдается в первые годы жизни ребенка. *Утощей и подвздошной кишок* у новорожденного складки выражены слабо, железы недоразвиты. Многочисленные ворсинки уже имеются. Мышечная оболочка также слабо развита. Интенсивный рост всех структур тонкой кишки отмечается до 3 лет, затем рост замедляется и в 10—15 лет вновь усиливается.

*Толстая кишка* у новорожденного короткая, ее длина около 65 см, гаустры и салъниковые отростки у ободочной кишки отсутствуют. Первыми появляются гаустры — на шестом месяце, а салъниковые отростки — на втором году жизни ребенка. К концу грудного возраста толстая кишка удлиняется до 83 см, а к 10 годам достигает 118 см. Ленты ободочной кишки, гаустры и салъниковые отростки окончательно формируются к 6—7 годам. *Слепая кишка* у новорожденного короткая (1,5 см), располагается выше крыла подвздошной кости. В правую подвздошную ямку кишка опускается к середине подросткового возраста (14 лет), по мере роста восходящей ободочной кишки. Типичный для взрослого человека вид слепая кишка принимает к 7—10 годам. Подвздошно-слепокишечное отверстие у новорожденных зияет. У детей старше года оно становится щелевидным. Подвздошно-слепокишечный клапан имеет вид небольших складок. *Восходящая ободочная кишка* короткая, у новорожденного она прикрыта печенью. В подростковом и юношеском возрасте восходящая ободочная кишка приобретает строение, характерное для взрослого человека. *Поперечная ободочная кишка* у новорожденного имеет короткую брыжейку (до 2 см). Спереди кишка прикрыта печенью. К 1,5—2 годам ширина брыжейки увеличивается до 5,0—8,5 см, что способствует увеличению подвижности кишки. У детей первого года жизни длина поперечной ободочной кишки составляет 26—28 см. К 10 годам ее длина возрастает до 35 см. Наибольшую длину поперечная ободочная кишка имеет у старых людей. *Нисходящая ободочная кишка* у новорожденных имеет длину около 5 см. К году ее длина удваивается, в 5 лет составляет 15 см, в 10 лет — 16 см. Наибольшей длины кишка достигает к старческому возрасту. *Сигмовидная ободочная кишка* у новорожденного (длина ее около 20 см) находится высоко в брюшной полости, имеет длинную брыжейку. Широкая ее петля лежит в правой половине брюшной полости, соприкасается иногда со слепой кишкой. К 5 годам петли сигмовидной кишки располагаются над входом в малый таз. К 10 годам длина кишки увеличивается до 38 см, а петли ее спускаются в полость малого таза. После 60—70 лет кишка становится атрофичной вследствие истончения ее стенок. *Прямая кишка* у новорожденного цилиндрической формы, не имеет ампулы и изгибов, складки не выражены, длина ее равна 5—6 см. В период первого детства завершается формирование ампулы, а после 8 лет — изгибов. Заднепроходные столбы и пазухи у детей хорошо развиты. Быстрый рост прямой кишки наблюдается после 8 лет. К концу подросткового периода прямая кишка имеет длину 15—18 см, а диаметр ее равен 3,2—5,4 см.

*Печень* у новорожденного больших размеров, занимает более половины объема брюшной полости. Масса печени у новорожденного 135 г, что составляет 4,0—4,5% массы тела (у взрослых 2—3%). Левая доля печени по размерам равна правой или даже больше ее. Нижний край печени выпуклый, под ее левой долей располагается ободочная кишка. У новорожденных нижний край печени по правой среднеключичной линии выступает из-под реберной дуги на 2,5—4,0 см, а по переднесрединной линии — на 3,5—4,0 см ниже мечевидного отростка. У детей 3—7 лет нижний край печени находится ниже реберной дуги на 1,5—2,0 см (по среднеключичной линии). После 7 лет нижний край печени из-под реберной дуги уже не выходит. Под печенью располагается только желудок. Начиная с этого времени скелетотопия печени ребенка почти не отличается от скелетотопии взрослого человека. У детей печень очень подвижна, и ее положение легко изменяется при изменении положения тела человека.

*Желчный пузырь* у новорожденного удлинненный (3,4 см), однако дно его не выступает из-под нижнего края печени. К 10—12 годам длина желчного пузыря возрастает примерно в 2—4 раза. Проецируется желчный пузырь на переднюю брюшную стенку ниже реберной дуги, на 2 см вправо от передней срединной линии.

*Поджелудочная железа* у новорожденного короткая, ее длина составляет 4—5 см, масса равна 2—3 г. К 3—4-му месяцу масса железы увеличивается в 2 раза, к трем годам достигает 20 г. К 10—12 годам масса железы равна 30 г. У новорожденных детей поджелудочная железа относительно подвижная. Топографические взаимоотношения железы с соседними органами, характерные для взрослого человека, устанавливаются в первые годы жизни ребенка.

Вопросы для повторения и самоконтроля:

1. Назовите отделы желудка. Опишите строение стенок желудка.
2. На какие отделы подразделяют тонкую кишку? Какие анатомические особенности имеются у каждого отдела? Опишите строение ворсинок тонкой кишки.
3. Назовите отделы толстой кишки, их место в брюшной полости, отношение к брюшине. Перечислите отличия толстой кишки от тонкой.
4. Опишите строение печени, ее поверхности. Как устроена печеночная доля?
5. Расскажите, что вы знаете о строении желчного пузыря и желчных протоков.
6. Назовите части поджелудочной железы, ее положение в брюшной полости, расскажите о взаимоотношениях экзокринной и эндокринной частей.

7. Расскажите о возрастных особенностях органов пищеварения. Приведите количественные показатели, характерные для каждого органа пищеварения.

## **Пищевые продукты и питательные вещества**

Пищевые продукты необходимы организму для роста, образования новых клеток взамен отработавших свой срок и погибших, а также для восполнения запасов энергии, необходимых для жизнедеятельности и продолжения рода. Общее количество поступающих в организм пищевых продуктов и усвоенных питательных веществ и энергии должно соответствовать сумме веществ и энергетических затрат, израсходованных на образование новых тканей, а также удаленных из организма.

Пища в том виде, в каком она поступает в организм, не может всосаться в кровь и лимфу и не может быть использована для выполнения различных жизненных функций. Для усвоения пищи в органах пищеварительной системы она должна подвергнуться механической и химической обработке. Пища измельчается в полости рта, перемешивается в желудке и тонкой кишке с пищеварительными соками, ферменты которых расщепляют питательные вещества на более простые составляющие. Переваренные до аминокислот, моносахаридов и эмульгированных жиров питательные вещества всасываются и усваиваются организмом. Вода, минеральные вещества (соли), витамины усваиваются в их натуральном виде. Механическая и химическая обработка пищи и превращение ее в усваиваемые организмом вещества называется **пищеварением**.

Все химические соединения, которые используются в организме в качестве строительных материалов и источников энергии (белки, жиры и углеводы), называются **питательными веществами**.

Человек должен регулярно получать с пищей достаточное количество питательных веществ (белков, жиров и углеводов), а также необходимые воду, минеральные соли и витамины.

**Белки** содержат в своем составе водород, кислород, углерод, азот, серу, фосфор и другие элементы. В желудке и тонкой кишке белки, поступающие в организм с пищей, расщепляются до аминокислот и их составляющих, которые всасываются и используются для синтеза специфических для человека белков. Из 20 аминокислот, необходимых человеку, девять являются незаменимыми, так как они не могут синтезироваться в человеческом организме. Это валин, гистидин, изолейцин, лейцин, лизин, метионин, треонин, триптофан, фенилаланин. Перечисленные аминокислоты



должны поступать в организм с пищей. Без этих незаменимых аминокислот нарушается синтез необходимых человеческому организму белков. Белки, содержащие полный набор аминокислот, в том числе и незаменимые аминокислоты, называются *биологически полноценными белками*. Наиболее ценными является белок молока, мяса, рыбы, яиц. Белки растительного происхождения (кукурузы, пшеницы, ячменя и др.) считаются неполноценными, так как они не содержат полного набора аминокислот, необходимых для синтеза человеческих белков.

**Углеводы**, содержащие водород, кислород, углерод, используются в организме в качестве энергетических веществ и для образования клеточных мембран. С пищей в виде овощей, фруктов, крахмала и других растительных продуктов в организм поступают сложные углеводы, которые называют полисахаридами. При переваривании полисахариды расщепляются до растворимых в воде дисахаридов и моносахаридов. Моносахариды (глюкоза, фруктоза и др.) всасываются в кровь и вместе с кровью поступают в органы и ткани.

**Жиры** служат источником энергии и способны накапливаться в организме в виде резервных материалов. Жиры входят в состав всех клеток, тканей, органов, а также служат богатыми запасами энергии, поскольку при голодании из жиров образуются энергетические углеводы. Жиры состоят из углерода, кислорода и водорода, имеют сложное строение. В процессе пищеварения жиры расщепляются на их составляющие — глицерин и жирные кислоты (олеиновую, пальметиновую, стеариновую), которые в жирах находятся в различных сочетаниях и соотношениях. В организме жиры могут также синтезироваться из углеводов и продуктов расщепления белков. Некоторые жирные кислоты не могут образовываться в организме. Это олеиновая, арахидоновая, линолевая, линолиновая, которые содержатся в растительных маслах.

**Минеральные вещества** также поступают в организм с пищей и водой в виде различных солей. Это соли, содержащие кальций, фосфор, калий, натрий, серу, хлор, железо, магний, йод. Многие другие элементы присутствуют в пище в малых количествах, поэтому их называют *микроэлементами*. Для растущего организма минеральных солей требуется больше, чем для взрослого человека, так как они участвуют в образовании костной ткани, росте органов, входят в состав гемоглобина крови, желудочного сока, гормонов, клеточных мембран, нервных синапсов.

**Вода**, количество которой у взрослого человека достигает 65 % общей массы тела, является составной частью тканевой жидкости, крови, внутренних сред организма. В пище в малых количествах присутствуют также **витамины**, являющиеся сложными орга-

ническими соединениями. Витамины необходимы для обменных процессов, они участвуют во всех биохимических реакциях, влияют на рост и развитие тела человека и его органов. Отсутствие или недостаток витаминов в пище ведет к тяжелым заболеваниям — авитаминозам.

В пище также присутствуют **пищевые волокна**, являющиеся клетчаткой (целлюлозой), входящей в состав растительных клеток. Пищевые волокна не расщепляются ферментами, они способны удерживать воду. Это очень важно для пищеварения, так как набухшие пищевые волокна, растягивая стенки толстой кишки, стимулируют перистальтику, продвижение пищевых масс в сторону прямой кишки. Потребность в количестве потребляемой пищи и качественном составе питательных веществ (белков, жиров, углеводов, минеральных веществ и витаминов) зависит от возраста, пола, массы тела, выполняемой работы.

Количество потребляемой энергии в организме — **энергозатраты** измеряют в калориях (или джоулях). Одной калорией называют количество энергии, необходимое для повышения температуры воды на 1° С (1 калория равна 4,2 Джоуля — Дж). В организме при окислении 1 г белков образуется 4,1 килокалории — ккал, при окислении 1 г углеводов — 4,1 ккал, при окислении 1 г жиров — 9,3 ккал. Данные о потребностях в энергии у работников различных видов труда приведены в табл. 9.

Т а б л и ц а 9

**Суточная потребность в энергии для лиц различных категорий труда**

Виды трудовой деятельности	Потребность в энергии в течение одних суток, ккал
Учащиеся 8—11 лет	1900
Учащиеся 12—14 лет	2400
Люди умственного труда	2800—3000
Люди, занятые на механизированных видах труда	3000—3600
Работники физического труда, в том числе частично механизированного	3200—4000
Люди, выполняющие тяжелую физическую работу	3700—5000 (и больше)

Чтобы обеспечить жизненные потребности организма в течение суток при легкой работе, в пище должно быть не менее 80—100 г белков, а при тяжелых физических нагрузках — от 120 до 160 г. Для детей, с учетом их роста и затрат энергии, количество белков в пище при расчете на 1 кг массы тела должно быть больше, чем для взрослого. Общее количество животных и растительных жиров в пище в сутки должно быть не менее 50 г. Потребность в углеводах в течение суток составляет 400—500 г.

## Типы пищеварения

Переваривание пищи — **пищеварение** — процесс сложный. Оно осуществляется в полостях органов пищеварительной системы при участии ферментов, выделяемых пищеварительными железами. Поэтому пищеварение в желудке, тонкой кишке называют *полостным пищеварением*. Переваривание пищи происходит также непосредственно на поверхности эпителиальных клеток тонкой кишки. Такое пищеварение называют *контактным*, или *мембранным пищеварением*. Дело в том, что на внешней поверхности клеточной мембраны эпителиоцитов имеется наиболее высокая концентрация пищеварительных ферментов, выделяемых кишечными железами. Мембранное пищеварение является как бы заключительной фазой переваривания пищи, после чего расщепленные белки и углеводы, эмульгированные жиры всасываются в кровеносные и лимфатические капилляры.

**Расщепление (переваривание)** белков, жиров, углеводов происходит с помощью *пищеварительных ферментов (соков)*. Эти ферменты содержатся в слюне, желудочном соке, кишечном соке, в желчи и панкреатическом соке, которые являются, соответственно, продуктами секреции слюнных, желудочных, тонкокишечных и толстокишечных желез, а также печени и поджелудочной железы. В течение суток в пищеварительную систему поступает примерно 1,5 л слюны, 2,5 л желудочного сока, 2,5 л кишечного сока, 1,2 л желчи, 1 л сока поджелудочной железы.

Ферменты являются важнейшими составляющими секретов пищеварительных желез. Благодаря пищеварительным ферментам белки расщепляются до аминокислот, жиры — до глицерина и жирных кислот, углеводы — до моносахаридов. Пищеварительные ферменты представляют собой сложные органические вещества, которые легко вступают в химические реакции с пищевыми продуктами. Ферменты служат также ускорителями (катализаторами) биологических реакций — расщепления пищевых веществ. Выделяют ферменты, расщепляющие белки —

протеазы, расщепляющие жиры — липазы, расщепляющие углеводы — амилазы. Для расщепляющих действий необходимы определенные условия — температура тела и реакция среды (кислая или щелочная).

Органы пищеварительной системы выполняют также двигательную (моторную) функцию. В органах пищеварения пища измельчается и перемешивается с пищеварительными соками, что обеспечивает тесный контакт пищевых масс с ферментами. Перемешивание пищи с одновременным продвижением способствует непрерывному и тесному ее контакту с всасывающей поверхностью кишечника и более полному всасыванию переваренных компонентов пищи. Продвижение пищевых масс в направлении к прямой кишке способствует формированию каловых масс и завершается удалением их из организма.

## Всасывание

**Всасывание** происходит преимущественно в тонкой кишке. Продукты пищеварения — аминокислоты и их составляющие, моносахариды, эмульгированные жиры, а также растворенные в воде соли и витамины — всасываются в кровеносные и лимфатические капилляры слизистой оболочки тонкой кишки. Вода поступает в организм с пищей, а также из соков, выделяемых пищеварительными железами. Многочисленные ворсинки слизистой оболочки и микроворсинки эпителиоцитов тонкой кишки образуют огромную всасывательную поверхность (около  $200 \text{ м}^2$ ). Ворсинки благодаря имеющимся у них сокращающимся и расслабляющимся гладкомышечным клеткам, работают как всасывающие микронасосы. Поэтому всасывание является активным процессом, на который эпителиоциты затрачивают свою энергию. Эпителиоциты пропускают из просвета кишки в кровеносное русло переваренные белки (аминокислоты) и простые сахара (глюкозу) и задерживают крупные переваренные белки и сложные сахара (полисахариды). Жиры, переваренные (расщепленные) в кишечнике до глицерина и жирных кислот, всасываются в лимфатические капилляры. На пути к лимфатическим капиллярам глицерин и жирные кислоты в эпителиальных клетках образуют мельчайшие жировые капли, растворимые в воде. Жирные кислоты переводятся в растворимое состояние с помощью желчных кислот, а глицерин легко растворяется в воде. При отсутствии желчных кислот в кишечнике, например, при заболеваниях печени или желчного пузыря, всасывание жиров не происходит, и жиры выводятся вместе с калом.

В толстой кишке всасывается вода и растворенные в ней соли. Некоторые лекарственные препараты, например глауберова соль (сульфат натрия и другие сульфопрепараты), плохо всасываются через эпителиальный покров слизистой оболочки кишки. При приеме таких лекарств в кишечнике резко повышается осмотическое давление, вода задерживается в кишечнике, растягивает его, усиливает его перистальтику, оказывает слабительное действие. В желудке всасывается алкоголь, некоторые лекарственные вещества — снотворные (барбитураты), аспирин (ацетилсалициловая кислота). Питательные вещества в желудке не всасываются, так как они в достаточной степени еще не переварены. В ротовой полости через слизистую оболочку полости рта легко всасывается лекарственный препарат — нитроглицерин.

### Пищеварение в полости рта

Механическая и химическая обработка пищи начинается в полости рта. Здесь с помощью зубов пища измельчается, анализируются ее вкусовые качества. В ответ на раздражения вкусовых, тактильных и температурных рецепторов, которые расположены в слизистой оболочке языка и стенок полости рта, крупные и мелкие железы выделяют слюну. В полости рта начинается переваривание углеводов, формируется пищевой комок. Средняя длительность пребывания пищи в полости рта составляет 15—20 с.

**Слюна** представляет собой мутноватую жидкость слабой щелочной реакции. Слюна содержит 98,5—99,5 % воды и 1,5—0,5 % сухого вещества, основную часть которого составляет слизь — муцин. Чем больше в слюне муцина, тем она более вязкая и густая. Муцин способствует склеиванию частиц пищи, формированию пищевого комка, а также облегчает его проглатывание — прохождению его из полости рта через зев в глотку. Помимо муцина в слюне содержатся ферменты (амилаза, мальтаза) и другие вещества. Под действием фермента амилазы в щелочной среде начинается расщепление углеводов до дисахаридов (мальтозы). Фермент мальтаза расщепляет мальтозу до моносахаридов (глюкозы).

Выделение слюны происходит рефлекторно. При воздействии пищи на расположенные в стенках полости рта механические, химические, температурные рецепторы нервные импульсы от них по нервным волокнам поступают в слюноотделительные центры мозга. Из мозга к слюнным железам направляются ответные сигналы по симпатическим и парасимпатическим волокнам вегетативной нервной системы. В симпатических эффекторных нервных окончаниях высвобождается норадреналин, под влиянием кото-

рого секреторные клетки слюнных желез выделяют небольшое количество густой слюны. В парасимпатических нервных окончаниях высвобождается ацетилхолин, благодаря которому слюнные железы выделяют большое количество жидкой слюны. Слюна выделяется не только при непосредственном воздействии пищи на нервные окончания в стенках полости рта (безусловно-рефлекторная деятельность), а также в ответ на обонятельные, зрительные, слуховые и другие воздействия (запах, цвет, разговор о еде) — условно-рефлекторно.

**Глотание** пережеванной и смоченной слюной пищи — это сложный рефлекторный акт. Образованный в полости рта пищевой комок движениями языка, губ и щек попадает на корень языка. В слизистой оболочке языка и мягкого нёба имеется большое количество чувствительных нервных окончаний. Раздражение этих окончаний пищей передается в продолговатый мозг к нейронам центра глотания (двойное ядро языкоглоточного и блуждающего нервов). Из этого ядра нервные импульсы по двигательным (выносящим) нервным волокнам поступают к мышцам мягкого нёба (стенок зева) и глотки и вызывают акт глотания. В этот момент вход в носовую полость закрывается мягким нёбом, надгортанник закрывает вход в гортань, задерживается дыхание. Если человек во время еды разговаривает, то вход из глотки в гортань не закрывается, и пища может попасть в просвет гортани, в дыхательные пути. Вот почему во время еды нельзя разговаривать.

Из ротовой полости пищевой комок движением корня языка через зев попадает вначале в ротовую часть глотки. В это время продольные мышцы глотки (шилоглоточные, трубно-глоточные) поднимают глотку, как бы натягивают ее на пищевой комок. Одновременно круговые мышцы (констрикторы глотки), сокращаясь, проталкивают пищу из глотки в пищевод. Сокращения круговых и продольных мышц пищевода продвигают пищу в желудок. Весь путь от ротовой полости до желудка твердая пища проходит за 6—8 с, а жидкая — за 2—3 с.

## **Пищеварение в желудке**

Пища, поступившая из пищевода в желудок, находится в нем до 4—6 ч. В желудке пища перемешивается с желудочным соком и под его действием переваривается. Желудочный сок, вырабатываемый железами желудка, представляет собой бесцветную жидкость, имеющую кислую реакцию благодаря присутствию соляной кислоты (HCl). Количество соляной кислоты в желудочном соке составляет примерно 0,5 %, кислотность (рН) его варьируется от 0,9

до 1,5. Желудочный сок содержит пищеварительные ферменты — пепсин, гастрин, липазу. В желудочном соке много слизи — муцина. Благодаря наличию соляной кислоты желудочный сок обладает высокими бактерицидными (противомикробными) свойствами. Поскольку железы желудка выделяют в течение суток 1,5—2,5 л желудочного сока, то пища в желудке превращается в жидкую кашу.

Ферменты пепсин и гастрин переваривают (расщепляют) белки до крупных частиц — полипептидов, еще не способных всосаться в капилляры желудка. Пепсин также створаживает казеин молока, который в желудке подвергается гидролизу. Эмульгированные жирные компоненты молока расщепляет липаза. Слизь (муцин) предохраняет слизистую оболочку желудка от самопереваривания. В стенках желудка вырабатывается так называемый «внутренний фактор Касла», необходимый для всасывания витамина В<sub>12</sub> и образования антианемической субстанции, способствующей нормальному кроветворению. При попадании в желудок алкоголя (спирта) действие слизи ослабляется, и тогда создаются благоприятные условия для образования язв слизистой оболочки, для возникновения воспалительных явлений — гастрита.

Выделение желудочного сока начинается уже через 5—10 мин после начала еды. Секретия желудочных желез продолжается все время, пока пища находится в желудке. Состав желудочного сока и скорость его выделения зависят от количества и качества пищи. Жир, крепкие растворы сахара, а также отрицательные эмоции (гнев, печаль) задерживают, тормозят образование желудочного сока. Сильно ускоряют образование и выделение желудочного сока экстракты мяса и овощей (бульоны из мясных и овощных продуктов). Стимуляторами выделения желудочного сока являются гормоны, выделяемые эндокриноцитами, также имеющимися в составе желудочных желез, и всосавшиеся в кровь продукты переваривания пищи.

Выделение желудочного сока происходит не только во время еды, но при запахе пищи, ее виде, даже при разговоре о еде. В этих случаях желудочный сок выделяется в результате условно-рефлекторной деятельности организма.

Для переваривания пищи важную роль играет моторика желудка. Сокращение гладкой мускулатуры желудка происходит при наличии в нем пищи, а также у «голодного» желудка. Выделяют два вида мышечных сокращений стенок желудка: перистолу и перистальтику. *Перистолой* называют способность желудка плотно охватывать находящиеся в нем пищевые массы. Этому способствует тоническое сокращение мускулатуры в стенках желудка. При перистоле слизистая оболочка желудка плотно соприкасается с

пищей. Выделяемый желудочный сок сразу же смачивает прилегающую к его стенкам пищу. Перистальтикой называют ритмичные, чередующиеся волнообразные сокращения мускулатуры желудка. *Перистальтические сокращения* мускулатуры возникают в области кардиальной части желудка и в виде повторяющихся через каждые 40—50 с волн распространяются в сторону привратника. Благодаря перистальтическим волнам пища в желудке перемешивается и продвигается к выходу из желудка в двенадцатиперстную кишку. Перемешивание пищи способствует лучшему ее смачиванию желудочным соком и перевариванию.

При попадании в желудок недоброкачественной пищи, сильно раздражающих веществ, происходит обратная перистальтика (антиперистальтика). При этом возникает рвота, которая является защитной рефлекторной реакцией организма.

Сокращения мускулатуры возникают и у пустого желудка. Это «голодные сокращения», появляющиеся через каждые 60—80 мин. Считают, что такого рода сокращения желудка вызываются чувством голода.

Продвижение пищи из желудка в тонкую кишку происходит благодаря перистальтическим волнам, которые прогоняют пищевую кашицу к привратнику. Если пилорический сфинктер ослаблен и отверстие в двенадцатиперстную кишку открыто, то пища поступает из желудка в двенадцатиперстную кишку. Если отверстие закрыто, то пищевая кашица снова отбрасывается из привратника в глубь желудка и продолжает перевариваться. После поступления порции пищи в двенадцатиперстную кишку ее слизистая оболочка раздражается кислым содержимым и механическим воздействием пищи. Пилорический сфинктер при этом рефлекторно закрывает отверстие, ведущее из желудка в кишку. После появления в двенадцатиперстной кишке щелочной реакции в связи с выделением в нее желчи и панкреатического сока в кишку из желудка поступает новая порция пищевой кашицы с ее кислой реакцией. Таким образом, пищевая кашица порциями из желудка выбрасывается в двенадцатиперстную кишку.

## Пищеварение в тонкой кишке

**Кишечное пищеварение** начинается уже в двенадцатиперстной кишке, которая играет особую роль в пищеварении. В просвет двенадцатиперстной кишки выделяются не только секреты ее собственных желез, но и желчь, а также панкреатический сок. **Секрет желез двенадцатиперстной кишки** содержит муцин, защищающий слизистую оболочку, а также ферменты, расщепляющие



белок, и энтерокиназу, превращающую неактивный фермент поджелудочного сока трипсиноген в активный трипсин.

**Панкреатический сок** (секрет поджелудочной железы) бесцветный, имеет щелочную реакцию (рН 7,3—8,7). Он содержит различные пищеварительные ферменты, переваривающие белки, жиры, углеводы. Под воздействием ферментов трипсина и химо-трипсина белки перевариваются до аминокислот. Липаза расщепляет жиры до глицерина и жирных кислот. Амилаза и мальтаза переваривают углеводы до моносахаридов. Секреция сока поджелудочной железы происходит рефлекторно в ответ на сигналы, идущие от рецепторов в слизистой оболочке полости рта, а также на раздражение слизистой оболочки двенадцатиперстной кишки кислой пищевой кашицей, поступающей из желудка. Секрецию пищеварительных ферментов поджелудочной железы стимулируют также гормоны секретин и панкреозимин, выделяемые энтероцитами двенадцатиперстной кишки в ответ на химические и механические раздражения пищей. В поджелудочную железу эти гормоны поступают с током крови из сосудов двенадцатиперстной кишки.

**Желчь**, образующаяся в печени в промежутке между приемами пищи, поступает в желчный пузырь в жидком виде, концентрируется там в 7—8 раз (вода всасывается в стенки желчного пузыря). Поступающая в двенадцатиперстную кишку желчь выделяется из желчного пузыря. Желчь, имеющая золотисто-желтый цвет, содержит желчные кислоты, желчные пигменты, холестерин и другие вещества. В течение суток образуется 0,5—1,2 л желчи. Желчь эмульгирует жиры до мельчайших капель и способствует их всасыванию, активирует пищеварительные ферменты, замедляет гнилостные процессы, усиливает перистальтику тонкой кишки.

Желчеобразование и поступление желчи в двенадцатиперстную кишку стимулируются присутствием пищи в желудке и двенадцатиперстной кишке, а также видом и запахом и регулируется нервным и гуморальным путями.

Из двенадцатиперстной кишки (благодаря ее перистальтике) пищевая кашица продвигается в тощую кишку, а затем в подвздошную кишку. Выделяемый кишечными железами в ответ на механические и химические раздражения **кишечный сок** (до 2,5 л в сутки) расщепляет пептиды (белки) до аминокислот, сахара (поли- и дисахариды) — до глюкозы и фруктозы. В кишечном соке содержится 22 пищеварительных фермента, в том числе энтерокиназа (активатор трипсиногена поджелудочной железы), пептидаза, липаза, амилаза и фосфатаза, сахараза и др.

Пищеварение происходит как в просвете тонкой кишки (полостное пищеварение), так и на поверхности микроворсинок ще-

точной каемки кишечного эпителия (пристеночное, или мембранное пищеварение) (рис. 53).

Окончательное переваривание пищи и всасывание продуктов переваривания (до аминокислот, моносахаридов, эмульгированных жиров) происходит по мере продвижения пищевых масс в направлении от двенадцатиперстной кишки в подвздошную кишку и далее, в слепую кишку. Движение пищевых масс выполняется в результате сокращения циркулярного и продольного мышечных слоев в стенках тонкой кишки. Выделяют два вида движений тон-

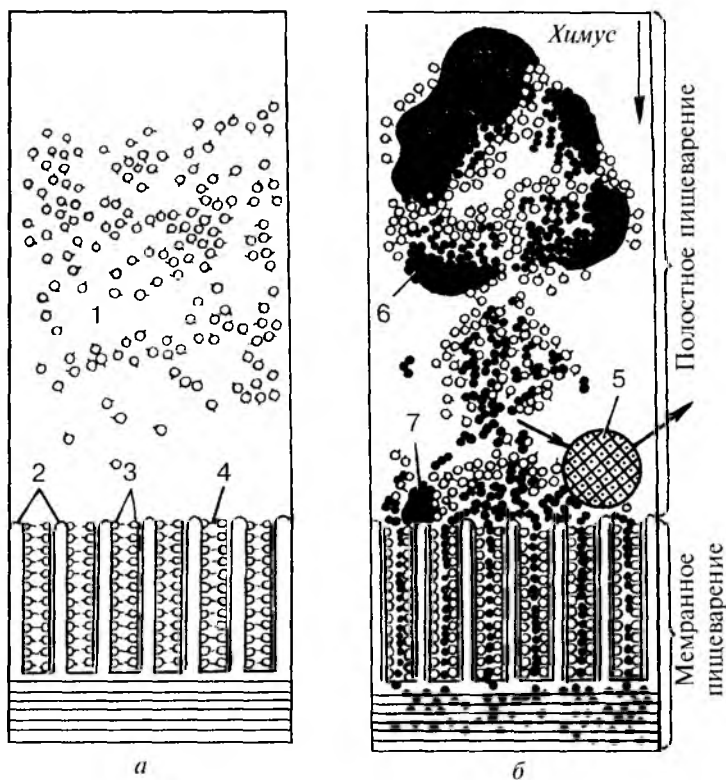


Рис. 53. Взаимоотношения полостного и мембранного пищеварения (Косицкий Г.И., 1985):

А — полость кишки без пищевой массы; Б — полость кишки с пищевой массой; 1 — ферменты в полости кишки; 2 — микроворсинки; 3 — ферменты на поверхности микроворсинок; 4 — поры каемчатого эпителия; 5 — микроб; 6, 7 — пищевые массы на различных стадиях гидролиза

кокишечных петель: перистальтических и маятникообразных. Перистальтика в виде сократительных волн возникает в начальных отделах тонкой кишки, затем эти волны пробегает до слепой кишки. При этом пищевые массы перемешиваются с кишечным соком (это ускоряет процесс переваривания) и продвигаются в сторону толстой кишки. При маятникообразных движениях мышечные слои тонкой кишки то сокращаются на коротком участке, то расслабляются. При этом пищевые массы передвигаются в просвете кишки то в одном, то в другом направлениях. В результате происходит интенсивное перемешивание пищевых масс.

## **Пищеварение в толстой кишке**

Из тонкой кишки не всосавшиеся в ее кровеносные и лимфатические капилляры остатки пищи через подвздошно-слепокышечное отверстие поступают в толстую кишку. В толстой кишке всасываются вода и растворенные в ней соли. Остатки непереваренной пищи формируют каловые массы, которые удаляются из организма. Железы толстой кишки также вырабатывают много слизи, необходимой для формирования и выведения каловых масс. В толстой кишке присутствуют также бактерии, которые своими ферментами разрушают и переваривают клетчатку (целлюлозу).

До 10 % принимаемой пищи (при смешанном питании) организмом не усваивается. Остатки пищевых масс склеиваются слизью в толстой кишке, уплотняются. Растяжение каловыми массами стенок прямой кишки вызывает позыв к дефекации, которая происходит рефлекторно. Центр дефекации находится в крестцовом отделе спинного мозга.

Вопросы для повторения и самоконтроля:

1. Какие процессы в организме называют пищеварением? Опишите эти процессы.
2. Какие вещества относят к питательным веществам? Какое значение они имеют для организма человека?
3. Что вы знаете об энергозатратах в организме при различных видах работы? Приведите примеры.
4. Какие вещества называют пищеварительными ферментами, какую роль в пищеварении они выполняют?
5. Дайте характеристику пищеварительным процессам в полости рта, желудке, тонкой кишке, толстой кишке.
6. Расскажите, что вы знаете о составе слюны, желудочного сока, желчи, кишечного сока, панкреатического сока.

7. До каких составляющих перевариваются в организме белки, жиры и углеводы? В чем необходимость расщепления (переваривания) этих веществ?

8. Какие процессы называют полостным пищеварением и пристеночным (мембранным) пищеварением? Опишите эти процессы.

9. Какие функции выполняет мускулатура стенок органов пищеварительной системы в процессах переваривания пищи? Что такое перистолта, перистальтика, антиперистальтика и маятникообразные движения кишки.

## ДЫХАТЕЛЬНАЯ СИСТЕМА

**Дыхательная система** доставляет в организм кислород ( $O_2$ ) и выводит из него углекислый газ ( $CO_2$ ). Состоит она из дыхательных (воздухоносных) путей и парных дыхательных органов — легких (рис. 54). Соответственно расположению выделяют *верхние* и *нижние дыхательные пути*. К верхним дыхательным путям относят полость носа, носовую и ротовую части глотки. К нижним дыхательным путям принадлежат гортань, трахея и бронхи. В дыхательных путях вдыхаемый воздух согревается, увлажняется, очищается от инородных частиц. В легких происходит газообмен между вдыхаемым воздухом и кровью. Из альвеол легких путем диффузии в кровь легочных капилляров поступает кислород, а в обратном направлении — из крови в альвеолы выходит углекислый газ.

Воздухоносные пути имеют в своих стенках или костный скелет, как это имеет место у полости носа, или хрящи (гортань, трахея, бронхи). Поэтому у дыхательных путей всегда сохраняется просвет, стенки этих органов не спадаются. Слизистая оболочка воздухоносных путей покрыта мерцательным эпителием и увлажнена. Реснички эпителиальных клеток своими движениями изгоняют наружу вместе со слизью попавшие в дыхательные пути инородные частицы.

### Полость носа

**Полость носа** выполняет двойную функцию — она является началом дыхательных путей и одновременно органом обоняния. Вдыхаемый воздух, проходя через полость носа, очищается от чужеродных частиц, согревается, увлажняется. Находящиеся во вдыхаемом воздухе пахучие вещества раздражают чувствительные обонятельные клетки, нервные окончания — рецепторы, в которых возникают обонятельные нервные импульсы.

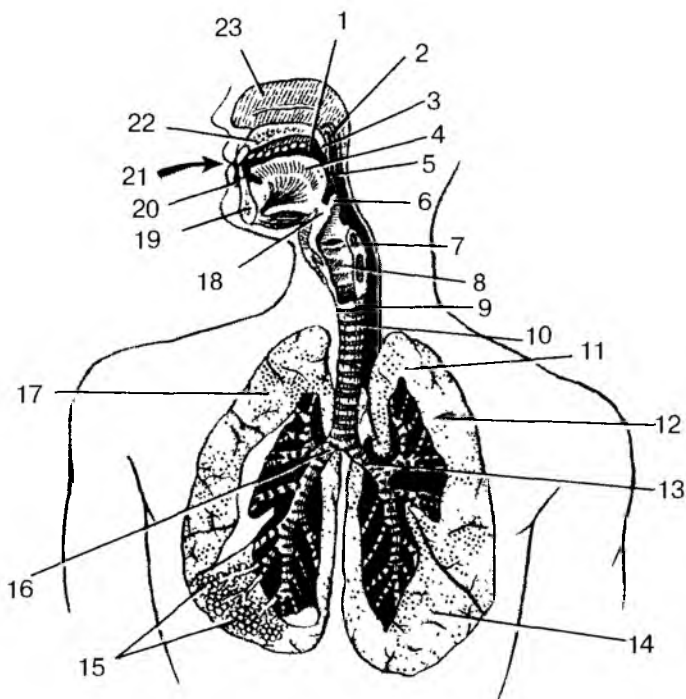


Рис. 54. Дыхательная система:

1 — полость рта; 2 — носовая часть глотки; 3 — мягкое нёбо; 4 — язык; 5 — ротовая часть глотки; 6 — надгортанник; 7 — гортанная часть глотки; 8 — гортань; 9 — пищевод; 10 — трахея; 11 — верхушка легкого; 12 — верхняя доля левого легкого; 13 — левый главный бронх; 14 — нижняя доля левого легкого; 15 — альвеолы; 16 — правый главный бронх; 17 — правое легкое; 18 — подъязычная кость; 19 — нижняя челюсть; 20 — преддверие рта; 21 — ротовая щель; 22 — твердое нёбо; 23 — носовая полость

Кпереди от полости носа находится **наружный нос**. У наружного носа выделяют спинку носа, имеющую костную основу. Книзу спинка носа переходит в верхушку. *Крылья носа* (боковые части наружного носа) в своих стенках имеют хрящевые пластинки — хрящи крыльев носа.

Полость носа разделена сагиттально ориентированной перегородкой на правую и левую половины. *Перегородка носа* образована перпендикулярной пластинкой решетчатой кости и сошником. Сзади полость носа через отверстие — *хоаны* — сообщается с верх-

ним отделом глотки — носоглоткой. На боковых стенках полости носа видны три носовые раковины (верхняя, средняя и нижняя), свисающие в полость носа. Между раковинами находятся *нососые ходы*: верхний, средний и нижний (рис. 55).

В слизистой оболочке, покрывающей верхние отделы стенок полости носа (верхние носовые раковины и верхняя часть перегородки полости носа), располагаются обонятельные рецепторные клетки, воспринимающие различные запахи. Эта часть полости носа получила название *обонятельной области*. Зону нижних и средних носовых раковин, где в слизистой оболочке обонятельные рецепторы отсутствуют, называют *дыхательной областью*.

Слизистая оболочка полости носа богата кровеносными сосудами, особенно мелкими венами, назначение которых — согревание вдыхаемого воздуха. При раздражении или повреждении слизистой оболочки здесь легко возникают носовые кровотечения.

В носовую полость открываются воздухоносные *придаточные полости (пазухи) носа*: лобная, верхнечелюстная (гайморова), клиновидная и решетчатые лабиринты. Воздухоносные придаточные

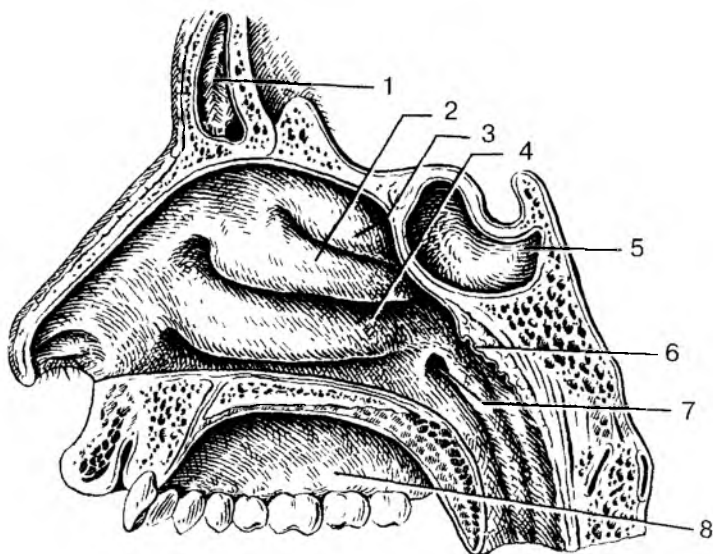


Рис. 55. Латеральная стенка полости носа:

1 — лобная пазуха; 2 — средняя носовая раковина; 3 — верхняя носовая раковина; 4 — нижняя носовая раковина; 5 — клиновидная пазуха; 6 — глоточная миндалина; 7 — глоточное отверстие слуховой трубы; 8 — твердое небо

пазухи не только уменьшают вес (массу) черепа, но и служат резонаторами звуков, голоса.

Из полости носа вдыхаемый воздух через хоаны попадает в носоглотку. Затем, пройдя через ротовую часть глотки, где пересекаются дыхательный и пищеварительный пути, воздух попадает в гортань.

## Гортань

**Гортань**, являющаяся и органом дыхания, и органом голосообразования, располагается в передней части шеи, ниже подъязычной кости, на уровне IV—VI шейных позвонков. Впереди гортани находится поверхностная мышца шеи, сзади — гортанная часть глотки. Спереди и с боков к гортани прилежит щитовидная железа. Гортань при помощи связок и мышц вверх соединена с подъязычной костью, а внизу — с грудиной. При глотании, разговоре, кашле гортань смещается вверх-вниз. Вверху гортань сообщается с глоткой, внизу — переходит в трахею.

Скелетом гортани служат хрящи, соединенные друг с другом при помощи суставов и связок. Это непарные *щитовидный, перстневидный хрящи* и *надгортанник*. Парными являются *черпаловидные хрящи* и более мелкие *рожковидные, клиновидные* и *зерновидные хрящи* (рис. 56). Щитовидный хрящ самый крупный, состоит из двух четырехугольных пластинок, впереди соединенных под прямым углом. Этот угол выступает впереди, образуя возвышение, хорошо выраженное у мужчин. Книзу от щитовидного хряща располагается перстневидный хрящ, внешне похожий на перстень, соединенный с щитовидным хрящом при помощи двух суставов. Сзади на пластинке перстневидного хряща находятся два подвижных черпаловидных хряща, над которыми лежат также парные рожковидные и клиновидные хрящи, а еще выше — зерновидные хрящи. Вход в гортань со стороны глотки закрывает построенный из эластического хряща надгортанник. Внутренняя поверхность выстлана слизистой оболочкой.

**Полость гортани**, с учетом ее формы и строения стенок, подразделяют на три отдела: верхний, средний и нижний (рис. 57). Верхний отдел, суживающийся книзу, от верхнего края надгортанника и до преддверных складок, называется *преддверием гортани*. Средний (желудочковый) отдел находится между преддверными складками вверх и голосовыми (истинными) складками (связками) вниз. Справа и слева между преддверными и голосовыми складками имеются углубления — правый и левый *желудочки гортани*. Нижний отдел гортани — *подголосовая полость* — располага-

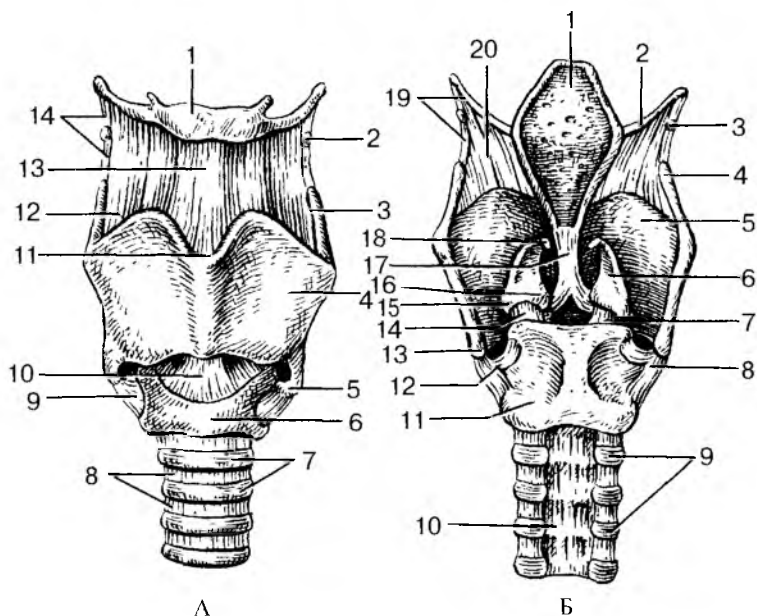


Рис. 56. Хрящи, связки и суставы гортани:

А — вид спереди: 1 — тело подъязычной кости; 2 — зерновидный хрящ; 3 — верхний рог щитовидного хряща; 4 — пластинка щитовидного хряща; 5 — нижний рог щитовидного хряща; 6 — дуга перстневидного хряща; 7 — хрящи трахеи; 8 — кольцевые связки; 9 — перстнещитовидный сустав; 10 — перстнещитовидная связка; 11 — верхняя щитовидная вырезка; 12 — щитоподъязычная мембрана; 13 — срединная щитоподъязычная связка; 14 — латеральная щитоподъязычная связка.

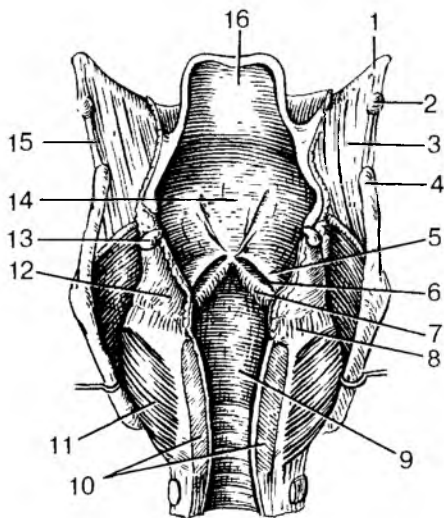
Б — вид сзади: 1 — надгортанник; 2 — большой рог подъязычной кости; 3 — зерновидный хрящ; 4 — верхний рог щитовидного хряща; 5 — пластинка щитовидного хряща; 6 — черпаловидный хрящ; 7 — правый перстнечерпаловидный сустав; 8 — правый перстнещитовидный сустав; 9 — хрящи трахеи; 10 — перепончатая стенка трахеи; 11 — пластинка перстневидного хряща; 12 — левый перстнещитовидный сустав; 13 — нижний рог щитовидного хряща; 14 — левый перстнечерпаловидный сустав; 15 — мышечный отросток черпаловидного хряща; 16 — голосовой отросток черпаловидного хряща; 17 — щитонадгортанная связка; 18 — рожковидный хрящ; 19 — латеральная щитоподъязычная связка; 20 — щитоподъязычная мембрана

ется книзу от голосовых связок. Расширяясь книзу, подголосовая полость на уровне VI шейного позвонка переходит в трахею.



Рис. 57. Полость гортани. Вскрыта сзади:

1 — большой рог подъязычной кости; 2 — зерновидный хрящ; 3 — щитоподъязычная мембрана; 4 — верхний рог щитовидного хряща; 5 — складка преддверия; 6 — желудочек гортани; 7 — голосовая складка; 8 — перстнечерпаловидный сустав; 9 — подголосовая полость; 10 — пластинка перстневидного хряща (частично удалена); 11 — задняя черпаловидная мышца; 12 — черпаловидный хрящ; 13 — рожковидный хрящ; 14 — преддверие гортани; 15 — латеральная щитоподъязычная связка; 16 — надгортанник



**Голосовые складки** образованы *голосовыми связками*, покрытыми слизистой оболочкой. Узкое пространство между правой и левой голосовыми складками носит название *голосовой щели*. При прохождении выдыхаемого воздуха через голосовую щель голосовые связки колеблются, вибрируют и воспроизводят звуки.

При спокойном дыхании ширина голосовой щели составляет около 5 мм. При голосообразовании, особенно при форсированном дыхании, при крике голосовая щель расширяется до максимальных ее размеров — до 15 мм (рис. 58). Высота голоса зависит от длины голосовых связок. У мужчин длина голосовых связок больше, чем у женщин, поэтому голос у них более низкий. У женщин связки короче, и голос у них выше. Натяжение голосовых связок, ширина голосовой щели во время дыхания и во время голосообразования регулируются **мышцами гортани**, которые подразделяют на три группы: *расширители голосовой щели*, *суживатели голосовой щели* и *мышцы, натягивающие голосовые связки*. Расширяют голосовую щель *задние перстнечерпаловидные мышцы*. Суживают голосовую щель *боковые (латеральные) перстнечерпаловидные*, а также *косые* и *поперечная черпаловидные мышцы*. Натягивают (напрягают) голосовые связки *перстнещитовидная* и *голосовые мышцы*.

Голосовые связки образуют только звук, сила и высота которого зависят от натяжения голосовых связок и скорости прохождения воздушной струи через голосовую щель. В формировании членораздельной речи участвуют губы, язык, зубы, полость рта и полость носа с ее придаточными пазухами.

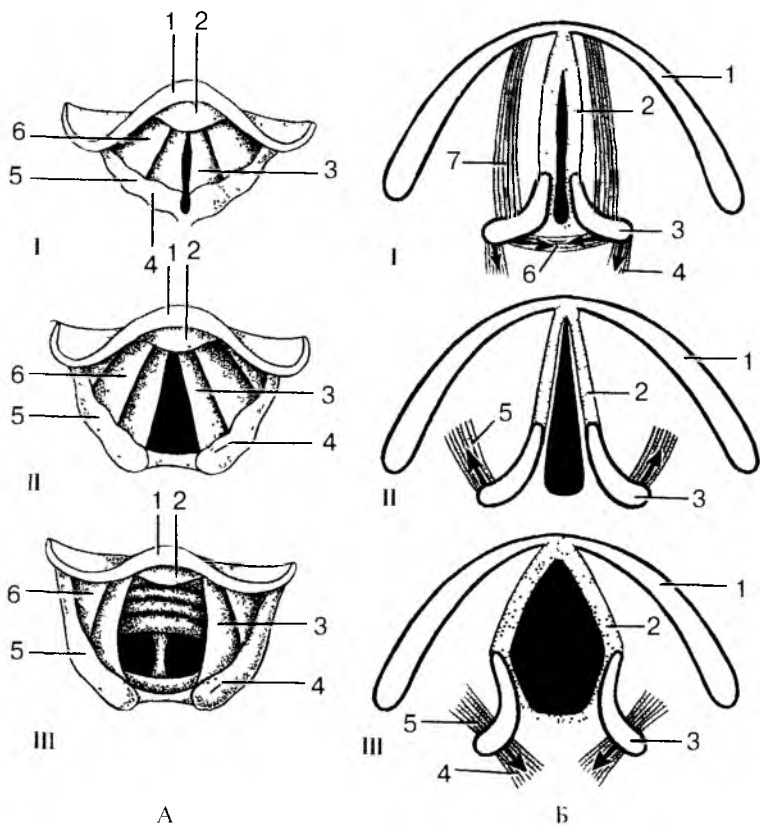


Рис. 58. Положение голосовых связок при различных функциональных состояниях. Голосовая щель закрыта (I), открыта при спокойном дыхании (II) и резко расширена (при голосообразовании) (III).

Стрелками указано направление тяги мышц.

А — ларингоскопическая картина: 1 — надгортанник; 2 — надгортанный бугорок; 3 — голосовая складка; 4 — рожковидный бугорок; 5 — клиновидный бугорок; 6 — складка преддверия.

Б — различные положения голосовых связок; голосовой щели и черпаловидных хрящей: 1 — пластинка (правая) щитовидного хряща; 2 — голосовая связка и голосовая мышца; 3 — черпаловидный хрящ; 4 — задняя перстнечерпаловидная мышца; 5 — латеральная перстнечерпаловидная мышца; 6 — поперечная черпаловидная мышца; 7 — щиточерпаловидная мышца

## Трахея и бронхи

**Трахея** простирается от нижнего края VI шейного позвонка до верхнего края V грудного позвонка. Вверху трахея соединена с гортанью связками, внизу она разделяется на два главных бронха: правый и левый.

Трахея имеет скелет в виде 16—20 хрящевых полуколец, не замкнутых сзади и соединенных друг с другом короткими кольцевыми связками. Задняя стенка трахеи, прилежащая к пищеводу, где нет хрящей, перепончатая. Она построена из соединительной ткани и гладкомышечных пучков. Слизистая оболочка трахеи покрыта мерцательным эпителием, содержит много желез и лимфоидных узелков.

На уровне V грудного позвонка трахея делится на правый и левый главные **бронхи** (бифуркация трахеи), каждый из которых направляется к воротам легкого. **Правый главный** бронх короче и шире левого, он является как бы продолжением трахеи и входит в ворота правого легкого. Более длинный **левый главный** бронх отходит круто влево и входит в ворота левого легкого. Стенки главных бронхов имеют такое же строение, как и стенки трахеи. Скелет главных бронхов образован хрящевыми полукольцами. В воротах легких главные бронхи делятся на **долевые** бронхи. В правом легком имеется три долевых бронха, в левом — два. Долевые бронхи делятся на **сегментарные** и другие более мелкие бронхи, которые образуют в каждом легком 22—23 порядка ветвления. Разветвление бронхов в легком называют **бронхиальным деревом**. В стенках бронхов, по мере уменьшения их диаметра, гиалиновая хрящевая ткань сменяется эластическими хрящевыми пластинками. У мелких бронхов хрящевая ткань отсутствует вообще, у этих бронхов хорошо выражена гладкомышечная ткань.

## Легкие

**Правое и левое легкие** располагаются в грудной полости, справа и слева от сердца и крупных кровеносных сосудов. Каждое легкое покрыто серозной оболочкой — плеврой. По форме легкое напоминает конус с уплощенной медиальной стороной. У легкого выделяют конусообразно суживающуюся верхушку и широкое основание, обращенное к диафрагме (рис. 59). Каждое легкое имеет три поверхности: реберную, диафрагмальную и средостенную. **Реберная поверхность** легкого выпуклая, прилежит к внутренней поверхности грудной стенки. **Диафрагмальная поверхность** вогнутая, она прилежит к диафрагме. **Средостенная (медиастинальная) по-**

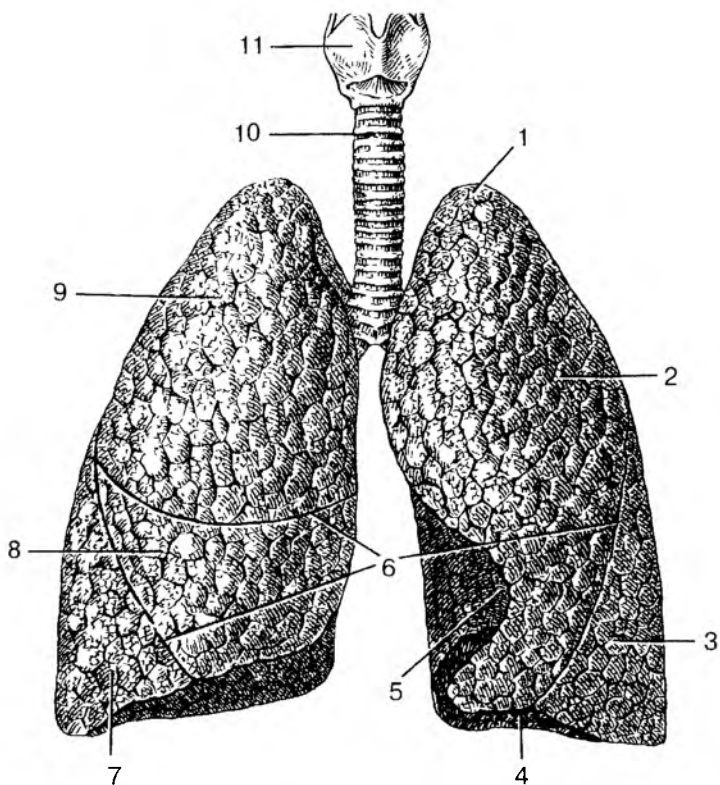


Рис. 59. Легкие. Вид спереди:

1 — верхушка легкого; 2 — верхняя доля левого легкого; 3 — нижняя доля левого легкого; 4 — основание легкого; 5 — сердечная вырезка; 6 — междолевые щели; 7 — нижняя доля правого легкого; 8 — средняя доля правого легкого; 9 — верхняя доля правого легкого; 10 — трахея; 11 — гортань

*верхность* уплощенная. На средостенной поверхности находятся **ворота легкого**, через которые в легкие входит главный бронх, легочная артерия, а выходят из легкого две легочные вены и лимфатические сосуды. Бронхи, сосуды и нервы образуют **корень легкого**.

Каждое легкое глубокими щелями разделено на доли. У правого легкого имеется **три доли**: *верхняя, средняя и нижняя*, у левого легкого **две доли** — *нижняя и верхняя*. На основании характера деления бронхов у долей выделяют **сегменты**, по 10 сегментов в каждом легком. Границы между сегментами на поверхности лег-

кого не видны. Внутри легкого границами между сегментами являются пограничная область между разветвлениями соседних сегментарных бронхов. В сегментах выделяют *дольки*, количество которых в одном сегменте достигает 80. В каждую дольку входит *дольковый бронх* диаметром 1 мм, который делится на *концевые (терминальные) бронхиолы*. Концевые бронхиолы разделяются на *дыхательные (респираторные) бронхиолы*. Дыхательные бронхиолы переходят в *альвеолярные ходы*, на стенках которых имеются миниатюрные выпячивания (пузырьки) — *альвеолы*. Одна концевая бронхиола с ее разветвлениями (дыхательными бронхиолами, альвеолярными ходами и альвеолами) называется *альвеолярным (дыхательным) деревом*, или *легочным ацинусом*. Ацинус является структурно-функциональной единицей легкого, в его альвеолах происходит газообмен между протекающей по капиллярам кровью и воздухом, поступающим в легкие. В обоих легких человека имеется 600—700 млн альвеол, дыхательная поверхность которых составляет от 40 м<sup>2</sup> при выдохе и до 120 м<sup>2</sup> при вдохе.

## Плевра

**Плевра** — это серозная оболочка, которая покрывает легкие со всех сторон, прочно срастаясь с легочной паренхимой. Плевра, покрывающая легкие (*легочная, висцеральная плевра*) по корню легкого переходит на стенку грудной полости, образуя вокруг каждого легкого замкнутый плевральный мешок (правый и левый). Плевру, выстилающую стенки грудной полости, называют *пристеночной*, или *париетальной плеврой*. У париетальной плевры выделяют *реберную плевру*, прилежащую к ребрам, *диафрагмальную плевру* и *средостенную (медиастинальную) плевру*. Между париетальной и висцеральной плеврой имеется узкая щель — **плевральная полость**, содержащая небольшое количество серозной жидкости. Эта жидкость смачивает соприкасающиеся поверхности висцеральной и париетальной плевры, облегчает скольжение легких в плевральных полостях во время дыхания.

В местах перехода одной части париетальной плевры в другую имеются так называемые **плевральные синусы**, в которые заходят нижние и передние края легких только при максимальном вдохе. Наиболее глубоким синусом является *реберно-диафрагмальный синус*, образованный в месте перехода передней части реберной плевры в диафрагмальную плевру.

**Границы легких и плевральных полостей.** В практической медицине большое значение имеет знание границ легких и плевральных мешков. Особенно актуальными эти сведения становятся при

воспалении легких (пневмониях), при заболеваниях плевры (плевритах), появлении в плевральных мешках значительного количества жидкости или крови (при кровоизлияниях, ранениях). Верхушки легких спереди располагаются на 3—4 см выше первого ребра или на 2 см выше ключицы. Нижнюю границу легких и плевры определяют в ориентации на условные вертикальные линии, проводимые вдоль тела человека. Это *окологрудинная линия*, проходящая по краю грудины (по обеим сторонам от нее), *среднеключичная линия*, проводимая вертикально через середину ключицы, *передняя подмышечная линия* (проходит по передней подмышечной складке), *средняя подмышечная линия* (идет вниз от самой глубокой точки подмышечной ямки), *задняя подмышечная линия* (проходит вдоль задней подмышечной складки), *лопаточная линия* (проходит через нижний угол лопатки) и *околопозвоночная линия*, проходящая вдоль позвоночного столба через реберно-позвоночные суставы.

**Передняя граница легкого** идет от его верхушки через грудиноключичный сустав, затем через середину соединения рукоятки грудины с ее телом. Далее граница идет вниз до хряща VI ребра, где переходит в нижнюю границу. **Нижняя граница** легкого идет почти горизонтально, по среднеключичной линии пересекает VI ребро, по средней подмышечной линии — VIII ребро, по лопаточной линии — X ребро, по околопозвоночной линии — XII ребро, где нижняя граница переходит в **заднюю границу**, уходящую вверх вдоль позвоночника. Нижняя граница левого легкого располагается несколько ниже границы правого легкого (примерно на полребра).

Верхняя и передняя границы плевры совпадают с такими же границами легкого. Нижняя граница плевры определяется по тем же линиям, что и легкое, только на одно ребро ниже.

## Средостение

**Средостением** называют комплекс органов, расположенных в грудной полости между правым и левым легким. Передней границей средостения служит задняя поверхность грудины, задней границей — грудной отдел позвоночника, нижней — диафрагма. Вверху средостение через верхнюю апертуру грудной клетки сообщается с областью шеи. В средостении располагаются сердце и перикард, грудная часть аорты, верхняя полая вена, тимус, трахея и главные бронхи, пищевод, грудной лимфатический проток и средостенные лимфатические узлы, блуждающие и диафрагмальные нервы, а также другие артерии, вены, нервы.

## Возрастные особенности органов дыхания

*Полость носа* у новорожденного низкая (высота ее около 17,5 мм) и узкая. Носовые раковины относительно толстые, носовые ходы развиты слабо. Нижняя носовая раковина касается дна полости носа. Общий носовой ход остается свободным, хоаны низкие. К 6 мес жизни высота полости носа увеличивается до 22 мм и формируется средний носовой ход, к 2 годам формируется нижний, после 2 лет — верхний носовой ход. К 10 годам полость носа увеличивается в длину в 1,5 раза, а к 20 годам — в 2 раза, по сравнению с новорожденным. Из околоносовых пазух у новорожденного имеется только верхнечелюстная, она развита слабо. Остальные пазухи начинают формироваться после рождения. Лобная пазуха появляется на 2-м году жизни, клиновидная — к 3 годам, ячейки решетчатой кости — к 3—6 годам. К 8—9 годам верхнечелюстная пазуха занимает почти все тело кости. Лобная пазуха к 5 годам имеет размеры горошины. Размеры клиновидной пазухи у ребенка 6—8 лет достигают 2—3 мм. Пазухи решетчатой кости в 7-летнем возрасте плотно прилежат друг к другу; к 14 годам по строению они похожи на решетчатые ячейки взрослого человека.

*Гортань* у новорожденного короткая, широкая, воронкообразная, располагается выше, чем у взрослого человека (на уровне II—IV позвонков). Пластинки щитовидного хряща располагаются под тупым углом друг к другу. Выступ гортани отсутствует. Вследствие высокого расположения гортани у новорожденных и детей грудного возраста надгортанник находится несколько выше языка корня, поэтому при глотании пищевой комков (жидкость) обходит надгортанник по сторонам от него. В результате ребенок может дышать и глотать (пить) одновременно, что имеет важное значение при акте сосания.

Вход в гортань у новорожденного относительно шире, чем у взрослого. Преддверие короткое, поэтому голосовая щель находится высоко. Она имеет длину 6,5 мм (в 3 раза короче, чем у взрослого). Голосовая щель заметно увеличивается в первые три года жизни ребенка, а затем — в период полового созревания. Мышцы гортани у новорожденного и в детском возрасте развиты слабо. Гортань быстро растет в течение первых четырех лет жизни ребенка. В период полового созревания (после 10—12 лет) вновь начинается активный рост, который продолжается до 25 лет у мужчин и до 22—23 лет у женщин. Вместе с ростом гортани в детском возрасте она постепенно опускается, расстояние между ее верхним краем и подъязычной костью увеличивается. К 7 годам нижний край гортани находится на уровне верхнего края VI шей-

ного позвонка. Положение, характерное для взрослого человека, гортань занимает после 17—20 лет.

Половые различия гортани в раннем возрасте не наблюдаются. В дальнейшем рост гортани у мальчиков идет несколько быстрее, чем у девочек. После 6—7 лет гортань у мальчиков крупнее, чем у девочек того же возраста. В 10—12 лет у мальчиков становится заметным выступ гортани.

Хрящи гортани, тонкие у новорожденного, с возрастом становятся более толстыми, однако долго сохраняют свою гибкость. В пожилом и старческом возрасте в хрящах гортани, кроме надгортанника, откладываются соли кальция. Хрящи окостеневают, становятся хрупкими и ломкими.

*Трахея и главные бронхи* у новорожденного короткие. Длина трахеи составляет 3,2—4,5 см, ширина просвета в средней части — около 0,8 см. Перепончатая стенка трахеи относительно широкая, хрящи трахеи развиты слабо, тонкие, мягкие. В пожилом и старческом возрасте (после 60—70 лет) хрящи трахеи становятся плотными, хрупкими, при сдавлении легко ломаются.

После рождения трахея быстро растет в течение первых 6 мес, затем рост ее замедляется и вновь ускоряется в период полового созревания и в юношеском возрасте (12—22 года). К 3—4 годам жизни ребенка ширина просвета трахеи увеличивается в 2 раза. Трахея у ребенка 10—12 лет вдвое длиннее, чем у новорожденного, а к 20—25 годам длина ее утраивается.

Слизистая оболочка стенки трахеи у новорожденного тонкая, нежная; железы развиты слабо. У ребенка 1—2 лет верхний край трахеи располагается на уровне IV—V шейных позвонков, в 5—6 лет — кпереди от V—VI позвонков, а в подростковом возрасте — на уровне V шейного позвонка. Бифуркация трахеи к 7 годам жизни ребенка находится кпереди от IV—V грудных позвонков, а после 7 лет постепенно устанавливается на уровне V грудного позвонка, как у взрослого человека.

Легкие у новорожденного неправильной конусовидной формы; верхние доли относительно небольших размеров. Средняя доля правого легкого по размерам равна верхней доли, а нижняя сравнительно большая. Масса обоих легких у новорожденного составляет 57 г (от 39 до 70 г), объем — 67 см<sup>3</sup>. Плотность недышавшего легкого равна 1,068 (легкие мертворожденного недышавшего ребенка тонут в воде). Плотность легкого дышавшего ребенка составляет 0,490. Бронхиальное дерево к моменту рождения в основном сформировано. На 1-м году жизни наблюдается его интенсивный рост (размеры долевых бронхов увеличиваются в 2 раза, а главных — в 1,5 раза). В период полового созревания рост бронхиального дерева снова усиливается. Размеры всех его частей (брон-



хов) к 20 годам увеличивается в 3,5—4 раза (по сравнению с бронхиальным деревом новорожденного). У людей 40—45 лет бронхиальное дерево имеет наибольшие размеры. Возрастная инволюция бронхов начинается после 50 лет. В пожилом и старческом возрасте длина и диаметры просвета многих сегментарных бронхов немного уменьшаются, иногда появляются чечкообразные выпячивания их стенок.

Легочные ацинусы у новорожденного имеют небольшое количество мелких легочных альвеол. В течение второго года жизни ребенка и позже ацинус растет за счет появления новых альвеолярных ходов и образования новых легочных альвеол в стенках уже имеющихся альвеолярных ходов. Образование новых разветвлений альвеолярных ходов заканчивается к 7—9 годам, легочных альвеол — к 12—15 годам. К этому времени размеры альвеол увеличиваются вдвое. Формирование легочной паренхимы завершается к 15—25 годам. В период от 25 до 40 лет строение легочных ацинусов практически не меняется. После 40 лет начинается постепенное старение легочной ткани. Легочные альвеолы становятся крупнее, часть межальвеолярных перегородок исчезает. В процессе роста и развития легких после рождения их объем увеличивается: в течение 1-го года — в 4 раза, к 8 годам — в 8 раз, к 12 годам — в 10 раз, к 20 годам — в 20 раз (по сравнению с объемом легких новорожденного).

Границы легких с возрастом также изменяются. Верхушка легкого новорожденного находится на уровне первого ребра. В дальнейшем она выступает над первым ребром и к 20—25 годам располагается выше первого ребра (на 2 см выше ключицы). Нижняя граница правого и левого легких у новорожденного проходит на одно ребро выше, чем у взрослого человека. По мере увеличения возраста ребенка эта граница постепенно опускается. В пожилом возрасте (после 60 лет) нижние границы легких располагаются на 1—2 см ниже, чем у людей в возрасте 30—40 лет.

Вопросы для повторения и самоконтроля:

1. Назовите стенки полости носа, укажите, где располагаются носовые раковины и носовые ходы, какие функции они выполняют.
2. Перечислите хрящи и мышцы гортани. Какие функции выполняет каждая из этих мышц?
3. Что такое корень легкого, что входит в его состав?
4. Назовите поверхности правого и левого легких и их границы (по линиям).
5. Что такое бронхиальное дерево? Какие структуры его образуют?
6. Расскажите, как устроен легочный ацинус. Какие структуры легкого называют альвеолярным деревом?

7. Что такое плевра, какие части у нее выделяют, какие функции она выполняет?

8. Расскажите о средостении, его границах. Какие органы располагаются в средостении?

## Дыхание

**Дыхание** — это процесс газообмена между организмом и внешней средой. Из внешней среды в организм человека поступает кислород, а во внешнюю среду выделяется углекислый газ. Кислород необходим клеткам, тканям и органам для жизнедеятельности, для процессов окисления, в результате которого высвобождается энергия. Углекислый газ (а также вода) являются конечным продуктом обмена веществ, процессов окисления. Остановка дыхания ведет к немедленному прекращению обмена веществ в организме и гибели (смерти) человека.

**Газообмен** у человека состоит из трех составляющих: внешнего дыхания, транспорта газов кровью и внутреннего (клеточного, тканевого) дыхания.

**Внешнее дыхание** выполняет дыхательная система, в том числе легкие, в которых кислород ( $O_2$ ) через стенки легочных альвеол и кровеносных капилляров поступает в кровь. Одновременно из крови в альвеолы выделяется углекислый газ ( $CO_2$ ), и далее по дыхательным путям он выводится из организма. Вдыхаемый и выдыхаемый воздух различается по своему составу (табл. 10).

Т а б л и ц а 10

**Содержание кислорода ( $O_2$ ) и углекислого газа ( $CO_2$ )  
во вдыхаемом и выдыхаемом воздухе**

Воздух	Содержание газов ( % )		
	кислород	углекислый газ	азот
Вдыхаемый	20,94	0,03	79,03
Выдыхаемый	16,30	4,00	79,70
Альвеолярный	14,20	5,20	80,60

**Транспорт газов** (кислорода, углекислого газа) осуществляется кровью по кровеносным сосудам. К легким по легочным артериям от сердца притекает кровь, богатая углекислым газом. В легких кровь отдает углекислый газ и насыщается кислородом. Содержа-

щая кислород кровь из легких по легочным венам поступает к сердцу. От сердца по аорте, а затем по артериям кровь транспортируется к органам, где снабжает кислородом (и питательными веществами) их клетки, ткани. В обратном направлении — от клеток, тканей кровь по венам выносит углекислый газ к сердцу, а из сердца эта кровь, богатая углекислым газом, снова направляется к легким.

**Внутреннее дыхание (клеточное, тканевое)** представляет собой газообмен между кровью и тканями, клетками. Кислород из крови через стенки кровеносных капилляров поступает к клеткам и другим тканевым структурам, где включается в обмен веществ. Из клеток, тканей также через стенки капилляров в кровь выводится углекислый газ.

Таким образом, постоянно циркулирующая между легким и тканями кровь обеспечивает непрерывное снабжение клеток, тканей кислородом и выведение углекислого газа. В тканях кислород крови проникает в клетки и другие тканевые элементы, а в обратном направлении переносит углекислый газ. Этот процесс внутреннего (тканевого) дыхания происходит при участии особых дыхательных ферментов.

## **Механизм вдоха и выдоха**

Благодаря ритмичному сокращению диафрагмы (16—18 раз в минуту) и других дыхательных мышц (наружных и внутренних межреберных мышц) объем грудной клетки то увеличивается (при вдохе), то уменьшается (при выдохе). При расширении грудной клетки легкие пассивно растягиваются, расширяются. При этом давление в легких понижается и становится ниже атмосферного (на 3—4 мм рт. ст.). Поэтому воздух через дыхательные пути из внешней среды устремляется в легкие. Так происходит вдох. При глубоком вдохе, форсированном дыхании сокращаются не только дыхательные мышцы, но и вспомогательные (мышцы плечевого пояса, шеи, туловища). Выдох осуществляется при расслаблении мышц вдоха и сокращении мышц выдоха (внутренние межреберные мышцы, мышцы передней брюшной стенки). Приподнятая и расширенная при вдохе грудная клетка в силу своей тяжести и при действии ряда мышц живота опускается. Растянутые легкие благодаря своей эластичности уменьшаются в объеме. При этом давление в легких резко возрастает, и воздух покидает легкие. Так происходит выдох. При кашле, чиханье, быстром выдохе участвуют мышцы живота, брюшного пресса, ребра (грудная клетка) опускаются, диафрагма резко поднимается.

При спокойном дыхании человек вдыхает и выдыхает 500 мл воздуха. Это количество воздуха (500 мл) называют *дыхательным объемом*. При глубоком (дополнительном) вдохе в легкие поступит еще 1500 мл воздуха. Это *резервный объем вдоха*. При равномерном дыхании после спокойного выдоха человек при напряжении дыхательных мышц может выдохнуть еще 1500 мл воздуха. Это *резервный объем выдоха*. Количество воздуха (3500 мл), складывающееся из дыхательного объема (500 мл), резервного объема вдоха (1500 мл), резервного объема выдоха (1500 мл) называют *жизненной емкостью легких*. У тренированных, физически развитых людей жизненная емкость легких может достигать 7000—7500 мл. У женщин в связи с меньшей массой тела жизненная емкость легких меньше, чем у мужчин.

После того как человек выдохнет 500 мл воздуха (дыхательный обмен), а затем еще сделает глубокий выдох (1500 мл), в его легких все еще остается примерно 1200 мл *остаточного объема воздуха*, удалить который из легких практически невозможно. Дышавшее легкое всегда содержит воздух. Поэтому легочная ткань в воде не тонет.

В течение 1 мин человек вдыхает и выдыхает 5—8 л воздуха. Это *минутный объем дыхания*, который при интенсивной физической нагрузке может достигать 80—120 л в минуту.

Из 500 мл выдыхаемого воздуха (дыхательный объем) только 360 мл проходит в альвеолы и отдает кислород в кровь. Остальные 140 мл остаются в воздухоносных путях и в газообмене не участвуют. Поэтому воздухоносные пути называют «мертвым пространством».

## Газообмен в легких

В легких происходит газообмен между поступающим в альвеолы воздухом и протекающей по капиллярам кровью (рис. 60). Интенсивному газообмену между воздухом альвеол и кровью способствует малая толщина так называемого *аэрогематического барьера*. Этот барьер между воздухом и кровью образован стенкой альвеолы и стенкой кровеносного капилляра. Толщина барьера — около 2,5 мкм. Стенки альвеол построены из однослойного плоского эпителия (альвеолоцитов), покрытого изнутри, со стороны просвета альвеол, тонкой пленкой фосфолипида — *сурфактантом*. Сурфактант препятствует слипанию альвеол при выдохе и понижает поверхностное натяжение. Альвеолы оплетены густой сетью кровеносных капилляров, что сильно увеличивает площадь, на которой совершается газообмен между воздухом и кровью.

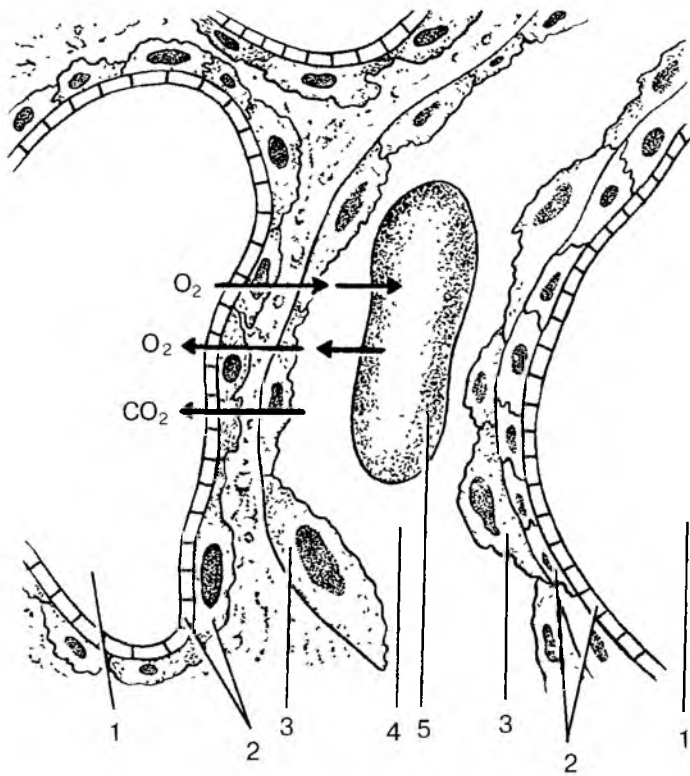


Рис. 60. Обмен газами между кровью и воздухом альвеол:  
 1 — просвет альвеолы; 2 — стенка альвеолы; 3 — стенка кровеносного капилляра; 4 — просвет капилляра; 5 — эритроцит в просвете капилляра. Стрелками показан путь кислорода ( $O_2$ ), углекислого газа ( $CO_2$ ) через аэрогематический барьер (между кровью и воздухом)

Во вдыхаемом воздухе — в альвеолах — концентрация кислорода (парциальное давление) намного выше (100 мм рт. ст.), чем в венозной крови (40 мм рт. ст.), протекающей по легочным капиллярам. Поэтому кислород легко выходит из альвеол в кровь, где он быстро вступает в соединение с гемоглобином эритроцитов. Одновременно углекислый газ, концентрация которого в венозной крови капилляров высокая (47 мм рт. ст.), диффундирует в альвеолы, где капиллярное давление  $CO_2$  значительно ниже (40 мм рт. ст.). Из альвеол легкого углекислый газ выводится с выдыхаемым воздухом.

Таким образом, разница в давлении (напряжении) кислорода и углекислого газа в альвеолярном воздухе, в артериальной и венозной крови дает возможность кислороду диффундировать из альвеол в кровь, а углекислому газу — из крови в альвеолы.

## Транспорт газов кровью

Благодаря особому свойству гемоглобина вступать в соединение с кислородом и углекислым газом кровь способна поглощать эти газы в значительном количестве. В 100 мл артериальной крови содержится до 20 мл кислорода и до 52 мл углекислого газа. Одна молекула гемоглобина способна присоединить к себе четыре молекулы кислорода, образуя неустойчивое соединение **оксигемоглобин**. Известно, что 1 мл гемоглобина связывает 1,34 мл кислорода. В 100 мл крови содержится 15 г гемоглобина.

В тканях организма в результате непрерывного обмена веществ, интенсивных окислительных процессов расходуется кислород и образуется углекислый газ. При поступлении крови в ткани организма гемоглобин отдает клеткам, тканям кислород. Образовавшийся при этом обмене веществ углекислый газ переходит (диффундирует) из тканей в кровь и присоединяется к гемоглобину. При этом образуется непрочное соединение — **карбгемоглобин**. Быстрому соединению гемоглобина с углекислым газом способствует находящийся в эритроцитах фермент карбоангидраза.

Гемоглобин эритроцитов способен соединяться и с другими газами. Так, например, с окисью углерода, образующейся при неполном сгорании угля или другого топлива, гемоглобин соединяется в 150—300 раз быстрее, чем с кислородом. При этом образуется довольно прочное соединение **карбоксигемоглобин**. Поэтому даже при малом содержании в воздухе окиси углерода ( $\text{CO}_2$ ) гемоглобин соединяется не с кислородом, а с окисью углерода. При этом снабжение организма кислородом, его транспорт к клеткам, тканям нарушается, прекращается. Человек в этих условиях задыхается и может погибнуть из-за непоступления кислорода в ткани организма.

Недостаточное поступление кислорода в ткани (**гипоксия**) может возникнуть при недостатке кислорода во вдыхаемом воздухе, например в горах.

При остановке, прекращении дыхания развивается удушье (**асфиксия**). Такое состояние может случиться при утоплении или других неожиданных обстоятельствах, при попадании инородного тела в дыхательные пути (разговор во время еды), при отеке голосовых связок в связи с заболеванием. Частицы пищи могут быть удалены

из дыхательных путей рефлекторным кашлем (кашлевым толчком), возникающим в результате раздражения слизистой оболочки дыхательных путей, в первую очередь гортани.

При остановке дыхания (утопление, удар электрического тока, отравление газами), когда сердце еще продолжает работать, делают искусственное дыхание с помощью специальных аппаратов, а при их отсутствии — по методу «рот в рот», «рот в нос» или путем сдавления и расширения грудной клетки.

Вопросы для повторения и самоконтроля:

1. Назовите известные вам составляющие (фазы) газообмена между внешней средой и организмом человека и дайте характеристику этим фазам.

2. Расскажите, как происходит вдох и выдох. Как вы представляете себе механизм этого процесса?

3. Назовите количество вдыхаемого и выдыхаемого воздуха, приведите цифры (если помните). Как называются приведенные в книге объемы воздуха?

4. Опишите газообмен в легких между вдыхаемым воздухом и кровью.

5. Как осуществляется перенос газов кровью? Как называются соединения, которые образует гемоглобин с кислородом, углекислым газом, окисью углерода?

## МОЧЕПОЛОВОЙ АППАРАТ

Мочеполовой аппарат включает органы мочевой и половой систем, которые объединены общностью развития, тесными анатомическими и функциональными взаимоотношениями (рис. 61, 62).

### МОЧЕВАЯ (МОЧЕВЫДЕЛИТЕЛЬНАЯ) СИСТЕМА

К мочевым органам относятся почки, мочеточники, мочевой пузырь и мочеиспускательный канал. Почки являются мочеобразующими органами, остальные — мочевыводящими путями.

Органы мочевой (мочевыделительной) системы, вместе с органами пищеварительной системы, легкими и кожей выводят из организма продукты обмена веществ, которые не могут быть использованы в теле человека. Из пищеварительной системы в составе кала удаляются соли, желчные пигменты, холестерин, вода. Через легкие удаляются углекислый газ и другие газообразные вещества, вода. Через потовые и сальные железы кожи выводятся вода (до 0,6 л в сутки), углекислый газ, различные соли, продукты азотистого обмена.

До 75 % выводимых из организма продуктов обмена веществ удаляется через почки. С мочой выделяются вода, соли и продукты распада белков (мочевина, мочева кислота и др.). С помощью почек в организме поддерживаются кислотно-щелочное равновесие (рН), постоянный, нормальный объем воды и постоянная концентрация солей, стабильное осмотическое давление. Почки обеспечивают (вместе с другими органами) постоянство состава организма (гомеостаз).

### Почки

**Почка** (парный орган) имеет бобовидную форму, плотную консистенцию. Располагаются почки на задней брюшной стенке,



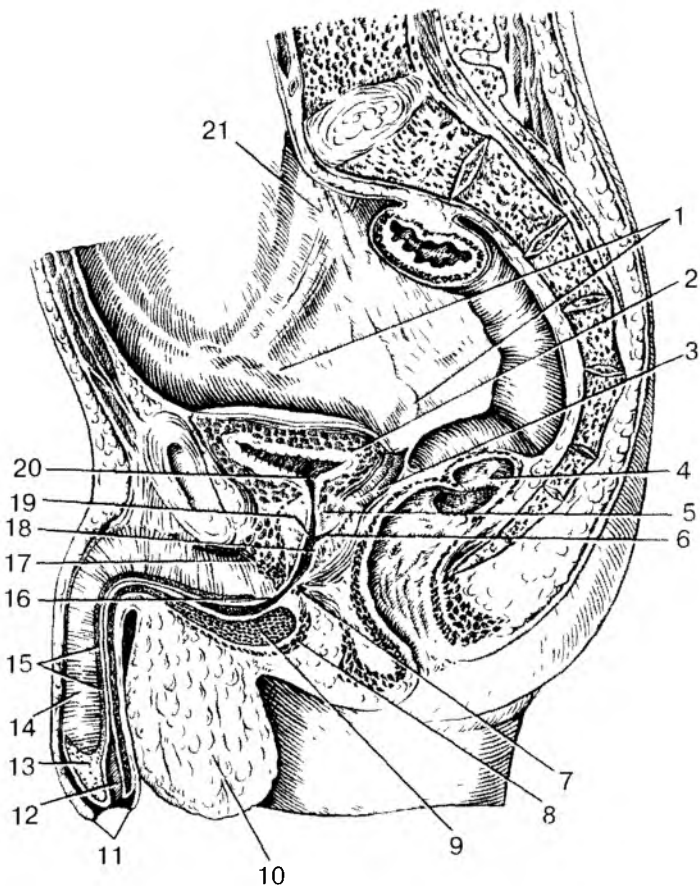


Рис. 61. Расположение мужских мочевых и половых органов в полости малого таза:

1 — семявыносящий проток; 2 — мочевой пузырь; 3 — семенной пузырек; 4 — прямая кишка; 5 — предстательная железа; 6 — семявыбрасывающий проток; 7 — сфинктер мочеиспускательного канала; 8 — луковично-губчатая мышца; 9 — луковица полового члена; 10 — мошонка; 11 — крайняя плоть полового члена; 12 — наружное отверстие мочеиспускательного канала (уретры); 13 — головка полового члена; 14 — пещеристое тело полового члена; 15 — губчатая часть мужского мочеиспускательного канала (мужская уретра); 16 — перепончатая часть мужского мочеиспускательного канала; 17 — глубокая поперечная мышца промежности; 18 — семенной холмик; 19 — простатическая часть мочеиспускательного канала; 20 — внутреннее отверстие мочеиспускательного канала; 21 — мочегочник

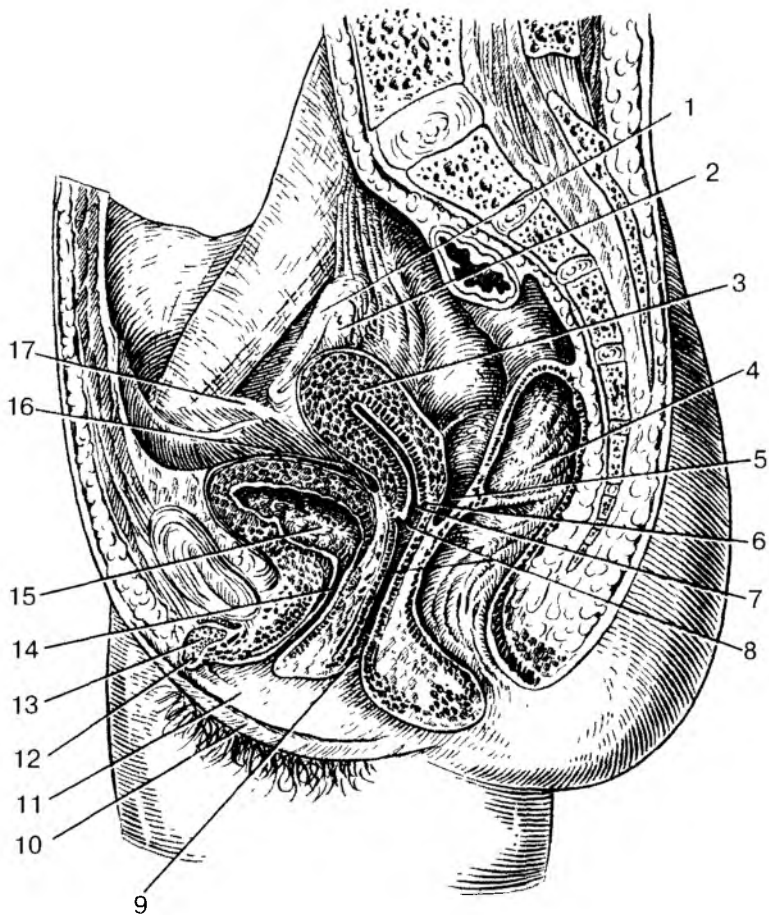


Рис. 62. Расположение женских мочевых и половых органов  
в полости малого таза:

1 — маточная труба; 2 — яичник; 3 — матка; 4 — прямая кишка; 5 — прямокишечно-маточное углубление; 6 — задняя часть свода влагалища; 7 — отверстие матки; 8 — влагалище; 9 — отверстие влагалища; 10 — большая половая губа; 11 — малая половая губа; 12 — головка клитора; 13 — тело клитора; 14 — женский мочеиспускательный канал (женская уретра); 15 — мочевой пузырь; 16 — пузырно-маточное углубление; 17 — круглая связка матки

по бокам от позвоночника, на уровне от XII грудного до I—II поясничных позвонков. Правая почка лежит чуть ниже, чем левая. Сверху над каждой почкой располагается соответствующий надпочечник. Спереди к почкам прилежит брюшина, с правой почкой через брюшину соприкасаются печень, правый изгиб ободочной кишки, нисходящая часть двенадцатиперстной кишки. К передней поверхности левой почки прилежат желудок, поджелудочная железа, левый изгиб ободочной кишки и петли тонкой кишки.

У почки выделяют верхнюю и нижнюю полосы, переднюю и заднюю поверхности и два края — выпуклый латеральный и вогнутый медиальный. На медиальном крае находится углубление — *почечные ворота*, которые ведут в *почечную пазуху*. Через ворота в почку входят почечная артерия, нервы, выходят из почки почечная вена и лимфатические сосуды. В почечной пазухе располагаются большие и малые чашки, почечная лоханка и окружающая их жировая ткань. Покрывается почка плотной *фиброзной капсулой*. Окружает почку жировая ткань (*жировая капсула*).

На фронтальном разрезе почки (рис. 63) различают наружное, более светлое, *корковое вещество* и внутреннее, более темное, *мозговое вещество*. В корковом веществе располагаются *почечные тельца*, а также проксимальная и дистальная части канальцев нефронов (почечных канальцев). Мозговое вещество имеет вид 7—10 *почечных пирамид*. Основание каждой пирамиды направлено к корковому веществу, а суживающаяся часть — *почечный сосочек* — к малой чашке. Между пирамидами заходят прослойки, получившие название *почечных столбов*, содержащие междольевые кровеносные сосуды почки.

Морфологической и функциональной единицей почки является нефрон. **Нефрон** — это капсула клубочка и система канальцев нефрона. Длина канальцев одного нефрона равна 50—55 мм, а всех нефронов в двух почках — около 100 км. Диаметр канальцев в разных отделах нефрона составляет от 15 до 60 мкм. В каждой почке более 1 млн нефронов. Началом каждого нефрона является двухстенная *капсула клубочка* (капсула Шумлянско-Боумена), внутри которой находится *клубочек кровеносных капилляров*. Капсула вместе с сосудистым клубочком образует почечное тельце диаметром около 200 мкм. У нефрона выделяют *капсулу клубочка*, *проксимальную часть* (извитую) *канальца нефрона*, *петлю нефрона* (петлю Генле), состоящую из нисходящей и восходящей частей, и *дистальную часть* (*извитую*) *канальца нефрона* (рис. 64).

Клубочки всех нефронов располагаются в корковом веществе почки, а их петли находятся в мозговом веществе. Дистальные части канальцев нефронов открываются в *собирательные почечные трубочки*, начинающиеся в корковом веществе. Затем собиратель-

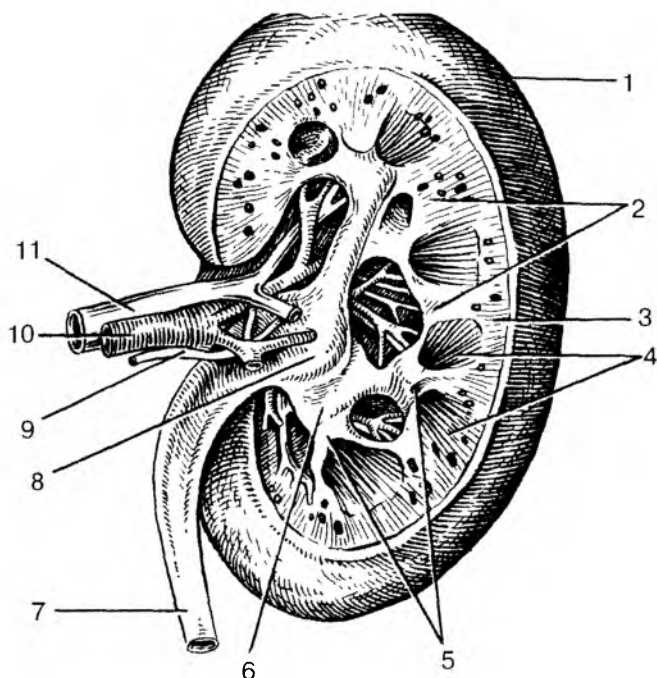


Рис. 63. Правая почка. Фронтальный (продольный) разрез.

Вид сзади:

1 — капсула почки; 2 — почечные столбы; 3 — корковое вещество; 4 — мозговое вещество (пирамиды); 5 — малые почечные чашки (вскрыты); 6 — большая почечная чашка; 7 — мочеточник; 8 — почечная лоханка; 9 — нерв; 10 — почечная артерия; 11 — почечная вена

ные почечные трубочки проходят в пирамидах мозгового вещества и впадают в короткие *сосочковые протоки*, которые открываются в малые почечные чашки.

Капсула клубочка по своему строению напоминает двустенный бокал. Между внутренней и наружной стенками капсулы нефрона находится просвет (полость) капсулы. Внутренняя стенка капсулы прочно сращена с клубочковыми кровеносными капиллярами, число которых в одном тельце достигает 50. Таким образом, между кровью капилляров и просветом капсулы клубочка находятся две сросшиеся стенки — капиллярная и клубочка (*фильтрационный аппарат почки*). Через эти стенки из крови в просвет капсулы клубочков нефрона происходит фильтрация жидкости —

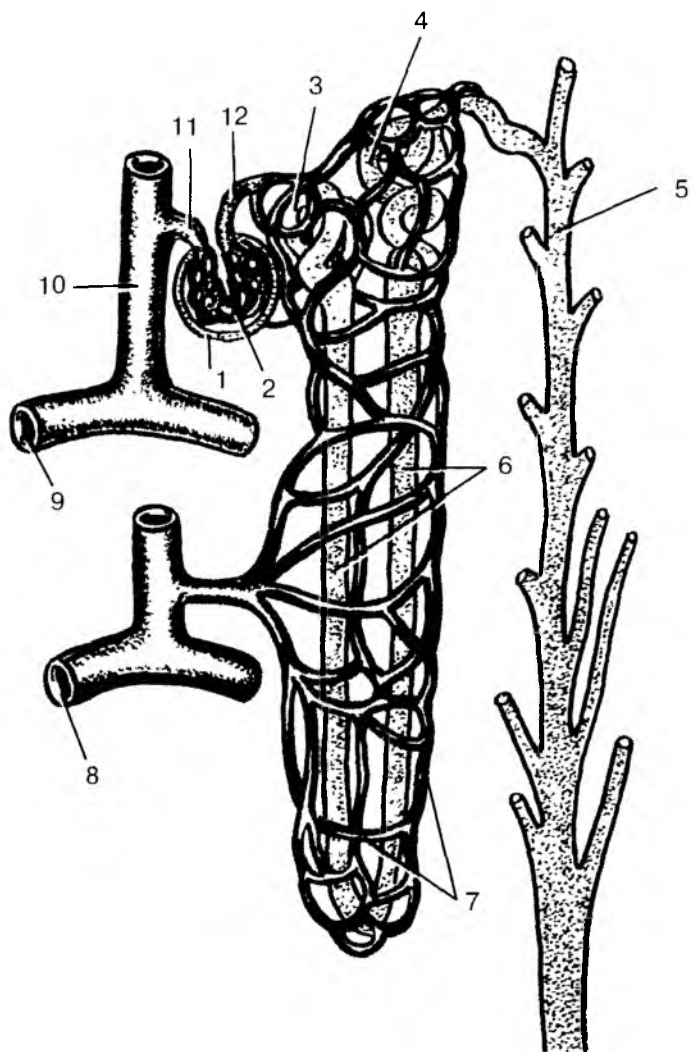


Рис. 64. Строение нефрона и его взаимодействие с кровеносными сосудами:

1 — капсула клубочка; 2 — клубочек (сосудистый) почечного тельца; 3 — проксимальный извитой почечный каналец; 4 — дистальный извитой почечный каналец; 5 — собирательная трубочка; 6 — петля нефрона; 7 — вокругканальцевая капиллярная сеть; 8 — дуговая вена; 9 — дуговая артерия; 10 — междольковая артерия; 11 — приносящая клубочковая артерия; 12 — выносящая клубочковая артерия

первичной мочи. В течение суток в просвет капсул обеих почек фильтруется около 180 л первичной мочи.

Строение и функции нефронов тесно связаны с особенностями организации кровеносного русла почки. Почечная артерия, войдя в ворота почки, разветвляется. Ее *междольковые артерии* проходят в почечных столбах между пирамидами мозгового вещества. На уровне основания пирамид дуговые артерии изгибаются и продолжают-ся в *дуговые артерии*, располагающиеся на границе между мозговым и корковым веществом почки. От дуговых артерий в корковое вещество отходят многочисленные *междольковые артерии*. От каждой междольковой артерии ответвляются *внутридольковые артерии*, а от них *приносящие клубочковые артериолы*. Эти артериолы в почечном тельце распадаются на *клубочковые кровеносные капилляры*, окруженные капсулой клубочка. Из этих капилляров берет начало *выносящая клубочковая артериола*, которая, выйдя из почечного тельца, вновь распадается на *перитубулярные капилляры* (вторичные), оплетающие каналцы нефрона. Из этой вторичной капиллярной сети кровь оттекает в вены, продолжающиеся в междольковые вены, впадающие затем в дуговые и далее — в междольковые вены. Последние, сливаясь и укрупняясь, образуют *почечную вену*. Итак, в почках имеется две системы капилляров. Одна из них — артериальный сосудистый клубочек — располагается между двумя артериолами (так называемая «чудесная сеть»). Другая система капилляров, типичная, располагается на путях между выносящими клубочковыми артериолами и венами.

## Почечные чашки. Лоханка. Мочеточники

Из нефронов через сосочковые протоки моча поступает в *малые почечные чашки*, расположенные в почечной пазухе. Количество малых почечных чашек в одной почке варьирует от 5 до 15. В полость малых почечных чашек вдаются верхушки почечных сосочков. Иногда в одну малую чашку обращены верхушки двух или трех сосочков. При этом малая почечная чашка охватывает сосочки со всех сторон, образуя над его верхушкой так называемый свод. В стенках свода имеются гладкомышечные клетки, образующие сжиматель свода. Комплекс структур свода, включающих сжиматель, соединительную ткань, кровеносные и лимфатические сосуды, нервы, называют *форникальным аппаратом почки*. Этот аппарат играет важную роль в процессе выделения мочи и препятствует ее обратному току в сосочковые протоки и в систему нефронов. Несколько малых почечных чашек открываются в одну *большую почечную чашку*, которых у человека 2—3. Большие по-

чечные чашки, сливаясь друг с другом, образуют одну общую полость — **почечную лоханку**, занимающую значительную часть почечной пазухи. Почечная лоханка, постепенно суживаясь, переходит в мочеточник. Стенки почечных чашек и лоханки состоят из слизистой оболочки, покрытой переходным эпителием, мышечной и адвентициальной оболочек.

**Мочеточник** человека представляет собой цилиндрическую трубку диаметром 6—8 мм, длиной 25—35 см, располагающуюся на задней брюшной стенке, забрюшинно. У мочеточника различают *брюшную* и *тазовую части*, а также *внутристеночную часть*, косо прободающую стенку мочевого пузыря.

Слизистая оболочка мочеточника выстлана переходным эпителием, складчатая, поэтому его просвет на поперечном разрезе имеет звездчатую форму.

Мышечная оболочка мочеточника состоит из трех слоев: внутреннего продольного, среднего кругового и наружного продольного. Снаружи мочеточник покрыт адвентициальной оболочкой.

## Мочевой пузырь

**Мочевой пузырь** является резервуаром мочи, поступающей в него по мочеточникам из почек. У взрослого человека мочевой пузырь располагается в полости малого таза, наполненный мочевой пузырь выступает над лобковым симфизом. Вместимость пузыря — до 500 мл. Позади мочевого пузыря у мужчин находятся прямая кишка, семенные пузырьки, конечные отделы семявыносящих протоков, у женщин — матка и влагалище. Задневерхняя поверхность мочевого пузыря покрыта брюшиной.

У мочевого пузыря выделяют *верхушку*, *тело* и *дно*. Нижний отдел пузыря, суживаясь, переходит в мочеиспускательный канал. Кзади от внутреннего отверстия мочеиспускательного канала находится треугольная площадка со слабо выраженными складками — *треугольник мочевого пузыря*. По краям задней границы треугольника находятся отверстия мочеточников — места их впадения в мочевой пузырь.

Стенки мочевого пузыря образованы слизистой оболочкой, подслизистой основой, мышечной и адвентициальной оболочками и частично брюшиной. Слизистая оболочка благодаря толстой подслизистой основе образует многочисленные складки, которые при наполнении пузыря расправляются. Мышечная оболочка мочевого пузыря располагается в три обменивающихся своими пучками слоя — внутреннего и наружного продольных и среднего кругового (поперечного). Переплетение мышечных пучков в

мышечной оболочке мочевого пузыря способствует равномерному сокращению его стенок при мочеиспускании, выталкиванию мочи в мочеиспускательный канал. Круговой слой в области внутреннего отверстия мочеиспускательного канала образует утолщение — *внутренний сжиматель (сфинктер) мочеиспускательного канала*. Пучки внутреннего мышечного слоя мочевого пузыря окружают также устья мочеточников. Сокращение этих мышечных пучков препятствует обратному току мочи из мочевого пузыря в мочеточники.

## Мочеиспускательный канал

**Мочеиспускательный канал у женщин** представляет собой короткую трубку длиной 3—6 см, которая расположена позади лобкового симфиза. Слизистая оболочка выстлана псевдомногослойным эпителием. Миоциты стенки мочеиспускательного канала образуют два слоя: внутренний продольный и более выраженный наружный — кольцевой. Наружное отверстие мочеиспускательного канала находится впереди и выше входа во влагалище и окружено поперечнополосатыми мышечными волокнами. Пучки этих волокон образуют наружный *сфинктер мочеиспускательного канала*.

**Мужской мочеиспускательный канал (мужская уретра)** — это узкая трубка, имеющая у взрослого человека длину 16—22 см. У мочеиспускательного канала различают 3 части: *предстательную*, проходящую через предстательную железу; *перепончатую*, самую короткую, проходящую через мочеполовую диафрагму, и *губчатую* — самую длинную, залегающую в губчатом теле полового члена. На своем пути канал делает два изгиба. Верхний изгиб обращен вогнутостью вперед и кверху. Этот изгиб находится в пределах предстательной и перепончатой частей мочеиспускательного канала. Нижний изгиб обращен вогнутостью вниз и назад. Этот изгиб расположен при переходе фиксированной части полового члена в свободную его часть. На задней стенке предстательной части мочеиспускательного канала расположено возвышение — *семенной холмик*, по бокам от которого открываются устья семявыбрасывающих протоков и проточков простатических желез.

Слизистая оболочка в начальной части мочеиспускательного канала выстлана переходным эпителием. Ближе к перепончатой части появляется цилиндрический эпителий. На расстоянии 5—6 мм от наружного отверстия мочеиспускательного канала эпителий многослойный, плоский. В собственной пластинке слизистой оболочки уретры много мелких слизистых желез. Вокруг перепончатой части уретры поперечнополосатые мышцы мочеполовой диафрагмы об-



разуют *наружный (произвольный) сфинктер (сжиматель) мочеиспускательного канала.*

## **Возрастные особенности органов мочевой системы**

*Почка* у новорожденных и детей грудного возраста округлая, бугристая за счет дольчатого строения. Дольчатое строение почки сохраняется до 2—3 лет. Длина почки у новорожденного составляет 4 см, масса почки 12 г. В грудном возрасте размер почки увеличивается примерно в 1,5 раза, а масса достигает 37 г. В период первого детства длина почки равна в среднем 8 см, а масса — 56 г. У подростков длина почки достигает уже 10 см, а масса — 120 г. В период 5—9 лет и особенно в 16—19 лет размеры почки увеличиваются за счет развития коркового вещества. Рост мозгового вещества прекращается к 12 годам. Масса коркового вещества почек увеличивается благодаря росту в длину и ширину извитых канальцев и восходящих частей петель нефронов. Толщина коркового вещества у взрослого человека, по сравнению с таковой у новорожденного, увеличивается примерно в 4 раза, а мозгового — только в 2 раза. Фиброзная капсула почки становится хорошо заметной к 5 годам жизни ребенка. Жировая капсула начинает формироваться лишь к периоду первого детства, продолжая при этом постепенно утолщаться. К 40—50 годам толщина жировой капсулы почки достигает максимальной величины, а в пожилом и старческом возрасте она истончается, иногда исчезает.

С возрастом изменяется топография почек. У новорожденного верхний конец почки проецируется на уровне верхнего края XII грудного позвонка, а в грудном возрасте (до 1 года) — уже на уровне середины тела XII грудного позвонка, что связано с быстрым ростом позвоночного столба. После 5—7 лет положение почек относительно позвоночника приближается к таковому у взрослого человека.

В возрасте старше 50 лет, особенно у старых и истощенных людей, почки могут располагаться ниже, чем в молодом возрасте. Во все периоды жизни человека правая почка расположена несколько ниже левой.

*Мочеточники* у новорожденного имеют извилистый ход. Длина мочеточника достигает 5—7 см. К 4 годам длина его увеличивается до 15 см. Мышечная оболочка в раннем детском возрасте развита слабо.

*Мочевой пузырь* у новорожденных веретенообразный, у детей первых лет жизни — грушевидный, а у подростков имеет форму, характерную для взрослого человека. Емкость мочевого пузыря у

новорожденных равна 50—80 мл. К 5 годам он вмещает 180 мл мочи, а после 13 лет — 250 мл. У новорожденного ребенка циркулярный мышечный слой в стенке пузыря выражен слабо, слизистая оболочка развита хорошо, складки имеются.

Верхушка мочевого пузыря у новорожденного достигает половины расстояния между пупком и лобковым симфизом, поэтому мочевой пузырь у девочек в этом возрасте не соприкасается с влагалищем, а у мальчиков — с прямой кишкой. В возрасте 1—3 лет дно мочевого пузыря расположено на уровне верхнего края лобкового симфиза. У подростков дно мочевого пузыря находится на уровне середины, а в юношеском возрасте — на уровне нижнего края лобкового симфиза. В дальнейшем происходит опускание дна мочевого пузыря в зависимости от состояния мышц мочеполовой диафрагмы.

Вопросы для повторения и самоконтроля:

1. Расскажите, какие части (отделы) выделяют у почки.
2. Назовите отделы нефрона. В каких частях почки они расположены? Что собой представляет почечное тельце?
3. Расскажите, что вы знаете о строении почечных чашек, лоханки и мочеточника.
4. Что такое форникальный аппарат почки, какие функции он выполняет?
5. Какие отделы выделяют у мочевого пузыря, какие отверстия имеются у пузыря, где они находятся?
6. Расскажите, как органы мочевой системы изменяются с возрастом.

## Механизмы образования и выведения мочи

В течение суток человек потребляет примерно 2,5 л воды, в том числе 1500 мл в жидком виде и около 650 мл с твердой пищей. Кроме того, в процессе распада белков, жиров и углеводов образуется еще около 400 мл воды. Из организма вода выводится главным образом через почки — 1,5 л в сутки, а также через легкие, кожу и частично с калом.

**Образование мочи в почках.** Моча образуется в почечных клубочках путем профильтровывания жидкости из клубочковых капилляров в просвет капсулы нефрона. Образовавшаяся таким образом моча течет по канальцам нефронов в сторону почечных чашек. В образовании мочи в нефронах почки выделяют две фазы. Первая фаза — *фильтрационная*, это образование первичной мочи в почечных тельцах. Во вторую фазу (*реабсорбционную*) в канальцах нефро-

нов происходит обратное всасывание воды и других веществ — образуется концентрированная так называемая *вторичная моча*.

В начальную часть нефронов, в их капсулу, профильтровывается вода и растворенные в ней вещества. Ультрафильтрация происходит с связи с разностью давления в капиллярах клубочков и капсуле нефрона. В клубочковых капиллярах давление крови очень высокое (60—70 мм рт. ст. по сравнению с 30 мм рт.ст. в капиллярах других органов). Созданию высокого давления в капиллярах почечных клубочков способствует заметная разница в диаметре сосудов, приносящих кровь в клубочки (приносящих артериол) и уносящих из них кровь (выносящих артериол). Приносящие артериолы клубочков имеют в 2 раза больший диаметр, чем выносящие артериолы. Таким образом, капиллярная сеть клубочка, функцией которого является удаление из плазмы крови веществ, подлежащих выведению из организма, находится между двумя артериальными сосудами.

Кровоснабжение почек отличается также количеством проходящей через них крови. Через почки в течение 1 мин протекает примерно 1,2 л крови. В течение суток через почки проходит 1700—1800 л крови. Таким образом, за 24 ч вся кровь протекает через капилляры клубочков более 200 раз. Эта кровь соприкасается с внутренней поверхностью капилляров, площадь которых в клубочках почек составляет 1,5—2 м<sup>2</sup>. При этом количество образующейся первичной мочи достигает 150—180 л в сутки. Таким образом, из 10 л протекающей через почки крови отфильтровывается 1 л первичной мочи. Первичная моча содержит все компоненты плазмы крови, кроме высокомолекулярных белков. В первичной моче содержатся аминокислоты, глюкоза, витамины и соли, а также продукты обмена — мочевины, мочевая кислота и другие вещества (табл. 11).

Во вторую фазу образования мочи — реабсорбционную — в канальцах нефронов происходит обратное всасывание (реабсорбция) из первичной мочи в кровь аминокислот, глюкозы, витаминов, большей части воды и солей. В итоге в течение суток из 150—180 л первичной мочи образуется до 1,5 л (конечной) мочи. Вторичная моча по мочевыводящим путям (почечные чашки, лоханка, мочеточник) поступает в мочевой пузырь и выводится из организма. В канальцах всасывается 99% воды, содержащейся в первичной моче, а также растворенные в ней необходимые для организма вещества. Поэтому вторичная моча резко отличается от первичной. Во вторичной моче уже нет сахара, аминокислот, многих солей. В то же время во вторичной моче резко повышена концентрация сульфатов, фосфатов, мочевины, мочевой кислоты и других веществ, которые не всасываются из канальцев не-

фронов в кровь. Так, концентрация мочевины во вторичной моче в 67 раз больше, чем в крови, креатинина — в 75 раз больше, а сульфатов — в 90 раз больше, чем в крови.

Всасывание большинства веществ в канальцах нефронов является активным физиологическим процессом, на что затрачивается энергия эпителиального покрова и других структур стенок канальцев нефронов. Известно, что почки потребляют значительное количество (более 10 %) кислорода, поступающего в организм.

При очень высокой концентрации некоторых веществ в крови часть их не всасывается из первичной мочи обратно в кровь. Например, после излишнего потребления сахара и избытка в связи с этим глюкозы в крови часть глюкозы остается в первичной моче. При недостатке в употребляемой пище поваренной соли она с мочей не выводится из организма. Таким образом, почки регулируют содержание веществ в организме, выводят лишние вещества, задерживают недостающие.

Т а б л и ц а 11

**Содержание различных веществ в плазме крови,  
в первичной и вторичной моче**

Наименование вещества	Содержание, %		Во сколько раз содержание веществ выше во вторичной моче, чем в плазме крови и первичной моче
	в плазме крови и первичной моче	во вторичной моче	
Мочевина	0,03	2,0	В 67 раз
Мочевая кислота	0,004	0,05	В 12 раз
Белок	0,1—0,15	Нет	—
Сахар	7,8—8,0	Нет	—

В канальцах нефрона наблюдается не только реабсорбция воды и многих растворенных в ней компонентов, но и выделение (секреция) в мочу некоторых веществ. Это вещества, которые не могут пройти через «почечный фильтр» на путях из клубочковых кровеносных капилляров в капсулы клубочков. Это многие лекарственные препараты, особенно некоторые антибиотики (пенициллин), красящие и другие вещества.

Образовавшаяся в почках моча из почечных чашек, а затем из лоханки поступает в мочеточники. По мочеточникам, благодаря перистальтическим движениям их стенок, моча по каплям проводится в мочевой пузырь, где она накапливается до наполнения пузыря. Наружный и внутренний сфинктеры мочеиспускательного канала в это время сокращены, выход из мочевого пузыря закрыт.

Опорожнение мочевого пузыря происходит рефлекторно. При накоплении в мочевом пузыре мочи в количестве 250—300 мл она начинает заметно давить на стенки пузыря с силой около 12—15 см вод. ст. Из-за этого давления появляется позыв к мочеиспусканию. Возникшие в рецепторах стенок пузыря нервные импульсы направляются в центр мочеиспускания, расположенный в крестцовом отделе спинного мозга. Из этого центра по волокнам парасимпатических тазовых нервов к стенкам мочевого пузыря и сфинктерам мочеиспускательного канала поступают сигналы. Эти сигналы вызывают одновременное сокращение мускулатуры стенок мочевого пузыря и раскрытие сфинктеров мочеиспускательного канала. При этом моча изгоняется из мочевого пузыря.

Высшие центры мочеиспускания находятся в лобных долях полушарий большого мозга, они также регулируют процесс мочеиспускания. Условно-рефлекторная задержка на некоторое время позыва к мочеиспусканию вырабатывается в процессе воспитания ребенка. У новорожденных детей произвольная задержка мочеиспускания отсутствует. Способность регулировать произвольное мочеиспускание проявляется лишь к концу первого года жизни ребенка. На втором году эта способность становится устойчивой. Влияние автономной (вегетативной) нервной системы обеспечивает не только выделение мочи из организма. Нервные импульсы могут усиливать или замедлять образование мочи, увеличивать или уменьшать выведение с мочой содержащихся в крови веществ.

На процессы образования мочи действует гуморальными путями вазопрессин (антидиуретический гормон), который вырабатывается нейросекреторными клетками гипоталамуса и поступает в кровь при участии задней доли гипофиза. Этот гормон усиливает реабсорбцию (обратное всасывание) воды из первичной мочи, что увеличивает концентрацию веществ (солей) во вторичной моче. При заболеваниях гипоталамуса или задней доли гипофиза поступление вазопрессина в кровь нарушается, и тогда количество выделяемой в сутки воды (мочи) может увеличиться до 20—25 л. Замедление или прекращение мочеотделения может произойти при сильных болевых раздражениях. На образование и выделение мочи влияют количество выпитой жидкости, потребление солевой пищи, физическая работа.

## **Физические и химические свойства мочи**

Моча представляет собой светло-желтого цвета жидкость. В моче содержится 95% воды и 5% твердых веществ. Это мочевины (2%), мочевая кислота (0,05%), креатинин (0,075%) и другие вещества, в том числе соли калия, натрия. В течение суток из организма с мочой выводится 25—30 г мочевины и до 25 г неорганических веществ. При заболеваниях почек, при кратковременных физических нагрузках в моче может появиться белок, которого в моче не должно быть. Реакция мочи зависит от пищи. При употреблении преимущественно мясной пищи моча имеет кислую реакцию, при овощной пище — щелочную или нейтральную. Появление в моче крови (красный, розовый ее цвет) может быть в результате повреждения слизистой оболочки, кровоизлияний в органах мочевой системы. Употребление в пищу свежей моркови, свеклы также может привести к окрашиванию мочи в розовый цвет.

Вопросы для повторения и самоконтроля:

1. Назовите фазы образования мочи в почках. Дайте характеристику каждой из этих фаз.
2. Перечислите вещества, которые выделяются из крови в мочу в почечных тельцах.
3. Что такое первичная и вторичная моча? В чем состоят их различия?
4. Опишите участие мочеточников и мочевого пузыря в процессах выведения мочи из организма.
5. Расскажите о нервной и гуморальной регуляции образования и выведения мочи.

## **ПОЛОВАЯ СИСТЕМА**

Органы половой системы выполняют функции размножения и определяют признаки пола. Половая система представлена мужскими и женскими половыми органами. Основной их частью являются половые железы: яички у мужчин и яичники у женщин. По расположению половые органы подразделяются на наружные и внутренние.

### **Мужские половые органы**

К внутренним мужским половым органам относятся половые железы — яички (с их оболочками и придатками), где развиваются

ся половые клетки (сперматозоиды) и вырабатываются половые гормоны, семявыносящие протоки, семенные пузырьки, предстательная и бульбоуретральные железы (рис. 65). Наружными половыми органами мужчины являются половой член и мошонка. Мужской мочеиспускательный канал служит не только для выведения мочи, но и для прохождения сперматозоидов, которые поступают в него из семявыбрасывающих протоков.

## Внутренние мужские половые органы

**Яичко** является парной половой железой, выполняющей в организме мужчины важнейшие функции. В яичках образуются сперматозоиды, а также половые гормоны, влияющие на развитие первичных и вторичных половых признаков. Поэтому яички одновременно являются железами внешней и внутренней секреции. Располагаются яички вместе с их придатками вне брюшной полости в особом вместилище — в мошонке, где они отделены друг от друга соединительнотканной перегородкой.

Яичко имеет овоидную форму, плотное, снаружи покрыто гладкой, блестящей белочной оболочкой. К заднему краю яичка прилежит придаток яичка. От белочной оболочки внутрь яичка в сторону придатка отходят перегородки, которые в области заднего края органа сливаются и образуют утолщение — средостение яичка. Перегородки делят яичко на 100—300 долек. В каждой дольке располагается по 1—2 *извитых семенных канальца* (рис. 66). Длина каждого канальца составляет 50—80 см. Вблизи средостения канальцы постепенно выпрямляются, переходят в *прямые канальцы*, которые впадают в *сеть яичка*, расположенную в средостении. *Выносящие канальцы* (15—20) выходят из сети яичка и проходят в головку придатка яичка.

У **придатка яичка** выделяют *головку*, *тело* и *хвост*, от которого берет начало семявыносящий проток. Вошедшие в придаток выносящие канальцы яичка переходят в *извитые канальцы придатка*, а затем в длинный (до 6—8 м) *проток придатка*. Проток придатка яичка, многократно изгибаясь, в области хвоста придатка продолжается в семявыносящий проток.

**Семявыносящий проток** позади яичка направляется вверх, где вместе с сосудами и нервами образует семенной канатик, который проходит через паховый канал в полость малого таза. Семявыносящий проток, имеющий длину 40—50 см, направляется ко дну мочевого пузыря, где соединяется с выделительным протоком семенного пузырька.

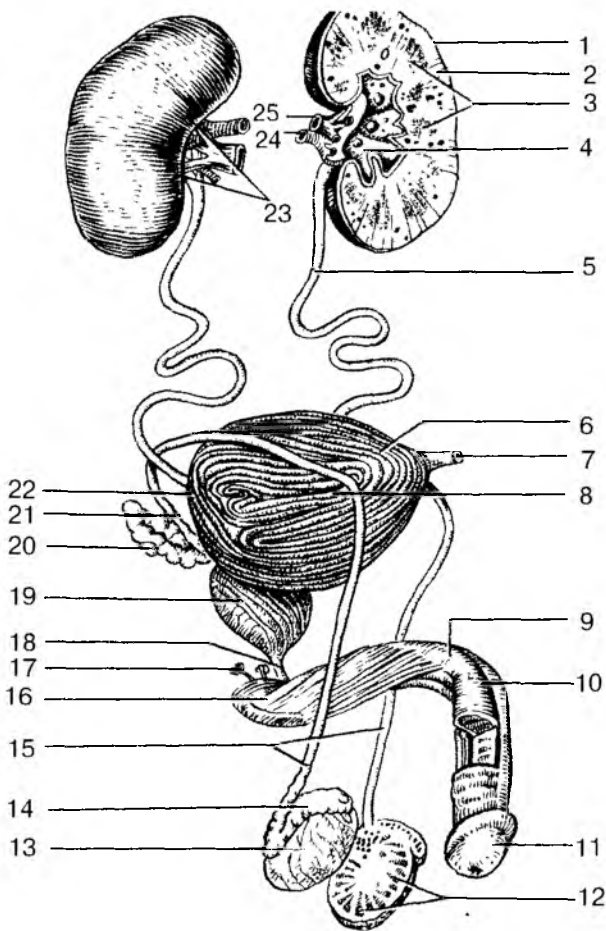


Рис. 65. Мочеполовой аппарат мужчины:

1 — почка; 2 — корковое вещество почки; 3 — почечные пирамиды; 4 — почечная лоханка; 5 — мочеточник; 6 — верхушка мочевого пузыря; 7 — срединная пупочная связка; 8 — тело мочевого пузыря; 9 — тело полового члена; 10 — спинка полового члена; 11 — головка полового члена; 12 — дольки яичка; 13 — яичко; 14 — придаток яичка; 15 — семявыносящие протоки; 16 — корень полового члена; 17 — бульбоуретральная железа; 18 — перепончатая часть мочеиспускательного канала; 19 — предстательная железа; 20 — семенной пузырек; 21 — ампула семявыносящего протока; 22 — дно мочевого пузыря; 23 — почечные ворота; 24 — почечная артерия; 25 — почечная вена



**Семенной пузырек**, парный, располагается кзади и сбоку от дна мочевого пузыря. Семенной пузырек имеет длину около 5 см и представляет собой свернутую трубочку, длина которой в расправленном состоянии составляет 10—12 см. *Выделительный проток семенного пузырька*, соединившись с семявыносящим протоком, образует короткий **семявыбрасывающий проток**. Этот проток впадает в начальный (простатический) отдел мужского мочеиспускательного канала рядом с семенным холмиком.

Образующиеся в яичке сперматозоиды, продвигаясь по длинным семявыносящим путям до мочеиспускательного канала, окончательно созревают. Секрет, вырабатываемый эпителием канальцев придатка яичка, а также и эпителием семенных пузырьков, которые расположены возле мочевого пузыря, разжижает сперму и способствует активации сперматозоидов.

**Железы мужских половых органов** расположены на путях продвижения сперматозоидов (спермы) от места их образования в яичках до выведения из половых путей мужчины. Такими железами являются предстательная железа и бульбоуретральные железы.

**Предстательная железа** (простата), непарный железисто-мышечный орган, который по форме и размерам сравнивают с каштаном. Расположена предстательная железа под мочевым пузырем. Через предстательную железу проходят начальная (предстатель-

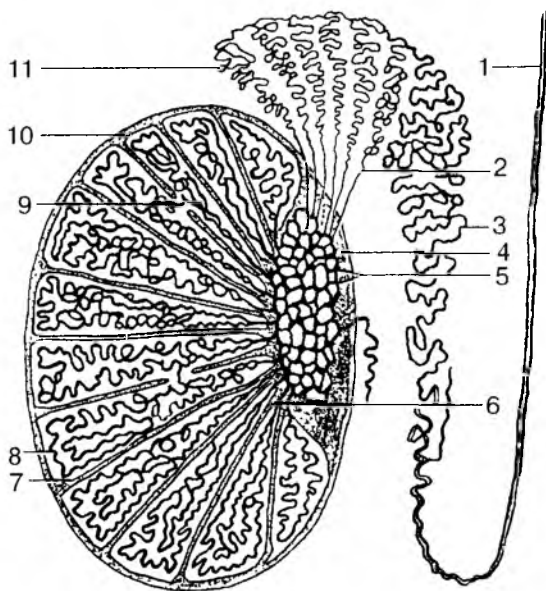


Рис. 66. Строение яичка и его придатков: 1 — семявыносящий проток; 2 — выносящие канальцы яичка; 3 — проток придатка; 4 — средостение яичка; 5 — сеть яичка; 6 — прямые семенные каналы; 7 — перегородка между дольками яичка; 8 — извитые семенные канальцы; 9 — сообщения между семенными канальцами различных долек; 10 — белочная оболочка; 11 — долька придатка яичка

ная) часть мочеиспускательного канала и оба семявыбрасывающих протока. Состоит предстательная железа из 30—60 альвеолярно-трубчатых *простатических железок*. Протоки этих железок открываются в предстательную часть мочеиспускательного канала. Сокращение хорошо развитых у взрослого мужчины мышечных пучков железы, расположенных вокруг простатических железок, способствует выведению (выбрасыванию) ее секрета при эякуляции (семяизвержении).

**Бульбоуретральная** железа, парная, величиной с горошину, расположена в толще мочеполовой диафрагмы, позади перепончатой части мочеиспускательного канала. Секрет этих желез поступает в мочеиспускательный канал и входит в состав спермы.

## Наружные мужские половые органы

**Половой член** выполняет две функции — он служит для выведения мочи и для совокупления (введения семени в женское влагалище). Задняя часть органа (его корень) прикреплена к лобковым костям. Свободная передняя часть — *тело полового члена* — оканчивается утолщенной головкой. На вершине головки находится щелевидное *наружное отверстие мочеиспускательного канала*. У основания головки кожа полового члена образует циркулярную свободную складку — *крайнюю плоть*, скрывающую головку.

Половой член образован двумя пещеристыми и одним губчатым телами. Парное *пещеристое тело полового члена* имеет цилиндрическую форму и несколько заостренный передний конец. Задняя часть пещеристых тел прикрепляется к нижней ветви лобковой кости своей стороны. Оба пещеристых тела сходятся под лобковым симфизом и далее срастаются, образуя на нижней поверхности желобок, в котором залегает *губчатое тело полового тела*, в котором проходит мочеиспускательный канал. Губчатое тело имеет впереди *головку*, а сзади расширенную *луковицу*, находящуюся в толще мышц промежности. Пещеристое и губчатое тела покрыты плотной соединительнотканной *белочной оболочкой*, от которой внутрь каждого тела отходят соединительнотканнные перегородки (перекладины) — трабекулы. Между трабекулами располагается система тонкостенных ячеек (лакун, пещер), которые представляют собой сосудистые полости, выстланные эндотелием.

Эрекция полового члена возникает благодаря накоплению крови в ячейках. Этому способствует характер кровоснабжения полового члена. Кровь к пещеристым телам доставляет в основном глубокая артерия полового члена, которая распадается на ветви, идущие в толще трабекул. При спокойном состоянии полового члена арте-

рии извитые. При половом возбуждении расслабляются гладкие мышцы трабекул и артерий, и кровь устремляется в ячейки, которые расширяются. Во время эрекции, благодаря кровенаполнению пещер, стенки вен сдавлены, что препятствует оттоку крови из сосудистых полостей.

**Мошонка** представляет собой расположенный позади корня полового члена отвисающий книзу небольших размеров кожно-фасциальный мешок, имеющий две полости. Эти полости разделены перегородкой, ориентированной в сагиттальной плоскости. Внутри каждой полости находятся яичко и его придаток. Кожа мошонки тонкая, складчатая, пигментированная, покрыта редкими волосками. Мошонка представляет собой как бы «физиологический термостат», поддерживающий температуру яичек на более низком уровне, чем температура тела. Это является необходимым условием нормального сперматогенеза.

В составе мошонки выделяют слои — так называемые *оболочки яичек*, которые являются производными соответствующих слоев передней брюшной стенки. Самая внутренняя *влагалищная оболочка яичка*, серозная, является производным брюшины. Влагалищная оболочка выстилает изнутри стенки мошонки, а также покрывает яичко и его придаток. Между висцеральными и париетальными листками влагалищной оболочки имеется узкая щелевидная серозная полость. Поперечнополосатая *мышца, поднимающая яичко*, ее *фасция*, а также *внутренняя и наружная семенные фасции* являются производными поперечной и внутренней косой мышц живота и их фасций. *Мясистая оболочка* соответствует подкожной клетчатке и представляет собой плотную соединительнотканную пластинку, богатую миоцитами, эластическими волокнами и лишенную жировых клеток.

## **Возрастные особенности мужских половых органов**

*Яичко* до периода полового созревания (13—15 лет) растет медленно, а затем его развитие резко ускоряется. У новорожденного длина яичка равна 10 мм, масса — 0,2 г. К 14 годам длина яичка увеличивается в 2—2,5 раза (до 20—25 мм), а масса достигает 2 г. В 18—20 лет длина яичка равна 38—40 мм, а масса увеличивается до 20 г. В зрелом возрасте (22 года и позже) размеры и масса яичка увеличиваются мало, а после 60 лет даже несколько уменьшаются. Во все возрастные периоды правое яичко крупнее и тяжелее левого и расположено выше него. У новорожденного извитые и прямые семенные канальцы, а также канальцы сети яичка не имеют просвета, который появляется к периоду полового созревания.

В юношеском возрасте диаметр семенных канальцев удваивается. У взрослых мужчин он увеличивается в 3 раза по сравнению с диаметром семенных канальцев у новорожденного. К моменту рождения яички должны опуститься в мошонку. Однако при задержке опускания яичек у новорожденного они могут находиться в паховом канале (забрюшинно). В этих случаях яички опускаются в мошонку позже.

*Придаток яичка* относительно крупный. Длина придатка яичка у новорожденного равна 20 мм, масса составляет 0,12 г. В период полового созревания рост придатка яичка ускоряется.

*Семявыносящий проток* у новорожденного мальчика очень тонкий. Мышца, поднимающая яичко, развита слабо. Поперечник семенного канатика у новорожденного равен 4,0—4,5 мм. До 14—15 лет семенной канатик и составляющие его образования растут медленно, а затем их рост ускоряется. Толщина семенного канатика у подростка 15 лет равна примерно 6 мм, поперечник семявыносящего протока — 1,6 мм.

*Семенные пузырьки* у новорожденного развиты слабо, длина пузырька равна 1 мм, полость очень маленькая. До 12—14 лет семенные пузырьки растут медленно, в подростковом возрасте (13—16 лет) их рост ускоряется, размеры и полость заметно возрастают. По мере увеличения возраста изменяется положение семенных пузырьков. У новорожденного они расположены высоко в связи с высоким положением мочевого пузыря, со всех сторон пузырьки покрыты брюшиной. К 2 годам пузырьки опускаются и оказываются лежащими забрюшинно. Брюшина прилежит только к их верхушкам.

*Предстательная железа* у новорожденного и в грудном возрасте шаровидная, так как правая и левая доли еще не выражены. Расположена железа высоко, на ощупь мягкая, железистая, паренхима не сформирована. Ускоренный рост железы отмечается после 10 лет. К подростковому возрасту железа приобретает форму, характерную для железы взрослого человека. Железистая паренхима предстательной железы развивается также в подростковом возрасте, формируются предстательные протоки, и железа приобретает плотную консистенцию. Масса предстательной железы у новорожденного равна 0,82 г, в 1—3 года — 1,5 г, в период второго детства (8—12 лет) — 1,9 г, в подростковом возрасте (13—16 лет) — 8,8 г.

*Длина полового члена* у новорожденного равна 2,0—2,5 см, крайняя плоть длинная, полностью закрывает головку полового члена. До полового созревания половой член растет медленно, затем рост его ускоряется. *Мужской мочеиспускательный канал* у новорожденного относительно длиннее (5—6 см), чем в другие возрастные

периоды, из-за высокого его начала. Быстрый рост мочеиспускательного канала наблюдается в период полового созревания.

*Мошонка* у новорожденного имеет небольшие размеры. Интенсивно она растет в период полового созревания.

**Вопросы для повторения и самоконтроля:**

1. Перечислите (последовательно) пути передвижения мужских половых клеток (сперматозоидов) от места их образования до мочеиспускательного канала.

2. Назовите места расположения предстательной железы и бульбоуретральных желез. Опишите их взаимоотношения с мочеиспускательным каналом.

3. Опишите особенности строения пещеристых и губчатого тел мужского полового члена.

## **Женские половые органы**

Женские половые органы подразделяют на внутренние и наружные. К внутренним женским половым органам относятся яичники, маточные трубы, матка и влагалище, расположенные в полости малого таза. К числу наружных половых органов принадлежат преддверие влагалища, большие и малые половые губы, клитор (рис. 67).

### **Внутренние женские половые органы**

**Яичник** является парным органом овоидной формы. Яичник, как и яичко у мужчин, выполняет две функции: внешнесекреторную и внутрисекреторную. Как у железы внешней секреции, в яичнике образуются яйцеклетки. Внутрисекреторная функция заключается в образовании и выделении в кровь женских половых гормонов. Яичник располагается в малом тазу возле боковой стенки малого таза, под свободным концом маточной трубы.

У яичника различают верхний *трубный конец*, обращенный к маточной трубе, и нижний, *маточный конец*, соединенный с маткой посредством *собственной связи яичника*. Верхний край яичника прикреплен к его брюжейке (брюшине). Это место является *воротами яичника*. Через верхний край в яичник входят его сосуды и нервы. Яичник покрыт однослойным кубическим (зародышевым) эпителием, под которым лежит соединительнотканная (белочная) оболочка. Под белочной оболочкой располагается *корко-*

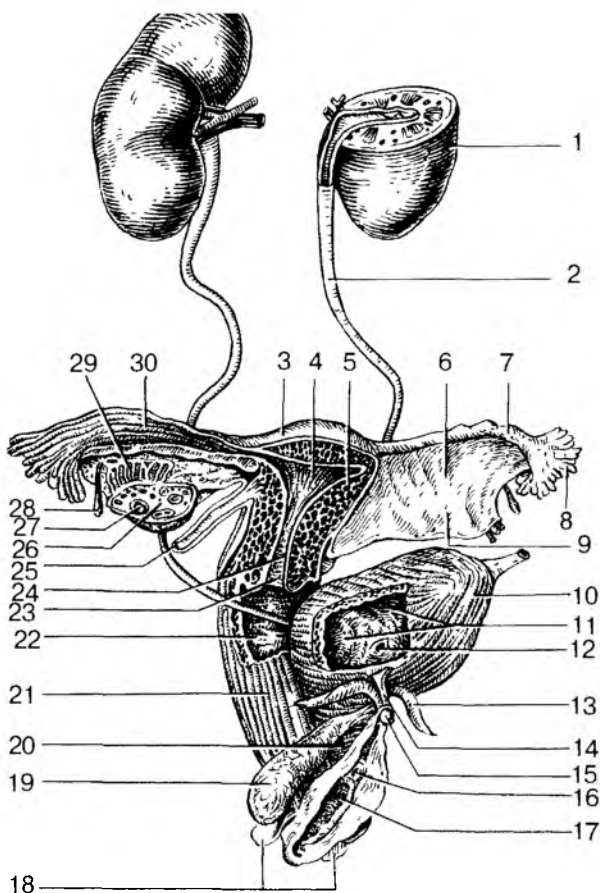


Рис. 67. Мочеполовой аппарат женщины:

1 — почка; 2 — мочеточник; 3 — дно матки; 4 — полость матки; 5 — тело матки; 6 — брыжейка маточной трубы; 7 — ампула маточной трубы; 8 — бахромки трубы; 9 — брыжейка матки (широкая связка матки); 10 — мочевого пузыря; 11 — слизистая оболочка мочевого пузыря; 12 — устье мочеточника; 13 — ножка клитора; 14 — тело клитора; 15 — головка клитора; 16 — наружное отверстие мочеиспускательного канала (уретры); 17 — отверстие влагалища; 18 — большая железа преддверия (бартолинова железа); 19 — луковица преддверия; 20 — женский мочеиспускательный канал (женская уретра); 21 — влагалище; 22 — влагалищные складки; 23 — отверстие матки; 24 — канал шейки матки; 25 — круглая связка матки; 26 — яичник; 27 — фолликул яичника; 28 — везикулярный привесок; 29 — придаток яичника; 30 — трубные складки

вое вещество яичника, состоящее из соединительной ткани, в которой находятся многочисленные молодые, растущие фолликулы (первичные), созревающие (вторичные), а также подвергающиеся обратному развитию (атретические тела) (рис. 68). В яичнике взрослой женщины присутствуют в определенное время желтые тела: менструальное (циклическое) или желтое тело беременности.

Мозговое вещество яичника образовано соединительной тканью, в которой располагаются внутриорганные сосуды и нервы яичника. Каждый растущий фолликул содержит незрелую яйцеклетку, которая окружена слоем так называемых фолликулярных клеток, которые вырабатывают и секретируют женские половые гормоны — эстрогены. Фолликул, достигший своего максимального развития, заполнен фолликулярной жидкостью. Такой созревший фолликул называют

пузырчатым фолликулом (графовым пузырьком). Такой фолликул располагается непосредственно под белочной оболочкой яичника, которая в этом месте истончается. При овуляции (выходе яйцеклетки из яичника) истонченная белочная оболочка прорывается, фолликул лопается, и яйцеклетка выходит в брюшинную полость. Из брюшинной полости яйцеклетка поступает в находящееся рядом брюшинное отверстие маточной трубы. По маточной трубе яйцеклетка продвигается в сторону полости матки. Если в маточной трубе яйцеклетка встречается со сперматозоидом, то происходит ее оплодотворение. Оплодотворенная яйцеклетка по маточной трубе продвигается в полость матки, где она внедряется (имплантируется) в слизистую оболочку (рис. 69).

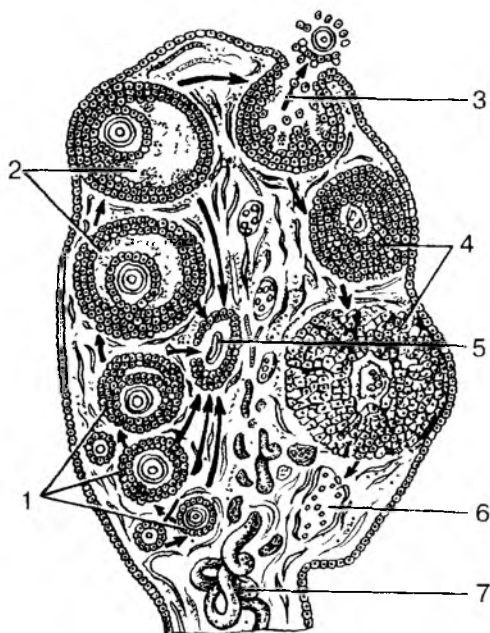


Рис. 68. Развитие фолликулов яичника. Овуляция, образование желтого тела: 1 — первичные (растущие) фолликулы; 2 — зрелые (пузырчатые) фолликулы (графовы пузырьки); 3 — овуляция; 4 — желтое тело; 5 — атретическое тело; 6 — рубец на месте желтого тела; 7 — кровеносные сосуды

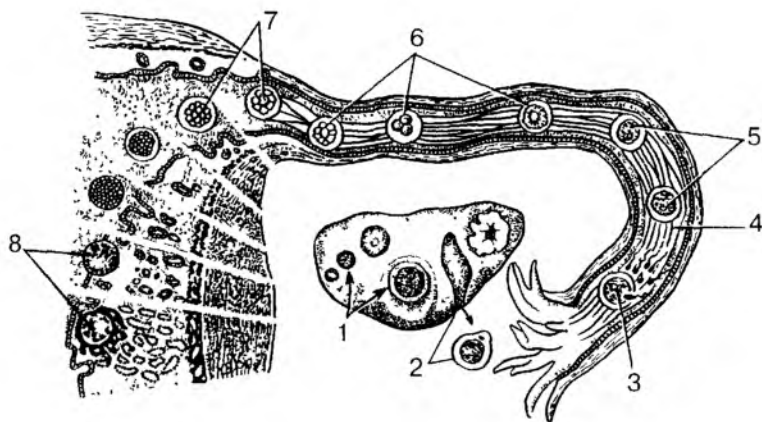


Рис. 69. Пути яйцеклетки по маточной трубе и имплантация зародыша в миометрий (по А. Хэму и Д. Кормаку, 1982):  
 1 — созревание фолликулов в яичнике; 2 — овуляция; 3 — проникновение сперматозоида в яйцеклетку; 4 — маточная труба; 5 — образование зиготы; 6 — дробление зиготы; 7 — поступление зародыша из просвета маточной трубы в полость матки; 8 — имплантация зародыша в слизистую оболочку матки

**Придатки яичника.** Возле каждого яичника располагаются рудиментарные образования — придатки яичника, представляющие собой остатки канальцев первичной (эмбриональной) почки и ее протока.

*Придаток яичника (надъяичник)* находится между листками брюшины выше и латеральнее яичника. Он состоит из нескольких продольных и поперечных коротких канальцев.

*Околяяичник*, имеющий форму нескольких коротких узких канальцев, расположен возле трубного конца яичника.

*Везикулярные привески (стебельчатые гидатиды)* в виде мелких пузырьков находятся латеральнее яичника, чуть ниже воронки маточной трубы.

**Матка** — это непарный, полый, толстостенный орган грушевидной формы, в полости которой развивается и вынашивается зародыш (плод). Расположена матка в малом тазу между мочевым пузырем спереди и прямой кишкой сзади. У матки выделяют *дно*, *тело* и *шейку*. Расширенное дно обращено кверху, от него в стороны отходят маточные трубы. Книзу ото дна находится уплощенное



тело, а еще ниже — более узкая и удлиненная шейка матки. Нижнюю (влагалищную) часть шейки охватывает верхняя часть влагалища, в которое открывается *отверстие матки*. Тело матки по отношению к ее шейке наклонено кпереди (*антефлексию*). В результате между шейкой и телом матки образуется открытый кпереди тупой угол. Вся матка наклонена вперед (*антеверзию*). В то же время положение матки в полости малого таза зависит от наполнения соседних органов — мочевого пузыря и прямой кишки.

В узкую треугольной формы *полость матки* сверху с боков открываются *отверстия маточных труб*. Внизу полость матки через канал ее шейки сообщается с влагалищем. У нерожавших женщин отверстие матки круглое, у рожавших имеет вид поперечной щели.

У стенки матки выделяют три слоя: слизистую, мышечную и серозную оболочки. *Слизистая оболочка (эндометрий)* покрыта однослойным цилиндрическим эпителием. В ее собственной пластинке располагаются многочисленные трубчатые *маточные железы*, пронизывающие всю толщину слизистой оболочки. У слизистой оболочки различают два слоя: толстый поверхностный, функциональный и глубокий — базальный. Функциональный слой отторгается во время менструации. Базальный слой является источником восстановления (регенерации) функционального слоя после его отторжения. Подслизистая основа у матки отсутствует, поэтому слизистая оболочка сращена с лежащей под ней мышечной оболочкой.

*Мышечная оболочка матки (миометрий)* состоит из трех слоев: внутреннего и наружного косопродольных, а также среднего косо ориентированного циркулярного. Волокна продольных и поперечного слоев переплетаются между собой. Во время беременности гладкие мышечные клетки миометрия увеличиваются в размерах (гипертрофируются) в 5—10 раз в длину и в 3—4 раза в толщину. Поэтому к концу беременности масса матки достигает 1 кг. После родов происходит постепенное обратное развитие матки, в результате матка через 6—8 нед возвращается к обычным размерам.

*Наружная оболочка матки (периметрий)* образована серозной оболочкой — брюшиной. Брюшина покрывает матку сверху, спереди и сзади. Передний и задний листки брюшины по бокам сближаются и образуют состоящую из двух листков правую и левую *широкие связки матки*. Подойдя к стенкам малого таза, эти листки серозной оболочки продолжают в пристеночную (париетальную) брюшину. Между передним и задним листками широкой связки расположена *круглая связка матки* толщиной 3—5 мм. Эта связка берет начало на боковой поверхности матки чуть ниже устья маточной трубы. Затем эта связка следует латерально и вниз, прохо-

дит через паховый канал и направляется к лобку, где ее волокна вплетаются в подкожную клетчатку.

**Маточная (фаллопиева) труба** представляет собой парный, цилиндрической формы орган, отходящий от тела матки вправо и влево в верхней части широкой связки матки. Длина маточной трубы у половозрелой женщины 8—18 см, ширина просвета 2—4 мм. У трубы различают четыре части: *маточную*, которая проходит через стенку матки и открывается отверстием в ее полость; короткий *перешеек*, лежащий вблизи матки; длинную расширенную *ампулу* и *воронку*, открывающуюся широким отверстием в брюшинную полость возле яичника. Это отверстие ограничено *бахромками трубы*, одна из которых более длинная — это *яичниковая бахромка*. Слизистая оболочка маточной трубы образует многочисленные тонкие складки.

**Влагалище** представляет собой уплощенную в переднезаднем направлении трубку длиной 7—9 см, которая соединяет полость матки с наружными половыми органами женщины. *Наружное отверстие влагалища* открывается в его *преддверие*. У девственниц оно закрыто *девственной плевой*. Слизистая оболочка влагалища покрыта неороговевающим плоским эпителием и лишена желез. Клетки поверхностного слоя эпителия богаты гликогеном, который под влиянием ферментативных процессов распадается с образованием молочной кислоты. Это придает влагалищной слизи кислую противомикробную (бактерицидную) реакцию. Кнаружи от слизистой оболочки находятся мышечная оболочка и покрывающая ее снаружи адвентиция. Стенки влагалища сверху охватывают шейку матки, образуя вокруг нее узкий щелевидный *свод влагалища*, задняя часть которого более глубокая

## Наружные женские половые органы

Наружные женские половые органы включают женскую половую область и клитор. К женской половой области относят лобок, большие и малые половые губы и преддверие влагалища.

**Большие половые губы** представляют собой толстые кожные складки, ограничивающие с боков **половую щель**. Правая и левая большие половые губы соединяются с помощью *передней* и *задней спаек*. Кпереди и кверху от больших половых губ находится покрытый волосами **лобок**. Кожа в области лобка богата жировой тканью.

**Малые половые губы**, образованные тонкими продольными складками кожи, расположены в щели между большими половыми губами и ограничивают с боков преддверие влагалища. Перед-

ние концы малых половых губ направлены в сторону клитора, охватывают его, образуя его крайнюю плоть. Задние концы губ соединены *уздечкой*. В пространство между малыми половыми губами (**преддверие влагалища**) открываются протоки больших желез преддверия, а также наружное отверстие мочеиспускательного канала. **Луковица преддверия**, аналогичная непарному губчатому телу мужского полового члена, располагается по обе стороны от входа во влагалище.

**Большие железы преддверия** (аналогичные бульбоуретральным железам у мужчин), каждая размерами с горошину, располагаются в толще основания малых половых губ позади луковицы преддверия. Секрет этой парной железы увлажняет преддверие влагалища. **Малые железы преддверия** залегают в стенках преддверия влагалища, куда открываются протоки этих желез. Эти мелкие железы по своему строению и функции соответствуют уретральным железам мужчин.

**Клитор** (гомолог пещеристых тел мужского полового члена) состоит из *тела, головки и ножек*, прикрепляющихся к нижним ветвям лобковых костей. Клитор имеет плотную соединительнотканную белочную оболочку и покрыт многослойным плоским неороговевающим эпителием. Длина клитора составляет 2,5—3,5 см.

## Возрастные особенности женских половых органов

У новорожденной девочки *яичник* имеет цилиндрическую форму. В период второго детства (8—12 лет) форма яичника становится яйцевидной. Длина яичника у новорожденной девочки равна 1,5—3 см, ширина — 4—8 мм. В подростковом и юношеском возрасте длина яичника увеличивается до 5 см, ширина достигает 3 см, толщина — 1,5 см. Масса яичника у новорожденной равна 0,16 г, в период первого детства (4—7 лет) — 3,3 г и в юношеском возрасте — 6,03 г. У женщин после 45—55 лет масса яичников постепенно уменьшается. Поверхность яичников гладкая у новорожденных и в грудном возрасте. В подростковом возрасте на поверхности яичников появляются неровности, бугристости в связи с увеличением размеров созревающих фолликулов и образованием желтых тел. В ткани яичников в грудном возрасте появляются первичные фолликулы. В подростковом возрасте в корковом веществе яичников образуются вторичные (пузырчатые) фолликулы, которые на разрезах органа имеют вид полостей со светлым содержимым.

У новорожденных девочек яичники расположены над входом в таз и наклонены кпереди. К 3—5 годам яичники приобретают поперечное положение. К периоду первого детства (4—7 годам) яич-

ники опускаются в полость малого таза, где принимают то положение, которое свойственно им у взрослой женщины.

*Матка* у новорожденной девочки в грудном возрасте и в период раннего детства (до 3 лет) имеет цилиндрическую форму, уплощена в переднезаднем направлении. В период второго детства матка становится округлой, ее дно расширяется. В подростковом возрасте матка становится грушевидной. Эта форма сохраняется и у взрослой женщины. Длина матки у новорожденной девочки достигает 3,5 см ( $\frac{2}{3}$  длины составляет шейка). К 10 годам длина матки увеличивается до 5 см, в юношеском возрасте — до 5,5 см, а у взрослой женщины длина матки равна 6—8 см. В период второго детства (8—12 лет) длина тела и шейки матки почти одинакова. В подростковом возрасте длина тела матки увеличивается, а в юношеском возрасте достигает 5 см. Масса матки возрастает вначале медленно, а затем быстро. У новорожденной девочки масса матки равна 3—6 г, в подростковом возрасте (12—15 лет) примерно 16,5 г, а в юношеском возрасте (16—20 лет) — 20—25 г. Максимальную массу (45—80 г) матка имеет в возрасте 30—40 лет, а после 55 лет ее масса постепенно уменьшается.

Канал шейки матки у новорожденной девочки широкий, обычно содержит слизистую пробку. Слизистая оболочка матки образует разветвленные складки, которые к 6—7 годам сглаживаются. Маточные железы немногочисленны. По мере увеличения возраста девочки количество желез увеличивается, строение их усложняется. К периоду полового созревания железы становятся разветвленными. Мышечная оболочка матки, слабо развитая у новорожденной девочки, утолщается в процессе роста матки, особенно после 5—6 лет.

У новорожденных девочек матка расположена высоко, выступает над лобковым симфизом и наклонена кпереди. Шейка матки направлена книзу и кзади. Связки матки слабые, в связи с чем она легко смещается в стороны. По мере увеличения размеров таза и в связи с опусканием расположенных в нем органов матка постепенно смещается вниз и занимает в подростковом возрасте положение, как у половозрелой женщины. В пожилом и старческом возрасте в связи с уменьшением жировой ткани в полости малого таза подвижность матки увеличивается.

*Маточные трубы* у новорожденной девочки изогнутые и не соприкасаются с яичниками. В период полового созревания (подростковый возраст) в связи с ростом матки, ее широких связок и увеличением полости малого таза маточные трубы теряют извилистость, опускаются книзу, приближаются к яичникам. Длина маточной трубы у новорожденной девочки равна примерно 3,5 см, в период полового созревания ее длина быстро увеличива-

ется. У пожилых женщин стенки маточной трубы резко истончаются за счет атрофии мышечной оболочки. Складки слизистой оболочки сглаживаются.

*Влагалище* новорожденной девочки короткое (2,5—3,5 см), дугообразно изогнуто, передняя стенка короче задней. Нижний отдел влагалища обращен кпереди. В результате продольная ось влагалища с осью матки образует тупой угол, открытый кпереди. Отверстие влагалища узкое. До 10 лет влагалище изменяется мало, быстро растет в подростковом возрасте.

У новорожденной девочки *лобок* выпуклый, *большие половые губы* рыхлые, как бы отечные. *Малые половые губы* прикрыты большими половыми губами не полностью. *Преддверие влагалища* глубокое, особенно в передней его части, где находится наружное отверстие мочеиспускательного канала. Преддверие влагалища задней трети ограничено большими половыми губами, а в передних отделах малыми. *Девственная плева* плотная. *Железы преддверия* у новорожденной девочки развиты слабо.

Вопросы для повторения и самоконтроля:

1. Назовите функции, которые выполняют яичники. Укажите, где яичники расположены.
2. Назовите части маточной трубы и матки. Какую функцию выполняют маточные трубы и матка в организме женщины?
3. Какие связки имеются у матки, где по отношению к матке они располагаются?
4. Укажите, выводные протоки каких желез открываются в преддверие влагалища. Где эти железы располагаются?

## **Половые клетки. Сперматогенез и овогенез**

**Мужские половые клетки** — сперматозоиды — являются подвижными клетками длиной около 70 мкм. У сперматозоида различают утолщенную, округлую головку и тонкий длинный хвост. Головка содержит ядро, впереди которого расположена структура, получившая название *акросома*. Акросома имеет набор ферментов, которые способны растворять оболочку яйцеклетки при оплодотворении. Хвост сперматозоида содержит сократительные элементы (пучки фибрилл), обеспечивающие движение сперматозоида. При прохождении по семявыносящим путям мужчины к сперматозоидам добавляются жидкие секреты половых желез — семенных пузырьков, предстательной и бульбоуретральных желез. В результате образуется жидкая среда — сперма, в которой нахо-

дятся сперматозоиды. Продолжительность жизни и оплодотворяющая способность сперматозоидов человека составляет от нескольких часов до двух суток.

**Женские половые клетки** — яйцеклетки — имеют округлую форму и большие размеры (до 150 мкм в диаметре). Каждая яйцеклетка содержит ядро и большое количество цитоплазмы, в которой помимо клеточных органелл имеются белково-липидные включения (желток), гликоген, необходимые для питания яйцеклетки. У человека в связи с тем, что зародыш развивается внутриутробно и питается за счет организма матери, отпала необходимость в создании больших запасов желтка в яйцеклетке. Поэтому в цитоплазме яйцеклетки женщины содержится очень малое количество желточных и углеводных включений. Свой запас питательных веществ яйцеклетка обычно расходует в течение 12—24 ч после овуляции. Если оплодотворение не наступило, яйцеклетка через это время погибает.

Яйцеклетка человека имеет две покрывающие ее оболочки. Кнутри находится *цитолемма*, которая является цитоплазматической мембраной яйцеклетки. Снаружи от цитолеммы располагается слой так называемых *фолликулярных клеток*, защищающих яйцеклетку и обладающих гормонообразующей функцией.

Фолликулярные клетки образуют и выделяют женские половые гормоны — эстрогены.

**Развитие половых клеток** происходит в половых железах. Сперматозоиды образуются в яичках мужчины, яйцеклетки — в яичниках женщины. Цикл развития сперматозоидов называется сперматогенезом. Цикл развития яйцеклетки — овогенезом (от лат. *sperma* — семя, *ovum* — яйцо, *genesis* — развитие).

Развитие половых клеток заканчивается готовностью их к оплодотворению (слиянию) и дальнейшему образованию зародыша. Подготовленность мужской и женской половых клеток к оплодотворению заключается не только в приобретении специфических особенностей строения. В процессе сперматогенеза и овогенеза происходят сложные преобразования предшественников и молодых половых клеток. В результате своеобразного клеточного деления — мейоза — в сперматозоидах и яйцеклетке наблюдается уменьшение (редукция) количества хромосом от двойного (диплоидного) до гаплоидного (одинарного) их набора. Вместо обычного для всех других клеток человека диплоидного набора в виде 46 хромосом в каждой клетке (сперматозоидах, яйцеклетке) имеется по одинарному набору — по 23 хромосомы.

**Сперматогенез.** Сперматозоиды образуются у человека в течение всего активного периода жизни мужчины. Продолжительность развития и формирования зрелых сперматозоидов из их предше-

стенников — *сперматогониев* составляет около 70—75 сут. Этот процесс происходит в стенках извитых семенных канальцев яичка. Вначале сперматогонии, общее число которых в одном яичке достигает 1 млрд, интенсивно размножаются, делятся митотическим путем. При этом увеличивается количество новых клеток — сперматогоний. В дальнейшем часть сперматогоний сохраняет способность к делению и поддерживает популяцию. Другие *сперматогонии* еще дважды делятся в форме мейоза. В результате из каждой такой сперматогонии, имеющей диплоидный — двойной набор ( $n = 46$ ) хромосом, образуется 4 *сперматиды*. Каждая из этих сперматид получила гаплоидный (одинарный) набор хромосом ( $n = 23$ ). Сперматиды постепенно превращаются в *сперматозоиды*. Этот сложный процесс характеризуется перестройкой структур в сперматиде, которые удлиняются и у которых формируются утолщенная головка и тонкий длинный хвостик. У верхушки головки сперматозоида образуется уплотненное тельце — акросома, содержащая ферменты, которые при встрече с женской половой клеткой (яйцеклеткой) разрушают ее оболочку. Это важно для проникновения сперматозоида внутрь яйцеклетки. При недоразвитии или отсутствии акросомы сперматозоид не способен проникнуть в яйцеклетку и оплодотворить ее.

Сформировавшиеся сперматозоиды выходят в просвет семенных канальцев яичка. Вместе с жидкостью, выделяемой стенками канальцев, сперматозоиды постепенно продвигаются в сторону придатка яичка, который служит также резервуаром для сперматозоидов. Количество образующихся сперматозоидов огромно. В 1 мл спермы содержится до 100 млн сперматозоидов. Это подвижные клетки, скорость их продвижения по канальцам яичка составляет около 3,5 мм в минуту. В женских половых путях сперматозоиды сохраняют жизнеспособность в течение 1—2 сут. Они движутся в сторону яйцеклетки, что обусловлено хемотаксисом.

**Овогенез.** Яйцеклетки, в отличие от мужских половых клеток, размножаются, увеличиваются в количестве у зародышей, плодов женского пола, т. е. когда плод находится еще в утробе матери. При этом образуются так называемые *примордиальные фолликулы*, располагающиеся в глубоких слоях коркового вещества яичника. Каждый такой примордиальный фолликул содержит женскую половую клетку — *овогонию*, окруженную одним слоем фолликулярных клеток. Овогонии многократно митотически делятся, превращаясь в *овоциты первого порядка (первичные овоциты)*, которые сохраняются в яичнике девочки вплоть до ее полового созревания. К началу полового созревания в яичниках имеется около 300 тыс. первичных овоцитов. Первичные овоциты, диаметром около 30 мкм каждый, вместе с окружающими его двумя

слоями клеток фолликулярного эпителия образуют *первичные фолликулы*.

У девушек в период полового созревания и у половозрелых женщин большинство первичных овоцитов погибает. В течение жизни женщины созревают только 400—500 яйцеклеток.

В процессе созревания первичный овоцит проходит стадии мейоза. В результате мейотического деления образуются *вторичный овоцит*, имеющий уже одинарный (гаплоидный) набор хромосом ( $n=23$ ), и маленькое, так называемое полярное тельце с таким же ( $n=23$ ) набором хромосом. При этом первичные фолликулы превращаются во *вторичные фолликулы*. Внутри таких фолликулов накапливается жидкость, а вокруг каждого вторичного овоцита образуются две оболочки — *цитолемма* и *слой фолликулярных клеток*. Таким образом, вторичный фолликул превращается в *пузырчатый (третичный) фолликул*, заполненный фолликулярной жидкостью.

Диаметр зрелого пузырьчатого фолликула достигает 1 см. У половозрелой женщины одновременно созревает 1 или, реже, 2 фолликула. Остальные растущие в это время фолликулы подвергаются обратному развитию — атрезии. На месте гибели таких недозревших и погибших фолликулов остаются структуры, получившие название *атретических тел*.

## Овуляция и менструальный цикл

**Созревший пузырьчатый (третичный) фолликул** (граафов пузырек) в одном или в другом яичнике приподнимает его покровный эпителий, разрывает его. При этом яйцеклетка (вторичный овоцит) выпадает в брюшинную полость возле брюшинного отверстия маточной трубы. Процесс разрыва пузырьчатого фолликула и выпадение из него яйцеклетки получил название **овуляции**. На месте лопнувшего фолликула из его фолликулярных клеток образуется *желтое тело*, которое служит временной железой внутренней секреции. Гормон желтого тела (прогестерон) задерживает следующую овуляцию. Под влиянием прогестерона (гормона желтого тела) утолщается слизистая оболочка матки, которая подготавливается к восприятию оплодотворенной яйцеклетки. Если оплодотворение яйцеклетки не происходит, желтое тело (менструальное) через 12—14 дней подвергается обратному развитию, его гормонообразовательная функция прекращается. В связи с этим слизистая оболочка матки отторгается, рвутся ее кровеносные сосуды, наступает кровотечение, которое принято называть менструальным. Очередная менструация происходит в среднем через каждые 28



дней. Период от первого дня предыдущей менструации до первого дня следующей принято называть **менструальным** (овариально-менструальным) циклом (рис. 70). Продолжительность менструального цикла индивидуальная, может быть в пределах от 21 до 30 дней. Начинается менструация у девочек в период полового созревания (11—16 лет) и продолжается до 40—50 лет. Средняя продолжительность менструации 2—3 суток — это *менструальная фаза*. В следующую за ней *постменструальную фазу* под влиянием гормона эстрогена восстанавливается слизистая оболочка матки (эндометрий). Затем, с 14—15-го дня от начала менструации, с момента овуляции, наступает *предменструальная фаза*, в течение которой слизистая оболочка матки готовится принять оплодотворенную яйцеклетку.

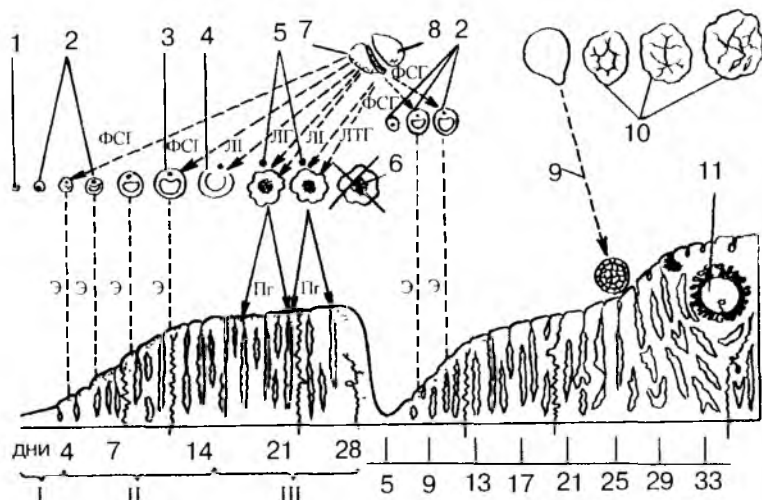


Рис. 70. Овариально-менструальный цикл:

I — менструальная, II — постменструальная, III — предменструальная фазы; 1 — примордиальный фолликул в яичнике; 2 — первичные (растущие) фолликулы; 3 — зрелый (граафов) фолликул; 4 — овуляция; 5 — желтое тело в стадии расцвета; 6 — обратное развитие желтого тела; 7 — передняя доля гипофиза; 8 — задняя доля гипофиза; 9 — оплодотворение; 10 — желтое тело беременности; 11 — имплантированный зародыш. Стрелками показано действие фоллитропина (ФСГ) на растущие фолликулы, лютропина (ЛГ) — на овуляцию и образование желтых тел, пролактина (ЛТГ) — на сформированное желтое тело, действие эстрогена (Э), стимулирующее рост эндометрия, на матку (постменструальная или пролиферативная фазы), прогестерона (Прг) — на эндометрий (предменструальная фаза)

Если яйцеклетка оплодотворяется и наступает беременность, то на месте лопнувшего пузырьчатого фолликула образуется крупное, до 5 см в диаметре, *желтое тело беременности*. Это желтое тело существует в течение 6 мес, выполняя важную эндокринную функцию, затем подвергается обратному развитию.

## Плацента

После оплодотворения (слияния женской и мужской половых клеток) возникает новый организм — **зародыш**, который в течение 9 мес (до самого рождения) развивается внутриутробно, находится в полости матки.

Связь развивающегося зародыша (плода) с организмом матери осуществляется посредством внезародышевого органа — **плаценты**. Через плаценту происходит снабжение зародыша питательными веществами и кислородом. Плацента также защищает зародыш от чужеродных веществ. В то же время через плаценту в организм зародыша могут проникать некоторые лекарственные препараты, алкоголь, никотин, наркотики, оказывающие на зародыш вредные, даже губительные воздействия.

Плацента имеет форму диска диаметром около 20 см и толщиной около 5 см, прикрепленного к стенке полости матки. Плацента образуется за счет разрастающегося *трофобласта*, который превращается в *ворсинчатый (ветвистый) хорион*. Это *зародышевая*, или *плодная часть плаценты*. За счет утолщенной слизистой оболочки матки — эндометрия формируется *материнская, маточная часть плаценты*. В плаценте материнская кровь и кровь зародыша (плода) протекают по разным сосудам и не смешиваются. Материнская кровь омывает ворсинки хориона снаружи, а в толще этих ворсинок разветвляются кровеносные сосуды зародыша (рис. 71, см. цв. вкл.).

Общая поверхность всех ворсинок хориона достигает 7 м<sup>2</sup>. Между кровью матери и зародыша находится так называемый *гемохориальный барьер*, образованный эндотелием сосудов матери и зародыша (плода), а также разделяющими эти сосуды тканями ворсинок хориона. Гемохориальный барьер выполняет очень важные функции. Через него происходит газообмен между кровью матери и плода, транспортируются питательные вещества от матери к плоду, а продукты обмена веществ — в противоположном направлении. Гемохориальный барьер выполняет также защитные функции.

Связь плаценты с организмом зародыша (плода) происходит с помощью **пупочного канатика**, в котором проходят кровеносные сосуды плода. Это две пупочные артерии, несущие венозную кровь

от плода к плаценте, и одна пупочная вена, по которой обогащенная кислородом и питательными веществами артериальная кровь направляется от плаценты в организм плода. Кровеносные сосуды окружены обладающей упругостью слизистой (студенистой) тканью, которая защищает сосуды, предохраняет их от сдавления.

Несмотря на достаточно хорошую защищенность, зародыш, плод весьма уязвим в период развития. Во время внутриутробной жизни зародыша (плода) имеются так называемые критические периоды, когда повышена чувствительность развивающегося организма к воздействиям факторов различной природы (алкоголю, никотину, рентгеновскому облучению и другим факторам, даже к лекарственным препаратам). Такими наиболее опасными периодами являются время развития половых клеток (овогенез и сперматогенез), момент слияния половых клеток — оплодотворение, имплантация зародыша (6—7-е сутки эмбриогенеза), время усиленного роста и развития головного мозга (15—20-я недели беременности), момент рождения ребенка.

#### Вопросы для повторения и самоконтроля:

1. Опишите строение сперматозоида и яйцеклетки.
2. Укажите, в каких органах и какими способами развиваются мужские и женские половые клетки.
3. На каких этапах развития мужских и женских половых клеток в них появляется одинарный (гаплоидный) набор хромосом?
4. Какой процесс в организме женщины называют менструальным циклом? В чем он заключается, из каких фаз состоит?
5. Опишите, из каких структур образуется плацента и какие функции она выполняет.

# ОРГАНЫ КРОВЕТВОРЕНИЯ И ИММУННОЙ СИСТЕМЫ. ЛИМФАТИЧЕСКАЯ СИСТЕМА

Органы кроветворения и иммунной системы тесно связаны между собой общностью происхождения, строения и функции. Родоначальником всех видов клеток крови и иммунной (лимфоидной) системы являются стволовые клетки костного мозга, обладающие способностью к многократному (до 100 раз) делению. В костном мозге в его кроветворящей, гемоцитопоэтической (миелоидной) ткани из стволовых клеток образуются клетки-предшественники, из которых происходят (путем деления и дифференцировки по трем направлениям) поступающие в итоге в кровь ее форменные элементы: эритроциты, лейкоциты, тромбоциты. Из таких же стволовых клеток в самом костном мозге и тимусе образуются лимфоциты.

**Иммунная система** объединяет органы и ткани, обеспечивающие защиту организма от генетически чужеродных клеток или веществ, поступающих извне или образующихся в организме. В органах иммунной системы образуются иммунокомпетентные клетки — лимфоциты, которые включаются в иммунный процесс. Лимфоциты распознают и уничтожают проникшие в организм или образовавшиеся в нем клетки и другие чужеродные вещества. При попадании в организм чужеродных веществ — *антигенов* в нем образуются нейтрализующие их защитные вещества — *антитела* (сложные белки, иммуноглобулины).

К органам иммунной системы, которые называют также лимфоидными органами, относятся все органы, которые участвуют в образовании клеток (лимфоцитов, плазматических клеток), осуществляющих защитные функции организма. Построены иммунные органы из лимфоидной ткани, которая представляет собой сеть соединительнотканых ретикулярных волокон и расположенных в ее петлях молодых и зрелых лимфоцитов, плазматических

клеток (плазмобластов, плазмоцитов) и других клеточных элементов.

К органам иммунной системы относятся: костный мозг, тимус, скопления лимфоидной ткани, расположенные в слизистой оболочке трубчатых органов пищеварительной, дыхательной систем и мочеполового аппарата (миндалины, лимфоидные бляшки тонкой кишки, одиночные лимфоидные узелки), а также селезенка и лимфатические узлы. Костный мозг, тимус, в которых из стволовых клеток костного мозга образуются лимфоциты, относятся к *центральным органам иммунной системы*. Остальные являются периферическими органами иммуногенеза (рис. 72).

Стволовые клетки, поступающие из костного мозга в кровь, заселяют тимус, где из них путем сложной дифференцировки образуются Т-лимфоциты (тимусзависимые). В самом костном мозге из стволовых клеток развиваются В-лимфоциты (бурсозависимые, не зависящие от тимуса). Обе эти популяции лимфоцитов (Т- и В-лимфоциты) из тимуса и костного мозга с током крови поступают в периферические органы иммунной системы. Т-лимфоциты обеспечивают осуществление в основном клеточного иммунитета. Производные В-лимфоцитов — плазматические клетки — синтезируют антитела (иммуноглобулины) и выделяют их в кровь, в секреты желез, эти антитела вступают в соединение с соответствующими чужеродными веществами — антигенами и нейтрализуют их (гуморальный иммунитет).

Т-лимфоциты заселяют так называемые тимусзависимые зоны лимфатических узлов (паракортикальную зону), селезенки (лимфоидные периартериальные муфты). В-лимфоциты, являющиеся предшественниками антителообразующих плазматических клеток и лимфоцитов с повышенной активностью, поступают в бурсозависимые зоны лимфатических узлов (лимфоидные узелки, мякотные тяжи) и селезенки (лимфоидные узелки, кроме их париеальной зоны). Функционирующие совместно, Т- и В-лимфоциты, при участии макрофагов, выполняют функции генетического контроля, распознают и уничтожают чужеродные вещества (микроорганизмы, продукты их жизнедеятельности), погибшие собственные клетки, ставшие опасными для организма.

Т- и В-лимфоциты в световом микроскопе отличить одни от других невозможно. В сканирующем электронном микроскопе видно, что В-лимфоциты на своей поверхности имеют ультрамикроскопической величины цитоплазматические выросты — микроворсинки, несущие рецепторы (чувствительные аппараты), распознающие чужеродные вещества — антигены, вызывающие в организме иммунные реакции — образование антител клетками лимфоидной ткани. На поверхности Т-лимфоцитов таких микро-

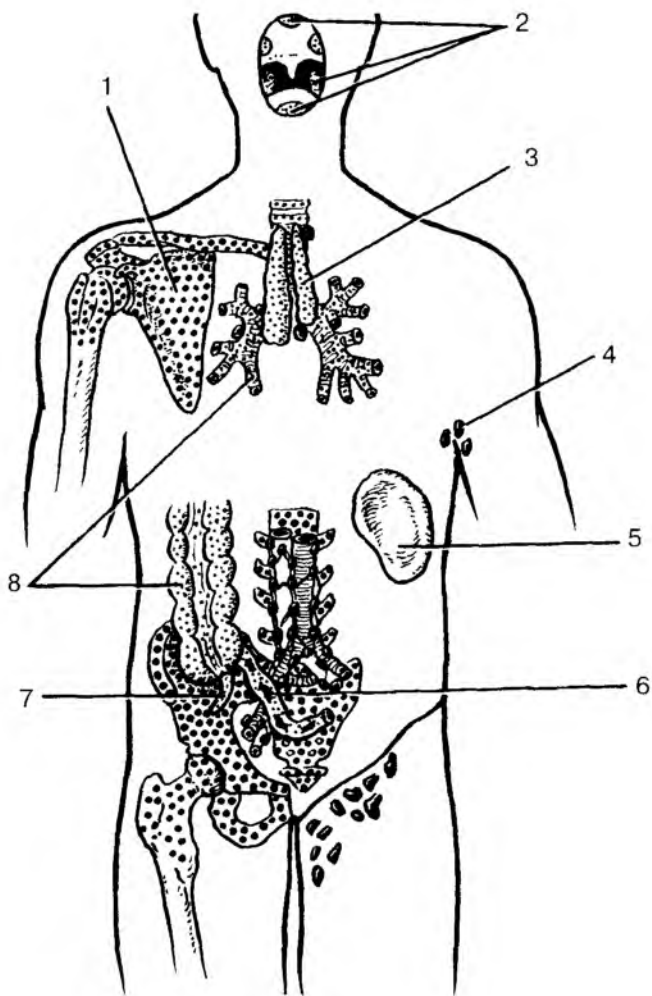


Рис. 72. Расположение центральных и периферических органов иммунной системы:

1 — костный мозг; 2 — миндалины лимфоидного глоточного кольца; 3 тимус; 4 — лимфатические узлы (подмышечные); 5 — селезенка; 6 — лимфоидная (пейерова) бляшка; 7 — аппендикс; 8 — лимфоидные узел

ворсинок или вообще нет, или их очень мало. Из органов иммунной системы, где лимфоциты образуются, они поступают в кровь, в ткани тела, вновь возвращаются в органы иммунной системы, т.е. рециркулируют. При этом считают, что в костный мозг и тимус лимфоциты повторно не попадают.

Общая масса лимфоцитов в теле взрослого человека равна примерно 1300—1500 г ( $6 \cdot 10^{12}$  клеток) — около 2,5% всей массы тела. У новорожденного общая масса лимфоцитов в среднем составляет 150 г (около 4,3% всей массы тела). Затем количество лимфоцитов быстро нарастает, так что у ребенка от 6 мес и до 6 лет их масса равна уже 650 г. К 15 годам она увеличивается до 1250 г.

Центральные органы иммунной системы расположены в местах, хорошо защищенных от внешних воздействий. Костный мозг находится в костномозговых полостях, тимус — в грудной полости, позади широкой и прочной грудины. В центральных органах иммунной системы лимфоидная ткань находится в своеобразной среде микроокружения. В костном мозге островки лимфоидной ткани располагаются между скоплениями миелоидной ткани. В тимусе клетки лимфоидного ряда соседствуют с эпителиальными клетками (эпителиоретикулоцитами).

**Периферические органы иммунной системы** располагаются на путях возможного внедрения в организм чужеродных веществ или на путях следования таких веществ, образовавшихся в самом организме. Миндалины, образующие глоточное лимфоидное кольцо (Пирогова—Вальдейера), окружают вход в глотку из полости рта и полости носа. В слизистой оболочке органов пищеварения, дыхательных и мочевыводящих путей располагаются многочисленные разрозненные лимфоциты и плазматические клетки, а также скопления лимфоидной ткани — лимфоидные узелки. В стенках толстой и тонкой кишок с их разными средами микрофлоры (по обе стороны подвздошно-слепокишечной заслонки) находятся довольно крупные скопления лимфоидной ткани. В стенках тонкой кишки это крупные лимфоидные бляшки (пейеровы) и большое количество одиночных лимфоидных узелков. По другую сторону от подвздошно-слепокишечной заслонки находятся слепая кишка и червеобразный отросток (аппендикс) с их многочисленными лимфоидными узелками.

Лимфатические узлы лежат на путях тока лимфы от органов и тканей, в том числе и от покровов человеческого тела — кожи и слизистых оболочек.

Селезенка, лежащая на пути тока крови из артериальной системы в венозную, является единственным органом, контролирующим кровь. В этом органе функции распознавания и утилизации вышедших из строя эритроцитов выполняют скопления лимфо-

цитов вокруг мелких артерий — периартериальные лимфоидные муфты, лимфоидные узелки и эллипсоиды.

В периферических органах иммунной системы лимфоидная ткань имеет различное строение и расположение, что зависит от присутствия в этих органах или на их поверхности чужеродных веществ (антигенов). Там, где нет постоянного или длительного воздействия чужеродных веществ, лимфоциты располагаются разрозненно, на некотором расстоянии друг от друга, и не образуют четко отграниченных клеточных сплетений. Такое положение лимфоцитов получило название *диффузной лимфоидной ткани* (например, в слизистой оболочке трахеи, бронхов, пищевода, в брюшине и других органах).

При наличии в органах, организме чужеродных веществ, особенно попавших из внешней среды, лимфоциты собираются в более или менее крупные скопления — лимфоидные узелки диаметром 0,5—1 мм. В лимфоидных узелках лимфоциты довольно плотно прилежат друг к другу. При наличии постоянных и сильных антигенных воздействий в центре таких лимфоидных узелков наблюдается размножение, образование новых молодых лимфоцитов. Центральная часть лимфоидного узелка в этих случаях получила название центра размножения (герминативного центра), а сами узелки называются лимфоидными узелками с центром размножения. Центры размножения, являющиеся одним из мест образования лимфоцитов, содержат в значительном количестве молодые лимфоциты (лимфобласты), а также митотически делящиеся клетки. Такие узелки всегда имеются в миндалинах глоточного лимфоидного кольца, в стенках желудка, толстой и тонкой кишок, у аппендикса, в лимфатических узлах и в селезенке, которые всегда находятся в условиях воздействия чужеродных веществ — пищи, собственных погибших клеток, микроорганизмов и других опасных для организма тканевых элементов.

Следует отметить, что к моменту рождения все органы иммунной системы уже практически сформированы и способны выполнять функции иммунной защиты организма. Так, красный костный мозг, содержащий стволовые клетки, миелоидную и лимфоидную ткани, к моменту рождения занимает все костномозговые полости. Тимус у новорожденного имеет такую же относительную массу, как у детей и подростков, и составляет 0,3 % массы тела. Наличие у новорожденных в периферических органах иммунной системы — в небных миндалинах, аппендиксе — лимфоидных узелков также является признаком зрелости органов иммуногенеза.

Все органы иммунной системы достигают своего максимального развития в детском возрасте и у подростков (масса, разме-



ры, число лимфоидных узелков, наличие в них центров размножения). Начиная с подросткового, юношеского и даже детского возраста как в центральных, так и в периферических органах иммунной системы постепенно уменьшается количество лимфоидных узелков, в них исчезают центры размножения, уменьшается количество лимфоидной ткани. На месте лимфоидной ткани появляется жировая ткань, которая замещает лимфоидную паренхиму. В этих органах по мере увеличения возраста человека разрастается соединительная, жировая ткань.

## ЦЕНТРАЛЬНЫЕ ОРГАНЫ ИММУННОЙ СИСТЕМЫ

### Костный мозг

**Костный мозг** — это орган кроветворения и центральный орган иммунной системы. Выделяют красный костный мозг, который у взрослого человека располагается в ячейках губчатого вещества плоских и коротких костей, в эпифизах длинных (трубчатых) костей, и желтый костный мозг, заполняющий костномозговые полости диафизов длинных (трубчатых) костей. Общая масса костного мозга у взрослого человека равна примерно 2,5—3 кг (4,5—4,7 % массы тела). Около половины его составляет красный костный мозг, остальное — желтый.

**Красный** костный мозг имеет темно-красный цвет, полужидкую консистенцию. Он состоит из сетей соединительнотканых (ретикулярных) волокон, в петлях которых располагаются различной зрелости клетки крови и иммунной системы — эритроциты, различные лейкоциты, В-лимфоциты.

Красный костный мозг располагается вокруг артериол в виде тяжей цилиндрической формы, клеточных островков. Тяжи отделены друг от друга широкими кровеносными капиллярами — синусоидами. Созревшие клетки крови (эритроциты, лейкоциты) и В-лимфоциты, образовавшиеся из стволовых клеток в костном мозге, проникают в просветы синусоидов (в кровь) между эндотелиоцитами и через щелевидные отверстия — поры, образующиеся в цитоплазме эндотелиальных клеток только в момент прохождения клеток. Незрелые клетки попадают в кровь только при некоторых заболеваниях (костного мозга или крови).

**Желтый** костный мозг представлен в основном жировой тканью, которая заместила ретикулярную строму. Наличие желтого цвета жировых включений в переродившихся ретикулярных

клетках дало название этой части мозга. Кровообразующие элементы в желтом костном мозге отсутствуют. Однако при больших кровопотерях на месте желтого костного мозга может появиться красный костный мозг.

**Возрастные особенности костного мозга.** У новорожденного красный костный мозг занимает все костномозговые полости. Отдельные жировые клетки в красном костном мозге впервые появляются после рождения (1—6 мес). После 4—5 лет красный костный мозг в диафизах трубчатых костей постепенно начинает замещаться желтым костным мозгом. К 20—25 годам желтый костный мозг полностью заполняет костномозговые полости диафизов трубчатых костей. Что касается костномозговых полостей плоских костей, то в них жировые клетки составляют до 50 % объема костного мозга. В старческом возрасте желтый костный мозг может приобретать слизеподобную консистенцию (желатиновый костный мозг).

## Тимус

**Тимус**, как и костный мозг, является центральным органом иммунной системы, в котором из стволовых клеток, поступивших из костного мозга с кровью, созревают и дифференцируются Т-лимфоциты, ответственные за реакции в основном клеточного иммунитета.

Тимус располагается позади рукоятки и верхней части тела грудины между правой и левой средостенной плеврой. Он состоит из двух вытянутых в длину асимметричных по величине долей — правой и левой, сросшихся друг с другом в их средней части или тесно соприкасающихся на уровне их середины. Нижняя расширенная и закругленная часть тимуса находится на уровне хрящей четвертых ребер. Каждая доля обычно конусовидной формы. Более узкой вершиной обе доли направлены вверх и выходят в область шеи в виде двузубой вилки. Поэтому тимус раньше называли вилочковой железой.

Тимус покрыт тонкой соединительнотканной капсулой, от которой вглубь органа отходят междольковые перегородки, разделяющие тимус на дольки, размеры которых колеблются от 1 до 10 мм. Паренхима тимуса состоит из более темного, расположенного по периферии долек *коркового вещества*, и более светлого, *мозгового*, занимающего центральную часть долек.

Строма тимуса представлена сетью ретикулярных клеток и ретикулярных волокон, а также эпителиальными клетками звездчатой формы — *эпителиоретикулоцитами*, соединяющимися между собой с помощью отростков. В петлях этой сети находятся *лимфо-*

*циты тимуса (timoциты)*, а также небольшое количество плазматических клеток, макрофагов, лейкоцитов. В корковом веществе лимфоциты лежат более плотно, чем в мозговом. Поэтому на окрашенных препаратах корковое вещество выглядит более компактным, более темным.

В мозговом веществе тимуса имеются крупные, многоотростчатые, эпителиальные клетки (эпителиоретикулоциты). В мозговом веществе располагаются также слоистые *тимические тельца (тельца Гассала)*, образованные концентрически лежащими, измененными, сильно уплощенными эпителиальными клетками.

**Возрастные особенности тимуса.** Тимус достигает максимальных размеров у детей и подростков. У новорожденных тимус хорошо развит, его масса составляет 13 г, в 6,5 лет — 30 г, в 10—15 лет — 31 г. Верхняя граница тимуса у новорожденных располагается на 2—2,5 см выше рукоятки грудины. Правая доля тимуса лежит несколько выше левой: нижняя граница левой доли определяется на уровне 2—3-го реберного хряща, правой — на уровне 4—5-го реберного хряща. Корковый слой преобладает над мозговым. Большое количество тимических телец (Гассала) свидетельствует о зрелости ткани к моменту рождения. После 16 лет масса тимуса постепенно уменьшается, в 50—90 лет она равна 13,4 г. Лимфоидная ткань тимуса не исчезает полностью даже в старческом возрасте.

Наряду с перестройкой и уменьшением количества коркового и мозгового вещества в паренхиме тимуса рано появляется жировая ткань. Отдельные жировые клетки обнаруживаются в тимусе у детей в 2—3 года. В дальнейшем наблюдается разрастание соединительнотканной стромы в органе и увеличение количества жировой ткани. К 30—50 годам жизни жировая ткань замещает большую часть паренхимы органа.

Если у новорожденного соединительная ткань составляет только 7% массы тимуса, то у лиц старше 50 лет — до 90%.

## ПЕРИФЕРИЧЕСКИЕ ОРГАНЫ ИММУННОЙ СИСТЕМЫ

### Миндалины. Лимфоидные узелки

**Миндалины** — нёбная и трубная (парные), язычная и глоточная (непарные) образуют *лимфоидное глоточное кольцо* Пирогова—Вальдейера. Миндалины расположены в области зева, корня языка и носовой части глотки. Они представляют собой скопле-

ния лимфоидной ткани, содержащие лимфоидные узелки и диффузную лимфоидную ткань.

**Язычная миндалина** (непарная) залегает в собственной пластинке слизистой оболочки корня языка.

**Нёбная миндалина** (парная), неправильной овоидной формы, располагается в углублении между нёбно-язычной и нёбно-глочной дужками. На медиальной (свободной) поверхности миндалины имеется до 20 углублений слизистой оболочки — миндаликовые ямочки. Сама слизистая оболочка покрыта многослойным плоским неороговевающим эпителием, который инфильтрован лимфоцитами. В лимфоидной ткани миндалины располагаются лимфоидные узелки, наибольшее количество которых наблюдается в возрасте от 2 до 16 лет. Разрастание соединительной ткани в нёбной миндалине особенно интенсивно происходит после 25—30 лет наряду с уменьшением количества лимфоидной ткани. После 40 лет лимфоидные узелки в лимфоидной ткани нёбной миндалины встречаются редко.

**Глоточная миндалина** (непарная) располагается в области свода и отчасти задней стенки глотки между глоточными отверстиями правой и левой слуховых труб. В этом месте имеется 4—6 поперечно и косо ориентированных складок слизистой оболочки, внутри которых находится лимфоидная ткань глоточной миндалины. Глоточная миндалина достигает наибольших размеров в 8—20 лет, после 30 лет величина ее постепенно уменьшается.

**Трубная миндалина** (парная) находится в области трубного валика, ограничивающего сзади глоточное отверстие слуховой трубы. Миндалины представляют собой скопление лимфоидной ткани в собственной пластинке слизистой оболочки слуховой трубы, содержащей округлой формы единичные лимфоидные узелки. Трубная миндалина достигает наибольших размеров в возрасте 4—7 лет.

**Лимфоидные узелки.** В толще слизистой оболочки и подслизистой основы органов пищеварительной системы (глотки и пищевода, желудка, тонкой и толстой кишок, желчного пузыря), органов дыхания (гортани, трахеи, крупных бронхов), мочеполовых органов (мочеточников, мочевого пузыря, мочеиспускательного канала) имеются диффузно рассеянные лимфоциты и лимфоидные узелки. Лимфоидные узелки располагаются как сторожевые посты на протяжении всей длины указанных органов на различном расстоянии друг от друга (от 1 до 5 мм) и на различной глубине. Число узелков в слизистой оболочке довольно велико: у детей (в среднем) в стенках тонкой кишки более 5000 узелков, толстой кишки — более 7000.

**Одиночные лимфоидные узелки** имеют округлую или овоидную форму, размеры их обычно не превышают 1,5—2 мм (рис. 73, см. цв. вкл.). В детском и юношеском возрасте в узелках, как правило, имеется центр размножения. Каждый узелок окружен редкой сеточкой из тонких ретикулярных волокон. Отдельные волокна проникают внутрь узелков.

**Лимфоидные (пейеровы) бляшки** представляют собой скопления лимфоидной ткани, располагающиеся в стенках тонкой кишки. Состоят лимфоидные бляшки из плотно прилежащих друг к другу лимфоидных узелков и диффузной лимфоидной ткани. Число крупных бляшек длиной более 4 см у подростков (12—16 лет) равно 9—12, а мелких — варьирует от 122 до 316. Начиная с юношеского возраста количество всех лимфоидных бляшек уменьшается до 60—160 в пожилом и старческом возрасте. После 50—60 лет центры размножения в лимфоидных узелках бляшек встречаются редко, в 70 и более лет бляшки принимают вид диффузных скоплений лимфоидной ткани.

**Большой сальник**, являющийся производным дорсальной брыжейки желудка, содержит в своей толще большое количество лимфоидных узелков. На 1 см<sup>2</sup> площади большого сальника приходится до 50—60 лимфоидных узелков (в раннем детском возрасте), число которых, начиная с первого детства, постепенно убывает.

## Аппендикс

**Аппендикс** (червеобразный отросток) у детей и подростков в своих стенках содержит 450—550 лимфоидных узелков. Лимфоидные узелки аппендикса располагаются в слизистой оболочке и подслизистой основе на всем протяжении этого органа, от его основания (возле слепой кишки) до верхушки. Почти все лимфоидные узелки в эти возрастные периоды имеют центры размножения. Поперечные размеры одного узелка 0,2—1,2 мм. У людей старше 60 лет лимфоидные узелки в стенках аппендикса встречаются редко.

## Селезенка

**Селезенка** располагается в брюшной полости, в области левого подреберья, на уровне от IX до XI ребра. Масса селезенки у взрослого человека составляет у мужчин 192 г, у женщин — 153 г. Она имеет форму уплощенной и удлинненной полусферы. У селезенки выделяют две поверхности: диафрагмальную и висцеральную. На

висцеральной поверхности находятся ворота селезенки, через которые в орган входят селезеночная артерия и нервы, выходит вена.

Селезенка со всех сторон покрыта брюшиной, которая прочно сращена с ее фиброзной капсулой. От капсулы внутрь органа отходят соединительнотканые перекладки (трабекулы). Между трабекулами расположена паренхима селезенки — ее *пульпа*. Различают белую и красную пульпу. *Белая* пульпа представляет собой типичную лимфоидную ткань, из которой состоят периартериальные лимфоидные муфты, лимфоидные узелки и макрофагально-лимфоидные муфты (эллипсоиды) селезенки (рис. 74, см. цв. вкл.). *Лимфоидные узелки* имеют округлую форму и лежат, как правило, эксцентрично по отношению к артериям. В лимфоидных узелках с центром размножения имеются делящиеся клетки, молодые клетки лимфоидного ряда, макрофаги.

*Периартериальные лимфоидные муфты* окружают артериальные сосуды, располагающиеся в пульпе селезенки. Периартериальные лимфоидные муфты представляют собой периартериальную ретикулярную ткань, густо заполненную лимфоцитами. Там же имеются макрофаги.

*Макрофагально-лимфоидные муфты* представляют собой эллипсоидные артериолы, не имеющие мышечной оболочки (капилляры), окруженные двумя-тремя слоями клеток: ретикулярных, макрофагов, лимфоцитов.

*Красная пульпа* занимает примерно 75—78 % всей массы селезенки. В петлях ретикулярной ткани красной пульпы находятся лейкоциты, макрофаги, распадающиеся эритроциты и другие клетки. Образованные этими клетками селезеночные тяжи залегают между венозными синусами.

У новорожденных селезенка может быть овальной, треугольной или округлой формы, у нее выражена дольчатость. Масса селезенки у новорожденных равна 8 г (к 5 годам — 60 г). Располагается селезенка на уровне от VIII до X (высокое положение) или XII ребра (низкое положение). В период второго детства (8—12 лет) селезенка приобретает форму и положение такие же, как у взрослого человека.

## Лимфатические узлы

**Лимфатические узлы** служат биологическими фильтрами на путях оттока лимфы от органов и тканей к лимфатическим протокам и стволам, впадающим в крупные вены в нижних отделах шеи. Лимфатические узлы вместе с лимфатическими капиллярами, сосудами, стволами и протоками входят в состав иммунной системы,

поскольку выполняют функции иммунной защиты практически всех частей и органов тела человека, в которых разветвляются лимфатические капилляры. Через лимфатические узлы профильтровывается лимфа, являющаяся, по существу, тканевой жидкостью, всосавшейся в лимфатические капилляры и содержащей растворенные и взвешенные в ней различные вещества, продукты обмена, в том числе частицы погибших клеток, пылевые частицы. В лимфатических узлах такие частицы, в том числе микробные тела и даже опухолевые клетки (при опухолевых заболеваниях), задерживаются. Лимфоциты распознают чужеродный характер этих частиц и уничтожают их с помощью макрофагов. Пылевые частицы, в том числе и табачная пыль из легких, оседают в лимфоидной ткани лимфатических узлов, затрудняя их функции и даже выводя лимфатические узлы из строя.

К каждому лимфатическому узлу подходят 4—6 и более приносящих лимфатических сосудов, стенки которых срастаются с капсулой лимфатического узла, а их просвет продолжается в подкапсулярный синус. После прохождения через лимфатический узел уже очищенная лимфа выходит из него через 2—4 выносящих лимфатических сосуда, которые направляются или к следующему лимфатическому узлу этой же или соседней группы узлов, или к крупному коллекторному сосуду — лимфатическому стволу или протоку.

Лимфатические узлы располагаются группами, состоящими из двух и более узлов. Иногда количество узлов в группе достигает нескольких десятков. Весьма переменны размеры лимфатических узлов, величина их колеблется от 0,5—1 до 50—75 мм. Узлы имеют овоидную, округлую или бобовидную форму, встречаются крупные узлы лентовидной и сегментарной формы.

Каждый лимфатический узел имеет соединительнотканную капсулу, от которой внутрь узла отходят различной длины трабекулы (перекладки). В том месте, где из лимфатического узла выходят выносящие лимфатические сосуды, узел имеет небольшое вдавление — ворота. Через ворота в узел входят артерия, нервы, а выходят вена и лимфатические сосуды. В области ворот капсула утолщена, образуя воротное утолщение, более или менее глубоко вдающееся внутрь узла. От воротного утолщения в паренхиму лимфатического узла также отходят трабекулы.

Внутри лимфатического узла, между трабекулами, находится сеть из ретикулярных волокон и клеток. В петлях ретикулярной ткани располагаются клетки лимфоидного ряда (лимфоциты, плазматические клетки), макрофаги. В паренхиме лимфатических узлов выделяют корковое и мозговое вещество (рис. 75). *Корковое вещество*, располагающееся ближе к капсуле узла, более темное из-за плотно лежащих клеточных элементов. Более светлое *мозго-*

вое вещество лежит ближе к воротам и в центральной части узла. В корковом веществе располагаются лимфоидные узелки округлой формы диаметром 0,5—1 мм, представляющие собой скопления лимфоидных клеток, главным образом В-лимфоцитов. Между лимфоидными узелками находится диффузная лимфоидная ткань — так называемое корковое плато с более или менее равномерным распределением клеток. Кнутри от лимфоидных узелков, непосредственно на границе с мозговым веществом, располагается полоса лимфоидной ткани, получившая название тимусзависимой *паракортикальной зоны (околокоркового вещества)*, содержащей преимущественно Т-лимфоциты.

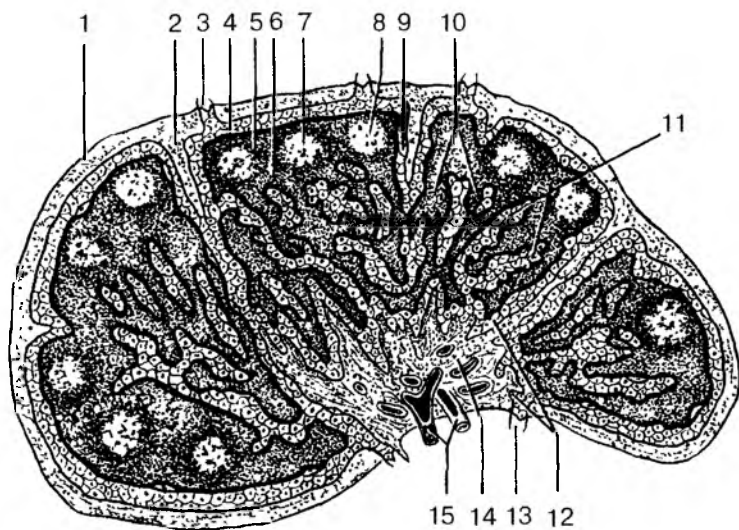


Рис. 75. Строение лимфатического узла:

1 — капсула; 2 — капсулярная трабекула; 3 — приносящий лимфатический сосуд; 4 — подкапсулярный (краевой) синус; 5 — корковое вещество; 6 — паракортикальная (тимусзависимая) зона (околокорковое вещество); 7 — лимфоидный узелок; 8 — центр размножения; 9 — вокругузелковый корковый синус; 10 — мякотный тяж; 11 — мозговой синус; 12 — воротный синус; 13 — выносящий лимфатический сосуд; 14 — воротное утолщение; 15 — кровеносный сосуд

Паренхима мозгового вещества представлена тяжами лимфоидной ткани — *мякотными тяжами*, которые простираются от внутренних отделов коркового вещества до ворот лимфатического



узла. Мякотные тяжи соединяются друг с другом, образуя сложные переплетения, они являются зоной скопления В-лимфоцитов (как и лимфоидные узелки). В мякотных тяжах находятся плазматические клетки, макрофаги.

Корковое и мозговое вещество лимфатического узла пронизано густой сетью узких каналов — *лимфатическими синусами*, стенки которых образованы уплощенными эндотелиальными клетками. По синусам лимфатических узлов поступающая в узел лимфа течет от подкапсульного (краевого) синуса к воротному. Подкапсулярный синус находится непосредственно под капсулой узла, между капсулой и паренхимой. В него впадают приносящие лимфатические сосуды, несущие лимфу или от органа, для которого этот узел является регионарным, или от предыдущего лимфатического узла. От подкапсулярного синуса вдоль трабекул уходят промежуточные синусы коркового и мозгового вещества. Последние достигают ворот лимфатического узла, где впадают в воротный синус. Из воротного синуса берут начало выносящие лимфатические сосуды, направляющиеся или к следующему «фильтру» — лимфатическому узлу, или к протокам, стволам.

Через тонкие стенки синусов из лимфоидной ткани коркового и мозгового вещества в лимфу и в обратном направлении легко могут проникать лимфоциты, макрофаги и другие активно перемещающиеся клетки.

В просвете синусов имеется мелкаячестая сеть, образованная ретикулярными волокнами и клетками. В петлях этой сети задерживаются поступающие в лимфатический узел вместе с лимфой частицы погибших клеток, а также инородные частицы (угольная, табачная пыль в регионарных для органов дыхания узлах), микробные тела, опухолевые клетки. Частицы пыли переносятся макрофагами в паренхиму узла и там откладываются. Остатки разрушившихся клеток, попавшие в ток лимфы, уничтожаются, опухолевые клетки могут дать в лимфатическом узле начало вторичной опухоли (метастазы).

В лимфатических узлах у людей, начиная с юношеского, зрелого возраста, особенно в пожилом и старческом, а также у курящих людей, у лиц, работающих без защиты на пыльном производстве, лимфоидную паренхиму замещает жировая ткань. В связи с этим защитные функции лимфатических узлов, как и других органов иммунной системы, ослабевают.

Вопросы для повторения и самоконтроля:

1. Опишите функции, которые в теле человека выполняет иммунная система.

2. Назовите центральные и периферические органы иммунной системы.

3. Расскажите, в каких органах иммунной системы имеются лимфоидные узелки, как эти узелки устроены.

4. Расскажите, что вы знаете о миндалинах лимфоидного кольца. Где каждая миндалина располагается?

5. Расскажите о строении и функциях лимфоидных структур селезенки.

6. Расскажите о строении и функциях лимфатического узла.

## ЛИМФАТИЧЕСКАЯ СИСТЕМА

**Лимфатическая система** включает разветвленные в органах и тканях лимфатические капилляры (лимфокапилляры), лимфатические сосуды, стволы и протоки. На путях следования лимфатических сосудов лежат лимфатические узлы (рис. 76, см. цв. вкл.).

Функцией лимфатической системы, важнейшей защитной системы в теле человека, является выведение из органов и тканей продуктов обмена веществ, растворенных и взвешенных в тканевой жидкости, и профильтровывание их через биологические фильтры — лимфатические узлы. В лимфатические капилляры вместе с тканевой жидкостью всасываются вещества, которые не могут проникнуть в кровь через стенки кровеносных капилляров. Это крупнодисперстные белки, частицы погибших клеток, попавшие в организм частицы пыли, микробные тела и продукты их жизнедеятельности, которые в лимфатических узлах задерживаются, распознаются лимфоцитами и уничтожаются с помощью макрофагов. Всосавшаяся в лимфатические капилляры тканевая жидкость вместе с содержащимися в ней веществами называется лимфой.

**Лимфа** (от лат. *lýmpha* — чистая вода) представляет собой прозрачную или слабо опалесцирующую жидкость щелочной реакции, малой вязкости, в которой всегда присутствуют в большем или меньшем количестве лимфоциты и другие клетки. Биохимический состав лимфы и содержание в ней клеток зависят от строения и функционального состояния органа или тканей, откуда лимфа оттекает. При опухолевых заболеваниях в лимфатические капилляры вместе с тканевой жидкостью могут проникнуть опухолевые клетки. Эти клетки у ослабленных болезнью людей, задержавшись в лимфатических узлах, могут в них размножиться и образовывать вторичные опухоли — метастазы.

**Лимфатические капилляры** являются начальным звеном, корнями лимфатической системы. Они имеются во всех органах и тканях тела человека, кроме головного и спинного мозга и их оболо-

чек, глазного яблока, внутреннего уха, эпителия кожи и слизистых оболочек, хрящей, паренхимы селезенки, костного мозга и плаценты. Лимфатические капилляры имеют больший диаметр, чем кровеносные (до 0,2 мм), они имеют слепые выпячивания, расширения (лакуны) в местах слияния. Лимфатические капилляры, соединяясь между собой, имеют различное направление и формируют замкнутые сети. Располагаются лимфатические капилляры между структурно-функциональными единицами органа (пучками мышечных волокон, группами желез, почечными тельцами, печеночными дольками). В ворсинках тонкой кишки имеются широкие слепые капилляры (лимфатические синусы), впадающие в лимфатическую сеть слизистой оболочки этого органа. Эти синусы играют большую роль во всасывании продуктов переваривания пищи. Стенки лимфатических капилляров образованы одним слоем эндотелиоцитов, у них отсутствуют базальный слой и перicyты. Благодаря этому эндотелий непосредственно контактирует с межклеточным веществом, что способствует легкому проникновению частиц между эндотелиальными клетками в просвет лимфатических капилляров. Капилляры, сливаясь между собой, дают начало лимфатическим сосудам.

**Лимфатические сосуды** отличаются от капилляров большим диаметром, наличием в своих стенках трех оболочек — эндотелия, мышечной и наружной, соединительнотканной (адвентиции), а также наличием многочисленных клапанов, что придает лимфатическим сосудам характерный четкообразный вид. Лимфатические сосуды, идущие от внутренних органов и мышц, обычно сопровождают кровеносные сосуды и называются *глубокими лимфатическими сосудами*. В подкожной клетчатке лежат *поверхностные лимфатические сосуды*, которые формируются из лимфатических капилляров кожи и подлежащих тканей.

Расположенные на путях тока лимфы **лимфатические узлы** прилежат к кровеносным сосудам, чаще к венам. В зависимости от расположения лимфатических узлов и направления тока лимфы от органов выделены регионарные группы лимфатических узлов (от лат. *regio* — область). Эти группы получают название от области, где они находятся (например, поднижнечелюстные, паховые, поясничные, подмышечные), или крупного сосуда, вблизи которого узлы залегают (чревные, верхние брыжеечные, яремные). Группы лимфатических узлов, располагающихся под кожей, называются поверхностными, в глубине — глубокими.

Выносящие лимфатические сосуды, выходящие из лимфатических узлов, направляются к лежащим на путях оттока лимфы следующим группам лимфатических узлов или к коллекторным лимфатическим сосудам-протокам, стволам. От правой верхней

конечности лимфа собирается в *правый подключичный ствол*, от правой половины головы и шеи — в *правый яремный ствол*, от органов правой половины грудной полости и ее стенок — в *правый лимфатический проток*. Эти три крупных лимфатических сосуда впадают в правый венозный угол, образованный слиянием правых подключичной и внутренней яремной вен. От левой верхней конечности и левой половины головы и шеи лимфа оттекает через *левые подключичный и яремный стволы*, которые впадают в левый венозный угол — место слияния левых подключичной и внутренней яремной вен. От нижней половины тела (ниже диафрагмы) и органов левой половины грудной полости и ее стенок лимфу собирает *грудной лимфатический проток* — самый крупный сосуд лимфатической системы. Грудной проток впадает в левый венозный угол.

Грудной проток образуется в забрюшинной клетчатке на уровне XII грудного — II поясничного позвонков слиянием правого и левого поясничных стволов. В начальном отделе грудной проток сращен с правой ножкой диафрагмы, благодаря чему он, следуя за дыхательными движениями диафрагмы, сдавливается и расширяется, что способствует продвижению лимфы вверх, в сторону вен шеи. Через аортальное отверстие диафрагмы грудной проток проходит в грудную полость. Общая длина грудного протока равна 30—41 см. В устье протока имеется парный клапан, благодаря этому кровь из вен не попадает в проток. 7—9 клапанов расположены по ходу протока. Стенки грудного протока содержат хорошо выраженную среднюю (мышечную) оболочку, образованную гладкими мышечными клетками. Их сокращения способствуют продвижению лимфы.

*Лимфатические сосуды нижней конечности* делятся на поверхностные и глубокие. Поверхностные лимфатические сосуды формируются из лимфокапиллярных сетей кожи и подкожной клетчатки и направляются к подколенным и поверхностным паховым лимфатическим узлам. Глубокие сосуды формируются из лимфокапилляров мышц, суставов. Они идут вместе с крупными кровеносными сосудами голени и бедра и направляются к глубоким паховым лимфатическим узлам. Многочисленные анастомозы соединяют между собой поверхностные и глубокие лимфатические сосуды.

*Паховые лимфатические узлы* располагаются в области бедренного треугольника. Они принимают лимфу из лимфатических сосудов нижней конечности, наружных половых органов, кожи нижней части передней стенки живота, ягодичной области. Выносящие лимфатические сосуды этих узлов направляются к наружным подвздошным лимфатическим узлам, лежащим в полости таза по ходу наружных подвздошных артерии и вены.

В полости таза и на его стенках располагаются *висцеральные (внутренностные) и париетальные (пристеночные) лимфатические узлы*, принимающие лимфу от лежащих рядом органов и стенок таза. От наружных и внутренних подвздошных лимфатических узлов лимфатические сосуды направляются к *общим подвздошным лимфатическим узлам*, которые лежат рядом с общими подвздошными артерией и веной. Выносящие лимфатические сосуды правых и левых общих подвздошных лимфатических узлов направляются к *поясничным лимфатическим узлам*, лежащим возле брюшной аорты и нижней полой вены.

*Лимфатические узлы в брюшной полости* также делятся на пристеночные и внутренностные. Пристеночные (поясничные) лимфатические узлы располагаются преимущественно на задней брюшной стенке. Количество поясничных лимфатических узлов достигает 40, они принимают лимфу от нижних конечностей, стенок и органов таза и брюшной полости. Выносящие лимфатические сосуды поясничных лимфатических узлов дают начало лимфатическим поясничным стволам. Внутренностные лимфатические узлы брюшной полости находятся возле органов и непарных висцеральных ветвей брюшной аорты (верхней и нижней брыжеечных артерий, чревного ствола, печеночной, желудочных, селезеночной артерий). В *чревные лимфатические узлы* оттекает лимфа от регионарных узлов желудка, поджелудочной железы, печени, почек. Выносящие лимфатические сосуды чревных узлов идут к поясничным узлам. Верхние брыжеечные лимфатические узлы (от 60 до 400) расположены в брыжейке тонкой кишки вдоль ветвей верхней брыжеечной артерии и притоков одноименных вен. Эти узлы принимают лимфу от тонкой кишки, а их выносящие лимфатические сосуды следуют к поясничным лимфатическим узлам. *Ободочные узлы* являются регионарными узлами для толстой кишки. Их выносящие лимфатические сосуды также направляются к поясничным лимфатическим узлам.

В *грудной полости*, как и в брюшной, имеются пристеночные лимфатические узлы, расположенные на стенках полости, и внутренностные, лежащие вблизи органов. Пристеночные лимфатические узлы (окологрудинные, межреберные и др.) принимают лимфу от стенок грудной полости, диафрагмы, плевры, перикарда, молочной железы и диафрагмальной поверхности печени. Выносящие лимфатические сосуды этих узлов либо направляются непосредственно к грудному протоку, либо проходят через *средостенные лимфатические узлы*. Висцеральные лимфатические узлы (средостенные, пищеводные, трахеобронхиальные) принимают лимфу от органов грудной полости. Лимфатические сосуды легко следуют к *бронхолегочным узлам*.

*Внутриорганные бронхолегочные узлы* лежат внутри легких возле долевых бронхов в зоне их разветвления. *Внеорганные бронхолегочные узлы* расположены вокруг главных бронхов, вблизи легочных артерии и вен. Выносящие лимфатические сосуды бронхолегочных и трахеобронхиальных лимфатических узлов, к которым оттекает лимфа от легких, направляются в грудной проток и правый лимфатический проток.

*От тканей и органов головы и шеи* лимфа оттекает в лимфатические узлы, расположенные группами на границе головы и шеи (затылочные, околоушные, заглоточные, поднижнечелюстные, подбородочные). Выносящие сосуды этих узлов направляются к *лимфатическим узлам шеи*, в которые также впадают лимфатические сосуды от органов шеи. На шее различают поверхностные лимфатические узлы, лежащие возле наружной яремной вены, и глубокие, расположенные преимущественно возле внутренней яремной вены. Выносящие лимфатические сосуды этих узлов формируют яремный ствол, впадающий в соответствующий венозный угол.

*Лимфа от верхней конечности* оттекает по поверхностным и глубоким лимфатическим сосудам в локтевые и подмышечные лимфатические узлы. В *локтевые лимфатические узлы*, которые располагаются в локтевой ямке возле кровеносных сосудов, впадают поверхностные и глубокие лимфатические сосуды кисти и предплечья. Выносящие лимфатические сосуды этих узлов направляются к подмышечным узлам. *Подмышечные лимфатические узлы* расположены в жировой клетчатке подмышечной полости вокруг сосудисто-нервного пучка. В подмышечные узлы впадают поверхностные и глубокие лимфатические сосуды верхней конечности, стенок грудной полости и молочной железы. Выносящие сосуды подмышечных лимфатических узлов образуют 2—3 крупных ствола, которые сопровождают подключичную вену (подключичный лимфатический ствол) и впадают в венозный угол или (иногда) в подключичную вену.

Вопросы для повторения и самоконтроля:

1. Назовите функции лимфатической системы в теле человека.
2. Из каких звеньев (составных частей) состоит лимфатическая система? Какие функции выполняет каждое звено?
3. Какие лимфатические протоки и стволы вы знаете, куда они впадают?
4. Расскажите, где начинается и куда впадает грудной лимфатический проток.
5. Назовите известные вам группы лимфатических узлов в теле человека. Где эти лимфатические узлы располагаются?

## ЭНДОКРИННЫЙ АППАРАТ

Одной из древнейших форм взаимодействия между клетками являются химические влияния, которые осуществляются при помощи химических веществ через жидкие среды организма. Такие жидкостные (гуморальные) связи характеризуются рядом особенностей. Это медленное распространение химических веществ; диффузность действия; малая надежность осуществления связи, так как вещества действуют в малых количествах и быстро разрушаются.

В процессе эволюционного развития механизмы гуморальной регуляции дополнились более совершенной нервной регуляцией с передачей информации при помощи биоэлектрического потенциала, направленного точно на «адресата».

Становление нервной регуляции шло параллельно с совершенствованием гуморальных регуляторных механизмов: происходит развитие специализированных органов **эндокринных желез**, или **желез внутренней секреции**. Химические, биологически активные вещества, выделяемые эндокринными железами, называют гормонами (от греч. *hormo* — возбуждаю, двигаю). Железы внутренней секреции не имеют выводных протоков и выделяют образующиеся в них гормоны в циркулирующие среды организма (в тканевую жидкость, в кровь). Различают гормональное и паракринное (опосредованное) действие гормонов.

При гормональном, или собственно эндокринном действии, гормоны с током крови подходят к органу-мишени, действуя на расстоянии от места синтеза гормона. При паракринном действии гормоны из места синтеза попадают во внеклеточное пространство, воздействуя из него на окружающие клетки-мишени.

В настоящее время установлено, что продукция биологически активных веществ является функцией не только крупных органов — желез внутренней секреции, но и отдельных клеток (эндокринных), расположенных в различных органах и принадлежащих к так называемой диффузной эндокринной системе.

Эндокринные железы и выделяемые ими гормоны находятся в тесном взаимодействии с нервной системой, образуя общий интеграционный нейрогуморальный механизм регуляции. Взаимосвязь и взаимообусловленность нервных и гуморальных процессов осуществляются в гипоталамусе. Нейросекреторные клетки гипоталамических ядер являются субстратом объединения нервной и эндокринной систем и местом трансформации нервных стимулов в гуморальные, а гуморальных — в нервные.

## ГОРМОНЫ (ФУНКЦИИ, МЕХАНИЗМ ДЕЙСТВИЯ, РЕГУЛЯЦИЯ СЕКРЕЦИИ ГОРМОНОВ)

**Гормоны** обладают высокой биологической активностью, т.е. способны в малых концентрациях вызывать физиологический эффект, специфичность действия. Каждый гормон действует на определенные органы и клетки и протекающие в них физиологические процессы (табл. 12).

Основными функциями гормонов являются обеспечение роста, физического, полового и интеллектуального развития, обеспечение адаптации организма к различным условиям среды; поддержание постоянства внутренней среды организма — гомеостаза и др.

По химической структуре различают белковые, стероидные гормоны и гормоны — производные аминокислот. Группа **белковых гормонов** представлена протеидами, пептидными гормонами и олигопептидами. Гормонами-протеидами являются: тиреотропный гормон (ТТГ), фолликулостимулирующий гормон (ФСГ), лютеинизирующий гормон (ЛГ).

**Пептидные гормоны** состоят в основном из 30—90 аминокислотных остатков. Это адренокортикотропный гормон (АКТГ), соматотропный гормон (СТГ), меланоцитостимулирующий гормон (МСГ), пролактин, паратгормон, инсулин, глюкагон. Белковые гормоны *олигопептидной группы* представлены гормонами, состоящими из небольшого числа аминокислотных остатков. Это либерины и статины гипоталамуса, гормоны желез желудочно-кишечного тракта. Белковые гормоны не способны пассивно проходить через плазматическую мембрану, но, обладая гидрофильными свойствами, они могут самостоятельно транспортироваться кровью.



## Эндокринные железы и их гормоны

Железы внутренней секреции	Выделяемые гормоны	Действие
Гипофиз передняя доля	Соматотропин	Стимуляция роста костей Регуляция обменных процессов
	Тиротропин	Регуляция функций щитовидной железы
	Пролактин	Стимуляция роста молочных желез и секреции молока
	Меланоцитотропин	Синтез меланина, пигментация кожи
	Фоллитропин	У женщин: стимуляция овогенеза, секреция эстрогенов и овуляции У мужчин: стимуляция сперматогенеза, выделение половых гормонов
	Лютропин	У женщин: стимуляция овуляции, образование желтого тела, секреция половых гормонов
	Гормон, стимулирующий интерстициальные эндокриноциты	У мужчин: стимуляция функций интерстициальных эндокриноцитов
задняя доля	Адренокортикотропный гормон	Регуляция секреции гормонов коры надпочечников
	Окситоцин	Сокращение матки, усиление тонуса гладкой мускулатуры
	Вазопрессин	Всасывание воды в почечных канальцах, повышение кровяного давления

Железы внутренней секреции	Выделяемые гормоны	Действие
Щитовидная железа	Тироксин, трийодтиронин, йодсодержащие гликопротеины Тиреокальцитонин	Стимуляция роста, умственного и физического развития Регуляция обмена кальция и фосфора
Паращитовидные железы	Паратгормон	Регуляция обмена кальция и фосфора
Панкреатические островки поджелудочной железы	Инсулин, глюкагон	Регуляция обмена углеводов
Надпочечники		
кора	Гидрокортизон Альдостерон Андрогены	Регуляция обмена углеводов, белков, жиров Регуляция водно-солевого и минерального равновесия См. гормоны половых желез
мозговое вещество	Адреналин, норадреналин	Стимуляция обмена веществ, влияние на сосуды, сердце
Яичники	Эстрадиол эстрон	Развитие половых органов, вторичных половых признаков, половое поведение
желтое тело	Прогестерон	Подготовка слизистой оболочки к имплантации зародыша. Нормальное протекание беременности
Семенники (яички)	Тестостерон	Развитие половых органов, вторичных половых признаков, половое поведение

**Стероидные (липидные) гормоны** являются производными холестерина. К стероидным гормонам относятся: кортикостерон, кор-

изол, альдостерон, прогестины, эстрадиол, эстрон, тестостерон и производные арахидоновой кислоты. Для стероидных гормонов характерна гидрофобность. Они хорошо проходят через клеточную мембрану, попадая беспрепятственно в другие среды организма. В крови им необходимы специальные переносчики, так как они нерастворимы в крови. К группе гормонов аминокислотного происхождения относятся адреналин, норадреналин, тироксин, трийодтиронин. Из этой группы гормонов только тиреоидные гормоны способны проходить через мембраны клеток.

*Механизм действия гормонов.* Начальным этапом действия гормона является его взаимодействие с рецепторами клеток. Гормональные рецепторы могут располагаться на мембранах клеток-мишеней, а также внутри клеток. Внутриклеточные рецепторы служат для восприятия стероидных гормонов: глюкокортикоидов, минералокортикоидов, эстрогенов, андрогенов, а также тиреоидных гормонов (тироксина, трийодтиронина). Рецепторы, расположенные на клеточных мембранах (плазматические рецепторы), характерны для белковых гормонов: тиреотропных гормонов, фолликулостимулирующих, лютеинизирующих, соматотропных гормонов. Гормональные рецепторы обладают высоким сродством и избирательностью к гормонам. Связывание гормона с рецептором является обязательным условием проявления физиологического эффекта гормона.

*Регуляция секреции гормонов.* Существует гормональная, нервная регуляции секреции гормонов и регуляция по типу обратной отрицательной связи. Гормональная регуляция осуществляется гормонами гипоталамуса и эпифиза. В мелких нейросекреторных клетках гипоталамуса происходит выработка пептидных гормонов: либеринов (кортиколиберин, тиролиберин, гонадолиберин, меланолиберин, пролактолиберин, соматолиберин) и статинов (соматостатин, меланостатин и пролактин). Гормоны через воротные вены гипофиза попадают из гипоталамуса к своим клеткам-мишеням аденогипофиза, усиливая (либерины) или тормозя (статины) продукцию соответствующих гормонов. Гормоны, вырабатываемые пинеалоцитами эпифиза, модулируют функции надпочечников, щитовидной железы и половых желез.

Регуляция секреции гормонов с участием структур центральной нервной системы осуществляется симпатической и парасимпатической нервными системами. Например, активация симпатической нервной системы повышает продукцию адреналина в мозговом веществе надпочечников. Эмоциональные воздействия через структуры лимбической системы также существенно влияют на деятельность клеток, продуцирующих гормоны. Регуляция секреции гормонов осуществляется и по типу обратной отрицательной свя-

Железы внутренней секреции	Выделяемые гормоны	Действие
Щитовидная железа	Тироксин, трийодтиронин, йодсодержащие гликопротеины	Стимуляция роста, умственного и физического развития
	Тиреокальцитонин	Регуляция обмена кальция и фосфора
Паращитовидные железы	Паратгормон	Регуляция обмена кальция и фосфора
Панкреатические островки поджелудочной железы	Инсулин, глюкагон	Регуляция обмена углеводов
Надпочечники		
кора	Гидрокортизон	Регуляция обмена углеводов, белков, жиров
	Альдостерон	Регуляция водно-солевого и минерального равновесия
	Андрогены	См. гормоны половых желез
мозговое вещество	Адреналин, норадреналин	Стимуляция обмена веществ, влияние на сосуды, сердце
Яичники	Эстрадиол эстрон	Развитие половых органов, вторичных половых признаков, половое поведение
желтое тело	Прогестерон	Подготовка слизистой оболочки к имплантации зародыша. Нормальное протекание беременности
Семенники (яички)	Тестостерон	Развитие половых органов, вторичных половых признаков, половое поведение

**Стероидные (липидные) гормоны** являются производными холестерина. К стероидным гормонам относятся: кортикостерон, кор-

гизол, альдостерон, прогестины, эстрадиол, эстрон, тестостерон и производные арахидоновой кислоты. Для стероидных гормонов характерна гидрофобность. Они хорошо проходят через клеточную мембрану, попадая беспрепятственно в другие среды организма. В крови им необходимы специальные переносчики, так как они нерастворимы в крови. К группе гормонов аминокислотного происхождения относятся адреналин, норадреналин, тироксин, трийодтиронин. Из этой группы гормонов только тиреоидные гормоны способны проходить через мембраны клеток.

*Механизм действия гормонов.* Начальным этапом действия гормона является его взаимодействие с рецепторами клеток. Гормональные рецепторы могут располагаться на мембранах клеток-мишеней, а также внутри клеток. Внутриклеточные рецепторы служат для восприятия стероидных гормонов: глюкокортикоидов, минералокортикоидов, эстрогенов, андрогенов, а также тиреоидных гормонов (тироксина, трийодтиронина). Рецепторы, расположенные на клеточных мембранах (плазматические рецепторы), характерны для белковых гормонов: тиреотропных гормонов, фолликулостимулирующих, лютеинизирующих, соматотропных гормонов. Гормональные рецепторы обладают высоким сродством и избирательностью к гормонам. Связывание гормона с рецептором является обязательным условием проявления физиологического эффекта гормона.

*Регуляция секреции гормонов.* Существует гормональная, нервная регуляции секреции гормонов и регуляция по типу обратной отрицательной связи. Гормональная регуляция осуществляется гормонами гипоталамуса и эпифиза. В мелких нейросекреторных клетках гипоталамуса происходит выработка пептидных гормонов: либеринов (кортиколиберин, тиролиберин, гонадолиберин, меланолиберин, пролактолиберин, соматолиберин) и статинов (соматостатин, меланостатин и пролактин). Гормоны через воротные вены гипофиза попадают из гипоталамуса к своим клеткам-мишеням аденогипофиза, усиливая (либерины) или тормозя (статины) продукцию соответствующих гормонов. Гормоны, вырабатываемые пинеалоцитами эпифиза, модулируют функции надпочечников, щитовидной железы и половых желез.

Регуляция секреции гормонов с участием структур центральной нервной системы осуществляется симпатической и парасимпатической нервными системами. Например, активация симпатической нервной системы повышает продукцию адреналина в мозговом веществе надпочечников. Эмоциональные воздействия через структуры лимбической системы также существенно влияют на деятельность клеток, продуцирующих гормоны. Регуляция секреции гормонов осуществляется и по типу обратной отрицательной свя-

зи. Например, продукция тиреоидных гормонов щитовидной железы регулируется тиролиберинотропным гормоном гипоталамуса. Воздействуя на аденогипофиз, тиролиберин вызывает в нем продукцию тиреотропного гормона. Тиреотропный гормон усиливает продукцию тиреоидных гормонов щитовидной железы. Циркулируя в крови, тиреоидные гормоны воздействуют на гипоталамус и аденогипофиз. При высоком уровне тиреоидных гормонов в крови они тормозят синтез тиролиберина и тиротропного гормона.

Существуют варианты и положительной обратной связи. Например, повышение продукции эстрогенов усиливает продукцию лютеинизирующего гормона.

## **КЛАССИФИКАЦИЯ, СТРОЕНИЕ И ФУНКЦИИ ЖЕЛЕЗ ВНУТРЕННЕЙ СЕКРЕЦИИ**

Эндокринные железы человека невелики по размерам. Они обильно снабжены кровеносными сосудами. Кровь приносит к ним необходимый «строительный материал» и уносит гормоны. К эндокринным железам подходят волокна вегетативной нервной системы.

Железы внутренней секреции, а также одиночные эндокринные клетки, рассеянные по разным органам и тканям, имеют различное происхождение, неодинаковое строение. Однако все они участвуют в обменных процессах, в гуморальной регуляции жизненно важных процессов. Поэтому такие железы объединены по функциональным признакам в единый эндокринный аппарат (рис. 77).

Железы внутренней секреции подразделяют на зависимые и независимые от функций гипофиза. К железам, зависимым от гипофиза, относят щитовидную железу, корковое вещество надпочечников, половые железы. Не зависят от гипофиза околощитовидные железы, панкреатические островки (островки Лангерганса) поджелудочной железы, мозговое вещество надпочечников, параганглии. К железам внутренней секреции относят также шишковидное тело (эпифиз) и одиночные гормонообразующие клетки (диффузная эндокринная система).

### **Гипофиз, гормоны гипофиза**

**Гипофиз** — это железа размером 10—15 мм, ее масса 0,5—0,7 г. Расположен гипофиз в гипофизарной ямке турецкого седла кли-

новидной кости. Воронка соединяет гипофиз с гипоталамусом. Гипофиз координирует функции многих других эндокринных органов. Кроме этого, гипофиз и анагомически, и функционально тесно связан с гипоталамусом, регулирующим многие жизненно важные функции.

У гипофиза выделяют три доли — переднюю, среднюю (промежоточную) и заднюю, имеющие различное происхождение и строение. Передняя и средняя доли объединены под общим названием «аденогипофиз».

**Передняя доля** образована эпителиальными железистыми клетками (аденоцитами), которые образуют тяжи (перекладки). Между этими тяжами располагаются широкие кровеносные капилляры. Клетки железистых тяжей различаются по своему строению и функциям. Одни клетки (соматотропоциты) вырабатывают гормон роста, другие (маммотропоциты) — пролактин. Гонадотропоциты продуцируют фоллитропин. Тиротропоциты секретируют тиротропин. Кортикотропные эндокриноциты аденогипофиза (кортикотропоциты) выделяют адренокортикотропный гормон (АКТГ), или кортикотропин.

**Промежуточная часть** гипофиза расположена в виде узкой полоски между главной (дистальной) частью передней доли и задней (нервной) долей. Эндокриноциты промежуточной части синтезируют меланоцитотропин, влияющий на обмен пигмента меланина, а также гормон липотропин, стимулирующий жировой обмен.

Гормонообразующая функция всего гипофиза, в том числе и его передней доли, находится под контролем гипоталамуса промежуточного мозга. Нейросекрет из нервных клеток гипоталамуса

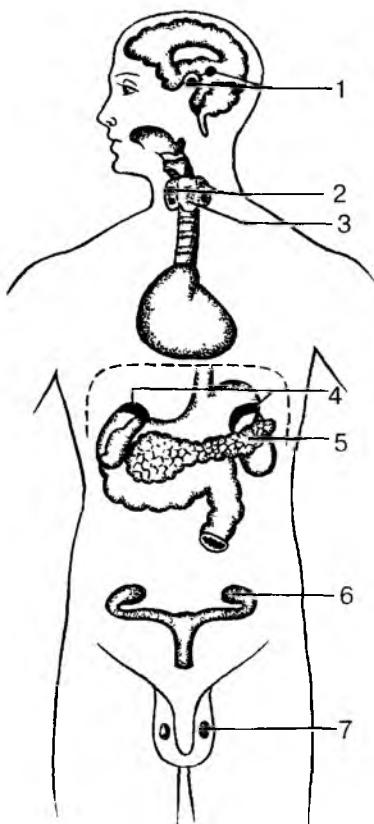


Рис. 77. Положение эндокринных желез в теле человека: 1 — гипофиз и эпифиз; 2 — паращитовидная железа; 3 — щитовидная железа; 4 — надпочечники; 5 — панкреатические островки; 6 — яичник; 7 — яичко

по так называемым воротным венам гипофиза поступает в адено-гипофиз, где влияет на его функции.

**Задняя доля** гипофиза не синтезирует гормонов. В этой доле выделяются в кровь биологически активные вещества (гормоны), которые образуются в нейросекреторных ядрах гипоталамуса и поступают в гипофиз по нервным волокнам *гипоталамо-гипофизарного тракта*. Гормоны окситоцин и вазопрессин (антидиуретический гормон) вырабатываются нейросекреторными клетками ядер гипоталамуса. Вазопрессин, или антидиуретический гормон (АДГ), способствует всасыванию (реабсорбции) воды из первичной мочи в канальцах нефронов почек. При недостатке вазопрессина в связи с нарушением нейросекреторной функции ядер гипоталамуса или снижением функции задней доли гипофиза из организма выводится очень большое количество не содержащей сахара мочи, возникает сильная жажда. Это состояние называют несахарным мочеизнурением. Окситоцин (ОКС) стимулирует сокращение миометрия (гладкой мускулатуры матки) в период родов.

Гипофиз не только синтезирует и выделяет в кровь многочисленные гормоны. При участии этих гормонов он регулирует внутрисекреторную активность других желез внутренней секреции, влияет на различные обменные процессы в организме (рис. 78). В связи с регулирующей ролью гормонов гипофиза их называют тропными гормонами (от греч. *tróphē* в конце слова — питание). Так, *соматотропный гормон гипофиза соматотропин* (СТГ) стимулирует рост, влияет на белковый, углеводный и жировой обмен. При избыточной продукции этого гормона усиливается рост человека. Известны случаи гигантизма, когда рост человека достигает 2,5 м. Недостаток соматотропного гормона в раннем детстве замедляет рост человека, он остается карликом. Длина тела человека менее 125 см рассматривается как карликовость. При такой гипофизарной недостаточности сохраняются нормальные пропорции тела и нормальное развитие психики.

Гипофункция гипофиза у взрослых людей ведет к глубоким нарушениям белкового, углеводного, жирового обмена или к общему (гипофизарному) ожирению, или к сильному похуданию (гипофизарная кахексия). Гиперфункция гипофиза у взрослых людей, когда рост уже прекратился, ведет к увеличению отдельных частей тела. Резко увеличиваются в размерах кисти рук, стопы ног, нижняя челюсть, изменяется облик лица. Такое состояние называют акромегалией.

*Гонадотропные гормоны гипофиза (фолликулостимулирующий — фоллитропин, лютеинизирующий — лютропин, лактогенный — пролактин)* стимулируют функции половых желез. *Фоллитропин* (ФСГ)



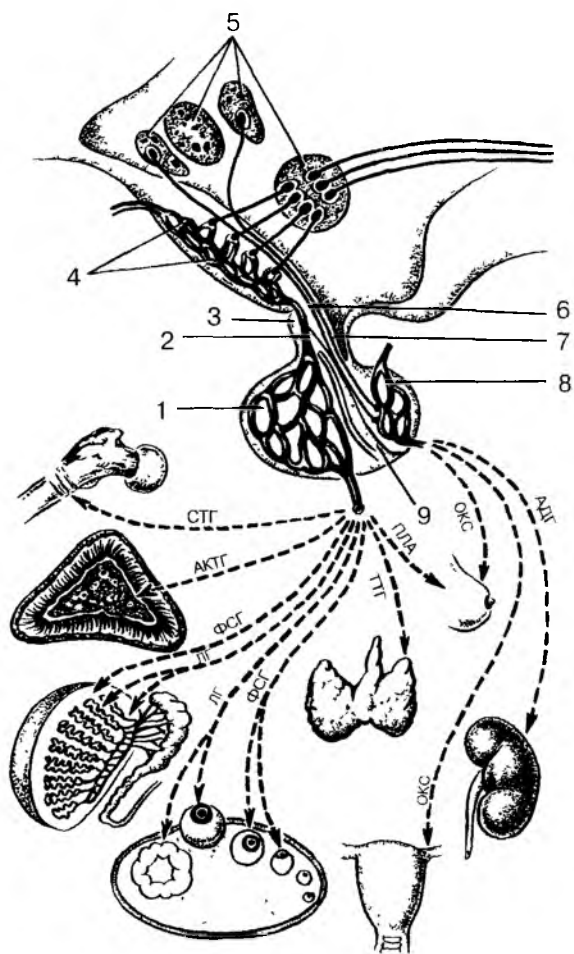


Рис. 78. Взаимовлияния органов гипоталамо-гипофизарной системы: 1 — аденогипофиз (передняя доля гипофиза) с вторичной гемокapиллярной сетью; 2 — воротная вена гипофиза; 3 — туберальная часть аденогипофиза; 4 — срединное возвышение с первичной капиллярной сетью; 5 — нейросекреторные ядра гипоталамуса; 6 — гипоталамо-гипофизарный тракт; 7 — воронка гипофиза; 8 — задняя доля гипофиза (нейрогипофиз); 9 — промежуточная (средняя) доля гипофиза.

Гормоны гипофиза и направление их действия:

АДГ — антидиуретический гормон, ОКС — окситоцин, ПЛА — пролактин, ТТГ — тиротропин, ФСГ — фоллитропин, ЛГ — лютропин, АКТГ — адренкортикотропный гормон, СТГ — соматотропин

влияет на развитие и созревание в яичниках фолликулов, а в мужском организме — на образование сперматозоидов и развитие предстательной железы. *Лютропин* (ЛГ) стимулирует в яичниках и яичках функции эндокриноцитов (внутрисекреторных клеток) и секрецию ими половых гормонов (эстрогенов, андрогенов). Пролактин стимулирует продукцию прогестерона в желтом теле яичника и лактацию (продукцию молока). *Адренкортикотропный гормон* (АКТГ, или кортикотропин) стимулирует функции клеток коркового вещества надпочечников, выделение кортикостероидов. Секреция и стимуляция действия АКТГ усиливается при различных повышенных эмоциональных состояниях (при стрессе).

*Тиреотропный гормон* (тиреотропин — ТТГ) стимулирует функции щитовидной железы, секрецию ее гормонов. При действии тиреотропного гормона увеличивается секреторная активность щитовидной железы. Секреция тиреотропного гормона зависит от уровня содержания в крови гормонов щитовидной железы. При повышении в крови количества гормонов щитовидной железы продукция тиреотропного гормона в гипофизе уменьшается. При уменьшенном содержании в крови тироксина и других гормонов щитовидной железы секреция тиреотропина усиливается. Таким образом, взаимоотношения гипофиза и щитовидной железы строятся по принципу обратной связи.

## Щитовидная железа

**Щитовидная железа** расположена в передней области шеи впереди гортани и верхних хрящей трахеи. У щитовидной железы различают *две доли* и *перешеек*. Масса железы у взрослого человека составляет 20—30 г. Снаружи щитовидная железа покрыта соединительнотканной капсулой, которая довольно плотно сращена с гортанью, поэтому щитовидная железа обладает подвижностью (вместе с гортанью). Паренхима железы состоит из долек, которые образованы *фолликулами*. Стенки фолликулов представлены одним слоем *тироцитов* — секреторных эндокриноцитов. Каждый фолликул оплетает густая сеть кровеносных капилляров (рис. 79). В полости фолликулов содержится густой вязкий коллоид щитовидной железы — продукт секреции тироцитов. Тироциты секретируют гормоны, богатые йодом — тироксин и трийодтиронин, которые в совокупности называются тиреоглобулином. Эти гормоны стимулируют окислительные процессы в клетках организма. Гормоны щитовидной железы влияют на белковый, углеводный, жировой, водный и минеральный обмен, на рост, развитие и дифференцировку тканей.

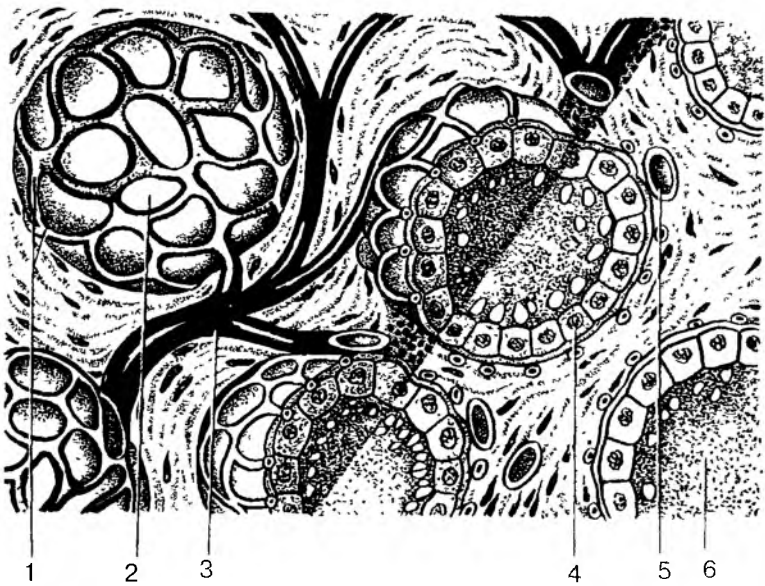


Рис. 79. Строение фолликулов щитовидной железы  
(по Ю.И. Афанасьеву и Е.Ф. Котовскому):

1 — кровеносные капилляры; 2 — фолликул; 3 — артерия; 4 — железистая клетка; 5 — кровеносный сосуд; 6 — коллоид, содержащий гормоны щитовидной железы

При усилении функции щитовидной железы и повышенном содержании ее гормонов в крови больше расходуется белков, жиров и углеводов. Человек потребляет больше пищи и в то же время быстро худеет.

Повышенная в связи с этим трата энергии ведет к быстрой утомляемости и истощению организма. Устойчивая гиперфункция щитовидной железы (гипертиреоз) приводит к заболеванию, получившему название «базедова болезнь». У человека увеличиваются размеры щитовидной железы, появляется «зоб» (припухлость в передней области шеи), учащается сердцебиение, появляются раздражительность, потливость, бессонница.

При пониженной функции щитовидной железы (гипотиреозе) у детей задерживается физическое, психическое развитие, снижаются умственные способности. Задерживается половое созревание. У взрослых людей гипотиреоз ведет к тяжелому заболеванию — микседеме. При этом имеются быстрая утомляемость, сонливость, появляются сухость кожи, ломкость ногтей. Лицо ста-

новится одутловатым из-за отека подкожной клетчатки. Отечность распространяется и на другие части тела.

В местностях, где вода, пища бедны йодом, входящим в состав гормонов щитовидной железы, развивается заболевание, которое называется эндемическим зобом. При этом происходит разрастание тканей щитовидной железы, в связи с чем на шее видна увеличенная щитовидная железа («зоб»). Однако продукция гормонов не возрастает, так как из-за недостатка йода синтез тироксина, трийодтиронина уменьшается. У таких больных наблюдается состояние, характерное для гипотиреоза.

В стенках фолликулов щитовидной железы между тироцитами, а также между фолликулами располагаются крупные *парофолликулярные клетки*. Эти клетки синтезируют и выделяют гормон *тирокальцитонин*, который участвует в регуляции обмена кальция и фосфора, а также задерживает выход (резорбцию) кальция из костей и уменьшает содержание кальция в крови.

## Паращитовидные железы

**Паращитовидные железы** округлой формы размером с горошину, в количестве четырех штук располагаются на задней поверхности долей щитовидной железы, по две на каждой доле. Общая масса этих желез у взрослого человека около 0,5 г. Клетки желез — *паратиреоциты* вырабатывают *паратиреоидный гормон* — *паратгормон*, который регулирует уровень кальция и фосфора в крови, что необходимо для нормальной возбудимости нервной и мышечной систем и содержания кальция в костях.

У человека при пониженной функции паращитовидных желез снижается содержание кальция в крови и увеличивается количество калия, что вызывает повышенную возбудимость, появляются судороги. При недостатке кальция в крови он вымывается из костей, в результате чего кости становятся гибкими, происходит размягчение костей. При гиперфункции паращитовидных желез кальций откладывается в стенках кровеносных сосудов, в почках.

## Надпочечники

**Надпочечник**, или надпочечная железа, состоит из двух желез, различных по происхождению, строению и функциям. Периферические слои надпочечника составляют корковое вещество. Внутри органа находится мозговое вещество. Надпочечник располагается над верхним полюсом почки. Масса одного надпочечника у взрос-

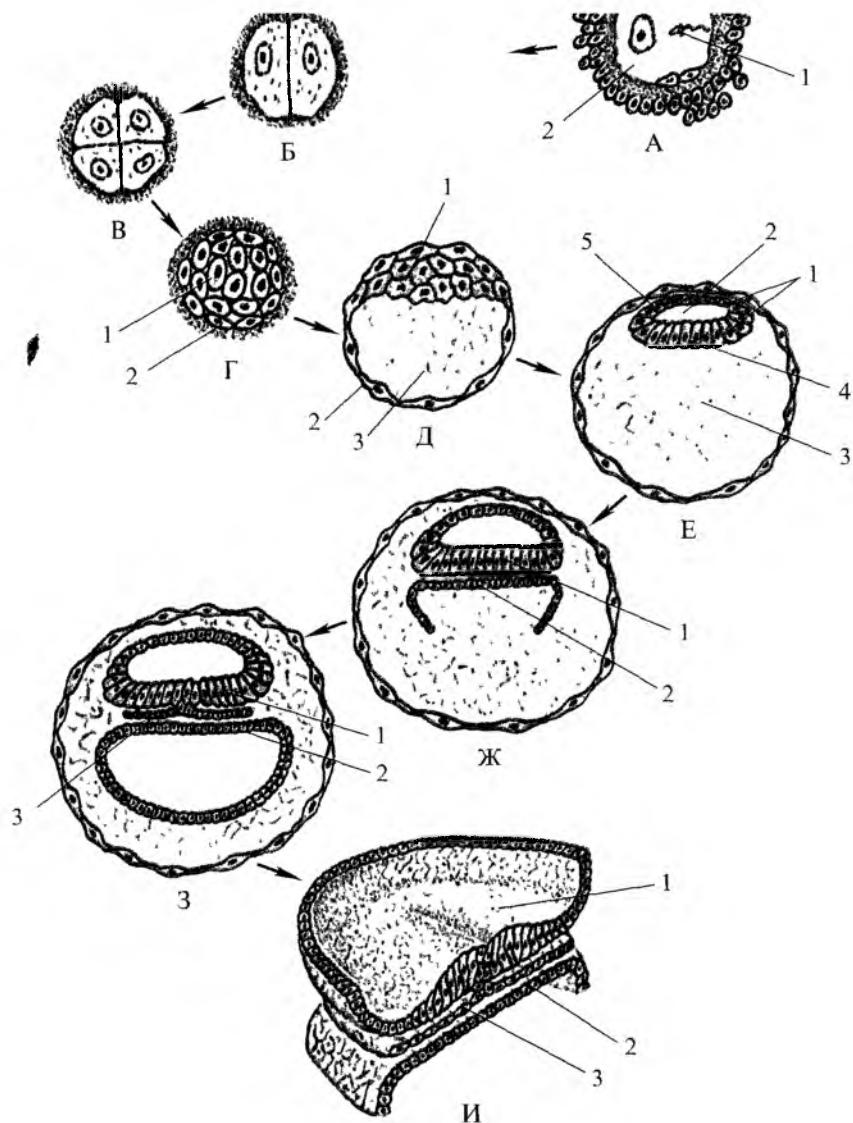


Рис. 1. Дробление зиготы и образование зародышевых листков: А — оплодотворение: 1 — сперматозоид; 2 — яйцеклетка; Б; В — дробление зиготы; Г — морулоблaстгула: 1 — эмбриобласт; 2 — трофобласт; Д — бластоциста: 1 — эмбриобласт; 2 — трофобласт; 3 — полость амниона; Е — бластоциста: 1 — эмбриобласт; 2 — полость амниона; 3 — бластоцель; 4 — эмбриональная энтодерма; 5 — амниотический эпителий; Ж — И: 1 — эктодерма; 2 — энтодерма; 3 — мезодерма

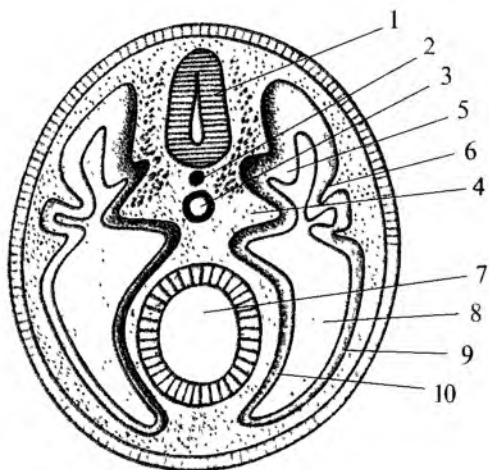


Рис. 3. Поперечный разрез через тело зародыша (схема): 1 – нервная трубка; 2 – хорда; 3 – аорта; 4 – склеротом; 5 – миотом; 6 – дерматом; 7 – первичная кишка; 8 – полость тела (целом); 9 – соматоплевра; 10 – спланхноплевра

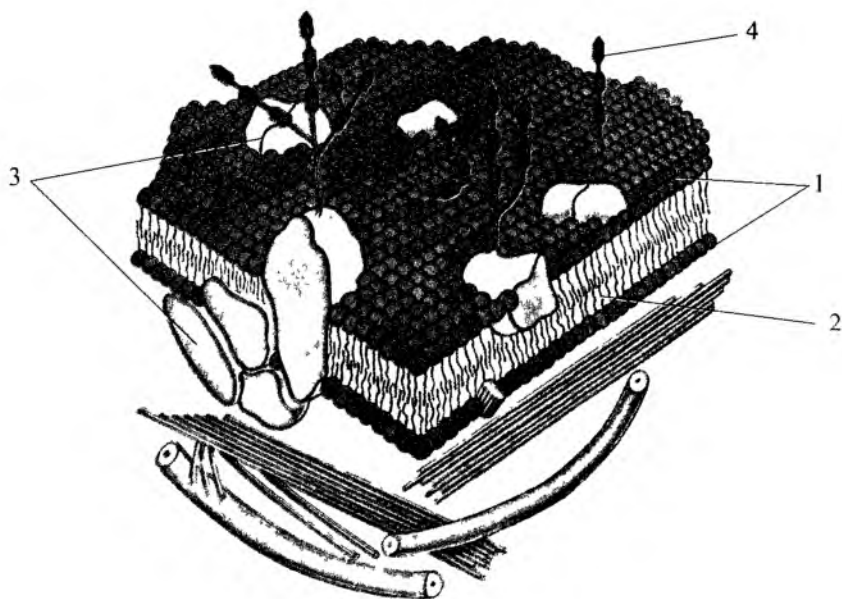


Рис. 6. Строение цитолеммы: 1 – липиды; 2 – гидрофобная зона липидных молекул; 3 – белковые молекулы; 4 – полисахариды гликокаликса

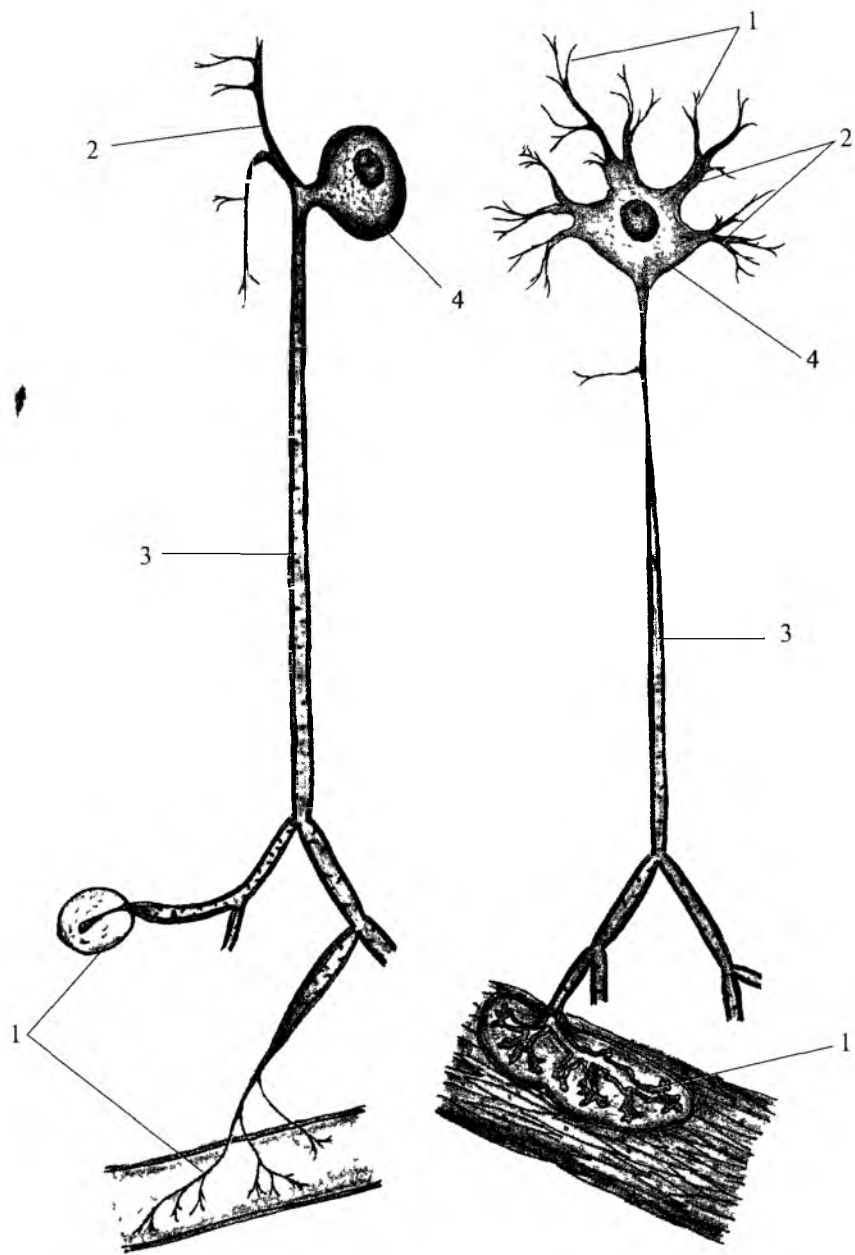


Рис 13. Нервные клетки. 1 — нервные окончания; 2 — дендриты, 3 — нейрит (аксон); 4 — тело нервной клетки

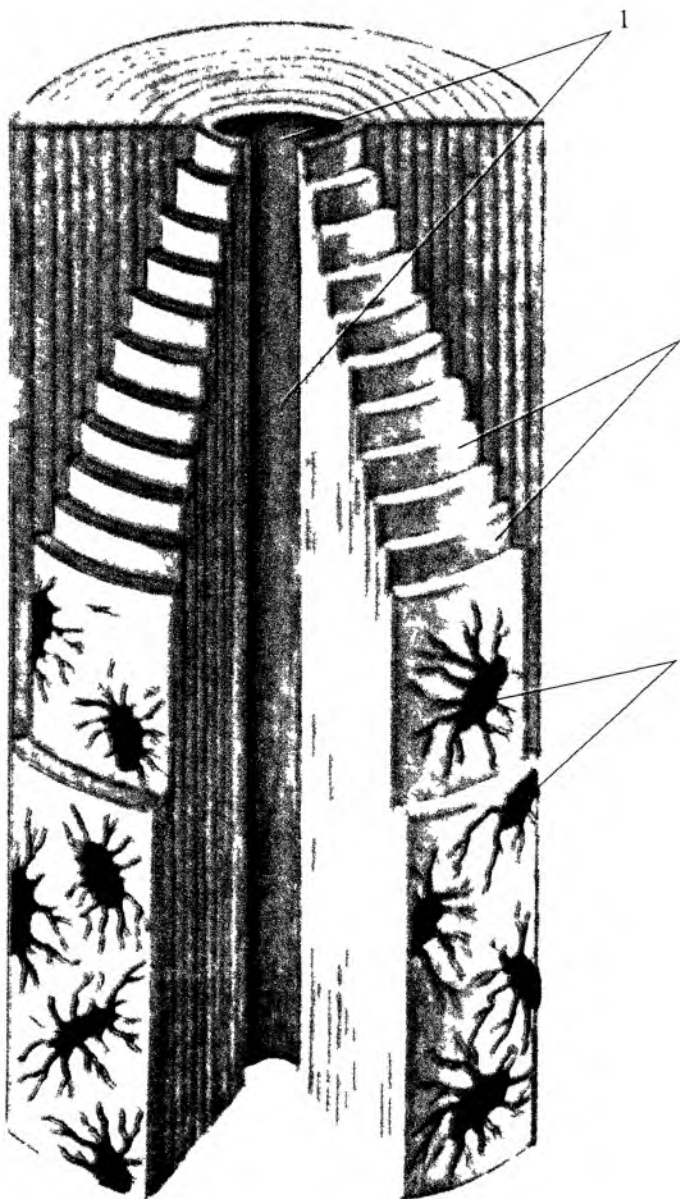


Рис 16 Строение остеона 1 — канал остеона 2 — concentрические костные пластинки 3 — костные клетки (остеоциты)



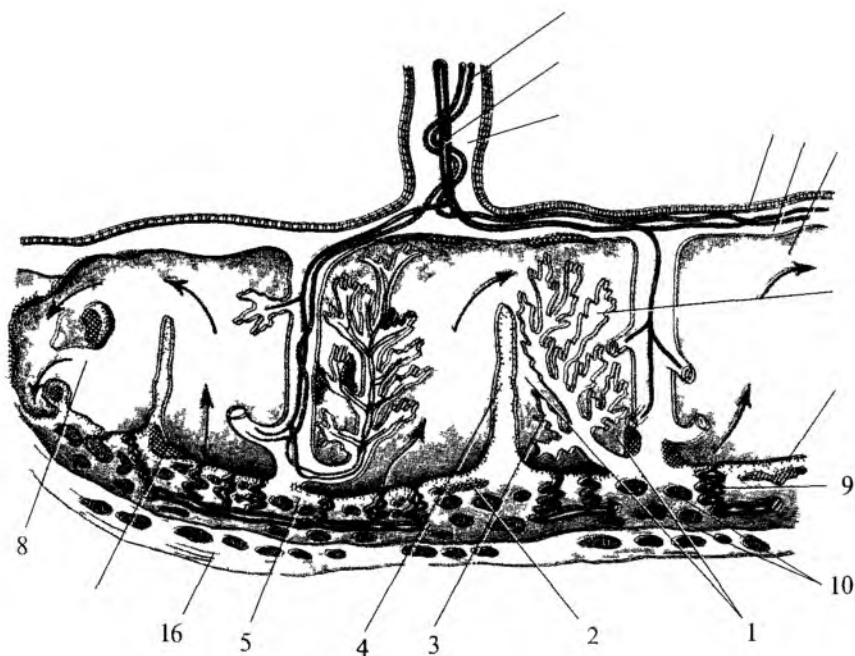


Рис 71 Строение плаценты 1 – пупочная артерия 2 – пупочная вена 3 – пупочный канатик 4 – амниотический эпителии 5 – пластинка хориона 6 – субхориоидальная щель 7 – клеточный островок 8 – базальный трофобласт 9 – спиральные артерии 10 – децидуальные вены 11 – межворсинчатое пространство 12 – фибриновые полоски 13 – контактные ворсинки 14 – плацентарные перегородки 15 – миометрии 16 – децидуальная оболочка 17 – трубчатый фибрин 18 – краевой синус

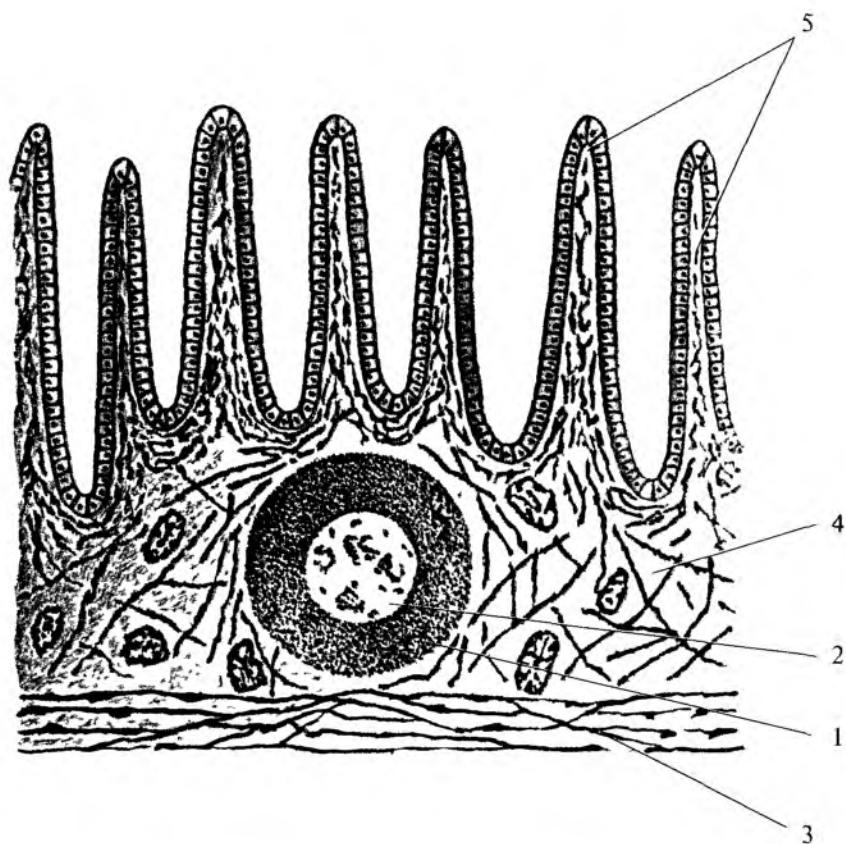


Рис. 73. Строение лимфоидного узелка в стенке тонкой кишки: 1 – лимфоидный узелок; 2 – центр размножения лимфоидного узелка; 3 – мышечная пластинка слизистой оболочки; 4 – слизистая оболочка кишки; 5 – ворсинки кишки

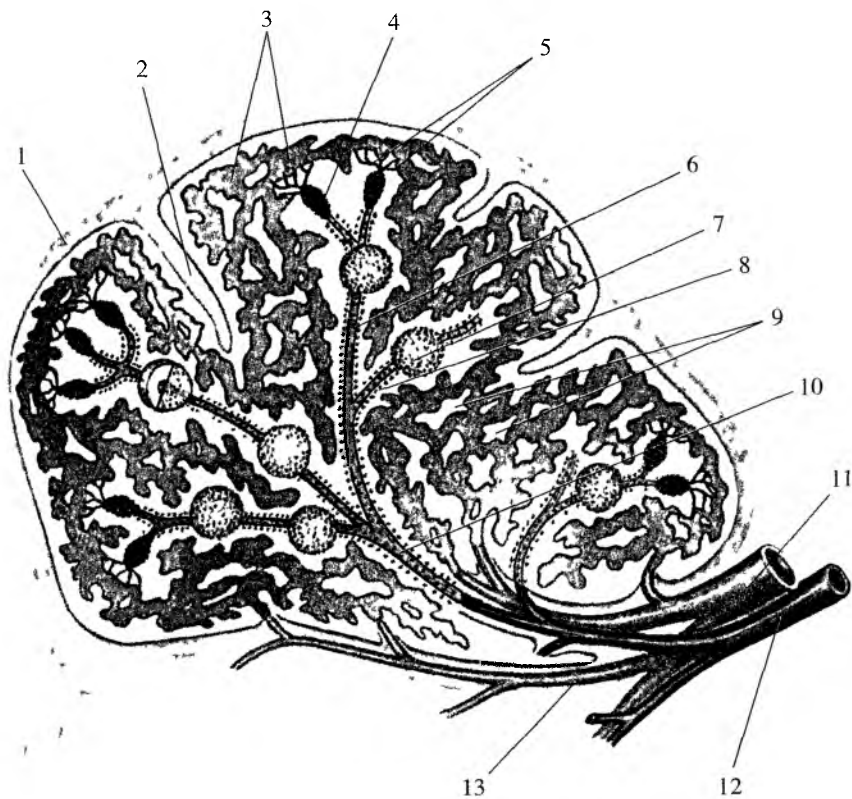


Рис. 74. Расположение лимфоидных образований в селезенке. 1 – фиброзная капсула; 2 – трабекула; 3 – венозные синусы; 4 – макрофагально-лимфоидная муфта (эллипсоид); 5 – кисточковые артериолы; 6 – центральная артерия; 7 – лимфоидный узелок; 8 – лимфоидная периартериальная муфта; 9 – красная пульпа; 10 – пульпарная артерия; 11 – селезеночная вена; 12 – селезеночная артерия; 13 – трабекулярные артерия и вена

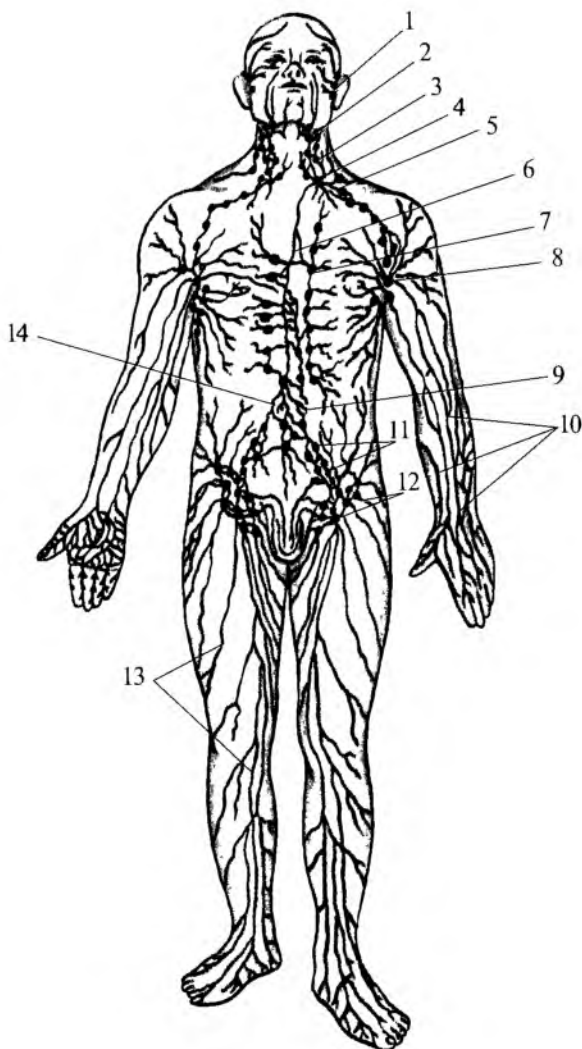


Рис. 76. Строение лимфатической системы: 1 – лимфатические сосуды лица; 2 – поднижнечелюстные лимфатические узлы; 3 – латеральные шейные лимфатические узлы; 4 – левый яремный ствол; 5 – левый подключичный ствол; 6 – грудной проток; 7 – окологрудные узлы; 8 – подмышечные лимфатические узлы; 9 – кишечный ствол; 10 – поверхностные лимфатические сосуды верхней конечности; 11 – общие и наружные подвздошные лимфатические узлы; 12 – поверхностные паховые лимфатические узлы; 13 – поверхностные лимфатические сосуды нижней конечности; 14 – правый поясничный ствол

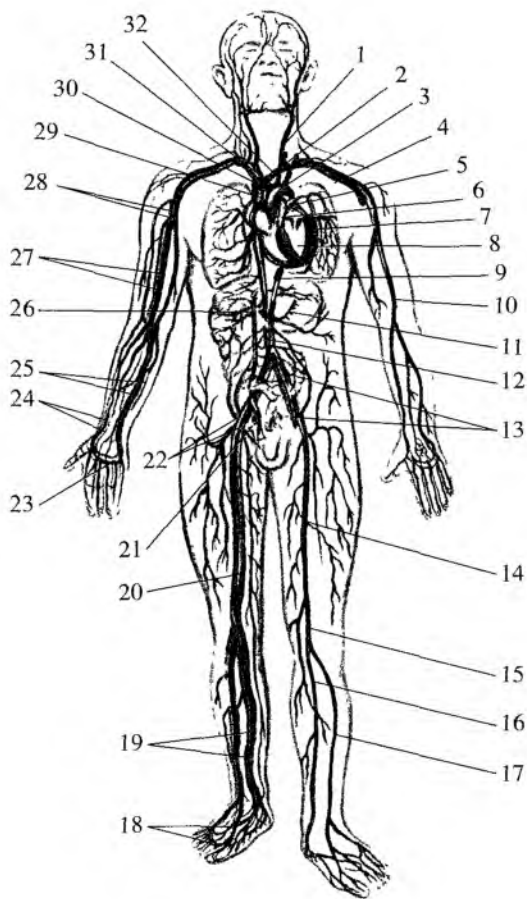


Рис. 80. Кровеносная система (общая схема): 1 — левая сонная артерия; 2 — левая внутренняя яремная вена; 3 — дуга аорты; 4 — левые подключичные артерия и вена; 5 — левая легочная артерия; 6 — легочный ствол; 7 — левые легочные вены; 8 — сердце; 9 — нисходящая часть аорты; 10 — плечевая артерия; 11 — артерия желудка; 12 — нижняя полая вена; 13 — общие левые подвздошные артерия и вена; 14 — бедренная артерия; 15 — подколенная артерия; 16 — задняя большеберцовая артерия; 17 — передняя большеберцовая артерия; 18 — артерии и вены тыла стопы; 19 — артерии и вены голени; 20 — бедренная вена; 21 — правые внутренние подвздошные артерия и вена; 22 — правые наружные подвздошные артерия и вена; 23 — поверхностная ладонная дуга (артериальная); 24 — лучевые артерия и вена; 25 — локтевые артерия и вена; 26 — воротная вена; 27 — плечевые артерия и вена; 28 — подмышечные артерия и вена; 29 — верхняя полая вена; 30 — правая плечеголовная вена; 31 — плечеголовной ствол; 32 — левая плечеголовная вена

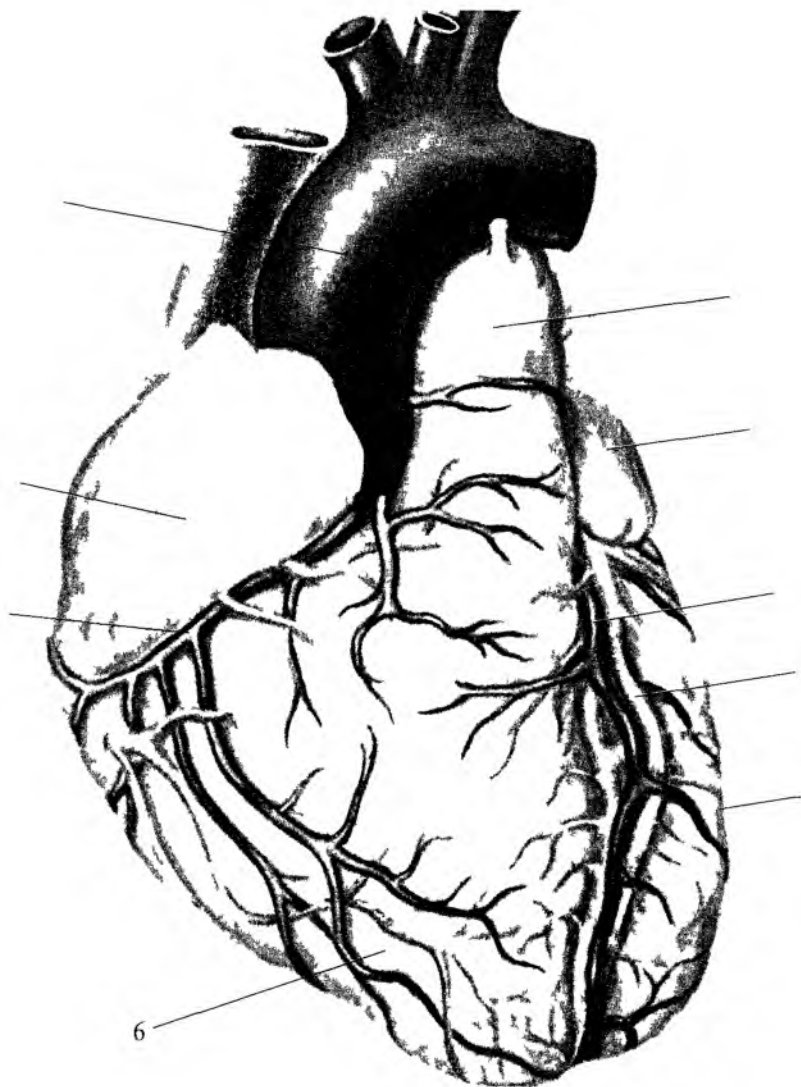


Рис 85 Сердце Вид спереди 1 – легочный ствол 2 – левое ушко 3 – передняя межжелудочная ветвь левой венечной артерии 4 – большая вена сердца 5 – левый желудочек 6 – правый желудочек 7 – правая венечная артерия 8 – правое ушко 9 – дуга аорты 10 – верхняя полая вена

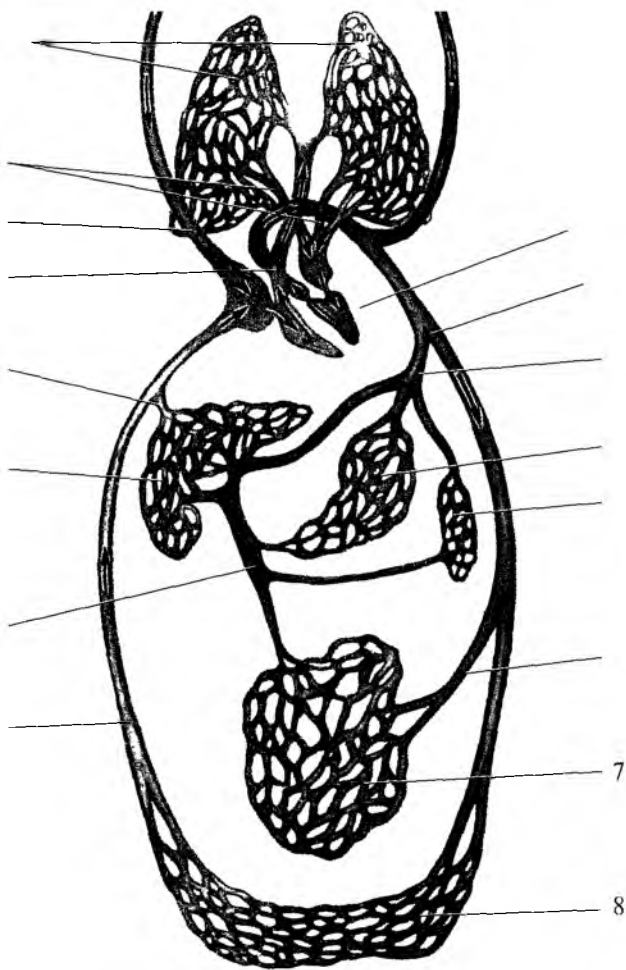


Рис 88 Большой (телесный) и малый (легочный) круги кровообращения  
 1 сердце 2 – аорта 3 чревный ствол 4 – сосуды желудка 5 – сосуды селезенки  
 6 – брыжеечная артерия 7 – сосуды тонкой и толстой кишки 8 – сосуды туловища и нижних конечностей 9 – нижняя полая вена  
 10 – воротная вена 11 – сосуды печени 12 – печеночная вена 13 – легочный ствол  
 14 – верхняя полая вена 15 – легочные вены 16 – сосуды легких  
 17 – сосуды головы и шеи

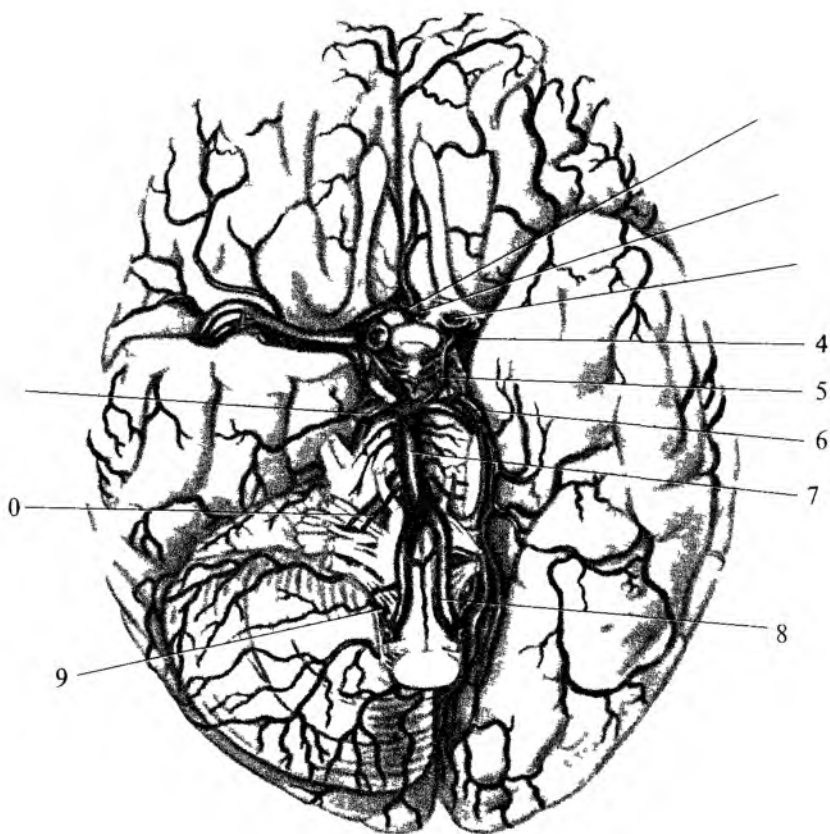


Рис 89 Артерии головного мозга. Артериальный круг мозга. Вид снизу. 1 – передняя соединительная артерия, 2 – передняя мозговая артерия, 3 – внутренняя сонная артерия, 4 – средняя мозговая артерия, 5 – задняя соединительная артерия, 6 – задняя мозговая артерия, 7 – базилярная артерия, 8 – позвоночная артерия, 9 – задняя нижняя мозжечковая артерия, 10 – передняя нижняя мозжечковая артерия, 11 – верхняя мозжечковая артерия.



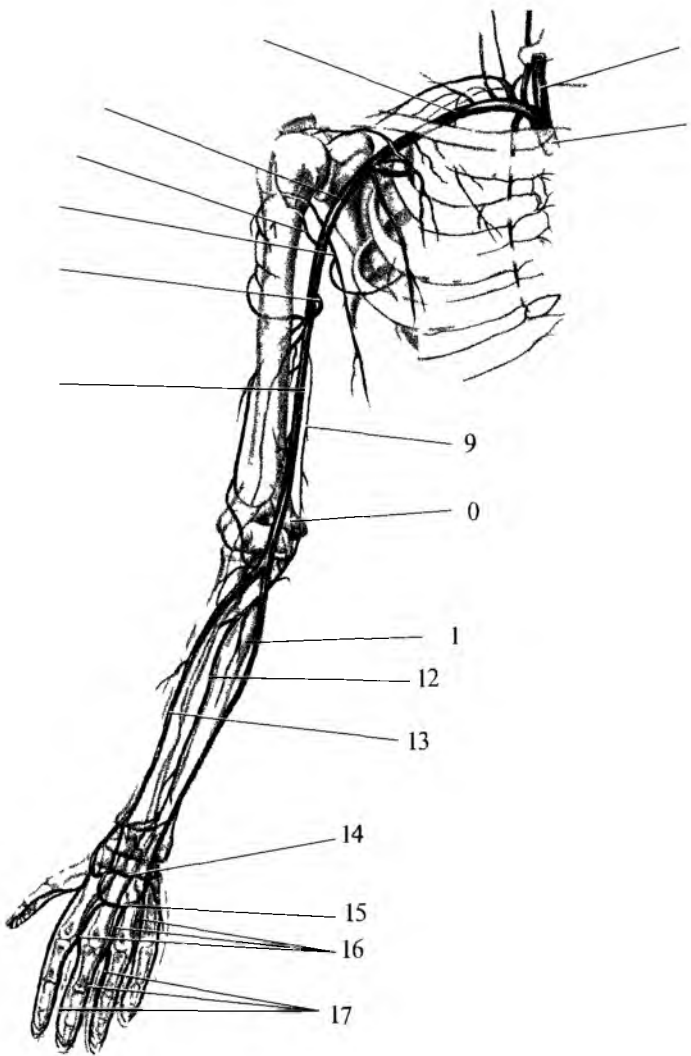


Рис 90 Артерии верхней конечности Вид спереди. 1 – плечевая артерия, 2 – глубокая артерия плеча, 3 – подлопаточная артерия, 4 – передняя артерия, окружающая плечевую кость, 5 – подмышечная артерия, 6 – подключичная артерия, 7 – общая сонная артерия, 8 – плечеголовной ствол, 9 – верхняя локтевая коллатеральная артерия, 10 – нижняя локтевая коллатеральная артерия, 11 – локтевая артерия, 12 – межкостная артерия, 13 – лучевая артерия, 14 – глубокая ладонная дуга, 15 – поверхностная ладонная дуга, 16 – общие пальцевые артерии, 17 – собственные пальцевые артерии

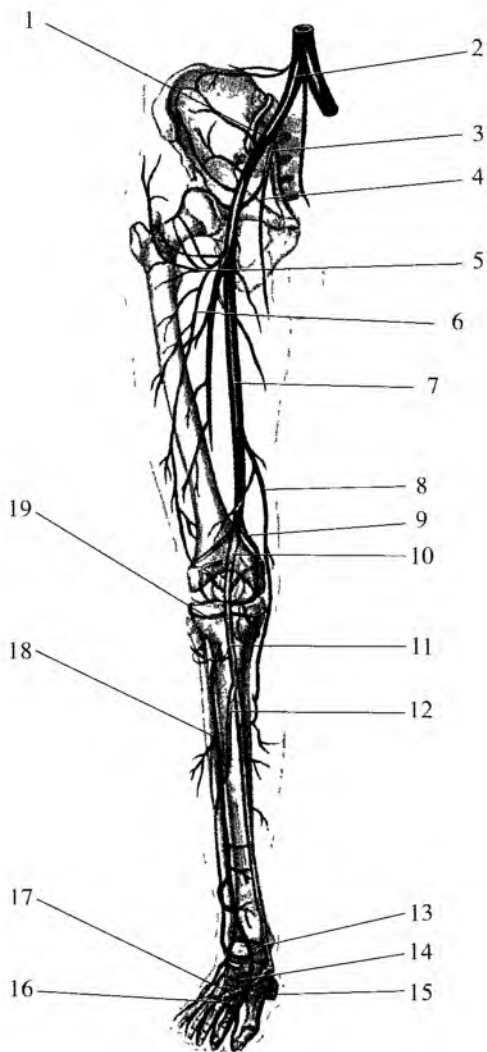


Рис. 93. Артерии нижней конечности. Вид спереди: 1 – наружная подвздошная артерия; 2 – общая подвздошная артерия; 3 – внутренняя подвздошная артерия; 4 – запирательная артерия; 5 – артерия, окружающая бедренную кость; 6 – глубокая артерия бедра; 7 – бедренная артерия; 8 – нисходящая коленная артерия; 9 – медиальная верхняя коленная артерия; 10 – подколенная артерия; 11 – задняя большеберцовая артерия; 12 – малоберцовая артерия; 13 – тыльная артерия стопы; 14 – дуговая артерия; 15 – медиальная подошвенная артерия; 16 – подошвенная дуга; 17 – латеральная подошвенная артерия; 18 – передняя большеберцовая артерия; 19 – латеральная нижняя коленная артерия

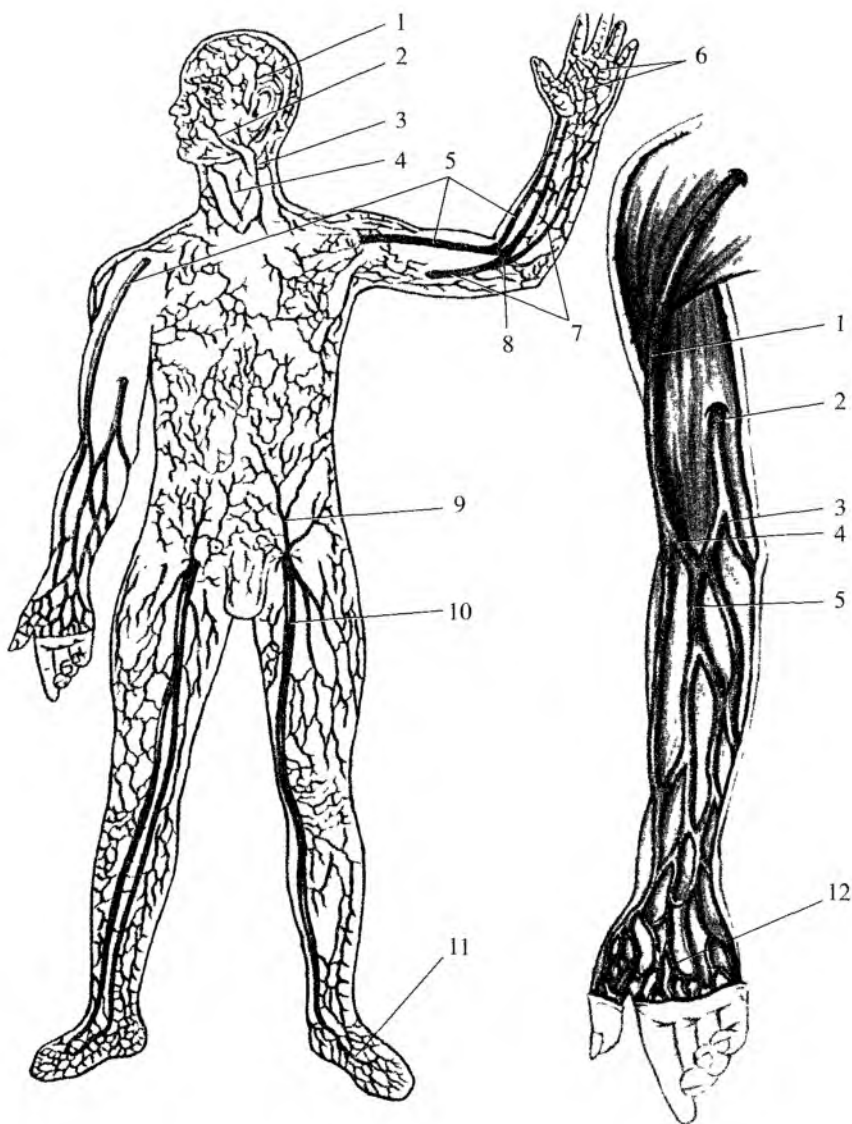


Рис. 94. Поверхностные вены тела человека: 1 – поверхностная височная вена; 2 – лицевая вена; 3 – наружная яремная вена; 4 – передняя яремная вена; 5 – латеральная подкожная вена руки; 6 – поверхностная ладонная венозная дуга; 7 – медиальная подкожная вена руки; 8 – промежуточная вена локтя; 9 – поверхностная надчревная вена; 10 – большая подкожная вена ноги; 11 – тыльная венозная дуга стопы; 12 – поверхностная венозная сеть кисти

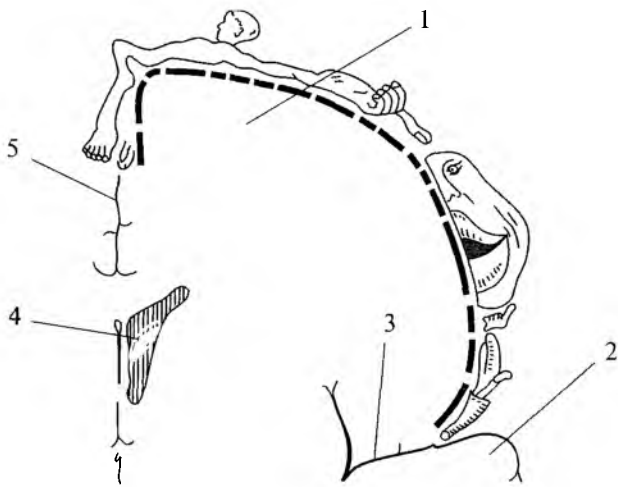


Рис. 103. Кортикый центр общей чувствительности. На рисунке обозначена проекция частей тела человека на область коркового конца анализатора общей чувствительности (постцентральной извилины). Схема разреза полушария большого мозга во фронтальной плоскости: 1 – постцентральная извилина; 2 – височная доля мозга; 3 – боковая (латеральная) борозда; 4 – боковой желудочек; 5 – продольная щель головного мозга

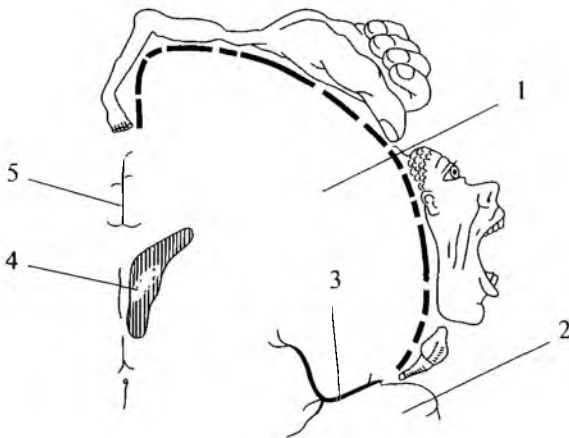


Рис. 104. Кортикый центр двигательного анализатора. На рисунке обозначена проекция частей тела человека на область коркового конца двигательного анализатора (предцентральной извилины). Схема разреза полушария большого мозга во фронтальной плоскости: 1 – предцентральная извилина; 2 – височная доля мозга; 3 – боковая (латеральная) борозда; 4 – боковой желудочек; 5 – продольная щель головного мозга

лого человека составляет 12—15 г. Надпочечник покрыт соединительнотканной капсулой, от которой вглубь железы отходят тонкие прослойки. Эти прослойки разделяют его корковое вещество на множество эпителиальных тяжей, окутанных густой сетью кровеносных капилляров.

**В корковом веществе** различают три зоны: клубочковую (наружную), пучковую (среднюю) и сетчатую (на границе с мозговым веществом). *Клубочковая зона* образована мелкими клетками, расположенными в виде клубочков. Самую широкую часть коры образует *пучковая зона*. Крупные ее клетки располагаются длинными тяжами, ориентированными перпендикулярно к поверхности органа. В узкой *сетчатой зоне* клетки образуют мелкие скопления (группы клеток). Клетки этих зон вырабатывают различные гормоны. В клубочковой зоне образуются минералокортикоиды (альдостерон), в пучковой — глюкокортикоиды (гидрокортизон, кортизон и кортикостерон), в сетчатой — андрогены, эстрогены и прогестерон.

**Мозговое вещество** надпочечников образовано скоплениями крупных (хромаффиноцитов), разделенных синусоидными капиллярами. Различают два вида клеток: *эпинефроциты*, вырабатывающие адреналин, и *норэпинефроциты*, секретирующие норадреналин.

**Гормоны надпочечных желез** влияют на различные жизненные процессы в организме — на обмен белков, жиров, углеводов, водно-солевое равновесие, функции сердечно-сосудистой системы, нервную систему.

Гормоны (*минералокортикоиды* — альдостерон и др.), выделяемые клетками клубочковой зоны, увеличивают в нефронах почек реабсорбцию (всасывание) из первичной мочи натрия и хлора и уменьшают реабсорбцию калия. В связи с этим в крови возрастает концентрация натрия, что ведет к задержке воды в тканях. При недостаточной продукции и слабой секреции минералокортикоидов реабсорбция натрия и хлора уменьшается, организм теряет большое количество воды, что может привести к обезвоживанию и смерти.

*Глюкокортикоиды* (гидрокортизон, кортизон и кортикостерон), секретируемые клетками пучковой зоны, регулируют обмен белков, жиров и углеводов, повышают в крови содержание сахара за счет образования его из белков и жиров в печени, усиливают мобилизацию жира из жировых депо. Под влиянием глюкокортикоидов процессы расщепления белков преобладают над их синтезом. Глюкокортикоиды поддерживают также нормальную функцию почек, они ускоряют образование первичной мочи в почечных клубочках. Глюкокортикоиды снижают воспалительные процессы

и аллергические состояния. Поэтому их называют противовоспалительными гормонами. Эти гормоны повышают устойчивость к стрессам, способствуют приспособляемости организма к неблагоприятным воздействиям среды. Недостаток глюкокортикоидов снижает сопротивляемость организма к различным заболеваниям, болезни протекают тяжелее.

*Половые гормоны* (андрогены, эстрогены), образующиеся в сетчатой зоне надпочечников, проявляют свое действие в детском возрасте, когда внутрисекреторная функция половых желез еще мала, и в старческом возрасте, в период угасания половых желез. В эти периоды жизни человека деятельность сетчатой зоны коры надпочечников является единственным источником секреции андрогенов и эстрогенов.

В мозговом веществе синтезируются *адреналин* и *норадреналин*, относящиеся к *катехоламинам*. Норадреналин поддерживает тонус кровеносных сосудов. Кроме этого, он принимает участие в передаче возбуждения с синаптических нервных окончаний на иннервируемые органы.

Адреналин усиливает и учащает сокращение сердца, повышает возбудимость миокарда (сердечной мышцы). Адреналин суживает кровеносные сосуды (артериолы) кожи, скелетных мышц, внутренних органов. Под влиянием адреналина моторная функция желудка и кишечника ослабляется. Адреналин вызывает сокращение гладкой мускулатуры желчных и мочевыводящих путей, матки и влагалища, мышцы, расширяющей зрачок. Адреналин расслабляет мышцы бронхов, поэтому этот препарат применяют при бронхоспазмах и для лечения больных бронхиальной астмой. Влияя на обмен веществ, адреналин усиливает расщепление в печени и мышцах гликогена до глюкозы. Глюкоза при этом поступает в кровь и используется в качестве энергетического вещества.

Адреналин способствует повышению возбудимости рецепторов нервной системы, особенно сетчатки глаза, а также органов слуха и равновесия. При сильных эмоциях (резкое охлаждение, внезапная радость, чрезмерное мышечное напряжение, страх, гнев) увеличивается выброс адреналина в кровь. Этот факт свидетельствует о влиянии на функции мозгового вещества надпочечников нервной системы, в частности ее симпатического отдела.

## Эндокринная часть половых желез

**Половые железы** (яичко и яичник) вырабатывают половые гормоны. В яичке эндокринную функцию выполняют интерстициальные эндокриноциты (клетки Лейдига). Эти клетки синтезируют и

выделяют в кровь *мужской половой гормон тестостерон* (андроген), который оказывает действие на различные андроген-чувствительные клетки мужского организма, стимулируя их рост и функциональную активность. Под влиянием андрогенов развиваются наружные половые органы, появляются вторичные половые признаки. Важным является воздействие тестостерона на сперматогенез. Низкая концентрация гормона тестостерона активизирует сперматогенез, высокая — тормозит.

*Женские половые гормоны* вырабатываются в яичнике. Клетки фолликулярного эпителия вырабатывают *эстрогены* (фолликулин), лютеоциты (клетки желтого тела) секретируют *прогестерон*. Эстрогены влияют на развитие наружных женских половых органов, вторичных половых признаков, на рост и развитие опорно-двигательного аппарата, обеспечивая развитие тела по женскому типу. Прогестерон оказывает влияние на слизистую оболочку матки, готовя ее к имплантации оплодотворенной яйцеклетки, росту и развитию плода, развитию плаценты, молочных желез, а также задерживает рост новых фолликулов.

## **Эндокринная часть поджелудочной железы**

**Эндокринная часть поджелудочной железы** (панкреатические островки, островки Лангерганса) образована клеточными скоплениями, богатыми кровеносными капиллярами. Общее количество островков 1—2 млн, а диаметр каждого составляет 100—300 мкм. В панкреатических островках преобладают так называемые бета ( $\beta$ )-клетки (60—80 %), которые секретируют гормон *инсулин*. В панкреатических островках также имеются альфа ( $\alpha$ )-клетки (10—30 %), вырабатывающие *глюкагон*. В поджелудочной железе образуется также липокаин, способствующий окислению жиров в печени, ваготонин, усиливающий активность блуждающих нервов и повышающий тонус парасимпатического отдела вегетативной части нервной системы, и центропенин, стимулирующий нервные клетки дыхательного центра и расширяющий бронхи.

Гормон инсулин усиливает переход глюкозы из крови в клетки печени, в мышечные волокна скелетных мышц, в клетки сердечного миокарда и гладкой мускулатуры. В этих органах под влиянием инсулина из глюкозы синтезируется гликоген. Инсулин способствует также поступлению глюкозы в жировые клетки, где из нее синтезируются жиры. Инсулин увеличивает проницаемость клеточных мембран для аминокислот, что важно для синтеза белков.

Таким образом, благодаря инсулину, глюкоза используется в клетках в качестве и энергетического, и пластического материала.

Глюкагон действует иначе, чем инсулин. Глюкагон расщепляет гликоген в печени и повышает содержание сахара в крови, а также усиливает расщепление жира в жировой ткани.

Секреция и инсулина, и глюкагона контролируется вегетативной частью нервной системы. Блуждающий нерв усиливает образование инсулина, а симпатический отдел центральной нервной системы тормозит его секрецию. Повышенное содержание сахара в крови во время пищеварения ведет к усилению секреции инсулина в связи с активизацией ядер блуждающих нервов. Уменьшение количества сахара в крови тормозит секрецию инсулина, в это время увеличивается выделение глюкагона. Таким образом, благодаря выделению то инсулина, то глюкагона или обоих гормонов одновременно поддерживается постоянство содержания сахара в крови на уровне 80—120 мг%.

Недостаточность внутрисекреторной функции поджелудочной железы приводит к тяжелому заболеванию — сахарному диабету (сахарному мочеизнурению). При этом заболевании из-за недостатка инсулина резко увеличивается содержание сахара в крови, достигая иногда 300—400 мг. При наличии сахара в крови в количестве более 150—180 мг сахар появляется в моче и выводится из организма. Такое состояние называется глюкозурией. Сахар выделяется из организма вместе с большим количеством воды. В течение суток у такого больного выводится из организма до 4—5 л воды. При этом нарушаются обменные процессы, резко возрастает расходование белков и жиров, являющихся источником энергии. В результате в организме накапливаются продукты неполного окисления жиров и промежуточных веществ расщепления белков. У больных появляется сильная жажда, нарушаются функции сердечно-сосудистой и дыхательной систем, наблюдается быстрая утомляемость.

При недостатке или отсутствии в организме инсулина больные сахарным диабетом постоянно употребляют инсулин, дозировка которого должна строго контролироваться. Передозировка инсулина может привести к резкому уменьшению содержания сахара в крови, в результате чего может наступить так называемая гипогликемическая кома. В таком случае показано немедленное внутривенное введение глюкозы.

## Шишковидное тело

**Шишковидное тело (эпифиз мозга)** располагается в борозде между верхними холмиками пластинки крыши (четверохолмия) среднего мозга. Эпифиз имеет округлую форму, масса его у взрослого человека составляет примерно 0,2 г.



У эпифиза выделяют два типа железистых клеток. Одни клетки крупные, отростчатые. Это *пинеалоциты*, которые располагаются преимущественно в центре долек. Другие клетки *глиальные*, они находятся главным образом по периферии долек.

Эпифиз является важнейшей железой, которая влияет на функции адено- и нейрогипофиза, щитовидной и паращитовидных желез, надпочечников, половых желез, панкреатических островков. Эпифиз оказывает на эти железы как прямое действие, так и опосредованное — через гипоталамус. Эпифиз обладает нейросекреторной деятельностью, пинеалоциты синтезируют мелатонин, серотонин и ряд полипептидов, которые обладают гормональным действием. В то же время функции эпифиза имеют четкий суточный ритм. Этот ритм связан с освещенностью. Мелатонин синтезируется ночью, он является антагонистом меланоцитстимулирующего гормона (МСГ), вырабатываемого в гипофизе, а также тормозит выделение лютеинизирующего гормона. Серотонин синтезируется днем.

Эпифиз оказывает влияние на половое созревание, на функции половых желез, на сон и бодрствование.

## **Одиночные гормонопродуцирующие клетки**

**Одиночные гормонопродуцирующие клетки** (диффузная эндокринная система) — это различные по происхождению и строению клетки или группы клеток, которые продуцируют биологически активные вещества, обладающие гормональным действием. К диффузной эндокринной системе относят эндокриноциты в слизистой оболочке органов желудочно-кишечного тракта, парафолликулярные клетки щитовидной железы, секреторные клетки в некоторых других органах тела человека. Гормоны клеток диффузно-эндокринной системы оказывают местное воздействие на соседние, рядом расположенные клетки (ткани) и влияют на общие функции организма.

## **Морфологическое и функциональное становление эндокринного аппарата в онтогенезе**

Эндокринные железы играют важную роль в процессе роста и развития организма. Их гормоны участвуют в координации всех физиологических функций, обеспечивают периодичность функциональных процессов организма — биологических ритмов.

Эндокринные железы начинают функционировать во внутриутробном периоде. Гормоны и биологически активные вещества уже влияют на рост и развитие эмбриона и плода. Большая часть гормонов начинает синтезироваться уже на втором месяце внутриутробного развития. С появлением в эндокринных железах рецепторов к гормонам гипофиза между ними формируются связи, окончательное становление которых происходит после рождения.

В постнатальном периоде развития эндокринная система играет исключительно важную роль в процессах роста и развития организма. До начала полового созревания ведущая роль в развитии органов и систем организма принадлежит гормону роста, гормонам щитовидной железы, инсулину, а затем половым гормонам. Многие гормоны, в том числе тиреоидные гормоны, андрогены и эстрогены, определяют начало и темпы полового созревания.

*Гипофиз* начинает функционировать с 9—10-й недели внутриутробного периода. У новорожденных мальчиков его масса 0,125 г, у девочек — 0,250 г. Наибольший прирост массы гипофиза наблюдается в период полового созревания. Клетки задней доли гипофиза созревают на первом году жизни. У новорожденных исключительно важную роль играет тиреотропный, аденокортикотропный гормоны и гормон роста, который продуцируют клетки аденогипофиза. Уровень гормона роста самый высокий у новорожденных. После рождения его содержание в крови существенно снижается, достигая нормы взрослого человека к 3—5 годам.

*Щитовидная железа* в онтогенезе начинает развиваться одной из первых. У новорожденного ее масса составляет 1—5 г, максимальная масса (14—15 г) наблюдается в 15—16 лет. В постнатальном периоде продукция трийодтиронина и тироксина возрастает, что обеспечивает умственное, физическое и половое развитие. Недостаток продукции этих гормонов (особенно в 3—6 лет) вызывает слабоумие (кретинизм). В период полового созревания происходит подъем активности щитовидной железы, который проявляется в повышении возбудимости нервной системы. Снижение активности железы наблюдается в 21—30 лет.

*Паращитовидные железы* начинают формироваться на 5—6-й неделе внутриутробного периода. У новорожденных масса желез составляет в среднем 5 мг, у взрослого человека — 75—85 мг. Максимальная активность желез наблюдается в первые 7 лет жизни, особенно в первые два года. Недостаточная продукция паратгормона вызывает разрушение зубов, выпадение волос, а избыточная — повышенное окостенение.

*Надпочечники* у новорожденного имеют массу около 7 г. Рост желез происходит до 30 лет. Развитие коркового вещества завершается к началу второго года жизни. С самых первых дней после рождения глюкокортикоиды принимают участие в реализации стресс-реакций. Наибольшая продукция глюкокортикоидов отмечается в 1—3 года, а также в пубертатном периоде. Мозговое вещество надпочечников начинает продуцировать катехоламины (преимущественно норадреналин), начиная с 16-й недели внутриутробного периода. Основной рост мозгового вещества наблюдается в 3—8 лет, а также в пубертатном периоде.

*Эпифиз* у новорожденных имеет массу около 7 мг, у взрослого — 200 мг. Продуцируемый эпифизом мелатонин тормозит половое и физическое развитие, блокирует функцию щитовидной железы. Снижение гормонопродуцирующей функции эпифиза наблюдается с 4—7 лет, в пубертатном периоде концентрация этого гормона в крови снижена.

*Половые железы* развиваются из единого эмбрионального зачатка. Половая дифференцировка происходит на 7—8-й неделе эмбрионального периода развития.

*Мужские* половые железы. На 11—17-й неделях уровень андрогенов у плода мужского пола достигает значений, характерных для взрослого организма. Благодаря этому развитие половых гормонов происходит по мужскому типу. Масса *яичка* у новорожденного 0,3 г. Его гормонально продуцирующая активность снижена. Под влиянием гонадолиберина с 12—13 лет она постепенно возрастает и к 16—17 годам достигает уровня взрослых. Подъем гормонопродуцирующей активности вызывает пубертатный скачок роста, появление вторичных половых признаков, а после 15 лет — активацию сперматогенеза.

*Женские* половые железы. Начиная с 20-й недели внутриутробного периода в *яичнике* происходит образование примордиальных фолликулов. К моменту рождения масса яичника составляет 5—6 г, у взрослой женщины — 6—8 г. В течение постнатального онтогенеза в яичнике выделяют три периода активности: нейтральный (от рождения до 6—7 лет), препубертатный (от 8 лет до первой менструации), пубертатный (от момента первой менструации до менопаузы). На всех этапах фолликулярные клетки продуцируют эстрогены в разных количествах. Низкий уровень эстрогенов до 8 лет создает возможность дифференцировки гипоталамуса по женскому типу. Продукция эстрогенов в пубертатном периоде уже достаточна для пубертатного скачка (роста скелета, а также для развития вторичных половых признаков). Постепенный рост продукции эстрогенов приводит к менархе и становлению регулярного менструального цикла.

## Вопросы для повторения и самоконтроля:

1. Приведите классификацию желез внутренней секреции и объясните, на чем эта классификация основана.
2. Назовите доли гипофиза и расскажите, какие гормоны каждая доля синтезирует, на какие функции организма эти гормоны влияют.
3. На основании каких признаков выделяют гипоталамо-гипофизарную систему?
4. Расскажите о строении щитовидной железы и функциях ее гормонов.
5. Расскажите о строении надпочечных желез и их гормонах.
6. Что такое панкреатические островки, где они располагаются, какие функции выполняют?
7. Расскажите о диффузной эндокринной системе.

## СЕРДЕЧНО-СОСУДИСТАЯ СИСТЕМА

К **сердечно-сосудистой системе** относятся сердце и кровеносные сосуды (рис. 80, см. цв. вкл.). Эта система выполняет функции транспорта крови, а вместе с нею питательных веществ и энергетических материалов к органам и тканям. От органов и тканей по кровеносным сосудам с кровью транспортируются продукты обмена веществ. Сердце у сердечно-сосудистой системы выполняет функции мышечного «насоса», ритмические сокращения которого обуславливают движение крови по кровеносным сосудам. С учетом строения и функций выделяют артерии, сосуды микроциркулярного русла (артериолы, венылы) и вены.

Артерии — это сосуды, по которым кровь течет от сердца к органам и тканям. По мере удаления от сердца диаметр артерий постепенно уменьшается, вплоть до мельчайших артериол, которые в толще органов переходят в сеть капилляров. Артериолы, кровеносные капилляры и образующиеся из капилляров венылы составляют микроциркуляторное русло, где происходят обменные процессы между кровью и тканями (рис. 81).

Капилляры — наиболее многочисленные и самые тонкие сосуды. Их диаметр колеблется от 3 до 11 мкм. В организме человека насчитывается около 40 млрд капилляров. Общая длина всех капилляров составляет примерно 100 000 км. Капилляры переходят в венылы, при слиянии которых образуются мелкие вены. Вены — это сосуды, по которым кровь течет к сердцу. Общее количество вен больше, чем артерий, а общая величина венозного русла превосходит объем артериального.

Кровеносные сосуды получают названия в зависимости от органа, который они кровоснабжают (например, почечная артерия), или кости, к которой они прилежат (например, локтевая артерия и т.д.).

**Строение стенок кровеносных сосудов.** Стенки всех артерий, так же как и вен, состоят из трех оболочек: внутренней, средней и наружной (рис. 82). Толщина стенок и строение у сосудов разных типов неодинаковы. Внутренняя оболочка — интима состоит из




Рис. 81. Микроциркуляторное русло:

1 — капиллярная сеть (капилляры); 2 — посткапилляр (посткапиллярная венула); 3 — артериоловенулярный анастомоз; 4 — венула; 5 — артериола; 6 — прекапилляр (прекапиллярная артериола).

Стрелки от капилляров — поступление в ткани питательных веществ, стрелки к капиллярам — выведение из тканей продуктов обмена

плоских эндотелиальных клеток (эндотелиоцитов), расположенных на базальной мембране. В стенках большинства артерий находится много эластических волокон, образующих внутреннюю эластическую мембрану и придающих артериям эластичность, упругость. У мелких и средних (по толщине вен) внутренняя оболочка образует полулунной формы складки — клапаны, препятствующие обратному току крови (рис. 83). Средняя оболочка (мышечная) состоит из гладких мышечных клеток. У артерий, по сравнению с венами, мышечная оболочка развита лучше, она толще. Средняя оболочка содержит также эластические волокна, которых особенно много у очень крупных артерий — аорты, легочного ствола. Эти сосуды называют артериями эластического типа. У сонных, подключичных, подвздошных и других артерий среднего диаметра соотношение гладкомышечных клеток и эластических волокон примерно одинаковое. Эти артерии мышечно-эластического типа. У таких артерий средняя оболочка состоит из гладкомышечных клеток. Поэтому эти артерии называют артериями мышечного типа. У мелких и среднего диаметра артерий элас-

тические волокна образуют наружную эластическую оболочку кровеносных сосудов. Наружная оболочка кровеносных сосудов состоит из рыхлой волокнистой соединительной ткани. В ней расположены нервы и кровеносные сосуды, питающие стенки сосудов.

Кровеносные капилляры имеются у всех органов и тканей, кроме ногтей, волос, эпителиального покрова кожи и слизистых оболочек, хрящей. Кровеносные капилляры, имеющие тонкие стенки различного строения (рис. 84), осуществляют обменные процессы между кровью и тканями. В легких капилляры обеспечивают газообмен между кровью и воздухом. Обычно у человека в состоянии покоя раскрыты всего 20—30% капилляров. Остальные капилляры включаются в кровоток во время усиленной работы органа. Регулируют поступление крови в капилляры гладкомышечные клетки, расположенные в местах перехода артериол в капилляры.

Таким образом, у кровеносной системы можно выделить артериальное звено, осуществляющее транспорт крови от сердца и постоянство давления крови в сосудах; микроциркулярное русло (артериолы, капилляры, вены), обеспечивающее непосредственный обмен между кровью и тканями, и венозное русло, обеспечивающее возврат крови к сердцу.

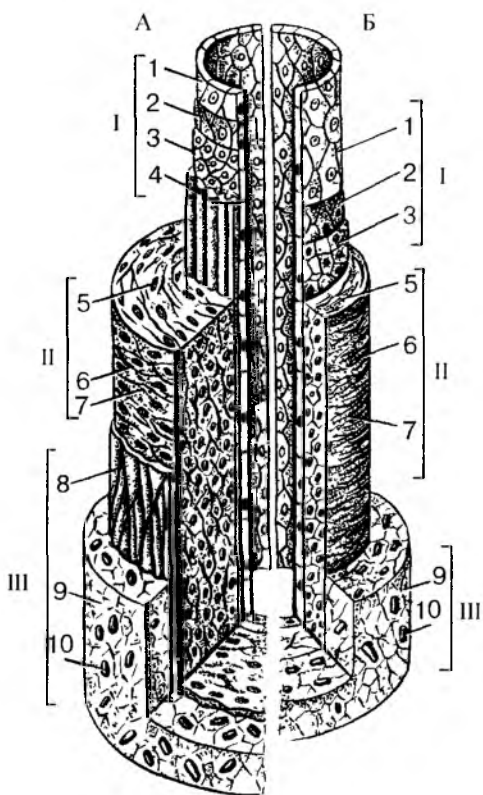


Рис. 82. Строение стенок артерии среднего калибра (А) и вены (Б):

1 — эндотелий; 2 — базальная мембрана; 3 — подэндотелиальный слой; 4 — внутренняя эластическая мембрана; 5 — миоциты; 6 — эластические волокна; 7 — коллагеновые волокна; 8 — наружная эластическая мембрана; 9 — волокнистая (соединительная рыхлая) ткань; 10 — кровеносные сосуды. Оболочки: I — внутренняя, II — средняя, III — наружная

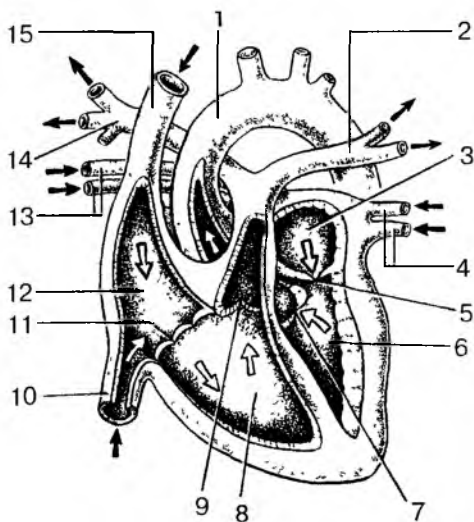


Рис. 86. Строение камер сердца и направление тока крови в нем (фронтальный разрез):

1 — аорта; 2 — левая легочная артерия; 3 — левое предсердие; 4 — левые легочные вены; 5 — левое предсердно-желудочковое отверстие; 6 — левый желудочек; 7 — клапан аорты; 8 — правый желудочек; 9 — клапан легочного ствола; 10 — нижняя полая вена; 11 — правое предсердно-желудочковое отверстие; 12 — правое предсердие; 13 — правые легочные вены; 14 — правая легочная артерия; 15 — верхняя полая вена.

Стрелки — направление тока крови в камерах сердца

это предсердие открывается нижняя полая вена, отводящая кровь от органов и стенок, грудной, брюшной полостей, таза и от нижних конечностей. В правое предсердие впадает также венозный синус сердца, через который оттекает венозная кровь от самого сердца. Расположенное внизу предсердно-желудочковое отверстие ведет из правого предсердия в правый желудочек.

**Правый желудочек.** Внутренняя поверхность правого желудочка неровна, на ней выступают три конусообразные сосочковые

На наружной поверхности сердца видны поперечная и венечная борозды, отделяющие предсердия от желудочков, и две продольные межжелудочковые борозды — передняя и задняя, расположенная на границе между правым и левым желудочками. В этих бороздах лежат венечные артерии и вены сердца. Над венечной бороздой, по бокам от аорты и легочного ствола, видны выпячивания передних стенок правого и левого предсердий — правого и левого ушка сердца.

Правое и левое предсердия занимают место над венечной бороздой и образуют основание сердца. Предсердия внизу сообщаются соответственно с правым и левым желудочком через правое и левое предсердно-желудочковое отверстие. Через эти отверстия в момент сокращения предсердий кровь перегоняется в желудочки (рис. 86).

**В правое предсердие** сверху впадает верхняя полая вена, отводящая кровь от головы, шеи, верхних конечностей и грудных стенок. Снизу в



мышцы. Вверху желудочек имеет два отверстия. Это правое предсердно-желудочковое отверстие и отверстие, ведущее в легочный ствол. Правое предсердно-желудочковое отверстие имеет трехстворчатый предсердно-желудочковый клапан. К свободным краям трех створок этого клапана (передней, задней и перегородочной) прикрепляются тонкие сухожильные нити, начинающиеся от сосочковых мышц правого желудочка. Трехстворчатый клапан пропускает кровь из правого предсердия в правый желудочек и благодаря тону сосочковых мышц перекрывает путь обратному току крови из желудочков в предсердия. В начале легочного ствола имеется клапан, состоящий из трех полулунных заслонок. Этот клапан легочного ствола пропускает кровь из правого желудочка в сторону легких и препятствует току крови обратно в желудочек.

**Левое предсердие** вверху имеет четыре отверстия, через которые в него открываются легочные вены (по две от каждого легкого). Внизу левого предсердия находится левое предсердно-желудочковое отверстие, ведущее в левый желудочек.

**Левый желудочек.** На внутренней поверхности желудочка выступают две сосочковые мышцы, которые при помощи тонких сухожильных нитей соединяются со свободным краем двух створок (передней и задней) левого предсердно-желудочкового (двустворчатого) клапана. Через левое предсердно-желудочковое отверстие, сообщающее левое предсердие с левым желудочком, кровь поступает в левый желудочек. Обратному току крови препятствует упомянутый выше двустворчатый клапан.

Из левого желудочка выходит аорта, отверстие которой находится в верхней части левого желудочка. Отверстие аорты имеет клапан, состоящий из трех полулунных заслонок. Этот клапан пропускает кровь только из желудочка в аорту и препятствует обратному току крови.

Все клапаны сердца открываются пассивно под действием тока крови. При сокращении мускулатуры предсердий створки предсердно-желудочкового клапана, представляющие собой складки внутренней оболочки стенки — эндокарда, открываются, и кровь поступает в желудочки. В сторону предсердий створкам мешают открываться сухожильные нити сосочковых мышц. При сокращении мускулатуры желудочков и их сосочковых мышц сухожильные нити натягиваются и не дают створкам клапанов выворачиваться в сторону предсердий.

Заслонки полулунных клапанов, закрывающие отверстия аорты и легочного ствола, свободно пропускают кровь из желудочков в легочный ствол и аорту, но препятствуют обратному току крови из этих сосудов в желудочки.

ни ребенка. У 2—3-летних детей преобладает косое положение сердца. Нижняя граница сердца у детей до 1 года расположена на один межреберный промежуток выше, чем у взрослых, верхняя граница находится на уровне второго межреберья. Верхушка сердца проецируется в четвертом левом межреберном промежутке кнаружи от среднеключичной линии. Правая граница сердца наиболее часто располагается по правому краю грудины или на 0,5—1,0 см вправо от нее. Проекция клапанов у новорожденного находится выше, чем у взрослых. Правое предсердно-желудочковое отверстие и трехстворчатый клапан проецируются на середину грудины на уровне прикрепления к груди IV ребра. Левое предсердно-желудочковое отверстие и двустворчатый клапан расположены у левого края грудины на уровне третьего реберного хряща (у взрослых — соответственно на уровне V и IV ребер). Правое и левое артериальные отверстия и полулунные клапаны лежат на уровне III ребра, как и у взрослых.

*Перикард.* Форма перикарда у новорожденных шарообразная. Объем полости перикарда мал, он плотно облегает сердце. Купол перикарда располагается высоко — по линии, соединяющей грудино-ключичные сочленения. Нижняя граница перикарда проходит на уровне середины пятых межреберий. Грудино-реберная поверхность перикарда на значительном протяжении покрыта тимусом. Задний отдел соседствует с пищеводом, трахеей, бронхами, аортой, блуждающими нервами. Нижняя стенка перикарда сращена с сухожильным центром и мышечной частью диафрагмы. К 14 годам граница перикарда и взаимоотношения его с органами средостения соответствуют таковым у взрослого.

## Работа сердца

Сердечная мышца сокращается ритмично, в отличие от скелетных мышц. Способность к ритмическому сокращению под влиянием импульсов, возникающих в самом сердце, является характерной особенностью миокарда. Это свойство называют *автоматизмом сердца*.

Автоматизм сердца связан с функцией его атипичных мышечных клеток проводящей системы. Импульсы, вызывающие ритмические сокращения сердца, возникают вначале в синусно-предсердном узле.

Возбуждения появляются в проводящей системе сердца благодаря изменениям электрических потенциалов на поверхности клеточных мембран. Возникшее возбуждение из синусно-предсердного узла быстро распространяется на клетки миокарда предсердий и в

предсердно-желудочковый узел, из которого импульсы идут к миокарду желудочков. Прохождение импульсов через предсердно-желудочковый узел замедляется, поэтому возбуждение достигает миокарда желудочков медленнее, чем миокарда предсердий. В связи с этим сокращаются вначале предсердия, а потом и желудочки. Во время сокращения (систола) желудочков сердечная мышца не способна отвечать на новые раздражения. Этот период невозбудимости миокарда называют рефрактерной фазой. Это свойство сердечной мышцы во время систолы не отвечать дополнительным сокращением позволяет миокарду более полно и ритмично сокращаться, не испытывая утомления.

Сердечный цикл состоит из сокращения предсердий и желудочков и последующего их расслабления. У здорового человека в состоянии покоя сердце сокращается 60—70 раз в 1 мин. Сокращение сердечной мышцы называют *систолой*, ее расслабление — *диастолой*. Сердечный цикл имеет три фазы: систолу предсердий, систолу желудочков и общую паузу. Общая продолжительность сердечного цикла у человека равна примерно 0,8 с.

Началом каждого цикла считается систола предсердий, длящаяся 0,1 с. В этот момент миокард желудочков расслаблен, створчатые клапаны открыты, а полулунные клапаны закрыты. Во время сокращения предсердий вся кровь из них поступает в желудочки. По окончании систолы предсердий начинается систола желудочков, которая длится 0,3 с. В момент сокращения желудочков предсердия оказываются уже расслабленными, двухстворчатый и трехстворчатый клапаны, сообщающие предсердия с желудочками, закрываются. При сокращении мускулатуры желудочков кровь из них выталкивается в аорту и легочный ствол. Полулунные клапаны у начала аорты и легочного ствола открываются, их заслонки прижимаются к внутренним стенкам этих сосудов, и происходит изгнание крови из желудочков.

**Сокращение желудочков** сменяется их расслаблением — диастолой желудочков. Под действием высокого давления, создавшегося в аорте и легочном стволе, полулунные клапаны этих сосудов закрываются, препятствуя возвращению крови в желудочки. После этого наступает период покоя всех камер сердца, или общего расслабления — общая пауза. На общую сердечную паузу приходится 0,4 с. Такого интервала между сокращениями достаточно для полного восстановления работоспособности сердца.

Во время каждого сокращения желудочков в сосуды выталкивается определенная порция крови. Ее объем, получивший название ударного, систолического, составляет 70—80 мл. За одну минуту сердце взрослого человека, находящегося в покое, выталкивает в кровеносные сосуды 5—5,5 л крови. При физической

нагрузке количество крови, перекачиваемой сердцем за одну минуту у здорового человека, увеличивается до 15—20 л.

**Тоны сердца** — это звуки, возникающие во время работы сердца. Их можно прослушать, приложив ухо к передней грудной стенке. Выделяют два тона: первый тон — систолический и второй тон — диастолический. Систолический тон — более низкий, продолжительный. Он появляется в начале систолы желудочков и связан с сокращением мускулатуры стенок желудочков, вибрацией натянутых сухожильных нитей и колебанием створок предсердно-желудочковых клапанов в момент их закрытия. Диастолический тон короткий и высокий, появляется в начале диастолы, когда закрываются заслонки полулунных клапанов аорты и легочного ствола.

Известны места на грудной стенке, где тоны сердца слышны отчетливо. Первый тон закрытия левого предсердно-желудочкового клапана (митрального) прослушивается в области верхушки сердца в пятом межреберье, чуть левее от грудины (рис. 87). Первый тон закрытия правого предсердно-желудочкового клапана и сокращения миокарда правого желудочка слышен в месте соединения тела грудины с ее мечевидным отростком. Второй тон закрытия клапана аорты выслушивается во втором межреберье, справа грудины, а закрытие клапана легочного ствола — во втором межреберье, слева от грудины.

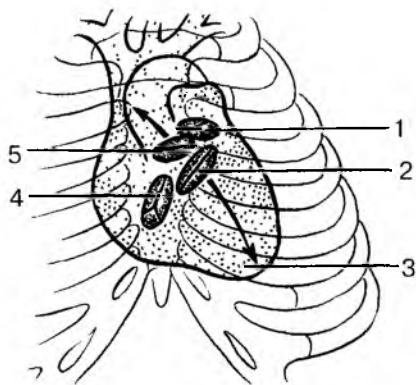


Рис. 87. Проекция отверстий сердца, створчатых и полулунных клапанов на переднюю поверхность грудной клетки (схема). Стрелками показаны места прослушивания тонов сердца:

1 — отверстие легочного ствола; 2 — левый предсердно-желудочковый клапан; 3 — верхушка сердца; 4 — правый предсердно-желудочковый клапан; 5 — отверстие аорты

Второй тон закрытия клапана аорты выслушивается во втором межреберье, справа грудины, а закрытие клапана легочного ствола — во втором межреберье, слева от грудины.

**Сердечный толчок** можно определить рукой на уровне пятого межреберья слева от грудины. Этот толчок образуется в результате изменения положения сердца при систоле, когда левый желудочек прижимается к передней грудной стенке и «ударяется» о нее.

**Электрические явления в сердце.** Электрические процессы возникают в сердце, когда возбужденный участок становится электроотрицательным по отношению к невозбужденному.

Поскольку тело человека является жидким проводником, биотоки сердца проводятся в

разных направлениях, и их можно зарегистрировать с помощью прибора — электрокардиографа. Электрокардиографом определяют изменения сердечного ритма, нарушение проведения возбуждения, место и характер повреждения сердечной мышцы.

Вопросы для повторения и самоконтроля:

1. Опишите строение стенок кровеносных сосудов.
2. Назовите сосуды, относящиеся к микроциркуляторному руслу.
3. Назовите камеры сердца и отверстия, через которые эти камеры сообщаются.
4. Опишите внутреннюю поверхность предсердий и желудочков.
5. Расскажите о проекции границ и клапанов сердца на переднюю грудную стенку.
6. Что такое перикард? Расскажите о его строении.
7. Дайте характеристику автоматизму сердца. Где он возникает и как реализуется в стенках сердца?
8. Расскажите о сердечном цикле, его начале, фазах и продолжительности.
9. Что такое систола и диастола? Какие процессы происходят в сердце при систоле и диастоле?
10. Расскажите о тонах сердца. В связи с чем они возникают и в каких местах на передней грудной стенке прослушиваются?

## КРОВЕНОСНЫЕ СОСУДЫ ТЕЛА ЧЕЛОВЕКА

Движение крови в организме человека происходит по двум замкнутым системам сосудов — малому и большому кругам кровообращения (рис. 88, см. цв. вкл.).

**Малый круг кровообращения.** Путь крови от правого желудочка через артерии, капилляры и вены легких до левого предсердия называют малым, или легочным кругом кровообращения. Этот путь служит для обогащения крови кислородом и выведения из организма углекислого газа. Из правого желудочка венозная кровь направляется в крупный сосуд — легочный ствол, разделяющийся на правую и левую легочные артерии. В легких ветви легочных артерий ветвятся и переходят в капилляры, которые оплетают легочные пузырьки — альвеолы. Через стенки альвеол происходит газообмен. Из альвеол в кровь переходит кислород, в обратном направлении — из крови в альвеолы — углекислый газ. Венозная кровь, проходя через капилляры легких, насыщается кислородом и становится артериальной. Обогащенная кислородом кровь (артериальная кровь) поступает из капилляров в венозные сосуды,

которые, соединяясь, образуют в каждом легком две легочные вены, впадающие в левое предсердие.

**Большой круг кровообращения.** Путь крови от левого желудочка сердца до правого предсердия называют большим кругом кровообращения. Левый желудочек, сокращаясь, выталкивает насыщенную кислородом кровь в самую крупную артерию тела — аорту. Ветви аорты направляются ко всем тканям и органам, где они ветвятся до капилляров. Из капилляров большого круга кровообращения ко всем клеткам и тканям тела поступают кислород, питательные вещества и гормоны, а из клеток и тканей в капилляры переходят продукты обмена, в том числе и углекислый газ. При этом кровь, содержащая продукты обмена веществ, становится венозной кровью. Капилляры сливаются в вены, которые собираются в мелкие, а затем и в крупные вены. Венозная кровь от туловища, нижних конечностей, органов брюшной и грудной полостей через крупный сосуд — нижнюю полую вену — поступает в правое предсердие. В это предсердие через верхнюю полую вену венозная кровь оттекает от органов головы, шеи и верхних конечностей.

## **Артерии большого круга кровообращения**

Аорта выходит из левого желудочка сердца. У аорты выделяют восходящую часть, дугу и нисходящую часть, от которых отходят ветви к органам и частям тела (табл. 13). От начала восходящей части аорты отходят правая и левая венечные артерии, разветвляющиеся в стенках сердца. Очень крупные ветви берут начало от дуги аорты. Это плечеголовной ствол, а также левая общая сонная и левая подключичная артерии, снабжающие артериальной кровью органы и ткани головы, шеи, правой и левой верхних конечностей. Правая общая сонная артерия и правая подключичная артерия отходят от плечеголовного ствола. Общие сонные артерии направляются вверх по сторонам от трахеи и пищевода. На уровне верхнего края гортани общая сонная артерия делится на внутреннюю и наружную сонные артерии. Внутренняя сонная артерия проходит через сонный канал височной кости внутрь черепа и вместе с позвоночной артерией (ветвью подключичной артерии) снабжает кровью головной мозг. Таким образом, к головному мозгу подходят четыре крупные артерии — две внутренние сонные и две позвоночные артерии, где их ветви образуют артериальный круг на основании мозга (рис. 89, см. цв. вкл.). Наружная сонная артерия разветвляется на ряд ветвей, которые снабжают кровью наружные отделы головы, в том числе всю лицевую часть, и верхние отделы шеи.

## Аорта и ее ветви

Часть аорты	Крупные ветви, отходящие от аорты	Части тела, органы, к которым направляются крупные ветви аорты
<p>Восходящая часть</p> <p>Дуга аорты</p>	<p>Правая венечная артерия</p> <p>Левая венечная артерия</p> <p>Плечеголовной ствол</p> <p>    правая общая сонная артерия</p> <p>    правая подключичная артерия</p> <p>Левая общая сонная артерия</p> <p>Левая подключичная артерия</p>	<p>Сердце</p> <p>Сердце</p> <p>Правая половина головы и шеи</p> <p>Правая рука, правая половина шеи, стенки грудной полости</p> <p>Левая половина головы и шеи</p> <p>Левая рука, левая половина шеи, стенки грудной полости</p>
<p>Нисходящая часть</p> <p>    грудная часть</p> <p>    брюшная часть</p>	<p>Задние межреберные артерии</p> <p>Верхняя диафрагмальная</p> <p>Бронхиальные ветви</p> <p>Пищеводные ветви</p> <p>Перикардиальные ветви</p> <p>Пристеночные ветви</p> <p>    поясничные артерии</p> <p>    нижние диафрагмальные артерии</p> <p>Внутренностные ветви</p> <p>Непарные ветви</p> <p>    чревный ствол</p> <p>    верхняя брыжеечная артерия</p> <p>    нижняя брыжеечная артерия</p>	<p>Стенки грудной полости, передняя стенка брюшной полости</p> <p>Диафрагма</p> <p>Бронхи, легкие</p> <p>Пищевод</p> <p>Перикард</p> <p>Стенки брюшной полости</p> <p>Диафрагма</p> <p>Желудок, печень, селезенка, поджелудочная железа, верхняя часть тонкой кишки</p> <p>Тонкая кишка, толстая кишка, поджелудочная железа</p> <p>Толстая кишка, в том числе верхние отделы прямой кишки</p>

Часть аорты	Крупные ветви, отходящие от аорты	Части тела, органы, к которым направляются крупные ветви аорты
	<p>Парные ветви</p> <p>почечные артерии средние надпочечниковые артерии яичковые (яичниковые) артерии</p> <p>Конечные ветви</p> <p>общие подвздошные артерии (правая и левая)</p> <p>Внутренняя подвздошная артерия Наружная подвздошная артерия</p>	<p>Почки, надпочечники Надпочечники</p> <p>Половые железы</p> <p>Стенки и органы таза</p> <p>Нижняя конечность, стенки таза, передняя брюшная стенка</p>

Подключичная артерия слева отходит от дуги аорты, справа — от плечеголового ствола. Ветви подключичной артерии идут к органам и тканям шеи, надплечья, передней грудной стенки. На уровне I ребра подключичная артерия переходит в подмышечную артерию (рис. 90, см. цв. вкл.). Подмышечная артерия, а затем следующие за ней артерии верхней конечности — плечевая, локтевая, лучевая артерии — отдают коже, мышцам, костям, суставам многочисленные ветви.

Нисходящая часть аорты делится на грудную и брюшную части. Грудная часть аорты расположена на позвоночнике слева от срединной линии. Она через межреберные и другие артерии (бронхиальные, пищеводные) снабжает кровью органы брюшной полости (желудок, печень, тонкую и толстую кишки, почки), а также стенки живота (рис. 91). От брюшной аорты отходят короткий чревный ствол, отдающий ветви к желудку (рис. 92), длинные верхняя и нижняя брыжеечные артерии, правая и левая почечные, а также поясничные артерии и артерии к половым железам.

На уровне IV поясничного позвонка брюшная часть аорты делится на правую и левую общие подвздошные артерии, каждая из которых в полости таза, в свою очередь, разделяется на внутреннюю и наружную подвздошные артерии (рис. 93, см. цв. вкл.). От короткой внутренней подвздошной артерии отходят многочисленные ветви к стенкам и органам таза. От длинной наружной под-



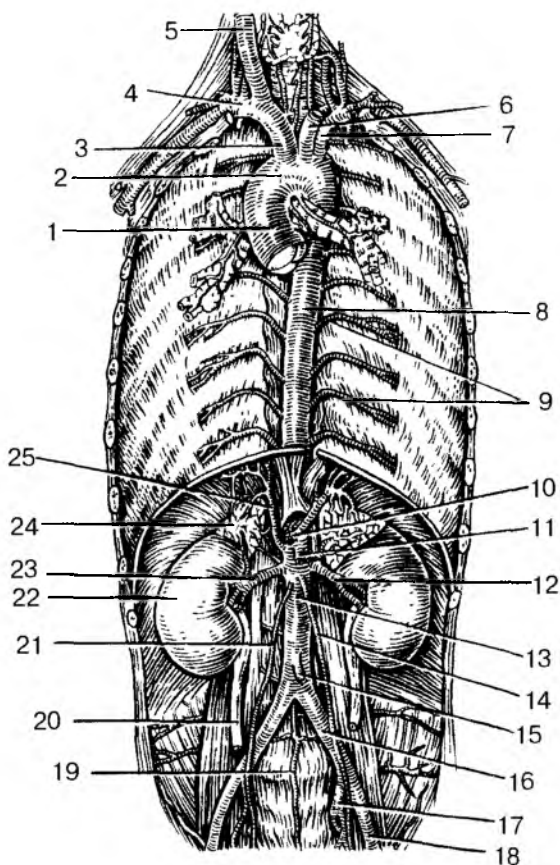


Рис. 91. Аорта и ее крупные ветви:

1 — восходящая аорта; 2 — дуга аорты; 3 — плечеголовной ствол; 4 — правая подключичная артерия; 5 — правая общая сонная артерия; 6 — левая общая сонная артерия; 7 — левая подключичная артерия; 8 — грудная аорта; 9 — задние межреберные артерии; 10 — чревный ствол; 11 — верхняя брыжеечная артерия; 12 — левая почечная артерия; 13 — брюшная аорта; 14 — левая яичниковая (яичковая) артерия; 15 — нижняя брыжеечная артерия; 16 — левая общая подвздошная артерия; 17 — левая внутренняя подвздошная артерия; 18 — левая наружная подвздошная артерия; 19 — срединная крестцовая артерия; 20 — правый мочеточник; 21 — правая яичковая (яичниковая) артерия; 22 — правая почка; 23 — правая почечная артерия; 24 — правый надпочечник; 25 — правая нижняя диафрагмальная артерия

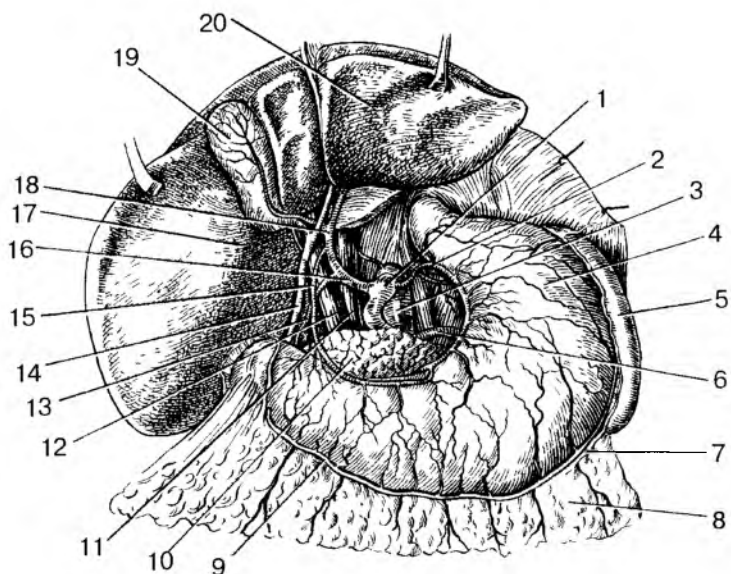


Рис. 92. Артерии желудка. Чревный ствол:

1 — чревный ствол; 2 — аорта; 3 — левая желудочная артерия; 4 — желудок; 5 — селезенка; 6 — селезеночная артерия; 7 — левая желудочно-сальниковая артерия; 8 — большой сальник; 9 — правая желудочно-сальниковая артерия; 10 — поджелудочная железа; 11 — нижняя полая вена; 12 — воротная вена; 13 — желудочно-двенадцатиперстная артерия; 14 — общий желчный проток; 15 — правая желудочная артерия; 16 — общая печеночная артерия; 17 — правая доля печени; 18 — собственная печеночная артерия; 19 — желчный пузырь; 20 — левая доля печени

вздошной артерии отходят ветви к стенкам таза и к передней брюшной стенке. Затем эта артерия переходит в бедренную артерию. Бедренная артерия продолжается в подколенную артерию, за ней следуют передняя и задняя большеберцовые артерии, которые своими многочисленными ветвями снабжают кровью кожу, мышцы, кости, суставы нижней конечности. Многие артерии, например лучевая артерия, тыльная артерия стопы, поверхностная височная артерия, в определенных местах лежат поверхностно, под фасцией и кожей, и могут быть прощупаны. В этих местах легко определяется пульс. В случаях кровотечения артерию можно прижать к лежащей глубже кости и этим остановить кровотечение.

## Вены большого круга кровообращения

**Вены большого круга кровообращения** разделяют на три системы: система верхней полую вены, система нижней полую вены и система воротной вены печени. Верхняя полая вена — это короткий широкий венозный сосуд. Она образуется благодаря слиянию правой и левой плечеголовных вен на уровне рукоятки грудины. Затем верхняя полая вена опускается вертикально вниз и впадает в правое предсердие. На пути к сердцу в верхнюю полую вену впадают крупная непарная вена, собирающая кровь от стенок грудной и брюшной полостей. Каждая плечеголовая вена, в свою очередь, формируется из двух венозных сосудов: внутренней яремной и подключичной вен. Внутренняя яремная вена несет кровь от головного мозга, от органов и тканей головы и шеи. Поверхностные вены собирают кровь от кожи, подкожной клетчатки (рис. 94, см. цв. вкл.).

**Подключичная вена** собирает кровь от органов и тканей шеи, плечевого пояса и верхней конечности. Вены верхней конечности подразделяются на поверхностные (подкожные) вены и глубокие вены, которые лежат рядом с артериями. Подкожные вены имеют названия соответственно своему расположению, например латеральная и медиальная подкожные вены руки. Глубокие вены прилежат к артериям, как правило, попарно. Называют эти вены — спутницы, как артерии, с учетом их расположения в теле человека (локтевые, лучевые, плечевые вены).

**Нижняя полая вена** лежит на задней брюшной стенке справа от аорты. Образуется вена на уровне IV поясничного позвонка из соединения правой и левой подвздошных вен. Затем нижняя полая вена поднимается вверх, где она проходит через диафрагму и впадает снизу в правое предсердие. В брюшной полости в нижнюю полую вену впадают поясничные, нижние диафрагмальные, почечные, надпочечниковые, печеночные вены, а также вены яичка (яичника).

Каждая общая подвздошная вена образуется при слиянии внутренней и наружной подвздошных вен. Внутренняя подвздошная вена собирает кровь от органов и стенок таза. Наружная подвздошная вена является продолжением бедренной вены, в которую поступает кровь из поверхностных и глубоких вен нижней конечности (большой и малой подкожных вен ноги, подколенной, передних и задних большеберцовых вен).

В брюшной полости имеется также **система воротной вены**, которая образуется из слияния селезеночной, верхней и нижней брыжеечных вен (рис. 95). Воротная вена собирает кровь из стенок желудка, тонкой и толстой кишок. Эта кровь богата питательны-

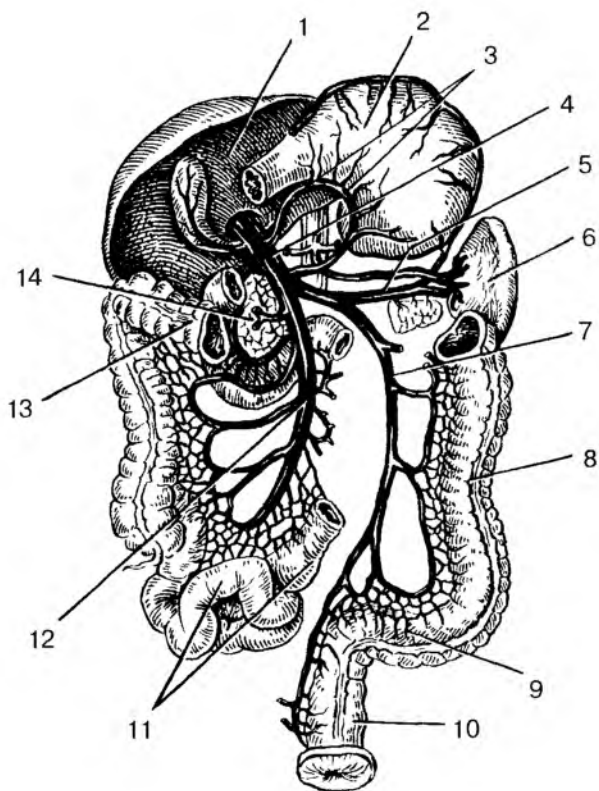


Рис. 95. Воротная вена и ее притоки:

1 — печень; 2 — желудок; 3 — желудочные вены; 4 — воротная вена; 5 — селезеночная вена; 6 — селезенка; 7 — нижняя брыжеечная вена; 8 — нисходящая ободочная кишка; 9 — сигмовидная ободочная кишка; 10 — прямая кишка; 11 — петли тонкой кишки; 12 — верхняя брыжеечная вена; 13 — поперечная ободочная кишка; 14 — головка поджелудочной железы

ми веществами, она проходит через печень, а затем по печеночным венам вливается в нижнюю полую вену.

Между притоками верхней и нижней полых вен, воротной вены в стенках грудной и брюшной полостей, а также в стенках ряда органов (пищевода, прямой кишки) имеются многочисленные соединения — венозные анастомозы. По анастомозам кровь может перераспределяться, оттекать в различных направлениях, если возникают препятствия току крови по основным венам.

При повреждении поверхностных вен может наступить венозное кровотечение. В этом случае поверхностную вену нужно на короткое время прижать пальцем, а затем наложить давящую повязку или жгут. Таким же способом на конечности можно остановить и артериальное кровотечение.

## **Возрастные особенности кровеносных сосудов**

*Артерии и микроциркуляторное русло.* После рождения ребенка по мере увеличения возраста окружность, диаметр, толщина стенок артерий и их длина увеличиваются. Изменяются также уровень отхождения артериальных ветвей от магистральных артерий и даже тип их ветвления. Диаметр левой венечной артерии больше диаметра правой венечной артерии у людей всех возрастных групп. Наиболее существенные различия в диаметре этих артерий отмечаются у новорожденных и детей 10—14 лет.

Диаметр общей сонной артерии у детей раннего возраста равен 3—6 мм, а у взрослых составляет 9—14 мм; диаметр подключичной артерии наиболее интенсивно увеличивается от момента рождения ребенка до 4 лет. В первые 10 лет жизни наибольший диаметр из всех мозговых артерий имеет средняя.

В раннем детском возрасте артерии кишечника почти все одинакового размера. Разница между диаметром магистральных артерий и диаметром их ветвей 2-го и 3-го порядка вначале невелика, однако, по мере увеличения возраста ребенка, эта разница также увеличивается. Диаметр магистральных артерий растет быстрее, чем диаметр их ветвей. В течение первых 5 лет жизни ребенка диаметр локтевой артерии увеличивается более интенсивно, чем лучевой, но в дальнейшем диаметр лучевой артерии преобладает. Толщина стенок восходящей аорты растет очень интенсивно до 13 лет, а толщина стенок общей сонной артерии стабилизируется после 7 лет. Интенсивно возрастает площадь просвета восходящей аорты — с 23 мм<sup>2</sup> у новорожденных до 107 мм<sup>2</sup> у 12-летних, что согласуется с увеличением размеров сердца и сердечного выброса крови.

Длина артерий возрастает пропорционально росту тела и конечностей. Например, длина восходящей части аорты к 50 годам увеличивается в 4 раза, при этом длина грудной части нарастает быстрее, чем брюшной. Артерии, кровоснабжающие мозг, наиболее интенсивно развиваются до 3—4-летнего возраста, по темпам превосходя другие сосуды. Наиболее быстро растет в длину передняя мозговая артерия. С возрастом удлиняются также артерии, кровоснабжающие внутренние органы, и артерии верхних и нижних

конечностей. Так, у новорожденных детей грудного возраста нижняя брыжеечная артерия имеет длину 5—6 см, а у взрослых — 16—17 см.

Уровни отхождения ветвей от магистральных артерий у новорожденных и детей, как правило, располагаются проксимальнее, а углы, под которыми отходят эти сосуды, у детей больше, чем у взрослых. Меняется также радиус кривизны дуг, образуемых сосудами. Например, у новорожденных и детей до 12 лет дуга аорты имеет больший радиус кривизны, чем у взрослых.

Пропорционально росту тела и конечностей и соответственно увеличению длины артерий происходит частичное изменение топографии этих сосудов. Чем старше человек, тем ниже располагается дуга аорты. У новорожденных дуга аорты выше уровня I грудного позвонка, в 17—20 лет — она находится на уровне II, в 25—30 лет — на уровне III, в 40—45 лет — на уровне IV грудного позвонка, у пожилых и старых людей — на уровне межпозвоночного диска между IV и V грудными позвонками.

Изменяется также топография артерий конечностей. Например, у новорожденного проекция локтевой артерии соответствует переднемедиальному краю локтевой кисти. С возрастом локтевая и лучевая артерии перемещаются по отношению к срединной линии предплечья в латеральном направлении. У детей старше 10 лет эти артерии располагаются и проецируются так же, как и у взрослых. Проекция бедренной и подколенной артерий в первые годы жизни ребенка также смещается в латеральном направлении от срединной линии бедра. При этом проекция бедренной артерии приближается к медиальному краю бедренной кости, а проекция подколенной артерии — к срединной линии подколенной ямки. Наблюдается изменение топографии ладонных артериальных дуг. Поверхностная ладонная дуга у новорожденных и детей младшего возраста располагается проксимальнее середины II и III пястных костей, у взрослых она проецируется на уровне середины III пястной кости.

По мере увеличения возраста происходит также изменение типа ветвления артерий. Так, у новорожденных тип ветвления венечных артерий рассыпной, к 6—10 годам формируется магистральный тип, который сохраняется на протяжении всей жизни человека.

Формирование, рост, тканевая дифференцировка сосудов внутриорганных кровеносного русла (мелких артерий и вен) в различных органах человека протекают в онтогенезе неравномерно. Стенки артериального отдела внутриорганных сосудов, в отличие от венозного, к моменту рождения имеют три оболочки: наружную, среднюю и внутреннюю. После рождения увеличиваются дли-

на внутриорганных сосудов, их диаметр, количество межсосудистых анастомозов, число сосудов на единицу объема органа. Наиболее интенсивно протекает этот процесс на первом году жизни и в период от 8 до 12 лет.

Кровеносные сосуды к моменту рождения снабжены специальными механизмами, регулирующими кровоток. Один из таких механизмов — прекапиллярные сфинктеры, которые представляют собой скопление гладких мышечных клеток в устье капилляров. Возрастные изменения микроциркуляторного русла у человека в разных органах и тканях протекают в зависимости от времени становления структур этих органов.

*Вены большого круга кровообращения.* С возрастом увеличиваются диаметр вен, площадь их поперечного сечения и длина. Так, например, верхняя полая вена в связи с высоким положением сердца у детей короткая. На первом году жизни ребенка, у детей 8—12 лет и у подростков длина и площадь поперечного сечения верхней полой вены возрастают. У людей зрелого возраста эти показатели почти не изменяются, а у пожилых и стариков в связи со старческими изменениями структуры стенок этой вены наблюдается увеличение ее диаметра. Нижняя полая вена у новорожденного короткая и относительно широкая (диаметр около 6 мм). К концу первого года жизни диаметр ее увеличивается незначительно, а затем быстрее, чем диаметр верхней полой вены. У взрослых людей диаметр нижней полой вены (на уровне впадения почечных вен) равен примерно 25—28 мм. Одновременно с увеличением длины полых вен изменяется положение их притоков. Формирование нижней полой вены у новорожденных происходит на уровне III—IV поясничных позвонков. Затем уровень, на котором формируется эта вена, постепенно опускается и к периоду полового созревания (13—16 лет) достигает IV—V поясничных позвонков. Угол формирования нижней полой вены у новорожденных составляет в среднем 63° (от 45 до 75°). После рождения он постепенно увеличивается и достигает у взрослых около 93° (от 70 до 110°).

Длина брюшного отдела нижней полой вены у детей на первом году жизни возрастает с 76 до 100 мм, в то время как ее вентрикулярный отдел практически не изменяется (3,6—4,1 мм). Сосуды нижней полой вены имеют стенки большей толщины, чем у притоков верхней полой вены. У них хорошо выражены эластические мембраны, которые более четко разделяют оболочки. В средней оболочке имеются четкие слои циркулярно и продольно расположенных миоцитов.

Воротная вена у новорожденных подвержена значительной анатомической изменчивости, проявляющейся в непостоянстве источ-

ников ее формирования, количества притоков, мест их впадения, взаимоотношений с другими элементами печеночно-двенадцатиперстной связки. Начальный отдел вены лежит на уровне нижнего края XII грудного позвонка или I и даже II поясничных позвонков, позади головки поджелудочной железы. Воротная вена у новорожденных формируется преимущественно из двух стволов — верхней брыжеечной и селезеночной вен. Место впадения нижней брыжеечной вены непостоянно, чаще она вливается в селезеночную, реже — в верхнюю брыжеечную вену.

Длина воротной вены у новорожденных колеблется от 16 до 44 мм, верхней брыжеечной — от 4 до 12 мм, а селезеночной — от 3 до 15 мм. Просвет воротной вены у новорожденных составляет около 3,5 мм. В период от 1 до 3 лет величина просвета удваивается, от 4 до 7 лет — утраивается, в возрасте 8—12 лет — увеличивается в 4 раза, в подростковом — в 5 раз, по сравнению с таковым у новорожденных. Толщина стенок воротной вены к 16 годам увеличивается в 2 раза.

После рождения меняется топография поверхностных вен тела и конечностей. Так, у новорожденных имеются густые подкожные венозные сплетения, на их фоне крупные вены не контурируются. К 1—2 годам жизни из этих сплетений отчетливо выделяются более крупные большая и малая подкожные вены ноги, а на верхней конечности — латеральная и медиальная подкожные вены руки. Быстро увеличивается диаметр поверхностных вен ноги от периода новорожденности до 2 лет: диаметр большой подкожной вены — почти в 2 раза, диаметр малой подкожной вены — в 2,5 раза.

## **Движение крови по сосудам**

Кровь непрерывно движется по замкнутой сосудистой системе в определенном направлении благодаря ритмичным сокращениям сердца, этого живого мышечного насоса, перекачивающего кровь из вен в артерии. У здорового человека количество притекающей к сердцу крови равно количеству оттекающей. Скорость тока крови по артериям, капиллярам, венам различная и зависит от ширины просвета этих сосудов. По капиллярам большого круга кровообращения кровь течет медленно — со скоростью 0,5 мм в 1 с. Медленное движение крови по капиллярам способствует обменным процессам между кровью и прилежащими к капиллярам тканями. Эти обменные процессы совершаются на огромной площади — 6300 м<sup>2</sup>. Такова общая поверхность стенок капилляров в теле человека.



Наиболее быстро кровь движется в аорте — 50 см в 1 с, что в 1000 раз быстрее, чем в капиллярах. Скорость тока крови в венах в 2 раза меньше, чем в артериях, поскольку суммарная ширина просвета вен в 2 раза больше, чем у артерий.

Из крови в ткани уходит кислород, питательные вещества, гормоны. Из тканей в кровь через тонкие стенки капилляров выводятся продукты обмена веществ. Обменным процессам между кровью и тканями, помимо фильтрации, способствуют также процессы осмоса, диффузии. При этом происходит перемещение веществ из среды с их высокой концентрацией в среду с низкой концентрацией. Поступление кислорода и других питательных веществ в ткани происходит благодаря высокому давлению крови в начальных отделах капилляров (до 30 мм рт. ст.). В венозном отделе капилляров давление крови низкое (около 15 мм рт. ст.), и продукты, подлежащие выведению из организма, выходят из тканей в кровь (углекислота, мочевины и другие вещества).

**Давлением крови в сосудах (кровяным давлением)** называют давление, которое оказывает кровь на стенки кровеносных сосудов. Зависит кровяное давление от силы, с которой кровь выбрасывается в аорту при систоле желудочков, и от сопротивления мелких сосудов (артериол, капилляров) току крови. Важнейшее условие тока крови по сосудам — различное давление в венах и артериях (давление крови в аорте 120, а в венах — 3—8 мм рт. ст.). Кровь из области большего давления движется в область меньшего давления.

При каждой систоле левого желудочка в аорту выталкивается 60—70 мл крови. Однако по кровеносным сосудам кровь течет непрерывным потоком. Непрерывность тока крови по сосудам объясняется сопротивлением, которое испытывает кровь при прохождении через тонкие сосуды (капилляры), а также эластичностью стенок аорты и других крупных артерий. При систоле желудочков аорта немного растягивается, а при диастоле возвращается в исходное положение. При диастоле стенки аорты давят на кровь и продолжают проталкивать ее из артерий в капилляры. Чем больше сужены мелкие артерии и капилляры и чем больше сила сокращения сердца, тем больше будет давление крови в сосудах.

Из-за ритмичной работы сердца давление крови в артериях колеблется. При систоле желудочков и выбросе крови в аорту давление в артериях повышается, а при диастоле понижается. Наибольшее давление при систоле желудочков называют **систолическим давлением**, самое низкое давление при диастоле — **диастолическим давлением**. У взрослых здоровых людей максимальное (систолическое) давление равно 110—120 мм рт. ст., а минимальное (диастолическое) — 70—80 мм рт. ст. У детей из-за большой

эластичности стенок артерии давление крови ниже, чем у взрослых людей. В пожилом и старческом возрасте при уменьшении эластичности стенок сосудов давление повышается. Разность между максимальным и минимальным давлением называют пульсовым давлением. Его величина в норме составляет 40—50 мм рт. ст.

Измерить величину давления крови в артериях (артериальное давление) можно методом наложения резиновой манжетки на плечо. Изменяя давление манжетки на ткани плеча, в том числе и на плечевую артерию, можно по показаниям манометра установить величину максимального и минимального давления в плечевой артерии.

**Пульс** — это ритмичные колебания стенок артерий при прохождении по ним крови. Колебания эти возникают благодаря сокращениям сердца (60—70 ударов в 1 мин). При систоле левого желудочка кровь с силой выбрасывается в аорту и растягивает ее стенки. При диастоле стенки аорты, обладающие эластичностью, упругостью, возвращаются в исходное положение. Эти растяжения и сокращения стенок аорты и вызывают их ритмичные колебания.

Пульс определяется чаще всего на лучевой артерии в нижних отделах предплечья, ближе к кисти, или на тыльной артерии стопы на уровне голеностопного сустава.

**Движение крови по венам.** По венам кровь возвращается к сердцу. Движение крови по венам обеспечивается уже не силой сердечных сокращений, а другими факторами. Давление крови, создаваемое сердцем, в начальных отделах вен (в венулах) низкое, всего 10—15 мм рт. ст. Поэтому движению крови по тонкостенным венам в сторону сердца способствуют: 1) сокращение близлежащих к венам скелетных мышц, которые сдавливают вены и этим проталкивают кровь к сердцу; 2) наличие у вен клапанов, которые препятствуют обратному току крови и пропускают ее только в сторону сердца; 3) отрицательное при дыхательных движениях давление в грудной полости, что оказывает присасывающее действие и помогает движению крови по венам к сердцу.

## **Регуляция функций сердечно-сосудистой системы**

Работа сердца, тонус стенок кровеносных сосудов и поддержание постоянства кровяного давления регулируются вегетативной нервной системой, неподконтрольной нашему сознанию.

В стенках аорты, сонных и других артерий, крупных вен имеются чувствительные нервные окончания — барорецепторы, вос-

принимающие давление крови, и хеморецепторы, улавливающие изменения состава крови. Кровеносные сосуды в здоровом организме находятся в несколько напряженном состоянии, которое называют сосудистым тонусом.

Нервные импульсы о состоянии сосудов, их тонуса поступают по сердечным нервам в сосудодвигательный центр, расположенный в продолговатом мозге. Сосудодвигательные центры имеются в сером веществе спинного мозга. Все эти центры контролируются из соответствующих отделов гипоталамуса (промежуточного мозга).

При понижении давления крови в сосудах импульсы из сосудодвигательных центров усиливают сокращения сердца, повышают тонус сосудистых стенок, сосуды суживаются, и давление крови в них выравнивается.

При повышении давления сила и частота сердечных сокращений уменьшаются, тонус сосудов также уменьшается, сосуды расширяются, и давление нормализуется. Благодаря рефлекторным механизмам осуществляется саморегуляция сосудистого тонуса и уровня давления крови в сосудах.

В регуляции сосудистого тонуса (и, соответственно, давления крови в сосудах) участвуют также гуморальные механизмы. Изменения в химическом составе крови влияют на возбудимость и проводимость нервных импульсов в сердце, на силу и частоту сердечных сокращений.

При всплеске эмоций (радость, страх, гнев) в кровь выбрасываются гормоны надпочечников (адреналин и норадреналин), усиливающие работу сердца и суживающие сосуды. Гормон гипофиза вазопрессин также суживает сосуды. Сосудорасширяющее действие оказывают ацетилхолин, гистамин и другие биологически активные вещества.

В экстремальных ситуациях, например при больших кровопотерях, тонус сосудов поддерживается выбросом крови из так называемых кровяных депо (кожа, печень и др.). В то же время при потере более 30 % крови биологические механизмы не в состоянии обеспечить непрерывный ток крови, и организм может погибнуть.

Вопросы для повторения и самоконтроля:

1. Перечислите кровеносные сосуды, образующие малый (легочный) круг кровообращения, и назовите его функции.
2. Что собой представляет большой круг кровообращения? Какие кровеносные сосуды в него входят?
3. К каким частям тела направляются крупные ветви аорты?

4. Назовите артерии верхней и нижней конечностей и области, которые эти артерии кровоснабжают.

5. Назовите вены, участвующие в образовании большого круга кровообращения.

6. Из каких вен и в каком месте тела образуются верхняя и нижняя полые вены?

7. Расскажите о притоках воротной вены печени.

8. Расскажите о возрастных изменениях кровеносных сосудов (артерий и вен).

9. Расскажите о движении крови по артериям и венам, об образовании пульса и регуляции функции сердечной-сосудистой системы.

# НЕРВНАЯ СИСТЕМА (ОБЩИЙ ПЛАН СТРОЕНИЯ И РАЗВИТИЯ НЕРВНОЙ СИСТЕМЫ)

**Нервная система** координирует и регулирует деятельность всех органов и систем, обеспечивая функционирование организма как единого целого; осуществляет наиболее эффективное приспособление организма к изменениям окружающей обстановки, поддерживает постоянство его внутренней среды (гомеостаз). У человека нервная система составляет материальную основу психической деятельности (мышления, речи, сложных форм социального поведения). Эти сложнейшие и жизненно важные задачи решаются с помощью нервных клеток (нейронов), осуществляющих восприятие, обработку, хранение и передачу информации.

Все органы нервной системы построены из нервной ткани, которая выполняет функции возбудимости, образования нервных импульсов и проводимости этих импульсов в сторону мозга или к рабочим органам на периферии. Топографически нервную систему человека подразделяют на центральную и периферическую.

К **центральной** нервной системе относят спинной и головной мозг.

**Периферическую** нервную систему составляют спинномозговые и черепные нервы и их корешки, ветви этих нервов, нервные окончания, сплетения и узлы, лежащие во всех отделах тела человека.

Согласно анатомо-функциональной классификации, единую нервную систему условно подразделяют на две части: соматическую и вегетативную (автономную). **Соматическая** нервная система обеспечивает иннервацию главным образом тела — кожи, скелетных мышц. Этот (соматический) отдел нервной системы устанавливает взаимоотношения с внешней средой — воспринимает ее воздействия (прикосновение, осязание, боль, температуру), формирует осознанные (управляемые сознанием) сокращения скелетных мышц (защитные и другие движения).

**Вегетативная (автономная)** нервная система регулирует обменные процессы во всех органах и тканях, а также рост и размножение, иннервирует все внутренние органы (пищеварения, дыхания, мочеполового аппарата), железы, в том числе эндокринные, гладкую мускулатуру органов, в том числе и сосудов, сердце. Вегетативная нервная система обеспечивает также трофическую иннервацию скелетных мышц, кожи и других органов и тканей и самой нервной системы.

Такое деление нервной системы, несмотря на его условность, сложилось традиционно и представляется достаточно удобным для изучения нервной системы в целом и ее отдельных частей.

**Развитие нервной системы.** Нервная система у позвоночных животных развивается из наружного зародышевого листка — из эктодермы. В заднем, дорсальном участке тела зародыша клетки эктодермы быстро делятся, образуя утолщенный участок — *нервную пластинку*. По мере нарастания клеточной массы полоска углубляется, превращается в нервный желобок. В дальнейшем края нервного желобка смыкаются, образуется *нервная трубка*, а по сторонам от нервной трубки формируется парная *ганглиозная пластинка*, дающая начало чувствительным узлам черепных и спинномозговых нервов.

У человека в конце 3-й недели эмбрионального развития передний конец нервной трубки расширяется, образуются три мозговых пузыря. В это время уже можно говорить о появлении (закладке) головного мозга: это *передний мозг*, *средний* и *ромбовидный мозг*.

В конце 4-й недели внутриутробной жизни в результате дальнейшей дифференцировки переднего и ромбовидного мозга выделяются уже пять мозговых пузырей: *конечный мозг*, *промежуточный мозг*, *средний мозг*, *задний мозг* и *продолговатый мозг*.

В результате дальнейшего роста и дифференцировки из пятого мозгового пузыря развивается продолговатый мозг, непосредственно продолжающийся в спинной мозг. Из вентральной части четвертого пузыря образуется *мост*, из дорсальной — *мозжечок*. Передняя часть заднего мозга выделяется в качестве *перешейка ромбовидного мозга*. Третий мозговой пузырь отстает в росте. Из его вентральной части развиваются ножки мозга, из дорсальной — крыша среднего мозга (четверохолмие). Из второго пузыря образуются парные выпячивания (глазные пузыри) и ядра промежуточного мозга. Из первого парного мозгового пузыря происходят полушария большого мозга. На их поверхности развивается кора, под которой располагается белое вещество. Скопления серого вещества образуют внутри белого вещества базальные ядра, или подкорковые узлы.

Из тонкой передней стенки первого пузыря возникают мозолистое тело и передняя (белая) спайка мозга. В связи с быстрым

ростом полушарий на них появляются борозды, делящие поверхность полушарий на доли, а затем и на извилины. Все основные борозды и извилины формируются у плода к моменту рождения. Изменения, происходящие в нервной системе у человека после рождения, связаны с миелинизацией и ростом отдельных ее структур. Следующий за мозговыми пузырями отдел нервной трубки преобразуется в спинной мозг. Из клеток ганглиозной пластинки образуются не только чувствительные узлы черепных и спинномозговых нервов, но и периферические узлы вегетативной нервной системы, а также хромаффинные (секреторные) клетки мозгового вещества надпочечников.

Стенки нервной трубки вначале на всем протяжении состоят из одного слоя герминативного (зародышевого) нейронального эпителия. Клетки этого слоя интенсивно делятся, в результате стенка нервной трубки утолщается. Внутренний клеточный слой нервной трубки дает начало эпендиме (эпендимному слою), выстилающей стенки полости мозговой трубки. Наружный клеточный слой стенки трубки получил название мантийного (плащевое) слоя. Большое значение в формировании нервной трубки имеет неравномерность накопления клеток в ее мантийном слое. В результате дорсальная и вентральная стенки нервной трубки сильно отстают в росте в сравнении с боковыми ее стенками. Быстро развивающиеся боковые стенки делятся ясно выраженной в процессе онтогенеза продольной пограничной бороздой на вентрально расположенную *основную пластинку* и дорсально лежащую *крыльную пластинку*. Из основной пластинки в дальнейшем развиваются передние рога спинного мозга, двигательные ядра черепных нервов, а из крыльной пластинки — задние рога спинного мозга и чувствительные ядра черепных нервов. В области самой пограничной борозды, т.е. в области, расположенной между основной и крыльной пластинками, развиваются ретикулярная формация и ядра вегетативной нервной системы. Основная и крыльная пластинки простираются неодинаково далеко в роstralном (головном) направлении. Пограничная борозда доходит только до уровня будущего переднего мозга, и вместе с ней здесь заканчивается основная пластинка. Передний мозг представляет собой производное крыльной пластинки, что имеет большое значение для понимания истинной сущности его функций.

## ФУНКЦИИ НЕРВНОЙ ТКАНИ

**Раздражимость.** Все живые образования (организмы) обладают раздражимостью, т.е. способностью активно отвечать на внешние

или внутренние воздействия той или иной формой деятельности. Например, усилением метаболизма, ускорением клеточных делений, выбросом секрета, электрическим импульсом. Факторы, запускающие внутренние метаболические процессы, которые вызывают изменения функций организма, его клеток, тканей, органов, получили название *раздражителей*. Одной из форм реакций нервной клетки на действия раздражителей является *возбуждение*. Возбуждением называют реакцию нервной клетки в ответ на действия раздражителя, которая приводит к созданию электрических потенциалов (биопотенциалов).

В качестве внешних воздействий, вызывающих возбуждение, могут быть механические, химические, звуковые или световые влияния. Для каждой возбудимой клетки все раздражители делятся на адекватные и неадекватные. *Адекватный раздражитель* соответствует данному виду клеток, он вызывает возбуждение даже при очень малой энергии воздействия. Таков свет — для фоторецепторов, звук — для звуковых рецепторов и т.д. Другие раздражители называются *неадекватными*. Минимальная энергия раздражителя, необходимая для возбуждения нервной клетки, называется *пороговой*. Некоторые воздействия могут вызывать в клетках снижение возбудимости по отношению к раздражителю. Такие реакции называют *торможением*.

**Мембранный потенциал.** У клеток, на поверхностях их цитолеммы (клеточной мембраны), имеется (возникает) мембранный потенциал, что является неотъемлемым свойством всех живых клеток. Термином мембранный потенциал (МП), или *потенциал покоя*, принято называть разность потенциалов (электрических зарядов), существующую между наружной и внутренней поверхностями клеточной мембраны в условиях покоя. Величина этого потенциала зависит от типа клетки и варьирует от  $-20$  до  $-200$  мВ. В среднем у нервных клеток величина мембранного потенциала составляет  $50-80$  мВ, со знаком минус ( $-$ ) внутри клетки. В покоящемся нейроне разность потенциалов между двумя поверхностями мембран составляет  $-70$  мВ.

Наличие мембранных потенциалов в живых клетках обусловлено неравенством концентрации ионов  $\text{Na}^+$ ,  $\text{K}^+$ ,  $\text{Ca}^{2+}$  и  $\text{Cl}^-$  внутри и вне клетки и различной проницаемостью для них клеточной мембраны.

Мембранный потенциал образуется вследствие различного ионного состава тканевой жидкости и цитоплазмы нейронов. Особо важное значение имеют ионы натрия, калия, хлора. Снаружи, со стороны межклеточной жидкости, больше положительно заряженных ионов, а с внутренней стороны, в цитоплазме нейрона, больше отрицательных ионов. Кроме того, в цитоплазме много отри-



цательно заряженных крупных органических молекул, которые не могут проникать через мембрану из-за своих размеров. Сохранение разной ионной концентрации в растворах, разделенных клеточной мембраной, возможно благодаря ее избирательной проницаемости для различных ионов.

В состоянии покоя мембрана нервных клеток наиболее проницаема для ионов калия ( $K^+$ ) и менее — для ионов хлора ( $Cl^-$ ) и очень мало проницаема для ионов натрия ( $Na^+$ ). Из-за разности концентраций ионы калия выходят на наружную поверхность клеточной мембраны, вынося положительный заряд.

Таким образом, мембранный потенциал зависит от разной концентрации ионов снаружи и внутри клетки, а разная концентрация ионов может поддерживаться за счет неодинаковой проницаемости клеточной мембраны.

Если возбудимую нервную клетку (нейрон) подвергнуть действию достаточно сильного раздражителя (механического, химического, электрического и т.д.), то в ответ на действие раздражителя ионы натрия вначале медленно, а затем лавинообразно устремляются внутрь клетки, неся с собой положительный заряд. Происходит перезарядка мембраны. Внутренняя поверхность мембраны приобретает положительный заряд, а наружная — отрицательный. При перезарядке клеточной мембраны возникает **потенциал действия — нервный импульс**. Однако повышение проницаемости мембраны для натрия длится недолго. Поэтому длительность потенциала действия измеряется тысячными долями секунды (миллисекундами). Потенциал действия, возникая в возбужденном участке мембраны, становится раздражителем для соседнего невозбудимого участка. Таким образом, обеспечивается продольное распространение нервных импульсов (потенциала действия) по нервной клетке, по ее отросткам. Таким образом, в нервной системе информация передается в виде серии распространяющихся потенциалов действия — нервных импульсов. Образование нервной клеткой потенциала действия в ответ на раздражение называют **возбуждением**.

Нервные волокна обладают способностью проводить возбуждение (нервный импульс) в двух направлениях. По одним нервным волокнам нервные импульсы идут в центростремительном направлении (к мозгу), по другим — в центробежном (от мозга к рабочим органам).

Скорость проведения нервного импульса зависит от диаметра волокна. Чем оно толще, тем быстрее распространяется импульс. Наибольшей скоростью проведения отличаются мякотные (миелиновые) нервные волокна. Безмякотные (безмиелиновые) нервные волокна проводят нервные импульсы медленно. У мякотных

нервных волокон возбуждение может возникать только в тех участках волокна, где отсутствует мязотная оболочка (в области *узловых перехватов нервного волокна — перехватов Ранвье*). Поэтому у мязотных волокон возбуждение распространяется скачками от одного перехвата к другому, продвигаясь вдоль волокна гораздо быстрее, чем у тонких безмякотных волокон.

Проведение возбуждения в виде нервных импульсов — одно из основных свойств нервного волокна. Скорость проведения нервных импульсов у миелиновых (мякотных) волокон составляет до 120 м/с. По безмиелиновому (безмякотному) нервному волокну нервные импульсы распространяются медленно, и этот процесс сопровождается большим расходом энергии. Так, по тонким безмиелиновым нервным волокнам симпатической части нервной системы нервные импульсы проводятся со скоростью 1—2 м/с.

Нервные импульсы от одной нервной клетки к другой нервной клетке передаются через специализированные контакты — **синапсы**. По способу передачи нервных импульсов выделяют *химические синапсы* и *электрические синапсы*. У химических синапсов передача нервных импульсов происходит при участии биологически активных веществ — *медиаторов*. Через электрические синапсы импульсы проходят в виде *электрических сигналов*.

Большинство синапсов относится к химическому типу. Любой химический синапс независимо от природы медиатора активизируется под влиянием нервного импульса (потенциала действия), приходящего в пресинаптическое окончание от тела нейрона. В результате происходит деполяризация пресинаптической мембраны, во время которой повышается проницаемость ее кальциевых каналов. Ионы  $Ca^{2+}$  входят в пресинаптическое окончание, способствуя освобождению медиатора. Выйдя в синаптическую щель, медиатор взаимодействует со специфическими рецепторами постсинаптической мембраны, вызывая изменение ее ионной проницаемости и возникновение на ней постсинаптического потенциала действия. Величина постсинаптического потенциала зависит от количества и силы воздействия медиатора на постсинаптическую мембрану. В процессе проведения импульса медиатор разрушается либо происходит его обратный захват в пресинаптическую структуру.

Наиболее важным функциональным свойством химических синапсов является односторонняя проводимость нервного импульса — от пресинаптической мембраны к постсинаптической мембране. В химических синапсах нервный импульс передается с помощью медиатора. Медиатор синтезируется и накапливается в нервных окончаниях пресинаптической клетки (передающей), вырабатывается из нее в синаптическую щель и воспринимается спе-

цифическими рецепторами постсинаптической мембраны. В возбуждающих синапсах рецепторы открывают каналы для ионов  $\text{Na}^+$  или  $\text{Ca}^{2+}$ , что частично деполяризует мембрану и вызывает потенциал действия (возбуждение). В тормозных синапсах рецепторы открывают каналы для ионов  $\text{K}^+$  или  $\text{Cl}^-$ , движение которых нормализует мембранный потенциал (МП), т.е. тормозит функции клетки. При этом нейрон одновременно получает и возбуждающие, и тормозные влияния. Оба вида синапсов могут функционировать одновременно. При этом преобладание возбуждающих воздействий над тормозными приводит к возбуждению, и наоборот.

В мозге имеется ряд медиаторов, вызывающих возбуждение: норадреналин (синтезируется адренергическими нейронами); дофамин (дофаминергическими нейронами); серотонин и др. Медиаторами, вызывающими торможение, являются глицин, гамма-аминомасляная кислота.

**Торможение и его роль в нервных сетях.** Способность к торможению является одним из основных свойств центральной нервной системы. Торможение — это нервный процесс, вызванный возбуждением и проявляющийся в подавлении другого возбуждения. На каждой нервной клетке располагаются возбуждающие и тормозящие синапсы. Поэтому характер ответной реакции нейрона определяется соотношением этих процессов.

Различают два вида торможения: пресинаптическое и постсинаптическое. *Пресинаптическое торможение* развивается в пресинаптических разветвлениях аксонов, к которым подходят аксоны от тормозных нейронов, образуя аксо-аксональные синапсы. В области аксо-аксонального синапса выделяется гамма-аминомасляная кислота (ГАМК), которая вызывает стойкую деполяризацию. Поэтому через этот участок блокируется проведение нервных импульсов, что уменьшает или полностью прекращает активность нейрона.

*Постсинаптическое торможение* осуществляется за счет гиперполяризующего действия глицина. Этот медиатор вызывает гиперполяризацию постсинаптической мембраны и возникновение тормозного постсинаптического потенциала (ТПСП), что частично или полностью блокирует способность клетки генерировать возбуждение.

**Рефлекс. Рефлекторная дуга.** Основной формой деятельности нервной системы является рефлекторный акт. Рефлекс — это ответная реакция организма на раздражение рецепторов, осуществляемая с участием центральной нервной системы.

Путь, по которому проходят нервные импульсы от раздражаемого рецептора до органа, отвечающего на это раздражение, называют рефлекторной дугой. Анатомически рефлекторная дуга

представляет собой цепь нервных клеток, обеспечивающих проведение нервных импульсов от рецепторов чувствительного нейрона до эффекторного нервного окончания в рабочем органе.

*Рефлекторная дуга* (рис. 96) начинается рецептором. Каждый рецептор воспринимает определенное раздражение (механические, световые, звуковые, химические, температурные и др.) и преобразует их в нервные импульсы. От рецептора нервные импульсы идут по пути, который образован дендритом, телом и аксоном чувствительного нейрона. Затем импульс передается на вставочные нейроны центральной нервной системы. Здесь информация обрабатывается и передается на двигательные или секреторные нейроны, которые проводят нервные импульсы к рабочим органам. Аксоны эфферентных (двигательных) нейронов, расположенных в центральной нервной системе или секреторных нейронах, которые находятся в вегетативных нервных узлах периферической нервной системы, образуют двигательный или секреторный путь, по которому двигательный или секреторный импульсы идут к мышцам или железам и вызывают сокращение мышц или секрецию.

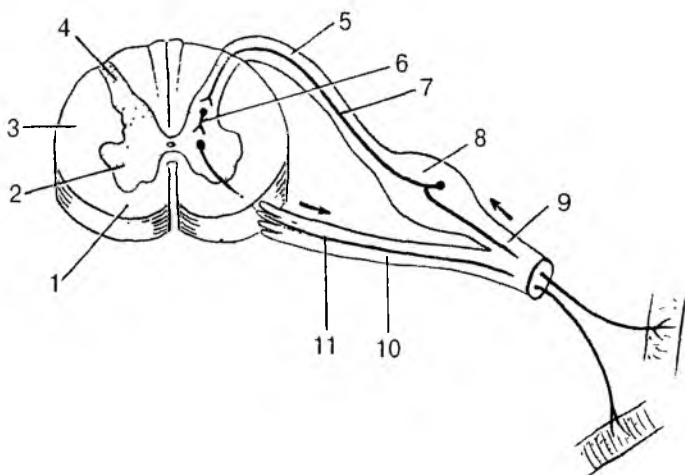


Рис. 96. Простая рефлекторная дуга:

1 — передний канатик спинного мозга; 2 — передний рог; 3 — боковой канатик; 4 — задний рог; 5 — задний корешок спинномозгового нерва; 6 — вставочный (проводниковый) нейрон; 7 — приносящий (чувствительный) нейрон; 8 — спинномозговой узел; 9 — спинномозговой нерв; 10 — корешок спинномозгового нерва; 11 — выносящий (двигательный) нейрон

Таким образом, у рефлекторной дуги выделяют 5 звеньев:

1) рецептор, воспринимающий внешнее (или внутреннее) воздействие и образующий в ответ на него нервный импульс;

2) чувствительный путь, по которому нервный импульс достигает нервных центров в центральной нервной системе;

3) вставочные (проводниковые) нейроны, по которым нервный импульс направляется к эфферентным нейронам (двигательным или секреторным);

4) волокно и тело эфферентного нейрона, по которому нервный импульс проводится к эфферентному нервному окончанию у рабочего органа;

5) нервное окончание — эффектор, передающий нервный импульс клеткам (волокнам) рабочего органа (мышце, железе и другим структурам).

Рефлекторные дуги, которые образованы двумя нейронами — чувствительным и двигательным, а возбуждение проходит через один синапс, называют простейшими, моносинаптическими. Особенностью двухнейронной дуги является то, что рецептор и эффектор могут находиться в одном и том же органе. К двухнейронным относятся сухожильные рефлексы (коленный и др.). Рефлекторные дуги, имеющие более двух синаптических переключений, являются полисинаптическими, или сложными рефлекторными дугами.

Однако рефлекторный акт не заканчивается ответной реакцией организма на раздражение. Во время такой ответной реакции возбуждаются рецепторы в рабочем органе, и от них в центральную нервную систему поступает информация о достигнутом результате. Каждый орган сообщает о своем состоянии (сокращении мышц, выделении секрета) нервным центрам, которые вносят поправки в осуществляющийся рефлекторный акт. Таким образом, рефлекс осуществляется не просто по рефлекторной дуге, а по рефлекторному кольцу (кругу).

Рефлекс обеспечивает тонкое, точное и совершенное уравнивание взаимоотношения организма с окружающей средой, а также контроль и регуляцию функций внутри организма. В этом его биологическое значение.

Вся нервная деятельность складывается из рефлексов различной степени сложности. Некоторые рефлексы очень простые. Например, отдергивание руки в ответ на укол или ожог кожи, чиханье при попадании раздражающих веществ в носовую полость. Здесь ответная реакция сводится к простому двигательному акту, осуществляемому без участия сознания. Многие другие функции организма человека выполняются при действии сложных рефлекторных дуг, в образовании которых участвуют

многие нейроны, в том числе и нейроны высших отделов головного мозга.

Для осуществления любого рефлекса необходима целостность всех звеньев рефлекторной дуги. Нарушение хотя бы одного из них ведет к исчезновению рефлекса.

## ЦЕНТРАЛЬНАЯ НЕРВНАЯ СИСТЕМА

### Спинной мозг

**Спинной мозг** (*medulla spinalis*) по внешнему виду представляет собой длинный цилиндрический, уплощенный спереди назад, тяз с узкой полостью — *центральный канал*. Спинной мозг имеет три оболочки — твердую, паутинную и мягкую. Располагается спинной мозг в позвоночном канале и на уровне нижнего края большого затылочного отверстия переходит в головной мозг. Внизу спинной мозг суживается и образует *мозговой конус*, который заканчивается на уровне II поясничного позвонка. Мозговой конус переходит в *терминальную нить*, которая в своих верхних отделах еще содержит нервную ткань. Ниже уровня II крестцового позвонка это соединительнотканное образование представляет собой продолжение трех оболочек спинного мозга. Заканчивается терминальная нить на уровне тела II копчикового позвонка, срастаясь с его надкостницей. Терминальная нить окружена длинными корешками нижних спинномозговых нервов, которые образуют в позвоночном канале пучок, получивший название конский хвост.

Длина спинного мозга у взрослого человека в среднем 43 см (у мужчин — 43—45 см, у женщин — 41—42 см), масса — около 34—38 г, что составляет примерно 2 % массы головного мозга.

В шейном и пояснично-крестцовом отделах спинного мозга обнаруживаются два заметных утолщения: *шейное утолщение* и *пояснично-крестцовое утолщение*. Образование утолщений объясняется наличием в этих частях мозга большого количества клеток и волокон, иннервирующих верхние и нижние конечности.

На передней поверхности спинного мозга видна глубокая *передняя срединная щель*, которая, однако, не достигает серого вещества. Между ним и дном щели находится *передняя белая спайка*, соединяющая правую и левую половины мозга. По срединной линии задней поверхности мозга тянется *задняя срединная борозда*. В глубине этой борозды имеется проникающая почти через всю толщу белого вещества глиальная задняя срединная перегородка.

Щель и борозда являются границами, разделяющими спинной мозг на правую и левую симметричные половины.

На передней поверхности спинного мозга, с каждой стороны от срединной щели, проходит *передняя латеральная борозда*, которая является местом выхода из спинного мозга передних (двигательных) корешков спинномозговых нервов. Эта борозда является границей на поверхности спинного мозга между передним и боковым канатиками спинного мозга. На задней поверхности на каждой половине спинного мозга имеется *задняя латеральная борозда*, служащая местом проникновения в спинной мозг задних (чувствительных) корешков. Эта борозда служит границей между боковым и задним канатиками спинного мозга. **Передний корешок** спинномозгового нерва состоит из отростков двигательных (моторных) нервных клеток, тела которых расположены в переднем роге серого вещества спинного мозга.

**Задний корешок** спинномозгового нерва представлен совокупностью проникающих в спинной мозг центральных отростков псевдоуниполярных клеток (чувствительных), тела которых образуют спинномозговой узел, лежащий у места соединения заднего корешка с передним. На всем протяжении спинного мозга с каждой его стороны отходит 31 пара корешков спинномозговых нервов. Отрезок спинного мозга, соответствующий двум парам корешков (два передних и задних), называют **сегментом спинного мозга**.

Спинной мозг человека состоит из 31 сегмента. Различают 8 шейных, 12 грудных, 5 поясничных, 5 крестцовых и 1 копчиковый сегменты спинного мозга. Каждому сегменту спинного мозга соответствует участок тела, получающий иннервацию от данного сегмента. Протяженность спинного мозга значительно меньше длины позвоночного столба. Поэтому порядковый номер сегмента спинного мозга, начиная с нижнего шейного отдела, не соответствует порядковому номеру одноименного позвонка.

В спинном мозге выделяют шейный, грудной, поясничный, крестцовый и копчиковый отделы. Нижней границей шейного отдела у взрослого человека является VII шейный позвонок. Нижняя граница грудного отдела у взрослого человека соответствует XI грудному позвонку. Нижняя граница поясничного отдела находится на уровне нижнего края XI или верхнего края XII грудного позвонка, а крестцового — на уровне I поясничного позвонка. Копчиковый отдел заканчивается на уровне нижнего края I — верхнего края II поясничных позвонков.

**Серое вещество спинного мозга.** На протяжении спинного мозга справа и слева от центрального канала имеются симметричные *серые столбы*, связанные друг с другом пластинками серого вещества. Эти пластины получили название передней и задней спаек.

В каждом столбе серого вещества различают передние и задние столбы, а на протяжении от VIII шейного сегмента по II поясничный сегмент имеются еще и боковые столбы.

На поперечном срезе спинного мозга столбы серого вещества с каждой стороны имеют вид выступов различной ширины, получивших названия рогов (рис. 97). Выделяют более широкий *передний рог* и узкий *задний рог*, соответствующие переднему и заднему столбам. *Боковой рог* соответствует боковому столбу. Серое вещество задних рогов спинного мозга неоднородно. В нем различают поверхностно расположенную *краевую зону*, состоящую из мелких нервных клеток. Несколько глубже находится *губчатое вещество*, образованное телами пучковых вставочных нейронов. Губчатое вещество покрыто студенистым веществом, состоящим из мелких нервных и глиальных клеток. Затем в середине заднего рога располагается *собственное ядро заднего рога*. Оно состоит из вставочных нейронов, аксоны которых направляются в передний рог, а также переходит через переднюю серую спайку на противоположную сторону спинного мозга. В основании заднего рога располагается *грудное ядро*, образованное крупными вставочными нейронами с сильно разветвленными дендритами. Это ядро тянется вдоль всего заднего столба серого вещества в виде клеточного тяжа (столб Кларка). Клетки всех ядер задних рогов — это тела вставочных нейронов.

**Промежуточная зона серого вещества** спинного мозга расположена между передним и задним рогами. Здесь на протяжении от VIII шейного по II поясничные сегменты имеется выступ серого вещества — *боковой рог*. В боковых рогах находятся центры симпатической части вегетативной нервной системы в виде групп нервных клеток, объединенных в *латеральное промежуточное вещество*. Аксоны этих клеток проходят через передний рог и выходят из спинного мозга в составе передних корешков спинномозговых нервов. В белом веществе, примыкающем к серому веществу между передними и задними рогами, расположена *ретикулярная формация*. Эта формация образована мелкими и более крупными скоплениями нервных клеток, имеющих многочисленные связи друг с другом.

В *передних рогах* находятся крупные нервные корешковые клетки — тела двигательных нейронов. Их нейриты составляют основную массу волокон передних корешков. Нейроны, расположенные в передних рогах, образуют значительные по объему ядра. Различают пять ядер: *два медиальных* и *два латеральных*, а также *центральное ядро*. Первые два ядра иннервируют мышцы туловища и развиты хорошо на всем протяжении спинного мозга. Вторые два ядра лучше выражены в области шейного и поясничного утолщений и иннервируют мышцы конечностей.



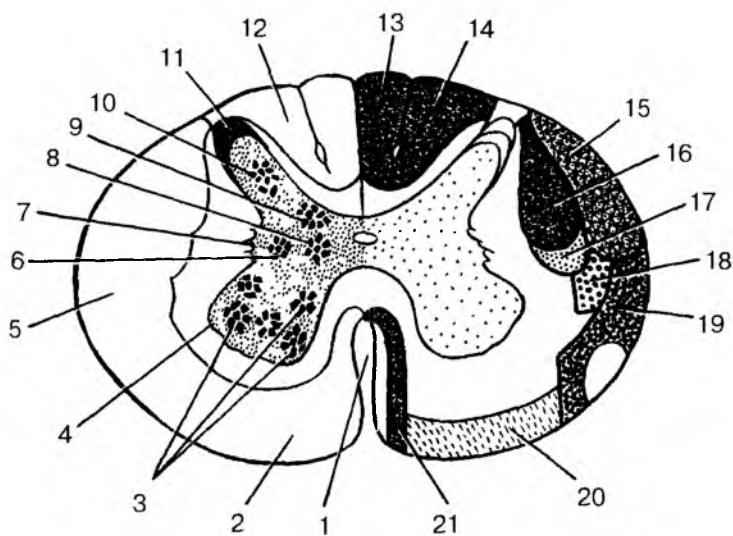


Рис. 97. Строение спинного мозга на поперечном разрезе:

1 — передняя срединная щель; 2 — передний канатик; 3 — ядра (двигательные) переднего рога; 4 — передний рог; 5 — боковой (латеральный) канатик; 6 — промежуточно-латеральное (вегетативное, симпатическое) ядро; 7 — боковой рог; 8 — промежуточно-медиальное ядро; 9 — грудное ядро; 10 — собственное ядро заднего рога; 11 — задний рог; 12 — задний канатик; 13 — тонкий пучок; 14 — клиновидный пучок; 15 — задний спинномозжечковый путь; 16 — корково-спинномозговой (пирамидный) латеральный путь; 17 — красноядерно-спинномозговой путь; 18 — спино-таламический латеральный путь; 19 — спино-таламический передний путь; 20 — преддверно-спинномозговой путь; 21 — корково-спинномозговой путь (пирамидный) передний путь

Двигательные нейроны передних рогов спинного мозга подразделяются на два основных типа: альфа- и гамма-мотонейроны.

Альфа ( $\alpha$ )-мотонейроны представляют собой крупные клетки (100—140 мкм в диаметре) с длинными дендритами. На их телах и дендритах размещается до 10 000—20 000 синапсов. Аксоны  $\alpha$ -мотонейронов имеют большой диаметр и высокую скорость проведения нервных импульсов (70—120 м/с). Они иннервируют волокна скелетной мускулатуры, обеспечивая мышечные сокращения.

Гамма ( $\gamma$ )-мотонейроны представляют собой значительно более мелкие клетки. Диаметр их тел не превышает 30—40 мкм, ак-

соны также имеют небольшой диаметр. Поэтому скорость проведения импульсов по гамма-волокнам составляет всего 10—40 м/с. Гамма-мотонейроны не имеют непосредственных синаптических контактов с аксонами чувствительных нейронов спинномозговых узлов, а активируются нервными импульсами, идущими по волокнам нисходящих проводящих путей. Благодаря активации  $\alpha$ - и  $\gamma$ -мотонейронов обеспечивается моторная координация функций скелетных мышц.

*Вставочные нейроны* спинного мозга представляют собой довольно разнородную группу нервных клеток, тела и дендриты которых находятся в пределах спинного мозга. Они формируют самую дорсальную часть заднего рога, его губчатый слой, желатинозную субстанцию, центр заднего рога — собственное ядро и ядро основания заднего рога — грудное ядро. В эти структуры приходят волокна, несущие болевую (ноцицептивную), тактильную и проприоцептивную чувствительность. Аксоны этих нейронов формируют восходящие проводящие пути (спиноталамические, спиножечковые и др.). Вставочные нейроны участвуют в образовании также промежуточной зоны серого вещества спинного мозга, расположенной между передними рогами и задними. В этой зоне на протяжении от VIII шейного по II поясничный сегменты имеются выступы серого вещества — боковые рога, группы нейронов которых объединяются в латеральное промежуточное вещество. Аксоны этих нейронов выходят из спинного мозга в составе передних корешков спинного мозга и направляются на периферию, к ганглиям (узлам) вегетативной нервной системы.

*Белое вещество спинного мозга.* В белом веществе спинного мозга выделяют три парных канатика. *Передний канатик* спинного мозга расположен между срединной щелью медиально и передней латеральной бороздой — с латеральной стороны. *Задний канатик* находится между задней срединной и задней латеральной бороздами. *Боковой канатик* располагается между передней и задней латеральными бороздами. В глубине всех канатиков, в непосредственной близости от серого вещества лежат короткие межсегментарные волокна, относящиеся к проводящим путям самого спинного мозга. По этим волокнам устанавливается связь между отдельными сегментами, поэтому эти пучки выделяются в *собственный аппарат спинного мозга*. Волокна спинномозговых ганглиев (узлов), проникающие в спинной мозг в составе задних корешков спинномозговых нервов, продолжают свой путь по различным направлениям. Одни волокна оканчиваются на вставочных нейронах задних рогов спинного мозга своей или противоположной стороны, на нейронах автономной нервной системы

боковых рогов и на клетках ретикулярной формации. Другие волокна поднимаются вверх, входя в состав задних канатиков; они относятся к восходящим путям спинного мозга.

**Проводящие пути спинного мозга** (длинные) расположены кнаружи от его собственных пучков; эти длинные пути появляются в филогенезе позднее собственного аппарата спинного мозга и развиваются параллельно с формированием головного мозга. По проводящим путям (пучкам) проходят импульсы в восходящем направлении от чувствительных и вставочных нейронов и в нисходящем — от клеток вышележащих нервных центров к двигательным нейронам спинного мозга.

К *восходящим проводящим путям* спинного мозга относятся тонкий и клиновидный пучки, задний и передний спинозадничные пути, боковой спиноталамический и др. *Тонкий и клиновидный пучки* располагаются в задних канатиках и образованы нейритами чувствительных нейронов спинномозговых узлов (ганглиев). Нервные волокна этих пучков проводят нервные импульсы в продолговатый мозг от чувствительных окончаний — проприорецепторов мышц и суставов, а также (частично) от экстерорецепторов кожи (тактильная чувствительность). В *тонком пучке* проходят импульсы от рецепторов нижних конечностей и нижней половины тела (до V грудного сегмента). В *клиновидном пучке* — от верхних конечностей и верхней половины тела. Поэтому ниже V грудного сегмента этот пучок отсутствует.

*Задний спинозадничный путь* лежит в задней части бокового канатика. Этот путь берет начало от клеток грудного ядра, которое находится в основании заднего рога спинного мозга одноименной стороны.

*Передний спинозадничный путь* состоит из отростков вставочных нейронов промежуточно-медиального ядра. После перехода на противоположную сторону спинного мозга нервные волокна образуют пучок, лежащий в передней области бокового канатика спинного мозга противоположной стороны. Оба проводящих пути проводят проприорецептивные импульсы к мозжечку.

*Латеральный спиноталамический путь* находится также в боковом канатике и состоит из волокон вставочных нейронов заднего рога противоположной стороны. Этот путь проводит импульсы болевой и температурной чувствительности тела к промежуточному мозгу (таламусу) и далее к коре полушарий большого мозга. Перекрест восходящих проводящих путей, образованных волокнами вставочных нейронов, приводит к тому, что нервные импульсы попадают в полушарие большого мозга, противоположное той стороне тела, от которой идет этот нервный импульс.

*Нисходящие проводящие пути* включают красноядерно-спинно-мозговой, латеральный и передний корково-спинномозговые, тектоспинномозговой, преддверно-спинномозговой и др.

*Красноядерно-спинномозговой путь* начинается от красного ядра среднего мозга, спускается в боковом канатике противоположной стороны спинного мозга и оканчивается на двигательных нейронах передних рогов. Несет произвольные двигательные импульсы.

*Латеральный корково-спинномозговой (пирамидный) путь* лежит в латеральном канатике и состоит из отростков (аксонов) клеток коры большого мозга, полушария противоположной стороны. Путь постепенно истончается, так как в каждом сегменте спинного мозга часть его волокон заканчивается на клетках переднего рога. Путь проводит произвольные двигательные импульсы от коры.

*Передний корково-спинномозговой (пирамидный) путь*, как и латеральный, состоит из волокон клеток коры полушарий большого мозга, но лежит в переднем канатике. Волокна этого пути оканчиваются также на двигательных клетках переднего рога противоположной стороны, переходя туда в составе передней спайки спинного мозга. Этот путь имеет такую же функцию, что и латеральный корково-спинномозговой.

*Текто-спинномозговой путь* лежит также в переднем канатике. Начинается он в верхних и нижних холмиках крыши среднего мозга и заканчивается на клетках передних рогов.

*Преддверно-спинномозговой путь* также располагается в переднем канатике спинного мозга. Он идет от вестибулярных ядер моста к клеткам передних рогов спинного мозга и проводит импульсы, обеспечивающие согласованность движений, равновесие, тонус мускулатуры.

## Функции спинного мозга

Спинной мозг выполняет **рефлекторные и проводниковую функции**. В спинном мозге расположены центры всех двигательных произвольных рефлексов (за исключением мускулатуры головы), центры вегетативной симпатической и частично парасимпатической (в крестцовом отделе) нервной системы: сосудодвигательные и потоотделительные (в боковых рогах грудных сегментов), центры, регулирующие функции сердца и бронхов (пять верхних грудных сегментов), мочеиспускание и акт дефекации, деятельность половых органов (крестцовые сегменты).

Помимо рефлекторной функции, которая выполняется при участии нейронов серого вещества спинного мозга, еще одной важнейшей функцией является проведение нервных импульсов. Про-

водникова функция осуществляется волокнами белого вещества спинного мозга, которые формируют системы восходящих и нисходящих проводящих путей спинного мозга. Восходящие проводящие пути проводят импульсы от рецепторов, воспринимающих информацию из внешнего мира и внутренней среды организма (болевою, температурную, тактильную, проприоцептивную и др.). Нисходящие проводящие пути передают импульсы от структур головного мозга к двигательным ядрам, осуществляющим ответные реакции на внешние и внутренние раздражения.

Вопросы для повторения и самоконтроля:

1. Назовите функции, которые нервная система выполняет в организме человека. Расскажите об этих функциях.
2. Расскажите о классификации нервной системы на основании топографических и анатомо-функциональных ее признаков.
3. Какие борозды и щели имеются на поверхности спинного мозга? Опишите строение спинного мозга. Дайте определение сегменту.
4. Опишите структуры, внутреннее строение спинного мозга.
5. Назовите ядра (скопления тел нервных клеток) в различных частях серого вещества спинного мозга.
6. Какие проводящие пути проходят в заднем, боковом и переднем канатиках белого вещества спинного мозга?

## Головной мозг

**Головной мозг** (encephalon) располагается в полости мозгового отдела черепа, рельеф которой определяется формой мозга.

Головной мозг покрыт тремя оболочками: *мягкой, паутинной и твердой*. Масса головного мозга у взрослого человека колеблется от 1100 до 2000 г. В среднем она равна у мужчин 1394 г, у женщин — 1245 г. Эта разница обусловлена меньшей массой тела у женщин.

У головного мозга, по его происхождению и структурным особенностям, а также по функциональному значению, выделяют два больших отдела: ствол и конечный мозг, включающий полушария большого мозга.

Ствол мозга представлен продолговатым мозгом, задним мозгом (мост и мозжечок), средним и промежуточным мозгом. Являясь филогенетически более старым образованием, по сравнению со структурами полушарий большого мозга, в стволе обнаруживаются признаки, присущие спинному мозгу. Во-первых, в стволе мозга присутствуют последовательно расположенные ядра череп-

ных нервов и выход из мозга их корешков. Во-вторых, продолжающееся из спинного мозга в ствол топографическое присутствие *двигательных, вегетативных и чувствительных ядер*. В медиальных отделах ствола на основе базальной пластинки развиваются двигательные нейроны (гомологичные ядрам передних рогов спинного мозга), группирующиеся в двигательные ядра черепных нервов. Из крыльной пластинки развиваются вставочные нейроны (гомологичные клеткам задних рогов спинного мозга), образующие чувствительные ядра черепных нервов. Между этими двумя группами ядер формируются нейроны (ядра) вегетативной нервной системы.

Однако ствол мозга имеет ряд отличительных от спинного мозга признаков. В стволе уже нет четких признаков сегментарности. Серое вещество в стволе мозга представлено отдельными скоплениями нейронов — ядрами черепных нервов, с III по XII пару включительно, а не в виде столбов серого вещества (рогов — на поперечных разрезах), как это имеет место у спинного мозга. В структурах ствола выделяют основание и покрывку. Основание является филогенетически более новым образованием. В его составе находятся нисходящие проводящие пути, связывающие кору полушарий большого мозга со спинным мозгом. В покрывке содержатся ядра черепных нервов, а также филогенетически более старые восходящие и нисходящие проводящие пути мозга.

В структурах переднего мозга нет признаков сегментарности. В полушариях большого мозга располагаются крупные скопления нервных клеток — подкорковые ядра полушарий большого мозга (ближайшая подкорка, по И.П. Павлову), разделенные белым веществом. Кора большого мозга покрывает полушария снаружи и имеет совершенно иное, слоистое строение. Мозжечок находится над задней частью ствола мозга, а сверху прикрыт задней частью *полушарий большого мозга* (затылочными долями).

Ствол мозга покрыт полушариями сверху и с боков и виден лишь с нижней стороны. Оба полушария большого мозга разделены глубокой продольной щелью мозга, в глубине которой лежит мозолистое тело, состоящее из поперечно ориентированных нервных волокон, соединяющих оба полушария. *Верхнелатеральная поверхность мозга* выпуклая и образована полушариями большого мозга (рис. 98). *Нижняя поверхность (основание)* уплощена и в основных чертах повторяет рельеф внутреннего основания черепа. На основании мозга выходят корешки 12 пар черепных нервов (рис. 99). Большую часть основания мозга занимают лобные (спереди) и височные (по бокам) доли полушарий большого мозга, мост, продолговатый мозг и мозжечок (сзади). Если осматривать основание мозга спереди назад, на нем видны следующие анато-

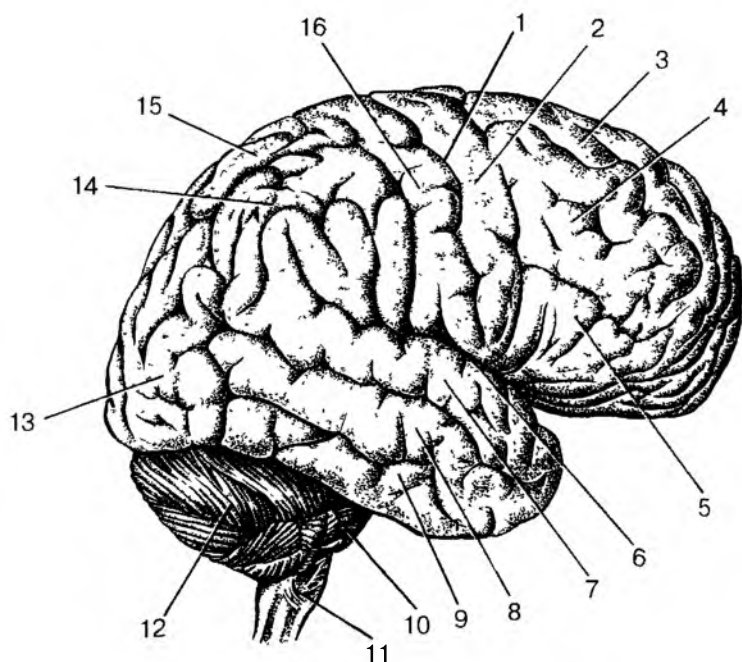


Рис. 98. Верхнебоковая поверхность полушария большого мозга:  
 1 — центральная борозда; 2 — предцентральной извилина; 3 — верхняя лобная извилина; 4 — средняя лобная извилина; 5 — нижняя лобная извилина; 6 — латеральная борозда; 7 — верхняя височная извилина; 8 — средняя височная извилина; 9 — нижняя височная извилина; 10 — мост; 11 — продолговатый мозг; 12 — мозжечок; 13 — затылочная доля; 14 — нижняя теменная доля; 15 — верхняя теменная доля; 16 — подцентральная извилина

мические структуры. В обонятельных бороздах лобных долей располагаются обонятельные луковицы (к ним подходят 15—20 обонятельных нервов — I пара черепных нервов). Обонятельные луковицы кзади переходят в обонятельные тракты и обонятельные треугольники. Позади треугольника с обеих сторон видно переднее продырявленное вещество, через которое вглубь мозга проходят кровеносные сосуды. Между обонятельными треугольниками расположен зрительный перекрест (продолжение зрительных нервов — II пара черепных нервов). Непосредственно за перекрестом находится серый бугор, переходящий в воронку, соединенную с гипофизом. Кзади от серого бугра лежат два сосцевидных тела. Зрительный перекрест, серый бугор, сосцевидные тела при-

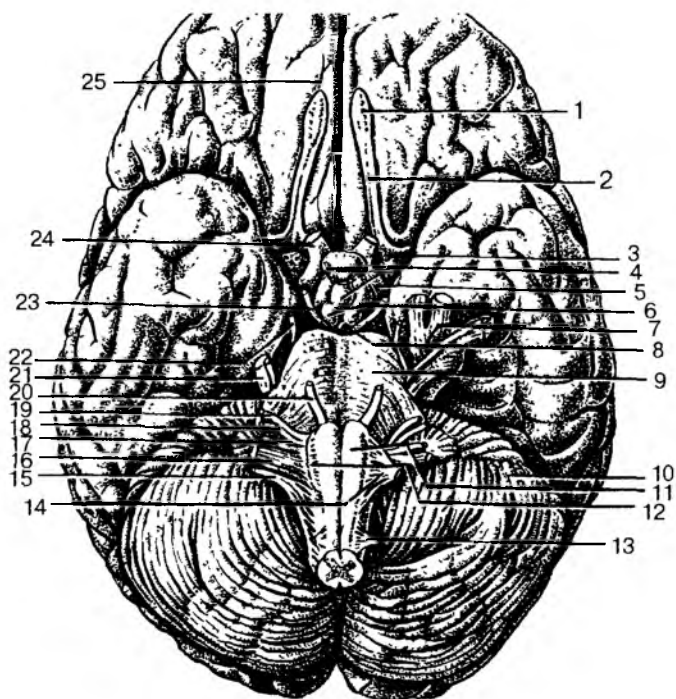


Рис. 99. Основание головного мозга и места выхода корешков черепных нервов:

1 — обонятельная луковица; 2 — обонятельный тракт; 3 — переднее продырявленное вещество; 4 — серый бугор; 5 — зрительный тракт; 6 — сосцевидные тела; 7 — тройничный узел; 8 — заднее продырявленное пространство; 9 — мост; 10 — мозжечок; 11 — пирамида; 12 — олива; 13 — спинномозговой нерв; 14 — подъязычный нерв; 15 — добавочный нерв; 16 — блуждающий нерв; 17 — языкоглоточный нерв; 18 — преддверно-улитковый нерв; 19 — лицевой нерв; 20 — отводящий нерв; 21 — тройничный нерв; 22 — блоковый нерв; 23 — глазодвигательный нерв; 24 — зрительный нерв; 25 — обонятельная борозда

надлежат гипоталамусу (промежуточный мозг). За сосцевидными телами лежат ножки мозга (средний мозг) и мост (задний мозг). Ножки мозга соединяют мост с полушариями большого мозга. Между ножками мозга открывается межножковая ямка, дно которой продырявлено — это заднее продырявленное вещество. На внутренней поверхности каждой ножки мозга возле переднего края моста выходит глазодвигательный нерв (III пара), а сбоку от нож-



ки мозга — блоковый нерв (IV пара черепных нервов). От моста кзади и латерально расходятся средние ножки мозжечка, соединяющие мост с мозжечком. Тройничный нерв (V пара) выходит из толщи средней ножки мозжечка. Кзади от моста расположен продолговатый мозг. Между мостом и продолговатым мозгом медиально выходит отводящий нерв (VI пара), а латеральнее — лицевой (VII пара) и преддверно-улитковый (VIII пара черепных нервов). По бокам от срединной борозды продолговатого мозга видны продольные утолщения — пирамиды, а сбоку от каждой из них — олива. Из позадиоливной борозды продолговатого мозга выходят последовательно языкоглоточный (IX), блуждающий (X), добавочный (XI) нервы. Из борозды между пирамидой и оливой — подъязычный нерв (XII пара черепных нервов).

Анатомически головной мозг состоит из следующих отделов: продолговатый мозг, задний мозг, к которому относятся мост и мозжечок, средний мозг, промежуточный мозг и конечный мозг, которые хорошо видны на срединном разрезе головного мозга (рис. 100).

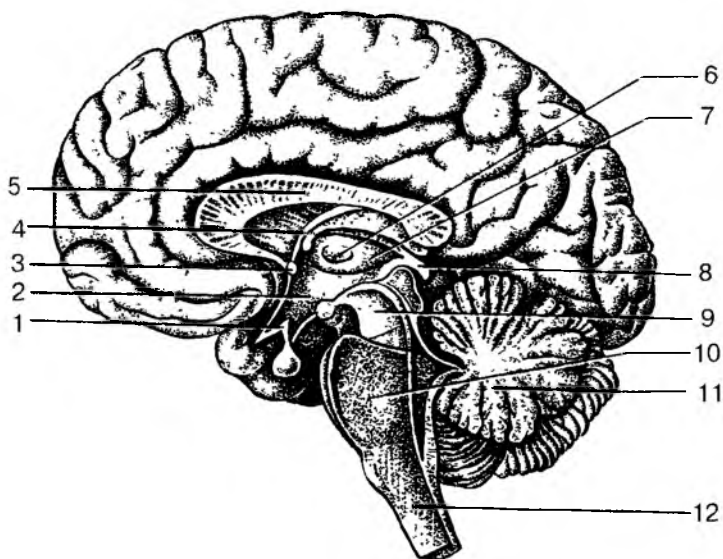


Рис. 100. Медиальная поверхность головного мозга на срединном его разрезе:

1 — гипоталамус; 2 — полость III желудочка; 3 — передняя (белая) спайка; 4 — свод мозга; 5 — мозолистое тело; 6 — межталамическое сращение; 7 — таламус; 8 — эпителиум; 9 — средний мозг; 10 — мост; 11 — мозжечок; 12 — продолговатый мозг

## Продолговатый мозг

**Продолговатый мозг** является непосредственным продолжением спинного мозга. Нижней его границей считают место выхода корешков 1-го шейного спинномозгового нерва или перекрест пирамид. Верхней границей является задний край моста. Длина продолговатого мозга около 25 мм, форма его приближается к усеченному конусу, обращенному основанием вверх (вперед). На поверхностях продолговатого мозга видны продольно ориентированные, продолжающиеся со стороны спинного мозга *передняя срединная щель, задняя срединная борозда и передние и задние боковые борозды*, внутри находится центральный канал. От продолговатого мозга отходят корешки IX—XII пар черепных нервов. Борозды и корешки черепных нервов разделяют поверхности продолговатого мозга на пучки, канатики.

По обе стороны передней срединной щели располагаются *пирамиды продолговатого мозга*, образованные пучками нервных волокон корково-спинномозгового пирамидного пути. Латеральнее пирамид справа и слева из переднебоковой борозды на поверхность продолговатого мозга выходит подъязычный нерв (XII пара). Сбоку от переднебоковой борозды располагается овоидной формы возвышение — *олива*. Кзади от оливы, в заднебоковой позадиоливной борозде из продолговатого мозга выходят корешки языкоглоточного (XII), блуждающего (X) и добавочного (XI) черепных нервов. На задней поверхности продолговатого мозга, по бокам от задней срединной борозды, видны *тонкий*, а сбоку от него — *клиновидный пучки*, являющиеся продолжением кверху заднего канатика спинного мозга. Возле нижнего угла ромбовидной ямки у этих пучков имеются возвышения — бугорки, содержащие в себе *тонкое и клиновидное ядра*.

На поперечном разрезе продолговатый мозг состоит из серого и белого вещества. В основании проходят волокна нисходящего корково-спинномозгового пути. Серое вещество покрышки продолговатого мозга представлено ядрами IX—XII пар черепных нервов и ядрами ретикулярной формации. Белое вещество покрышки образовано длинными и короткими волокнами восходящих и нисходящих проводящих путей.

**Структурно-функциональная характеристика ядер и проводящих путей продолговатого мозга.** Рефлекторные функции продолговатого мозга осуществляются нейронами серого вещества покрышки и связаны с наличием в ней ядер четырех пар черепных нервов: подъязычного (XII), добавочного (XI), блуждающего (X), языкоглоточного (IX) и ядер ретикулярной формации. Ядра продолговатого мозга обеспечивают чувствительную,

двигательную и вегетативную иннервацию органов головы, шеи, груди, живота.

Аксонами нервных клеток двойного ядра (двигательное ядро языкоглоточного (IX) и блуждающего (X) нервов) иннервируется мускулатура глотки, гортани. Аксонами двигательных нейронов ядра добавочного нерва (XI пара) осуществляется иннервация скелетных мышц шеи и спины. Из ядра подъязычного нерва (XII пара) иннервируются мышцы языка.

Почти на всем протяжении продолговатого мозга располагается чувствительное ядро спинномозгового пути тройничного нерва (V пара). К его нейронам подходят аксоны чувствительных нейронов тройничного узла, проводящие импульсы от рецепторов кожи лица, слизистых оболочек полости носа и рта. Другим источником афферентных связей являются узлы блуждающего нерва, аксоны чувствительных нейронов которых передают импульсы от рецепторов твердой мозговой оболочки, наружного уха и других органов. В толще продолговатого мозга располагается ядро одиночного пути, являющееся общим чувствительным ядром для лицевого, языкоглоточного и блуждающего черепных нервов. К нейронам этого ядра по волокнам лицевого нерва подходят афферентные импульсы. Эти чувствительные импульсы идут от вкусовых рецепторов передних  $\frac{2}{3}$  языка. По волокнам языкоглоточного и блуждающего нервов проводятся чувствительные импульсы от вкусовых рецепторов задней трети языка и нижних отделов слизистой оболочки глотки.

Между двигательными и чувствительными ядрами в покрышке продолговатого мозга расположены вегетативные ядра, а также ядра ретикулярной формации. Аксоны нейронов дорсального ядра блуждающего нерва (X пара) идут в составе этого нерва к околоорганному и внутриорганному вегетативным узлам грудной и брюшной полостей тела. Через эти периферические узлы осуществляется регуляция функций внутренних органов дыхательной, пищеварительной, мочевыделительной (частично) систем и сердца. К нейронам дорсального ядра блуждающего нерва идут афферентные импульсы от органов и тканей по вегеточувствительным нейронам блуждающего нерва и от ядер других нервов. Аксоны нейронов нижнего слюноотделительного ядра (IX пара) идут к периферическому ушному узлу, постганглионарными волокнами которого иннервируется околоушная слюнная железа. К нижнему слюноотделительному ядру идут волокна вегеточувствительных нейронов и от ядра одиночного пути и ядер тройничного нерва.

Ретикулярная формация покрышки продолговатого мозга представляет собой скопление нейронов, которые распределяются диффузно и группируются в ядра. Среди ретикулярных ядер мож-

но выделить наиболее крупные: ретикулярное гигантоклеточное, ретикулярное мелкоклеточное, латеральное ретикулярное ядра.

В каудальной трети продолговатого мозга расположены ядра тонкого и клиновидного пучков — тонкое ядро и клиновидное ядро. К этим ядрам приходят волокна чувствительных нейронов, тела которых располагаются в межпозвоночных спинномозговых узлах. Эти псевдоуниполярные нейроны проводят информацию (нервные импульсы) от тактильных и проприорецепторов верхних и нижних отделов тела и конечностей. Аксоны (эфферентные волокна) тонкого и клиновидного ядер идут к ядрам таламуса и нейронам оливы.

Ядра оливы образуют оливарный комплекс, лежащий в самом основании покрышки продолговатого мозга. Оливарный комплекс ядер относится к структурам, регулирующим двигательную активность. Функциональная роль этого комплекса заключается в осуществлении моторных программ, направленных на поддержание и сохранение вертикальной позы и равновесия тела при ходьбе.

В покрышке продолговатого мозга проходят следующие восходящие проводящие пути: передний и задний спинномозжечковый, спиноталамический пути, волокна тонкого и клиновидного пучков; а также нисходящие проводящие пути: краснойдерно-спинномозговой и покрышечно-спинномозговой.

Выше продолговатого мозга располагается мост, а кзади от него находится мозжечок.

## Мост

**Мост** (варолиев мост) имеет вид лежащего поперечно-утолщенного валика, от латеральной стороны которого справа и слева отходят средние мозжечковые ножки. Задняя поверхность моста, прикрытая мозжечком, участвует в образовании ромбовидной ямки. Передняя поверхность внизу (сзади) образует четкую границу с продолговатым мозгом, а сверху (спереди) мост граничит с ножками мозга (средним мозгом). Передняя (нижняя) поверхность моста поперечно исчерчена в связи с поперечным направлением волокон, которые идут от собственных ядер моста в средние мозжечковые ножки и дальше — в мозжечок. На передней поверхности моста по средней линии расположена продольная базилярная борозда, в которой лежит одноименная артерия.

Передняя (базилярная) часть моста состоит из нервных волокон, образующих проводящие пути, между которыми находятся клеточные скопления — собственные ядра моста. Проводящие пути

передней (базилярной) части связывают кору большого мозга со спинным мозгом, с двигательными ядрами черепных нервов и с корой полушарий мозжечка.

Задняя (дорсальная) поверхность моста, прикрытая мозжечком, участвует вместе с продолговатым мозгом в образовании дна IV желудочка. Дно IV желудочка благодаря его форме называют ромбовидной ямкой.

От моста с каждой стороны отходят черепные нервы — с V по VIII пары: тройничный нерв (V пара), отводящий нерв (VI пара), лицевой нерв (VII пара), преддверно-улитковый нерв (VIII пара).

На фронтальном разрезе моста видны две его части: основание (вентральная часть) и покрывка (дорсальная часть). На границе между покрывкой и основанием моста лежит пучок поперечно-ориентированных волокон — трапециевидное тело, относящееся к слуховому проводящему пути.

**Структурно-функциональная характеристика ядер и проводящих путей моста.** Структуры покрывки моста являются непосредственным продолжением покрывки продолговатого мозга и образуют дно IV желудочка — ромбовидную ямку. В покрывке моста расположено серое вещество — ядра V—VIII пар черепных нервов, ядра ретикулярной формации, восходящие и нисходящие проводящие пути. Двигательными (моторными) ядрами покрывки моста являются: двигательное ядро тройничного нерва (V пара), иннервирующее жевательные мышцы, ядро отводящего нерва (VI пара), иннервирующее наружную прямую мышцу глаза, двигательное ядро лицевого нерва (VII пара), иннервирующее мимические мышцы.

На границе продолговатого мозга с мостом в латеральных отделах ромбовидной ямки расположены чувствительные ядра преддверно-улиткового нерва (VIII пара). Соответственно двум частям этого нерва выделяют парные улитковые и вестибулярные ядра. Различают вентральное и дорсальное улитковые ядра. К этим ядрам подходят аксоны чувствительных нейронов спирального узла внутреннего уха. Отростки клеток спирального узла образуют улитковый нерв, который проводит импульсы от рецепторов спирального (кортиевого) органа. Эфферентные волокна вентрального ядра переходят на противоположную сторону, образуя трапециевидное тело. Аксоны клеток дорсального ядра переходят поперечно в составе мозговых полосок по дну IV желудочка и продолжают далее в латеральную слуховую петлю.

Вестибулярная группа представлена четырьмя парами ядер (латеральное ядро Дейтерса, медиальное ядро Швальбе, нижнее ядро Роллера, верхнее ядро Бехтерева). К этим вестибулярным ядрам подходят аксоны чувствительных нейронов преддверного узла внут-

ренного уха. Образую преддверный нерв, эти нервные волокна проводят к вестибулярным ядрам импульсы от вестибулярных рецепторов органа равновесия внутреннего уха. Эфферентные волокна вестибулярных ядер проходят в составе преддверно-спинномозгового пути и заканчиваются на двигательных нейронах передних рогов спинного мозга, координируя активность скелетных мышц. Часть эфферентных нервных волокон заканчивается на клетках ядер глазодвигательного, блокового и отводящего нервов, осуществляя стабилизацию изображения на сетчатке глаза.

Чувствительное мостовое ядро тройничного нерва (V пара) является продолжением вверх спинномозгового ядра тройничного нерва и имеет сходные с ним связи. К мостовому ядру подходят аксоны чувствительных нейронов тройничного узла, которые проводят импульсы от рецепторов, расположенных в коже волосистой части головы, в коже лица, слизистой оболочке носа и ротовой полости, а также от рецепторов твердой мозговой оболочки. Аксоны клеток мостового ядра идут в составе волокон медиальной петли к ядрам таламуса, а также к двигательным ядрам VII, IX и X пар черепных нервов.

Между нейронами двигательных и чувствительных ядер в покрышке моста расположены вегетативные ядра и ядра ретикулярной формации.

Дорсально от двигательного ядра лицевого нерва расположено его вегетативное ядро — верхнее слюноотделительное ядро. Аксоны клеток этого ядра направляются к слизистой оболочке полости носа и к слезным железам (через нейроны крылонёбного узла), а также к подчелюстной и подъязычной слюнным железам (через поднижнечелюстную и подъязычный парасимпатические узлы). Благодаря взаимодействию клеток верхнего слюноотделительного ядра с двигательным ядром тройничного нерва осуществляется слезный рефлекс.

*Ретикулярная формация* покрышки моста представлена разрозненными отдельными нервными клетками и скоплениями нейронов — ретикулярными ядрами.

**Белое вещество покрышки** моста образовано проводящими путями, часть которых формируется аксонами ядер моста: медиальная петля, тройничная петля, латеральная петля.

**Четвертый желудочек** является полостью продолговатого и заднего мозга (ромбовидного мозга в эмбриогенезе). IV желудочек продолжается в узкий центральный канал спинного мозга, а верху — в водопровод мозга — полость среднего мозга. Дно IV желудочка, благодаря его форме, называют ромбовидной ямкой. Верхние (передние) стороны ямки образуют верхние мозжечковые ножки, а нижние (задние) стороны ограничены нижними моз-

жечковыми ножками. Передняя срединная борозда делит дно ромбовидной ямки на две симметричные половины. По обеим сторонам борозды видны медиальные (продольные) возвышения, имеющие в середине правый и левый лицевые бугорки. В толще каждого лицевого бугорка залегает ядро VI пары черепных нервов (отводящего нерва), а в глубине и латеральнее — ядро VII пары (лицевого нерва). Книзу медиальное возвышение переходит в треугольник подъязычного нерва, латеральнее которого находится треугольник блуждающего нерва. В треугольниках, в толще вещества мозга залегают ядра одноименных нервов. Верхний угол ромбовидной ямки через водопровод мозга сообщается с III желудочком. Боковые отделы ромбовидной ямки получили название вестибулярных полей. Здесь в глубине мозга лежат слуховые и вестибулярные ядра преддверно-улиткового нерва (VIII пара черепных нервов). От дорсальных слуховых ядер отходят к срединной борозде поперечные мозговые полоски, которые располагаются на границе между продолговатым мозгом и мостом и являются волокнами проводящего пути слухового анализатора.

В толще мозгового вещества ромбовидной ямки залегают ядра V, VI, VII, VIII, IX, X, XI и XII пар черепных нервов. Чувствительные ядра располагаются латерально, медиальнее их — вегетативные и наиболее медиально — двигательные ядра. Чтобы понять такое расположение ядер в толще ромбовидной ямки, нужно учитывать, что замкнутая нервная трубка при переходе от спинного в продолговатый мозг раскрылась на своей дорсальной стороне и развернулась, образовав ромбовидную ямку. Вследствие этого ядра, аналогичные задним рогам спинного мозга, как бы разошлись в стороны. Поэтому заложенные в задней части нервной трубки чувствительные ядра расположились в толще ромбовидной ямки латерально, а соответствующие передним рогам двигательные ядра остались лежать медиально. Что касается вегетативных ядер, то они при развертывании нервной трубки оказались лежащими в веществе ромбовидной ямки между чувствительными и двигательными ядрами.

Тройничный нерв (V пара) имеет четыре ядра, в том числе одно двигательное и три чувствительных ядра (мостовое, ядро среднемозгового пути и ядро спинномозгового пути тройничного нерва). Отводящий нерв (VI пара) имеет только двигательное ядро. У лицевого нерва (VII пара) три ядра: двигательное, чувствительное ядро одиночного пути и парасимпатическое — верхнее слюноотделительное. Преддверно-улитковый нерв (VIII пара) имеет две группы ядер: два слуховых улитковых (переднее и заднее) и четыре вестибулярных: медиальное, латеральное, верхнее и нижнее. У языкоглоточного нерва (IX пара) — три

ядра: двигательное двойное (общее для IX и X пар), чувствительное ядро одиночного пути (общее для VII, IX, X пар) и парасимпатическое — нижнее слюноотделительное. Блуждающий нерв (X пара) имеет три ядра: указанные двигательное двойное и чувствительное одиночного пути, а также парасимпатическое — заднее ядро. У добавочного нерва (XI пара) — только двигательное ядро. Подъязычный нерв (XII пара) имеет только двигательное ядро.

Крышка IV желудочка, вдающаяся снизу в мозжечок, образована пластинкой мозгового вещества — верхним мозговым парусом, натянутым между верхними мозжечковыми ножками, и нижним парусом, который прикрепляется к ножкам клочка (дольке мозжечка). Через три отверстия в крышке IV желудочка (срединное сзади и внизу и два латеральных) полость IV желудочка сообщается с подпаутинным пространством головного мозга. К нижнему мозговому парусу со стороны полости IV желудочка прилежит его сосудистое сплетение.

Над IV желудочком, являющимся по существу полостью моста и продолговатого мозга, находится мозжечок, или малый мозг.

**Рефлексы продолговатого мозга и моста. Функции ретикулярной формации.** В продолговатом мозге и мосте замыкаются рефлекторные дуги ряда соматических и вегетативных функций. К их числу относится рефлекторная регуляция слюнных желез, которая осуществляется с участием слюноотделительных ядер лицевого и языкоглоточного нервов, содержащих парасимпатические нейроны.

Вегетативное ядро блуждающего нерва включено в систему рефлекторной регуляции дыхания и деятельности сердца. В ретикулярной формации продолговатого мозга и моста сосредоточены центры, также играющие важную роль в регуляции висцеральных функций. В медиальной части ретикулярной формации продолговатого мозга располагается дыхательный центр. Отличительной чертой нейронов дыхательного центра является способность к автоматизму. Даже при отсутствии афферентных воздействий активность этих нейронов характеризуется периодичностью, которая определяется спецификой ионных механизмов их клеточных мембран. Смена фаз дыхательного цикла (вдоха и выдоха) может осуществляться рефлекторно за счет афферентных влияний. При интенсивном вдохе и растяжении легочной ткани импульсы от механорецепторов легких по афферентным волокнам блуждающего нерва поступают в дыхательный центр. Эти импульсы вызывают рефлекторное торможение нейронов, обеспечивающих вдох и одновременно возбуждают нейроны, регулирующие выдох. Импульсы от нейронов, обеспечивающих выдох, по ретикуло-спин-



номозговому пути достигают двигательных нейронов спинного мозга и стимулируют начало выдоха. В регуляции дыхательного центра могут принимать участие структуры промежуточного мозга и коры полушарий большого мозга.

Обширную область ретикулярной формации продолговатого мозга занимает сосудодвигательный центр. Установлено, что стимуляция передних (ростральных) отделов сосудодвигательного центра вызывает увеличение сосудистого тонуса, повышение давления крови и ускорение сердечных сокращений (тахикардию). Стимуляция каудального отдела этого центра вызывает, напротив, расширение сосудов, падение давления крови и брадикардию. Аксоны нейронов сосудодвигательного центра идут в грудной отдел спинного мозга, к нейронам симпатических ядер его боковых рогов. Таким образом, тонус сосудов регулируется одной симпатической системой. Активное состояние этой системы вызывает сужение сосудов. Торможение симпатических центров способствует расширению сосудов. Рефлекторные влияния на нейроны сосудодвигательного центра осуществляются при возбуждении хемо- и механорецепторов, расположенных в сосудистых стенках.

## Мозжечок

**Мозжечок** играет важную роль в поддержании равновесия тела и координации движений. У мозжечка различают *два полушария* и непарную срединную филогенетически старую часть — *червь*.

Поверхности полушарий и червя разделяют поперечные и параллельные борозды, между которыми расположены узкие длинные листки (извилины) мозжечка. Благодаря этому площадь поверхности полушарий мозжечка у взрослого человека составляет в среднем 850 см<sup>2</sup>. У мозжечка различают переднюю, заднюю и клочково-узелковую доли, отделенные одна от другой глубокими щелями. Доли образуют дольки мозжечка. Борозды мозжечка сплошные, они переходят с червя на полушария. Поэтому каждая долька червя связана с правой и левой дольками полушарий. Клочок является наиболее изолированной и филогенетически старой долькой полушарий, которая прилежит с каждой стороны к вентральной поверхности средней мозжечковой ножки.

Мозжечок состоит из серого и белого вещества. **Белое вещество** (мозговое тело) напоминает на срединном разрезе фигуру ветвящегося дерева — это так называемое «древо жизни» мозжечка. **Кора мозжечка**, расположенная снаружи от белого вещества, состоит из серого вещества толщиной 1—2,5 мм.

Каждый листок (извилина) мозжечка представляет собой тонкую пластинку белого вещества, покрытого корой (серым веществом). В коре различают три слоя: наружный — молекулярный, средний — слой грушевидных нейронов (ганглионарный) и внутренний — зернистый. В молекулярном и зернистом слоях залегают в основном мелкие нейроны. Крупные грушевидные нейроны — клетки Пуркинье размером до 40 мкм, расположенные в среднем слое в один ряд, — это эфферентные нейроны коры мозжечка. Их аксоны, отходящие от основания тел, образуют начальное звено эфферентных путей. По этим аксонам нервные импульсы направляются к нейронам ядер мозжечка и к таламусу, а дендриты располагаются в поверхностном молекулярном слое. Остальные нейроны коры мозжечка являются вставочными, ассоциативными, которые передают нервные импульсы грушевидным нейронам. Таким образом, все нервные импульсы, поступающие в кору мозжечка, достигают грушевидных нейронов. К нейронам коры мозжечка импульсы направляются по трем системам (группам) волокон. Одни волокна идут из нижних олив продолговатого мозга, оплетают дендриты клеток Пуркинье, формируя на них синапсы. Вторая группа афферентных волокон идет от ядер моста к клеткам зернистого слоя мозжечка. Третья группа афферентных волокон приходит в кору мозжечка от клеток голубого пятна покрышки моста. Полагают, что они выполняют нейромодуляторную функцию, изменяя возбудимость нейронов коры мозжечка. Клетки Пуркинье, аксоны которых представляют собой единственный путь из коры мозжечка, могут вызывать торможение деятельности нейронов ядер мозжечка. Следовательно, деятельность нейронов коры мозжечка сводится к торможению функций ядер мозжечка.

В толще белого вещества мозжечка имеются скопления серого вещества — **парные ядра**. Самое крупное и наиболее новое — **зубчатое ядро** расположено в пределах полушария мозжечка. Медиальнее зубчатого ядра лежат **пробковидное**, еще медиальнее — **шаровидное** и наиболее медиально находится **ядро шатра**. Аксоны нейронов ядра шатра идут к вестибулярному ядру Дейтерса и к ретикулярной формации продолговатого мозга и моста. Аксоны пробковидного и шаровидного ядер идут к красному ядру среднего мозга и в таламус. Аксоны нейронов наиболее крупного зубчатого ядра направляются в таламус.

Афферентные и эфферентные волокна, связывающие мозжечок с другими отделами мозга, образуют три пары мозжечковых ножек. **Нижние ножки** мозжечка соединяют мозжечок с продолговатым мозгом, **средние** — с мостом, **верхние** — с четверохолмием.

**Функции мозжечка.** Обладая обширными эфферентными и афферентными связями, мозжечок входит в систему регуляции дви-

жений и выполняет следующие функции: 1) регуляцию мышечного тонуса и положения тела в пространстве; 2) координацию целенаправленных движений; 3) координацию быстрых целенаправленных движений, осуществляемых по команде из коры полушарий большого мозга. Мозжечок также участвует в выполнении висцеральных функций. Раздражение мозжечка вызывает целый ряд вегетативных рефлексов: расширение зрачков, повышение артериального давления и т.д.

## Средний мозг

**Средний мозг** имеет небольшие размеры (его длина около 20 мм). Расположен средний мозг между мостом сзади (внизу) и промежуточным мозгом спереди (вверху). Он полностью покрыт полушариями большого мозга. К переднему мозгу относятся ножки мозга и крыша среднего мозга.

Вентральный отдел среднего мозга состоит из парных образований — **ножек мозга**. Это белые округлые тяжи, выходящие из моста и направляющиеся вперед и вверх к полушариям большого мозга. Между ножками мозга снизу расположена *межножковая ямка*, на дне которой видно *заднее продырявленное вещество*. Из расположенных на внутренней поверхности ножек мозга борозд выходят корешки глазодвигательного (III пара) нерва.

Дорсальный отдел среднего мозга представлен **крышей среднего мозга**. У крыши среднего мозга различают пластинку крыши (четверохолмие), состоящую из четырех возвышений, — *холмиков*. Два верхних холмика содержат подкорковые центры зрительного анализатора, а два нижних (задних) являются подкорковыми центрами слухового анализатора. В углублении между верхними холмиками лежит шишковидное тело, которое относится к промежуточному мозгу и является железой внутренней секреции. От каждого холмика в сторону к промежуточному мозгу отходят ручки. Ручка верхнего холмика направляется к латеральному коленчатому телу своей стороны, ручка нижнего холмика идет к медиальному коленчатому телу.

Полостью среднего мозга является **водопровод мозга** — узкий канал, который соединяет III и IV желудочки мозга. Водопровод мозга служит границей между крышей среднего мозга сверху и его покрывкой — внизу. Длина водопровода мозга около 1,5 см. Вокруг водопровода располагается *центральное серое вещество*, в котором заложены двигательные ядра III и IV пар черепных нервов, парное вегетативное ядро (Якубовича), ретикулярная формация и ядро среднемозгового пути тройничного нерва. На попе-

речном разрезе среднего мозга отчетливо видны две части — крыша среднего мозга и ножки мозга, разделенные водопроводом. Каждая ножка мозга состоит из *покрышки* и *основания*, границей между которыми служит *черное вещество*. Цвет зависит от присутствия пигмента меланина в нервных клетках. Основание каждой ножки образовано нервными волокнами двигательных пирамидных путей, идущих от коры большого мозга в спинной мозг, продолговатый мозг и мост. Покрышка путей мозга состоит, главным образом, из восходящих и нисходящих путей, а также скоплений серого вещества — крупных и мелких ядер.

**Структурно-функциональная организация среднего мозга.** Крыша среднего мозга представлена двумя верхними и двумя нижними холмиками, а также тектальной и продтектальной областями. Основными нервными волокнами, приносящими нервные импульсы к верхним холмикам, являются проводящие пути зрительного анализатора. Эфферентные волокна идут от верхних холмиков в составе ручек к латеральному коленчатому телу, подушке таламуса.

Афферентные пути нижних холмиков представлены волокнами латеральной петли, которые проводят импульсы от слуховых ядер, лежащих в толще покрышки моста. Эфферентные волокна, идущие из нижних холмиков, образуют пучки, направляющиеся к медиальному коленчатому телу каждой стороны. Таким образом, верхние холмики играют роль зрительного подкоркового центра, а нижние холмики выполняют функцию подкоркового слухового центра. Из верхних и нижних холмиков крыши среднего мозга выходят волокна, образующие тектоспинномозговой путь, который несет нервные импульсы от этих подкорковых центров зрения и слуха к двигательным ядрам передних рогов спинного мозга. Эфферентные воздействия нейронов крыши среднего мозга обеспечивают ряд жизненно важных безусловных рефлексов. В четверохолмии замыкаются дуги ориентировочных зрительных и слуховых рефлексов (поворот головы к источнику раздражения, рефлекторная установка на звук наружного уха). Все эти анатомические реакции относятся к сторожевым рефлексам.

Серое вещество покрышек ножек мозга представлено двигательными вставочными и вегетативными ядрами черепных нервов (III, IV и V пар), а также ядрами ретикулярной формации. На протяжении среднего мозга вблизи стенок водопровода мозга располагается парное ядро среднемозгового пути тройничного нерва. Оно состоит из чувствительных нейронов, гомологичных нейронам чувствительных ядер черепных и спинномозговых нервов. В это ядро поступают импульсы от проприорецепторов жевательных мышц. Эфферентные волокна ядер среднемозгового пути трой-

ничного нерва идут к двигательным нейронам V; VII; IX и X пар черепных нервов. При участии этих волокон осуществляется координация движений жевательных и мимических мышц, мышц шеи, деятельность голосовых связок.

Двигательными (моторными) ядрами покрышки ножек мозга являются: ядро блокового нерва (IV пара), аксонами которых иннервируется верхняя косая мышца глаза; парное ядро глазодвигательного нерва, иннервирующее три прямые мышцы, а также нижнюю косую мышцу глазного яблока и мышцу, поднимающую верхнее веко.

Впереди ядра глазодвигательного нерва лежит его добавочное (парасимпатическое) ядро, аксоны нейронов которого идут к ресничному узлу. Постганглионарными волокнами этого узла иннервируются ресничная мышца глаза и сфинктер зрачка. Промежуточное ядро (ядро Кахаля) участвует в образовании дорсального продольного пучка, связывающего между собой ядра черепных нервов в единую функциональную систему, регулирующую сочетанные движения глаз.

В области покрышки ножек мозга располагаются структуры экстрапирамидной системы, обеспечивающие сложные координированные двигательные акты. К ним относят черную субстанцию и красные ядра. **Черная субстанция** (вещество) располагается в вентральных отделах покрышки ножек мозга и имеет вид широкого пласта пигментированных клеток. Аксоны клеток черной субстанции идут к подкорковым ядрам (базальным узлам) полушарий большого мозга. Повреждение черной субстанции вызывает нарушение тонких содружественных движений, появление непроизвольных мышечных сокращений (тремора). Парное **красное ядро** веретенообразной формы расположено между черной субстанцией и центральным серым веществом, окружающим водопровод мозга. К красным ядрам подходят нервные волокна, являющиеся аксонами нейронов ядер мозжечка и базальных ядер конечного мозга. Аксоны нейронов крупноклеточной части красного ядра образуют нисходящий красноядерно-спинномозговой путь, заканчивающийся на двигательных нейронах спинного мозга. Этот путь рассматривается как важный путь экстрапирамидной системы, объединяющей влияния структур головного мозга на двигательные нейроны спинного мозга. Красные ядра участвуют в поддержании тонуса скелетных мышц и в выполнении привычных, часто повторяющихся движений.

Значительная часть покрышки ножек мозга занята структурой (клетками и ядрами) **ретикулярной формации**, имеющими обширные связи со структурами ствола мозга. Средний мозг является

ся не только местом замыкания многих жизненно важных рефлексов, но и выполняет проводниковые функции. Основание ножек мозга состоит исключительно из нисходящих путей, соединяющих кору полушарий большого мозга с двигательными нейронами ствола и спинного мозга. Волокна корково-мостового пути занимают самое медиальное и латеральное положения. Корково-спинномозговой и корково-ядерный пути расположены в средней части основания ножек мозга.

От структур покрывки ножек мозга берут начало восходящие и нисходящие проводящие пути, дорсальный продольный пучок, тектоспинномозговой и краснойдерно-спинномозговые и другие пути.

## Промежуточный мозг

**Промежуточный мозг** расположен выше среднего мозга, под мозолистым телом. Он состоит из таламуса, эпиталамуса, метаталамуса и гипоталамуса.

**Таламус (зрительный бугор)** — парное образование яйцевидной формы. Его медиальная поверхность обращена в полость III желудочка, поэтому хорошо видна на разрезе мозга. Передняя (нижняя) сторона сращена с гипоталамусом, латеральная — прилежит к внутренней капсуле. Таламус является центром всех видов общей чувствительности (болевого, температурной, тактильной, проприоцептивной). *Передний конец* (передний бугорок) таламуса заострен, *задний конец (подушка)* закруглен. Медиальные поверхности правого и левого таламусов, обращенные одна к другой, образуют боковые стенки полости промежуточного мозга — III желудочка; они соединены между собой межталамическим сращением.

Часть промежуточного мозга, расположенная ниже таламуса и отделенная от него гипоталамической бороздой, составляет *собственно подбугорье*. Сюда продолжают структуры покрывки ножек мозга, здесь заканчиваются красные ядра и черное вещество среднего мозга.

**Эпиталамус** включает *шишковидное тело, поводки и треугольники поводков*. Шишковидное тело, или эпифиз, является железой внутренней секреции. Он как бы подвешен на двух поводках, соединенных между собой спайкой и связанных с таламусом посредством треугольников поводков. В треугольниках поводков заложены ядра, относящиеся к обонятельному анализатору.

**Метаталамус** образован парными медиальным и латеральным коленчатými телами, лежащими позади каждого таламуса. *Медиальное коленчатое тело* находится позади подушки таламу-

са, оно является, наряду с нижними холмиками пластинки крыши среднего мозга (четверохолмия), подкорковым центром слухового анализатора. Латеральное коленчатое тело расположено книзу от подушки. Оно вместе с верхними холмиками пластинки крыши является подкорковым центром зрительного анализатора. Ядра коленчатых тел связаны проводящими путями с корковыми центрами зрительного и слухового анализаторов.

**Гипоталамус** представляет собой вентральную часть промежуточного мозга, располагающуюся кпереди от ножек мозга. Гипоталамус включает *зрительный перекрест, зрительные тракты, серый бугор, воронку, сосцевидные тела* и собственно подталамическую область — *подбугорье*.

Шаровидной формы сосцевидные тела образованы серым веществом, покрытым тонким слоем белого. Ядра сосцевидных тел являются подкорковыми центрами обонятельного анализатора. Серый бугор представляет собой тонкую пластинку серого вещества в области дна III желудочка, которая вытянута книзу и кпереди и образует воронку. Конеч воронки переходит в гипофиз — железу внутренней секреции, расположенную в гипофизарной ямке турецкого седла. Зрительный перекрест, находящийся впереди серого бугра, продолжается кпереди в зрительные нервы, кзади и латерально — в зрительные тракты.

Полость промежуточного мозга — **III желудочек** — представляет собой узкое, расположенное в сагиттальной плоскости щелевидное пространство. Третий желудочек ограничен с боков медиальными поверхностями таламусов, снизу гипоталамусом, спереди столбами свода, передней спайкой и терминальной пластинкой, сзади — эпиталамической (задней) спайкой, сверху — сводом, над которым располагается мозолистое тело. Собственно верхняя стенка образована сосудистой основой III желудочка, в которой залегает его сосудистое сплетение. Полость III желудочка кзади переходит в водопровод среднего мозга, а спереди по бокам через межжелудочковые отверстия сообщается с боковыми желудочками конечного мозга.

**Структурно-функциональная организация таламуса и гипоталамуса.** Вся информация об окружающем нас мире, о состоянии нашего тела достигает коры полушарий большого мозга через таламусы промежуточного мозга. Поэтому *таламус* является своего рода воротами, через которые все сенсорные сигналы, за исключением обонятельных, поступают в кору полушарий большого мозга, достигая сознания. Нервные клетки таламуса группируются в большое количество ядер (до 40), которые топографически разделяются на переднюю, срединную, медиальную, латеральную и заднюю группы.

Передняя группа ядер занимает область переднего бугорка. Ядра медиальной и срединной групп расположены вдоль стенки III желудочка. Латеральная группа расположена снаружи от медиальной группы. Их разделяет внутренняя медуллярная пластинка. Заднюю группу образуют ядра подушки. Аксоны клеток коленчатого тела имеют прямые связи с проекционными полями зрительной коры затылочной доли большого мозга (поле 47); медиального коленчатого тела — с полями коры височной доли (поле 41). Эфферентные волокна ядер дорсолатерального комплекса направляются к коре постцентральной извилины большого мозга (поля 1, 2, 3) и верхней теменной доли (поля 5 и 7).

*Гипоталамус* осуществляет интеграцию функций вегетативной, соматической систем и эндокринного аппарата, обеспечивает постоянство внутренней среды организма. Нервные клетки гипоталамуса объединяются в ядра (более 30 ядер), которые располагаются в дне и стенках нижней части III желудочка. Топографически у гипоталамуса выделяют преоптическое, супраоптическое, паравентрикулярные (околожелудочковые), серобугорные и другие ядра.

Являясь важнейшим интегративным центром, гипоталамус имеет сильно развитые системы афферентных и эфферентных связей. Собственными гипоталамическими проводящими путями, соединяющими ядра гипоталамуса одно с другим и с ядрами соседних областей головного мозга, являются паравентрикулярные и супраоптические волокна, сосцевидно-покрышечный, сосцевидно-таламический, верхний продольный и другие пучки. Гипоталамо-гипофизарный путь соединяет нейросекреторные ядра гипоталамуса со структурами задней доли гипофиза.

**Гипоталамо-гипофизарная система.** Регуляция деятельности гипофиза является одной из важнейших функций гипоталамуса. Являясь частью промежуточного мозга, гипоталамус одновременно является и эндокринным органом. В его структурах осуществляется трансформация нервных импульсов в эндокринный процесс. Секреторные нейроны супраоптического ядра выделяют биологически активные вещества — вазопрессин, паравентрикулярного — окситоцин. Эти биологически активные вещества транспортируются в капиллярную сеть нейрогипофиза. Вазопрессин, или антидиуретический гормон, оказывает сосудосуживающее действие (повышает кровяное давление), регулирует всасывание воды у почечных канальцев (канальцев нефронов). Окситоцин регулирует тонус гладкой мускулатуры органов пищеварительной системы, секрецию молока молочными железами, сокращение матки.



Однако, если гормоны задней доли гипофиза продуцируются нейросекреторными клетками гипоталамических ядер, то гормоны передней доли гипофиза образуются клетками самой передней доли (аденогипофизом). Секреция всех гормонов аденогипофиза находится под контролем гипофизарных гормонов гипоталамуса. Гипофизарные гормоны подразделяются на стимулирующие, или рилизинг-факторы (либерины), и тормозящие секрецию (статины). Высвобождаясь из нервных окончаний в нейросекреторных ядрах гипоталамуса, гипофизатропные гормоны по сосудам гипоталамо-гипофизарной системы попадают в аденогипофиз, где действуют на его эндокринные клетки.

В ядрах гипоталамуса расположены центры регуляции вегетативных функций: уменьшение или усиление частоты сердечных сокращений, усиление или ослабление перистальтики кишечника, сужение или расширение зрачков и т.д.

В структурах гипоталамуса сосредоточены центры терморегуляции. Паравентрикулярное ядро обеспечивает интеграцию процессов теплоотдачи. Раздражение нейронов этого ядра вызывает расширение сосудов кожи, усиление потоотделения, интенсификацию дыхания. В гипоталамусе имеются структуры, ответственные за регуляцию пищевого поведения. Латеральные гипоталамические ядра контролируют потребность в пище или отказ от нее (центр голода и центр насыщения). В гипоталамусе находятся также центры регуляции питьевого поведения. Главную роль в питьевом поведении играют осморорецепторы предоптического ядра, имеющие высокую чувствительность к обезвоживанию клеток.

Существенную роль гипоталамические структуры играют в регуляции полового поведения. В клетках гипоталамуса синтезируется гормон гонадолиберин, регулирующий синтез клетками аденогипофиза гонадотропных гормонов.

Вопросы для повторения и самоконтроля:

1. Назовите отделы головного мозга и расскажите, где проходят границы между ними.
2. Перечислите ядра черепных нервов, расположенные в толще ствола мозга.
3. Назовите части промежуточного мозга. Расскажите об особенностях строения и функциях гипоталамуса.
4. Расскажите о функциях каждой из частей ствола мозга (продолговатого мозга, моста, среднего и промежуточного мозга) и мозжечка.

## Конечный мозг

**Конечный мозг** (большой мозг) состоит из правого и левого полушарий большого мозга и соединяющих их волокон, образующих мозолистое тело и другие спайки. Под мозолистым телом располагается свод в виде двух изогнутых тяжей, соединенных между собой спайкой в их средней части. Передняя часть свода, направленная вниз, образует столбы свода. Задняя уплощенная и расходящаяся в стороны часть получила название ножек свода. Кпереди от столбов свода находится поперечно расположенный пучок волокон — передняя (белая) спайка. Впереди свода в сагиттальной плоскости располагается прозрачная перегородка, состоящая из двух параллельных пластинок. Впереди и вверху эти пластинки соединяются с передней частью мозолистого тела. Между пластинками находится узкая щелевидная полость, содержащая небольшое количество жидкости. Каждая пластинка образует медиальную стенку переднего рога бокового желудочка.

Каждое полушарие большого мозга образовано серым и белым веществом. Периферическая часть полушария образует борозды и извилины, покрытые тонкой пластинкой серого вещества — корой большого мозга. Площадь поверхности коры составляет около 220 000 мм<sup>2</sup>. Под корой больших полушарий находится белое вещество, в глубине которого имеются крупные скопления серого вещества — подкорковые ядра (базальные узлы). Полостями полушарий большого мозга являются боковые желудочки.

В каждом полушарии выделяют три поверхности — верхнелатеральную (выпуклую), медиальную (плоскую), обращенную к соседнему полушарию, и нижнюю, имеющую сложный рельеф, соответствующий неровностям внутреннего основания черепа. Форма, размеры и ориентиры борозд и извилин имеют значительную индивидуальную вариабельность. В то же время наиболее крупные борозды и извилины отличаются постоянством своей ориентации.

Каждое полушарие делится на доли. *Центральная борозда* (роландова) отделяет лобную долю от теменной, *латеральная борозда* (сильвиева) — височную от лобной и теменной, *теменно-затылочная борозда* разделяет теменную и затылочную доли. В глубине латеральной борозды располагается островковая доля. Более мелкие борозды делят доли на извилины.

***Верхнелатеральная поверхность полушария большого мозга.*** *Лобная доля.* Почти параллельно центральной борозде, кпереди от нее, проходит предцентральная борозда, которая отделяет предцентральную извилину. От предцентральной борозды более или менее

горизонтально проходят вперед две борозды, разделяющие верхнюю, среднюю и нижнюю лобные извилины.

*Теменная доля.* Постцентральная борозда отделяет одноименную извилину. Горизонтальная внутритеменная борозда разделяет верхнюю и нижнюю теменные доли.

*Затылочная доля* разделяется на несколько извилин бороздами, из которых наиболее постоянной является поперечная затылочная борозда.

*Височная доля.* Две продольные борозды — верхняя и нижняя височные — отделяют одну от другой верхнюю, среднюю и нижнюю височные извилины.

*Островковая доля (островок)* располагается в глубине латеральной борозды. Глубокая круговая борозда островка отделяет ее от соседних отделов полушария большого мозга.

***Медиальная поверхность полушария большого мозга.*** В образовании медиальной поверхности полушария большого мозга принимают участие все его доли, кроме островковой. Борозда мозолистого тела огибает его сверху. Она отделяет мозолистое тело от поясничной извилины, направляется книзу и вперед и продолжается в борозду гиппокампа. Над поясничной извилиной проходит поясная борозда, которая начинается спереди и книзу от клюва мозолистого тела, поднимается вверх, поворачивает назад, направляясь параллельно борозде мозолистого тела. На уровне его валика от поясничной борозды вверх отходит ее краевая часть, а сама борозда продолжается в подтеменную борозду. Краевая часть поясничной борозды сзади ограничивает околоцентральную долю, а спереди — предклинье. Книзу и сзади через перешеек поясничной извилины переходит в парагиппокампальную извилину, которая заканчивается спереди крючком и ограничена сверху бороздой гиппокампа. Поясную извилину, перешеек и парагиппокампальную извилину объединяют под названием сводчатой извилины. В глубине борозды гиппокампа расположена зубчатая извилина.

Медиальная поверхность затылочной доли отделена теменно-затылочной бороздой от теменной доли. От заднего полюса полушария до перешейка сводчатой извилины проходит шпорная борозда, которая ограничивает сверху язычную извилину. Между теменно-затылочной бороздой спереди и шпорной бороздой внизу располагается клин, обращенный острым углом кпереди.

***Нижняя поверхность полушария большого мозга*** имеет наиболее сложный рельеф. Спереди расположена нижняя поверхность лобной доли, позади от нее — височный полюс и нижняя поверхность височной и затылочной долей, между которыми нет четкой границы.




Рис. 101. Клеточные и волоконные слои коры большого мозга: I — молекулярная пластинка; II — наружная зернистая пластинка; III — наружная пирамидальная пластинка; IV — внутренняя зернистая пластинка; V — внутренняя пирамидальная пластинка; VI — мультиморфная пластинка; VII — волокна молекулярной пластинки; VIII — волокна наружной зернистой пластинки; IX — волокна внутренней зернистой пластинки; X — волокна внутренней пирамидальной пластинки

ным (подкорковым) ядрам, или узлам, относятся полосатое тело, состоящее из хвостатого и чечевицеобразного ядер, ограда и миндалевидное тело (рис. 102).

**Хвостатое ядро** располагается латеральнее и выше таламуса, отделено от него пограничной (терминальной) полоской. Ядро имеет головку, образующую латеральную стенку переднего рога

бокового желудочка, тело, лежащее под теменной долей, и хвост, участвующий в образовании крыши нижнего рога бокового желудочка. **Чечевицеобразное ядро** расположено латеральнее хвостатого. У чечевицеобразного ядра выделяют внутреннюю его часть — *бледный шар* и наружную — *скорлупу*. Эти ядра являются подкорковыми двигательными центрами. Между хвостатым ядром и таламусом медиально и чечевицеобразным ядром латерально располагается прослойка белого вещества — **внутренняя капсула**. Эта капсула образована восходящими и нисходящими проводящими путями головного мозга, соединяющими кору полушарий большого мозга со стволом и спинным мозгом. Латеральнее от чечевицеобразного ядра находится узкая полоска белого вещества — **наружная капсула**, а за нею лежит тонкое ядро — **ограда**. Таким образом, ограда расположена в белом веществе полушария латеральнее чечевицеобразного ядра, между ним и корой островка. От коры островка ограда отделена прослойкой белого вещества, получившей название **самой наружной капсулы**. **Миндалевидное тело** (ядро) залегает в белом веществе передней части височной доли полушария, на 1,5—2 см кзади от ее височного полюса.

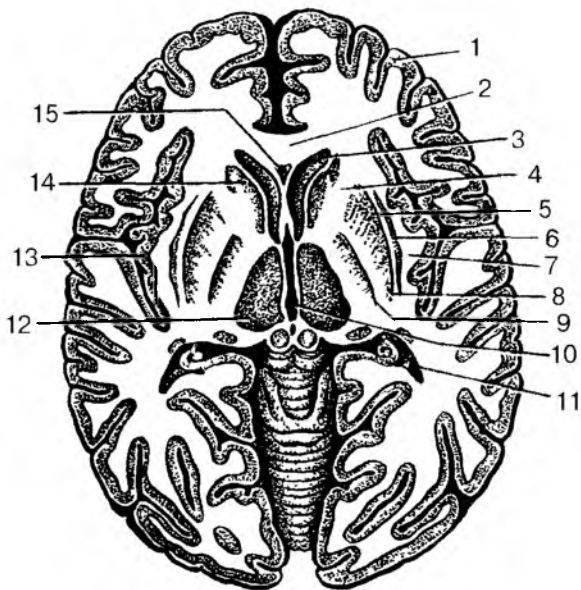


Рис. 102. Базальные ядра на горизонтальном разрезе головного мозга:

1 — кора большого мозга (плащ); 2 — колесо мозолистого тела; 3 — передний рог бокового желудочка; 4 — внутренняя капсула; 5 — наружная капсула; 6 — ограда; 7 — самая наружная капсула; 8 — скорлупа; 9 — бледный шар; 10 — III желудочек; 11 — задний рог бокового желудочка; 12 — зрительный бугор; 13 — корковое вещество (кора) островка; 14 — головка хвостатого ядра; 15 — полость прозрачной перегородки

**Белое вещество полушарий большого мозга.** К белому веществу полушария относятся внутренняя капсула, мозолистое тело, передняя спайка, спайка свода, свод, а также системы волокон, соединяющих участки коры и подкорковые центры в пределах одной половины мозга (полушария).

**Мозолистое тело (большая спайка мозга)** состоит из поперечно ориентированных нервных волокон, соединяющих правое и левое полушария большого мозга. Передний конец мозолистого тела, его *коллено*, продолжением которого является *клюв*, изгибается вперед; задний — *валик*, закруглен. Задняя утолщенная часть (*валик*) мозолистого тела кпереди переходит в его *тело*. Клюв переходит вниз в *терминальную пластинку*. Под мозолистым телом залегает **свод** (также состоящий из белого вещества) в виде двух соединенных посередине дуг. Эти дуги сходятся впереди, образуя *столбы свода*, опускающиеся через подбугорье в сосцевидные тела. Сзади *ножки свода* расходятся и соединяются между собой *спайкой свода*. Каждая ножка, опускаясь вниз, переходит в *бахромку*, которая достигает нижнего рога бокового желудочка, где присоединяется к гиппокампу. Нижняя поверхность мозолистого тела посередине срастается с телом свода. Между нижней поверхностью передней половины мозолистого тела (включая его коллено и клюв) и столбами свода в сагиттальной плоскости расположены две **пластинки прозрачной перегородки**, ограничивающие ее узкую полость.

**Боковые желудочки.** Полостями полушарий большого мозга являются боковые желудочки (I и II), расположенные в толще белого вещества под мозолистым телом. Каждый желудочек состоит из четырех частей. *Передний рог* бокового желудочка расположен в лобной доле полушария большого мозга, *центральная часть* — в теменной доле, *задний рог* — в затылочной и нижний рог — в височной доле. Передние рога обоих желудочков отделены один от другого двумя пластинками прозрачной перегородки. Центральная часть бокового желудочка огибает сверху таламус и переходит кзади в задний рог, книзу — в нижний рог. Медиальной стенкой нижнего рога является гиппокамп, соответствующий глубокой одноименной борозде на медиальной поверхности полушария. Вдоль гиппокампа тянется бахромка, являющаяся продолжением ножки свода. На медиальной стенке заднего рога бокового желудочка имеется выпячивание — птичья шпора, соответствующая шпорной борозде на медиальной поверхности полушария. В вентральную часть и нижний рог бокового желудочка вдается сосудистое сплетение, которое через межжелудочковое отверстие соединяется с сосудистым сплетением III желудочка.

## Вопросы для повторения и самоконтроля:

1. Назовите отделы конечного мозга, дайте им анатомо-функциональную характеристику.
2. Перечислите более крупные борозды и извилины, расположенные на верхнелатеральной, медиальной и нижней поверхностях полушария большого мозга.
3. Перечислите клеточные слои коры большого мозга. Дайте характеристику понятиям «citoархитектоника» и «миелоархитектоника» коры.
4. Назовите базальные ядра (узлы), опишите взаимоотношения этих ядер.
5. Назовите структуры, относящиеся к белому веществу полушарий большого мозга, дайте им характеристику.
6. Какие части выделяют у желудочков конечного мозга, где эти части располагаются?
7. Расскажите, что вы знаете о продукции и путях оттока спинномозговой жидкости.

## **Структурно-функциональная организация новой коры и базальных ядер полушарий большого мозга**

Специфика распределения клеточных и волокнистых элементов является основой для подразделения коры полушарий большого мозга на поля и подполя. Участки коры, сходные по строению, топографии, по срокам дифференцирования в онтогенезе называют citoархитектоническими полями. К. Бродман в 1902—1903 гг. выделил в коре 52 citoархитектонических (клеточных) поля. О. Фогт и Ц. Фогт в 1919—1920 гг. описали в коре, с учетом волокнистого строения, 150 миелоархитектонических участков. Институтом мозга Российской академии медицинских наук (РАМН) созданы более подробные карты citoархитектонических полей коры головного мозга человека.

Поля новой коры принято подразделять на проекционные, или первичные, а также на вторичные и третичные, или ассоциативные. Для проекционных, или первичных, полей характерно поступление прямых нервных импульсов от проекционных ядер таламуса и метаталамуса, строгая топографическая организация афферентных проекций, пропорциональная зависимость площади представительства в коре от плотности иннервации соответствующей поверхности тела. Примером могут служить поля в постцентральной извилине (центр общей чувствительности), поле 17 в затылочной доле (корковый центр зрения), поле 41 в височной доле (корковый центр слуха) и др.

Ко вторичным полям коры относят те поля, которые располагаются вблизи первичных проекционных полей. Эти поля рассматриваются как периферические отделы первичных полей. Примером могут служить поля 5 и 7 в верхней теменной дольке, которые находятся рядом с центром общей чувствительности. Вторичными полями осуществляется более дифференцированный и сложный анализ восприятия нервных импульсов, по сравнению с первичными. Если следствием повреждения проекционных полей является выпадение восприятия определенных видов чувствительности, то повреждение вторичных полей выражается в нарушении функции распознавания, оценки соответствующего вида чувства. Поэтому в функциональном отношении первичные и вторичные поля являются зонами коркового представительства чувствительных (сенсорных) систем. И.П. Павлов назвал такие поля корковыми концами анализаторов. Согласно таким представлениям, кора полушарий большого мозга представляет собой совокупность корковых концов анализаторов, каждый из которых соответствует определенному периферическому рецепторному полю.

В соответствии с цитоархитектоническими картами Института мозга **ядро коркового анализатора проприоцептивной и кожной чувствительности** представлено полями 1, 2, 3 и расположено в коре постцентральной извилины. К этой зоне приходят проприоцептивные импульсы от скелетных мышц, сухожилий, капсул суставов, а также импульсы от тактильных, температурных и других рецепторов кожи. Самую большую площадь корковой зоны занимает область кисти, голосового аппарата, головы. Наименьшую площадь занимают представительства туловища, нижней конечности (рис. 103, см. цв. вкл.).

**Корковая зона двигательного анализатора** представлена полями 4 и 6, расположенными в предцентральной извилине и парацентральной дольке лобной доли. В верхних участках предцентральной извилины расположены двигательные центры мышц нижней конечности и самых нижних отделов туловища (рис. 104, см. цв. вкл.). В нижней части этой извилины находятся центры, регулирующие деятельность мышц лица и головы. Двигательные области каждого из полушарий связаны со скелетными мышцами противоположной стороны тела. Мышцы конечностей изолированно связаны с одним из полушарий, мышцы туловища, гортани и глотки связаны с двигательными областями обоих полушарий. В обоих описанных центрах величина проекционных зон различных органов зависит не от величины последних, а от их функционального значения. Так, зона кисти в коре полушария большого мозга занимает значительно большее место, чем зоны туловища и



нижней конечности, вместе взятые. В поле 4 аксоны гигантских пирамидальных клеток V слоя образуют нисходящие проводящие проекционные пути: корково-спинномозговой и корково-ядерный. Волокна этих путей идут к нейронам двигательных ядер спинного мозга и ствола головного мозга. Поля 3 и 4 в глубине центральной борозды непосредственно переходят одно в другое, обеспечивая теснейшие функциональные контакты. Поэтому корковые поля 1, 2, 3, 4, 6 объединяют в соматосенсорную корковую зону.

На обращенной к островку поверхности средней части верхней височной извилины находится **ядро слухового анализатора** (поля 41, 42). К каждому из полушарий подходят проводящие пути от рецепторов органа слуха как левой, так и правой сторон.

**Ядро зрительного анализатора** располагается на медиальной поверхности затылочной доли полушария большого мозга по обеим сторонам («по берегам») шпорной борозды (поля 17, 18, 19). Ядро зрительного анализатора правого полушария связано проводящими путями с латеральной половиной сетчатки правого глаза и медиальной половиной сетчатки левого глаза, ядро зрительного анализатора левого полушария — с латеральной половиной сетчатки левого и медиальной половиной сетчатки правого глаза.

**Корковый конец обонятельного анализатора** — это крючок, а также старая и древняя кора. Старая кора располагается в области гиппокампа и зубчатой извилины, древняя в области переднего продырявленного вещества, прозрачной перегородки и обонятельной извилины. Благодаря близкому расположению ядер обонятельного и вкусового анализаторов чувства обоняния и вкуса тесно связаны между собой. Ядра вкусового и обонятельного анализаторов обоих полушарий связаны проводящими путями с рецепторами как левой, так и правой сторон.

Описанные корковые концы анализаторов осуществляют анализ и синтез сигналов, которые поступают из внешней и внутренней сред организма и составляют первую сигнальную систему действительности (И.П. Павлов). В отличие от первой вторая сигнальная система имеется только у человека и тесно связана с развитием членораздельной речи.

Третичные, или ассоциативные, поля в мозге человека занимают более половины всей поверхности полушарий. В лобной доле к ассоциативным полям относят: 8—10; 44—47; в теменной — 5, 7, 39, 40; в височной — 22, 37, 38. Критерием выделения третичных полей служит их тесная связь с ассоциативными ядрами таламуса. Функционально эти поля связаны с организацией сложных поведенческих актов.

Наиболее значительную область ассоциативные поля занимают в лобной доле. Орбито-фронтальную область ее занимают поля 11, 12; предфронтальную — поля 8—10; 44—47.

Афферентные волокна в поля орбито-фронтальной области приходят от нейронов прозрачной перегородки, крыши среднего мозга, неспецифических ядер таламуса. Двусторонними связями эта область связана с полями предфронтальной и височной областей. Проекционные эфферентные волокна направляются к ядрам гипоталамуса. В функциональном отношении орбито-фронтальная кора рассматривается как важное звено лимбической системы. Поля 44—47 предфронтальной области занимают нижнюю лобную извилину и функционально связаны с осуществлением речи.

К полям 8—10 приходит значительное число афферентных волокон из 18—19 полей затылочной доли и других отделов коры.

Поля 5 и 7 теменной доли, получая афферентные волокна из проекционных полей 3 и 4, а также ассоциативных ядер таламуса, функционально связаны со стереогнозической чувствительностью (способностью на ощупь определять свойства предметов).

Поля 39 и 40 в теменной доле исключительно высоко развиты в мозге человека. В функциональном отношении поле 40 связано с организацией сложных движений, в том числе написанием букв. Поле 39, находящееся рядом с ядром зрительного анализатора, воспринимает сигналы (импульсы) письменной речи.

В поле 22 височной доли находится ядро коркового конца слухового анализатора, воспринимающего словесное обозначение предметов. В поле 21 расположена проекционная область вестибулярного аппарата.

Таким образом, ассоциативные поля коры связаны с наиболее сложными процессами, свойственными жизни и деятельности человека.

**Функция речи** относится к специфическим особенностям человека, являясь основой абстрактного мышления. С функцией речи в коре полушарий большого мозга связаны поля 44 и 45 (центр Брока) и поле 22 (центр Вернике), расположенные в левом полушарии большого мозга праворуких людей.

**Центр Брока** расположен в нижней лобной извилине лобной доли и граничит с областью коркового двигательного центра. В полях 44 и 45 (центре Брока) находятся ядра речевого анализатора. Этот центр граничит с нижними отделами предцентральной извилины, которые являются анализаторами движений, производимых при сокращении мышц головы и шеи. В этой части речедвигательного анализатора осуществляется анализ движений всех мышц губ, щек, языка, гортани, принимающих участие в акте образования устной речи (произношение слов и предложений).

Повреждение участка коры этой области (поле 44) приводит к *двигательной афазии*, т.е. утрате способности произносить слова. Эта афазия не связана с потерей способности к сокращению мышц, участвующих в речеобразовании. Более того, при поражении поля 44 не утрачивается способность к произношению звуков или пению.

В центральных отделах нижней лобной извилины (поле 45) находится ядро речевого анализатора, связанного с пением. Поражение поля 45 сопровождается *аграмматизмом*, когда утрачивается способность к составлению осмысленных предложений из отдельных слов. Речь таких больных состоит из несвязанного по смысловому значению набора слов.

У человека значительного развития достигает поле 46, непосредственно примыкающее к центру Брока и функционально связанное с восприятием ритмической последовательности звуков при становлении речевой функции в онтогенезе.

**Центр (зона) Вернике** расположен в верхней височной извилине (поле 22). В состав этой зоны включаются также поля 42, 40 и 37, занимающие смежные участки коры. При разрушении этой зоны у праворуких людей в левом полушарии возникает *речевая агнозия* (неспособность понимать речь). К нейронам зоны Вернике подходят волокна медиального колленчатого тела, ядер подушки таламуса.

Для речевой деятельности необходима целостность речеслуховых, речезрительных и речедвигательных зон коры полушарий большого мозга, а также их связи с ядрами таламуса, подкорковыми ядрами и ядрами черепных нервов.

**Структурно-функциональная организация базальных ядер.** Хвостатое и чечевицеобразное ядра разделены белым веществом, которое состоит из миелинизированных волокон и называется полосатым телом. В функциональном отношении структуры полосатого тела являются важнейшим звеном экстрапирамидной системы, осуществляющей регуляцию сложных автоматизированных двигательных актов, организацию мимики, регуляцию тонуса мышц. Экстрапирамидная система, объединяя различные структуры мозга, функционирует в тесной связи с пирамидной и лимбической системами, играет важнейшую роль в организации движений и психических процессов.

Миндалевидное тело в функциональном отношении рассматривается как часть лимбической системы, осуществляющей регуляцию вегетативных и нейроэндокринных функций. Основные афферентные волокна к нейронам миндалевидного тела начинаются в структурах обонятельного мозга, ядер гипоталамуса, а также в коре височной и лобной долей. Эфферентные волокна из

миндалевидного тела следуют к ядрам гипоталамуса, к ретикулярной формации среднего мозга, моста, дорсальному ядру блуждающего нерва и полям новой коры; существуют двусторонние связи миндалевидного тела с черной субстанцией, нейронами ретикулярной формации ствола мозга.

## **Лимбическая система и ретикулярная формация**

Под **лимбической системой** понимают морфофункциональное объединение структур мозга, которые обуславливают эмоциональную окраску поведения. В 1878 г. анатом П. Брока впервые употребил этот термин для обозначения «краевой», или «лимбической», доли — области конечного мозга, окаймляющей ствол мозга. Так называемая «краевая доля» медиальной поверхности полушарий состоит из поясной и гиппокампальной извилин.

Критерием для включения этих структур мозга в состав лимбической системы является их тесная связь с гипоталамусом и участие в организации мотивационно-эмоционального поведения. Кроме структур гипоталамуса в данную систему включают: гиппокамп, миндалевидное тело, лимбическую кору, переднюю группу ядер и заднемедиальное ядро таламуса, прозрачную перегородку. Особенностью лимбической коры являются ее связи с полями лобных долей, обеспечивающих сознательную регуляцию эмоциональных оценок внешних воздействий. Все структурные образования лимбической системы объединяются двусторонними связями в целостную систему.

Лимбическая система характеризуется также обилием двусторонних связей с другими отделами мозга и внутри своих структур. В пределах лимбической системы имеются сложные циклические связи, создающие условия для проведения возбуждения по сложным круговым путям. Примером такой круговой связи служит так называемый круг Пейпеса, идущий от гиппокампа через свод, сосцевидное тело, переднее ядро таламуса, кору поясной извилины и гиппокамп.

Эти структуры, изменяя гормональный фон, участвуют в формировании побуждений к действию (мотивации), регулируют сами действия, усиливая или ослабляя эмоциональный фактор поведения.

Функции лимбической системы не ограничиваются только эмоциональными реакциями. Они также обеспечивают поддержание гомеостаза, регулируют цикл «сон—бодрствование», участвуют в процессах обучения и памяти.

**Ретикулярная формация (сетчатое вещество)** принимает участие в поддержании бодрствования наряду с лимбической систе-

мой. Эта система объединяет целый ряд структур, начиная со спинного мозга (серое вещество между передними и задними рогами) и заканчивая структурами промежуточного мозга. Общими чертами строения ретикулярной формации является наличие характерного типа нейронов (ретикулярный нейрон) и определенной организации связей. Для ретикулярной формации характерны полисинаптические цепи короткоаксонных нейронов, а также нейроны с многочисленными коллатералиями. Благодаря такой организации под прямым влиянием одного ретикулярного нейрона находится около 30 тыс. других ретикулярных нейронов.

В структурном отношении в ретикулярной формации выделяют три зоны: медианную медиальную и латеральную. Медианная зона расположена по средней линии мозга; медиальная занимает медиальные отделы ствола; латеральная лежит вблизи чувствительных ядер ствола.

Располагаясь на пути всех входящих в центральную нервную систему и выходящих из нее нервных импульсов (информационных систем), ретикулярная формация вместе с лимбической системой выполняет функции активирующих систем мозга.

## **Проводящие пути головного и спинного мозга**

Импульсы, возникающие при воздействии на рецепторы, передаются по отросткам нейронов к их телам. Благодаря многочисленным синапсам нейроны контактируют между собой, образуя цепи, по которым нервные импульсы распространяются только в определенном направлении — от чувствительных нейронов через вставочные к эффекторным. Это обусловлено морфофункциональными особенностями синапсов, которые проводят возбуждение только в одном направлении — от пресинаптической мембраны к постсинаптической.

По одним цепям нейронов импульс распространяется центростремительно от места его возникновения в коже, слизистых оболочках, органах движения, стенках сосудов к спинному или головному мозгу. По другим цепям нейронов импульс проводится центробежно из мозга на периферию, к рабочим органам — мышцам, железам. В процессе эволюции и прогрессирующего развития центральной нервной системы строение рефлекторных дуг усложнилось. Возникли сложные рефлекторные дуги, образованные нейронами, расположенными в вышележащих сегментах спинного мозга, в базальных ядрах головного мозга и в коре полушарий большого мозга. Отростки нейронов направляются из спинного мозга вверх к различным структурам головного мозга, образуя пучки,

соединяющие между собой нервные центры. Эти пучки составляют проводящие пути. **Проводящие пути** — это совокупность тесно расположенных нервных волокон, соединяющих различные центры головного и спинного мозга, проходящих в определенных зонах их белого вещества и проводящих определенные нервные импульсы.

В спинном и головном мозге выделяют три группы проводящих путей (нервных волокон): ассоциативные, комиссуральные и проекционные.

**Ассоциативные нервные волокна** (короткие и длинные) соединяют между собой группы нейронов (нервные центры), расположенные в одной половине мозга. Короткие (внутридолевые) нервные волокна соединяют близлежащие участки серого вещества и располагаются, как правило, в пределах одной доли мозга. Длинные (междолевые) ассоциативные пучки соединяют между собой участки серого вещества, расположенные на значительном расстоянии один от другого, обычно в различных долях. К ним относятся: *верхний продольный пучок*, соединяющий кору лобной доли с теменной и затылочной; *нижний продольный пучок*, связывающий серое вещество височной доли с затылочной; *крючковидный пучок*, соединяющий кору в области лобного полюса с передней частью височной доли.

В спинном мозге ассоциативные волокна соединяют между собой нейроны, расположенные в различных сегментах. Эти волокна образуют собственные пучки спинного мозга (межсегментарные пучки), которые располагаются вблизи серого вещества.

**Комиссуральные (спаечные) нервные волокна** соединяют аналогичные центры (серое вещество) правого и левого полушарий большого мозга, образуя мозолистое тело, спайку свода и переднюю (белую) спайку. Мозолистое тело соединяет между собой новые, более молодые отделы коры большого мозга правого и левого полушарий. В каждом полушарии волокна расходятся веерообразно, образуя лучистость мозолистого тела.

В передней спайке проходят волокна, которые соединяют между собой участки коры височных долей обоих полушарий и принадлежат обонятельному мозгу (серое вещество гиппокампов и височных долей обоих полушарий).

**Проекционные нервные волокна (проводящие пути)** соединяют спинной мозг с головным, ядра мозгового ствола с базальными ядрами и корой полушарий большого мозга (восходящие пути), а также головной мозг со спинным (нисходящие пути).

**Восходящие проекционные пути**, афферентные, чувствительные. По ним к коре большого мозга поступают нервные импульсы, возникшие в результате воздействия на организм различных факторов внешней среды, включая импульсы, идущие от органов

чувств, опорно-двигательного аппарата, внутренних органов и сосудов. В зависимости от этого восходящие проекционные пути делятся на три группы: экстероцептивные, проприоцептивные, интероцептивные.

1. *Экстероцептивные* проводящие пути несут импульсы от кожного покрова (болевые, температурные, осязания и давления), от органов чувств (зрительные, слуховые, вкусовые, обонятельные). Проводящий путь болевой и температурной чувствительности (*латеральный спиноталамический путь*) состоит из трех нейронов. Рецепторы первого (чувствительного) нейрона, воспринимающие указанные раздражения, располагаются в коже и слизистых оболочках. Тело первого нейрона лежит в спинномозговом узле. Центральная отросток в составе заднего корешка направляется в задний рог спинного мозга и заканчивается синапсами на клетках второго нейрона. Аксоны вторых нейронов, тела которых лежат в заднем роге, через переднюю серую спайку переходят на противоположную сторону спинного мозга, входят в боковой канатик, образуя латеральный спиноталамический путь. Он поднимается в продолговатый мозг, проходит в покрывке моста, покрывке среднего мозга и заканчивается в таламусе. Аксоны клеток таламуса (третий нейрон) направляются к внутренней зернистой пластинке (IV слой коры) постцентральной извилины, где находится корковый конец анализатора общей чувствительности.

Проводящий путь осязания и давления (*передний спиноталамический путь*) несет импульсы от рецепторов кожи к клеткам коры постцентральной извилины. Ход волокон первого нейрона этого пути аналогичен такому же нейрону латерального спиноталамического пути. Большинство аксонов второго нейрона переднего спиноталамического пути также переходят на противоположную сторону спинного мозга через переднюю серую спайку, входят в передний канатик и в его составе следуют вверх к таламусу. Часть волокон второго нейрона идет в составе заднего канатика спинного мозга вместе с аксонами проводящего пути проприоцептивной чувствительности коркового направления.

2. *Проприоцептивные* пути проводят импульсы от мышц, сухожилий, суставных капсул, связок. Эти пути несут информацию о положении частей тела, объеме движений, мышечном тоне, степени натяжения сухожилий. Проводящий путь проприоцептивной чувствительности коркового направления несет импульсы мышечно-суставного чувства к коре постцентральной извилины. Проприоцептивная чувствительность позволяет человеку оценивать положение частей своего тела в пространстве, анализировать собственные сложные движения и дает возможность проводить целенаправленную их коррекцию. Тела первого нейрона этого пути также лежат в

спинномозговом узле. Аксоны этих нейронов в составе заднего корешка, не входя в задний рог, направляются в задний канатик, где образуют тонкий и клиновидный пучки. Эти пучки следуют вверх в продолговатый мозг к тонкому и клиновидному ядрам. Аксоны вторых нейронов, выходящие из этих ядер, переходят на противоположную сторону, образуя медиальную петлю. Затем они проходят через покрывку моста и покрывку среднего мозга и заканчиваются в таламусе синапсами на телах третьих нейронов. Аксоны последних направляются в кору постцентральной извилины, где заканчиваются синапсами на нейронах IV слоя коры. Другая часть волокон вторых нейронов по выходе из тонкого и клиновидного ядер направляется через нижнюю мозжечковую ножку в кору червя на своей стороне мозжечка. Третья часть волокон переходит на противоположную сторону и также через нижнюю мозжечковую ножку направляется к коре червя на противоположной стороне мозжечка. Они несут проприоцептивные импульсы к мозжечку для коррекции подсознательных движений опорно-двигательного аппарата. Кроме описанного, имеются проприоцептивные *передний* и *задний спинномозжечковые пути*, которые несут в мозжечок информацию о состоянии опорно-двигательного аппарата и двигательных центров спинного мозга.

3. *Интероцептивные* пути проводят импульсы от внутренних органов и сосудов. Расположенные в них рецепторы (механо-, баро-, хемо-) воспринимают информацию о состоянии гомеостаза (интенсивности обменных процессов, химическом составе крови, тканевой жидкости, давлении в сосудах и т.д.).

*Нисходящие проводящие пути* проводят импульсы от коры полушарий большого мозга и подкорковых центров к ядрам мозгового ствола и двигательным ядрам передних рогов спинного мозга. Эти пути разделяются на две группы: пирамидные и экстрапирамидные. Первые являются главными двигательными путями. Они несут через соответствующие двигательные ядра головного и спинного мозга импульсы из коры полушарий большого мозга к скелетным мышцам головы, шеи, туловища, конечностей. Экстрапирамидные пути несут импульсы от подкорковых центров и различных отделов коры к двигательным ядрам черепных и спинномозговых нервов, затем к мышцам, а также другим нервным центрам ствола головного мозга и спинному мозгу.

*Главный двигательный, или пирамидный, путь* представляет собой систему нервных волокон, по которым произвольные двигательные импульсы от гигантопирамидальных невроцитов (пирамидальных клеток Беца), расположенных в коре предцентральной извилины (V слой), направляются к двигательным ядрам черепных нервов и к передним рогам спинного мозга, а от них к ске-



летным мышцам. В зависимости от направления и расположения волокон пирамидный путь делится на три части: корково-ядерный путь, идущий к ядрам черепных нервов; латеральный и передний корково-спинномозговые (пирамидные) пути, идущие к ядрам передних рогов спинного мозга (рис. 105).

*Корково-ядерный путь* представляет собой пучок аксонов гигантопирамидальных клеток предцентральной извилины. Этот путь проходит через колесо внутренней капсулы, основание ножки мозга. Волокна корково-ядерного пути переходят на противоположную сторону к двигательным ядрам черепных нервов, где заканчиваются синапсами на их нейронах. Аксоны двигательных нейронов указанных ядер выходят из мозга в составе соответствующих черепных нервов и направляются к скелетным мышцам головы и шеи.

*Латеральный и передний корково-спинномозговые (пирамидные) пути* начинаются от гигантопирамидальных нейроцитов предцентральной извилины. Волокна этого пути направляются к внутренней капсуле, проходят через переднюю часть ее задней ножки, затем через основание ножки мозга и моста, переходят в продолговатый мозг, образуя его пирамиды. На границе продолговатого и спинного мозга часть волокон корково-спинномозгового пути переходит на противоположную сторону, продолжается в боковой канатик спинного мозга (*латеральный корково-спинномозговой путь*) и постепенно заканчивается в передних рогах спинного мозга синапсами на их двигательных клетках. Волокна корково-спинномозгового пути, не

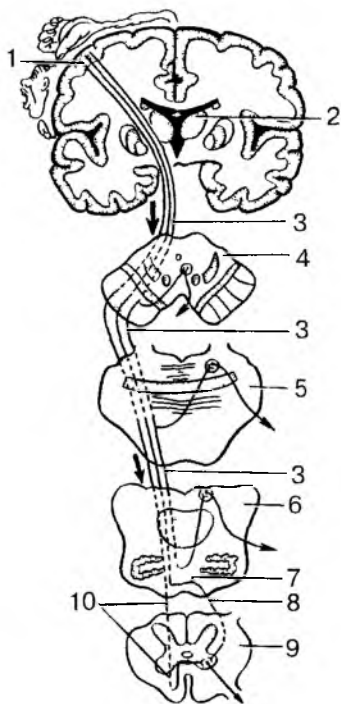


Рис. 105. Пирамидные пути: 1 — предцентральной извилины; 2 — таламус; 3 — корково-ядерный путь; 4 — поперечный разрез среднего мозга; 5 — поперечный разрез моста; 6 — поперечный разрез продолговатого мозга; 7 — перекрест пирамид; 8 — латеральный корково-спинномозговой путь; 9 — поперечный разрез спинного мозга; 10 — передний корково-спинномозговой путь.

Стрелки — направление движения нервных импульсов

переходящие на противоположную сторону на границе продолговатого мозга со спинным, спускаются вниз в составе переднего канатика спинного мозга, образуя *передний корково-спинномозговой путь*. Эти волокна посегментно переходят на противоположную сторону через белую спайку спинного мозга и заканчиваются синапсами на двигательных нейронах передних рогов противоположной стороны спинного мозга. Аксоны клеток передних рогов выходят из спинного мозга в составе переднего корешка и иннервируют скелетные мышцы. Итак, все пирамидные пути являются перекрещенными.

*Экстрапирамидные проводящие* пути являются филогенетически более старыми, чем пирамидные. Они имеют множество связей с клетками и ядрами ствола мозга и с корой большого мозга, которая контролирует и управляет экстрапирамидной системой. В связи с этим общим началом экстрапирамидных путей можно считать кору полушарий большого мозга, а местом, где они оканчиваются, — ядра мозгового ствола и передних рогов спинного мозга. Влияние коры полушарий большого мозга осуществляется через ряд образований: мозжечок, красные ядра, ретикулярную формацию, связанную с таламусом и полосатым телом через вестибулярные ядра. Одной из функций красного ядра является поддержание мышечного тонуса, необходимого для произвольного удержания тела в равновесии. От красного ядра нервные импульсы направляются в двигательные ядра передних рогов спинного мозга (*красноядерно-спинномозговой путь*).

В осуществлении координации движений человека при нарушении равновесия важную роль играет *преддверно-спинномозговой путь*, который соединяет вестибулярные ядра с передними рогами спинного мозга. Первый нейрон этого пути залегает в ядрах VIII пары черепных нервов. Эти ядра соединены с мозжечком и посредством заднего продольного пучка — с двигательными ядрами III, IV, VI пар черепных нервов. Это обеспечивает сохранение положения глазного яблока при движениях головы и шеи. Аксоны вторых нейронов преддверно-спинномозгового пути спускаются вниз в составе переднего канатика спинного мозга и заканчиваются синапсами на двигательных клетках передних рогов спинного мозга. Нейроны ретикулярной формации обеспечивают связь преддверно-спинномозгового пути с базальными ядрами.

Кора полушарий большого мозга осуществляет управление функциями мозжечка, участвующего в координации движений, через мост по *корково-мостомозжечковому пути*.

Таким образом, проводящие пути головного и спинного мозга устанавливают связи между афферентными и эфферентными

(эффекторными) центрами, замыкают сложные рефлекторные дуги в теле человека. Одни проводящие пути несут нервные импульсы к ядрам филогенетически более старых отделов мозга, лежащих в мозговом стволе и обеспечивающих функции, которые обладают определенным автоматизмом, без участия сознания, хотя и под контролем полушарий большого мозга. Другие проводящие пути замыкаются с участием функций коры полушарий большого мозга (высших отделов центральной нервной системы) и обеспечивают произвольные действия органов и систем органов. Проводящие пути функционально объединяют организм в единое целое, обеспечивают согласованность его действий.

### **Возрастные особенности структуры и функций органов нервной системы**

После рождения ребенка в первую очередь происходит миелинизация спинномозговых нервов, затем проводящих путей спинного мозга и ствола головного мозга. Основная масса волокон черепных нервов миелинизируется к 1,5—2 годам. В среднем к 3 годам основная масса нервных волокон миелинизирована, остальные завершают этот процесс к 6 годам. Относительно поздно завершают процесс миелинизации тангенциальные волокна коры полушарий большого мозга (к 30—40 годам). В процессе миелинизации происходит концентрация ионных каналов в области перехватов Ранвье. Повышается возбудимость и лабильность нервных волокон. Так, у новорожденных нерв способен проводить только 4—10 имп/с, в то время как у взрослых — 300—1000 имп/с.

Тормозные механизмы центральной нервной системы формируются в онтогенезе за счет развития тормозных нейронов. Становление тормозных механизмов существенно повышает способность к концентрации возбуждения, ограничивая его иррадиацию. С появлением тормозных механизмов безусловные рефлексы становятся более точными и локализованными.

**Спинной мозг.** В течение первых трех месяцев внутриутробной жизни спинной мозг занимает позвоночный канал на всю его длину. В дальнейшем позвоночник растет быстрее, чем спинной мозг. Поэтому нижний конец спинного мозга поднимается («восходит») в позвоночном канале. У новорожденного ребенка нижний конец спинного мозга находится на уровне III поясничного позвонка, у взрослого человека — на уровне II поясничного позвонка. В связи с «восхождением» (относительным укорочением) спин-

ного мозга в позвоночном канале корешки спинномозговых нервов удлиняются, принимают косое, а в нижних отделах — вертикальное положение. Корешки спинномозговых нервов, идущие к крестцовым отверстиям, образуют вокруг конечной нити пучок, получивший название «конский хвост».

Спинальный мозг новорожденного имеет длину 14 см. К 2 годам длина спинного мозга достигает 20 см, а к 10 годам, по сравнению с периодом новорожденности, удваивается. Быстрее всего растут грудные сегменты спинного мозга. Масса спинного мозга у новорожденного составляет около 5,5 г, у детей 1-го года — около 10 г. К 3 годам масса спинного мозга превышает 13 г, к 7 годам равна примерно 19 г. У новорожденного центральный канал шире, чем у взрослого. Уменьшение его просвета происходит главным образом в течение 1—2 годов, а также в более поздние возрастные периоды, когда наблюдается увеличение массы серого и белого вещества. Объем белого вещества спинного мозга возрастает быстро, особенно за счет собственных пучков сегментарного аппарата, формирование которого происходит в более ранние сроки по сравнению со сроками формирования проводящих путей, образующих надсегментарный аппарат мозга.

Вопросы для повторения и самоконтроля:

1. Расскажите о цитоархитектонических полях коры полушарий большого мозга и расположении в коре ядер различных анализаторов.
2. Назовите места расположения в коре полушарий большого мозга центров речи.
3. Расскажите о строении и функциях лимбической системы и ретикулярной формации.
4. Расскажите о классификации проводящих путей головного и спинного мозга.
5. Укажите, в какие зоны коры полушарий большого мозга несут нервные импульсы проводящие пути болевой, температурной и других видов чувствительности.
6. Расскажите, что вы знаете о строении и назначении пирамидных и экстрапирамидных проводящих путей.

**Головной мозг.** У новорожденного головной мозг относительно большой, масса его в среднем 390 г (340—430) у мальчиков и 355 г (330—370) у девочек, что составляет 12—13 % массы тела (у взрослого — примерно 2,5 %). К концу первого года жизни масса головного мозга удваивается, а к 3—4 годам — утраивается. В дальнейшем (после 7 лет) масса головного мозга возрастает медленно и к

20—29 годам достигает максимального значения (1355 г — у мужчин и 1220 г — у женщин). В последующие возрастные периоды, вплоть до 60 лет у мужчин и 55 лет у женщин, масса мозга существенно не изменяется, а после 55—60 лет отмечается некоторое уменьшение ее.

У новорожденного лучше развиты филогенетически более старые отделы мозга. Масса *ствола мозга* равна 10,0—10,5 г, что составляет примерно 2,7 % массы тела (у взрослого — около 2%). К моменту рождения большинство ядер ствола мозга хорошо развито, отростки их нейронов миелинизированы.

Структуры *среднего мозга* к моменту рождения дифференцированы недостаточно. Такие ядра, как красное ядро, черное вещество, созревают в постнатальный период, формируя нисходящие проводящие пути экстрапирамидной системы.

*Промежуточный мозг* у новорожденного развит относительно хорошо. К моменту рождения дифференцированы специфические и неспецифические ядра таламуса, благодаря, чему сформированы все виды чувствительности. Становление ассоциативных ядер происходит после рождения и связано с развитием ассоциативных полей коры. Окончательное созревание таламических ядер заканчивается примерно к 13 годам. Структуры гипоталамуса у новорожденных недостаточно дифференцированы, в связи с чем у них несовершенны механизмы терморегуляции, регуляция обменных процессов. Дифференцировка ядер гипоталамуса происходит неравномерно. К 2—3-летнему возрасту большинство гипоталамических ядер сформировано, но их окончательное функциональное созревание происходит к 15—16 годам.

*Мозжечок.* Масса мозжечка у новорожденного составляет 20 г (5,4 % массы мозга). К 5 мес жизни масса мозжечка увеличивается в 3 раза, к 9 мес — в 4 раза (ребенок умеет стоять, начинает ходить). У годовалого ребенка масса мозжечка составляет — 90 г. К 7 годам она достигает нижней границы массы мозжечка взрослого человека (130 г). Особенно интенсивное развитие структур мозжечка происходит в период полового созревания.

*Полушария большого мозга.* Новая кора в структурах полушарий начинает формироваться в конце второго месяца внутриутробного периода. На протяжении всей внутриутробной жизни в развитии неокортекса выделяют три периода: ранний миграционный; средний, или период предварительной дифференцировки на слои; поздний, или период заключительной дифференцировки. Ранний период охватывает промежуток со 2-го по 4-й лунный месяц. В это время наблюдается миграция нейробластов из глубоких (околожелудочковых) слоев конечного мозгового пузыря в корковую пластинку. В период с 7-й по 10-ю неделю

начинают формироваться нижние (глубокие) слои коры (V и VI). Несколько позже (на 13—15-й неделе) происходит дифференцировка верхних слоев — I, II, III и IV. Начиная с 4-го месяца внутриутробной жизни происходит предварительная цитоархитектоническая дифференцировка коры на клеточные слои, образуются первичные борозды и извилины. На 5-м месяце внутриутробного периода появляются следующие первичные борозды: боковая, центральная, шпорная, борозда мозолистого тела. Вторичные борозды (лобные, височные и др.) начинают появляться с 6-го месяца внутриутробного периода. После 7-го месяца внутриутробной жизни начинают формироваться третичные борозды. Появляются индивидуальные вариации рисунка борозд и извилин. Происходит значительное увеличение поверхности коры. К моменту рождения число нейронов достигает 14—16 млрд, как у взрослого человека. Нейроны в коре новорожденного имеют веретенообразную форму и слабое развитие дендритов. После рождения в течение первых трех лет происходит интенсивный рост отростков нейронов, их миелинизация, дифференцирование нейронов в слоях коры. В период от 3 до 10 лет увеличивается количество ассоциативных волокон. За счет интенсивного развития III слоя увеличивается толщина коры. В этот период в основном завершаются процессы развития корковых формаций. Однако тонкая дифференцировка в ассоциативных полях продолжается до 16—18 лет. Созревание различных корковых территорий идет асинхронно. Первыми дифференцируются поля соматосенсорной зоны коры, затем — двигательная кора, после чего формируются зрительная и слуховая проекционные корковые зоны. Ассоциативные поля коры вступают в процесс развития последними.

*Базальные ядра* в период внутриутробного развития созревают неравномерно. Бледный шар достаточно сформирован уже к моменту рождения. Хвостатое ядро и скорлупа чечевицеобразного ядра достаточно сформированными выглядят только в конце 1-го года после рождения. К семилетнему возрасту происходят окончательное созревание базальных ядер и формирование их связей с корой, что и обеспечивает выполнение более точных и координированных произвольных движений.

**Вегетативная нервная система.** У новорожденных симпатический и парасимпатический отделы вегетативной нервной системы сформированы недостаточно. Однако преобладает влияния симпатического отдела, которое сохраняется на протяжении 6—7 лет после рождения. По мере созревания структур мозга усиливается влияние вегетативной нервной системы на деятельность внутренних органов.

## Оболочки спинного и головного мозга

Спинной и головной мозг покрыты тремя оболочками. Это наружная (твердая) оболочка мозга, средняя (паутинная) и внутренняя (мягкая) оболочки мозга. **Оболочки** спинного мозга в области большого затылочного отверстия продолжают в одноименные оболочки головного мозга.

Непосредственно к наружной поверхности спинного и головного мозга прилежит **мягкая (сосудистая) оболочка**, которая заходит во все щели и борозды. Мягкая оболочка очень тонкая, образована рыхлой волокнистой соединительной тканью. От этой оболочки отходят соединительнотканые волокна, которые вместе с кровеносными сосудами проникают в вещество мозга.

Кнаружи от сосудистой оболочки располагается **паутинная оболочка**. Между веществом мозга и оболочками находится так называемое **подпаутинное пространство (субарахноидальное)**, заполненное (120—140 мл) **спинномозговой жидкостью**. В нижней части позвоночного канала в подпаутинном пространстве спинного мозга свободно плавают корешки нижних (крестцовых) спинномозговых нервов. В полости черепа над крупными щелями и бороздами подпаутинное пространство широкое, образует вместилища, получившие названия **цистерны**. Это мозжечково-мозговая цистерна, лежащая между мозжечком и продолговатым мозгом; цистерна латеральной ямки — располагается в области одноименной борозды. Цистерна зрительного перекреста находится впереди от перекреста, межножковая цистерна — между ножками мозга.

В подпаутинное пространство оттекает спинномозговая жидкость, образующаяся в желудочках головного мозга. В боковых (I и II), третьем (III) и четвертом (IV) желудочках мозга имеются **сосудистые сплетения**, образующие спинномозговую жидкость. Состоят сосудистые сплетения из рыхлой волокнистой соединительной ткани с большим количеством в ней кровеносных сосудов (капилляров).

Из боковых желудочков через межжелудочковые отверстия жидкость оттекает в третий желудочек, из третьего по водопроводу мозга — в четвертый, а из четвертого через три отверстия (боковые и срединное) — в мозжечково-мозговую цистерну подпаутинного пространства. Отток спинномозговой жидкости из подпаутинного пространства в кровеносное русло осуществляется через выпячивания (грануляции) паутинной оболочки, проникающие в просвет синусов твердой оболочки головного моз-

га, а также в кровеносные капилляры у места выхода черепных и спинномозговых нервов из полости черепа и из позвоночного канала.

Снаружи от паутинной оболочки находится **твердая оболочка головного мозга**, которая образована плотной волокнистой соединительной тканью. В позвоночном канале твердая оболочка спинного мозга образует длинный мешок, содержащий спинной мозг с корешками спинномозговых нервов, спинномозговыми узлами, мягкой и паутинной оболочками и спинномозговой жидкостью. Твердая оболочка спинного мозга сверху переходит в твердую оболочку головного мозга. Твердая оболочка головного мозга покрывает внутреннюю поверхность костей черепа. Между твердой оболочкой мозга и паутинной оболочкой имеется узкое пространство, в котором находится небольшое количество жидкости.

В некоторых участках твердая оболочка головного мозга образует отростки, которые глубоко впячиваются в щели, отделяющие одну от другой части мозга. В местах отхождения отростков оболочка расщепляется, образуя каналы треугольной формы — **синусы твердой мозговой оболочки**, выстланные эндотелием. В синусы из мозга по венам оттекает венозная кровь, которая поступает затем во внутренние яремные вены.

Самым крупным отростком твердой мозговой оболочки является **серп большого мозга**, который отделяет одно от другого полушария большого мозга. В основании серпа большого мозга имеется **верхний сагиттальный синус**. В толще свободного нижнего края серпа находится **нижний сагиттальный синус**.

Другой крупный отросток — **намет мозжечка** — отделяет затылочные доли полушарий от мозжечка. По линии прикрепления к затылочной кости намета мозжечка между его листками образуется **поперечный синус**, который по сторонам продолжается в парный **сигмовидный синус**. С каждой стороны сигмовидный синус, лежащий в сигмовидной борозде, переходит во внутреннюю яремную вену. Между полушариями мозжечка находится в сагиттальной плоскости **серп мозжечка**, прикрепляющийся сзади к внутреннему затылочному гребню. По линии прикрепления к затылочной кости серпа мозжечка в его расщеплении находится **затылочный синус**.

Над гипофизом твердая оболочка образует **диафрагму седла** (турецкого), которая отделяет гипофизарную ямку от полости черепа. По бокам от турецкого седла расположен **пещеристый синус**. Оба пещеристых синуса соединяются между собой поперечными межпещеристыми синусами.



## **Возрастные особенности оболочек головного и спинного мозга**

*Твердая оболочка головного мозга* у новорожденного тонкая, сращена с костями черепа. Отростки оболочки развиты слабо. Синусы твердой оболочки головного мозга тонкостенные, относительно широкие. После 10 лет строение и топография синусов такие же, как у взрослого человека. *Паутинная и мягкая оболочки головного и спинного мозга* у новорожденного тонкие, нежные. Подпаутинное пространство относительно большое. Его вместимость у новорожденного около  $20 \text{ см}^3$ , затем довольно быстро увеличивается: к концу первого года жизни — до  $30 \text{ см}^3$ , к 5 годам — до  $40\text{--}60 \text{ см}^3$ . У детей 8 лет объем подпаутинного пространства достигает  $100\text{--}140 \text{ см}^3$ , у взрослого человека составляет  $120\text{--}140 \text{ см}^3$ . Мозжечково-мозговая и другие цистерны на основании мозга у новорожденного довольно крупные. Так, высота мозжечково-мозговой цистерны около 2 см, а ширина ее 1,8 см.

Вопросы для повторения и самоконтроля:

1. Расскажите, что вы знаете о возрастных особенностях головного и спинного мозга.
2. Расскажите о классификации и расположении оболочек головного мозга в полости черепа и расположении спинного мозга в позвоночном канале.
3. Какие отростки и синусы имеются у твердой мозговой оболочки?

## **Высшая нервная деятельность**

### **Роль И.М. Сеченова и И.П. Павлова в создании учения о высшей нервной деятельности. Методы исследования высшей нервной деятельности**

**Высшая нервная деятельность** представляет собой интегративную способность высших отделов мозга обеспечивать индивидуальное поведенческое приспособление человека к изменяющимся условиям внутренней и внешней среды.

Являясь разделом физиологии, высшая нервная деятельность основывается на рефлексорной теории, теории отражения и теории системной деятельности мозга.

Первым, кто смело для того времени провозгласил естественнонаучный подход к изучению психической функции, был И.М. Се-

чен (1829—1905). В своей книге «Рефлексы головного мозга» И.М. Сеченов распространил рефлекторный принцип на все виды деятельности организма, включая и психическую деятельность. Сходство «сознательных» и «бессознательных» реакций И.М. Сеченов видит в следующих общих свойствах:

1) все реакции организма обусловлены каким-то воздействием. т.е. без внешнего чувственного раздражения невозможна психическая деятельность;

2) рефлекс и психический акт имеют общие проводящие пути (от воспринимающих аппаратов к органам движения);

3) «бессознательные» и «сознательные» рефлекторные акты заканчиваются всегда движением.

И.М. Сеченов пишет, что все бесконечное разнообразие мозговой деятельности сводится окончательно к одному лишь явлению — мышечному движению. Распространив рефлекторный принцип на психическую деятельность, Сеченов не смог изучить конкретные механизмы поведения, так как был неизвестен объективный метод исследования коры больших полушарий.

Догадки и предвидения И.М. Сеченова И.П. Павлов (1849—1930) блестяще обосновал и подкрепил научной концепцией условного рефлекса. И.П. Павлов предложил лабораторный метод объективного изучения приспособительной деятельности человека и животных — метод условных рефлексов. Впервые выделив такое явление, как условный рефлекс, И.П. Павлов увидел в нем высшую форму рефлекторной деятельности — реакцию на раздражитель.

**Методы исследования высшей нервной деятельности.** И.П. Павлов разработал объективный условно-рефлекторный метод исследования воздействия внешней среды и различных раздражителей на мозговые процессы. Суть этого метода заключается в том, что на основе точной регистрации ответных реакций на действие определенного по силе и значимости раздражителя делается заключение о характере мозговых процессов, определяющих тот или иной тип реагирования.

Для выработки условнорефлекторной реакции сначала дается условный раздражитель (например, звонок), который И.П. Павлов назвал индифферентным раздражителем, а затем к нему присоединяется безусловно-рефлекторное раздражение (подкармливание). После нескольких таких сочетаний такая же реакция возникает и при действии условного раздражителя. В качестве безусловно-подкрепления можно использовать пищу, болевые, холодовые и тепловые раздражения, а также изменения внутренней среды организма. Безусловным раздражителем может быть любой агент, действующий на рецепторные окончания нервов (свет, звук и т.д.).

В настоящее время для изучения механизмов высшей нервной деятельности применяются современные электрофизиологические, биохимические, гистохимические и биофизические методы. Большое распространение получил электроэнцефалографический метод исследования. Методика записи электрической активности мозга получила название электроэнцефалографии, а кривую, начертанную на бумаге (ленте), отражающую электрическую активность мозга, называют электроэнцефалограммой (ЭЭГ). В ЭЭГ волны различают по амплитуде. Это альфа ( $\alpha$ )-волны — редкие периодические колебания с частотой 8—13 в секунду; бета ( $\beta$ )-волны имеют частоту колебаний от 14 до 100 в секунду; тета ( $\nu$ )-ритм — это медленные колебания с малой частотой (4—7 в секунду); дельта ( $\delta$ )-волны — самые медленные колебания с частотой 0,5—3,5 в секунду.

Большинство исследователей считают, что волны ЭЭГ являются результатом суммации постсинаптических потенциалов нейронов коры полушарий большого мозга. На характер ЭЭГ влияют самые различные факторы (уменьшение кровоснабжения, содержание  $\text{CO}_2$  в крови и др.).

**Поведенческие реакции человека. Причины поведенческих реакций.** Формы поведения человеческого организма принято подразделять на врожденные и приобретенные в процессе индивидуального развития.

В процессе филогенеза сформировались механизмы, обеспечивающие функциональное единство отдельных систем организма и поддерживающие его взаимодействия с внешней средой. Наследственно закрепленные рефлексы лежат в основе приспособительных поведенческих актов, проявляющихся без предварительного обучения. И.П. Павлов рассматривал врожденное поведение как совокупность сложнейших безусловных рефлексов (инстинктов).

Генетически детерминированные формы поведения, отражающие накопительный в генофонде опыт предшествующих поколений, оказываются недостаточными, чтобы обеспечить активное существование особи в постоянно изменяющейся окружающей среде. Чем больше изменчивость окружающей среды, тем в большей мере возрастает необходимость в приобретении собственного индивидуального опыта. Индивидуальный опыт приобретается различными путями, в основе которых лежит общая способность живых организмов к обучению. Следовательно, поведение особи — это, во-первых, генетически детерминированная видоспецифическая программа, а во-вторых, гибкая система конкретных адаптаций к изменяющимся условиям.

Среди факторов, ответственных за организацию конкретного поведения, выделяют генетические, субъективные (мотивации и эмоции) и объективные внешние (пространство и время).

## **Мотивации и эмоции**

Поведенческие реакции человека могут быть вызваны: во-первых, воздействием на организм физиологически значимых раздражителей из внешней или внутренней среды, и, во-вторых, возникновением потребностей. В настоящее время общепризнано, что все формы поведения имеют определенный мотив, т.е. направлены на удовлетворение потребностей организма.

И.М. Сеченов рассматривал потребности организма как побуждение и мель поведения человека, как причину мотивации. Принимая в качестве необходимого фактора целенаправленного поведения наличие биологической потребности, И.П. Павлов считал потребности фундаментом поведения и психики — «рефлексом цели».

По одной из классификаций, предложенной академиком И.В. Симоновым, различают три вида потребностей: биологические, социальные и идеальные.

Биологические, или витальные, потребности направлены на сохранение целостности организма и вида (потребности в еде, питье, сне и т.д.). Социальные, или зоосоциальные, потребности — это потребности принадлежать к определенной группе и следовать поведенческим нормам группы, а для человека следовать нравственным и эстетическим нормам общества.

Идеальные потребности, или потребности познания и творчества, — это потребности человека в познании мира и своего места в нем, смысла жизни, потребности приобретения знаний.

Биологические потребности являются, преимущественно, врожденными, в то время как социальные и идеальные приобретаются в процессе индивидуального развития на основе биологических потребностей. И.М. Сеченов писал, что потребности являются мотивом или целью, а движение — средством достижения цели. Мотивация всегда порождается потребностью.

**Мотивация** — это толчок к целенаправленному действию, вызванный потребностью. Мотивации, подобно потребностям, классифицируют на биологические (витальные), социальные и идеальные.

**Механизмы формирования мотиваций.** В возникновении мотиваций и их удовлетворении лежат нейрогуморальные механизмы периферического и центрального уровней. К.В. Судаков сформу-

лировал основные положения нейрофизиологического обеспечения доминирующих мотиваций:

1. Любая биологическая мотивация обусловлена соответствующей метаболической потребностью;

2. Потребность трансформируется нейрогуморальным путем в возбуждение гипоталамических центров, которые активируют другие структуры мозга, в том числе и кору полушарий большого мозга;

3. Корковые и лимбические структуры мозга оказывают специфические для каждой мотивации нисходящие возбуждающие и тормозные влияния на гипоталамические мотивационные центры;

4. Каждое мотивационное возбуждение представляет собой специфическую клеточную и молекулярную интеграцию корково-подкорковых структур. В формировании различных биологических мотиваций участвуют одни и те же нейромедиаторы, однако в разных комбинациях и в разных структурах, что свидетельствует о специфической нейрохимической интеграции конкретного мотивационного возбуждения.

**Эмоции.** Под эмоциями подразумевают субъективные реакции человека на внутренние и внешние раздражения, проявляющиеся в виде удовольствия или неудовольствия, страха, гнева, тоски, радости, надежды и т.д. Эмоция развивается на основе активации специализированных структур мозга и отражает соотношение какой-либо актуальной потребности и возможности ее удовлетворения. Если вероятность удовлетворения потребности высокая, то возникают положительные эмоции, если низкая — отрицательные эмоции.

С физиологической точки зрения эмоция есть активное состояние специализированных мозговых структур, побуждающих изменить поведение в направлении усиления или ослабления определенного состояния.

Мотивации и эмоции не имеют резкого разграничения между собой и отражают разные оттенки одного и того же процесса. Мотивации и эмоции рассматриваются как проявления функционального состояния мозга в связи с действием раздражителей внешней или внутренней среды. Однако эмоции возникают на базе сильнейших мотиваций. Эмоции соответствуют такому уровню снижения адаптивных возможностей организма, который достигается при очень сильной мотивации, по сравнению с реальными возможностями субъекта. Следовательно, эмоциональное поведение возникает за пределами оптимума мотивации.

Функции эмоций, играющих важную роль в жизни человека, следующие: *отражательная*, или *оценочная*, функция включает-

ся в обобщенной оценке внешних и внутренних событий; *побуждающая* функция состоит в вызове действия, направленного на удовлетворение потребности; *переключательная* функция обеспечивает выбор конкурирующих мотиваций (например, при конкуренции чувства страха и чувства долга); *коммуникативная* функция заключается в передаче состояния другим людям с помощью мимики и жеста; *подкрепляющая функция эмоций* состоит в том, что положительная эмоция, возникающая в результате выполненного действия, является наградой при обучении, при выработке рефлексов, а отрицательные эмоции способствуют выработке внутреннего торможения.

**Реализация эмоций** осуществляется лимбической системой мозга, все структуры которой связаны между собой многочисленными прямыми и обратными нервными связями.

## Безусловные рефлексы. Инстинкты

**Рефлекс** — это ответная реакция организма на раздражение рецепторов, осуществляемая с участием нервной системы. Выделяют рефлексы безусловные (врожденные) и условные (приобретенные). **Безусловные рефлексы** осуществляются на основе врожденных нервных связей и отражают филогенетический опыт приспособления к условиям существования. Они обеспечивают деятельность, направленную на поддержание постоянства взаимодействия организма с внешней средой.

К безусловным рефлексам относят, например, отдергивание руки при болевом раздражении, быстрый поворот головы в сторону резкого звука и др. Каждое животное и человек к моменту своего рождения обладают сложной системой безусловных рефлексов как генетически детерминированных ответов организма на воздействия факторов внешней среды. Безусловные рефлексы нельзя представлять в виде простых единичных двигательных реакций. Это сложная система актов, совершаемых в определенной временной последовательности.

Безусловнорефлекторная деятельность обеспечивает возможность существования биологической особи в относительно постоянных условиях обитания.

Предложено несколько классификаций безусловных рефлексов в соответствии с характером вызывающих их раздражителей, их биологической ролью, уровнями управления (связь с определенными отделами ЦНС) и др. И.П. Павлов разделил безусловные рефлексы по анатомическому принципу: простые (спинномозговые), усложненные (с участием продолговатого мозга), сложные

(среднего мозга), сложнейшие (ближайшая подкорка и кора полушарий большого мозга).

Сложность организации врожденных реакций прослеживается на примере слюноотделительного безусловного рефлекса, который было принято считать относительно простым. В действительности этот рефлекс связан с различными рецепторами (вкусовыми, тактильными, болевыми), волокнами многих нервов (тройничного, лицевого, языкоглоточного, блуждающего), с многими отделами ЦНС (продолговатым мозгом, таламусом, корой лимбической доли). Безусловнорефлекторная секреция слюны зависит не только от вызывающего ее адекватного раздражителя, но и от многих внешних и внутренних факторов (температура окружающей среды; гормонального фона, от уровня пищевого возбуждения и т.д.). Таким образом, система безусловных рефлексов дает возможность подготовить себя к осуществлению новых форм поведения, является функциональной основой образования условных рефлексов.

**Инстинкты** — это генетически сложившаяся форма поведения, осуществляемая под влиянием основных биологических потребностей. Инстинкт отражает полезный опыт предыдущих поколений данного биологического вида, реализуемый в поведенческих реакциях животного, направленных на получение полезного результата. Инстинктивная деятельность человека строится на врожденных связях подкорковых центров с корой полушарий большого мозга. В эволюционном плане инстинкты могут рассматриваться как переход от безусловнорефлекторной деятельности к условнорефлекторной.

## Условные рефлексы

**Условные рефлексы** — это индивидуально приобретенные в течение жизни или специального обучения приспособительные реакции, возникающие на основе образования временной связи между условным раздражителем (сигналом) и безусловнорефлекторным актом.

Все раздражители внешней и внутренней среды можно разделить на безусловные, индифферентные и условные. Часть раздражителей является *безусловными*, т.е. представляют собой биологически значимые сигналы. При их наличии возникает безусловный рефлекс, а рефлекс «Что такое?» не возникает. Реакция на них запрограммирована генетически, а возникающие в ответ на них рефлекторные акты являются врожденными.

*Индифферентные раздражители* — это все раздражители, которые не вызывают в организме каких-либо изменений. При первоначальном их предъявлении возникают ориентировочный безус-

ловный рефлекс «Что такое?» и торможение другого вида деятельности. По мере повторного их предъявления возникает привыкание, т.е. проявление безусловного ориентировочного рефлекса уже тормозится.

Третья группа раздражителей — это *условные сигналы* (раздражители), вызывающие соответствующие условные рефлексы. Эти сигналы воспринимаются по мере индивидуального развития.

**Правила образования условных рефлексов** следующие:

1) для опыта берут здоровых животных в состоянии бодрствования;

2) используют сочетание двух раздражителей: условного с безусловным;

3) действие условного раздражителя должно несколько предшествовать действию безусловного;

4) условный раздражитель должен быть физиологически более слабым по сравнению с безусловным;

5) во время образования безусловного рефлекса должны быть исключены другие виды деятельности как ответная реакция на другие виды раздражителей.

Завершенность выработки условного рефлекса будет достигнута, когда биологический объект будет систематически реагировать на применение условного раздражителя без его подкрепления раздражителем безусловным.

**Общие признаки условных рефлексов:** 1) условные рефлексы делают поведение пластичным, соответствующим конкретным условиям среды; 2) любые условные рефлексы образуются только при участии коры полушарий большого мозга; 3) основная масса условных рефлексов образуется только при повторяемости сочетаний условного и безусловного раздражителей и приобретает и отменяется в индивидуальной жизни каждой конкретной особи; 4) условный рефлекс возникает только после предшествующего безусловного рефлекса.

**Стадии образования условных рефлексов.** В формировании условного рефлекса различают две основные стадии: начальную — стадию генерализации условного рефлекса и конечную — стадию концентрации условного рефлекса.

Условные рефлексы у человека, в отличие от животных, вырабатываются быстрее, в ответ на небольшое количество повторяющихся событий. Функционирование условнорефлекторного механизма основывается на двух нервных процессах: возбуждении и торможении. При этом по мере становления условного рефлекса возрастает роль тормозного процесса.

**Значение условного рефлекса.** Приобретение живыми организмами способности к обучению в процессе индивидуального разви-



тия без передачи этого опыта по наследству дало возможность лучше и быстрее приспособляться к окружающему миру. Условнорефлекторный механизм лежит в основе формирования любого приобретенного навыка, в основе процесса обучения. На основе ряда условных рефлексов формируется динамический стереотип, являющийся основой привычек человека, основой его профессиональных навыков. Условные рефлексы резко расширяют число сигнальных, значимых для организма раздражителей, что обеспечивает несравненно более высокий уровень адаптивного (приспособительного) поведения.

**Торможение условных рефлексов.** Объяснить поведение, признавая лишь существование возбуждательного процесса, нельзя. При наличии только процессов возбуждения возможны лишь судороги, а не целесообразная координированная деятельность. Функционирование условнорефлекторных механизмов основано на возбуждении и торможении. По мере упрочения условного рефлекса роль тормозного процесса возрастает. Торможение условнорефлекторной деятельности проявляется в форме внешнего, или безусловного, торможения и в форме внутреннего, или условного, торможения. *Внешнее (безусловное) торможение* — это врожденное генетически запрограммированное торможение. Различают два вида внешнего (безусловного) торможения: запредельное и индукционное.

*Запредельное* торможение условного рефлекса развивается либо при большой силе стимула, либо при слабом функционировании центральной нервной системы. Запредельное торможение имеет охранительное значение.

*Индукционное (внешнее)* торможение наблюдается в случае применения нового раздражителя после выработки условного рефлекса или наряду с известным условным раздражителем. На воздействие нового раздражителя будет осуществляться сильный врожденный ориентировочный рефлекс типа «Что такое?», направленный на оценку биологической значимости нового раздражителя.

*Внутреннее, или условное, торможение* условных рефлексов носит условный характер и требует специальной выработки. Биологический смысл внутреннего торможения условных рефлексов состоит в том, что в изменившихся условиях внешней среды изменяется реакция на имеющиеся (даже привычные) сигналы. При этом условный рефлекс угнетается, подавляется. Различают три вида внутреннего торможения условных рефлексов: дифференцировочное торможение, угасательное торможение и запаздывающее торможение.

В результате *дифференцировочного* торможения человек начинает различать раздражители, сходные по своим параметрам, и реагирует только на биологически значимые.

*Угасительное* торможение возникает тогда, когда при выработанном ранее условном рефлексе воздействие на организм условного раздражителя перестает подкрепляться воздействием раздражителя безусловного.

*Запаздывающее* торможение возникает, если выработанный условный рефлекс отодвигать во времени от подкрепляющего его безусловного раздражителя.

В этих случаях время появления условного рефлекса также начнет отодвигаться, запаздывать во времени. Все виды внутреннего торможения условных рефлексов сложно переплетены и взаимосвязаны.

**Динамические стереотипы.** Высшим проявлением аналитико-синтетических функций коры полушарий большого мозга является выработка динамического стереотипа. Динамический стереотип — это система условнорефлекторных актов, в которой каждый последующий рефлекс вызывается завершением предыдущего рефлекса. Он является основой привычек человека, основой его профессиональных навыков.

## Сон

Для жизни организмов, обитающих на земле, характерна суточная периодичность (смена дня и ночи, т.е. циркадный ритм). Из внешних факторов, которые формируют циркадную ритмику, на первое место ставят освещенность и связанные с ней раздражители, влияющие на деятельность нервных центров, регулирующие состояние гормональной сферы и интенсивность обмена веществ. Большинство млекопитающих не рождаются с готовым суточным ритмом, а постепенно приспосабливаясь к нему, формируют собственный внутренний ритм. Смена сна и бодрствования — одно из проявлений внутреннего суточного ритма организма.

**Естественный сон** может быть монофазным, т.е. один раз в сутки (как правило, ночной сон) и полифазным, т.е. сон с «перерывами» (дневной и ночной), характерный для детей первых 7 лет жизни. Электроэнцефалографический анализ сна позволил изучить отдельные стадии сна. Ночной сон имеет продолжительность 7—8 ч и состоит из 4—5 циклов. Каждый цикл начинается фазой «медленного» сна и завершается «быстрым» сном. Длительность цикла у взрослого человека относительно постоянна и составляет 60—100 мин. В первых двух циклах преобладает «медленный сон»  $\delta$ -сон, а в последних — «быстрый сон» ( $\beta$ -сон). У взрослого человека на долю «медленного» сна приходится примерно 6,5 ч, а на

фазу быстрого сна — 1,5 ч. У новорожденного — на долю быстрого сна приходится 50—60 % общей длительности сна.

**Физиологические функции сна.** Являясь одним из проявлений внутреннего суточного ритма организма, сон в целом в настоящее время рассматривают как активное состояние. Функциональное значение отдельных стадий сна различно.

Во время  $\delta$ -сна (медленного сна) происходят восстановительные процессы в различных тканях, органах и системах организма. Происходит восстановление функций органов, физической и умственной работоспособности, осуществляются ростовые процессы. В коре головного мозга происходят процессы упорядочения информации, накопленной во время бодрствования, — перевод информации из блоков кратковременной памяти в блоки долговременной памяти. При этом часть информации, не имеющей биологической значимости, вытесняется из ЦНС, что приводит к снижению информационных и эмоциональных перегрузок.

Быстрый сон ( $\beta$ -сон, или парадоксальный сон) ярко представлен у новорожденных. Лишь спустя несколько дней возникают симптомы медленного сна и устанавливается периодичность смены этих двух состояний в течение ночи. Одной из характерных черт быстрого сна является возникновение быстрых движений глаз. Одновременно происходят изменения в костной и мышечной системах, связанные со снижением мышечного тонуса. Различия между быстрым и медленным сном отчетливо видны по анализу вегетативных функций. Так, в период медленного сна наблюдается урежение дыхания, пульса, снижение артериального давления. В фазе быстрого сна возникает «вегетативная буря» — учащается и становится нерегулярным дыхание, возникает неритмичный и частый пульс, повышается артериальное давление, усиливается гормональная активность. Быстрый сон — это совершенно особое, по сравнению с медленным сном, состояние мозга. Во время быстрого сна восстанавливаются функции нейронов мозга и синапсов. Быстрый сон играет большую роль в снижении непродуктивного, тревожного напряжения. Он необходим человеку для периодической оценки ситуации, т.е. выполняет сторожевую функцию, а также осуществляет подготовку организма к переходу в состояние бодрствования.

Полагают, что общая длительность сна изменяется за счет  $\beta$ -сна, т.е. за счет его укорочения или удлинения.

**Механизмы сна.** Сущность современных теорий о механизме сна сводится к представлению о том, что сон это активный процесс, возникающий благодаря возбуждению тормозных (гипногенных) структур и торможению активирующих структур мозга. Предполагается, что орбитофронтальная кора и преоптические

ядра гипоталамуса активируют ядра шва, которые начинают оказывать тормозные влияния на ретикулярную формацию ствола мозга. При торможении ретикулярной формации ствола ослабевает ее тормозное влияние на неспецифические ядра таламуса, благодаря чему происходит торможение коры полушарий большого мозга и развивается медленный сон. С другой стороны, торможение ретикулярной формации ствола мозга приводит к тому, что полностью снимается ее активирующее влияние на кору полушарий мозга. Этот период соответствует появлению быстрого сна. Смена медленного сна на быстрый осуществляется с участием двух типов нейронов ретикулярной формации моста: нейронов фазы быстрого сна (холинергических нейронов) и нейронов фазы медленного сна (норадренергических). Возбуждение нейронов быстрого сна на фоне медленного сна вызывает переход в быстрый сон. Возбуждение нейронов медленного сна на фоне быстрого сна — к его смене на медленный сон.

По мнению ряда авторов, смена сна и бодрствования зависит от состояния холинергических нейронов мозга. При их возбуждении тормозится секреция норадреналина нейронами голубого пятна и одновременно увеличивается образование серотонина в ядрах шва. Эти процессы вызывают наступление сна. При торможении холинергических нейронов, наоборот, возрастает секреция норадреналина и уменьшается продукция серотонина, наступает бодрствование. Известно, что серотонин, продуцируемый нейронами ядер шва, имеет отношение к развитию медленного сна. Норадреналин, продуцируемый нейронами голубого пятна, участвует в развитии парадоксального сна, а также, возможно, в смене медленного и быстрого сна. К развитию быстрого сна имеет отношение и гормон эпифиза мелатонин. Следовательно сон представляет собой состояние, при котором активны гипногенные (тормозные) структуры мозга. Эти структуры продуцируют гипногенные биологически активные вещества и медиаторы. При бодрствовании подавлена деятельность гипногенных структур и усилена деятельность центров, активирующих кору полушарий большого мозга. Эти центры продуцируют биологически активные вещества и медиаторы антигипногенной направленности.

Вопросы для повторения и самоконтроля:

1. Расскажите о методах исследования высшей нервной деятельности.
2. Расскажите о мотивациях и эмоциях, механизмах их формирования.
3. Объясните, какие рефлексы называют безусловными, какие — условными. Как эти рефлексы формируются?

4. Перечислите (и объясните) признаки условных рефлексов, стадии их образования.

5. Расскажите, как вы понимаете роль сна в жизни человека, назовите стадии и объясните механизмы сна.

**Механизм формирования условных рефлексов.** Основу условного рефлекса составляет рефлекторная дуга, формирующаяся на базе дуги безусловного рефлекса. Обязательным компонентом условного рефлекса являются тормозные нейроны, обеспечивающие тонкую и динамическую дифференцировку проявления условного рефлекса.

Согласно взглядам И.П. Павлова, при воздействии на организм условного раздражителя и безусловного стимула в коре полушарий большого мозга формируются два очага возбуждения. Очаг возбуждения, возникший в результате воздействия безусловного раздражителя, является более сильным и притягивает к себе возбуждение из очага, возникающего в результате воздействия условного раздражителя. После нескольких повторных воздействий условного и безусловного раздражителей между двумя зонами коры устанавливается устойчивый путь движения воздействия. В результате изолированное действие только условного раздражителя приводит к реакции, вызываемой безусловным раздражителем. Процесс закрепления временной связи — это, по сути, вопрос о механизмах памяти.

## Механизмы памяти

**Биологическая память** — это способность живых организмов воспринимать информацию о раздражении, закреплять и сохранять ее и в последующем использовать объем хранящейся информации для организации поведения. Различают память генетическую и приобретенную. Под *генетической* памятью понимают всю информацию, получаемую от родителей через половые клетки. Носителем генетической памяти являются нуклеиновые кислоты. На молекулах ДНК в виде генетического кода записана информация о строении конкретного организма и его функционировании.

*Приобретенная (индивидуальная)* память возникает в онтогенезе на основе жизненного опыта. Выделяют четыре вида осознаваемой памяти: двигательную, связанную с запоминанием и воспроизведением движений; образную, основой которой является запоминание предметов и их свойств; словесно-логическую (свойственную только человеку), связанную с запоминанием, узнаванием и воспроизведением мыслей, понятий; эмоциональную

память, ответственную за запоминание и воспроизведение чувственных восприятий совместно с объектами, их вызывающими. Выделение в самостоятельную категорию условнорефлекторной памяти обусловлено механизмом становления условнорефлекторных связей. При выработке условного рефлекса необходимо сохранение в памяти следа от воздействия на организм условного раздражителя до момента его подкрепления безусловным раздражителем.

По физиологическим механизмам, лежащим в основе нейробиологической памяти, выделяют кратковременную и долговременную память.

Краткосрочная память — это память на только что состоявшие события. За счет этого вида памяти информация удерживается в мозговых структурах в пределах 0,5 ч. При необходимости она либо переходит в долговременную память, либо события забываются. Эта память является основой выполнения текущих поведенческих и мыслительных операций. В основе процессов кратковременной памяти лежит многократная циркуляция (реверберация) импульсных разрядов (нервных импульсов) по круговым замкнутым цепям нейронов лобной и теменной долей коры полушарий большого мозга. Замкнутые цепи создаются, в основном, нейронами III и IV слоев коры. В результате многократного прохождения импульсов по кольцевым структурам нейронов в них образуются стойкие изменения, закладывающие основу процесса долговременной памяти.

Долговременная память является основным видом памяти человека, благодаря которой он может существовать как индивидуум. В этой памяти хранятся все без исключения образы, события, знания, умения, навыки. Долговременная память является основой условнорефлекторной деятельности человека. В основе долговременной памяти лежат сложные структурно-химические преобразования на системном, синаптическом и клеточном уровнях головного мозга. Этапы этих преобразований следующие: 1) фиксация информации; 2) сортировка и выделение новой информации; 3) долговременное хранение значимой для организма информации; 4) воспроизведение информации по мере необходимости.

### **Качественные особенности высшей нервной деятельности человека**

В первой сигнальной системе все формы поведения базируются на непосредственном восприятии действительности и реакции в ответ на непосредственные (натуральные) раздражители. Человек

воспринимает внешний мир на основе деятельности первой сигнальной системы. Следовательно, общими для животных и человека являются анализ и синтез конкретных сигналов, предметов и явлений внешнего мира, составляющих первую сигнальную систему.

У человека в процессе его развития появилась «чрезвычайная прибавка» к механизмам работы мозга. Это вторая сигнальная система действительности, специфическим раздражителем которой является слово с заложенным в него смыслом, слово, которое обозначает предметы и явления окружающего мира. Под второй сигнальной системой действительности И.П. Павлов понимал нервные процессы, возникающие в полушариях большого мозга в результате восприятия сигналов окружающего мира в виде речевых обозначений предметов и явлений природы и общества. Слово воспринимается человеком как услышанное (слуховой анализатор), как написанное (зрительный анализатор) или как произнесенное (двигательный анализатор). Во всех случаях данные раздражители объединяются смыслом слова. Слова приобретают смысл в результате возникновения прочной связи в коре полушарий большого мозга между центрами возбуждения, возникающими под действием конкретных объектов окружающего мира, и центрами возбуждения, возникающими при произнесении слов, обозначающих конкретные предметы или действия. В результате образования таких связей слова могут заменить конкретный раздражитель окружающей среды и сделаться его символом.

Возникновение второй сигнальной системы внесло новый принцип в деятельность мозга человека. Слово, как сигнал сигналов, дает возможность отвлечься от конкретных предметов и явлений. Развитие словесной сигнализации сделало возможным обобщение и отвлечение, что находит свое выражение в характерных для человека явлениях — мышлении и понятиях.

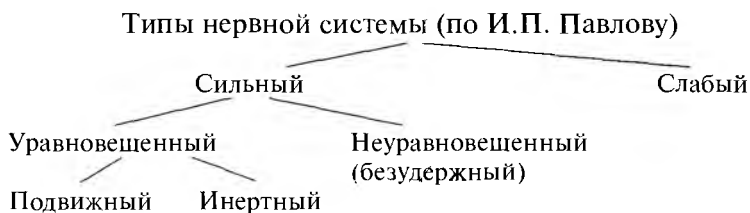Способность мыслить путем абстрактных (отвлеченных) образов, понятий, выражаемых произнесенными или написанными словам, сделало возможным возникновение абстрактно-обобщенного мышления.

Итак, вторая сигнальная система человека является основой сугубо человеческого словесно-логического мышления, основой формирования знаний об окружающем мире посредством словесных абстракций и основой человеческого сознания.

## **Типы нервной деятельности**

Нервные реакции в организме у разных людей различаются по силе и подвижности. Эти индивидуальные особенности обуслов-

лены взаимоотношениями процессов возбуждения и торможения. На основании различий нервных реакций, в первую очередь по силе нервных процессов, выделены сильный и слабый типы нервной системы.



**Сильный тип** нервной системы может быть неуравновешенным или уравновешенным. **Неуравновешенный тип** отличается повышенной возбудимостью, взрывчатостью, когда процессы возбуждения преобладают над процессами торможения. **Уравновешенный тип** нервной системы может различаться по подвижности нервных процессов, по скорости реагирования, перестройке поведения. При *подвижном типе* нервных процессов возможна быстрая переориентация в ответ на смену жизненных обстоятельств. При *инертном типе* нервной системы переориентация деятельности дается с трудом, протекает медленно.

Интересно, что типы нервной системы, выделенные И.П. Павловым, соответствуют классификации темпераментов человека, предложенной почти 2500 лет назад знаменитым врачом Древнего мира Гиппократом. Он подразделял людей по темпераменту на холериков (неуравновешенных, легко возбудимых), сангвиников (уравновешенных, с живой, подвижной нервной системой — оптимистов), флегматиков (уравновешенных, спокойных, рассудительных, инертных) и меланхоликов (слабый тип нервной системы: мрачные, подавленные, вечные скептики).

Тип нервной системы наследуется от родителей, однако существенное влияние на него оказывает окружающая среда. Особенности характера формируются в индивидуальной жизни человека.

**Слабый тип** формируется при воспитании в тепличных условиях, когда за ребенком все и всегда решают взрослые, когда ему шагу не дают сделать самостоятельно, лишают его инициативы. Изоляция ребенка от трудностей, от влияния внешней среды даже при врожденном сильном типе нервной системы может сформировать у человека лишь пассивно-защитные реакции.

Постановка слишком трудных, непосильных задач может вызвать перенапряжение корковых процессов возбуждения или тор-



можения, что приводит к срывам нервной деятельности, неврозам. Психические функции у человека нарушаются при действии алкоголя, наркотиков. При этом серьезно страдают механизмы нервных процессов.

## **Возрастные особенности высшей нервной деятельности человека**

*Электрическая активность мозга (ЭЭГ)* отражает активность подкорковых структур мозга. В первые 3—4 мес после рождения преобладает медленный ритм ( $\Delta$ -ритм). Становление более быстрого  $\alpha$ -ритма в онтогенезе происходит медленно. В возрасте от 6 до 8 лет наблюдается стабилизация частот  $\alpha$ -ритма. К 11—12 годам  $\alpha$ -ритм становится ведущим ритмом в ЭЭГ. В 15—16 лет ЭЭГ покоя приближается по своим характеристикам к ЭЭГ покоя взрослых.

*Развитие условных рефлексов.* Ребенок рождается с определенным набором врожденных безусловнорефлекторных реакций. Начиная со 2-го дня жизни у него начинают вырабатываться условные связи, способствующие приспособлению к условиям внешней среды. Одной из первых (на 2—5-е сутки) формируется реакция на положение для кормления, проявляющаяся в движениях головы, сосательных и других движениях. На 2-й день после рождения возникает ориентировочный рефлекс, который у новорожденных состоит в прекращении сосания под действием различных раздражителей.

Первые положительные условные рефлексы у новорожденных можно выработать на 7-й день на базе пищевых безусловных рефлексов. На втором месяце жизни могут быть выработаны многие условные рефлексы.

С возрастом увеличивается скорость выработки условных рефлексов. В дошкольном возрасте прочный условный рефлекс образуется после 10—20 сочетаний, а у детей младшего школьного возраста через 2—15 сочетаний.

*Внешнее безусловное торможение* появляется у ребенка с первых дней жизни. В ответ на сильный внешний раздражитель, например сильный звук, ребенок перестает сосать грудь. В последующие годы постепенно ослабевает влияние внешнего торможения на условнорефлекторную деятельность ребенка. Это связано с увеличением скорости торможения ориентировочных рефлексов. В 6—7 лет значение внешнего торможения для высшей нервной деятельности снижается и возрастает роль внутреннего торможения.

**Внутреннее торможение** появляется у ребенка примерно с 20-го дня после рождения. Это примитивная форма дифференцировочного торможения. На протяжении всей жизни происходит «шлифовка» дифференцировочного торможения. Начальные признаки *угасательного торможения* отмечаются в 2—2,5 мес, *условное торможение* наблюдается в 2,5—3 мес, а *запаздывающее торможение*, как основа силы, воли и выдержки, — с 5 мес. Выработка всех этих видов торможения является для ребенка достаточно сложной задачей. Выработка внутреннего торможения является физиологической основой воспитания и предпосылкой для быстрой выработки многочисленных условных рефлексов.

На основе *динамического стереотипа* у ребенка формируются умения, навыки, привычки, т.е. потребность в реализации отдельных рефлексов. Сформированные в этот период условные рефлексы очень прочны, и их переделка идет очень трудно. Поэтому с первых лет жизни очень важно использовать правильные приемы воспитания.

Сроки развития в онтогенезе сенсорной и моторной речи не совпадают. Развитие *сенсорной речи* предшествует развитию *моторной* речи. Еще до того, как ребенок начинает говорить, он уже понимает смысл слов. В становлении речи выделяют следующие этапы: 1) подготовительный этап, или этап произношения отдельных звуков и слогов (от 2—4 мес до 6); 2) этап возникновения сенсорной речи, т.е. проявления первых признаков условного рефлекса на слово, на его смысл (6—8 мес); 3) этап возникновения моторной речи, т.е. произношение осмысленных слов (10—12 мес).

До 12 мес словарный запас ребенка составляет 10—12 слов, к 18 мес — 30—40 слов, к 24 мес — 200—300, к 36 мес — 500—700, в отдельных случаях — до 1500 слов. К 6—7 годам появляется способность к внутренней (семантической) речи, т.е. к мышлению.

Мысленное моделирование человеком различных событий составляет сущность мышления. Наглядно-действенное мышление формируется в дошкольном и младшем школьном возрасте. Словесно-логическое (теоретическое) мышление проявляется к 8—9 годам, достигая развития к 14—18 годам.

Вопросы для повторения и самоконтроля:

1. Расскажите о классификации и механизмах памяти.
2. Расскажите о типах высшей нервной деятельности, о значении в их формировании наследственности и воспитания.
3. Расскажите о возрастных особенностях высшей нервной деятельности.

# ПЕРИФЕРИЧЕСКАЯ НЕРВНАЯ СИСТЕМА

Периферическая нервная система образована нервными узлами (спинномозговыми, черепными и вегетативными), а также нервами (31 пара спинномозговых и 12 пар черепных), их ветвями и нервными окончаниями, рецепторами (чувствительными) и эффекторами. Каждый нерв состоит из нервных волокон, миелинизированных и немиелинизированных. Снаружи нерв окружен соединительнотканной оболочкой — *эпиневрием*, в который входят питающие нерв кровеносные сосуды. В составе нерва выделяют *пучки нервных волокон*, которые покрыты тонкой соединительнотканной оболочкой — *периневрием*, а отдельные волокна — *эндоневрием*.

В зависимости от расположения, происхождения нервов и связанных с ними нервных узлов выделяют черепные и спинномозговые нервы.

## Черепные нервы

**Черепные нервы** в количестве 12 пар отходят от ствола головного мозга. Черепной нерв имеет собственное название и порядковый номер, обозначаемый римской цифрой: I — обонятельный; II — зрительный; III — глазодвигательный; IV — блоковый; V — тройничный; VI — отводящий; VII — лицевой; VIII — преддверно-улитковый; IX — языкоглоточный; X — блуждающий; XI — добавочный; XII — подъязычный.

По особенностям строения, преимущественному составу волокон выделяют три группы черепных нервов: **чувствительные, двигательные, смешанные**.

К **чувствительным нервам** относятся обонятельный (I пара черепных нервов), зрительный (II пара) и преддверно-улитковый (VIII пара) черепные нервы.

**Обонятельные** нервы (I пара черепных нервов) состоят из центральных отростков чувствительных (рецепторных) клеток, располагающихся в слизистой оболочке обонятельной области полости носа. Обонятельные нервы в количестве 15—20 нитей (нервов) проходят в полость черепа через отверстия решетчатой пластинки верхней стенки полости носа. В полости черепа волокна обонятельных нервов вступают в обонятельные луковицы и заканчиваются в них на клетках вторых нейронов. Из обонятельных луковиц обонятельные нервные импульсы по волокнам обонятельных трактов и других структур обонятельного мозга направляются в полушария большого мозга.

**Зрительные** нервы (II пара черепных нервов) образованы отростками ганглиозных клеток сетчатой оболочки глаза. Войдя в полость черепа, правый и левый зрительные нервы впереди турецкого седла частично перекрещиваются и продолжают в зрительные тракты. Зрительные тракты направляются к латеральным коленчатым телам, верхним бугоркам пластинки четверохолмия среднего мозга и подушке (задней части) таламуса, которые являются подкорковыми зрительными центрами. Из подкорковых зрительных центров нервные импульсы направляются в затылочные доли полушарий большого мозга, в корковый зрительный центр.

**Преддверно-улитковый** нерв (VIII пара черепных нервов) образован центральными отростками биполярных нейронов, залегающих в преддверном и улитковом узлах внутреннего уха. Периферические отростки этих клеток преддверного и улиткового узлов формируют пучки, заканчивающиеся рецепторами, соответственно, в вестибулярной части перепончатого лабиринта внутреннего уха и спиральном органе улиткового протока. Центральные отростки направляются в мозг к ядрам, расположенным в покрывке моста у границы с продолговатым мозгом. Из верхнего (дорсального) и нижнего (вентрального) слуховых ядер импульсы направляются в верхнюю височную извилину правого и левого полушарий большого мозга.

**Двигательными черепными нервами** являются глазодвигательный нерв (III пара), блоковый (IV пара), отводящий (VI пара), добавочный (XI пара), подъязычный (XII пара) нервы.

**Глазодвигательный** нерв (III пара черепных нервов) в своем составе имеет двигательные и парасимпатические волокна, выходящие из двигательного и вегетативного (добавочного) ядер, расположенных в среднем мозге. В глазницу нерв проходит через верхнюю глазничную щель. Двигательные волокна направляются к мышцам глазного яблока — верхней, нижней и медиальной прямым мышцам, нижней косой мышце, а также к мышце, поднимающей верхнее веко. Парасимпатические волокна идут к ресничному узлу, а волокна этого узла — к мышце, суживающей зрачок, и к ресничной мышце.

**Блоковый** нерв (IV пара черепных нервов) начинается от двигательного ядра, лежащего также в среднем мозге на уровне нижних холмиков. Нерв проходит в глазницу через верхнюю глазничную щель и направляется к верхней косой мышце глаза.

**Отводящий** нерв (VI пара черепных нервов) образован отростками двигательных клеток ядра, расположенного в покрывке моста. Нерв идет в глазницу через верхнюю глазную щель, он иннервирует латеральную (отводящую) мышцу глаза.

**Добавочный** нерв (XI пара черепных нервов) образуется из нескольких двигательных корешков, выходящих из ядер, которые лежат в продолговатом мозге и верхних сегментах спинного мозга. Нерв выходит из черепа через яремное отверстие (вместе с языкоглоточным и блуждающим нервами) и иннервирует грудиноключично-сосцевидную и трапециевидную мышцы.

**Подъязычный** нерв (XII пара черепных нервов) имеет двигательное ядро в продолговатом мозге. Отростки клеток этого ядра образуют нерв, который выходит из полости черепа через канал подъязычного нерва и иннервирует мышцы языка. К подъязычному нерву присоединяются нервные волокна от первого спинномозгового нерва. Эти волокна участвуют в образовании шейной (нервной) петли, иннервирующей подъязычные мышцы.

**Смешанными черепными нервами** являются тройничный, лицевой, языкоглоточный и блуждающий нервы.

**Тройничный нерв** (V пара черепных нервов) имеет два корешка — чувствительный и двигательный. Чувствительный корешок образован центральными отростками клеток узла тройничного нерва, который расположен у вершины пирамиды височной кости. В состав двигательного корешка входят отростки клеток двигательного ядра тройничного нерва.

Тройничный нерв образует три крупные ветви: первую, вторую и третью. Первая и вторая ветви — чувствительные, они содержат периферические отростки клеток узла тройничного нерва. Третья ветвь состоит из чувствительных и двигательных волокон.

*Первая ветвь тройничного нерва — глазной нерв*, через верхнюю глазничную щель проходит в глазницу, где делится на три ветви — *слезный, лобный и носоресничный нервы*. Ветви этих нервов иннервируют глазное яблоко, верхнее веко, слизистую оболочку передней части полости носа и придаточных пазух (лобной, клиновидной и ячеек решетчатой кости), а также кожу лба.

*Вторая ветвь — верхнечелюстной нерв*, проходит через круглое отверстие в крыловидно-нёбную ямку, где он отдает *подглазничный и скуловой нервы* и *узловые ветви*. Верхнечелюстной нерв своими ветвями иннервирует слизистую оболочку полости носа, твердого и мягкого нёба, придаточных пазух носа (верхнечелюстной и ячеек решетчатой кости), кожу скуловой области и нижнего века, носа и верхней губы, зубы верхней челюсти, твердую оболочку головного мозга в области средней черепной ямки. Узловые ветви верхнечелюстного нерва идут к парасимпатическому крылонёбному узлу. Отростки клеток этого узла в составе ветвей верхнечелюстного нерва идут к железам слизистой оболочки полости носа и полости рта, а также к слезной железе.

*Третья ветвь* — *нижнечелюстной нерв*, смешанный, выходит через овальное отверстие из полости черепа и разделяется на *ушно-височный*, *щечный*, *язычный* и *нижний альвеолярный нервы*. Он снабжает твердую оболочку головного мозга в средней черепной ямке, отдает мышечные ветви к жевательным мышцам (височной, медиальной и латеральной крыловидным и собственным жевательным), к челюстно-подъязычной, переднему брюшку двубрюшной мышцы, к мышце, натягивающей мягкое нёбо, и мышце, напрягающей барабанную перепонку. Ушно-височный нерв иннервирует кожу височной области, ушной раковины и наружного слухового прохода. В состав этого нерва входят парасимпатические волокна (из языкоглоточного нерва), направляющиеся к околоушной слюнной железе. Щечный нерв иннервирует слизистую оболочку щеки, язычный — слизистую оболочку передних двух третей языка. Язычный нерв содержит также вкусовые волокна, заканчивающиеся на вкусовых рецепторах языка, и парасимпатические волокна (из лицевого нерва). Парасимпатические волокна идут к поднижнечелюстному и подъязычному узлам, откуда иннервируются одноименные слюнные железы. Нижний альвеолярный нерв уходит в канал нижней челюсти, отдает веточки к нижним зубам и деснам, затем через подбородочное отверстие выходит к коже подбородка.

*Лицевой* нерв (VII пара черепных нервов) смешанный, содержит двигательные, чувствительные и вегетативные (парасимпатические) волокна. Двигательные волокна являются отростками клеток одноименного (двигательного) ядра лицевого нерва, расположенного в покрывке моста. Тела чувствительных клеток находятся в узле колени, который лежит в глубине канала лицевого нерва в пирамиде височной кости. Центральные отростки этих клеток заканчиваются на клетках чувствительного ядра, также расположенного в покрывке моста. Парасимпатические волокна являются аксонами клеток вегетативного ядра (верхнего слюноотделительного), лежащего медиальнее чувствительного ядра. Лицевой нерв, выйдя из мозга, направляется во внутренний слуховой проход, где берет начало канал этого нерва. Вначале от лицевого нерва отходит *большой каменистый нерв*, выходящий через одноименное отверстие на верхушке пирамиды и несущий парасимпатические волокна к крылонёбному узлу. *Стременной нерв* отходит к одноименной мышце, расположенной в барабанной полости. *Барабанная струна*, несущая вкусовые волокна к языку и парасимпатические для иннервации подчелюстной и подъязычной слюнных желез, проходит транзитом (не отдавая ветвей) через барабанную полость. По выходе из барабанной полости барабанная струна присоединяется к язычному нерву. Лицевой нерв, выйдя из своего канала через шилососцевидное отверстие, отдает ветви к заднему брюшку над-

черепной мышцы, ушным мышцам, затем прободает околоушную слюнную железу и уходит своими конечными ветвями к мимическим мышцам, в том числе к подкожной мышце шеи.

**Языкоглоточный нерв** (IX пара черепных нервов) смешанный, содержит двигательные, чувствительные и парасимпатические волокна. Из полости черепа нерв выходит через яремное отверстие. Двигательные волокна являются отростками клеток двойного ядра (общего с блуждающим нервом), иннервирующими мышцы глотки. Чувствительные волокна — отростки клеток, образующих верхний и нижний узлы этого нерва, — направляются к слизистой оболочке задней стенки глотки и задней трети языка, осуществляя в том числе и вкусовую иннервацию. Парасимпатические волокна, выходящие из нижнего слюноотделительного ядра, направляются к околоушной слюнной железе.

**Блуждающий нерв** (X пара черепных нервов), также содержащий двигательные, чувствительные и парасимпатические волокна, выходит из полости черепа через яремное отверстие вместе с языкоглоточным и добавочным нервами и с внутренней яремной веной. Двигательные волокна, выходящие из общего с языкоглоточным нервом двойного ядра, иннервируют мышцы глотки и гортани. Чувствительные волокна являются отростками клеток, образующих верхний и нижний узлы блуждающего нерва. Эти волокна проводят чувствительные импульсы от внутренних органов, наружного уха, твердой оболочки головного мозга в задней черепной ямке. Парасимпатические волокна являются отростками заднего (дорсального) ядра вагуса. Блуждающий нерв иннервирует сердце и органы дыхания, большую часть пищеварительной системы (до сигмовидной ободочной кишки), почки. На шее блуждающий нерв, расположенный рядом с общей сонной артерией и внутренней яремной веной, отдает ветви к гортани, глотке, пищеводу. Далее левый блуждающий нерв идет вниз, ложится на переднюю поверхность пищевода, а затем на переднюю поверхность желудка. Правый блуждающий нерв проходит по задней поверхности пищевода и желудка. Парасимпатические волокна блуждающих нервов в стенках внутренних органов, в том числе и сердца, подходят к внутриорганным парасимпатическим узлам, из которых осуществляется иннервация их гладкой мускулатуры и желез.

Вопросы для повторения и самоконтроля:

1. Расскажите, как устроен нерв.
2. Объясните, на чем основана классификация нервов в теле человека. На какие группы подразделяют периферическую нервную систему?

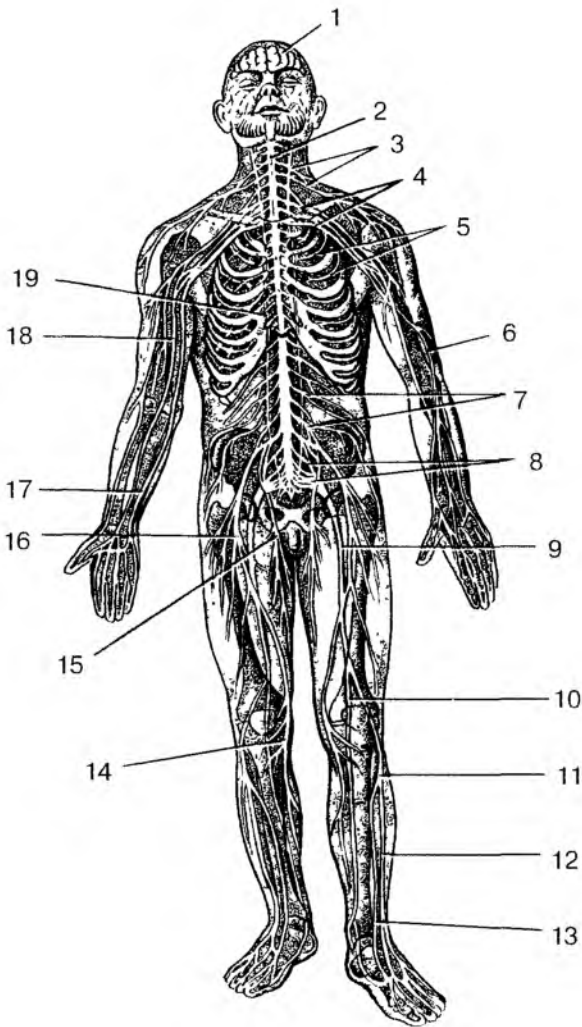


Рис. 106. Периферическая нервная система:

1 — головной мозг; 2 — спинной мозг; 3 — шейное сплетение; 4 — плечевое сплетение; 5 — межреберные нервы; 6 — лучевой нерв; 7 — поясничное сплетение; 8 — крестцовое сплетение; 9 — седалищный нерв; 10 — большеберцовый нерв; 11 — общий малоберцовый нерв; 12 — поверхностный малоберцовый нерв; 13 — глубокий малоберцовый нерв; 14 — подкожный нерв ноги; 15 — запирающий нерв; 16 — бедренный нерв; 17 — локтевой нерв; 18 — срединный нерв; 19 — симпатический ствол



3. Перечислите чувствительные, двигательные и смешанные черепные нервы и дайте им характеристику.

4. Расскажите, какие черепные нервы имеют в своем составе вегетативные (парасимпатические) волокна. Какие органы эти волокна иннервируют?

## Спинномозговые нервы

**Спинномозговые нервы** (31 пара) образуются при слиянии их переднего и заднего корешков. Выделяют 8 шейных спинномозговых нервов, 12 грудных, 5 поясничных, 5 крестцовых и 1 копчиковый. Спинномозговые нервы соответствуют сегментам спинного мозга (рис. 106).

Каждый спинномозговой нерв формируется из двух корешков — переднего (выносящего, эфферентного) и заднего (приносящего, афферентного), которые соединяются один с другим в межпозвоночном отверстии. К заднему корешку прилежит чувствительный спинномозговой узел, содержащий тела крупных псевдоуниполярных чувствительных нейронов. Длинные отростки (дендриты) этих клеток направляются на периферию, где заканчиваются рецепторами. Нейриты (аксоны) чувствительных клеток в составе заднего корешка входят в соответствующий задний рог спинного мозга.

Спинномозговые нервы содержат как чувствительные (афферентные), так и двигательные (эфферентные) нервные волокна. Спинномозговые нервы, образующиеся на уровне восьмого шейного, всех грудных и двух верхних поясничных сегментов спинного мозга, содержат также вегетативные (симпатические) волокна, являющиеся отростками клеток, расположенных в боковых рогах и выходящих из спинного мозга в составе передних корешков.

Каждый спинномозговой нерв тотчас по выходе из межпозвоночного отверстия делится на ветви: *переднюю*, *заднюю* и *оболочечную*. Кроме этих трех ветвей, имеющих у всех спинномозговых нервов, в грудном и верхнепоясничном отделах имеется четвертая, *соединительная ветвь*, идущая на соединение с симпатическим стволом соответствующей стороны. В составе этой ветви к симпатическому стволу идут вегетативные волокна, являющиеся отростками клеток, расположенных в боковых рогах спинного мозга с VIII шейного — I грудного сегментов по II поясничный сегмент. Оболочечная (возвратная) ветвь возвращается через межпозвоночное отверстие в позвоночный канал и иннервирует оболочки спинного мозга. Задние ветви уходят круто назад к мышцам и коже задней области шеи, спины, поясничной области и яго-

диц. Наиболее толстые передние ветви идут кпереди, их волокна иннервируют кожу и мышцы шеи, груди, живота, верхних и нижних конечностей. В шейном, поясничном и крестцовых отделах передние ветви обмениваются волокнами и образуют сплетения: шейное, плечевое, поясничное, крестцовое, от которых отходят периферические нервы. В грудном отделе передние ветви грудных спинномозговых нервов сплетений не образуют, волокнами не обмениваются, проходят в стенках груди и живота под названием межреберных нервов.

**Шейное сплетение.** Шейное сплетение образовано передними ветвями четырех верхних шейных спинномозговых нервов. Оно расположено между глубокими мышцами шеи. Ветви шейного сплетения выходят из-под заднего края грудино-ключично-сосцевидной мышцы. Это *мышечные ветви* к соседним мышцам, *большой ушной, малый затылочный нервы, поперечный нерв шеи, диафрагмальный нерв*. Мышечные ветви, соединяясь с подъязычным нервом (XII пара черепных нервов), образуют шейную петлю, иннервирующую передние мышцы шеи ниже подъязычной кости. Нервы шейного сплетения иннервируют глубокие мышцы шеи, кожу ушной раковины и наружного слухового прохода, латеральной части затылка, передних отделов шеи, надключичной и подключичной областей. Длинный диафрагмальный нерв спускается вниз в грудную полость, проходит между перикардом и средостенной плеврой и разветвляется в грудобрюшной преграде. Диафрагмальный нерв иннервирует также перикард, средостенную плевру, диафрагмальную брюшину и брюшинные связки печени.

**Плечевое сплетение.** Плечевое сплетение образовано передними ветвями четырех нижних шейных (V—VIII) и частично I грудного спинномозговых нервов. Расположено сплетение между передней и средней лестничными мышцами, откуда оно позади ключицы спускается в подмышечную полость тремя пучками, окружающими подмышечную артерию. У сплетения выделяют *надключичную* и *подключичную части*. От надключичной части отходят короткие ветви плечевого сплетения, иннервирующие часть мышц шеи, мышцы и кожу плечевого пояса, плечевой сустав.

К *надключичным ветвям плечевого сплетения* относятся *задний (дорсальный) нерв лопатки*, идущий к мышцам спины, *надлопаточный нерв*, направляющийся к над- и подостным мышцам, *подлопаточный нерв*, разветвляющийся в одноименной мышце, *грудные нервы*, иннервирующие большую и малую грудные мышцы, *подключичный нерв*, *длинный грудной нерв*, спускающийся к передней зубчатой мышце, *грудоспинной нерв*, идущий к широчайшей мышце спины, и *подмышечный нерв*, разветвляющийся в дельтовидной мышце, капсуле плечевого сустава и коже плеча.

От *подключичной части плечевого сплетения*, представленного тремя толстыми нервными стволами, отходят длинные ветви (нервы), идущие к коже, мышцам и суставам верхней конечности. К длинным ветвям плечевого сплетения относятся *медиальный кожный нерв плеча, медиальный кожный нерв предплечья* и другие крупные нервы (мышечно-кожный, средний, локтевой и лучевой).

*Мышечно-кожный нерв* снабжает своими ветвями передние мышцы плеча (двуглавую, клювовидно-плечевую и плечевую), а также кожу латеральной стороны предплечья.

*Средний нерв*, идущий на плече рядом с плечевыми артерией и венами, направляется на предплечье и кисть. На предплечье этот нерв отдает ветви к передним мышцам предплечья (кроме локтевого сгибателя запястья и части глубокого сгибателя пальцев), а затем через канал запястья направляется на кисть. На кисти срединный нерв иннервирует мышцы возвышения большого пальца (кроме приводящей и части сгибателя большого пальца), две латеральные червеобразные мышцы, а также кожу большого, указательного, среднего и половины безымянного пальцев.

*Локтевой нерв* проходит по медиальной стороне плеча, где он, как и средний нерв, ветвей не отдает. На предплечье этот нерв проходит рядом с локтевой артерией и иннервирует локтевой сгибатель запястья и часть глубокого сгибателя пальцев и уходит на кисть. На кисти локтевой нерв отдает ветви ко всем мышцам возвышения малого пальца, всем межкостным, двум медиальным червеобразным, приводящей большой палец кисти и глубокой головке короткого сгибателя большого пальца кисти. Локтевой нерв также иннервирует кожу ладонной стороны мизинца и медиальной половины безымянного пальца. На тыльной стороне кисти локтевой нерв снабжает кожу двух с половиной пальцев, включая мизинец.

*Лучевой нерв* на плече проходит вместе с глубокой артерией плеча в плечемышечном канале на задней поверхности кости, где отдает ветви к трехглавой мышце и коже задней стороны плеча. Пройдя на предплечье, лучевой нерв иннервирует все мышцы и кожу задней стороны предплечья (разгибатели), а также кожу тыльной стороны двух с половиной пальцев, начиная с большого пальца.

Передние ветви грудных спинномозговых нервов сплетения не образуют и уходят в межреберные промежутки в качестве межреберных нервов. *Межреберные нервы* иннервируют кожу и мышцы груди (межреберные и другие). Шесть нижних межреберных нервов иннервируют кожу и мышцы передней брюшной стенки.

***Поясничное сплетение.*** Поясничное сплетение располагается в толще большой поясничной мышцы. Это сплетение образовано

передними ветвями трех верхних поясничных спинномозговых нервов и частично XII грудного и IV поясничного. Из поясничного сплетения выходят мышечные ветви к большой и малой поясничным мышцам, квадратной мышце поясницы. Длинными ветвями поясничного сплетения являются следующие нервы. *Подвздошно-подчревный* и *подвздошно-паховый нервы* иннервируют нижние отделы передней стенки живота, ее кожу и мышцы. Подвздошно-паховый нерв отдает также ветви к коже наружных половых органов.

*Бедренно-половой нерв* спускается вниз по передней поверхности большой поясничной мышцы. Одна его ветвь разветвляется и иннервирует кожу бедра ниже паховой складки, а другая иннервирует семенной канатик и оболочки яичек (у мужчин), а у женщин — круглую связку матки и кожу наружных половых органов.

*Латеральный кожный нерв бедра* идет вниз по передней поверхности подвздошной мышцы. Затем медиальнее передней верхней ости подвздошной кости выходит на бедро и снабжает кожу на боковой его стороне.

*Запирательный нерв* проходит по стенке малого таза к запирательному каналу, через него — к приводящим мышцам бедра и покрывающей их коже.

*Бедренный нерв*, самый крупный нерв поясничного сплетения, спускается вниз и через мышечную лауну под паховой связкой выходит на бедро. Этот нерв иннервирует мышцы передней стороны бедра (четырёхглавую и портняжную) и кожу. Длинная ветвь бедренного нерва — подкожный нерв проходит вниз рядом с большой подкожной веной ноги и отдает ветви к коже переднемедиальной стороны коленного сустава, голени и стопы.

**Крестцовое сплетение** образовано передними ветвями V поясничного, всех крестцовых и копчиковых спинномозговых нервов, а также (частично) волокнами IV поясничного спинномозгового нерва. Располагается крестцовое сплетение на передней поверхности крестца. Из крестцового сплетения выходят мышечные ветви к мышцам таза (грушевидной, близнецовым, внутренней запирательной), квадратной мышце бедра, *ягодичные нервы* (верхний и нижний) к ягодичным мышцам, *половой нерв*, идущий к коже и мышцам промежности, к наружным половым органам, а также длинные ветви — задний кожный нерв бедра и седалищный нерв.

*Задний кожный нерв бедра* выходит из полости таза вместе с седалищным, нижним ягодичным и половым нервами через подгрушевидное отверстие и иннервирует кожу задней стороны бедра и ягодичной области.

*Седалищный нерв*, самый крупный в теле человека, выходит на заднюю поверхность бедра, где отдает ветви к мышцам (двуглавой

мышце бедра, полусухожильной и полуперепончатой). В подколенной ямке седалищный нерв разделяется на крупные *большеберцовый* и *общий малоберцовый нервы*.

*Большеберцовый нерв*, отдав *медиальный кожный нерв икры* (к коже медиальной стороны голени), уходит вниз между поверхностными и глубокими мышцами (в голено-подколенном канале) и иннервирует все задние мышцы голени. Затем большеберцовый нерв огибает медиальную лодыжку сзади и уходит на подошву стопы, где делится на *медиальный* и *латеральный подошвенные нервы*, иннервирующие мышцы и кожу этой части тела.

*Общий малоберцовый нерв* из подколенной ямки идет латерально, отдает *латеральный кожный нерв икры* (к коже заднелатеральной стороне голени) и на уровне головки малоберцовой кости делится на поверхностный и глубокий малоберцовые нервы. *Поверхностный малоберцовый нерв* иннервирует длинную и короткую малоберцовые мышцы и кожу тыла стопы (кроме кожи в области первого межпальцевого промежутка). *Глубокий малоберцовый нерв* проходит вместе с передней большеберцовой артерией между мышцами передней группы голени, иннервирует эти мышцы. На стопе глубокий малоберцовый нерв иннервирует короткие разгибатели пальцев и кожу в области межпальцевого промежутка.

*Медиальный и латеральный нервы икры* (ветви большеберцового и общего малоберцового нервов) соединяются на задней стороне голени, образуя *подкожный нерв*, иннервирующий кожу латерального края стопы.

## **Автономная (вегетативная) нервная система**

**Автономная (вегетативная) нервная система** выделена в связи с особенностями ее строения и функции. Структурными отличиями автономной (вегетативной) части нервной системы от соматической нервной системы являются: очаговое расположение вегетативных центров (в трех отделах мозга); наличие вегетативных нервных узлов (скопление тел нервных клеток) в вегетативных нервных сплетениях; двухнейронность эфферентного нервного пути от мозга до рабочего органа; отсутствие сегментарности.

*Простейшая рефлекторная дуга вегетативного рефлекса*, как и соматическая рефлекторная дуга, состоит из трех звеньев: чувствительного (афферентного), вставочного (кондукторного) и двигательного, или секреторного (эффекторного). *Чувствительное звено* образовано вегеточувствительными нервными клетками, расположенными в спинномозговых узлах и чувствительных узлах черепных нервов. Периферические отростки вегеточувствительных

нейронов имеют чувствительные нервные окончания — *интерорецепторы* во всех внутренних и других органах, в коже, стенках сосудов. Анатомические особенности строения позволяют рецепторам избирательно реагировать лишь на один определенный вид энергии, который преобразуется в нервный импульс. Центральные отростки вегеточувствительных нейронов входят в мозг и достигают вегетативных центров (ядер), где образуются синапсы (контакты) с вставочными (переключательными) нейронами. *Второе звено вегетативной рефлекторной дуги* представлено нейронами, тела которых располагаются в вегетативных ядрах спинного и головного мозга. Аксоны вставочных нейронов покидают спинной или головной мозг в составе черепных или спинномозговых нервов. Отделившись от этих черепных или спинномозговых нервов, вегетативные волокна направляются к нервным клеткам — третьему звену вегетативной рефлекторной дуги. *Тела третьих эффекторных* (двигательных, секреторных и других) *нейронов* образуют узлы, лежащие около позвоночника в составе правого и левого симпатических стволов (околопозвоночные), в стенках внутренних органов (внутриорганные узлы), а также возле внутренних органов (околоорганные узлы). Аксоны эффекторных (третьих) нейронов имеют в органах эффекторные нервные окончания.

Автономную (вегетативную) нервную систему на основании строения, топографии вегетативных ядер в спинном и головном мозге, а также особенностей функции подразделяют на симпатическую и парасимпатическую части.

И симпатическая, и парасимпатическая части имеют *центральный отдел* в виде ядер (скоплений клеток вегетативной природы), расположенных в различных отделах мозга, и *периферический отдел*. Периферический отдел вегетативной нервной системы включает находящиеся за пределами мозга (вне полости черепа и позвоночного канала) вегетативные нервы, нервные волокна, узлы (ганглии), вегетативные сплетения и нервные окончания.

У *симпатической части* к центральному ее отделу относятся ядра, расположенные в боковых рогах спинного мозга с VIII шейного (I грудного) по II поясничный сегмент. К периферическому отделу симпатической части относятся парный симпатический ствол, расположенный по сторонам от позвоночного столба (справа и слева) с его соединительными ветвями (белыми и серыми), нервы, идущие от симпатического ствола к внутренним органам и сосудам, к крупным симпатическим сплетениям, находящимся в брюшной полости и полости таза, нервные окончания симпатической природы. Симпатические нервные сплетения располагаются на брюшной аорте, на передней поверхности крестца и состоят из групп нервных узлов, а также подходящих к ним и

отходящих от них нервов. К числу наиболее крупных сплетений относятся *чревное (солнечное) сплетение*, расположенное вокруг чревного ствола. Из узлов этого сплетения выходят симпатические волокна, иннервирующие почти все органы брюшной полости. В связи с важной ролью в иннервации внутренних органов это сплетение называли даже мозгом брюшной полости. Симпатические волокна, отходящие от симпатического ствола, идут также в составе всех спинномозговых и черепных нервов. Существуют и самостоятельные симпатические нервы — сердечные, сонные, пищеводные, легочные и другие, осуществляющие симпатическую иннервацию сердца, органов головы, шеи, грудной и брюшной полостей.

У *парасимпатической части* нервной системы центральный отдел расположен в составе головного мозга в виде ядер черепных нервов (глазодвигательного, лицевого, языкоглоточного, блуждающего) и в боковых рогах крестцовых сегментов спинного мозга (со II по IV).

Периферический отдел парасимпатической части нервной системы представлен нервными волокнами в составе черепных и тазовых нервов, нервными узлами, расположенными в стенках внутренних органов или в непосредственной близости от этих органов, нервными окончаниями парасимпатической природы. Ко многим внутренним органам парасимпатические волокна идут в составе блуждающих нервов (X пара черепных нервов). Эти нервы иннервируют почти все органы грудной и брюшной полостей. Половые органы, мочевой пузырь и конечная часть толстой кишки получают парасимпатическую иннервацию из крестцового отдела спинного мозга.

Вегетативная нервная система иннервирует все ткани и органы, осуществляет регуляцию и координацию процессов жизнедеятельности, поддерживает постоянство внутренней среды. Она согласует и приспособливает работу органов и систем к общим нуждам и потребностям организма.

*Симпатическая часть* вегетативной нервной системы иннервирует все органы и ткани, в том числе кожу, мышцы, внутренние органы, кровеносные и лимфатические сосуды. Симпатическая нервная система мобилизует деятельность жизненно важных органов, повышает энергообразование в организме. Симпатические импульсы активизируют защитные реакции: иммунные процессы, терморегуляцию, механизмы свертывания крови. Возбуждение симпатической части нервной системы стимулирует эмоциональное состояние и напряжение в организме.

У симпатической части нервной системы передача возбуждения с преганглионарного нейрона на постганглионарный осу-

ществляется при помощи медиатора-норадреналина. Норадреналин, являясь химическим посредником передачи симпатических импульсов, взаимодействует с адренорецепторами постсинаптической мембраны. Под влиянием норадреналина увеличиваются ритм и сила сердечных сокращений, происходит сужение кровеносных сосудов, расширение зрачка, уменьшение секреции желез желудка и кишечника, расслабление гладкой мускулатуры кишечника, усиление слюноотделения. Синаптическая нервная система способствует значительному повышению работоспособности организма, активизируя процессы синтеза в организме.

**Парасимпатическая часть** вегетативной нервной системы иннервирует только внутренние органы. Медиатором при передаче парасимпатических импульсов с одного нейрона на другой служит ацетилхолин. При участии ацетилхолина уменьшаются ритм и сила сердечных сокращений, суживается просвет бронхов, усиливается легочная вентиляция, усиливается желудочно-кишечная перистальтика, активизируется секреция желудочных и кишечных желез, поджелудочной железы, суживаются зрачки.

Таким образом, в отличие от остальных частей тела и систем человеческого организма, внутренние органы получают двойную вегетативную иннервацию: и симпатическую, и парасимпатическую. Обе эти части вегетативной нервной системы регулируют функции одних и тех же внутренних органов, создавая оптимальный режим их работы. В зависимости от обстоятельств, от величины функциональных нагрузок вегетативная нервная система или усиливает, или ослабляет функции тех или иных внутренних органов, включая работу сердца и легких. При этом в каждый момент в соответствии с физическими или психическими нагрузками большую активность проявляет или симпатическая, или парасимпатическая части вегетативной нервной системы.

Управление всеми отделами вегетативной нервной системы осуществляют высшие отделы центральной нервной системы. Контролирует и интегрирует все функции вегетативной нервной системы кора полушарий большого мозга. В основном это кора лобных долей полушарий большого мозга, а также формации лимбической системы, которые связаны с внутренними органами двусторонними кортико-висцеральными связями. Значительная роль в регуляции вегетативных функций принадлежит гипоталамусу, его ядрам. Нервные импульсы гипоталамуса, выделяемые его нейросекреторными клетками биологически активные вещества (нейросекреты) стимулируют или тормозят многие функции вегетативной нервной системы.



## Вопросы для повторения и самоконтроля:

1. Расскажите о формировании спинномозговых нервов, об их ветвях и нервных сплетениях.

2. Назовите нервы, выходящие из шейного сплетения, и области (органы), которые они иннервируют.

3. Назовите ветви (нервы) плечевого сплетения, которые разветвляются в области плечевого пояса и в пределах свободной верхней конечности.

4. Опишите поясничное сплетение и выходящие из него ветви (нервы).

5. Назовите ветви крестцового сплетения, укажите органы (области), которые они иннервируют.

6. Дайте характеристику вегетативной нервной системе, приведите ее классификацию, отличия от соматической нервной системы. Назовите функции вегетативной нервной системы.

7. Перечислите структуры, относящиеся к периферической части вегетативной нервной системы (симпатической и парасимпатической).

## ОРГАНЫ ЧУВСТВ. АНАЛИЗАТОРЫ

**Общая характеристика органов чувств.** Восприятие различных внешних воздействий как сложный системный процесс приема и обработки информации осуществляется специальными сенсорными системами — анализаторами. Эти системы осуществляют превращение раздражителей внешнего и внутреннего мира в нервные импульсы и передачу их в центры головного мозга. Преобразование сенсорных сигналов в высших отделах центральной нервной системы завершается ощущениями, представлениями и опознанием образов. Сложные нервные аппараты, воспринимающие и анализирующие раздражения, которые поступают из внешней и внутренней сред организма, И. П. Павлов назвал анализаторами.

*Анализатор* состоит из трех анатомически и функционально связанных между собой элементов: 1) рецептора — периферического отдела; 2) проводникового отдела и 3) коркового, или центрального, отдела.

*Рецепторы* воспринимают внешние воздействия и изменения внутренней среды в организме. В рецепторах происходят сложный процесс первичного анализа раздражителей и преобразование сигналов внешнего и внутреннего мира в нервные импульсы.

*Проводниковый отдел* анализатора включает чувствительные нейроны и проводящие пути от рецептора до коры полушарий большого мозга.

На своем пути к корковому отделу анализатора нервные импульсы проходят через ряд центров спинного мозга, ствола головного мозга и таламуса. В каждом центре осуществляются переработка сигналов, их интеграция с другими типами информации. Проводящие пути проводникового отдела бывают нескольких видов: специфические, неспецифические и ассоциативные. Специфические афферентные пути осуществляют главным образом оценку физических параметров импульсов, передавая сигналы от рецепторов одного типа в определенный участок коры полушарий большого мозга.

*Корковый отдел* анализатора представляет собой участки коры полушарий большого мозга, воспринимающие информацию от соответствующих рецепторов. Аfferентные волокна, несущие сигналы от различных рецепторов, приходят в определенные участки коры. И.П. Павловым эти участки были названы корковым ядром анализатора. В коре происходит высший анализ информации. Через анализаторы центральная нервная система, а следовательно, и весь организм получают информацию об окружающем мире и внутренней среде организма. Действующий на человека непрерывный поток раздражений заставляет его приспосабливаться к условиям внешней среды, вырабатывать активные формы поведения.

**Структурная и функциональная организация рецепторов.** Деятельность любой сенсорной системы начинается с восприятия рецепторами внешней для мозга физической или химической энергии, трансформации ее в нервные импульсы и передачи их в центральную нервную систему. Рецепторам принадлежит важнейшая роль в получении организмом информации о внешней и внутренней среде.

**Рецепторы** представляют собой специализированные структуры (клетки или окончания дендритов чувствительных нейронов), которые предназначены для восприятия соответствующего раздражителя и трансформации его энергии в специфическую активность нервной системы.

По характеру взаимодействия раздражителей всю совокупность рецепторов подразделяют на *экстерорецепторы*, воспринимающие раздражения внешних агентов, и *интерорецепторы*, сигнализирующие об изменениях внутренней среды. К первым относят такие высокоспециализированные образования, как рецепторы органа слуха, зрения, обоняния, вкуса, осязания, боли, температуры; ко вторым — рецепторы внутренних органов. Одной из разновидностей интерорецепторов являются рецепторы опорно-двигательного аппарата (*проприорецепторы*).

В соответствии с типами воздействия выделяют следующие группы рецепторов: *механорецепторы* (приспособленные к восприятию механической энергии раздражающего стимула); *терморецепторы* (воспринимают температурные раздражения); *хеморецепторы* (чувствительные к действию химических агентов); *фоторецепторы* (воспринимают световую энергию); *болевые* (воспринимают болевые раздражения).

По своему строению рецепторы подразделяют на *свободные* и *несвободные нервные окончания* дендритов чувствительных нейронов. Несвободные окончания, в свою очередь, подразделяют на *инкапсулированные* и *неинкапсулированные*. Примером инкапсули-

рованных несвободных нервных окончаний являются пластинчатые и осязательные тельца.

**Преобразование сигналов в рецепторах.** При взаимодействии раздражителя с рецептором изменяется проницаемость плазматической мембраны рецептора и возникает рецепторный потенциал (РП). Возникший рецепторный потенциал через дендриты и тело чувствительного нейрона распространяется к его аксону, превращаясь в потенциал действия (ПД).

**Свойства рецепторов.** Рецепторы отличаются высокой возбудимостью по отношению к специфическим для них раздражителям. Избирательная чувствительность к адекватным раздражителям является важнейшим свойством рецептора. Так, для возбуждения одной рецепторной клетки сетчатки глаза достаточно одного кванта света.

Рецепторы способны приспособляться к силе раздражителя. Это свойство называют адаптацией. При этом происходит снижение или повышение чувствительности рецепторов.

## ОРГАН ЗРЕНИЯ. ЗРИТЕЛЬНЫЙ АНАЛИЗАТОР

Зрительная сенсорная система вместе со слуховой играют особую роль в познавательной деятельности человека. Через зрительный анализатор человек получает до 90 % информации об окружающем мире. С деятельностью зрительного анализатора связаны следующие функции: светочувствительность, определение формы предметов, их величины, расстояния предметов от глаза, восприятие движения, цветовое зрение и бинокулярное зрение.

**Строение и функции органа зрения.** Орган зрения состоит из глазного яблока (глаза) и вспомогательных органов глаза, которые расположены в глазнице.

**Глазное яблоко** имеет шаровидную форму. Оно состоит из трех оболочек и ядра (рис. 107). Наружная оболочка — фиброзная, средняя — сосудистая, внутренняя — светочувствительная, сетчатая (сетчатка). Ядро глазного яблока включает хрусталик, стекловидное тело и жидкую среду — водянистую влагу.

**Фиброзная оболочка** — толстая, плотная, у нее выделяют два отдела: передний и задний. Передний отдел занимает  $\frac{1}{5}$  поверхности глазного яблока. Он образован прозрачной, выпуклой кпереди роговицей. Роговица лишена кровеносных сосудов и обладает высокими светопреломляющими свойствами. Задний отдел фиброзной оболочки — белочная оболочка, напоминает по цвету белок вареного куриного яйца. Образована белочная оболочка плотной волокнистой соединительной тканью. **Сосудистая оболочка** рас-

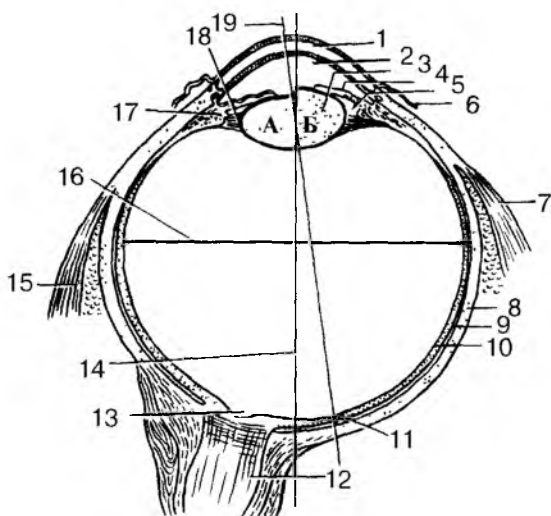


Рис. 107. Глазное яблоко. Разрез в горизонтальной плоскости (схема): Хрусталик при расслаблении (А) и сокращении (Б) ресничной мышцы: 1 — роговица; 2 — передняя камера глаза; 3 — хрусталик; 4 — радужка; 5 — задняя камера глаза; 6 — конъюнктура; 7 — латеральная прямая мышца; 8 — белочная оболочка (склера); 9 — собственно сосудистая оболочка; 10 — сетчатка; 11 — центральная ямка; 12 — зрительный нерв; 13 — диск зрительного нерва (слепое пятно); 14 — наружная ось глаза; 15 — медиальная прямая мышца; 16 — поперечная ось глаза; 17 — ресничное тело; 18 — ресничный пояс; 19 — зрительная ось глаза

положена под белочной и состоит из трех различных по строению и функциям частей: собственно сосудистой оболочки, ресничного тела и радужной оболочки. *Собственно сосудистая оболочка* занимает большую заднюю часть глаза. Она тонкая, богата кровеносными сосудами, содержит пигментные клетки, придающие ей темно-коричневый цвет.

*Ресничное тело* находится впереди от собственно сосудистой оболочки и имеет вид валика. От переднего края ресничного тела к хрусталику отходят выросты — ресничные отростки и тонкие волокна (ресничный пояс), прикрепляющийся к капсуле хрусталика по его экватору. Большая часть ресничного тела состоит из ресничной мышцы. При своем сокращении эта мышца изменяет натяжение волокон ресничного пояска и этим регулирует кривизну хрусталика, изменяя его преломляющую силу. *Радужная обо-*

лочка, или радужка, находится между роговицей спереди и хрусталиком сзади. Она имеет вид фронтально расположенного диска с отверстием (зрачком) посередине. Своим наружным краем радужка переходит в ресничное тело. Внутренний, свободный край радужки ограничивает отверстие зрачка. В соединительнотканной основе радужки находятся сосуды, гладкие мышечные и пигментные клетки. От количества и глубины залегания пигмента зависит цвет глаз — карий, черный (при наличии большого количества пигмента), голубой, зеленоватый (если пигмента мало). Пучки гладких мышечных клеток имеют двойное направление и образуют мышцу, расширяющую зрачок, и мышцу, суживающую зрачок. Эти мышцы регулируют поступление света в глаз.

*Сетчатая оболочка, или сетчатка*, прилежит изнутри к сосудистой оболочке. В сетчатке различают две части: заднюю зрительную и переднюю ресничную и радужковую. В задней зрительной части находятся светочувствительные клетки — фоторецепторы. Передняя часть сетчатки (слепая) прилежит к ресничному телу и радужке. Светочувствительных клеток она не содержит. *Зрительная часть сетчатки* имеет сложное строение. Она состоит из двух листков: внутреннего — светочувствительного и наружного — пигментного. Клетки пигментного слоя участвуют в поглощении света, попадающего в глаз и прошедшего через светочувствительный листок сетчатки. Внутренний листок сетчатки представляет собой три слоя нервных клеток: наружный, прилежащий к пигментному слою, — фоторецепторный, средний — ассоциативный, внутренний — ганглиозный. *Фоторецепторный слой сетчатки* состоит из нейросенсорных палочек и колбочковидных клеток, наружные сегменты которых (дендриты) имеют форму палочек или колбочек. Дискотипные структуры палочковидных и колбочковидных нейроцитов (палочек и колбочек) содержат молекулы фотопигментов: в палочках — чувствительные к черно-белому свету, в колбочках — чувствительные к красному, зеленому и синему свету. Количество колбочек в сетчатке глаза человека достигает 6—7 млн, а количество палочек — в 20 раз больше. Палочки воспринимают информацию о форме и освещенности предметов, а колбочки — информацию о цвете.

*Центральные отростки (аксоны) нейросенсорных клеток* (палочек и колбочек) передают зрительные импульсы биополярным клеткам второго клеточного слоя сетчатки, которые имеют контакт с ганглиозными нейроцитами третьего (ганглиозного) слоя сетчатки.

*Ганглиозный слой* состоит из крупных нейроцитов, аксоны которых образуют зрительный нерв.

В задней части сетчатки выделяются два участка — слепое и желтое пятно. Слепое пятно является местом выхода из глазного яблока зрительного нерва. Здесь сетчатка не содержит светочувствительных элементов. Желтое пятно находится в области заднего полюса глаза. Это самое чувствительное к свету место сетчатки. Середина его углубления получила название центральной ямки. Линию, соединяющую середину переднего полюса глаза с центральной ямкой, называют оптической осью глаза. Для лучшего видения глаз при помощи глазодвигательных мышц устанавливается так, чтобы рассматриваемый предмет и центральная ямка находились на одной оси.

Как уже отмечалось, ядро глазного яблока включает хрусталик, стекловидное тело и водянистую влагу.

*Хрусталик* представляет собой прозрачную двояковыпуклую линзу диаметром около 9 мм. Располагается хрусталик позади радужки. Между хрусталиком сзади и радужкой спереди находится задняя камера глаза, содержащая прозрачную жидкость — водянистую влагу. Позади хрусталика находится стекловидное тело. Вещество хрусталика бесцветное, прозрачное, плотное. Сосудов и нервов хрусталик не имеет. Хрусталик покрыт прозрачной капсулой, которая при помощи ресничного пояска соединяется с ресничным телом. При сокращении или расслаблении ресничной мышцы натяжение волокон пояска ослабевает или возрастает, что приводит к изменению кривизны хрусталика и его преломляющей силы.

*Стекловидное тело* заполняет всю полость глазного яблока между сетчаткой сзади и хрусталиком спереди. Оно состоит из прозрачного студнеподобного вещества и не имеет кровеносных сосудов.

*Водянистая влага* выделяется кровеносными сосудами ресничных отростков. Она заполняет заднюю и переднюю камеры глаза, сообщающиеся через отверстие в радужке, — зрачок. Оттекает водянистая влага из задней камеры в переднюю, а из передней камеры в вены на границе роговицы и белочной оболочки глаза.

## Вспомогательные органы глаза

К вспомогательным органам глаза относят брови, ресницы, веки, слезный аппарат, мышцы глазного яблока.

**Брови, ресницы и веки** выполняют защитные функции. Брови предохраняют глаза от пота, который может стекать со лба. Ресницы, расположенные на свободных краях век, защищают глаза от пыли. Веки (верхнее и нижнее) образуют подвижную защиту глаза. Каждое веко снаружи покрыто кожей, изнутри выстлано тонкой

соединительнотканной пластинкой — конъюнктивой, которая с века переходит на глазное яблоко. Между веками и глазом имеется узкая щель — верхний и нижний конъюнктивальные мешки.

**Слезный аппарат** включает слезную железу и слезовыводящие пути. Слезная железа расположена в верхненаружной части глазницы. Слезная жидкость из железы поступает в верхний конъюнктивальный мешок и омывает всю переднюю поверхность глазного яблока, предохраняя роговицу от высыхания. У медиального угла глаза на верхнем и нижнем веках видны слезные точки — отверстия слезных канальцев, открывающихся в слезный мешок. Из этого мешка через носослезный канал слезная жидкость поступает в полость носа. Если слезной жидкости очень много (при плаче), слеза не успевает уходить в слезный мешок и через край нижнего века стекает на лицо.

Глазное яблоко приводит в движение шесть **поперечнополосатых глазодвигательных мышц**: четыре прямые (верхняя, нижняя, медиальная и латеральная) и две косые (верхняя и нижняя). Все эти мышцы, а также мышца, поднимающая верхнее веко, начинаются в глубине глазницы вокруг зрительного канала. Глазодвигательные мышцы идут вперед и прикрепляются к главному яблоку. При сокращении соответствующих мышц глаза могут поворачиваться вверх или вниз, вправо или влево.

## Оптическая система глаза

Зрительное восприятие начинается с проекции изображения на сетчатку и возбуждения ее рецепторных клеток: палочковидных и колбочковидных нейроцитов — палочек и колбочек. Проекцию изображения на сетчатку обеспечивает оптическая система глаза, состоящая из светопреломляющего и аккомодационного аппаратов.

**Светопреломляющий аппарат** глаза объединяет роговицу, водянистую влагу, хрусталик, стекловидное тело. Это прозрачные структуры, преломляющие свет при переходе его из одной среды в другую (воздух — роговица — поверхность хрусталика). Наиболее сильное преломление света происходит в роговице.

**Аккомодационный аппарат** образуют ресничное тело, радужка и хрусталик. Эти структуры направляют лучи света, исходящие от рассматриваемых объектов, на сетчатку, в область ее желтого пятна (центральной ямки). У человека основным структурным механизмом аккомодации являются хрусталик и ресничное тело. Изменение кривизны хрусталика регулируется сложно устроенной мышцей ресничного тела. При сокращении мышечных пучков ос-



лабеваает натяжение волокон ресничного пояска, прикрепляющихся к капсуле хрусталика. Не испытывая ограничивающего давления своей капсулы, хрусталик становится более выпуклым. Это повышает его преломляющую способность. При расслаблении ресничной мышцы волокна ресничного пояска натягиваются, хрусталик уплощается, преломляющая способность его уменьшается. Хрусталик с помощью ресничной мышцы постоянно изменяет свою кривизну, приспособляет глаз для ясного видения предметов на разном их удалении от глаз. Такое свойство хрусталика получило название аккомодации.

Свет на пути к сеточувствительной сетчатке проходит через ряд прозрачных светопреломляющих сред глаза. Зрачок, играющий роль диафрагмы, под действием ее мышц то суживается, то расширяется, пропуская внутрь глаза меньший или больший пучок света на самое чувствительное место сетчатки — желтое пятно.

Глазное яблоко преломляет параллельные лучи света, фокусирует их строго на сетчатке. Если преломляющая сила роговицы или хрусталика ослаблена, то лучи света сходятся в фокусе позади сетчатки. Такое явление называют *дальнозоркостью*. При дальнозоркости человек хорошо видит далекоотстоящие предметы и плохо — расположенные вблизи. При повышенной преломляющей силе прозрачных сред глаза лучи света сходятся в одной точке не на сетчатке, а перед ней. При этом развивается близорукость, при которой человек хорошо видит близкорасположенные предметы, а удаленные — плохо. И дальнозоркость, и близорукость исправляются с помощью очков с двояковыпуклыми или с двояковогнутыми линзами.

## Проводящий путь зрительного анализатора

Световоспринимающим, чувствительным звеном **зрительного анализатора** (первым звеном) являются палочки и колбочки, расположенные в сетчатке. Проводящий путь от колбочек и палочек до коры полушарий большого мозга представляет собой второе звено зрительного анализатора. Центральным (третьим) звеном служит зрительная кора на медиальной поверхности затылочной доли полушарий большого мозга.

Обработка зрительной информации в зрительном анализаторе начинается непосредственно на сетчатке. Наружные сегменты палочек и колбочек имеют вид расположенных в виде столбиков мембранных дисков. Эти диски образованы складками плазматической мембраны и содержат молекулы светочувствительных пигментов: в палочках — родопсин, в колбочках — йодопсин.

Попавший в глаз свет проникает в самые глубокие слои клетчатки, где раздражает палочковидные и колбочковидные нейроны (палочки и колбочки). Преобразование энергии света в нервные импульсы происходит в результате химических процессов в палочках и колбочках. Под действием света в наружных члениках светочувствительных клеток происходят химические реакции, при которых зрительные пигменты (родопсин у палочек, йодопсин — у колбочек) распадаются на более простые химические вещества. Эти вещества действуют на палочки и колбочки, вызывая в них возбуждение. После прекращения действия света происходит восстановление родопсина и йодопсина. Следовательно, химические реакции приводят к возникновению в светочувствительных клетках рецепторного потенциала, который генерирует нервный импульс.

Палочковидные нейроны (палочки) не способны различать цвета, они используются преимущественно в сумеречном, ночном зрении для распознавания предметов по их форме и освещенности. Колбочковидные нейроны (колбочки) выполняют свои функции в дневное время и необходимы для цветного зрения. В соответствии с особенностями строения и химического состава одни колбочки воспринимают синий цвет, другие — зеленый, третьи — красный, т.е. определенные виды колбочек воспринимают световые волны определенной длины.

Возникший в палочках и колбочках нервный импульс передается расположенным в толще сетчатки биполярным клеткам, а затем ганглиозным нейронам. Аксоны ганглиозных клеток, собираясь в области слепого пятна, формируют зрительный нерв, который направляется в полость черепа. На нижней поверхности мозга правый и левый зрительные нервы образуют частичный перекрест. В зрительном перекресте на другую сторону переходят не все нервные волокна зрительного нерва, а только те, которые идут от медиальной части сетчатки. Таким образом, за зрительным перекрестом в составе зрительного тракта идут нервные волокна от латеральной («височной») части сетчатки «своего» глаза и медиальной («носовой») части сетчатки другого глаза. Далее нервные волокна идут к подкорковым зрительным центрам — латеральному колленчатому телу и верхним холмиком крыши среднего мозга. В этих центрах от волокон ганглиозных клеток сетчатки импульс передается следующим нейронам, чьи отростки направляются в корковый центр зрения — кору затылочной доли мозга (проекционное поле 17), где происходит высший анализ зрительных восприятий. Частичный перекрест зрительных проводящих путей обеспечивает бинокулярность зрения.

**Бинокулярное, черно-белое и цветное зрение.** Зрение двумя глазами (бинокулярное зрение) дает возможность воспринимать

объемное изображение предметов, глубину их расположения, оценивать расстояние, на котором они находятся. При рассмотрении какого-либо предмета правый глаз видит его больше с правой стороны, левый — с левой стороны. В то же время человек воспринимает эти два изображения как одно, только рельефное. Бинокулярное зрение возможно благодаря тому, что его изображение возникает на одинаковых, соответствующих один другому участках сетчатки правого и левого глаз. Работая сообща, объединяя зрительную информацию, оба глаза обеспечивают стереоскопическое зрение, которое позволяет получить более точные представления о форме, объеме и глубине расположения предметов.

**Адаптация глаз к свету.** При переходе из темного помещения на свет или из светлого помещения в темное необходимо некоторое время для привыкания — адаптация. Привыкание к яркому свету (световая адаптация) происходит быстро, в течение 4—6 мин. Значительно медленнее привыкают к темноте. При переходе из светлого помещения в темное адаптация длится до 45 мин и более. При этом резко повышается чувствительность палочковидных нервицитов (палочек).

**Цветовое зрение** обеспечивают только колбочковидные нервициты (колбочки). В восприятии цветов участвуют также зрительные центры головного мозга. Нарушение цветового зрения (дальтонизм) встречается примерно у 8 % мужчин и 0,5 % женщин. В таких случаях отсутствует восприятие или красного, или зеленого, или синего цветов. Полная цветовая слепота (ахромазия) встречается редко.

## **Развитие и возрастные особенности органа зрения**

Глазное яблоко у человека развивается из нескольких источников. Светочувствительная оболочка (сетчатка) происходит из боковой стенки мозгового пузыря (будущий промежуточный мозг), хрусталик — из эктодермы, сосудистая и фиброзная оболочка — из мезенхимы. В конце 1-го, начале 2-го месяца внутриутробной жизни на боковых стенках первичного мозгового пузыря появляется небольшое парное выпячивание — глазные пузыри. В процессе развития стенка глазного пузыря впячивается внутрь его и пузырь превращается в двухслойный глазной бокал. Наружная стенка бокала в дальнейшем истончается и преобразуется в наружную пигментную часть (слой). Из внутренней стенки этого пузыря образуется сложно устроенная световоспринимающая (нервная) часть сетчатки (фотосенсорный слой). На 2-м месяце внутриутробного развития прилежащая к глазному бокалу эктодерма утолщается,

затем в ней образуется хрусталиковая ямка, превращающаяся в хрустальный пузырек. Отделившись от эктодермы, пузырек погружается внутрь глазного бокала, теряет полость и из него в дальнейшем формируется хрусталик.

На 2-м месяце внутриутробной жизни в глазной бокал проникают мезенхимные клетки, из которых образуются внутри бокала кровеносная сосудистая сеть и стекловидное тело. Из прилежащих к главному бокалу мезенхимных клеток образуется сосудистая оболочка, а из наружных слоев — фиброзная оболочка. Передняя часть фиброзной оболочки становится прозрачной и превращается в роговицу. У плода 6—8 мес кровеносные сосуды, находящиеся в капсуле хрусталика и стекловидном теле, исчезают; рассасывается мембрана, закрывающая отверстие зрачка (зрачковая мембрана).

Верхние и нижние веки начинают формироваться на 3-м месяце внутриутробной жизни, вначале в виде складок эктодермы. Эпителий конъюнктивы, в том числе и покрывающий спереди роговицу, происходит из эктодермы. Слезная железа развивается из выростов конъюнктивального эпителия в латеральной части формирующегося верхнего века.

Глазное яблоко у новорожденного относительно большое, его переднезадний размер составляет 17,5 мм, масса — 2,3 г. К 5 годам масса глазного яблока увеличивается на 70 %, а к 20—25 годам — в 3 раза по сравнению с новорожденным.

Роговица у новорожденного относительно толстая, кривизна ее в течение жизни почти не меняется. Хрусталик почти круглый. Особенно быстро растет хрусталик в течение 1-го года жизни, в дальнейшем темпы роста его снижаются. Радужка выпуклая спереди, пигмента в ней мало, диаметр зрачка 2,5 мм. По мере увеличения возраста ребенка толщина радужки увеличивается, количество пигмента в ней возрастает, диаметр зрачка становится большим. В возрасте 40—50 лет зрачок немного суживается.

Ресничное тело у новорожденного развито слабо. Рост и дифференцировка ресничной мышцы осуществляется довольно быстро.

Мышцы глазного яблока у новорожденного развиты достаточно хорошо, кроме их сухожильной части. Поэтому движение глаза возможно сразу после рождения, однако координация этих движений наступает со 2-го месяца жизни ребенка.

Слезная железа у новорожденного имеет небольшие размеры, выводные каналы железы тонкие. Функция слезоотделения появляется на 2-м месяце жизни ребенка. Жировое тело глазницы развито слабо. У людей пожилого и старческого возраста жировое

тело глазницы уменьшается в размерах, частично атрофируется, глазное яблоко меньше выступает из глазницы.

Глазная щель у новорожденного узкая, медиальный угол глаза закруглен. В дальнейшем глазная щель быстро увеличивается. У детей до 14—15 лет она широкая, поэтому глаз кажется большим, чем у взрослого человека.

**Аномалии развития глазного яблока.** Сложное развитие глазного яблока приводит к появлению врожденных дефектов. Чаще других встречается неправильная кривизна роговицы или хрусталика, вследствие чего изображение на сетчатке искажается (астигматизм). При нарушенных пропорциях глазного яблока появляются врожденные близорукость (зрительная ось удлинена) или дальнозоркость (зрительная ось укорочена). Щель в радужке (колобома) чаще бывает в переднемедиальном ее сегменте. Остатки ветвей артерии стекловидного тела мешают прохождению света в стекловидном теле. Иногда встречается нарушение прозрачности хрусталика (врожденная катаракта). Недоразвитие венозного синуса склеры (шлеммов канал) или пространств радужно-роговичного угла (фонтановых пространств) вызывает врожденную глаукому.

Вопросы для повторения и самоконтроля:

1. Перечислите органы чувств, дайте каждому из них функциональную характеристику.
2. Расскажите о строении оболочек глазного яблока.
3. Назовите структуры, относящиеся к прозрачным средам глаза.
4. Перечислите органы, которые относятся к вспомогательным аппаратам глаза. Какие функции выполняет каждый из вспомогательных органов глаза?
5. Расскажите о строении и функциях аккомодационного аппарата глаза.
6. Опишите проводящий путь зрительного анализатора от рецепторов, воспринимающих свет, до коры большого мозга.
7. Расскажите об адаптации глаза к свету и о цветовом зрении.

## **ОРГАНЫ СЛУХА И РАВНОВЕСИЯ (ПРЕДДВЕРНО-УЛИТКОВЫЙ ОРГАН)**

Органы слуха и равновесия, выполняющие разные функции, объединены в сложную систему (рис. 108).

Орган равновесия находится внутри каменистой части (пирамиды) височной кости и играет важную роль в ориентации человека в пространстве.

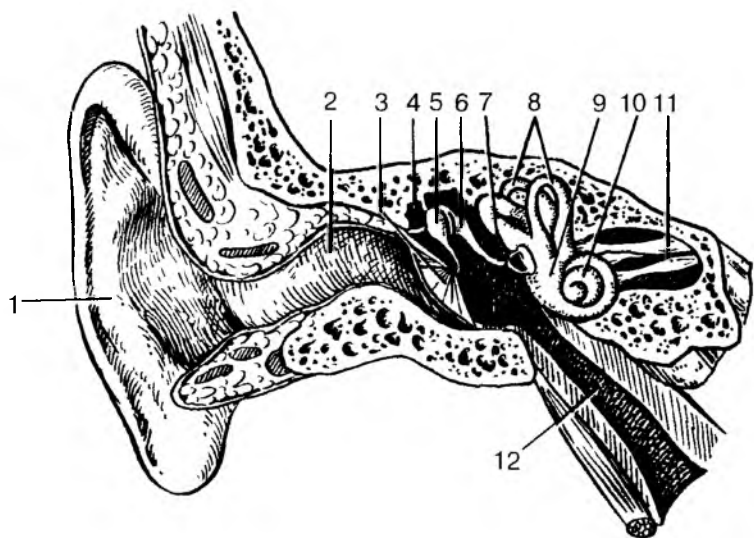


Рис. 108. Преддверно-улитковый орган:

1 — ушная раковина; 2 — наружный слуховой проход; 3 — барабанная перепонка; 4 — барабанная полость; 5 — молоточек; 6 — наковальня; 7 — стремя; 8 — полукружные протоки; 9 — преддверие; 10 — улитка; 11 — преддверно-улитковый нерв; 12 — слуховая труба

## Орган слуха

**Орган слуха** воспринимает звуковые сигналы и состоит из трех частей: наружного, среднего и внутреннего уха. Среднее и внутреннее ухо расположены в пирамиде височной кости, наружное — вне ее (см. рис. 108).

К **наружному уху** относят ушную раковину и наружный слуховой проход. *Ушная раковина* улавливает звуки и направляет их в наружный слуховой проход. Построена она из покрытого кожей эластического хряща. *Наружный слуховой проход* представляет собой изогнутую трубку, снаружи — хрящевую, а в глубине — костную. Длина наружного слухового прохода у взрослого человека около 35 мм, а диаметр просвета 6—9 мм. Кожа наружного слухового прохода покрыта тонкими редкими волосками. В просвете слухового прохода открываются протоки желез, вырабатывающих своеобразный секрет — ушную серу. И волоски, и ушная сера выполняют защитную функцию — предохраняют слуховой проход от проникновения в него пыли, насекомых, микроорганизмов.

В глубине наружного слухового прохода, на границе его со средним ухом, находится тонкая упругая *барабанная перепонка*, покрытая снаружи истонченной кожей. Изнутри, со стороны барабанной полости среднего уха, барабанная перепонка покрыта слизистой оболочкой. Барабанная перепонка при действии на нее звуковых волн колеблется, ее колебательные движения передаются на слуховые косточки среднего уха, а через них — во внутреннее ухо, где эти колебания воспринимаются соответствующими рецепторами.

**Среднее ухо** располагается внутри каменной части височной кости, в ее пирамиде. Оно состоит из барабанной полости и слуховой трубы, соединяющей эту слуховую полость с глоткой.

*Барабанная полость* лежит между наружным слуховым проходом (барабанной перепонкой) и внутренним ухом. По форме барабанная полость представляет собой выстланную слизистой оболочкой щель, которую сравнивают с поставленным на ребро бубном. В барабанной полости располагаются три подвижные миниатюрные *слуховые косточки*: молоточек, наковальня и стремя. Молоточек сращен с барабанной перепонкой и подвижно соединен с наковальней. Стремя подвижно соединено с наковальней и овальным окном, отделяющим барабанную полость от преддверия внутреннего уха. Слуховые косточки соединены одна с другой при помощи подвижных суставов. Колебания барабанной перепонки через молоточек передаются наковальне, а от нее стремени, которое через овальное окно колеблет жидкость в полостях внутреннего уха (рис. 109).

Напряжение барабанной перепонки и давление стремени на овальное окно в медиальной стенке барабанной полости регулируется двумя маленькими мышцами, одна из которых прикрепляется к молоточку, другая — к стремени.

*Слуховая труба* (евстахиева) соединяет барабанную полость с глоткой. Изнутри слуховая труба выстлана слизистой оболочкой. Длина слуховой трубы 35 мм, ширина — 2 мм. Значение слуховой трубы очень велико. Поступающий по трубе из глотки в барабанную полость воздух уравнивает давление воздуха на барабанную перепонку со стороны наружного слухового прохода. Так, например, при взлете самолета или его снижении резко меняется давление воздуха на барабанную перепонку, что проявляется в «закладывании ушей». Глотательные движения, при которых слуховая труба растягивается и воздух активнее поступает в среднее ухо, устраняют эти неприятные ощущения.

**Внутреннее ухо** расположено в пирамиде височной кости между барабанной полостью и внутренним слуховым проходом. Во внутреннем ухе находятся звуковоспринимающий аппарат и вес-

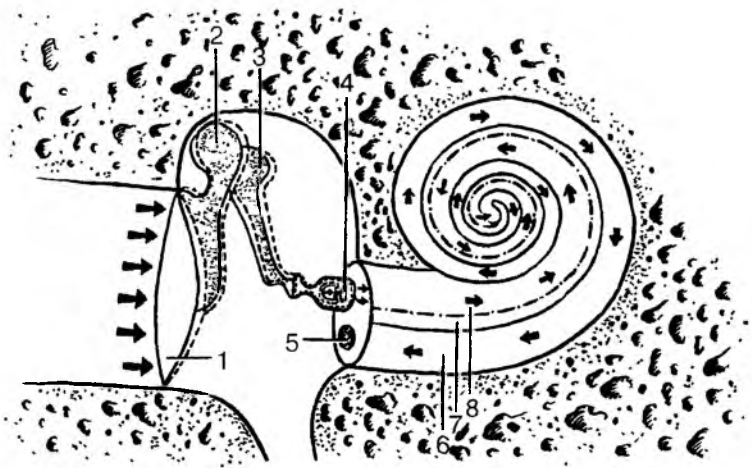


Рис. 109. Распространение звуковой волны в наружном, среднем и внутреннем ухе (показано стрелками):

- 1 — барабанная перепонка; 2 — молоточек; 3 — наковальня; 4 — стремя;  
 5 — круглое отверстие; 6 — барабанная лестница; 7 — улитковый проток;  
 8 — лестница преддверия

тибулярный аппарат. У внутреннего уха выделяют *костный лабиринт* — систему костных полостей и *перепончатый лабиринт*, находящийся в костных полостях и повторяющий их формы. Стенки каналов перепончатого лабиринта построены из соединительной ткани. Внутри каналов (полостей) перепончатого лабиринта находится жидкость, получившая название эндолимфы. Жидкость, омывающую перепончатый лабиринт снаружи и располагающуюся в узком пространстве между стенками костного и перепончатого лабиринтов, называют перилимфой. У костного лабиринта, а также у расположенного внутри его перепончатого лабиринта выделяют три отдела: улитку, полукружные каналы и преддверие. Улитка принадлежит только звуковоспринимающему аппарату (органу слуха). Полукружные каналы являются частью только вестибулярного аппарата. Преддверие, находящееся между улиткой спереди и полукружными каналами сзади, относится к органу слуха и органу равновесия, с которыми оно анатомически связано.

*Костное преддверие*, образующее среднюю часть лабиринта внутреннего уха, имеет в латеральной его стенке два отверстия, два окна: овальное и круглое. Оба этих окна сообщают костное преддверие с барабанной полостью среднего уха. Овальное окно закрыто основанием стремени, а круглое — подвижной эластич-



ной соединительнотканной пластинкой — вторичной барабанной перепонкой.

*Улитка*, в которой находится звуковоспринимающий аппарат, по форме напоминает речную улитку. Она представляет собой спирально изогнутый костный канал, образующий 2,5 завитка вокруг своей оси. Основание улитки обращено к внутреннему слуховому проходу. Внутри изогнутого костного канала улитки проходит перепончатый улитковый проток, также образующий 2,5 завитка и содержащей эндолимфу. Улитковый проток имеет три стенки. Наружная стенка костная, она является также наружной стенкой костного канала улитки. Две другие стенки образованы соединительнотканными пластинками — мембранами. Эти две мембраны идут от середины улитки, от ее костного стержня, к наружной стенке костного канала, который они делят на три узких спирально изогнутых канала: верхний, средний и нижний. Средний канал является улитковым протоком, верхний — называется лестницей преддверия (вестибулярной лестницей), нижний — барабанной лестницей. И лестница преддверия, и барабанная лестница заполнены перилимфой. Лестница преддверия берет начало возле овального окна, затем спирально переходит до вершины улитки, где через отверстие переходит в барабанную лестницу. Барабанная лестница, также спирально изгибаясь заканчивается у круглого отверстия, закрытого эластичной вторичной барабанной перепонкой.

Внутри заполненного эндолимфой улиткового протока, на его основной мембране, граничащей с барабанной лестницей, располагается звуковоспринимающий аппарат — *спиральный (Кортиев) орган*. Кортиев орган состоит из 3—4 рядов рецепторных клеток, общее число которых достигает 24 000. Каждая рецепторная клетка имеет от 30 до 120 тонких волосков — микроворсинок, которые свободно заканчиваются в эндолимфе. Над волосковыми клетками на всем протяжении улиткового протока расположена подвижная покровная мембрана, свободный край которой обращен внутрь протока, другой край прикреплен к основной мембране.

## Восприятие звука

Звук, представляющий собой колебания воздуха, в виде воздушных волн попадает через ушную раковину в наружный слуховой проход и действует на барабанную перепонку. Сила звука зависит от амплитуды колебаний звуковых волн, которые воспринимаются барабанной перепонкой. Звук будет воспринимать-

ся тем сильнее, чем больше величина колебаний звуковых волн и барабанной перепонки.

Высота звука зависит от частоты колебаний звуковых волн. Большая частота колебаний в единицу времени будет восприниматься органом слуха в виде более высоких тонов (тонкие, высокие звуки). Меньшая частота колебаний звуковых волн воспринимается органом слуха в виде низких тонов (басистые, грубые звуки). Человеческое ухо воспринимает звуки в значительных пределах: от 16 до 20 000 колебаний звуковых волн в 1 с.

У старых людей ухо способно воспринимать не более 15 000—13 000 колебаний в 1 с. Чем старше человек, тем меньше колебаний звуковых волн улавливает его ухо.

Колебания барабанной перепонки передаются слуховым косточкам, движения которых вызывают вибрацию основания стремени, закрывающего овальное окно. Движения основания стремени овального окна колеблют перилимфу в лестнице преддверия и барабанной лестнице. Колебания перилимфы передаются эндолимфе в улитковом протоке (см. рис. 109). При движениях основной мембраны и эндолимфы покровная мембрана внутри улиткового протока с определенной силой и частотой касается микроворсинок рецепторных клеток, которые приходят в состояние возбуждения — возникает рецепторный потенциал (нервный импульс).

## **Проводящий путь слухового анализатора**

Слуховой нервной импульс с рецепторных клеток передается следующим нервным клеткам, лежащим в спиральном узле улитки, чьи аксоны образуют слуховой нерв. Далее импульсы по волокнам улиткового нерва поступают в мозг, к дорсальному и вентральному ядрам, расположенным в мосту. Аксоны клеток этих ядер направляются к подкорковым слуховым центрам, в которых слуховые импульсы воспринимаются подсознательно. Подкорковыми центрами слуха являются нижние холмики среднего мозга и медиальные клеточные тела метаталамуса (забугорья) промежуточного мозга. Осознанные восприятия звуков, высший их анализ и синтез происходят в корковом центре слухового анализатора, который находится в коре верхней височной извилины, в проекционных полях 41 и 42.

Слуховая кора осуществляет обработку информации: анализ звуковых сигналов, дифференцировку звуков. В коре формируются комплексные представления о звуковых сигналах, поступающих в оба уха раздельно, а также она отвечает за пространственную локализацию звуковых сигналов.

Нервные импульсы, поступающие по проводящему пути слухового анализатора в нижние бугорки четверохолмия, передаются на один из экстрапирамидных проводящих путей — *покрышечно-спинномозговой путь*. Нервные импульсы по этому проводящему пути направляются к двигательным ядрам передних рогов спинного мозга, а через них к скелетным мышцам.

При участии покрышечно-спинномозгового пути замыкается сложная рефлекторная дуга, по которой нервные импульсы вызывают сокращение скелетных мышц в ответ на те или иные звуковые сигналы (сторожевой, оборонительные рефлексы).

## Орган равновесия (вестибулярный аппарат)

**Вестибулярный аппарат** выполняет функции восприятия положения тела в пространстве, сохранения равновесия. При любом изменении положений тела (головы) раздражаются рецепторы вестибулярного аппарата. Импульсы передаются в мозг, из которого к соответствующим мышцам поступают сигналы с целью коррекции положения тела и движений.

Вестибулярный аппарат состоит из двух частей: *преддверия и полукружных протоков (каналов)*. В костном преддверии находятся два расширения перепончатого лабиринта. Это эллиптический мешочек (маточка) и сферический мешочек. *Сферический мешочек* лежит ближе к улитке, при помощи соединяющего протока он сообщается с перепончатым улитковым протоком. В *эллиптический мешочек (маточку)* открываются отверстия трех перепончатых полукружных протоков — переднего, заднего и латерального, ориентированных в трех взаимно перпендикулярных плоскостях. Передний, или верхний, полукружный проток лежит по фронтальной плоскости, задний — в сагиттальной плоскости, латеральный (наружный) — в горизонтальной плоскости. Один конец каждого протока расширен, образует ампулу. На внутренней поверхности сферического и эллиптического мешочков, а также ампул полукружных протоков имеются участки, содержащие чувствительные волосковые клетки, которые воспринимают положение тела в пространстве и нарушения равновесия.

У эллиптического и сферического мешочков располагается сложно устроенный так называемый столитовый аппарат, получивший название пятен. Пятна мешочков состоят из скоплений чувствительных волосковых клеток. На поверхности этих чувствительных клеток, имеющих волоски, располагается студенистая отолитовая мембрана, в которой находятся кристаллы углекислого кальция — отолиты, или статолиты. Волоски рецепторных кле-

ток погружены в отолитовую мембрану. В ампулах полукружных протоков рецепторные волосковые клетки располагаются на вершинах складок, в толще ампулярных гребешков. На волосковых клетках гребешков располагается желатиноподобный прозрачный купол, который по его форме сравнивают с колоколом, только не имеющим полости. И *пятна мешочков*, и *гребешки ампул* полукружных протоков являются структурами, где чувствительные рецепторные волосковые клетки очень чутко реагируют на любые изменения положения головы (и тела) в пространстве. При любых изменениях положения головы рецепторные волосковые клетки улавливают изменения состояния или движения студенистой отолитовой мембраны с ее отолитами у пятен мешочков или желатиноподобного купола у ампулярных гребешков. При любом подобном воздействии на рецепторные волосковые клетки в них возникает нервный импульс.

### **Проводящий путь вестибулярного анализатора (органы равновесия)**

*Чувствительные волосковые клетки пятен* воспринимают линейные ускорения, земное притяжение, вибрационные колебания. При привычном нормальном положении головы отолиты давят на определенные волосковые клетки. При изменении положения отолиты оказывают давление на другие рецепторные клетки, возникают новые нервные импульсы, которые поступают в мозг, в центральные отделы вестибулярного анализатора и сигнализируют о нарушении привычного для человека равновесия.

*Чувствительные волосковые клетки в ампулярных гребешках* генерируют нервный импульс при различных вращательных движениях головы. Чувствительные клетки возбуждаются при движениях эндолимфы, находящейся в перепончатых полукружных клапанах. Поскольку полукружные протоки ориентированы в трех взаимно перпендикулярных плоскостях, то любой поворот головы обязательно приведет в движение эндолимфу в том или ином протоке, и ее инерционное давление возбудит рецепторные клетки. Возникшее в рецепторных волосковых клетках пятен и ампулярных гребешков возбуждение передается нервным клеткам преддверного узла, лежащего на дне внутреннего слухового прохода. Аксины этих клеток образуют преддверную часть преддверно-улиткового нерва (VIII пара черепных нервов), который выходит вместе с улитковой частью через внутренний слуховой проход в полость черепа. Волокна нерва входят в вещество мозга и подходят к вестибулярным ядрам, расположенным в области вестибуляр-

ного поля в дне ромбовидной ямки. Аксоны клеток вестибулярных ядер идут к ядрам шатра мозжечка через его нижнюю ножку, к спинному мозгу, а также в составе дорсального продольного пучка ствола головного мозга. От клеток вестибулярных ядер часть волокон, перекрещиваясь, идет в таламус, откуда импульсы направляются к коре теменной и височной долей (корковые центры статокинетического анализатора). В ответ на возбуждение вестибулярных рецепторов возникают рефлекторные реакции с участием проводящего преддверно-спинномозгового пути, соединяющего вестибулярные ядра в стволе головного мозга с передними рогами спинного мозга. Нервные импульсы, поступающие в спинной мозг и к двигательным ядрам черепных нервов, рефлекторно изменяют тонус мышц. Для сохранения и восстановления равновесия в необходимом направлении изменяется положение головы и всего тела.

Известно, что при повреждении вестибулярного аппарата появляется головокружение, человек теряет равновесие. Повышенная возбудимость чувствительных клеток вестибулярного аппарата вызывает симптомы морской болезни и другие расстройства.

### **Развитие и возрастные особенности органа слуха и равновесия**

Орган слуха и равновесия начинает развиваться довольно рано. Зачаток перепончатого лабиринта появляется на 3-й неделе внутриутробной жизни в виде утолщения эктодермы на поверхности головного конца зародыша по бокам от нервной пластинки. На 4-й неделе эктодермальная пластинка прогибается, образует слуховую ямку, превращающуюся в слуховой пузырек. В дальнейшем этот пузырек обособляется от эктодермы и погружается под эктодермальный покров (6-я неделя). Путем сложной дифференцировки из слухового пузырька формируются три полукружных протока, маточка и мешочек. В каждом образовании развивается специализированный участок: гребешки в полукружных протоках, в маточке и мешочке — пятна, содержащие чувствительные клетки нейроэпителлия. Из передней части пузырька путем его удлинения и спиралевидного свертывания образуется улитковый проток. На 3-м месяце эмбриогенеза перепончатый лабиринт в основном сформирован. В это время начинает формироваться звуковоспринимающий аппарат — спиральный (кортиев) орган. Из утолщения эпителия улиткового протока образуется покровная мембрана, под которой дифференцируются нейроэпителиальные (волосковые) сенсорные клетки. К 6-му месяцу строение спирального органа постепенно

усложняется. С чувствительными клетками пятен и гребешков, а также со спиральным органом соединяются разветвления периферической части VIII пары черепных нервов. Одновременно с развитием перепончатого лабиринта вокруг него концентрируется мезенхима (слуховая капсула), которая затем превращается в хрящ. Между хрящом и лабиринтом появляется заполненное жидкостью перилимфатическое пространство. Впоследствии хрящевая капсула лабиринта превращается в костную.

Параллельно с развитием звукопринимающего аппарата (внутреннее ухо) формируется звукопроводящий аппарат (среднее ухо). Из первого жаберного (висцерального) кармана, его дистальной части, возникает закладка барабанной полости. Проксимальная часть этого жаберного кармана суживается и превращается в слуховую трубу. Появляющееся напротив формирующейся барабанной полости выпячивание — жаберная борозда — в дальнейшем преобразуется в наружный слуховой проход. Слуховые косточки развиваются из хрящей первой и второй висцеральных дуг. Ушная раковина образуется из мезенхимальных островков, прилегающих к эктодермальной жаберной борозде.

Ушная раковина у новорожденного уплощена, хрящ ее мягкий, покрывающая его кожа тонкая. Долька ушной раковины (мочка) имеет небольшие размеры. Наиболее быстро ушная раковина растет в течение первых 2 лет жизни ребенка и после 10 лет. В длину она растет быстрее, чем в ширину.

Наружный слуховой проход у новорожденного узкий, длинный (около 15 мм), круто изогнут, имеет сужение на границе расширенных медиального и латерального его отделов. Стенки наружного слухового прохода хрящевые, за исключением барабанного кольца. Выстилающая наружный проход кожа тонкая, нежная. У ребенка 1-го года его длина около 20 мм, у ребенка 5 лет — 22 мм.

Барабанная перепонка у новорожденного относительно велика. Ее высота равна 9, ширина — 8 мм. Наклонена барабанная перепонка у новорожденного сильнее, чем у взрослого. Угол, который она образует с нижней стенкой наружного слухового прохода, равен 35—40°.

Барабанная полость у новорожденного по размерам мало отличается от таковой у взрослого человека, однако она кажется узкой из-за утолщенной в этом возрасте слизистой оболочки. К моменту образования в барабанной полости находится жидкость, которая с началом дыхания через слуховую трубку поступает в глотку и проглатывается.

Стенки барабанной полости тонкие, особенно верхняя. Нижняя стенка местами представлена соединительной тканью. Задняя

стенка имеет широкое отверстие, ведущее в сосцевидную пещеру. Сосцевидные ячейки у новорожденного отсутствуют из-за слабого развития сосцевидного отростка. Слуховые косточки имеют размеры, близкие к таковым у взрослого человека. Слуховая трубка у новорожденного прямая, широкая, короткая (17—21 мм). Хрящевая часть слуховой трубы развита слабо. В течение первого года жизни ребенка слуховая труба растет медленно, на 2-м году быстрее. Длина слуховой трубы у ребенка 1-го года равна 20 мм, 2 лет — 30, 5 лет — 35 мм. У взрослого человека длина слуховой трубы составляет 35—38 мм. Просвет слуховой трубы суживается постепенно: от 2,5 мм в 6 мес до 2 мм в 2 года и до 1—2 мм у 6-летнего ребенка.

Внутреннее ухо у новорожденного развито хорошо, его размеры близки к таковым у взрослого человека. Костные стенки полукружных каналов тонкие, постепенно утолщаются за счет слияния ядер окостенения в пирамиде височной кости.

**Аномалии развития преддверно-улиткового органа.** Нарушения развития рецепторного аппарата (спирального органа), недоразвитие косточек, препятствующее их движению, ведут к врожденной глухоте. Дефекты положения, формы и строения наружного уха (уродства), как правило, связаны с недоразвитием нижней челюсти (микрогнатия) или даже отсутствием ее (агнатия).

Вопросы для повторения и самоконтроля:

1. Назовите структуры, относящиеся к наружному и среднему уху.
2. Перечислите анатомические образования, относящиеся к внутреннему уху.
3. Расскажите, какие структуры внутреннего уха и каким образом воспринимают статические и динамические изменения положения тела.
4. Опишите строение улитки. Расскажите о механизмах восприятия звуков.
5. По каким проводящим путям и к каким подкорковым и корковым центрам поступают нервные импульсы от вестибулярных и слуховых рецепторов внутреннего уха?

## ОРГАНЫ ВКУСА И ОБОНЯНИЯ

Восприятие вкуса и запахов играет важную роль в жизни человека. Вкус и запахи дают ценную информацию о качестве пищи, окружающей среде, влияют на эмоциональное состояние человека и на его поведение.

Ощущения от вкуса и запаха связаны с действием химических веществ на специальные чувствительные клетки органов вкуса и обоняния.

## Орган вкуса. Вкусовой анализатор

**Орган вкуса** у человека представлен множеством (около 2000) вкусовых почек, расположенных в многослойном эпителии слизистой оболочки языка, мягкого нёба, зева, надгортанника. Особенно много вкусовых почек в эпителии нитевидных, грибовидных, листовидных, желобовидных сосочков. Вкусовые почки имеют эллипсоидную форму, состоят из плотно прилежащих одна к другой рецепторных (вкусовых) и опорных клеток. На вершине каждой вкусовой почки имеется вкусовое отверстие (вкусовая пора), которая ведет в маленькую вкусовую ямку, ограниченную верхушками вкусовых клеток. На поверхности каждой вкусовой клетки, обращенной в сторону вкусовой ямки, имеются микроворсинки. Вкусовые чувствительные клетки воспринимают сладкое, кислое, горькое, соленое или комбинации из этих четырех видов вкусовых раздражителей. Для воздействия на вкусовые клетки эти вещества должны быть растворены в жидкости. Растворителем в полости рта является слюна. Растворенное вещество проникает во вкусовые почки через отверстия на их вершинах — вкусовые поры и возбуждает вкусовые клетки. Это возбуждение передается прилежащим нервным окончаниям, в которых возникает нервный импульс. По нервным волокнам, которые заходят во вкусовую почку, нервный импульс поступает в мозг. Нервный импульс от передних  $2/3$  языка передается по нервным волокнам язычного нерва, а затем по волокнам барабанной струны лицевого нерва. От желобовидных сосочков, мягкого нёба и нёбных дужек импульс проходит по волокнам языкоглоточного нерва, от надгортанника — по волокнам блуждающего нерва.

Тела первых нейронов *вкусового проводящего пути* залегают в чувствительных узлах VII, IX, X пар черепных нервов. Аксоны этих клеток направляются в составе указанных нервов в ядро одиночного пути, расположенное в продолговатом мозге, где нервные волокна заканчиваются синапсами на телах его нейронов. Центральные отростки этих нервных клеток направляются в таламус. Аксоны нейронов таламуса идут к корковому концу вкусового анализатора, расположенному в коре парагиппокампальной извилины, крючка и гиппокампа (аммонова рога).

Связи с корковыми структурами лимбической системы создают мотивацию пищевого поведения.



## Орган обоняния и его анализатор

**Орган обоняния** находится в обонятельной области слизистой оболочки полости носа. Это верхняя носовая раковина и лежащая на этом же уровне зона носовой перегородки, где слизистая оболочка покрыта обонятельным эпителием. Число обонятельных клеток у человека около 40 млн. Периферический отросток — дендрит обонятельной клетки заканчивается утолщением — обонятельной булавой, на вершине которой располагается по 10—12 подвижных обонятельных волосков (ресничек), вступающих в контакт с пахучими веществами. Молекулы пахучих веществ, предварительно растворяясь в секрете слизистых желез, взаимодействуют с рецепторными белками ресничек, что вызывает нервный импульс. Для возбуждения одной обонятельной (чувствительной) клетки достаточно одной молекулы пахучего вещества. Центральные отростки — аксоны обонятельных клеток проходят между поддерживающими клетками и собираются в обонятельные нервы, которые в количестве 20—40 проникают в полость черепа через решетчатую пластинку решетчатой кости и направляются к обонятельной луковице. В обонятельной луковице располагаются следующие (вторые) нейроны обонятельного проводящего пути. Аксоны этих клеток образуют обонятельный тракт, волокна которого далее проходят через переднее продырявленное вещество обонятельный треугольник. Затем эти волокна проделывают сложный путь в составе свода мозга, а также вокруг мозолистого тела и достигают сосцевидных тел и коркового конца обонятельного анализатора, расположенного в крючке парагиппокампальной извилины. Обонятельные импульсы направляются также в гипоталамус, гиппокамп, миндалевидное тело, входящие в состав лимбической системы, которая участвует в формировании эмоциональных реакций.

## КОЖА И ЕЕ ПРОИЗВОДНЫЕ

**Кожа** — это наружный покров тела человека. Общая площадь ее поверхности 1,5—2,0 м<sup>2</sup>. Кожа защищает организм от внешних воздействий, участвует в регуляции теплообмена, выполняет рецепторную, дыхательную, выделительную функции. Кожа защищает организм от проникновения в него микробов, ядовитых веществ. Через кожу в течение суток выделяется около 0,6 л воды (пота), содержащей продукты обмена веществ, в том числе молочную кислоту. До 82 % теплоотдачи происходит через кожу.

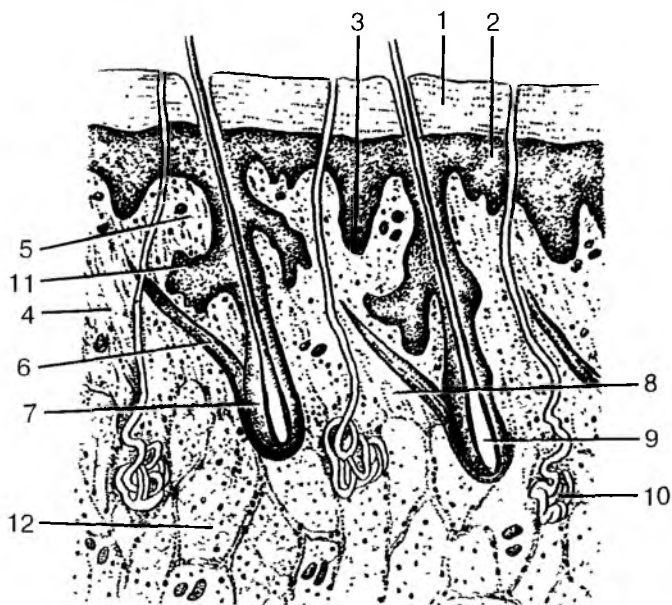


Рис. 110. Строение кожи:

1 — роговой слой; 2 — эпидермис; 3 — базальный слой; 4 — соединительнотканнные волокна (коллагеновые, эластические и ретикулярные) и клетки; 5 — сосочковый слой; 6 — пучки миоцитов; 7 — волосяная луковица; 8 — сетчатый слой; 9 — корень волоса; 10 — потовая железа; 11 — сальная железа; 12 — дольки жировой ткани

Велика роль кожи как депо крови: в ее кровеносных сосудах содержится до 0,5 л крови. В толще кожи содержится большое количество чувствительных нервных окончаний различного строения и назначения. Производными кожи являются волосы, ногти, потовые, сальные железы, молочные железы.

**Строение кожи.** У кожи выделяют два слоя: наружный — эпидермис и внутренний — собственно кожа, или дерма (рис. 110). Толщина кожи в разных местах различная — от 0,5 до 4 мм. Под кожей имеется жировая ткань — подкожная жировая клетчатка.

**Эпидермис** образован многослойным ороговевающим эпителием. Наиболее толстый слой эпидермиса имеется у кожи подошв, ладоней. Тонкий слой эпидермиса имеет кожа век, шеи, груди, бедра, плеча. Поверхностный слой эпидермиса ороговеивает и обновляется в течение 7—9 дней. В клетках глубокого слоя эпидерми-

са содержится пигмент меланин, от количества которого зависит цвет кожи.

*Собственно кожа*, или *дерма*, образована рыхлой волокнистой соединительной тканью и подразделяется на два слоя: сосочковый и сетчатый, между которыми нет четкой границы. Сосочковый слой образует выпячивания — сосочки, вдающиеся в эпидермис и формирующие строго индивидуальный рисунок кожной поверхности — бороздки, гребешки. Сетчатый слой дермы содержит сетевидно расположенные толстые пучки соединительнотканых волокон. В сетчатом слое находятся корни волос, начальные отделы потовых и сальных желез. Волокна сетчатого слоя переходят в подкожную основу.

*Подкожная основа* содержит жировую ткань, являющуюся жировым депо организма и играющую большую роль в терморегуляции. Наличие подкожной основы делает кожу подвижной.

**Производные кожи.** К производным кожи относят волосы, ногти, железы кожи.

**Волосы** бывают щетинистые (брови, ресницы, волосистая часть головы) и пушковые, расположенные на большинстве участков кожного покрова. В период полового созревания начинается усиленный рост волос в подмышечных впадинах и на лобке, у мужчин — на лице, конечностях, груди и животе. Волосы имеют стержень, выступающий над кожей, и корень, расположенный в толще дермы. Корень волоса находится в волосяной сумке. К волосяной сумке корня прикрепляется мышца, поднимающая волос. В сумку корня волоса открывается сальная железа. Волос живет от нескольких месяцев до 2—3 лет. Волосы состоят из плоских роговых чешуек, содержащих кератин и пигментные зерна. С возрастом количество пигмента в волосах уменьшается, появляются пузырьки воздуха — волосы седеют.

**Ногти** представляют собой роговые пластинки, лежащие в ногтевых ложах. Ногтевые пластинки образованы роговыми чешуйками, плотно прилежащими одна к другой и содержащими кератин. С боков и со стороны корня ноготь прикрыт кожными валиками. К **железам** кожи относятся потовые, сальные и молочные железы. Железы кожи участвуют в регуляции теплообмена, выделении некоторых продуктов обмена.

**Потовые железы** имеют трубчатую форму. Начальные отделы потовых желез свернуты в клубочек. Расположены начальные отделы потовых желез в глубоких отделах кожи. Особенно богаты потовыми железами кожа ладоней, подошв, подмышечных ямок и паховой области. Общее количество потовых желез достигает 2,5 млн. Секрет этих желез (пот) содержит 98 % воды и 2 % органических и неорганических веществ (мочевину, мочевую кисло-

ту, некоторые соли), которые в качестве продуктов обмена удаляются из организма через кожу. При испарении усиливается теплоотдача. Температура тела при этом понижается.

*Сальные железы* располагаются на границе между сосочковыми и сетчатым слоями дермы. На ладонях и подошвах сальных желез нет. Протоки сальных желез открываются в волосяные сумки. Кожное сало служит смазкой для эпидермиса и волос, предохраняет их от воды, микроорганизмов, смягчает кожу.

*Молочные железы* по своему происхождению являются измененными потовыми железами. У мужчин молочные железы остаются недоразвитыми. У женщин интенсивное развитие молочных желез происходит с началом полового созревания, что связано с гормональной функцией половых желез — яичников. В климактерическом возрасте (периоде снижения половой функции после 50—55 лет) происходит частичное увядание желез, железистая ткань заменяется жировой. Во время беременности железистая ткань разрастается, железы увеличиваются в размерах, соски и околососковые кружки темнеют. После окончания периода кормления ребенка размеры молочных желез уменьшаются. Молочные железы расположены на передней грудной стенке на уровне II—IV ребер. Примерно на середине железы имеется сосок, на вершине которого находится 10—15 точечных отверстий, куда открываются выводные протоки железы. Вокруг соска имеется пигментированный околососковый кружок. Молочная железа состоит из 15—20 долей, отделенных одна от другой прослойками соединительной ткани. Доли представляют собой трубчато-альвеолярные железы, протоки которых открываются на вершине соска. Каждая доля состоит из железистых долек, разрастающихся во время беременности и в период кормления ребенка.

Встречаются случаи недоразвития одной или обеих молочных желез или появления добавочных желез (полимастия), или только добавочных сосков. У мужчин иногда молочные железы развиваются по женскому типу (гинекомастия).

## **Кожные анализаторы**

Значение кожной чувствительности в жизни человека очень велико. Кожа воспринимает прикосновение, давление (тактильное чувство), тепло, холод, чувство боли. Каждое воздействие воспринимается специальными рецепторами, чувствительными окончаниями, расположенными в коже на различной глубине. Рецепторы различаются формой и строением. Распределены рецепторы неравномерно; их много в коже кончиков пальцев рук,

ладоней, подошв, губ, наружных половых органов. Намного меньше рецепторов в коже спины.

**Прикосновение и давление (тактильную чувствительность)** воспринимают примерно 500 000 рецепторов. Это механорецепторы, к которым принадлежат свободные нервные окончания, проникающие в эпидермис и воспринимающие давление, и несвободные (инкапсулированные — имеющие капсулу). К несвободным чувствительным нервным окончаниям относят расположенные в собственно коже крупные пластинчатые тельца Фатера—Пачини и осязательные тельца Мейснера. Чувства осязания и давления позволяют не только узнавать предметы, но и определять их форму, размеры, характер материала, из которого эти предметы сделаны.

**Температурное чувство** (чувство холода и тепла) воспринимают разные рецепторы. Одни из них возбуждаются действием холода на концевые нервные тельца (колбы Краузе), другие — действием тепла на луковицеобразные тельца Гольджи—Маццони. Холодовые рецепторы, проникающие между клетками эпидермиса, расположены более поверхностно, чем тепловые. Холодовых рецепторов намного больше (около 250 000), чем тепловых (около 30 000). Кожа конечностей (особенно открытые места) менее чувствительна к изменениям температуры, чем кожа туловища (закрытые места). Известно, что рецепторы, воспринимающие температурные воздействия, приспособляются к изменению температуры окружающей среды.

**Чувство боли** воспринимается специальными свободными нервными окончаниями. Число болевых рецепторов в коже человека очень велико, примерно 100—200 на 1 см<sup>2</sup> кожной поверхности. Общее число таких рецепторов достигает 2—4 млн. Место возникновения боли человек определяет довольно точно.

Чувство боли воспринимают и нервные окончания в слизистых и серозных оболочках, во внутренних органах. Нередко чувство боли ощущается не только в поврежденном органе, но и в других частях тела, например на определенных участках кожи. Такие боли называют отраженными, иррадиирующими. Например, при спазме венечных (коронарных) артерий сердца (ишемической болезни сердца) боли появляются не только в сердце (за грудиной), но и в области левой лопатки, в руке.

Болевые ощущения имеют большое значение как сигналы опасности. При этом включаются защитно-оборонительные механизмы: повышается тонус мышц, учащаются сердцебиение и дыхание, усиливается выделение гормонов, участвующих в мобилизации защитных сил организма (гормонов надпочечных желез — адреналина и др.).

Нервные импульсы, возникшие в рецепторах кожи, поступают в спинной мозг, в его чувствительные и двигательные центры, которые участвуют в образовании автоматических, подсознательных, защитных, оборонительных рефлексов на уровне сегментов спинного мозга (например, отдергивание руки при ожоге или уколе). Одновременно чувствительные импульсы от кожных рецепторов через чувствительные ядра задних рогов спинного мозга или черепных нервов по проводящим путям направляются к корковому концу анализатора общей чувствительности, к нейронам постцентральной извилины. В коре полушарий большого мозга, в постцентральной извилине, происходит высший анализ, сознательное восприятие всех тех чувств (тактильных, температурных, болевых), которые воспринимаются соответствующими кожными рецепторами.

**Проводящими путями кожного анализатора** является латеральный спинно-таламический путь, проводящий болевую и температурную чувствительность от рецепторов кожи тела, а также передний спинно-таламический путь и частично медиальная петля, проводящие чувство осязания и давления от кожи тела в кору полушарий большого мозга.

Вопросы для повторения и самоконтроля:

1. Укажите места расположения вкусовых почек. К каким отделам коры большого мозга направляются вкусовые импульсы?
2. Расскажите о путях следования нервных импульсов от обонятельных рецепторов до коры большого мозга.
3. Назовите слои кожи. Какие структуры кожи образуют рисунок на ее поверхности (гребешки и бороздки)?
4. Перечислите придатки (производные) кожи, дайте характеристику каждому из них.
5. Расскажите о строении молочных (грудных) желез, их возрастных и функциональных особенностях.
6. Расскажите о кожных анализаторах и их значении в жизни человека.

## СОДЕРЖАНИЕ

Введение .....	3
<b>ОСНОВНЫЕ ЭТАПЫ ИНДИВИДУАЛЬНОГО РАЗВИТИЯ ЧЕЛОВЕКА</b> .....	6
Пренатальный онтогенез .....	7
Постнатальный онтогенез .....	14
<b>СТРОЕНИЕ ТЕЛА ЧЕЛОВЕКА</b> .....	22
Клетки: строение, химический состав и функции .....	22
Размножение (деление) клеток. Клеточный цикл .....	41
Ткани, органы, системы и аппараты органов .....	43
Эпителиальная ткань .....	44
Соединительная ткань .....	47
<i>Скелетные ткани</i> .....	50
<i>Кровь и ее функции</i> .....	54
Мышечные ткани .....	60
Нервная ткань .....	64
Органы, системы и аппараты органов .....	67
<b>ОПОРНО-ДВИГАТЕЛЬНЫЙ АППАРАТ</b> .....	69
Общая характеристика аппарата опоры и движения .....	69
Скелет .....	70
Классификация и строение костей .....	73
Развитие и рост костей. Возрастные изменения костей .....	76
Соединения костей скелета .....	78
Классификация суставов .....	80
<i>Возрастные и функциональные изменения             соединений костей</i> .....	81
Кости туловища и их соединения .....	83
Соединения позвонков. Позвоночный столб .....	85
Движения позвоночного столба .....	86
<i>Возрастные особенности позвоночника</i> .....	87
Грудная клетка .....	88
<i>Возрастные особенности грудной клетки</i> .....	90

<b>Череп</b> .....	91
Кости мозгового отдела черепа .....	91
Кости лицевого отдела черепа .....	98
Соединения костей черепа .....	99
Череп в целом (топография черепа) .....	100
Череп новорожденного .....	105
<i>Возрастные и половые особенности черепа</i> .....	106
<b>Скелет конечностей</b> .....	108
Кости верхних конечностей и их соединения .....	108
Кости нижних конечностей и их соединения .....	113
<i>Развитие и возрастные особенности скелета конечностей</i> .....	120
<b>Мышечная система</b> .....	122
Строение и функции скелетных мышц .....	122
Классификация скелетных мышц .....	123
Вспомогательные аппараты мышц .....	125
<i>Работа и сила мышц</i> .....	127
<i>Мышечный тонус и утомление мышц</i> .....	130
Мышцы тела человека .....	132
Мышцы головы .....	132
<i>Мимические мышцы</i> .....	133
<i>Жевательные мышцы</i> .....	136
Мышцы шеи .....	137
Мышцы и фасции туловища .....	138
<i>Мышцы спины</i> .....	138
<i>Мышцы груди</i> .....	141
<i>Мышцы живота</i> .....	145
<i>Мышцы промежности (тазового дна)</i> .....	146
Мышцы и фасции конечностей .....	148
<i>Мышцы верхней конечности</i> .....	148
<i>Мышцы нижней конечности</i> .....	154
<i>Развитие и возрастные особенности скелетных мышц</i> .....	159
<b>УЧЕНИЕ О ВНУТРЕННОСТЯХ (СПЛАНХНОЛОГИЯ)</b> .....	161
<b>Пищеварительная система</b> .....	163
Полость рта .....	165
<i>Язык</i> .....	165
<i>Зубы</i> .....	166
<i>Слюнные железы</i> .....	168
Глотка .....	170
Пищевод .....	172
Желудок .....	173
Тонкая кишка .....	175
Толстая кишка .....	177
Печень .....	180
Желчный пузырь .....	182



Поджелудочная железа .....	182
Брюшина и брюшинная полость .....	184
<i>Развитие и возрастные особенности пищеварительной системы</i> .....	185
Пищевые продукты и питательные вещества .....	190
<i>Типы пищеварения</i> .....	193
<i>Всасывание</i> .....	194
<i>Пищеварение в полости рта</i> .....	195
<i>Пищеварение в желудке</i> .....	196
<i>Пищеварение в тонкой кишке</i> .....	198
<i>Пищеварение в толстой кишке</i> .....	201
<b>Дыхательная система</b> .....	202
Полость носа .....	202
Гортань .....	205
Трахея и бронхи .....	209
Легкие .....	209
Плевра .....	211
Средостение .....	212
<i>Возрастные особенности органов дыхания</i> .....	213
Дыхание .....	216
<i>Механизм вдоха и выдоха</i> .....	217
<i>Газообмен в легких</i> .....	218
<i>Транспорт газов кровью</i> .....	220
<b>МОЧЕПОЛОВОЙ АППАРАТ</b> .....	222
<b>Мочевая (мочевыделительная) система</b> .....	222
Почки .....	222
Почечные чашки. Лоханка. Мочеточники .....	228
Мочевой пузырь .....	229
Мочеиспускательный канал .....	230
<i>Возрастные особенности органов мочевой системы</i> .....	231
Механизмы образования и выведения мочи .....	232
<i>Физические и химические свойства мочи</i> .....	236
<b>Половая система</b> .....	236
Мужские половые органы .....	236
<i>Внутренние мужские половые органы</i> .....	237
<i>Наружные мужские половые органы</i> .....	240
<i>Возрастные особенности мужских половых органов</i> .....	241
Женские половые органы .....	243
<i>Внутренние женские половые органы</i> .....	243
<i>Наружные женские половые органы</i> .....	248
<i>Возрастные особенности женских половых органов</i> .....	249
<i>Половые клетки. Сперматогенез и овогенез</i> .....	251
<i>Овуляция и менструальный цикл</i> .....	254
Плацента .....	256

<b>ОРГАНЫ КРОВЕТВОРЕНИЯ И ИММУННОЙ СИСТЕМЫ.</b>	
<b>ЛИМФАТИЧЕСКАЯ СИСТЕМА</b> .....	258
<b>Центральные органы иммунной системы</b> .....	263
Костный мозг .....	263
Тимус .....	264
<b>Периферические органы иммунной системы</b> .....	265
Миндалины. Лимфоидные узелки .....	265
Аппендикс .....	267
Селезенка .....	267
Лимфатические узлы .....	268
<b>Лимфатическая система</b> .....	272
<b>ЭНДОКРИННЫЙ АППАРАТ</b> .....	277
<b>Гормоны (функции, механизм действия, регуляция</b> <b>    секреции гормонов)</b> .....	278
<b>Классификация, строение и функции желез</b> <b>    внутренней секреции</b> .....	282
Гипофиз, гормоны гипофиза .....	282
Щитовидная железа .....	286
Паращитовидные железы .....	288
Надпочечники .....	288
Эндокринная часть половых желез .....	290
Эндокринная часть поджелудочной железы .....	291
Шишковидное тело .....	292
Одиночные гормонопродуцирующие клетки .....	293
<i>Морфологическое и функциональное становление</i> <i>эндокринного аппарата в онтогенезе</i> .....	293
<b>СЕРДЕЧНО-СОСУДИСТАЯ СИСТЕМА</b> .....	297
<b>Сердце</b> .....	300
<i>Возрастные особенности сердца и перикарда</i> .....	305
Работа сердца .....	306
<b>Кровеносные сосуды тела человека</b> .....	309
Артерии большого круга кровообращения .....	310
Вены большого круга кровообращения .....	315
<i>Возрастные особенности кровеносных сосудов</i> .....	317
Движение крови по сосудам .....	320
Регуляция функций сердечно-сосудистой системы .....	322
<b>НЕРВНАЯ СИСТЕМА (ОБЩИЙ ПЛАН СТРОЕНИЯ</b> <b>И РАЗВИТИЯ НЕРВНОЙ СИСТЕМЫ)</b> .....	325
<b>Функции нервной ткани</b> .....	327
<b>Центральная нервная система</b> .....	334
Спинальный мозг .....	334
<i>Функции спинного мозга</i> .....	340

Головной мозг .....	341
<i>Продолговатый мозг</i> .....	346
<i>Мост</i> .....	348
<i>Мозжечок</i> .....	353
<i>Средний мозг</i> .....	355
<i>Промежуточный мозг</i> .....	358
<i>Конечный мозг</i> .....	362
<i>Базальные ядра и белое вещество конечного мозга</i> .....	365
<i>Структурно-функциональная организация новой коры и базальных ядер полушарий большого мозга</i> .....	369
Лимбическая система и ретикулярная формация .....	374
Проводящие пути головного и спинного мозга .....	375
<i>Возрастные особенности структуры и функций органов нервной системы</i> .....	381
Оболочки спинного и головного мозга .....	385
<i>Возрастные особенности оболочек головного и спинного мозга</i> .....	387
Высшая нервная деятельность .....	387
<i>Роль И.М. Сеченова и И.П. Павлова в создании учения о высшей нервной деятельности. Методы исследования высшей нервной деятельности</i> .....	387
<i>Мотивации и эмоции</i> .....	390
<i>Безусловные рефлексы. Инстинкты</i> .....	392
<i>Условные рефлексы</i> .....	393
<i>Сон</i> .....	396
<i>Механизмы памяти</i> .....	399
<i>Качественные особенности высшей нервной деятельности человека</i> .....	400
<i>Типы нервной деятельности</i> .....	401
<i>Возрастные особенности высшей нервной деятельности человека</i> .....	403
<b>Периферическая нервная система</b> .....	405
Черепные нервы .....	405
Спинномозговые нервы .....	411
Автономная (вегетативная) нервная система .....	415
<b>ОРГАНЫ ЧУВСТВ. АНАЛИЗАТОРЫ</b> .....	420
<b>Орган зрения. Зрительный анализатор</b> .....	422
Вспомогательные органы глаза .....	425
Оптическая система глаза .....	426
<i>Проводящий путь зрительного анализатора</i> .....	427
<i>Развитие и возрастные особенности органа зрения</i> .....	429
<b>Органы слуха и равновесия (преддверно-улитковый орган)</b> .....	431
Орган слуха .....	432
<i>Восприятие звука</i> .....	435

<i>Проводящий путь слухового анализатора</i> .....	43
Орган равновесия (вестибулярный аппарат) .....	43
<i>Проводящий путь вестибулярного анализатора</i> <i>(органы равновесия)</i> .....	43
<i>Развитие и возрастные особенности органа слуха</i> <i>и равновесия</i> .....	43
<b>Органы вкуса и обоняния</b> .....	44
Орган вкуса. Вкусовой анализатор .....	44
Орган обоняния и его анализатор .....	44
<b>Кожа и ее производные</b> .....	44
Кожные анализаторы .....	44

6  
7  
8  
9 —  
1  
2  
3  
3  
6

*Учебное издание*

**Сапин Михаил Романович,  
Брыксина Зинаида Глебовна**

**Анатомия и физиология детей и подростков**  
**Учебное пособие**

Редактор *Л. Л. Случевская*  
Художник *Е. Н. Лозовская*  
Художественный редактор *Т. П. Астахова*  
Технический редактор *Е. Ф. Коржуева*  
Компьютерная верстка: *Г. Ю. Никитина*  
Корректоры *Т. С. Овчинникова, М. Е. Шабалина*

Подписано в печать с готовых диапозитивов 13.12.2001. Формат 60×90/16.  
Гарнитура «Таймс». Бумага тип. № 2. Печать офсетная. Усл. печ. л. 28,5 +  
Тираж 20 000 экз. (1-й завод 1 - 10 000 экз.). Заказ №1248.

Лицензия ИД № 02025 от 13.06.2000. Издательский центр «Академия».  
Гигиенический сертификат № 77.99.1.953.П.1704.4.99 от 06.04.1999.  
117342, Москва, ул. Бултерова, 17-Б, к. 223. Тел./факс: (095)334-8337, 330-1

Отпечатано на Саратовском полиграфическом комбинате.  
410004, г. Саратов, ул. Чернышевского, 59.