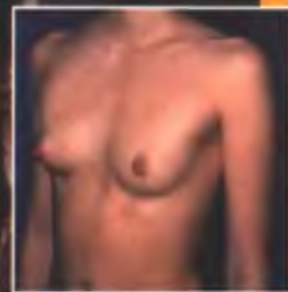
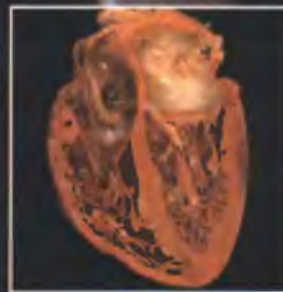
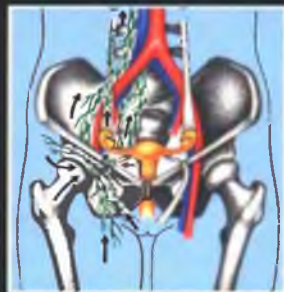
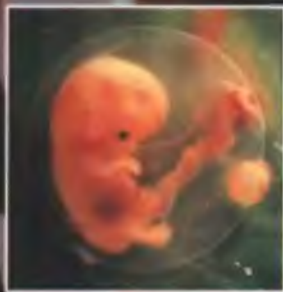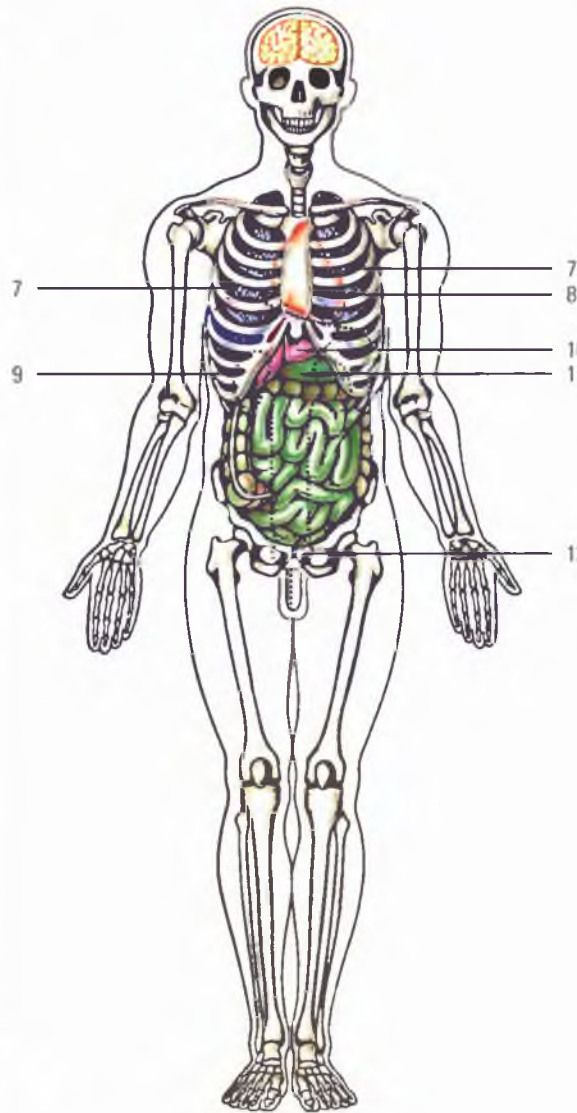
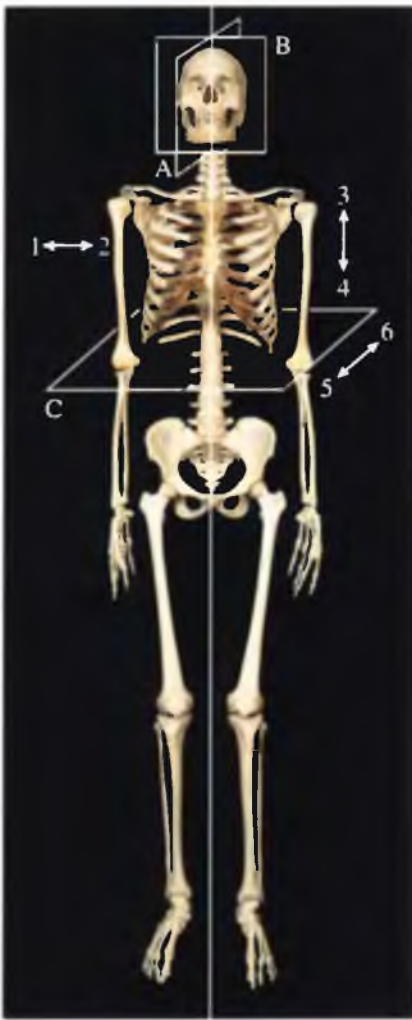


Лютъен-Дреколль
Рохен

Анатомический атлас



Функциональные системы человека

**Плоскости человеческого тела:**

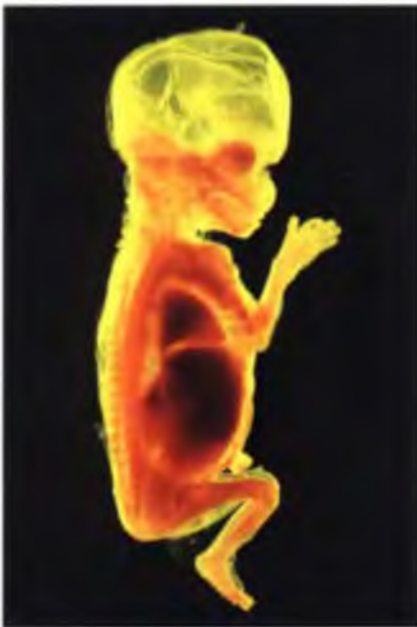- A сагиттальная (продольный разрез через середину тела, срединный разрез)
- B фронтальная (разрез параллельно плоскости лба)
- C горизонтальный, или поперечный разрез

Направления:

- 1 латеральное (боковое)
- 2 медиальное (к середине)
- 3 проксимальное (вдоль конечности к туловищу), краниальное (к голове)
- 4 дистальное (вдоль конечности к периферии), каудальное (вниз)
- 5 вентральное (вперед, к животу)
- 6 дорсальное (назад, к спине)

Органы:

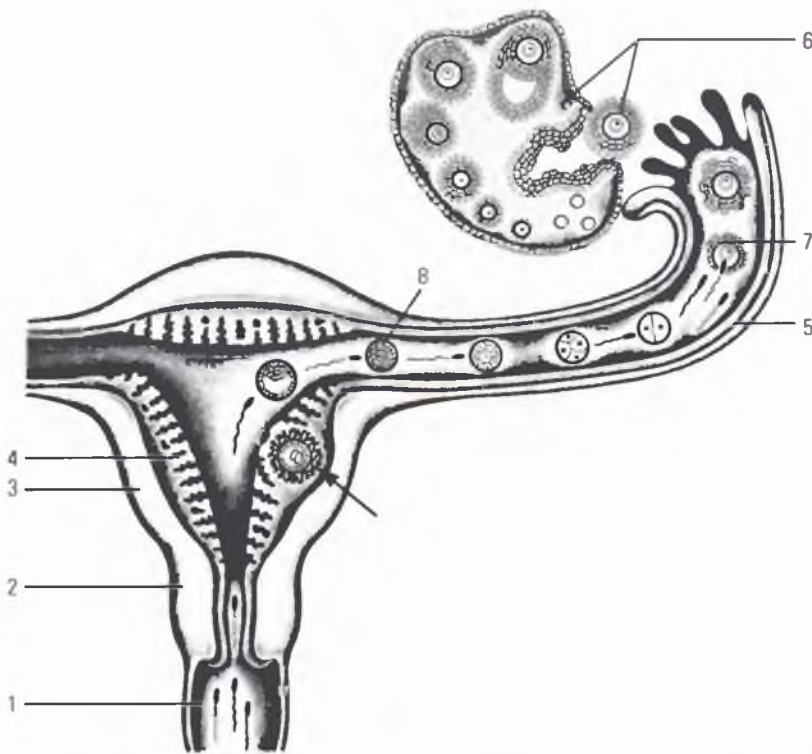
- 7 легкие
- 8 сердце
- 9 почки
- 10 печень
- 11 желудочно-кишечный тракт
- 12 мочевого пузыря



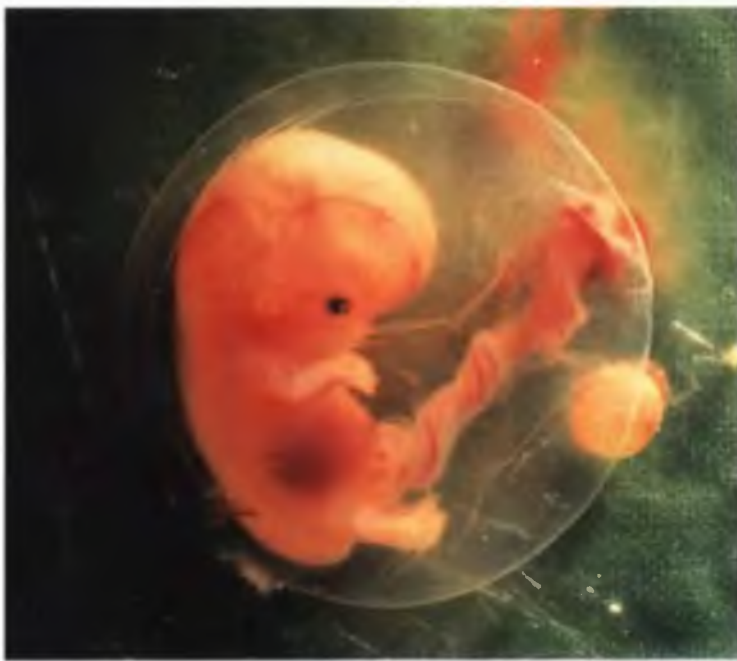Человеческий плод, освобожденный от плодной оболочки и сохраненный в формалине (конец третьего месяца). С середины третьего месяца беременности эмбрион, или зародыш, называется плодом.

Телосложение человека опирается на три характерные композиционные принципа. В строении головы доминирует округлость (сферичность) форм; в строении конечностей – лучеобразный (радиальный) принцип, или принцип полярности (вертикальное измерение). В измерении же справа налево берет верх принцип зеркальной (билатеральной) симметрии. Наконец, в области туловища господствующим становится принцип сегментации (членения по частям). К каждому сегменту относится какая-то, аналогичная другим или похожая на другие, часть скелета, мышечной, сосудистой и нервной систем (см., например, грудную клетку, в измерении спереди назад). Так что важнейшие органы распределены в теле следующим образом: мозг располагается в черепной полости; ритмично работающие центральные органы системы кровообращения и дыхания находятся в грудной полости, а органы обмена веществ и выделения (кишечник, печень, почки) – в брюшной полости. Это функциональное членение выражается очень рано, уже на стадии эмбриона. Все **системы органов** оказываются выраженными на четвертой неделе; к этому времени можно различить основные элементы телосложения. В течение первых двух месяцев беременности дитя называется **эмбрионом**, с середины же третьего месяца до рождения он уже – плод.

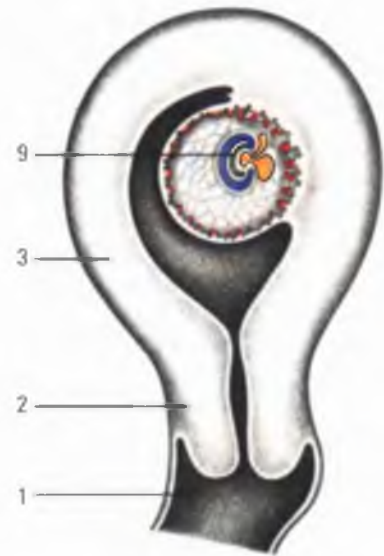Методы Кроме анатомических способов, структура тела может сегодня изучаться и на живом человеке, *in vivo* (так наз. визуальные методы). Наряду с рентгеновским наблюдением, возможности для этого открывает компьютерная томография (КТ), использующая рентгеновские лучи, и лучевая или магниторезонансная томография (МТ), которая дает возможность с помощью магнитных полей получить изображение нужных срезов в живом организме. Ультразвуковая диагностика использует принцип отражения ультразвуковых волн в структурах различной плотности.



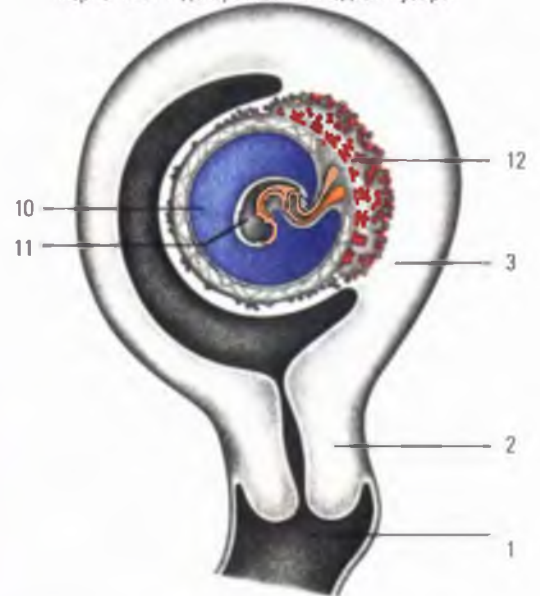
Женские половые органы. Схематическое изображение первых этапов развития. После овуляции (между 12-м и 14-м днями после менструации) яйцеклетка попадает в маточную трубу, где происходит оплодотворение. Оплодотворенная яйцеклетка (зигота) тут же начинает делиться и образует многоклеточный зародыш (морула, бластоциста), который перемещается к матке и на шестой день после оплодотворения внедряется в слизистую оболочку (имплантация). Стрелка указывает на зародыш (примерно 12-й день); началось развитие зародышевых листков.



Человеческий эмбрион (27 мм; 54-й день, конец эмбрионального периода). Вися на пуповине, эмбрион плавает в замкнутом околоплодном пузыре (из книги: К. Ф. Хинрихсен. Человеческая эмбриология. Изд-во "Шпрингер", Берлин. 1990).

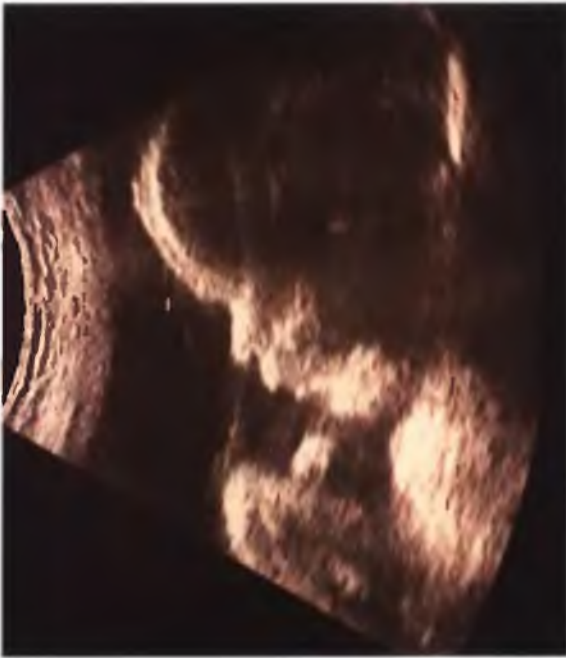

Матка с зародышем, который все еще сохраняет венцеподобную форму из-за ворсинчатой оболочки (хорион, средняя из трех оболочек яйца, которые позже (примерно на 21-й день) обхватят плодный пузырь).

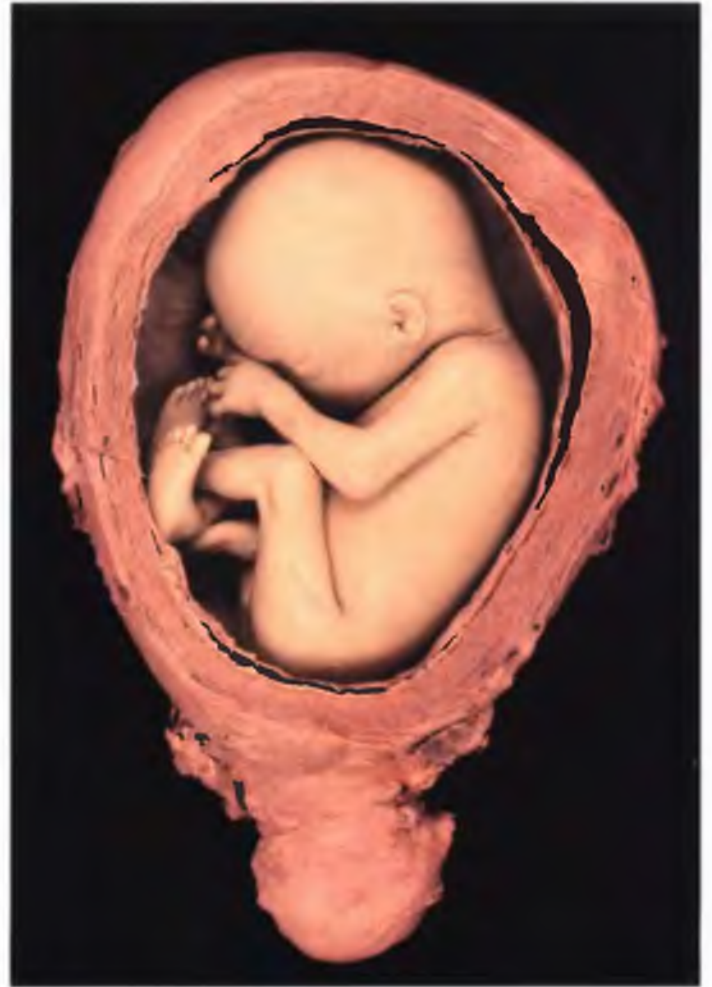

Матка с эмбрионом (ок. 4 нед.), эмбрион, соединенный пуповиной с плацентой, плавает в плодном пузыре

- 1 Влагалище (Vagina)
- 2 Шейка матки (Cervix)
- 3 Матка (Uterus)
- 4 Эндометрий, или слизистая оболочка (тела) матки с железами
- 5 Маточная (фаллопиева) труба
- 6 Яичник (Ovary) со способной к оплодотворению яйцеклеткой, кот. будет исторгнута при овуляции
- 7 **Оплодотворение** (соединение яйцеклетки и сперматозоида в верхней части маточной трубы)
- 8 Зародыш (morula)
- 9 Зародышевый диск (образование нервной трубки)
- 10 Околоплодный пузырь (также пузырь или полость амниона: по амниону, 1-ой из 3 оболочек яйцеклетки)
- 11 Часть зародыша, которая станет нервной системой
- 12 **Плацента** (детское место, послед)



Ультразвуковое изображение плода (5-й месяц). Хорошо видны лицо, плечо, руки (снимок проф. Тулузана, Байрейт).

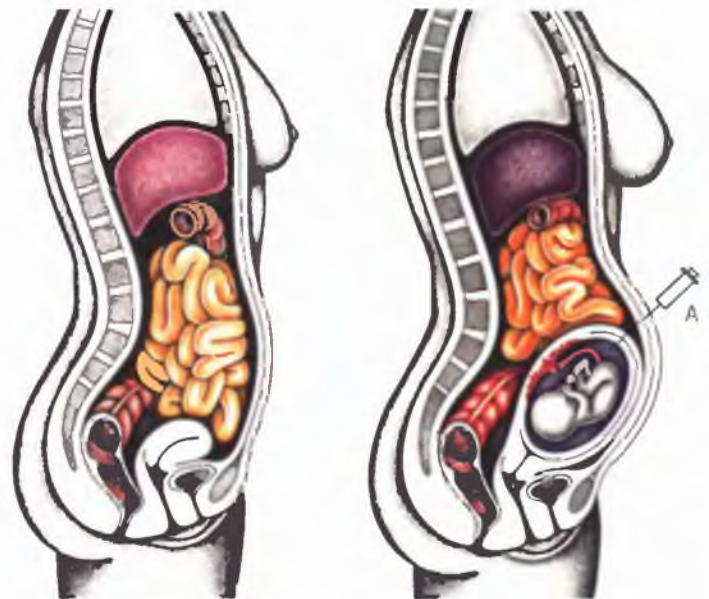


Человеческий плод в матке (5-й месяц). Шейка матки закрыта.

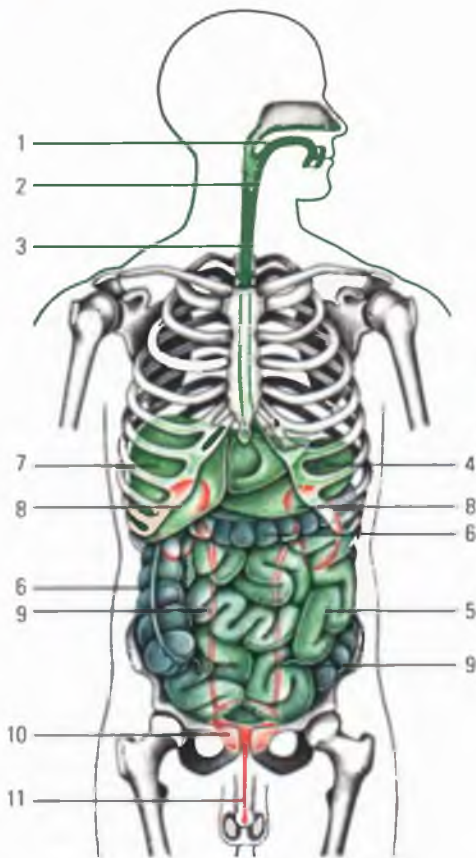
Голова опережает развитие самого эмбриона. Уже на 8-й неделе лицо приобретает человеческие черты. К 9-й неделе мозг созревает настолько, что плод совершает рефлекторные движения, подергивается.

Стадии развития ребенка в материнской утробе

1-й день	– оплодотворение, деление на blastomeres в маточной трубе
6-й день	– начало имплантации в слизистую оболочку матки
12-й и 14-й	– первое отсутствие менструации
17-й день	– начинается развитие зародышевых листков
21-й день	– закладка основ нервной системы
22-й	– начинает биться сердце
26-й день	– появление выростов, из которых сформируются руки и ноги
28-й день	– тело эмбриона достигает размера 4 мм (длина от макушки до ягодиц)
35-й день	– тело эмбриона достигает размера 8 мм (длина от макушки до ягодиц)
К 9-й неделе	– начало плодного развития; первые движения; появление сосательного рефлекса
38-я неделя – (266–280-й день)	– рождение

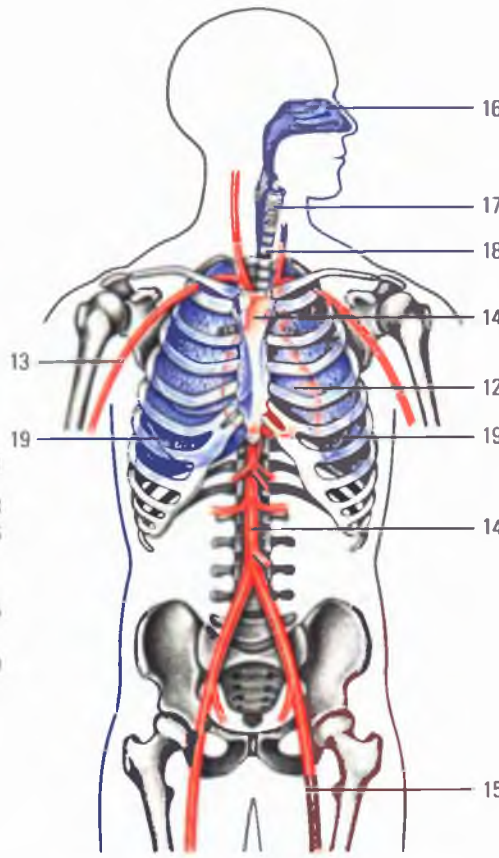


Продольный разрез тела небеременной (слева) и беременной (справа) женщины. Можно наблюдать оттеснение внутренних органов вверх. А – пункция околоплодного пузыря, или полости амниона (амниоцентез).



Органы системы обмена веществ

Расположены главным образом в брюшной полости и в полости таза. Система выделения (почки и т. д.) обозначена красным цветом.



Органы систем дыхания и кровообращения.

Расположены главным образом в грудной полости. Сердце и артерии выделены красным цветом.

Система обмена веществ

- 1 Полость рта
- 2 Глотка (Pharynx)
- 3 Пищевод (Oesophagus)
- 4 Желудок (Gaster)
- 5 Тонкая кишка (Intestinum tenue)
- 6 Толстая кишка (Colon)
- 7 Печень (Hepar)

Система выделения

- 8 Почка (Ren)
- 9 Мочеточник (Ureter)
- 10 Мочевой пузырь (Vesica urinaria)
- 11 Мочеиспускательный канал (Urethra)

Система кровообращения

- 12 Сердце (Cor)
- 13 Артерия плеча (A. brachialis)
- 14 Аорта (Aorta)
- 15 Артерия бедра (A. femoralis)

Система дыхания

- 16 Полость носа
- 17 Гортань (Larynx)
- 18 Трахея (Trachea)
- 19 Легкое (Pulmo)

Нервная система (NS)

- 20 Головной мозг (Cerebrum)
- 21 Мозжечок (Cerebellum)
- 22 Спинной мозг (Medulla spinalis)
- 23 Пограничный ствол симпатической части автономной NS
- 24 N. vagus (черепно-мозговой нерв, X пара, большая ветвь грудной и брюшной полости, главный представитель парасимпатической части автономной NS)
- 25 Межреберные нервы (Nn. intercostales), вентральные ветви нервов спинного мозга
- 26 Солнечное сплетение (Plexus solaris), нервное сплетение автономной NS
- 27 Другие нервные сплетения автономной NS

Эндокринные органы

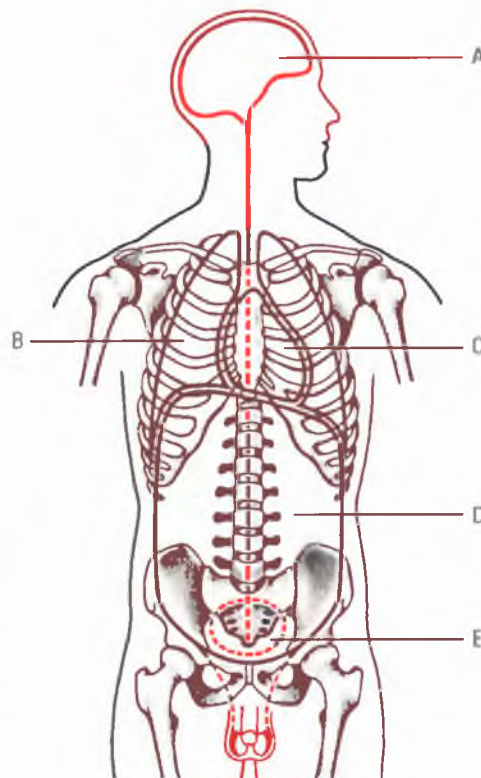
- 28 Гипофиз (Hypophysis)
- 29 Щитовидная железа (Gl. thyroidea) с околощитовидными железами (Gl. parathyroideae)
- 30 Надпочечник (Gl. suprarenalis)
- 31 Половые железы (гонады)

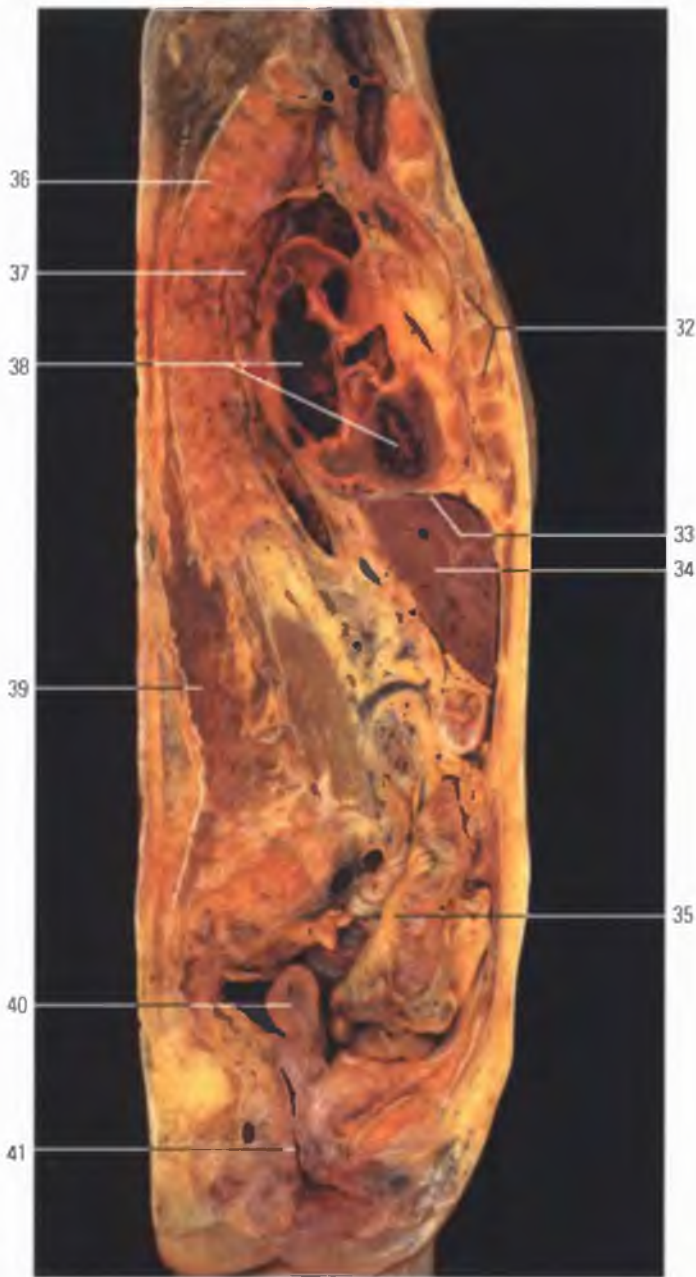
Анатомический препарат

- 32 Грудная клетка (Thorax) с ребрами (Costae)
- 33 Диафрагма (Diaphragma), разделяет грудную и брюшную полости
- 34 Печень (Hepar)
- 35 Тонкая кишка (Intestinum tenue)
- 36 Грудной отдел позвоночника (Columna vertebalis)
- 37 Аорта (Aorta)
- 38 Сердце (Cor)
- 39 Мускулатура спины
- 40 Матка (Uterus)
- 41 Влагалище (Vagina)

- A = черепная полость
- B = грудная полость
- C = полость перикарда
- D = брюшная полость
- E = тазовая полость

Расположение полостей, в которых размещены системы центральных органов. **Грудная полость** выстлана плеврой (Plevra), **сердечная полость** – околосердечной сумкой (эпикард и перикард), **брюшная и тазовая полости** – брюшиной (Peritoneum). В **черепной полости** и **позвоночном канале** находится центральная нервная система (головной мозг, спинной мозг), они тщательно выстланы мозговыми оболочками.

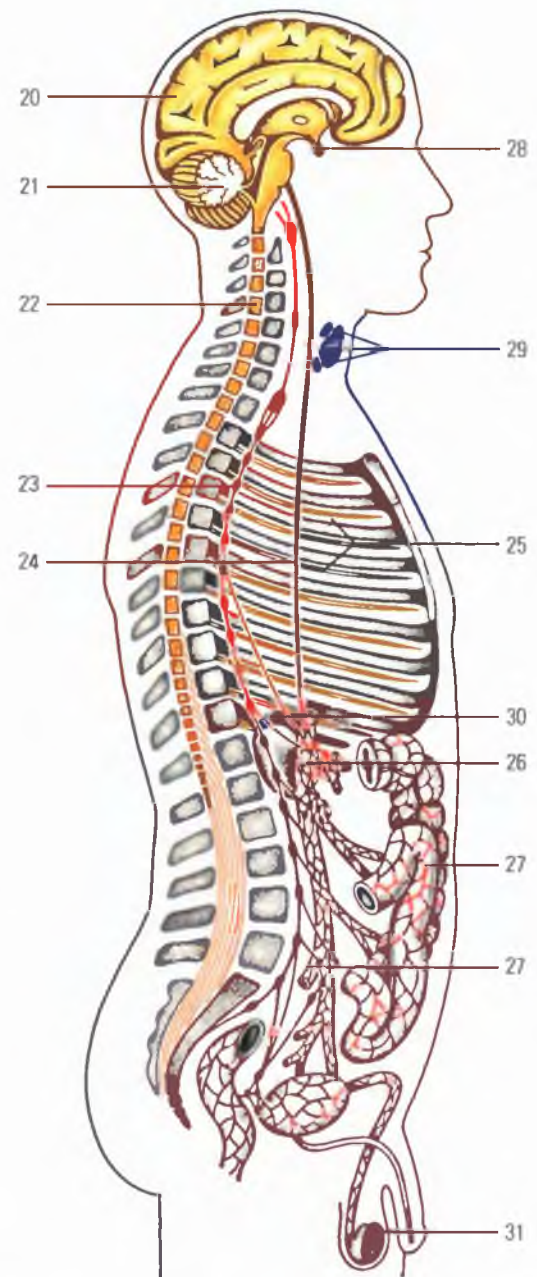




Продольный разрез туловища (42-летняя женщина). Отчетливо видно положение центральных органов внутри полостей тела. Диафрагма разделяет грудную и брюшную полости. Позвоночный канал виден на снимке не во всю длину.

Для выполнения многообразных функций тела сформировались три большие функциональные системы, центральные органы которых распределены по трем большим полостям тела.

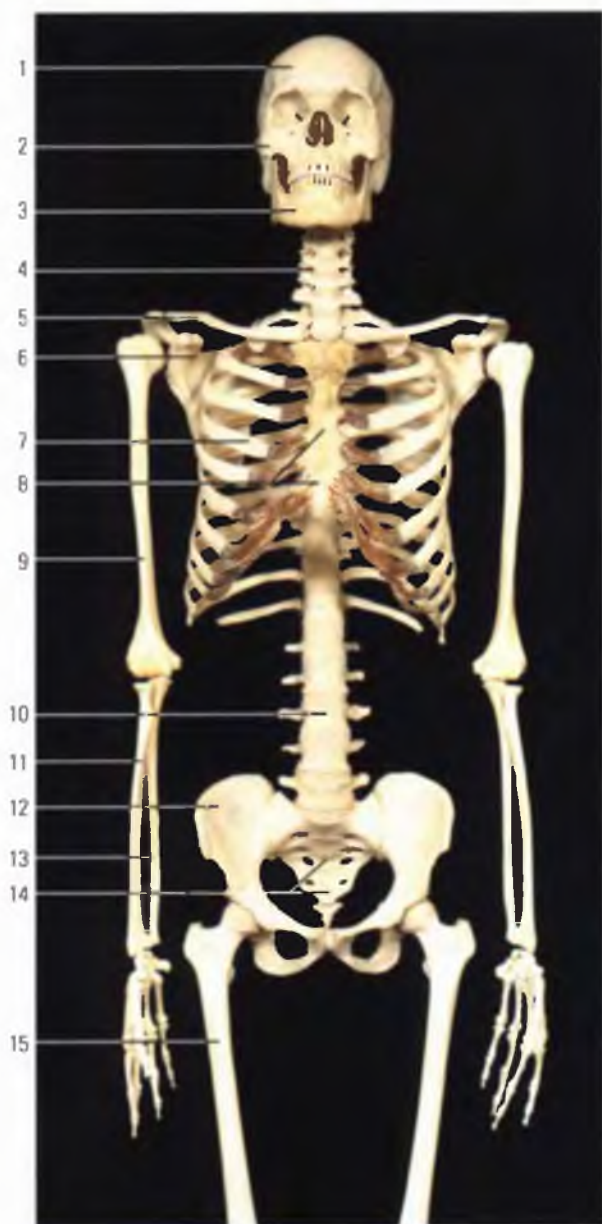
1. Система обмена веществ охватывает все органы, которые ведут поглощению, переработкой и выделением веществ. К ней относятся: система пищеварения, система выделения и – как особый случай выделения – система размножения.



Нервная система (НС) и эндокринные (гормональные) органы. Центр НС (головной мозг) располагается в черепной полости, спинной мозг – в позвоночном канале. Автономная НС охватывает внутренности. Можно наблюдать сегментарное распределение нервов спинного мозга и симпатического ствола (нервного ствола автономной нервной системы, расположенного перед позвоночником).

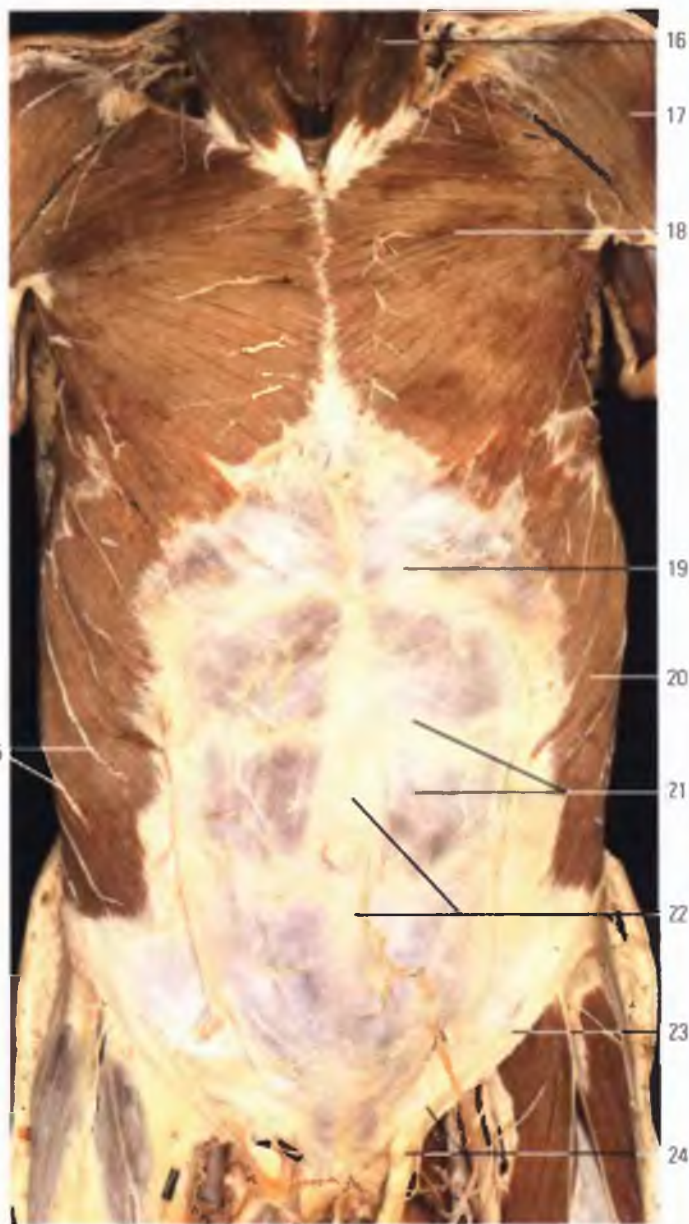2. Сердечно-сосудистая система вместе с системой дыхания характеризуется ритмичным функционированием (сердечный ритм, дыхательный ритм). Обе системы занимают срединное место между информационной системой, с одной стороны, и системой обмена веществ – с другой.

3. Информационная система и система регулирования включает в себя органы чувств, нервную систему и гормональные железы. Она служит для приема и переработки информации, а также для соответствующей реакции на нее, согласно отношениям между внешним миром и организмом, а также внутри самого тела (обмен информацией и управление действиями организма).



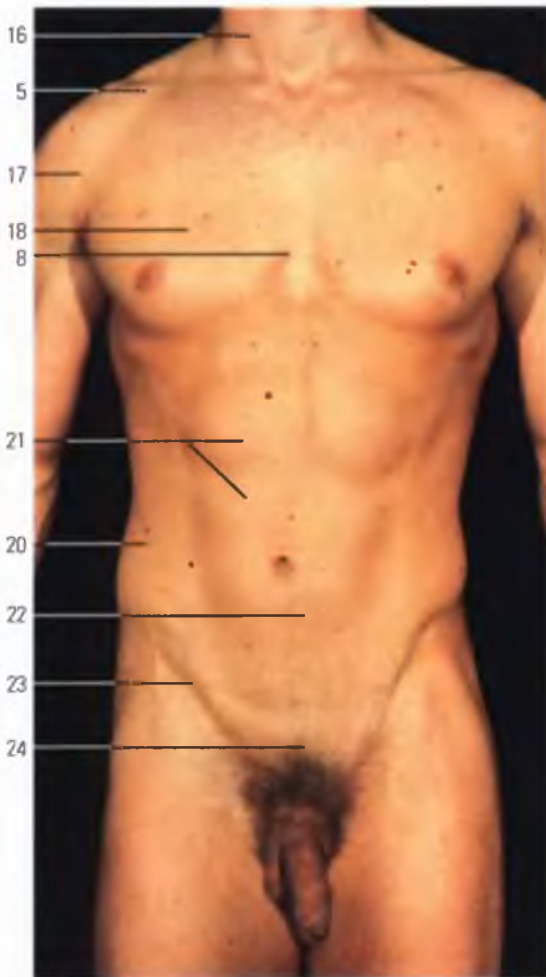
Человеческий скелет (вид спереди). Можно наблюдать сегментарное (ритмичное) членение туловища, особенно в области груди, и лучеобразную (радиальную) структуру конечностей. В противоположность им, череп имеет почти шаровидную форму.

- 1 Крыша черепа (Calvaria)
- 2 Верхняя челюсть (Maxilla)
- 3 Нижняя челюсть (Mandibula)
- 4 Шейный позвонок (Vertebra cervicalis)
- 5 Ключица (Clavicula)
- 6 Лопатка (Scapula)
- 7 Грудная клетка (Thorax)
- 8 Грудина (Sternum)
- 9 Плечевая кость (Humerus)
- 10 Поясничный позвонок (Vertebra lumbalis)
- 11 Лучевая кость (Radius)
- 12 Таз (Pelvis)
- 13 Локтевая кость (Ulna)
- 14 Крестец, крестцовая кость (Os sacrum)
- 15 Бедренная кость (Femur)
- 16 Грудино-ключично-сосцевидная мышца (M. sternocleidomastoideus)

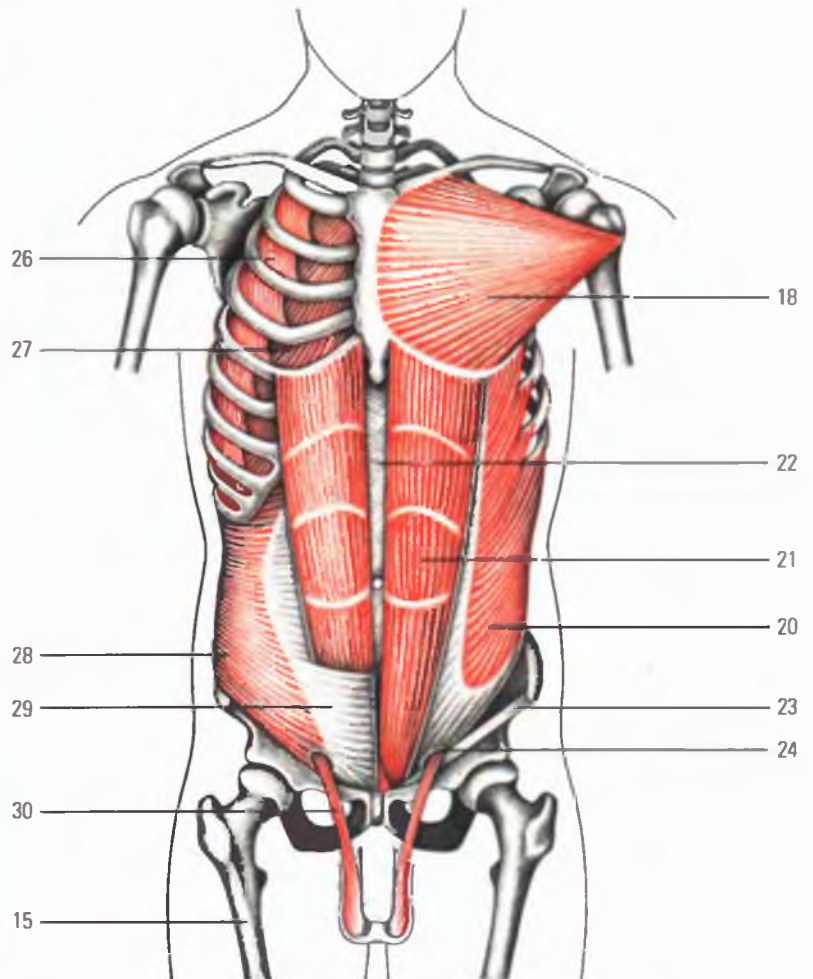


Мышцы и нервы передней (вентральной) стенки тела; поверхностный слой. Видны прочная сухожильная пластинка (влагалище прямой мышцы живота) и строго сегментарно расположенные нервы кожи.

- 17 Дельтовидная мышца (M. deltoideus)
- 18 **Большая грудная мышца (M. pectoralis major)**
- 19 Передний листок сухожильной пластинки (влагалища прямой мышцы живота)
- 20 **Наружная косая мышца живота (M. obliquus ext. abdominis)**
- 21 **Прямая мышца живота с сухожильными перемычками (M. rectus abdominis)**
- 22 Белая линия (Linea alba) и фиксация сухожильной пластинки (влагалища прямой мышцы живота) по средней линии
- 23 Паховая связка (Lig. inguinale)
- 24 Паховый канал и семенной канатик (Canalis inguinalis)
- 25 Кожные нервы
- 26 Наружная межреберная мышца (M. intercostalis ext.)
- 27 Внутренняя межреберная мышца (M. intercostalis int.)
- 28 **Поперечная мышца живота (M. transversus abdominis)**
- 29 Передний листок сухожильной пластинки (влагалища прямой мышцы живота)
- 30 Семенной канатик (Funiculus spermaticus)



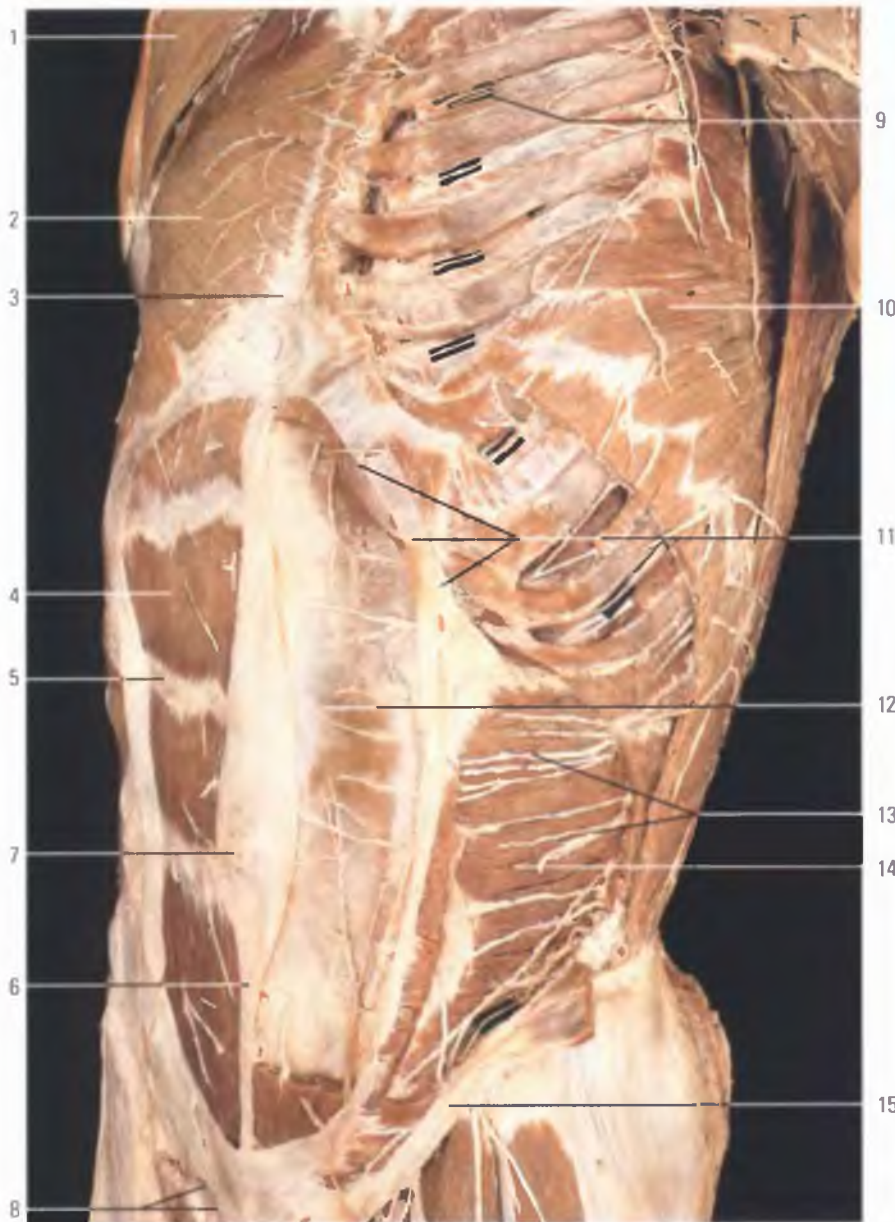
Фотография туловища спереди. Прямая мышца живота (*M. rectus abdominis*) напряжена.



Мышцы передней (вентральной) стенки тела (левая половина – поверхностные слои, правая – более глубокие). Сухожильная пластинка (влагалище прямой мышцы живота) видна на правой стороне внизу.

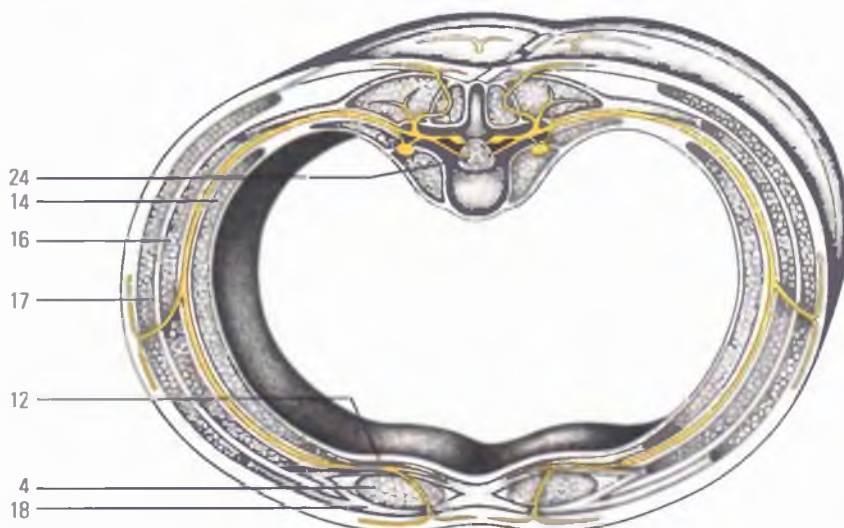
Грудная стенка состоит из костных (ребра) и мышечных сегментов (межреберные мышцы, которые при дыхании движутся синхронно). Однако грудная клетка является также опорой для грудных и плечевых мышц, так что последние могут служить и в качестве вспомогательных мышц в процессе дыхания. В брюшной стенке костные элементы отсутствуют. Мышечные сегменты сливаются с большими плоскими пластинами (*Mm. obliqui*). Они натягиваются перед брюшной полостью благодаря системе прямых мышц живота. Функционально сформирована имеющая конфигурацию двойной спирали система мышечных тяжей: сухожилия внешних косых мышц живота через белую линию (*Linea alba*) переходят в сухожилия противоположных, внутренних косых мышц живота (см. стр. 9). Относящиеся сюда сухожильные пластинки образуют влагалище прямой мышцы живота. В этой цельной системе тяжей лишь в области пупка и паха возникают ослабленные места, которые могут стать грыжевыми воротами. В отличие от мышц, нервы, выходящие из спинного мозга, сохраняют сегментарное расположение. Они проходят между поперечной и внутренней косой мышцами живота (*M. transversus* и *M. obliquus int.*) (см. схему на стр. 8).

Область	Стенка тела	Главное содержание	Способность к восстановлению (регенеративная способность)
область головы (черепная полость)	замкнутая неподвижная костная стенка	головной мозг и органы чувств	незначительная
область груди (грудная полость)	полузамкнутая, ритмично движущаяся благодаря межреберным мышцам стенка	сердце и легкие	незначительная
область живота (брюшная полость)	лишена костного футляра; подвижность осуществляется благодаря мышечной системе живота	органы обмена веществ, кишечный тракт, почки	очень высокая
область таза (тазовая полость)	кости таза и мышечное дно таза, малая подвижность	системы размножения и выделения	образование зародышевых клеток

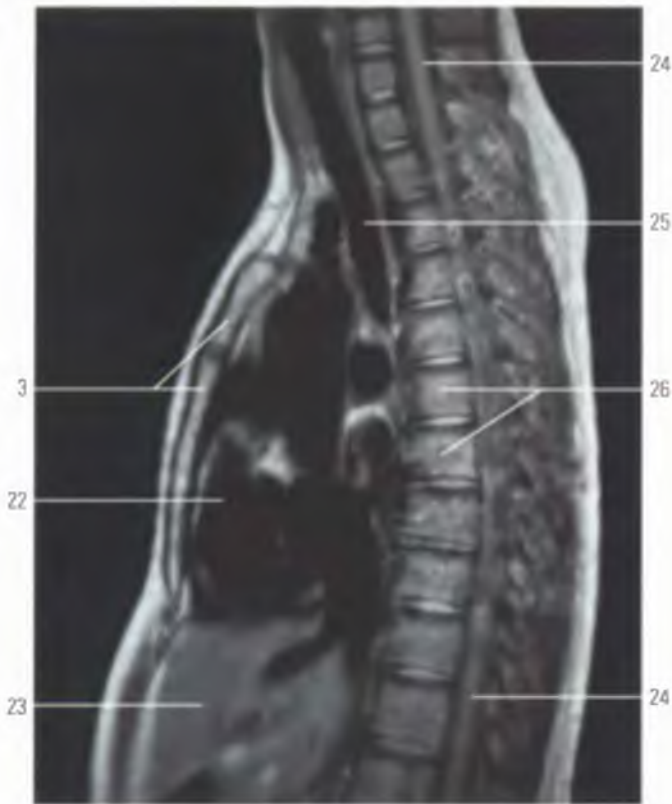

- 1 Дельтовидная мышца (*M. deltoideus*)
- 2 Большая грудная мышца (*M. pectoralis major*)
- 3 Грудина (*Sternum*)
- 4 **Прямая мышца живота** (*M. rectus abdominis*)
- 5 Промежуточные сухожилия прямых мышц живота
- 6 Белая линия (*Linea alba*)
- 7 Пупок (*Umblicus*)
- 8 Паховый канал (*Canalis inguinalis*)
- 9 **Межреберные нервы** (*Nn. intercostales*), проходящие у нижней кромки ребер
- 10 Передняя зубчатая мышца (*M. serratus ant.*)
- 11 Реберная дуга (*Arcus costalis*)
- 12 Задний листок сухожильной пластины (влагалища прямой мышцы живота)
- 13 **Межреберные нервы** в области стенки живота
- 14 **Поперечная мышца живота** (*M. transversus abdominis*)
- 15 Паховая связка (*Lig. inguinale*)
- 16 **Внутренняя косая мышца живота** (*M. obliquus ext. abdominis*)
- 17 **Наружная косая мышца живота** (*M. obliquus ext. abdominis*)
- 18 Передний листок влагалища прямой мышцы живота
- 19 Грудинно-ключично-сосцевидная мышца (*M. sternocleidomastoideus*)
- 20 Малая грудная мышца (*M. pectoralis minor*)
- 21 Мышца, поднимающая яичко (*M. cremaster*)
- 22 **Сердце** (*Cor*)
- 23 Печень (*Hepar*)
- 24 Спинной мозг в позвоночном канале
- 25 **Трахея** (*Trachea*)
- 26 Грудной отдел позвоночника

Передняя стенка тела с нервами (на правой стороне – поверхностный слой, на левой – более глубокие слои).

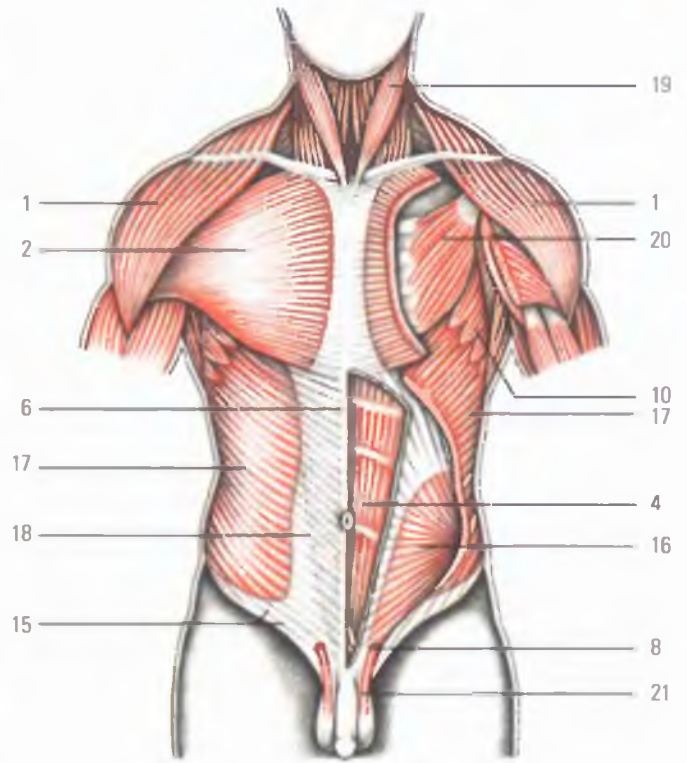


◁ **Поперечный разрез задней и передней брюшной стенки** – для наглядного представления о слоистом расположении мышц и о сегментарном – ветвей спинномозговых нервов (*Nn. spinales*; выделены желтым цветом).

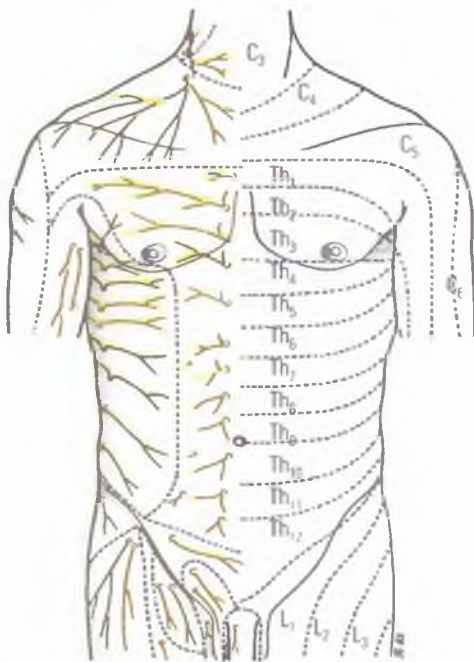


Продольный разрез через середину туловища (магнитно-резонансная томограмма МРТ*). В грудной полости расположено сердце с большими кровеносными сосудами. В позвоночном канале можно различить спинной мозг (24). От шеи идет трахея, которая (позади сердца) переходит в бронхи (25).

*Примечание ред.: МРТ – изображение, полученное путем компьютерной обработки суммарных показателей магнитного поля, в котором находится орган или часть тела. Получается на черно-магнитно-резонансном томографе.

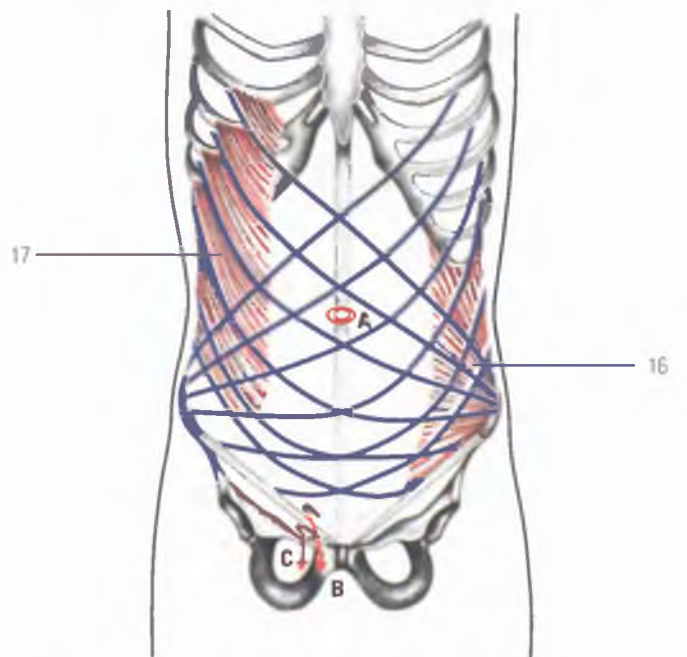


Мышцы передней стенки туловища; с правой стороны – поверхностный слой, с левой – более глубокие слои. От внутренних косых мышц живота мышечные волокна через паховый канал подходят к мышце, поднимающей яичко (M. cremaster).



Сегментарное расположение кожных нервов с местами их выхода на переднюю стенку тела.

C₃-C₅ = шейный сегмент; Th₁-Th₁₂ = грудной сегмент;
L₁-L₂ = поясничный сегмент.



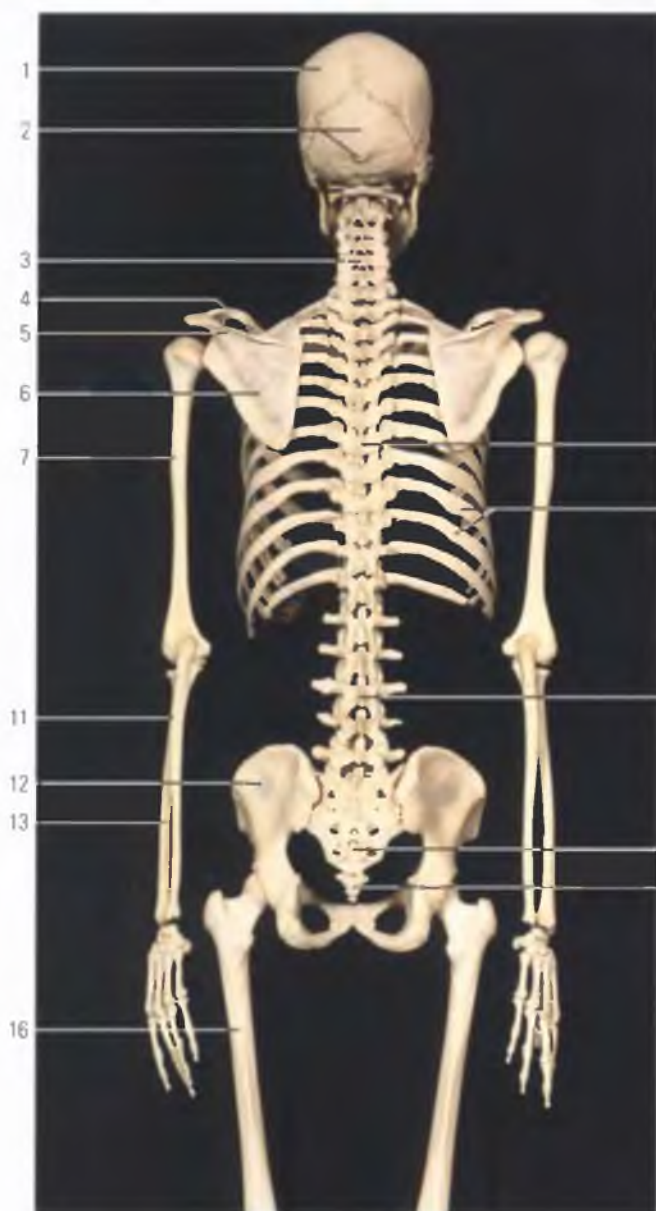Напряжение волокнистых систем плоских сухожилий (апоневрозов) обеих (противонаправленных) косых мышц живота внутри сухожильной пластины (влагалища прямой мышцы живота).

Красным обозначены грыжевые ворота;

A – пупочная грыжа;

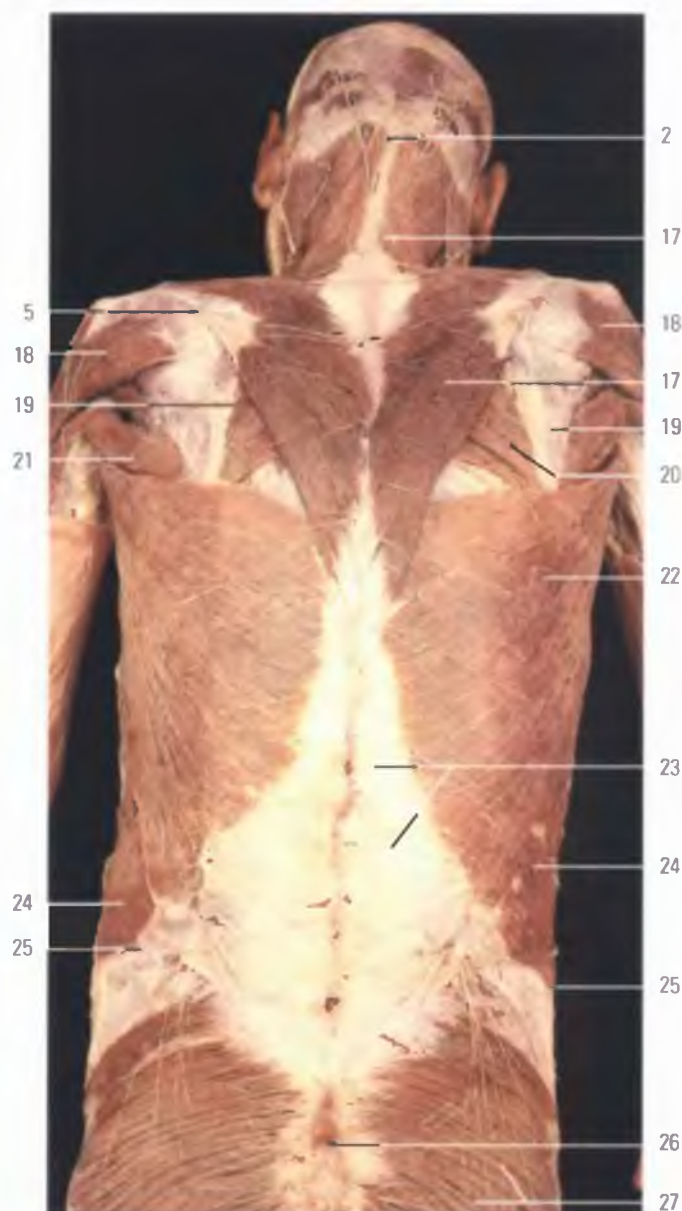B – паховая грыжа (над паховой связкой);

C – бедренная грыжа (под паховой связкой).



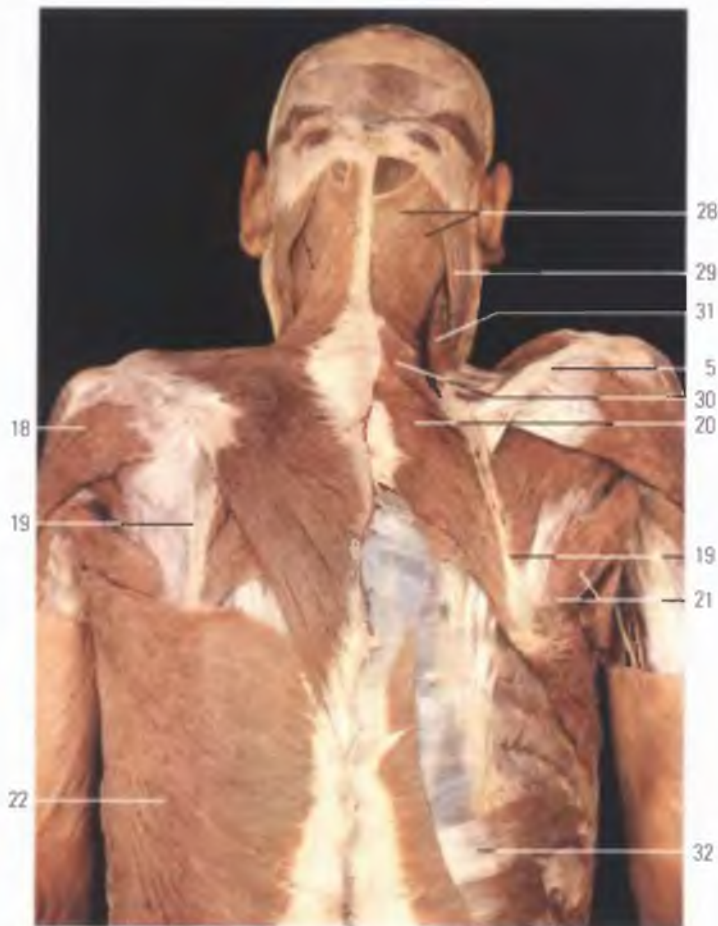
Человеческий скелет, вид сзади (спинная, или дорсальная сторона). Поперечные отростки поясничного отдела позвоночника – это недоразвитые ребра.

- 1 Крыша черепа (Теменная кость: *Os parietale*)
- 2 Затылочная кость (*Os occipitale*) с костными отростками (*Protuberantia occipitalis ext.*)
- 3 Шейный отдел позвоночника (7 позвонков: *Vertebrae cervicales*)
- 4 Ключица (*Clavicula*)
- 5 Лопаточная кость (*Spina scapulae*)
- 6 Лопатка (*Scapula*)
- 7 Плечевая кость (*Humerus*)
- 8 Грудной отдел позвоночника (12 грудных позвонков: *Vertebrae thoracicae*)
- 9 Рёбра (12 ребер; *Costae*)
- 10 Поясничный отдел позвоночника (5 поясничных позвонков: *Vertebrae lumbales*)
- 11 Локтевая кость (*Ulna*)
- 12 Седалищная кость (*Os ilii*)
- 13 Лучевая кость (*Radius*)
- 14 Крестцовая кость, крестец (*Os sacrum*)
- 15 Копчиковая кость, копчик (*Os coccygis*)

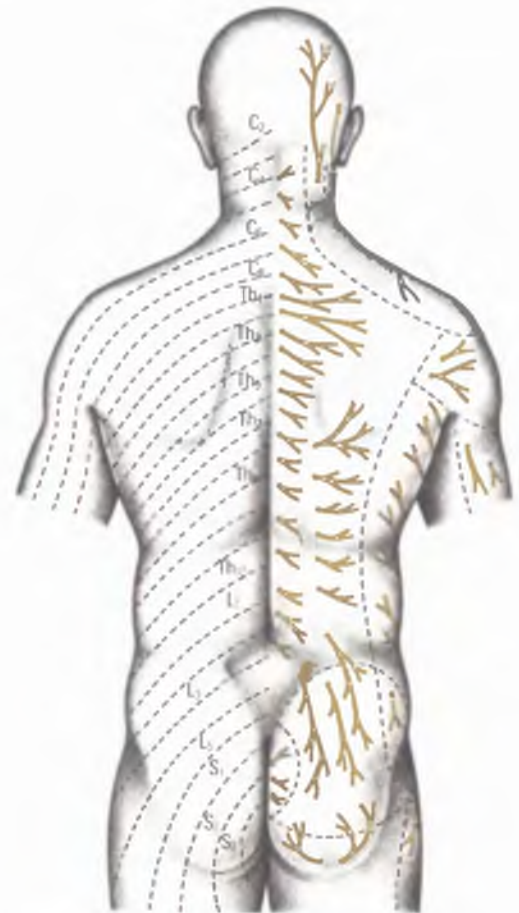


Мышцы спины с кожными нервами (вид сзади). Можно различить сегментарное распределение кожных нервов.

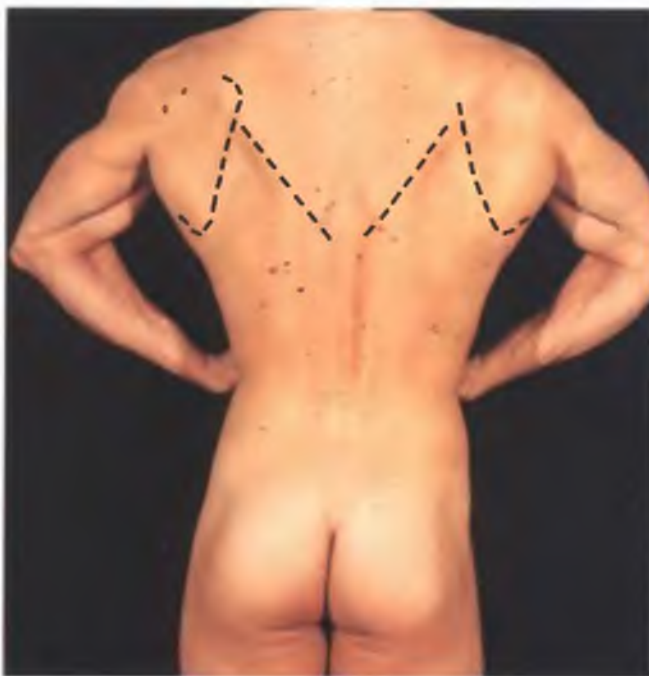- 16 Бедренная кость (*Femur*)
- 17 **Трапециевидная мышца** (*M. trapezius*)
- 18 Дельтовидная мышца (*M. deltoideus*)
- 19 Задний край лопатки (*Scapula*)
- 20 Большая ромбовидная мышца (*M. rhomboideus major*)
- 21 **Большая круглая мышца** (*M. teres major*)
- 22 **Широчайшая мышца спины** (*M. latissimus dorsi*)
- 23 Грудо-поясничная фасция (*Fascia thoracolumbalis*) – прочное влагалище для глубоких мышц спины
- 24 Наружная косая мышца живота (*M. obliquus ext. abdominis*)
- 25 Гребень подвздошной кости (*Crista iliaca*)
- 26 Крестец, крестцовая кость (*Os sacrum*)
- 27 **Большая ягодичная мышца** (*M. gluteus maximus*)
- 28 Ременная мышца головы (*M. splenius capitis*)
- 29 Грудно-ключично-сосцевидная мышца (*M. sternocleidomastoideus*)
- 30 Малая ромбовидная мышца (*M. rhomboideus minor*)
- 31 Мышца, поднимающая лопатку (*M. levator scapulae*)
- 32 Нижняя задняя зубчатая мышца (*M. serratus post. inf*)



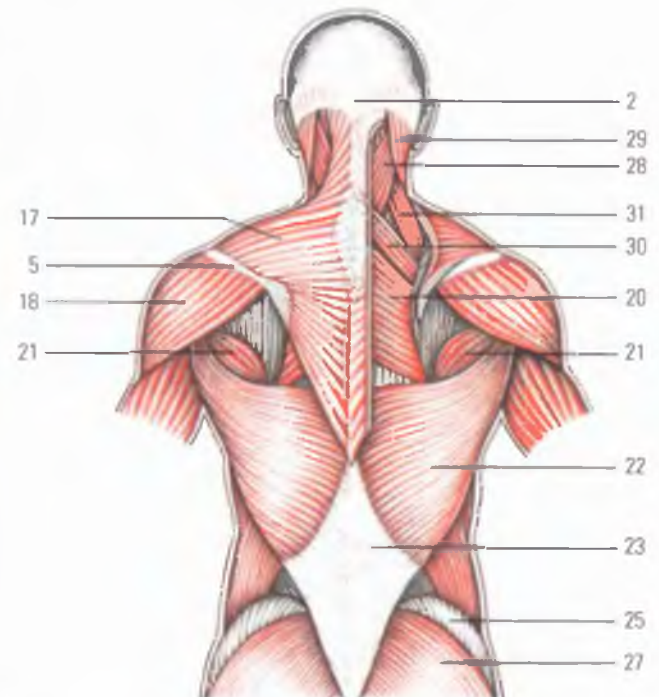
Мышцы спины (на левой стороне – поверхностный слой; на правой удалены трапециевидная мышца и широчайшая мышца спины)



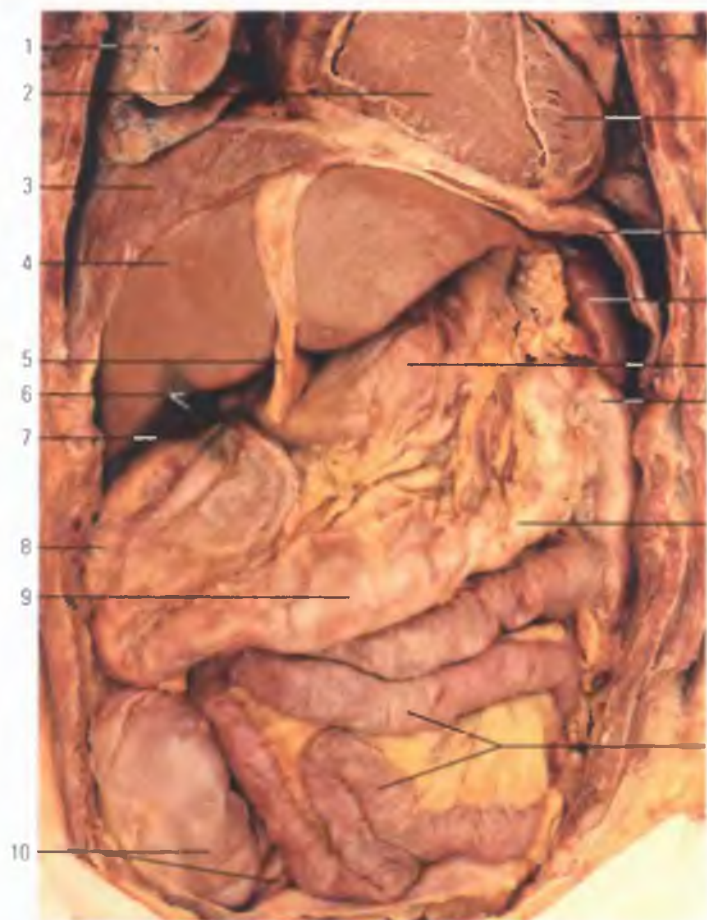
Кожные нервы спины (схематическое изображение). Можно наблюдать правильное сегментарное распределение нервов (задние, или дорсальные ветви спинномозговых нервов).



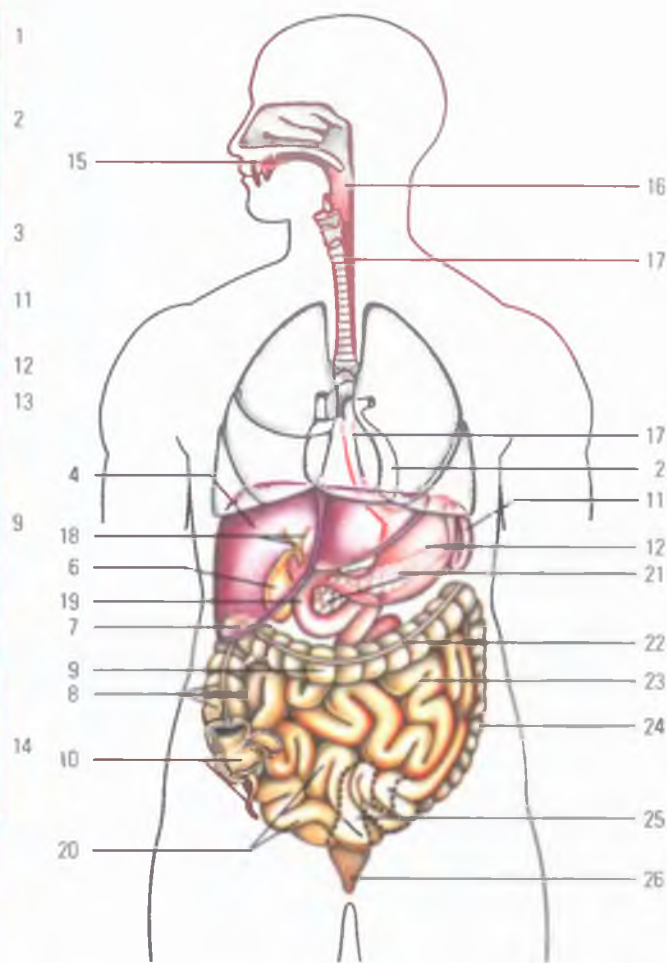
Фотографическое изображение спины и плечевого пояса. Трапециевидная мышца (нижний край ее обозначен пунктиром) сильно сокращена, плечевой пояс согнут вперед (нижний край лопатки отмечен пунктиром).



Мышцы задней (дорсальной) стенки туловища. Левая сторона: поверхностный мышечный слой; правая сторона: более глубокие слои, открывшиеся благодаря рассечению трапециевидной мышцы.

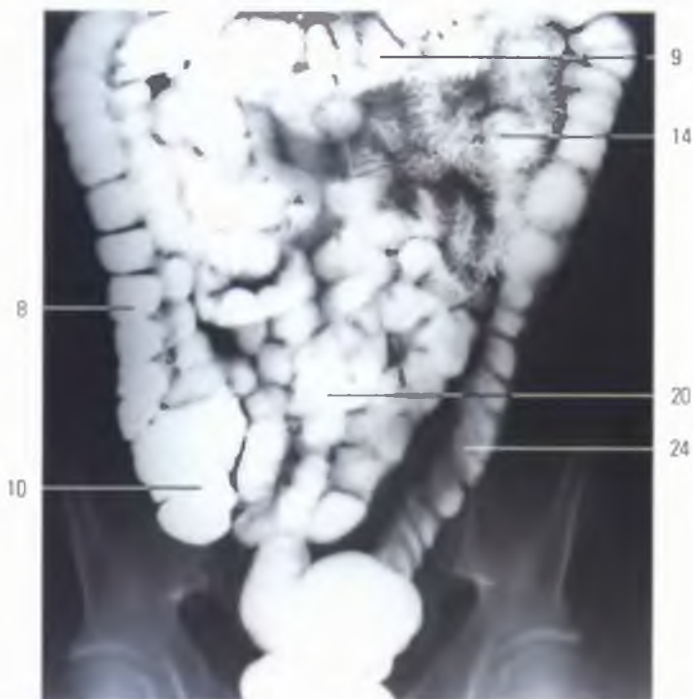


Расположение органов живота (вид спереди). Большой сальник (Omentum majus) удален, так что можно видеть кишечные петли, желудок, толстую кишку и печень.

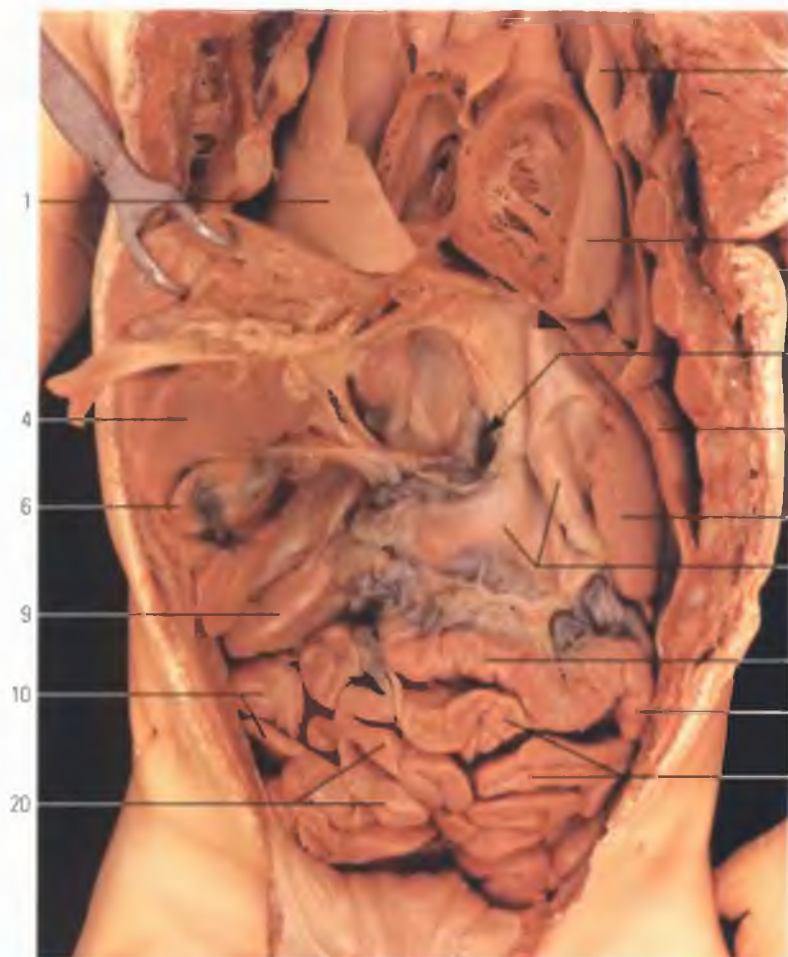

Общий вид органов пищеварения (полость рта, пищевод, желудочно-кишечный тракт с печенью, поджелудочной железой и желчным пузырем).

Пищеварительный тракт	Функции
1. Полость рта и слюнные железы	размельчение, пережевывание, смачивание слюной, начало переваривания углеводов
2. Пищевод	проведение пищи в желудок
3. Желудок	накопление, начало переваривания белков
Тонкая кишка	
4. Двенадцатиперстная кишка с поджелудочной железой и печенью	переваривание белков, углеводов, жиров
5. Тощая кишка (Jejunum)	всасывание питательных веществ, реабсорбция гомологичных веществ
6. Подвздошная кишка (Ileum)	всасывание питательных веществ, иммунологическая защита
Толстая кишка (Colon)	
7. Слепая кишка и червеобразный отросток	реабсорбция, сгущение остатков, иммунологическая защита
8. Восходящая часть толстой кишки, поперечно-ободочная часть, нисходящая часть толстой кишки, сигмовидная часть	реабсорбция, калообразование (кал = Faeces)
9. Прямая кишка	удержание стула
10. Заднепроходный, или анальный канал	удаление кала, или дефекация



Рентгеновский снимок тонкой и толстой кишки с применением контрастного вещества.

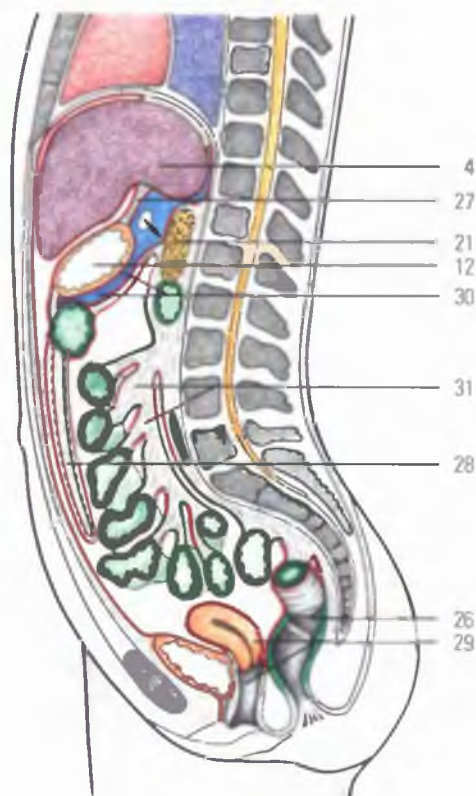


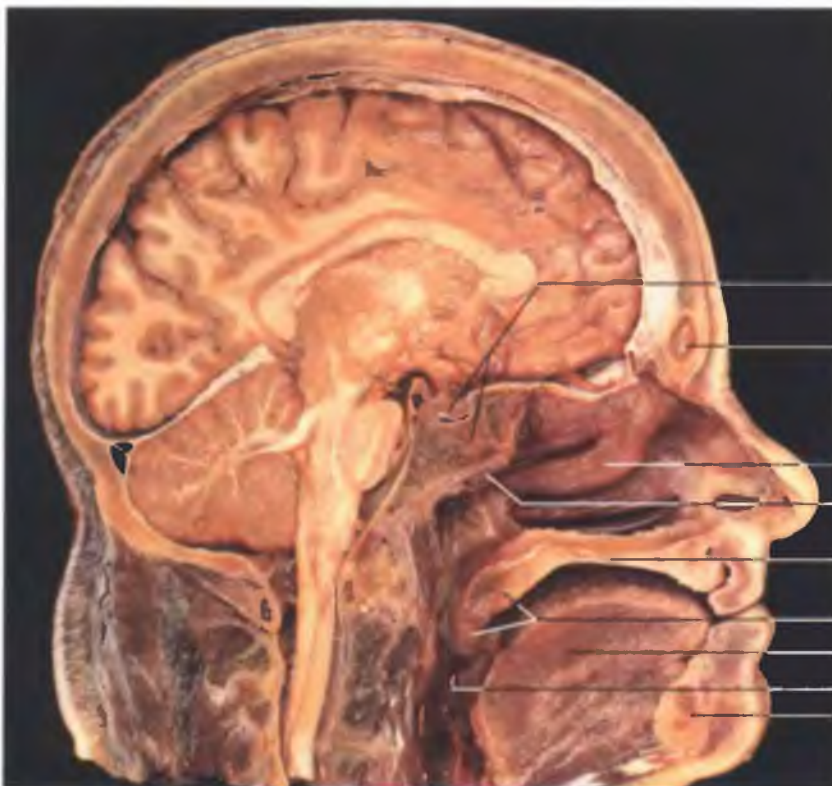Органы в животе плода. Печень разрезана пополам и поднята вверх. Большой и малый сальники удалены. Стрелкой показано овальное отверстие (Foramen ovale).

- 1 Легкие (Pulmo)
- 2 Сердце (Cor)
- 3 Диафрагма (Diaphragma)
- 4 Печень (Hepar)
- 5 Серповидная связка печени (Lig. falciforme) и круглая (Lig. teres hepatis)
- 6 Желчный пузырь (Vesica fellea или biliaris)
- 7 Правый изгиб толстой кишки
- 8 Восходящая часть толстой кишки (Colon ascendens)
- 9 Поперечно-ободочная часть толстой кишки (Colon transversum)
- 10 Слепая кишка (Caecum) с червеобразным отростком (Appendix vermiformis)
- 11 Селезенка (Lien или Splen)
- 12 Желудок (Ventriculus)
- 13 Левый изгиб толстой кишки
- 14 Петли тонкой кишки
- 11 Полость рта (Cavum oris)
- 16 Глотка (Pharynx)
- 17 Пищевод (Oesophagus)
- 18 Желчные протоки, желчный ход
- 19 Двенадцатиперстная кишка – верхний отрезок тонкой кишки (Duodenum)
- 20 Нижний отрезок тонкой кишки (Ileum)
- 21 Поджелудочная железа (Pancreas)
- 22 Лента толстой кишки (Taenia coli)
- 23 Средний отрезок тонкой кишки (Jejunum)
- 24 Нисходящий участок толстой кишки (Colon descendens)
- 25 Сигмовидный участок толстой кишки (Colon sigmoideum)
- 26 Прямая кишка (Rectum)
- 27 Малый сальник (Omentum minus)
- 28 Большой сальник (Omentum majus)
- 29 Матка (Uterus) и влагалище (Vagina)
- 30 Сальниковая сумка (Bursa omentalis)
- 31 Выступ брыжейки (Mesenterium)

Система пищеварения расположена главным образом в брюшной полости. Печень, желудок и поджелудочная железа находятся в верхней части полости, которая еще защищена прикрывающей ее грудной клеткой. Желудок через привратниковую часть (Pylorus) выходит в U-образную двенадцатиперстную кишку (Duodenum), которая зафиксирована возле стенки брюшной полости. Сюда впадают два протока: от поджелудочной железы и общий желчный Ductus choledochus. Остальные отделы тонкой кишки (Jejunum и Ileum) сдвинуты внутрь брюшной полости и зафиксированы у задней стенки брюшной полости только с помощью брыжейки (Mesenterium). Толстая кишка образует вокруг петель тонких кишок своего рода гирлянду и только в области поперечной ободочной части подвижно подвешена к брыжейке. В малом тазу толстая кишка переходит в прямую кишку и заканчивается заднепроходным каналом и отверстием (Anus).

Продольный разрез полости живота. Тонкая кишка подвешена посредством брыжейки (Mesenterium), но подвешена в общем подвижно. От желудка и поперечно-ободочной кишки отходит большой сальник (Omentum majus), который, напоподобие платки, закрывает кишечные петли. Малый сальник (Omentum minus) представляет собой брыжеечное соединение между желудком и печенью. За ними лежит сальниковая сумка. Красным цветом выделена брюшина (Peritoneum).

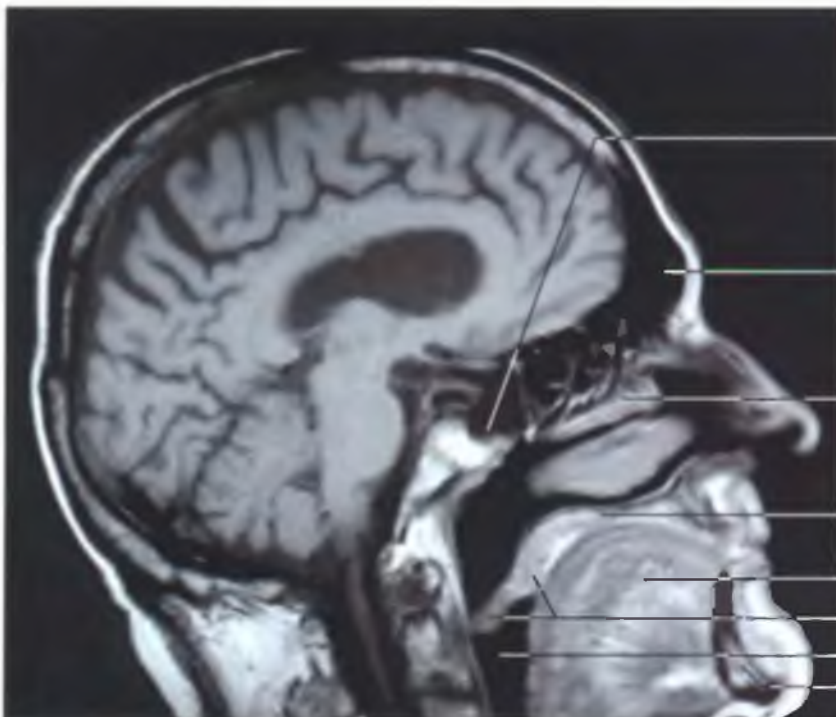




Срединный разрез головы. Ротовая и носовая полости разделены твердым и мягким небом. Основание черепа как бы надломлено на высоте турецкого седла и мозгового придатка (гипофиза); это так называемый угол кливуса (Civus = скат на основании черепа). Глотка соединяет полости рта и носа.

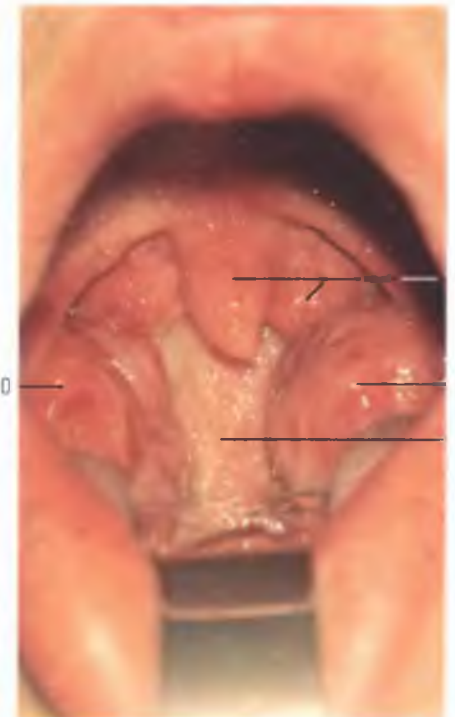- 1 Турецкое седло (Sella turcica) с нижним придатком мозга (Нурофизис)
- 2 Лобная пазуха и лобная кость
- 3 Средняя носовая раковина
- 4 Глоточная миндалина (Tonsilla pharyngealis)
- 5 **Твердое небо** (Palatum durum)
- 6 **Мягкое небо и язычок мягкого неба** (Palatum molle и Uvula)
- 7 Язык (lingua)
- 8 **Глотка** (Pharynx)
- 9 Нижняя челюсть (Mandibula)
- 10 **Небная миндалина** (Tonsilla palatina)
- 11 Слуховая (евстахиева) труба и миндалина слуховой трубы (Tube и Tonsilla tubaria)
- 12 **Надгортанный хрящ (надгортанник)** (Epiglottis)
- 13 Гортань (голосовая складка)
- 14 Пищевод (Oesophagus)
- 15 **Преддверие полости рта (Vestibulum oris)**
- 16 Корень языка с язычной миндалиной (Tonsilla linguallis)
- 17 Подъязычная кость (Os hyoideum)
- 18 **Сосочки, окруженные валом*** (Papillae vallatae)
- 19 Черпаловидный хрящ гортани с мышцей, суживающей голосовую щель (M. arytenoideus)
- 20 Перстневидный хрящ с мышцей, расширяющей голосовую щель (M. cricoarytenoideus post.)
- 21 Трахея (Trachea)
- 22 **Нитевидные сосочки*** (Papillae filiformes)
- 23 **Грибовидные сосочки*** (Papillae fungiformes)
- 24 **Листовидные сосочки*** на боковых отделах языка (Papillae foliatae)
- 25 **Вкусовые почки, или вкусовые луковички с нервами**

* Сосочки = бугорки в виде бородавок

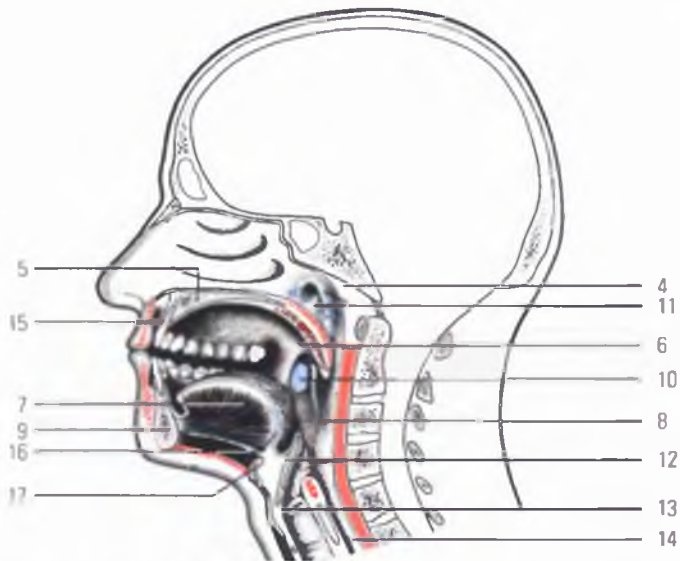


Разрез через середину головы (магнито-резонансная томограмма МРТ*). Ротовая, носовая и черепная полости располагаются друг над другом наподобие этажей.

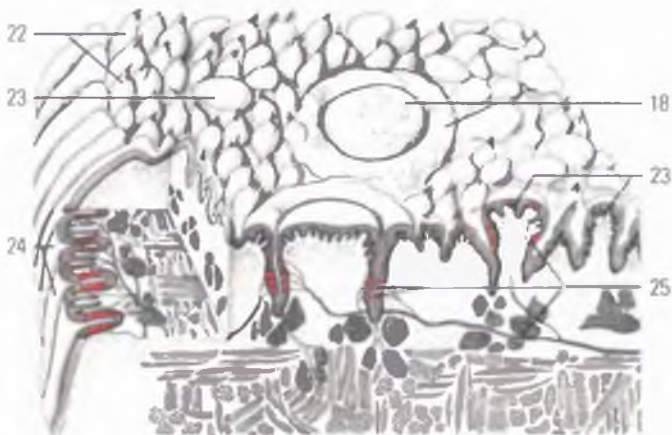* см. примечание ред. к стр. 9



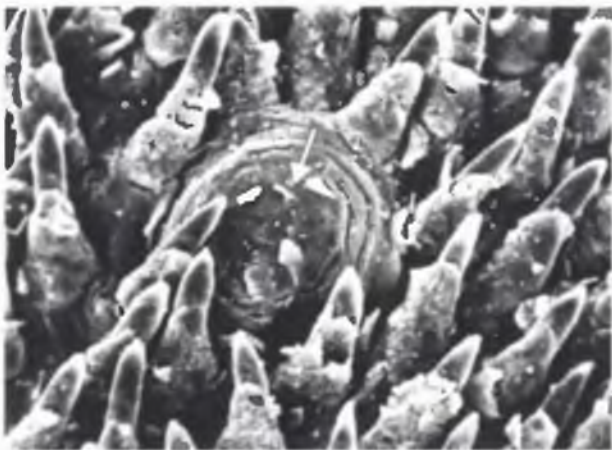
Задний сегмент полости рта in vivo (ребенок 11 лет). Хорошо видны: язычок мягкого неба и небная миндалина.



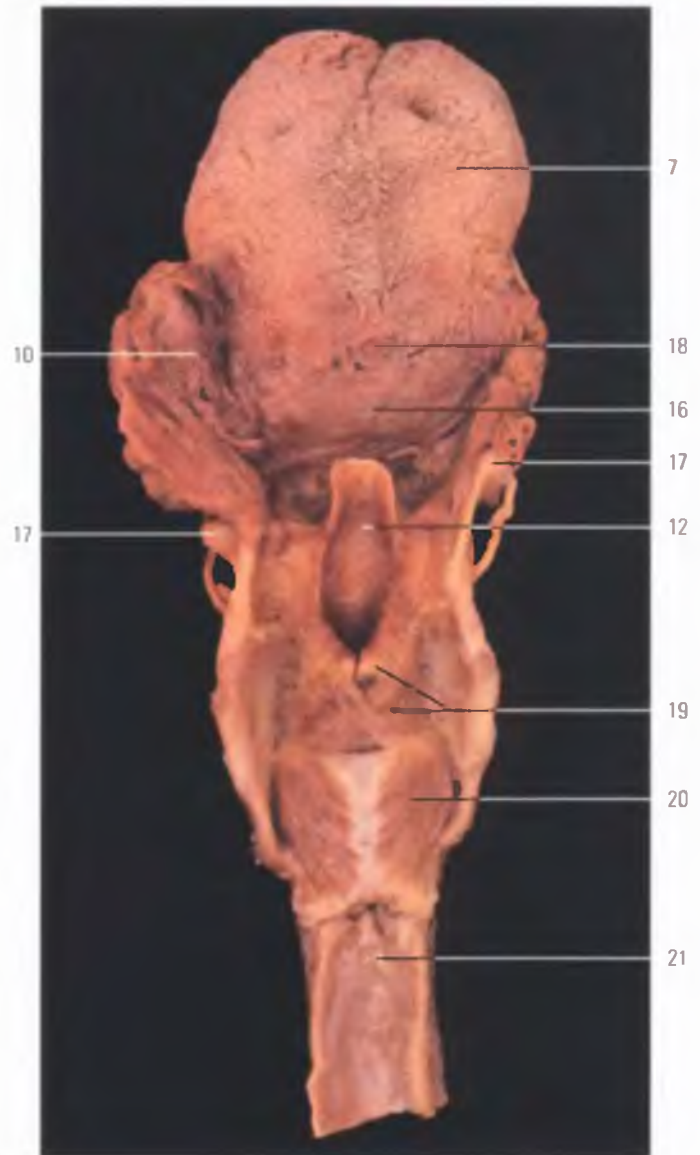Членение ротовой полости (срединный разрез, схема). На переходе к глотке располагаются лимфатические органы (миндалины = Tonsillae) так наз. глоточного кольца Вальдейера.



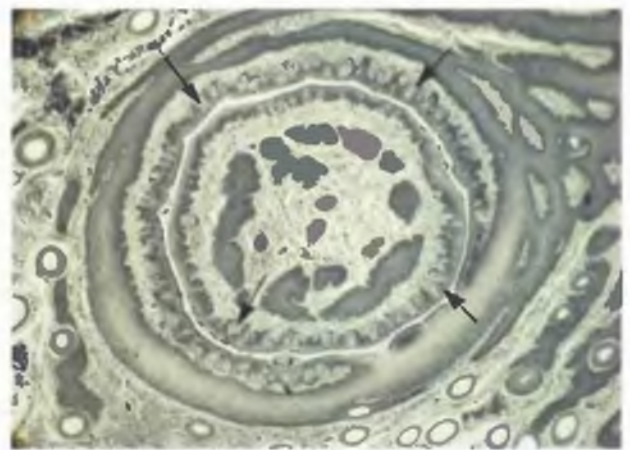
Слизистая оболочка языка с окруженным валом и листовидными сосочками (схема). В эпителии (покрывающая язык ткань, состоящая из кожи и слизи) – многочисленные вкусовые луковички (красным).



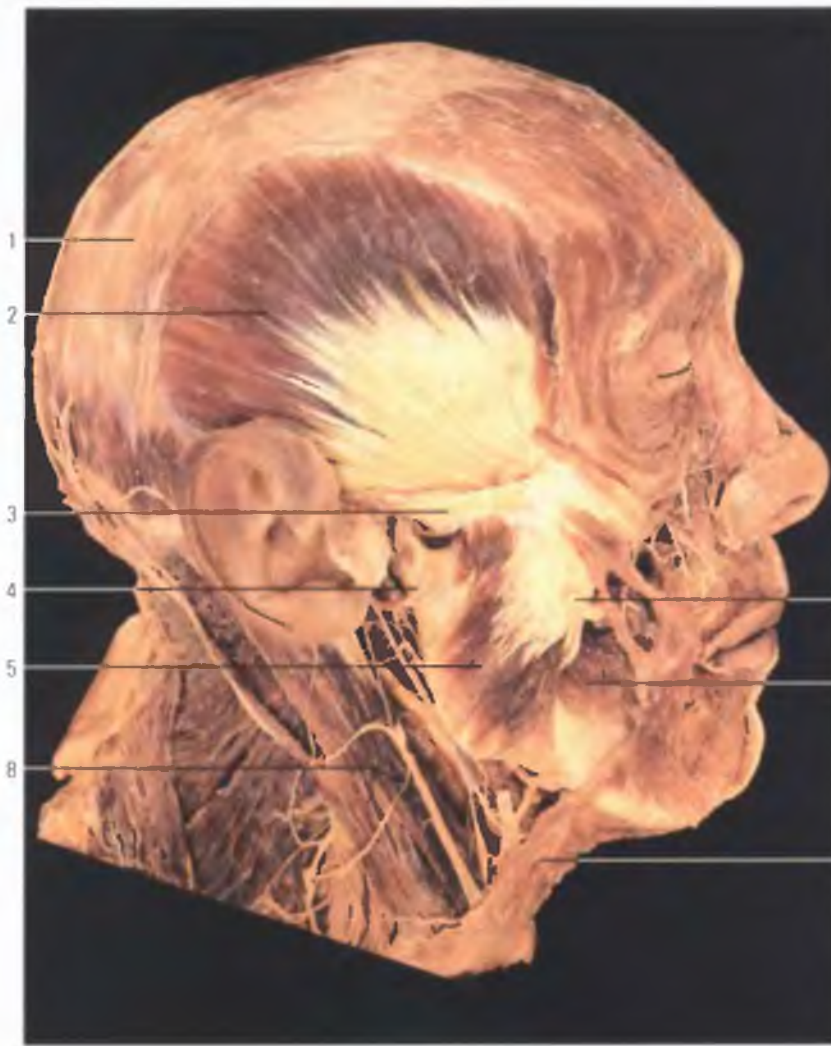
Фотоснимок, сделанный растровым электронным микроскопом (30-кратное увеличение). Поверхность языка: хорошо видны многочисленные нитевидные сосочки и один грибовидный (отмечен стрелкой).



Язык и гортань с надгортанным хрящом (вид сзади). Глотка открыта, слизистая оболочка удалена.

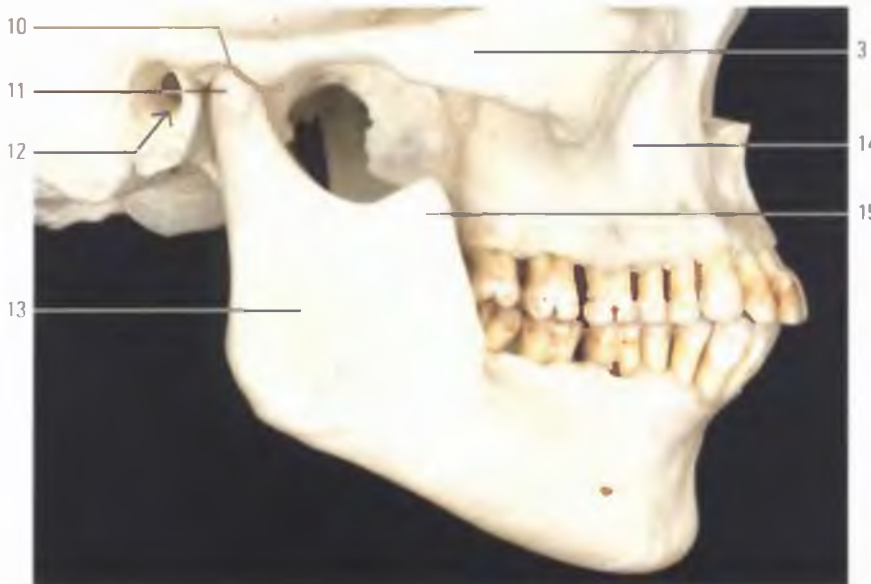


Поперечный разрез листовидного сосочка под микроскопом (38-кратное увеличение). В области канавки возле вала находятся многочисленные вкусовые луковички (показаны стрелками).

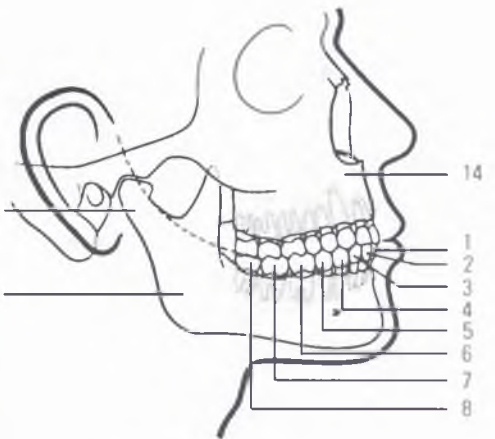


Наружные жевательные мышцы (*M. temporalis* и *M. masseter*) вид сбоку. Скуловая дуга обнажена, околоушная слюнная железа удалена.

- 1 Сухожильный шлем (*Galea aponeurotica*)
- 2 Височная мышца (*M. temporalis*)
- 3 Скуловая дуга (*Arcus zygomaticus*)
- 4 Лицевой нерв (*N. facialis*)
- 5 Жевательная мышца (*M. masseter*)
- 6 Выход околоушной слюнной железы (*Parotis*)
- 7 Щечная мышца (*M. buccinator*)
- 8 Грудно-ключично-сосцевидная мышца (*M. sternocleidomastoideus*)
- 9 Плоская мышца под кожей шеи (*Platysma*)
- 10 Височно-нижнечелюстной сустав (*Articulatio temporomandibularis*)
- 11 Головка нижней челюсти (*Caput mandibulae*)
- 12 Наружный слуховой проход
- 13 Нижняя челюсть (*Mandibula*)
- 14 Верхняя челюсть (*Maxilla*)
- 15 Мышечный отросток (*Proc. muscularis*) нижней челюсти
- 16 Суставной диск (*Discus articularis*)
- 17 Щечный нерв (*N. buccalis*)
- 18 Боковая крыловидная мышца (*M. pterygoideus lat.*)
- 19 Верхнечелюстная артерия (*A. maxillaris*)
- 20 Медиальная крыловидная мышца (*M. pterygoideus med.*)
- 21 Язычный нерв (*N. lingualis*)
- 22 Нижний альвеолярный нерв (*N. alveolaris inf.*) с сосудами в канале нижней челюсти
- 23 Десна (*Gingiva*)
- 24 Цемент (*Substantia ossea*)
- 25 Дентин
- 26 Зубная пульпа (рыхлая масса, пронизанная сосудами и нервами)
- 27 Надкостница зуба (десмодонт)
- 28 Пластинчатая (альвеолярная) кость в зубной области
- 29 Зубодесневой карман
- 30 Кожные нервы (окончания *N. infraorbitals*)

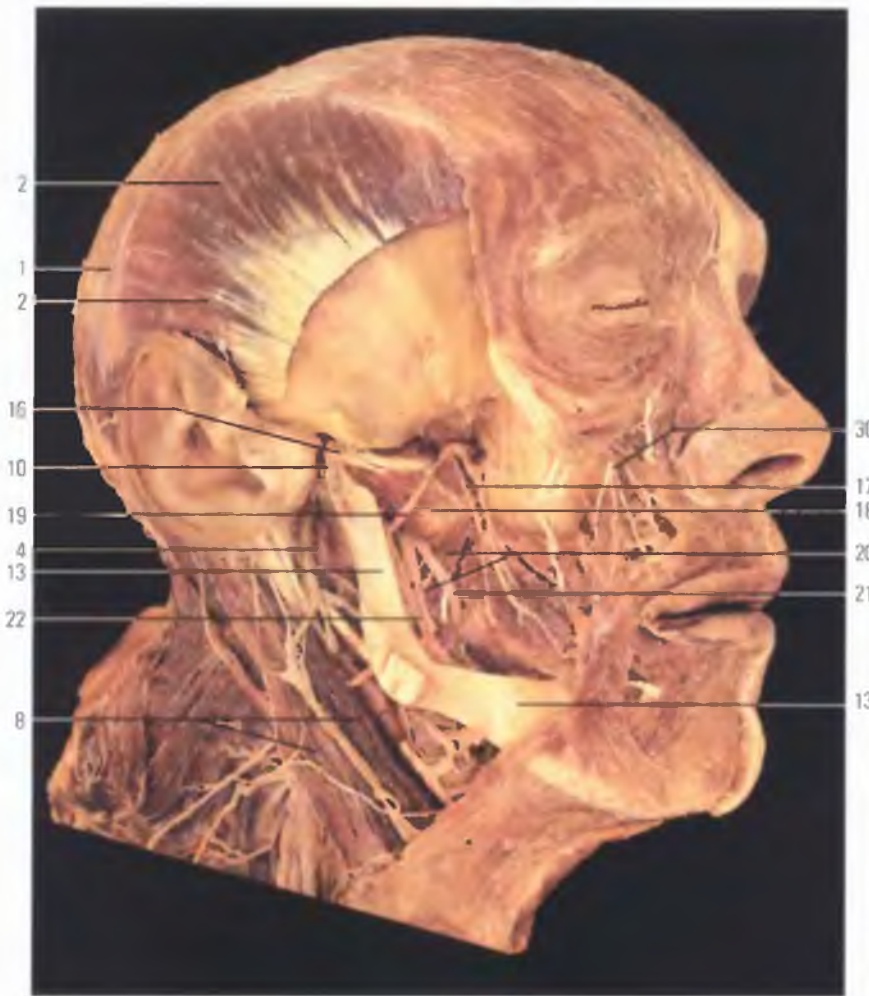


Лицевая часть черепа с зубами (вид сбоку). Прикус демонстрирует здесь небольшое выступание верхней челюсти (прогнатизм).



Зубы взрослого человека (вид сбоку)

- 1 Первый резец (1 *incisivus*)
- 2 Второй резец (2 *incisivus*)
- 3 Клык (*Caninus*)
- 4 Первый малый коренной зуб (1 *Praemolar*)
- 5 Второй малый коренной зуб (2 *Praemolar*)
- 6 Первый большой коренной зуб (1 *Molar*)
- 7 Второй большой коренной зуб (2 *Molar*)
- 8 Третий большой коренной зуб (3 *Molar*)



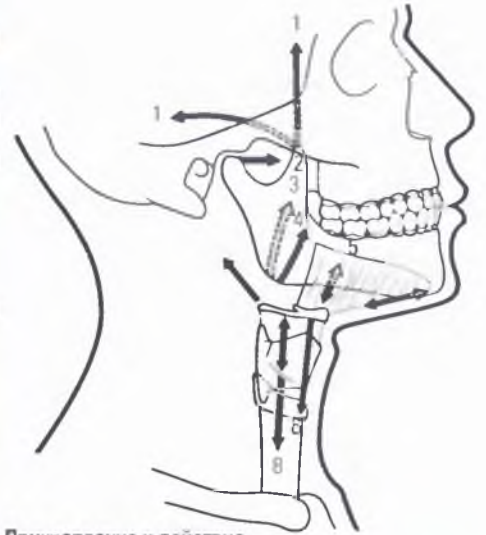
Глубокие жевательные мышцы (*Mm. pterygoidei*) и височно-нижне-челюстной сустав (открыт), вид справа. Боковая крыловидная мышца (*M. pterygoideus lat.*) одним сухожилием проникает в диск волокнистого хряща (*Discus*) височно-нижнечелюстного сустава.

Жевательные мышцы

- 1 Височная мышца (*M. temporalis*)
- 2 Боковая крыловидная мышца (*M. pterygoideus lat.*)
- 3 Медиальная крыловидная мышца (*M. pterygoideus med.*)
- 4 Жевательная мышца (*M. masseter*)

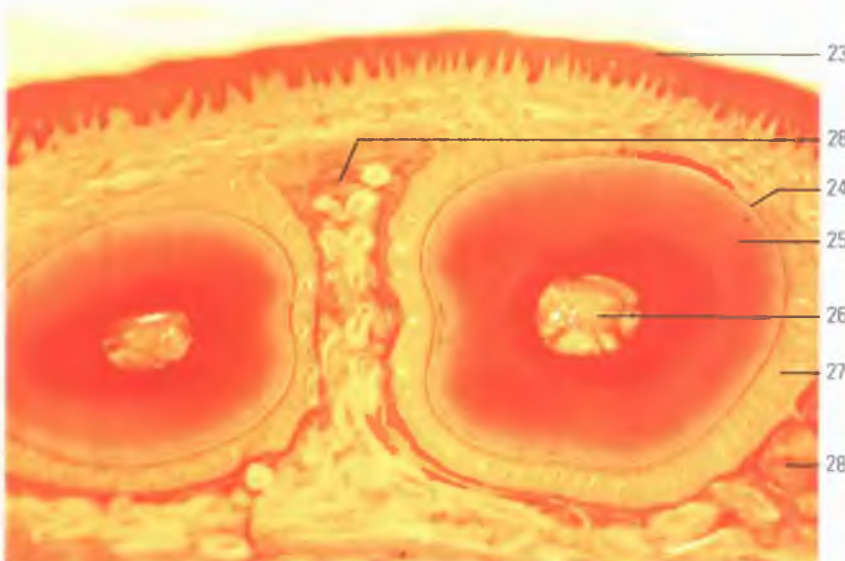
Мышцы дна ротовой полости и подъязычной кости

- 5 Челюстно-подъязычная мышца (*M. mylohyoideus*)
- 6 Грудино-подъязычная мышца (*M. sternohyoideus*)
- 7 Щито-подъязычная мышца (*M. thyrohyoideus*)
- 8 Грудино-щитовидная мышца (*M. sternothyroideus*)

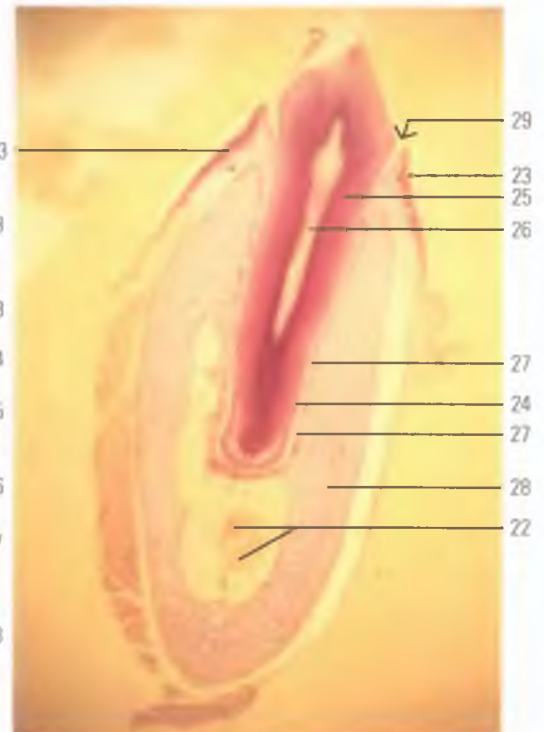

Прикрепление и действие

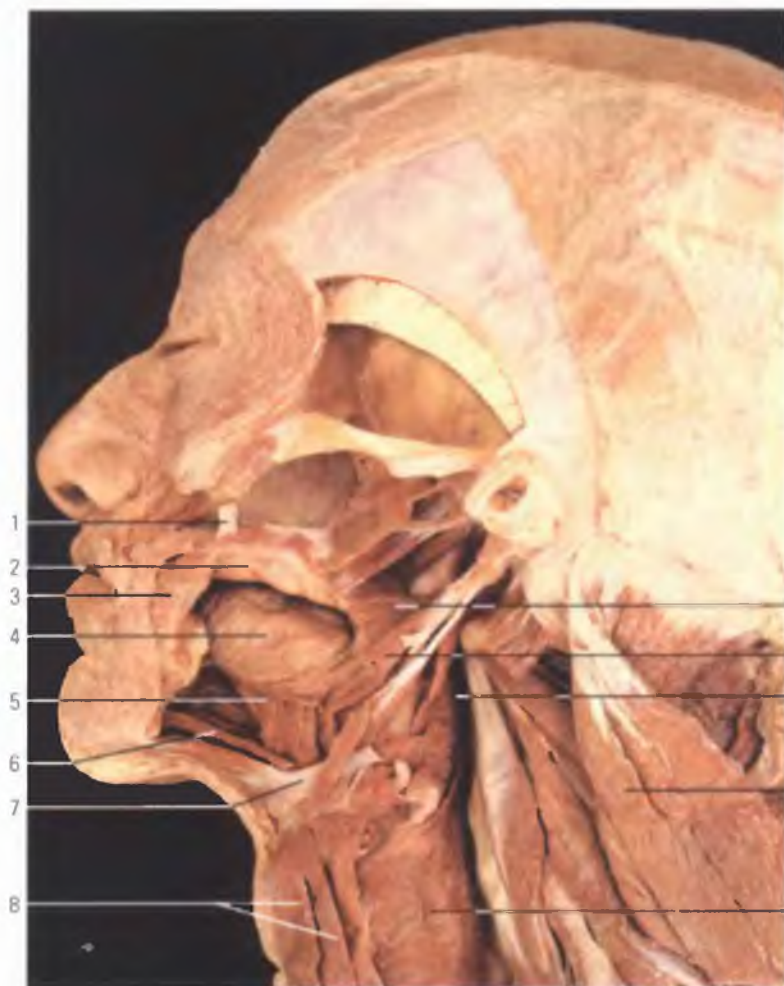
жевательных мышц, а также взаимодействующих с ними мышц дна ротовой полости и шеи



Разрез нижней челюсти под микроскопом (17-кратное увеличение). Видны поперечные срезы корней двух зубов.

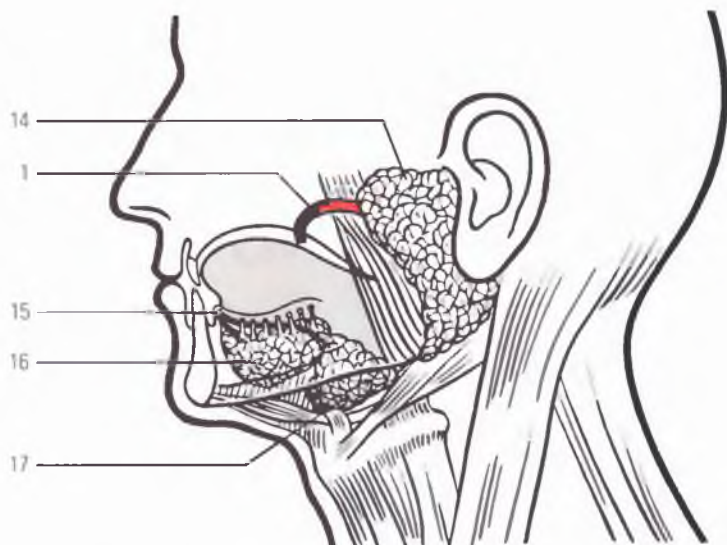


Продольный разрез зуба-резца под микроскопом (4,5-кратное увеличение). В ходе декальцинирования зубная эмаль (*Substantia adamantina*) была удалена.

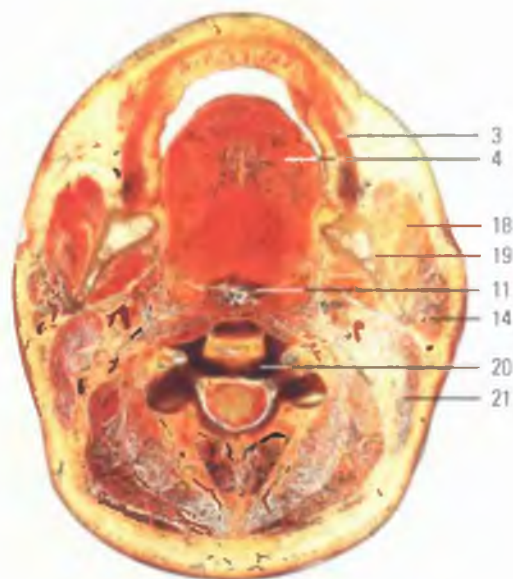


Переход полости рта в глотку. Нижняя челюсть и щечная мышца (M. buccinator) частично удалены. Грудино-ключично-сосцевидная мышца (12) отогнута

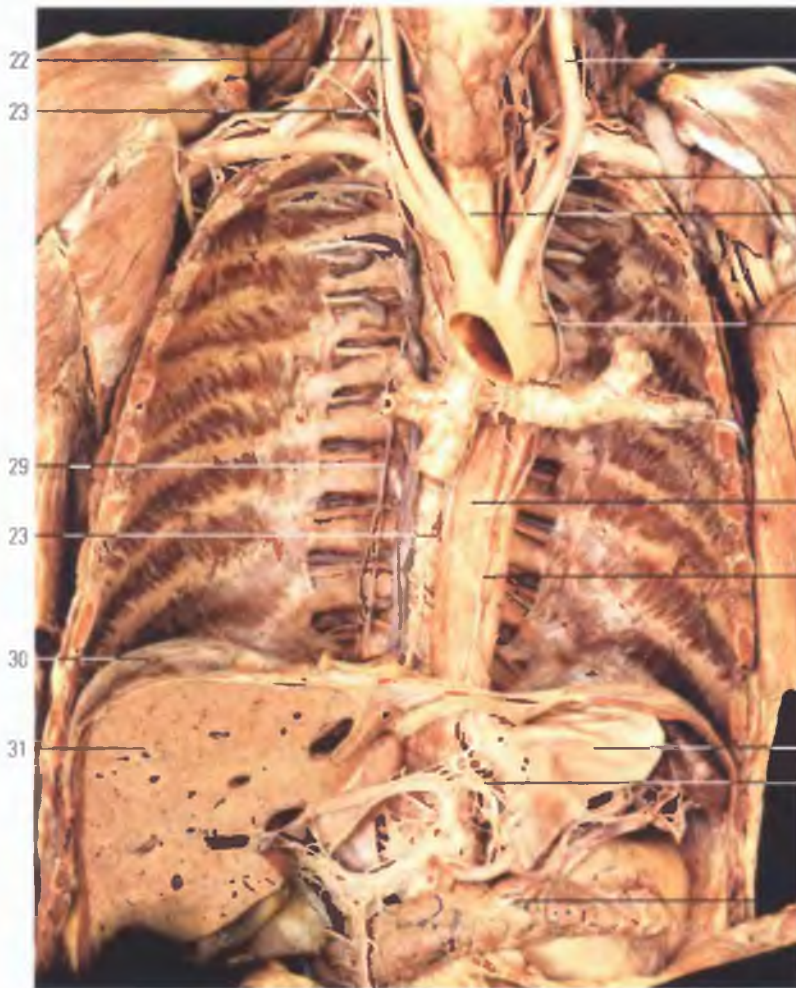
- 1 Выводной проток околоушной слюнной железы
- 2 Верхняя челюсть (без зубов)
- 3 Щечная мышца (M. buccinator)
- 4 Язык
- 5 Подъязычно-язычная мышца (M. hyoglossus)
- 6 Челюстно-подъязычная мышца (M. mylohyoideus)
- 7 Подъязычная кость (Os hyoideum)
- 8 Нижние подъязычные мышцы
- 9 Верхний сжиматель глотки (M. constrictor sup.)
- 10 Шило-язычная мышца (M. styloglossus)
- 11 Средний сжиматель глотки (M. constrictor medius)
- 12 Грудино-ключично-сосцевидная мышца (M. sternocleidomastoideus)
- 13 Нижний сжиматель глотки (переход к пищеводу)
- 14 **Околоушная слюнная железа (Gl. parotidea)**
- 15 Подъязычное мяско (Caruncula sublingualis)
- 16 Подъязычная слюнная железа (Gl. sublingualis)
- 17 Подчелюстная слюнная железа (Gl. submandibularis)
- 18 Жевательная мышца (M. masseter)
- 19 Ветвь нижней челюсти (Mandibula)
- 20 Шейный позвонок
- 21 Височная мышца (M. temporalis)
- 22 Общая сонная артерия (A. carotis communis)
- 23 **Блуждающий нерв** (X пара: головн., грудн. и брюшн. отд.)
- 24 Трахея (Trachea)
- 25 Дуга аорты (Arcus aortae)
- 26 **Пищевод (Oesophagus)**
- 27 Желудок, входная часть (Cardia)
- 28 **Солнечное сплетение (Plexus solaris)**, нервный узел
- 29 Пограничный симпатический ствол
- 30 Диафрагма (Diaphragma)
- 31 Печень (Hepar)
- 32 Поджелудочная железа
- 33 Вегетативное нервное сплетение желудка
- 34 Язычок (Uvula)



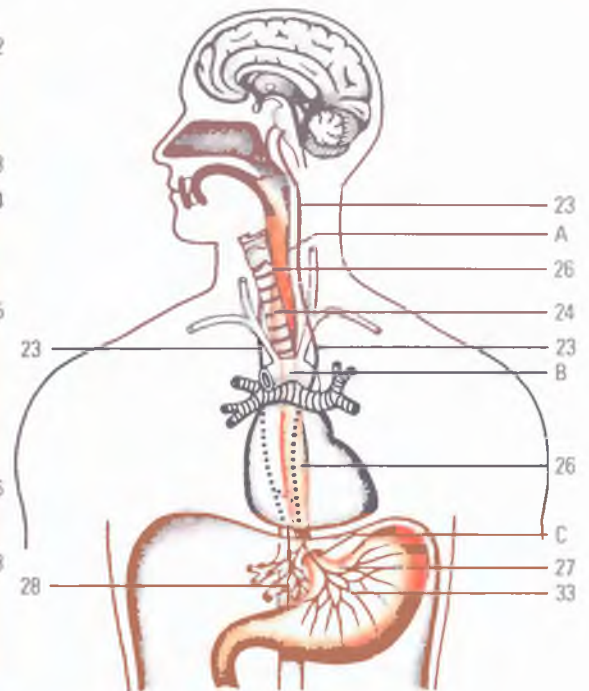
Расположение крупных слюнных желез. Проток околоушной слюнной железы выходит в полость рта возле второго верхнего большого коренного зуба. Большие протоки подъязычной и подчелюстной слюнных желез выходят в передней части подъязычного пространства на подъязычное мяско, малые протоки – в складку слизистой оболочки.



Горизонтальный разрез полости рта, глотки и шеи на уровне восходящей ветви нижней челюсти.



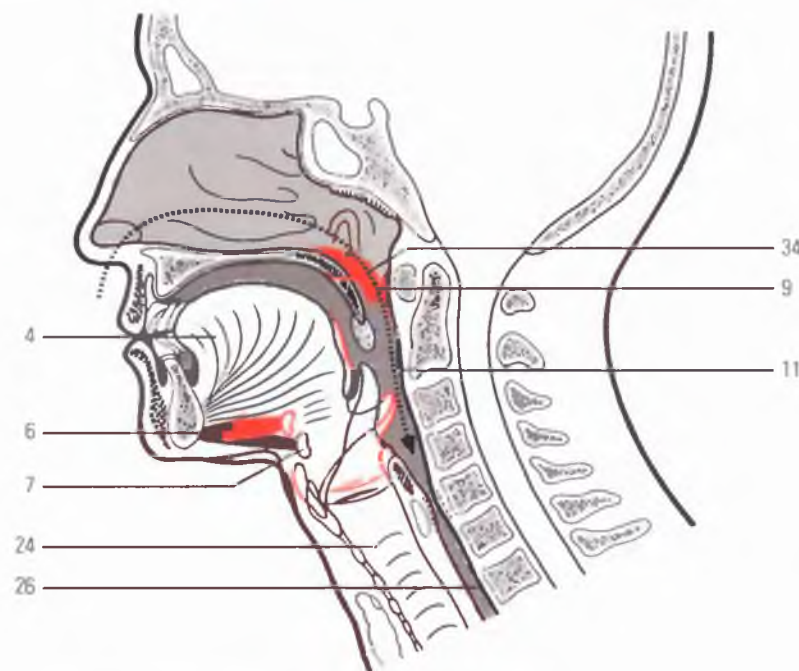
Пищевод с блуждающим нервом в грудной полости. Изображены пересечение пищеводом диафрагмы и переход в желудок (дальнейший путь удален), а также вход нерва в солнечное сплетение.



Прохождение пищевода после перехода от глотки. Блуждающие нервы (нервы легких и желудка), сопровождающие пищевод, переходят в нервные сплетения: сначала в вегетативное желудочное сплетение, затем, образуя новые ветви, в солнечное сплетение (Plexus solaris).

Сужение пищевода:

A = место перехода глотки в пищевод, за гортанью;
 B = второе сужение пищевода, на уровне дуги аорты;
 C = третье сужение, при пересечении диафрагмы.

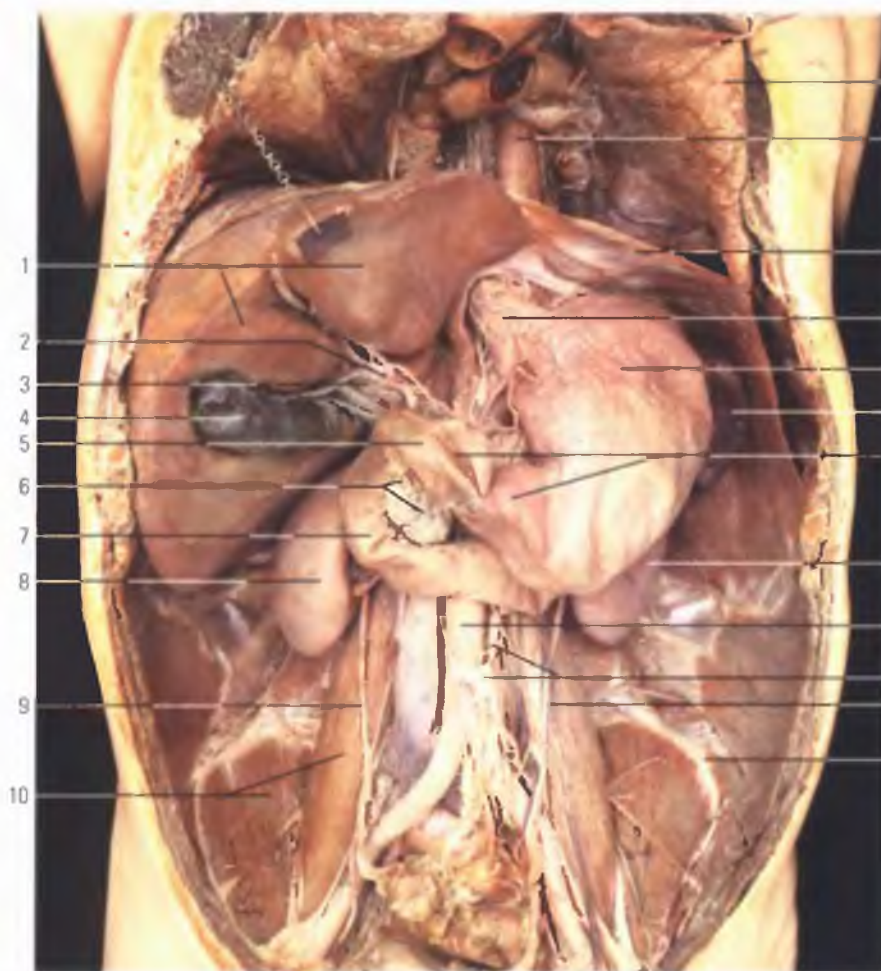


Изменения положения языка, неба и гортани при глотании.

Глоток состоит из трех фаз:

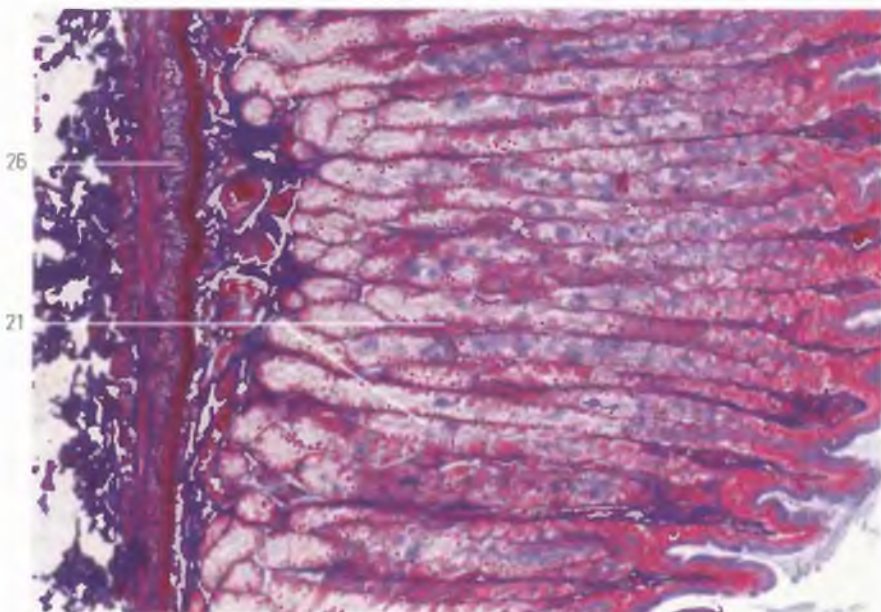
1. Поднятие небной занавески и отграничение ротовой полости от полости носа.
2. Глотательный рефлекс с поднятием и выдвиганием вперед гортани (для предотвращения опасности попадания частиц пищи в дыхательные пути).
3. Открытие входа в пищевод (показано стрелкой) и проглатывание порции пищи.

При несчастных случаях или после операции можно осуществлять также **искусственное питание** через **носовую зонду** (пунктирная линия).

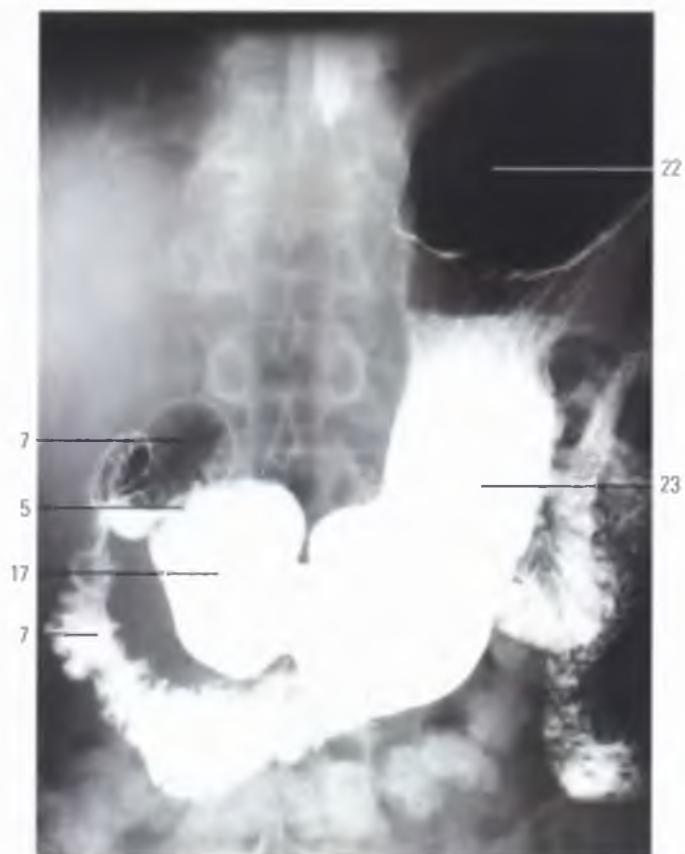

- 1 Печень (Hepar)
- 2 Собственная печеночная артерия (A. hepatica propria)
- 3 Воротная вена (V. portae)
- 4 Желчный пузырь (Vesica biliaris или fellea)
- 5 Привратник, выход из желудка (Pylorus)
- 6 Поджелудочная железа (Pancreas)
- 7 Двенадцатиперстная кишка (Duodenum)
- 8 Почки (Ren)
- 9 Мочеточник (Ureter)
- 10 Подвздошно-поясничная мышца (M. iliopsoas)
- 11 Легкие (Pulmo)
- 12 Пищевод (Oesophagus)
- 13 Диафрагма (Diaphragma)
- 14 Переход из пищевода к кардии (вход в желудок) со сплетением блуждающих нервов
- 15 Свод желудка (Fundus)
- 16 Селезенка (Lien, или Splen)
- 17 Привратник (Ppylorus) и антрум (отрезок перед привратниковой частью желудка)
- 18 Брюшная аорта
- 19 Пограничный ствол симпатической нервной системы (нервный ствол автономной нервной системы, расположенный перед позвоночником) и верхнее подчревное сплетение (Plexus hypogastricus sup.)
- 20 Гребень подвздошной кости
- 21 Железы слизистой оболочки желудка
- 22 Желудочный пузырь
- 23 Тело желудка (наполненное контрастным веществом)
- 24 Сосочек двенадцатиперстной кишки (устье главного выводного протока поджелудочной железы и желчного протока [Ductus choledochus])
- 25 Селезенка (Lien, или Splen)
- 26 Мышечный слой слизистой оболочки желудка (Lamina muscularis mucosae)

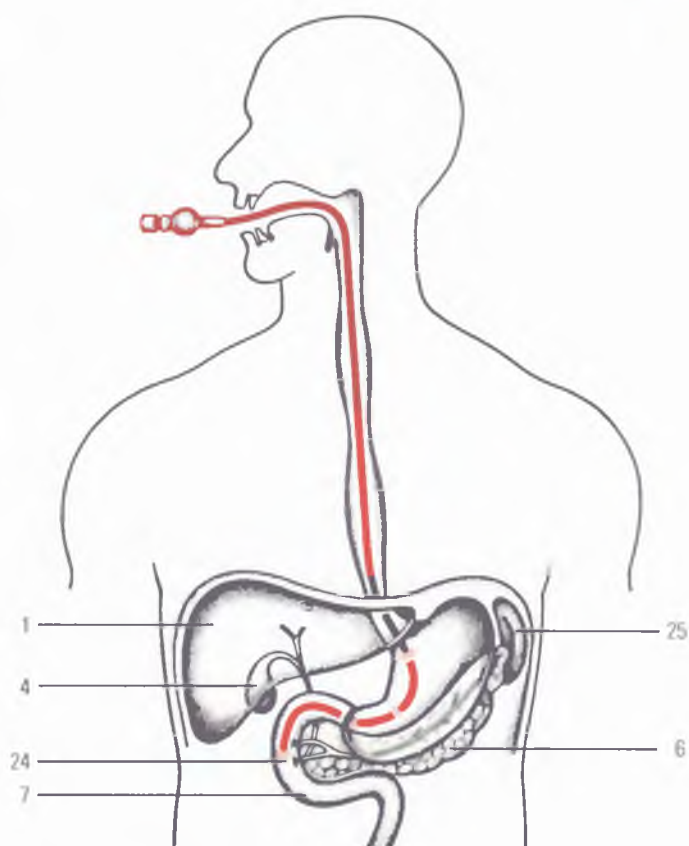
Органы подложечной области (вид спереди). Желудок расположен главным образом с левой стороны, печень – с правой от средней линии диафрагмы. Двенадцатиперстная кишка (Duodenum) U-образной петлей охватывает поджелудочную железу, несколько прикрывая правую почку. Вверху и сзади к своду желудка прилегает селезенка. Остальные участки тонкой кишки и вся толстая кишка удалены.



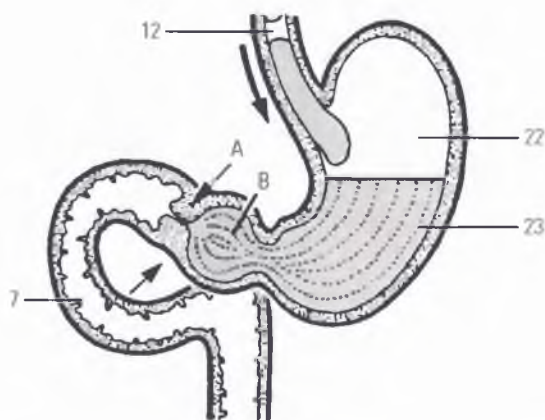
Слизистая оболочка желудка в области свода под микроскопом (30-кратное увеличение). Слизистая оболочка содержит множество плотно посаженных трубчатых желез, которые выделяют желудочный сок (слизь, протеолитические ферменты и соляную кислоту). Красным обозначены клетки, производящие соляную кислоту, синим – клетки, образующие пепсин (пепсин = протеолитический, то есть расщепляющий белки фермент).



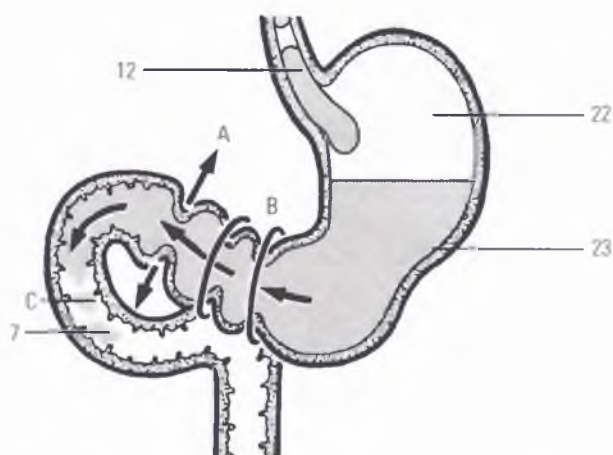
Рентгеновский снимок желудка (с применением контрастного вещества). Контрастная взвесь частично уже проникла в двенадцатиперстную кишку и в примыкающий отрезок тонкого кишечника.



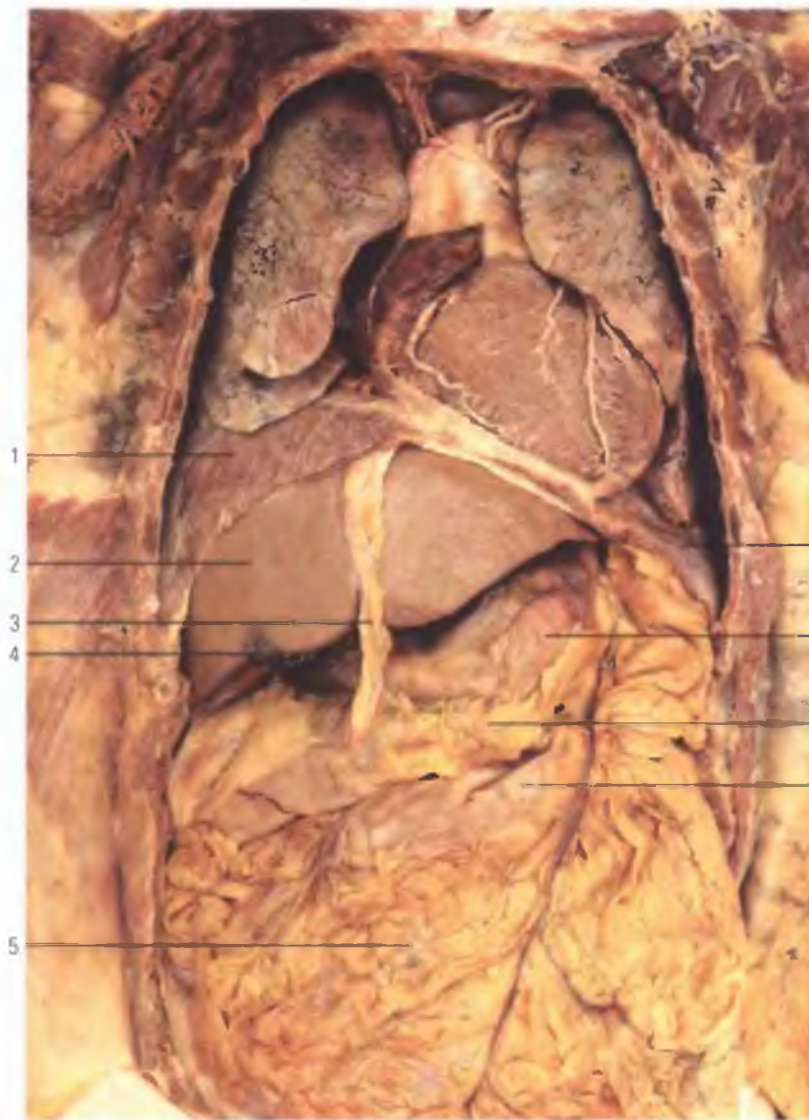
Эндоскопия (исследование с помощью зеркала) желудка и двенадцатиперстной кишки (гастроскопия и, соответственно, дуоденоскопия). Зонд может быть введен через пищевод в желудок и далее, до двенадцатиперстной кишки, к сосочкам (24), где находится устье главного выводного протока поджелудочной железы и желчного протока.



Желудок в стадии приема пищи. Привратник (A) закрыт. Пищевая взвесь расслаивается изнутри наружу (пунктирные линии) в теле желудка и антруме (B), причем желудок растягивается все больше и больше.

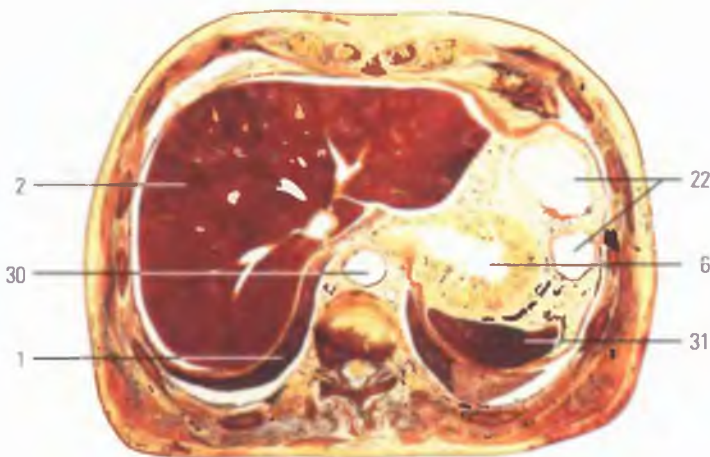


Желудок в стадии опорожнения. Привратник (A) открыт. Мышцы антрума (отрезка перед привратником) с помощью перистальтических волн (червеобразного движения, продвигающего пищу вперед) проталкивают содержимое желудка в двенадцатиперстную кишку (C).

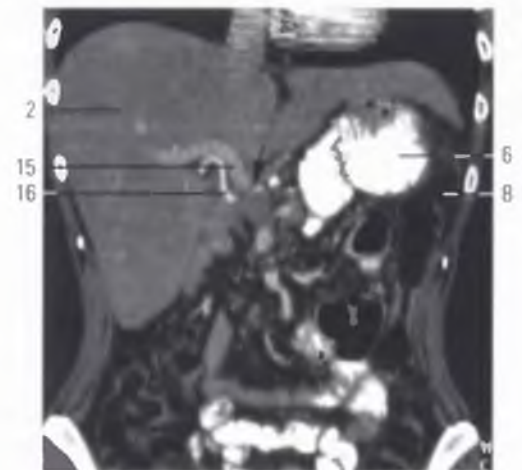


- 1 Диафрагма (Diaphragma)
- 2 Печень (Hepar)
- 3 Связка печени (Lig. falciforme и Lig. teres hepatis)
- 4 Желчный пузырь (Vesica biliaris или fellea)
- 5 Большой сальник (Omentum majus)
- 6 Желудок (Ventriculus)
- 7 Желудочно-ободочникокишечная связка (Lig. gastrocolicum)
- 8 Поперечно-ободочная кишка (Colon transversum)
- 9 Долька печени (изображены только желчные капилляры)
- 10 Долька печени (изображены только внутридольковые капилляры, синусоиды)
- 11 Центральная вена дольки печени (**V. centralis**)
- 12 Междольковая вена (Vinterlobularis)
- 13 Междольковая артерия (A. interlobularis)
- 14 Желчевыносящий проток (Ductus biferus)
- 15 Воротная вена (**V. portae**)
- 16 Собственная печеночная артерия (A. hepatica propria)
- 17 Большой желчный проток (**Ductus choledochus**)
- 18 Чревной ствол (Truncus coeliacus)
- 19 Селезеночная артерия (A. lienalis. или A. splenica)
- 20 Поджелудочная железа (**Pancreas**)
- 21 Вены тонкой кишки (ветви, идущие от V. mesenterica sup.) – отток к воротной вене
- 22 Петли тонкой кишки
- 23 Хвостатая доля печени (Lobus caudatus)
- 24 Левая доля печени (Lobus sin.)
- 25 Квадратная доля печени (Lobus quadratus)
- 26 Нижняя полая вена (V. cava inf.)
- 27 Правая доля печени (Lobus dext.)
- 28 Печеночные вены (Vv. hepaticae) – отток к полой вене
- 29 Общий печеночный желчный проток (Ductus hepaticus comm.) – отток к большому желчному протоку и дальше, в двенадцатиперстную кишку
- 30 Аорта
- 31 Селезенка (Splen)
- 32 Отводящая печеночная вена (V. sublobularis)
- 33 Легкие (Pulmo)
- 34 Сердце (Cor)

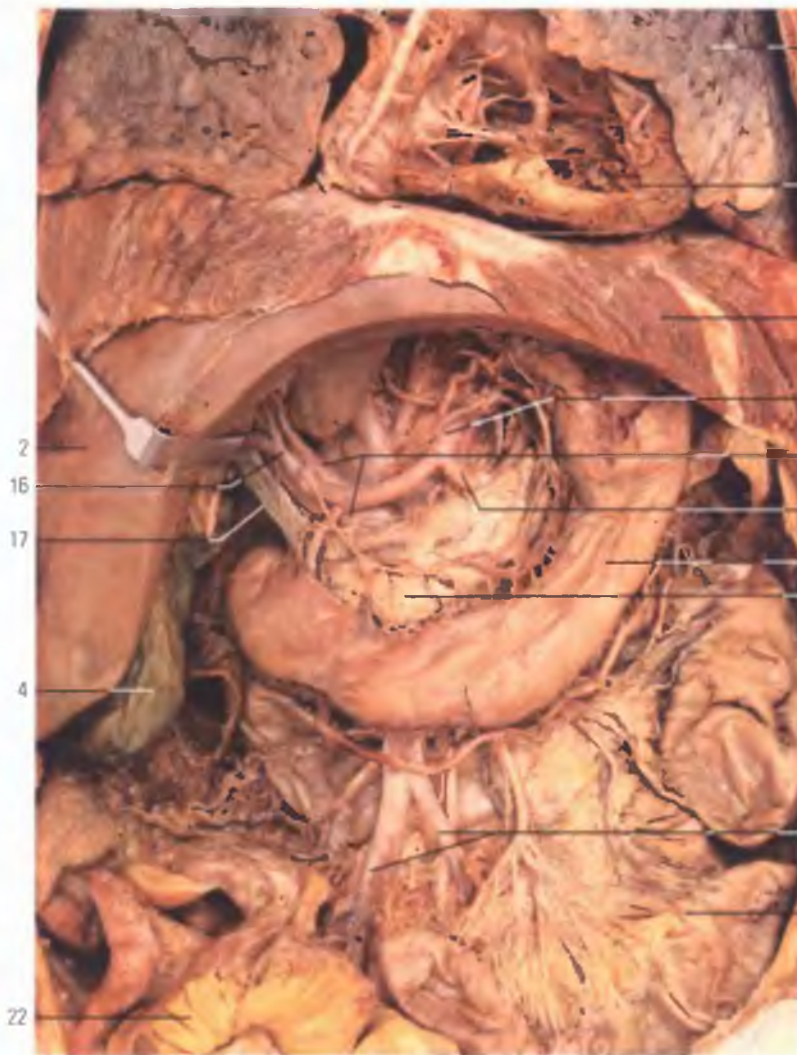Печень (вид спереди). Брюшная стенка удалена, диафрагма рассечена. Печень занимает большую часть эпигастриальной области.



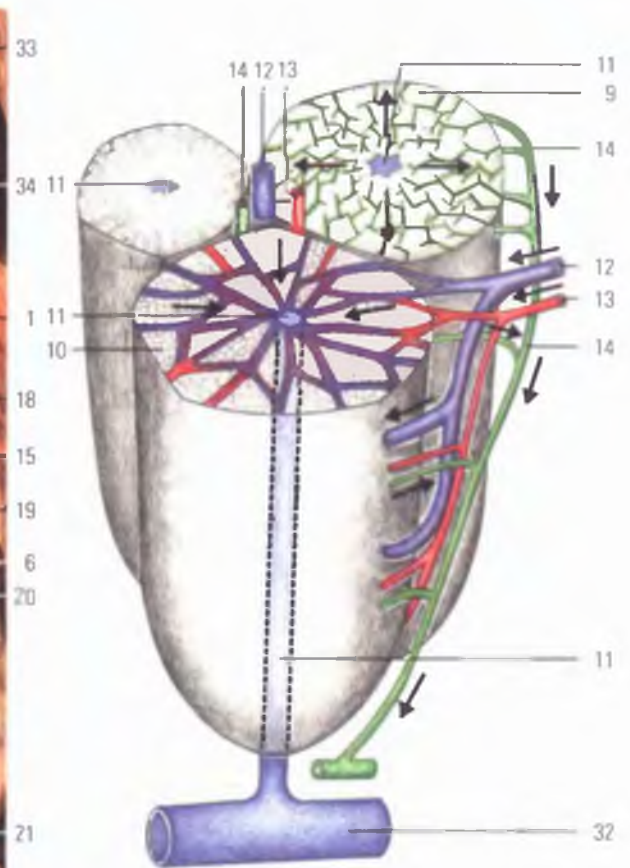
Горизонтальный срез эпигастриальной области на уровне 12 грудного позвонка (вид снизу).



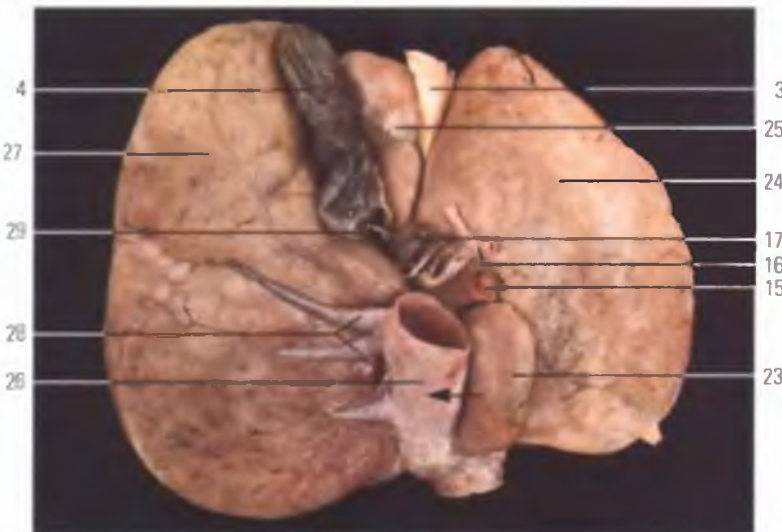
Фронтальный срез через органы эпигастриальной области с печенью и желудком (снимок MR). В районе ворот печени небольшая опухоль (по стрелке).



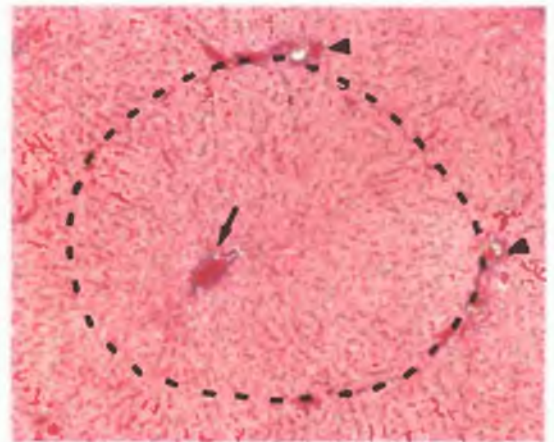
Расположение печеночных артерий и воротной вены в области задней брюшной стенки. Передняя часть печени удалена. Воротная вена собирает кровь из желудочно-кишечного тракта и несет ее к печени.



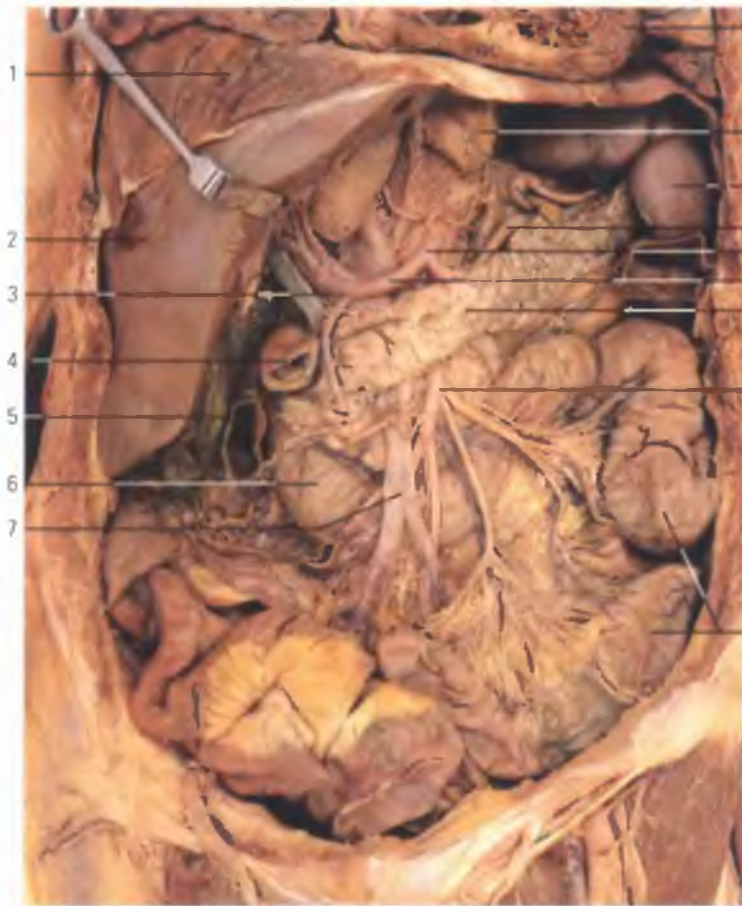Микроскопическая структура долек печени. Желчь, образованная печеночными клетками, стекает от центра к периферии (стрелки) к желчным протокам (изображено справа вверху). Кровь воротной вены же, напротив, стремится от периферии к центру через дольки печени (изображено на дольке, которая находится на первом плане; см. стрелки)



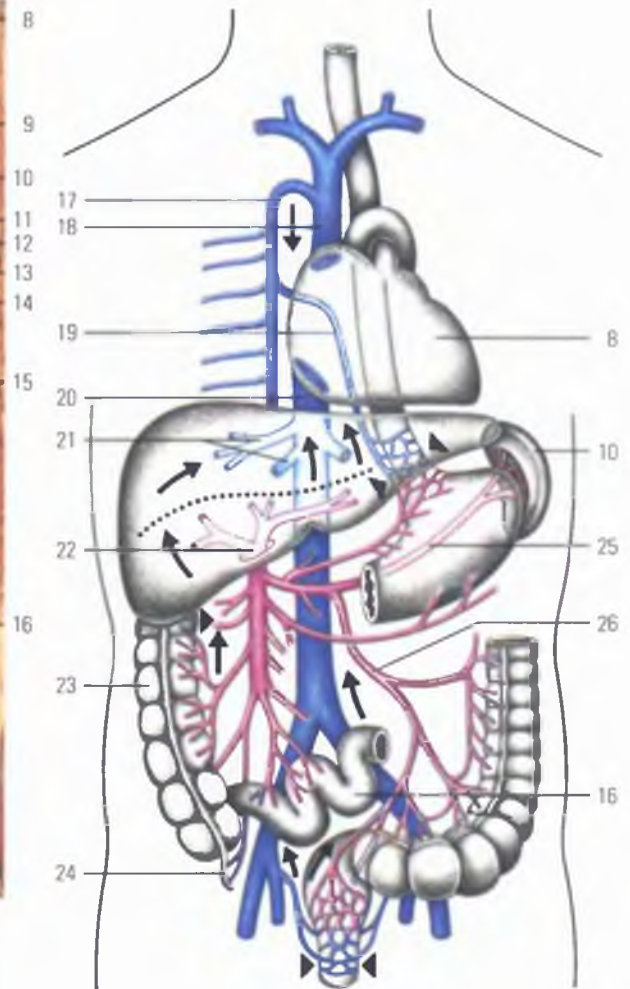
Печень (вид снизу). Хорошо видны ворота печени. Стрелкой показана нижняя полая вена (V cava inf.)



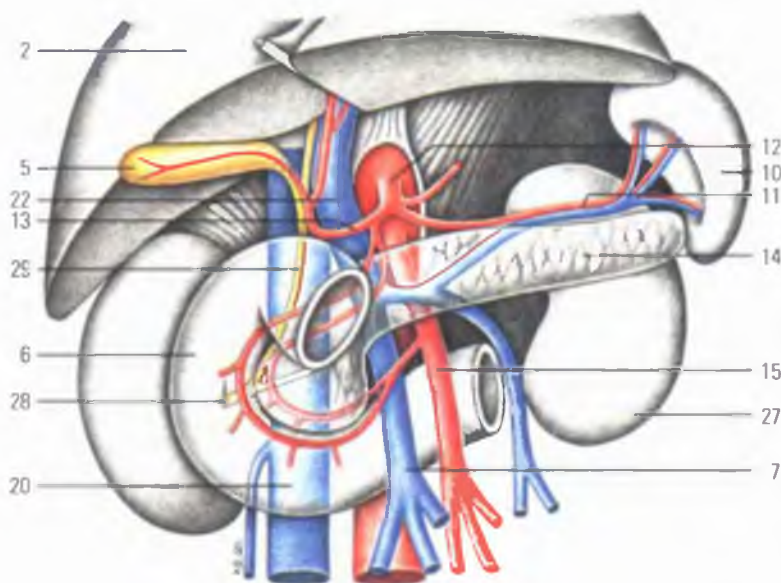
Срез печени под микроскопом (80-кратное увеличение). Пунктирная линия показывает границу дольки печени; стрелка – центральную вену; треугольники – соответственно, ветвь воротной вены, желчный проток и артерию (Trias hepatis)



Изображение сосудов кишечника (система воротной вены), поджелудочной железы (Pancreas), печени и селезенки в их естественном положении. Левая половина печени удалена, чтобы показать **воротную вену (V. portae)**, печеночную артерию (A. hepatica) и общий желчный проток (Ductus choledochus) в воротах печени.

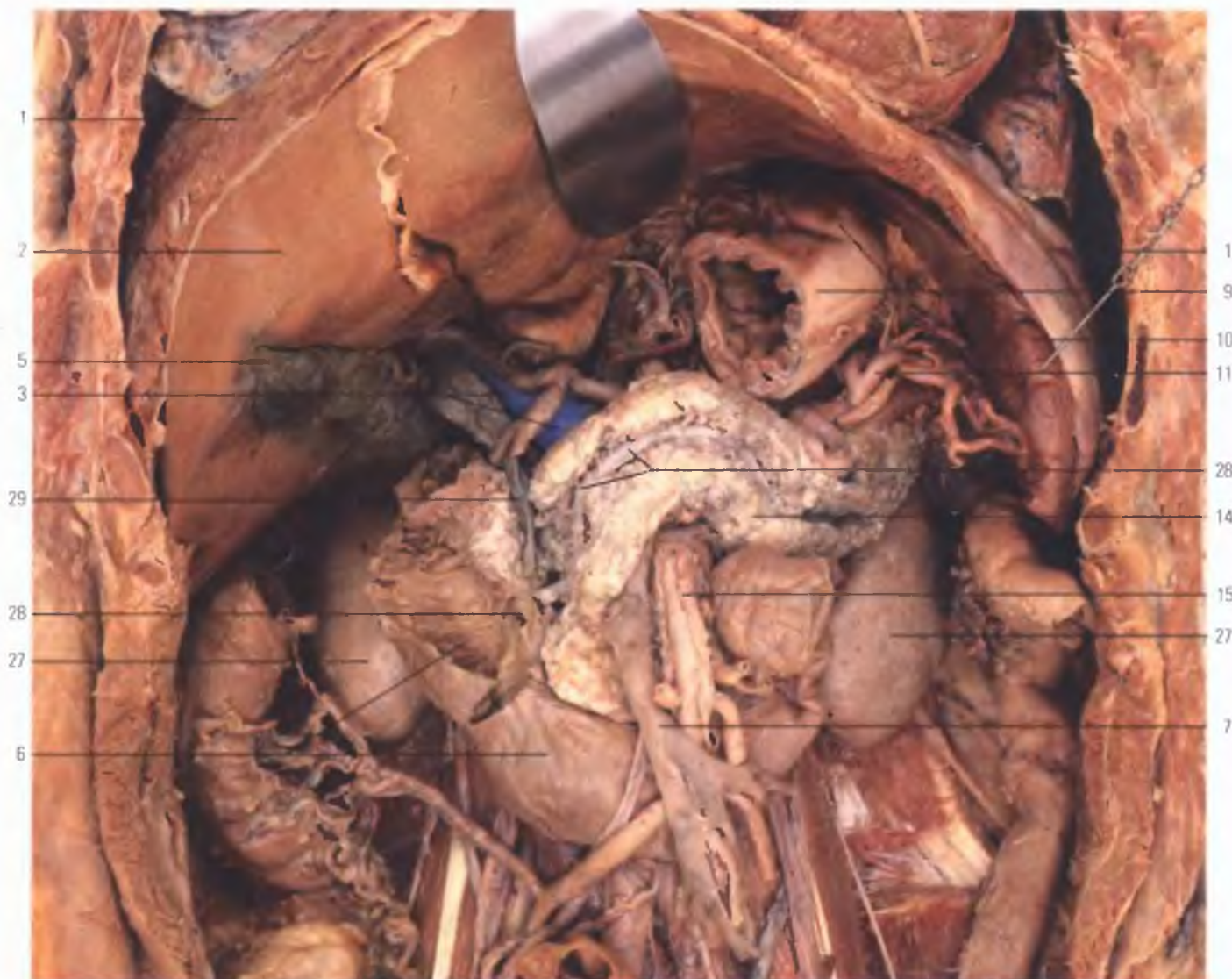


Система воротной вены (фиолетовый цвет) в соотношении с системой полых вен (синий цвет). Стрелки = направления тока крови. Треугольники: места взаимодействия между системами воротной вены и полых вен (портокавальные анастомозы).



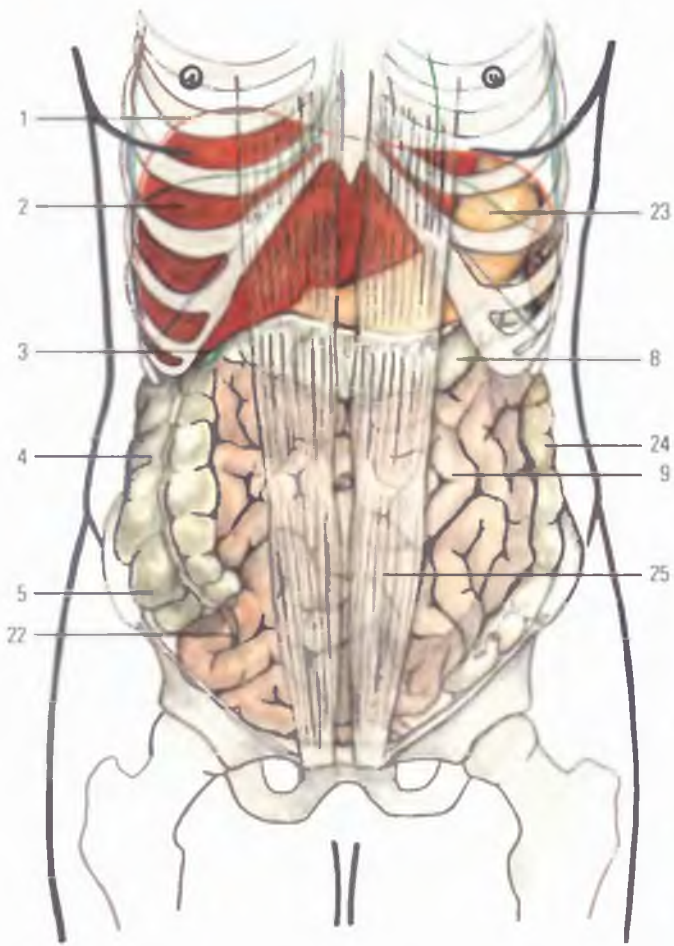
Расположение органов эпигастральной области относительно друг друга, сосуды ворот печени вены и желчные пути (схематическое изображение). Желудок удален.

Воротная вена (V. portae) собирает кровь из тонкой и толстой кишки, селезенки, желудка и поджелудочной железы и через ворота печени (Porta hepatis) посылает ее в печень. Вены печени располагаются на верхней половине печени и впадают в нижнюю полую вену (V. cava inf.). В области нижней части пищевода, заднепродного канала и брюшной стенки происходит взаимодействие (см. треугольники) с венами системы кровообращения (система полых вен: V. cava sup. и inf.). При застойных явлениях в системе воротной вены (напр. при циррозе печени у алкоголиков) происходит варикозное расширение вен пищевода, возникают варикозные узлы пищевода, геморроидальные узлы или застой в венах передней брюшной стенки (Caput Medusae).

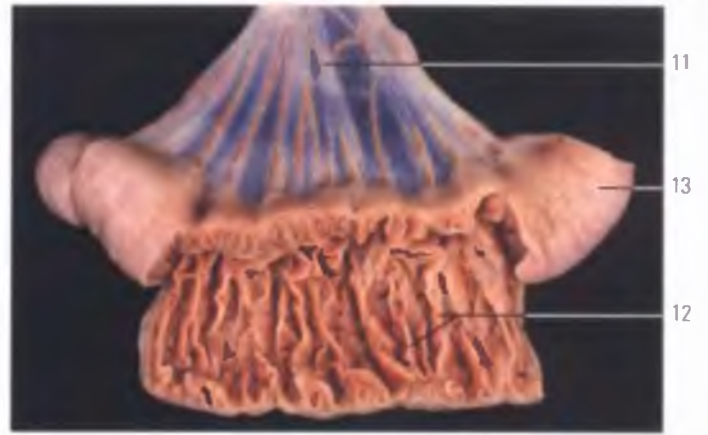

Поджелудочная железа, печень и почки в верхнем отделе брюшной полости. Представлен главный выводной проток поджелудочной железы: двенадцатиперстная же кишка частично вырезана, чтобы показать сосочек двенадцатиперстной кишки (общее устье большого протока поджелудочной железы и большого желчного протока [Ductus choledochus]). Желудок и тонкая кишка, так же как и поперечно-ободочная кишка, удалены.

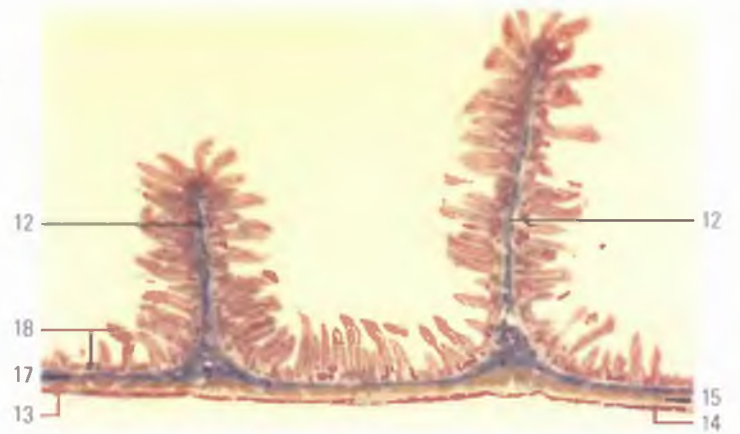
- | | | | | | |
|----|---|----|--|----|---|
| 1 | Диафрагма (Diaphragma) | 13 | Общая печеночная артерия (A. hepatica communis) | 24 | Червеобразный отросток (Appendix vermiformis) |
| 2 | Печень (Hepar) | 14 | Поджелудочная железа (Pancreas) | 25 | Селезеночная вена (V. lienalis или V. splenica) |
| 3 | Воротная вена (V. portae) | 15 | Верхняя брыжеечная артерия (A. mesenterica sup.) | 26 | Нижняя брыжеечная вена (V. mesenterica inf.) |
| 4 | Привратник желудка (Pylorus) | 16 | Тонкая кишка | 27 | Почка (Ren) |
| 5 | Желчный пузырь (Vesica fellea или biliaris) | 17 | Непарная вена (V. azygos) | 28 | Проток поджелудочной железы (Ductus pancreaticus), выходящий в сосочек двенадцатиперстной кишки вместе с 29 |
| 6 | Двенадцатиперстная кишка (Duodenum) | 18 | Верхняя полая вена (V. cava sup.) | 29 | Большой желчный проток (Ductus choledochus) |
| 7 | Верхняя брыжеечная вена (V. mesenterica sup.) – продолжение в воротной вене | 19 | Полунепарная вена (V. hemiazygos) | | |
| 8 | Сердце (Cor) | 20 | Нижняя полая вена (V. cava inf.) | | |
| 9 | Конец пищевода, переход его в желудок | 21 | Вены печени (Vv. hepaticae) | | |
| 10 | Селезенка (Lien) | 22 | Воротная вена (V. portae) , продолжение верхней брыжеечной вены (V. mesenterica sup.) | | |
| 11 | Селезеночная артерия (A. lienalis или splenica) | 23 | Восходящая толстая кишка (Colon ascendens) | | |
| 12 | Чревный ствол, снабжающий кровью органы эпигастриального пространства (Truncus coeliacus) | | | | |



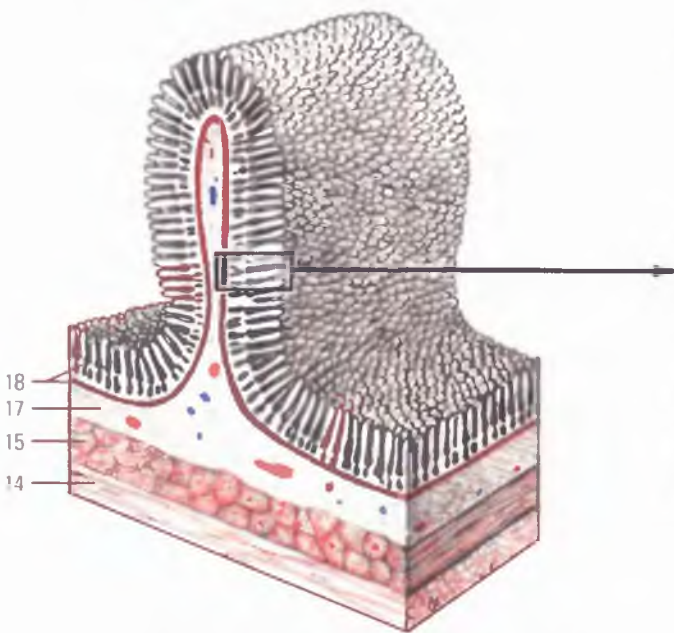
Расположение тонкой и толстой кишок относительно друг друга (схема). Толстая кишка, словно гирлянда, окружает петли тонкой кишки. Прямая мышца живота (M. rectus abdominis) изображена прозрачной.



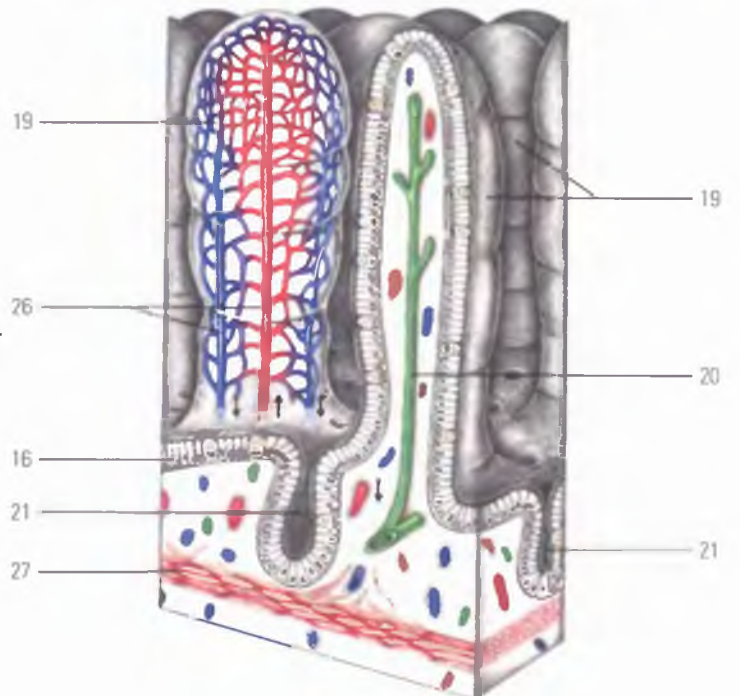
Поверхностный рельеф слизистой оболочки двенадцатиперстной кишки.



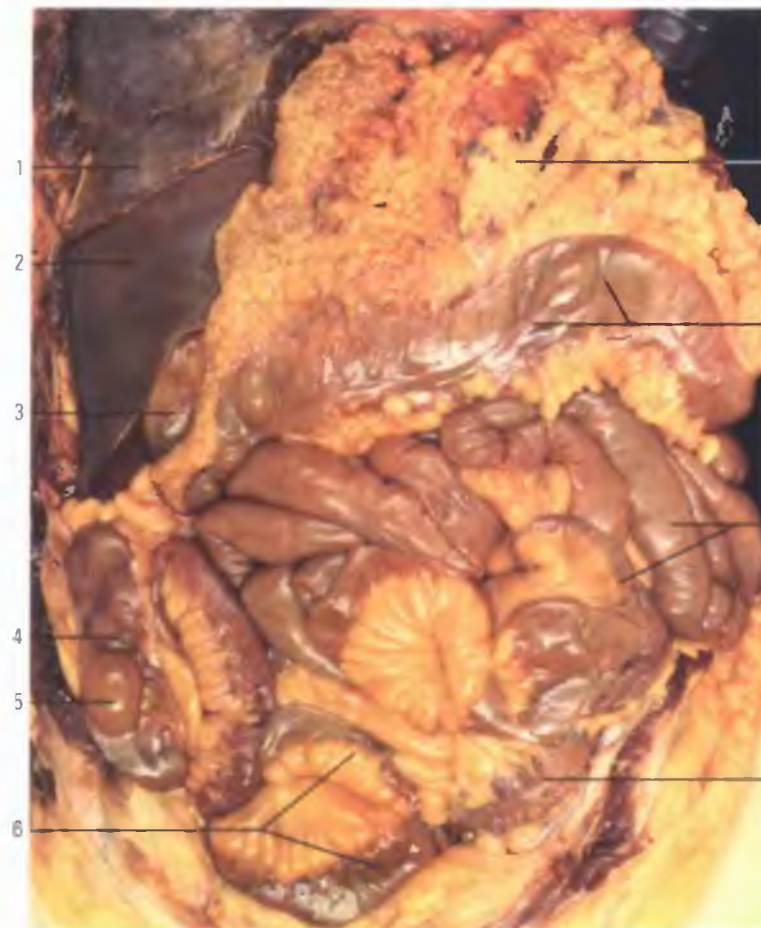Разрез тонкой кишки в 12-кратном увеличении. На разрезе видны две круговые складки.



Складки слизистой оболочки двенадцатиперстной кишки | кольцевые опоясывающие складки) с многочисленными пальцеобразными выростами-ворсинками (схема). Увеличенный фрагмент (справа) показывает ворсинки тонкой кишки с кровеносными и лимфатическими сосудами.

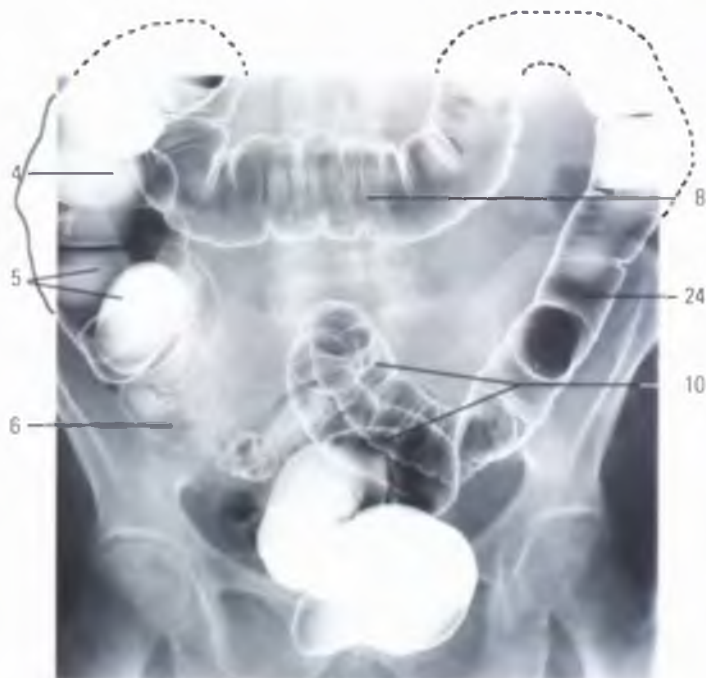


Всосавшиеся жиры через центральный млечный сосуд (зеленый цвет) попадают в лимфатические каналы (далее в лимфатические узлы); остальные питательные вещества – через вены (обозначены синим цветом) в воротную вену и тем самым в печень. Стрелками показано направление движения.

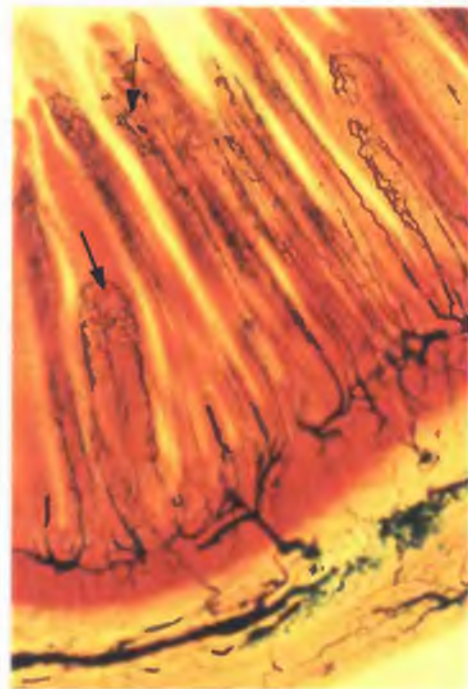


Петли тонкой кишки внутри брюшной полости. Большой сальник (Omentum majus) откинут вверх.

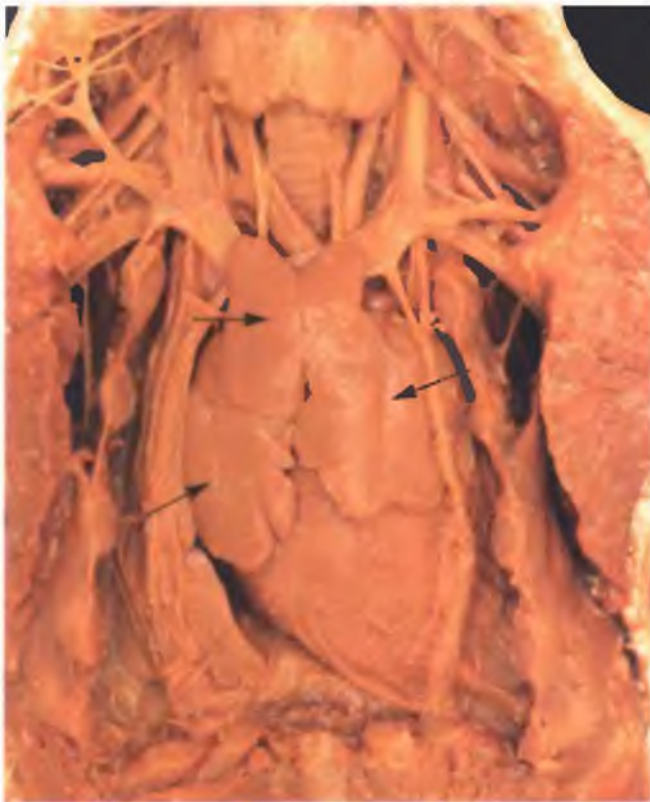
- 1 Диафрагма (Diaphragma)
- 2 Печень (Hepar)
- 3 Желчный пузырь (Vesica fellea или biliaris)
- 4 Восходящая толстая кишка (Colon ascendens)
- 5 Слепая кишка (Caecum)
- 6 Подвздошная тонкая кишка (Ileum)
- 7 **Большой сальник** (Omentum majus) – прикреплен к поперечно-ободочной кишке (откинут назад)
- 8 **Поперечно-ободочная кишка** (Colon transversum) со свободной лентой (Taenia libera)
- 9 Тощая кишка (Jejunum)
- 10 **Сигмовидная кишка** (Colon sigmoideum)
- 11 Брыжейка (Mesenterium) с сосудами и нервами
- 12 **Круговые складки** (Plicae circulares)
- 13 Брюшина (Peritoneum)
- 14 Наружный продольный слой гладких мышц
- 15 Внутренний круговой слой гладких мышц
- 16 Кишечные клетки (однослойный эпителий со слизистыми и бокаловидными клетками)
- 17 Подслизистый слой с нервными сплетениями (мейснеровское сплетение) и сосудами
- 18 Слизистая оболочка с ворсинками, криптами (скрытыми ямками) и собственным мышечным слоем.
- 19 Ворсинки (Villi intestinales)
- 20 **Центральный млечный сосуд** (лимфатический путь)
- 21 Крипты, или железы Либержюна (железы кишечного сока)
- 22 Червеобразный отросток (Appendix vermiformis)
- 23 Желудок (Ventriculus)
- 24 **Нисходящая толстая кишка** (Colon descendens)
- 25 Прямая мышца живота (M. rectus abdominis)
- 26 Кровеносные сосуды кишечных ворсинок: вены (обозначены синим цветом) вливаются в воротную вену; артерии (обозначены красным цветом)
- 27 Мышечный слой слизистой оболочки (Lamina muscularis mucosae)



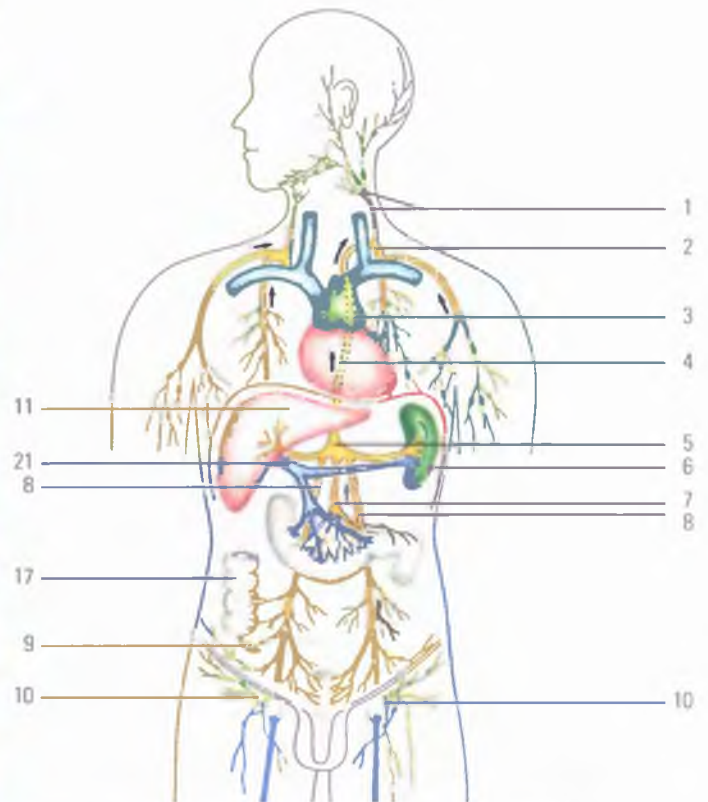
Гирлянда толстой кишки (рентгеновский снимок, сделанный после клизмы с контрастным веществом).



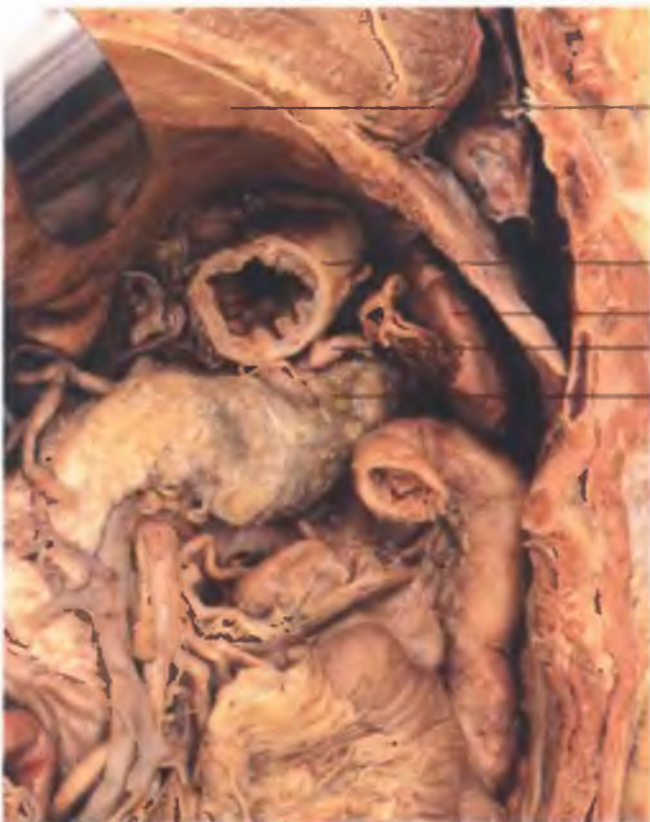Ворсинки тонкой кишки (30-кратное увеличение). Плотная сеть кровеносных сосудов (капиллярная сеть) хорошо видна благодаря впрыснутому красящему веществу.



Органы грудной клетки новорожденного (вид спереди). Хорошо различима вилочковая железа (тимус, зубная железа; указана стрелкой), прилегающая к сердцу.

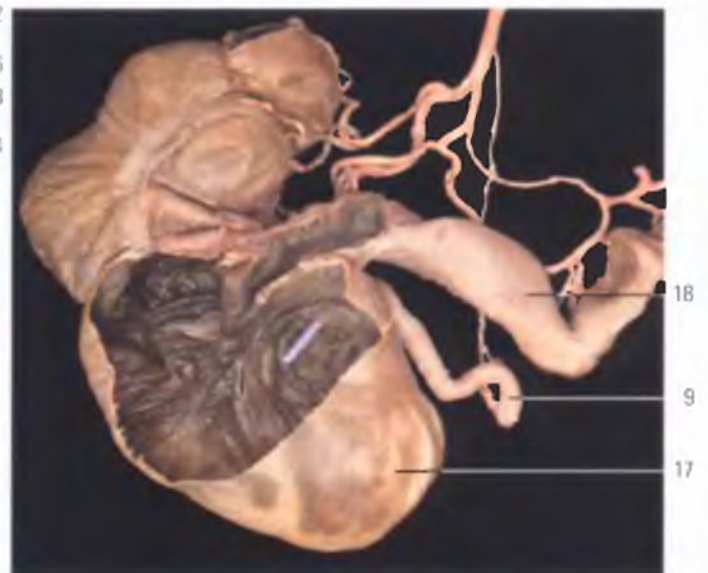

Система лимфатических сосудов и лимфатических органов (схематическое изображение). На пути лимфатических сосудов повсюду имеются лимфатические узлы.

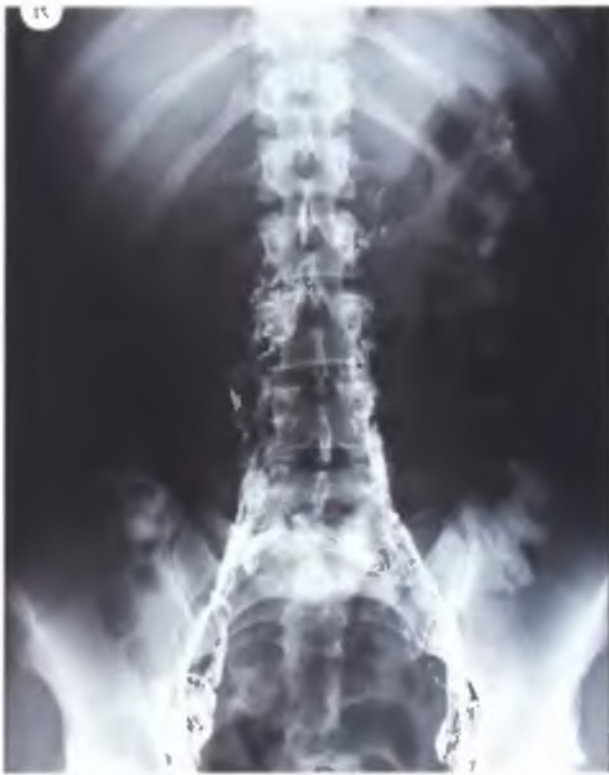

Расположение селезенки: с левой стороны тела, между желудком и брюшиной. Внизу находится левый изгиб толстой (ободочной) кишки.

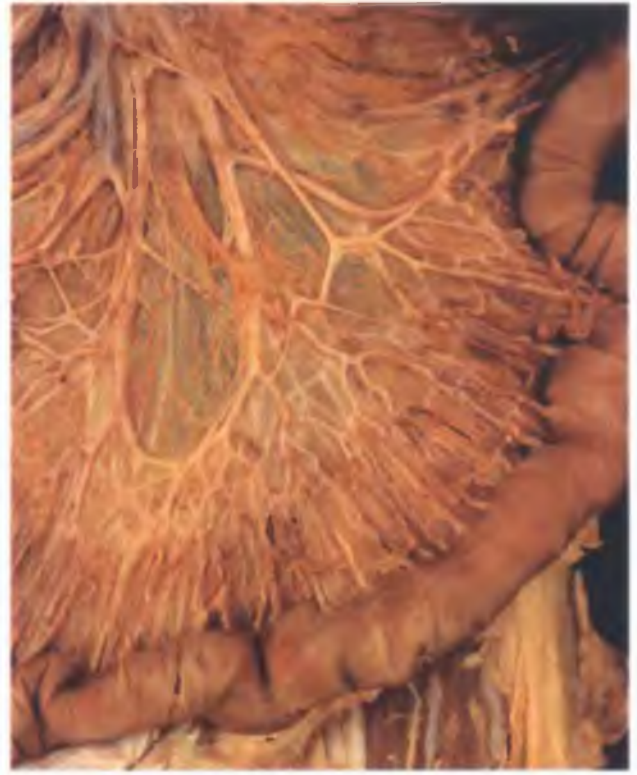Иммунная система защищает тело от чуждых веществ. Из кишечника или других мест (кожа) такие "антигены" попадают сначала в "регионарные" лимфатические узлы, где они обезвреживаются антителами. Если им удастся проникнуть в кровь, оборонительным рубежом становится селезенка. Но и опухолевые клетки распространяются в теле преимущественно лимфогенным путем.



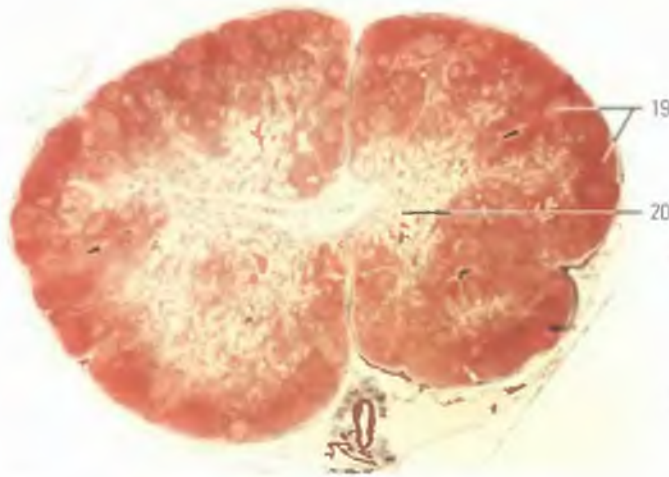
Слепая кишка (Caecum) с червеобразным отростком (Appendix). Место впадения нижнего отрезка тонкой кишки (Ileum) в слепую кишку (Caecum) (открыто).



Рентгенографическое изображение лимфатических сосудов таза и нижних конечностей (так наз. лимфангиограмма; 30-летняя женщина).

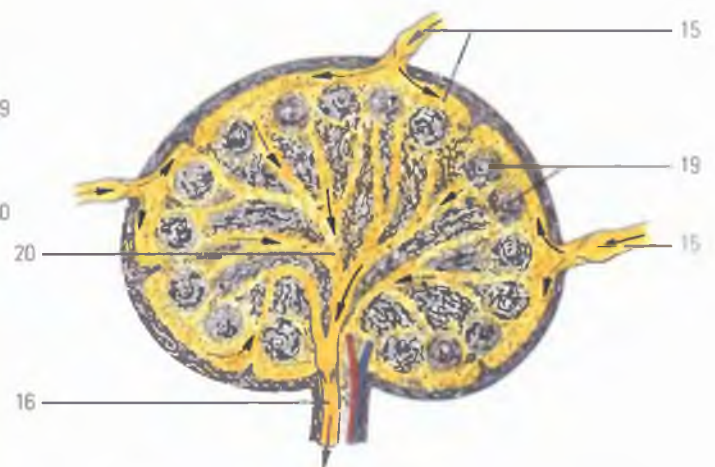

Петля тонкой кишки со снабжающими ее лимфатическими и кровеносными сосудами брыжейки (Mesenterium).



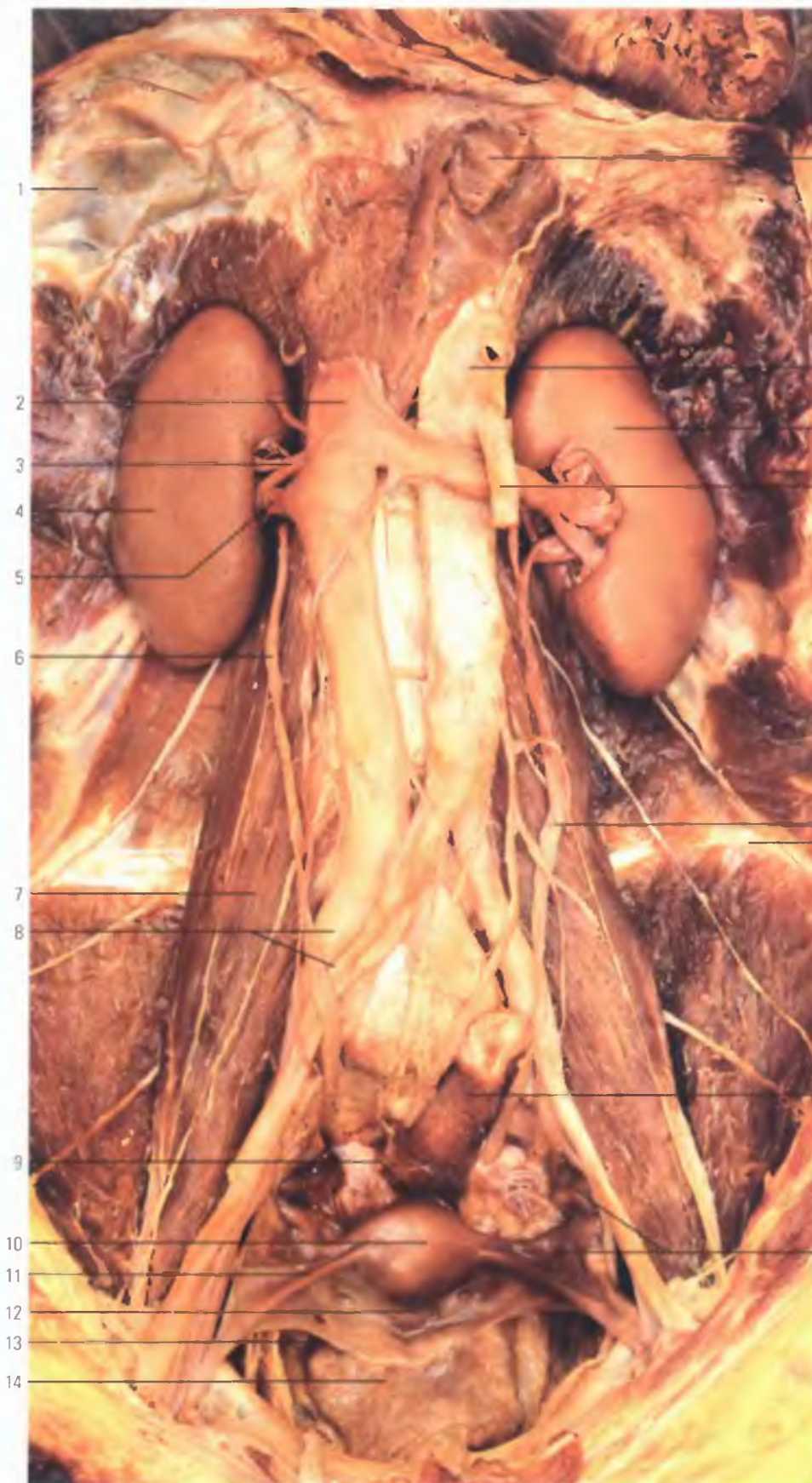Разрез лимфатического узла под микроскопом (6-кратное увеличение).

- 1 Шейный лимфатический ствол (Truncus jugularis) с шейным лимфатическим узлом
- 2 Левый венозный угол, место впадения внутригрудного лимфатического протока в венозную систему
- 3 **Вилочковая железа** (тимус, внутренняя грудная железа)
- 4 **Внутригрудной лимфатический проток (Ductus thoracicus)**
- 5 **Цистерна млечного сока (Cisterna chyli)**
- 6 **Селезенка (Lien)**
- 7 Кишечный лимфатический ствол (Truncus intestinalis) – отток кишечной лимфы.
- 8 Поясничный лимфатический ствол (Truncus lumbalis) – отвод лимфы из ног и таза
- 9 **Червеобразный отросток (Appendix vermiformis)**
- 10 Паховые лимфатические узлы (Lymphonodi inguinales)
- 11 Печень (Hepar)



Дренажная система лимфатического узла (схема). Лимфа (желтым цветом) проходит фильтрацию, двигаясь от периферии к центральной части – хилусу (месту узла с выносящим лимфатическим сосудом и нервами (см. стрелки).

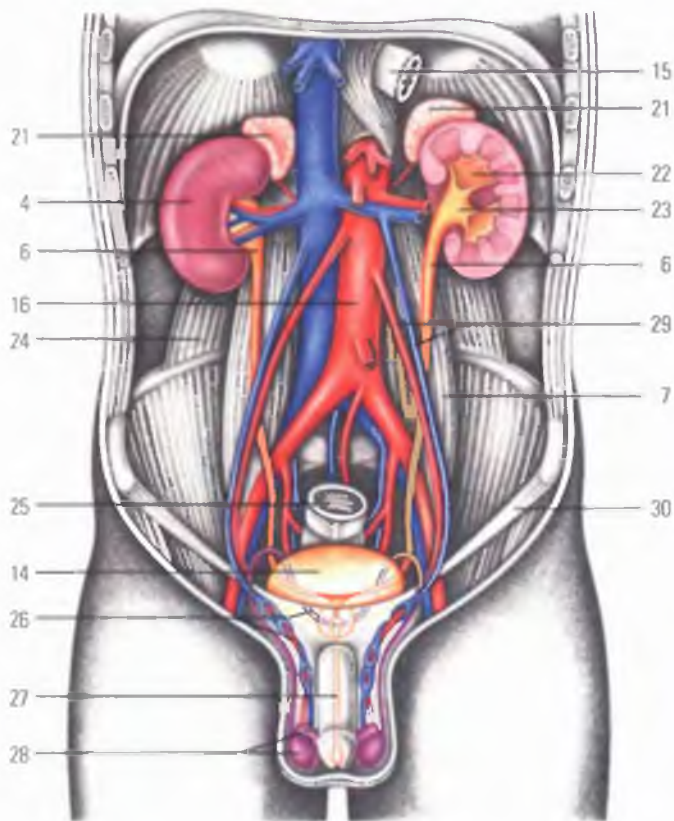
- 12 Желудок (только кардия, входная часть)
- 13 Селезеночная артерия (A. lienalis или splenica)
- 14 Поджелудочная железа (Pancreas)
- 15 Подводящий лимфатический сосуд (Vasa afferentia) и краевой (подкапсульный) синус лимфатического узла
- 16 Отводящий лимфатический сосуд, в воротах лимфатического узла
- 17 Слепая кишка (Caecum)
- 18 Тонкая кишка (Ileum), место впадения в слепую кишку.
- 19 Кортиковое вещество лимфатического узла с лимфоидными фолликулами (лимфатическими узелками)
- 20 Мозговое вещество с синусом (лимфатическими протоками в мозговом веществе лимфатического узла)
- 21 Воротная вена (V. portae)



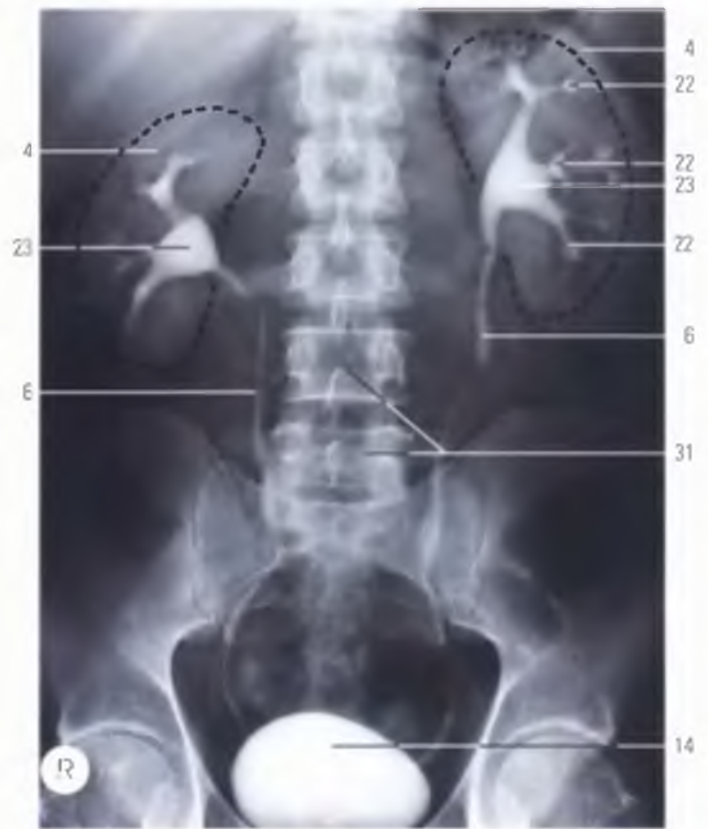Расположение почек и крупных сосудов за брюшиной (в забрюшинном пространстве) у женщины. Кишки, печень, поджелудочная железа, селезенка и надпочечник удалены. Мочеточник (Ureter) пересекает подвздошные сосуды и заканчивается в малом тазу, впадая в мочевой пузырь.

- 1 Диафрагма с сухожильной пластинкой
- 2 Нижняя полая вена (V. cava inf.)
- 3 Почечная артерия (A. renalis)
- 4 **Почки (Ren)**
- 5 Почечная вена (V. renalis)
- 6 Мочеточник (Ureter)
- 7 Большая поясничная мышца (M. psoas major)
- 8 Подвздошная артерия и вена (A. и V. iliaca comm.)
- 9 **Дугласово пространство** (Excavatio recto-uterina)
- 10 **Матка (Uterus)**
- 11 Круглая связка матки (Lig. teres uteri)
- 12 Передний кармашек брюшины (Excavatio vesico-uterina)
- 13 Брюшина (Peritoneum; край разреза)
- 14 **Мочевой пузырь (Vesica urinaria)**
- 15 Место впадения пищевода (Oesophagus) в желудок (Cardia)
- 16 **Аорта (Aorta)**
- 17 Верхняя брыжеечная артерия (A. mesenterica sup.)
- 18 Гребень подвздошной кости
- 19 Место впадения толстой кишки (Colon sigmoideum) в прямую кишку (Rectum)
- 20 Маточная (фаллопиева) труба (Tuba uterina) и яичник
- 21 Надпочечник (Gl. suprarenalis)
- 22 **Почечные чашечки (Calices renalis)**
- 23 **Почечная лоханка (Pelvis renalis)**
- 24 Квадратная мышца поясницы (M. quadratus lumborum)
- 25 Прямая кишка (Rectum)
- 26 Семявыносящий проток (Ductus deferens)
- 27 **Мочеиспускательный канал (Urethra)** в половом члене
- 28 Яичко с придатком яичка (Testis с Epididymis)
- 29 Сосуды яичка (A. и V. testicularis)
- 30 Паховая связка (Lig. inguinale)
- 31 Поясничный позвонок (Vertebra lumbalis)
- 32 Печень (Hepar)
- 33 Селезенка (Lien)
- 34 Петли тонкой кишки
- 35 Поджелудочная железа (Pancreas)

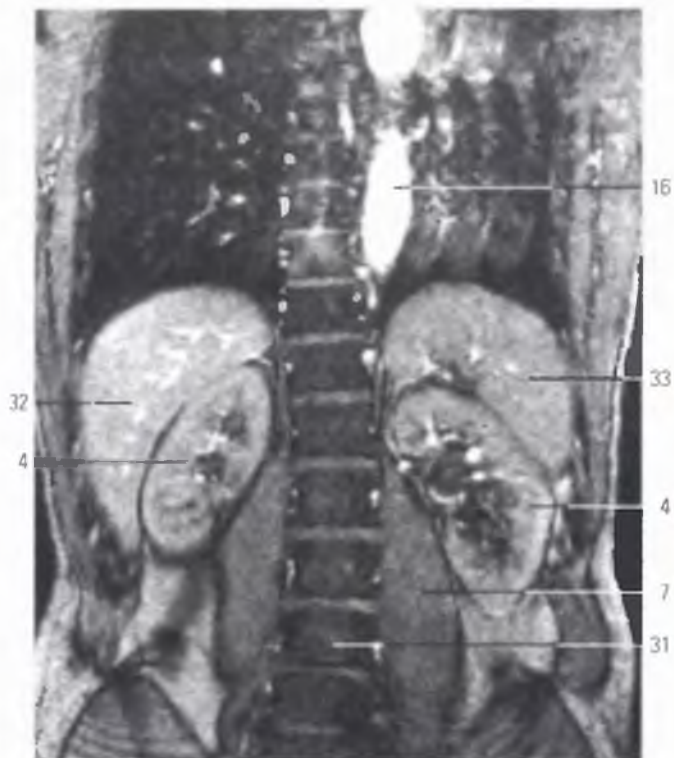
20 Правая почка расположена примерно на половину высоты позвонка ниже, чем левая, так что правая почка пересекается 12-м ребром, а левая – достигает 11-го. Каждая почка окружена плотной соединительно-тканной оболочкой (фасцией), которую окружает широкая жировая подушка. Этот фасциальный мешок открыт медиально и снизу, так что почки обладают некоторой возможностью смещаться – например, подчиняясь дыхательным экскурсиям грудной клетки. В патологических случаях почки могут опускаться вниз (блуждающая почка, тазовая дистопия почки).



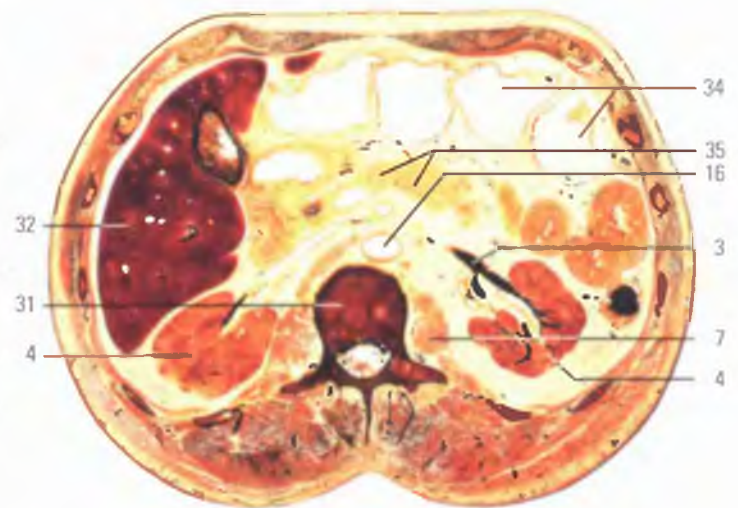
Расположение почек и мочевыводящих путей на задней брюшной стенке (схематическое изображение).



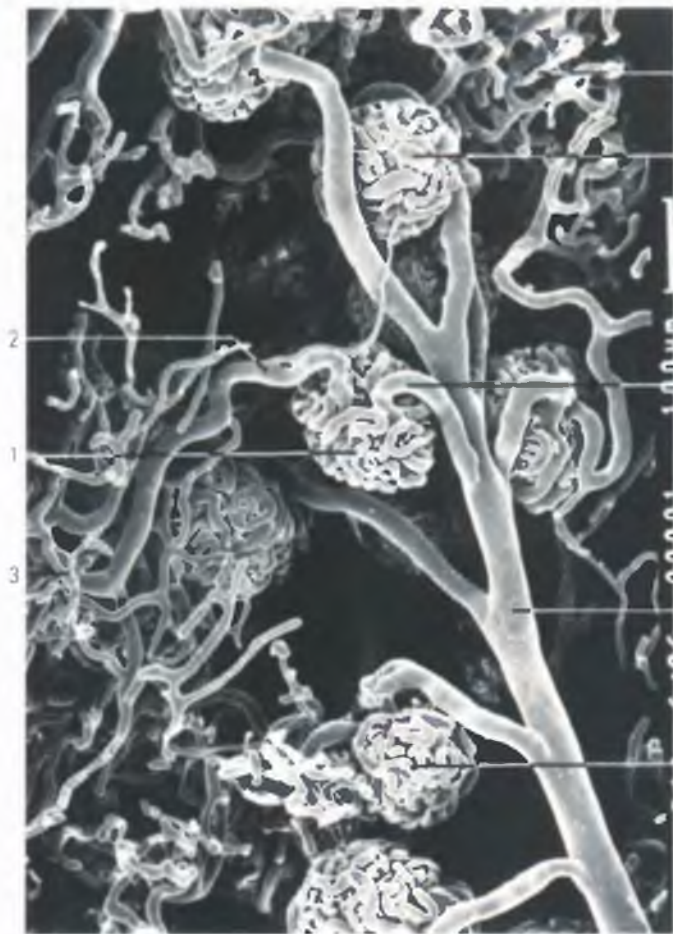Рентгеновский снимок мочевыводящих путей (выделительная урограмма, спустя 20 мин. после введения контрастного вещества). Контуры почек обозначены пунктирной линией. Можно наблюдать различные формы и расположение почечных чашечек (22).



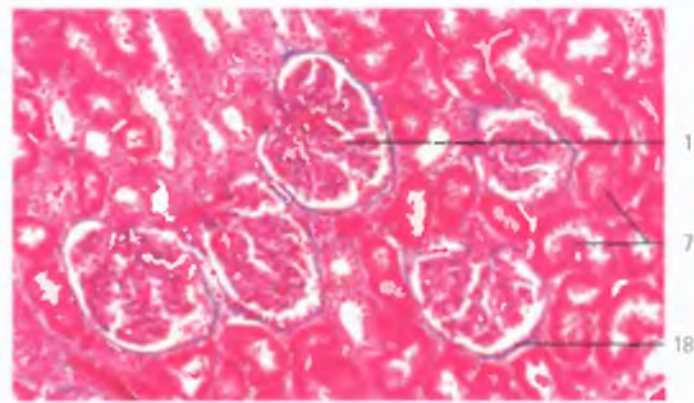
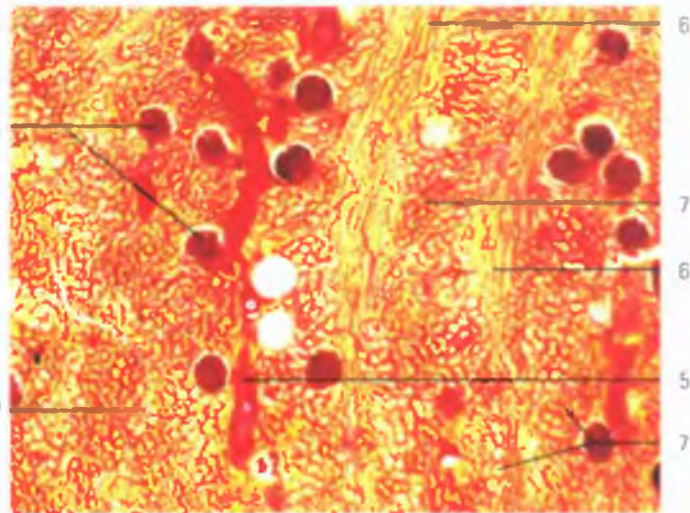
МРТ забрюшинного пространства (фронтальный разрез) с печенью, почками, селезенкой, дном желудка и брюшной аортой.



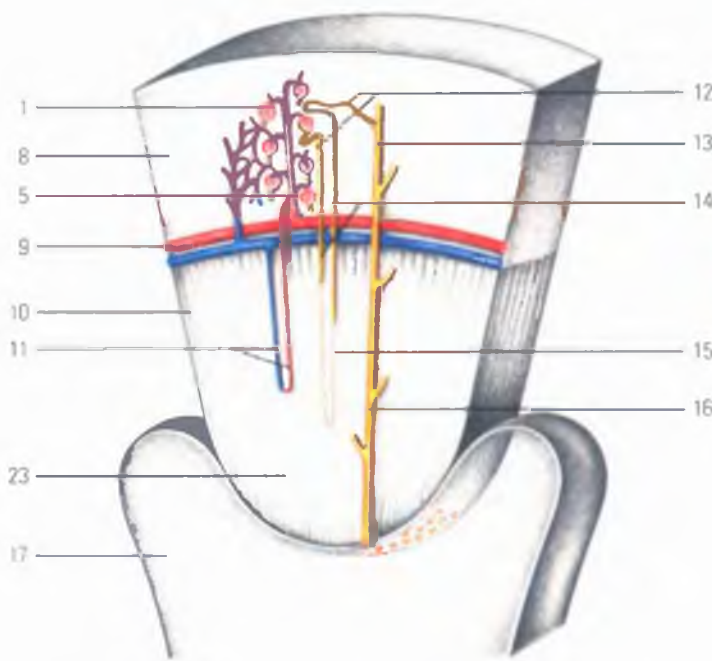
Поперечный разрез человеческого тела на уровне почек (вид снизу).



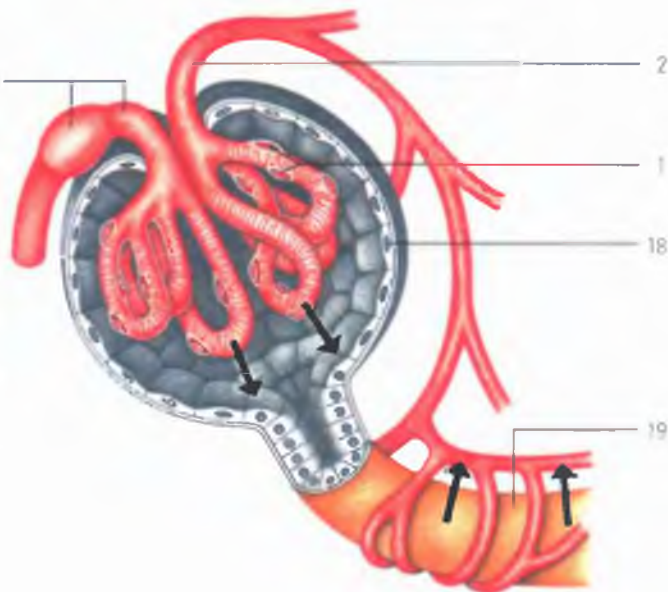
Корковый слой почки. Синтетическая отливка почечных кровеносных сосудов и почечных телец (Glomeruli).



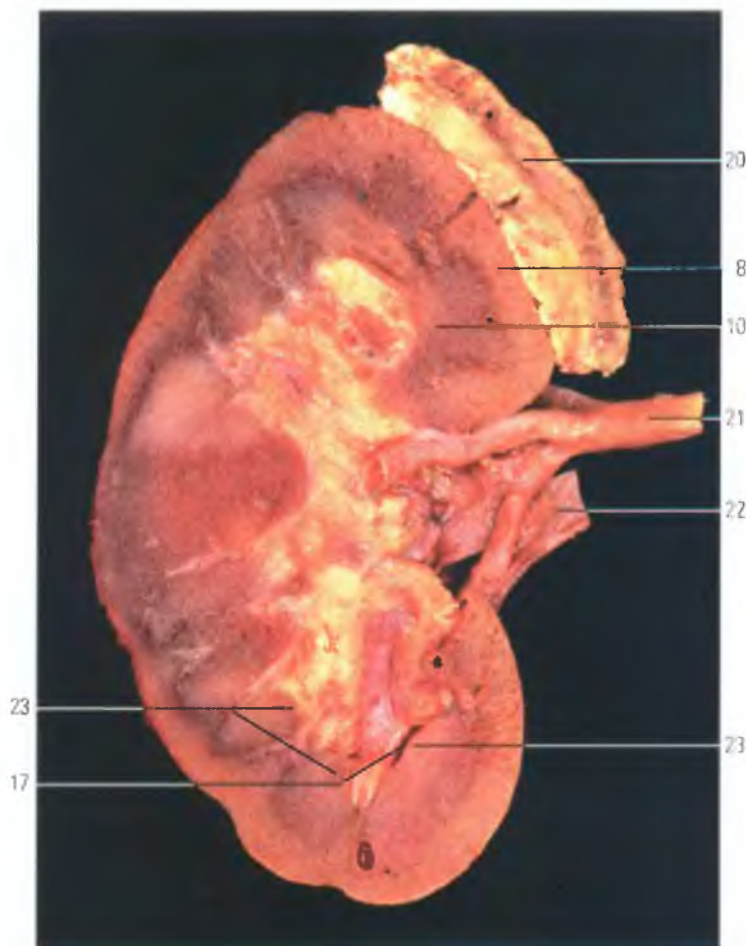Разрез коркового слоя почки (под микроскопом) с многочисленными почечными тельцами (Glomeruli). Вверху: в 10-кратном увеличении, внизу – в 64-кратном.



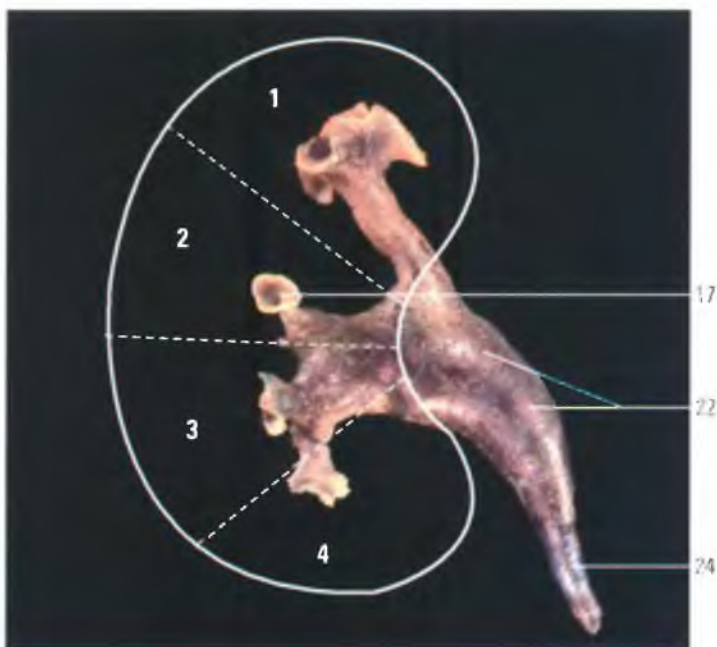
Структура почки. Кортикальный слой включает в себя почечные тельца (Glomeruli) и извитые почечные канальцы; мозговое вещество – прямые отрезки канальцев (Tubuli), петли Генле и собирательные трубочки.



Структура почечного тельца. Капилляры почечного тельца выделяют в пространство почечной капсулы ультрафильтрат (см. стрелки), большая часть которого через систему почечных канальцев реабсорбируется в кровь (см. стрелки).



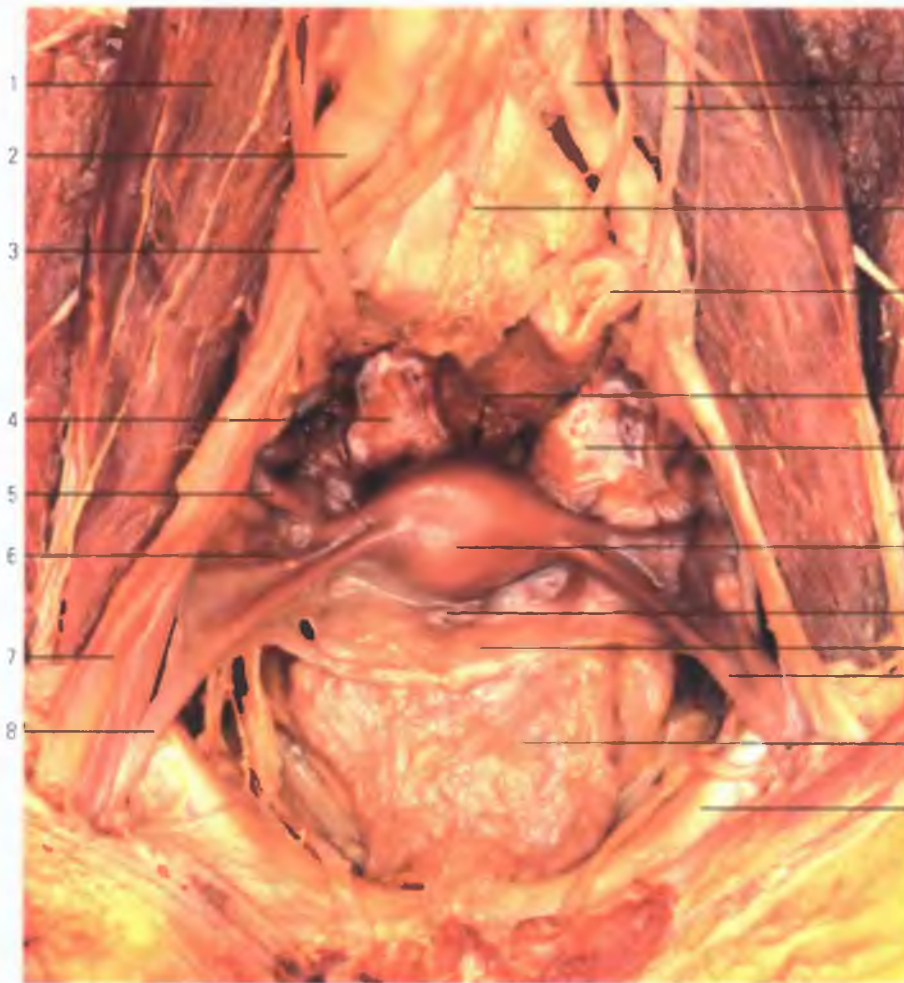
Продольный разрез человеческой почки. На верхней части расположен надпочечник. Кора снабжается кровью более обильно и содержит почечные тельца, а мозговое вещество – прямые канальцы и собирательные трубочки. Почечные чашечки охватывают, подобно бокалу, почечные сосочки.



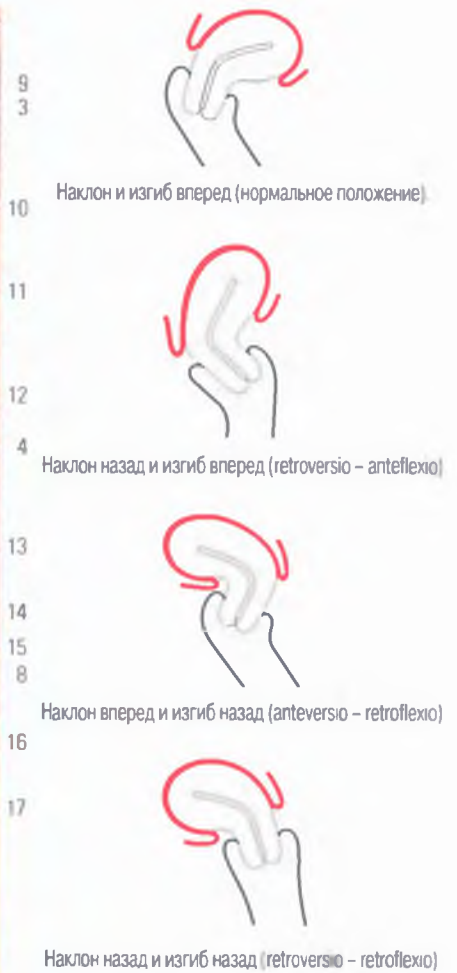
Отливка почечной лоханки с почечными чашечками и мочеточником. Внешние части почки обозначены пунктиром.

- 1 Мальпигиево, или почечное тельце (Glomerulus)
- 2 Выносящий сосуд, ведущий от почечного тельца (**Vas efferens**)
- 3 Тончайшие разветвления почечных канальцев
- 4 Приносящий сосуд, ведущий в почечное тельце (**Vas afferens**)
- 5 Междольковая артерия коркового слоя (A. interlobularis), вокруг которой располагаются почечные тельца
- 6 Лучистая часть коркового слоя
- 7 Почечные канальцы (поперечный срез)
- 8 Кора (Cortex)
- 9 Дуговые сосуды (A. и V. arcuata) на границе между мозговым веществом и корковым слоем
- 10 **Мозговое вещество почки** (Medulla renalis)
- 11 Сосуды мозгового вещества (Vasa recta)
- 12 Извитые отрезки почечных канальцев в коре
- 13 Собирательная трубка в мозговом веществе
- 14 Прямые отрезки почечных канальцев
- 15 **Петля Генле** в мозговом веществе
- 16 Собирательный каналец в почечном сосочке
- 17 **Малая почечная чашечка (Calyx minor)**
- 18 Боуменова капсула в почечном тельце
- 19 Проксимальные почечные канальцы
- 20 Надпочечник (Gl. suprarenalis)
- 21 **Почечная артерия** (A. renalis)
- 22 **Почечная лоханка (Pelvis renalis)**. Выход в мочеточник
- 23 **Почечный сосочек (Papilla renalis)**
- 24 **Мочеточник (Ureter)**

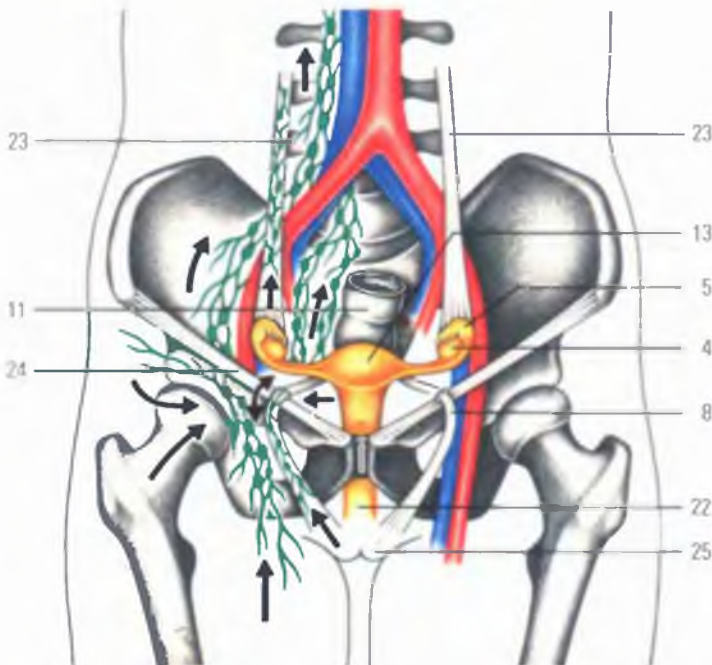
Почки поддерживают жидкостное и минеральное равновесие тела и выводят конечные продукты обмена веществ (напр., мочевины). Обе почки содержат около 2,5 млн почечных телец, через которые ежедневно протекают 1700 л крови (1,2 л/мин.). Капиллярные сосуды почечных телец ежедневно выделяют в пространство боуменовых капсул примерно 180 л ультрафильтрата (первичной мочи), 99 % которого, однако, через систему **проксимальных канальцев**, реабсорбируется в кровь. В почечном мозговом веществе (петли Генле, собирательные трубочки) оставшаяся жидкость концентрируется и через сосочки подается в почечные чашечки. Из почечных лоханок моча через мочеточник попадает в мочевой пузырь, а оттуда, через мочеиспускательный канал, наружу (около 1,5 л. мочи в сутки). При почечной недостаточности фильтрация крови может производиться вне тела, посредством диализатора, подсоединенного к сосудам предплечья (лечение диализом).



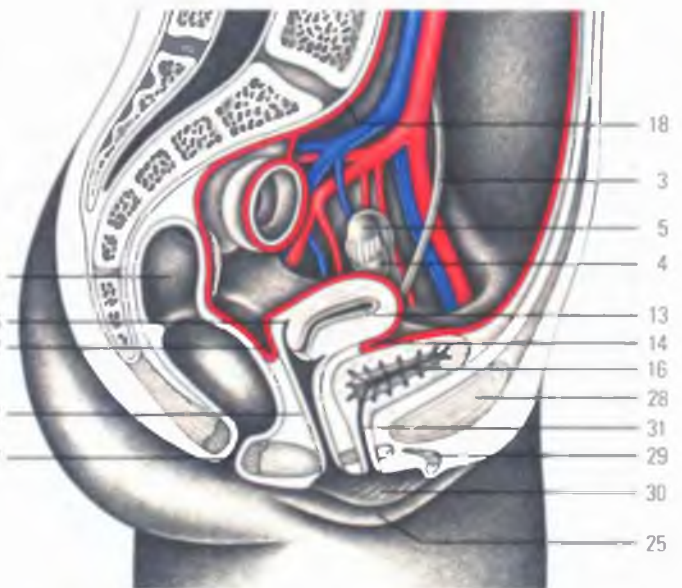
Внутренние половые органы женщины. Женский таз внутри (вид сверху).



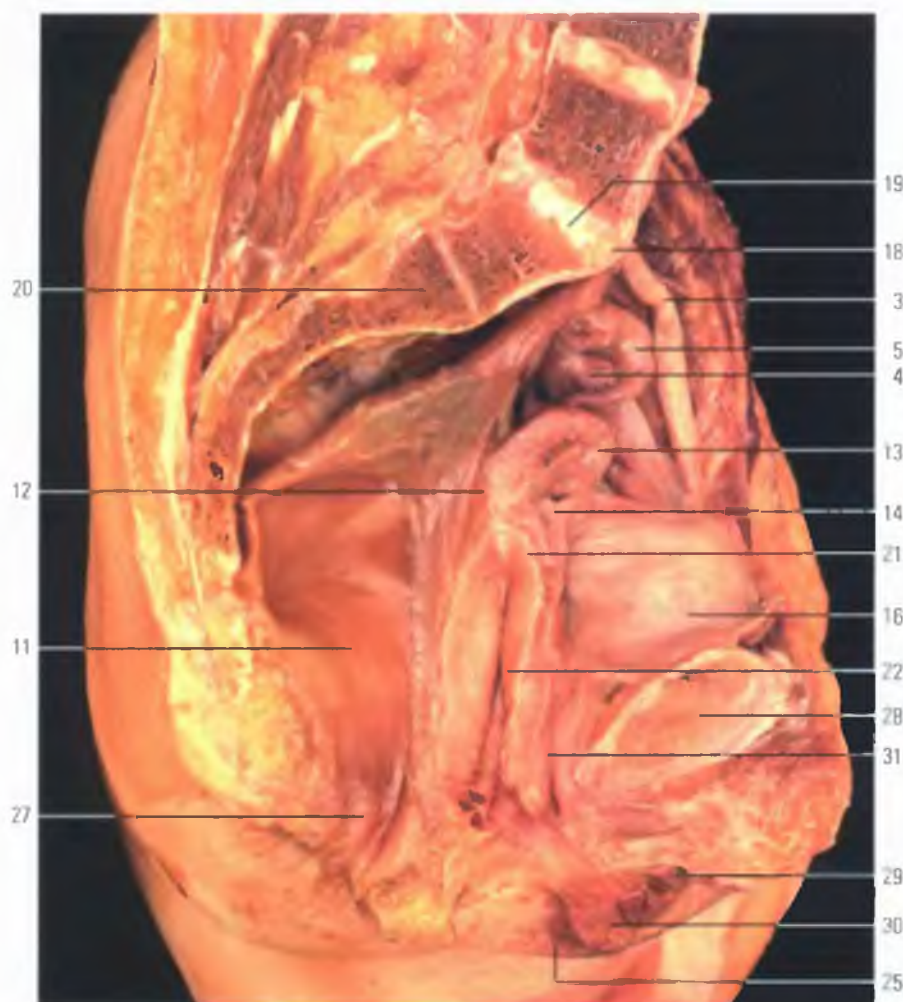
Наиболее часто встречающиеся положения матки (Uterus). Versio обозначает наклон матки, flexio – изгиб тела матки относительно ее шейки.



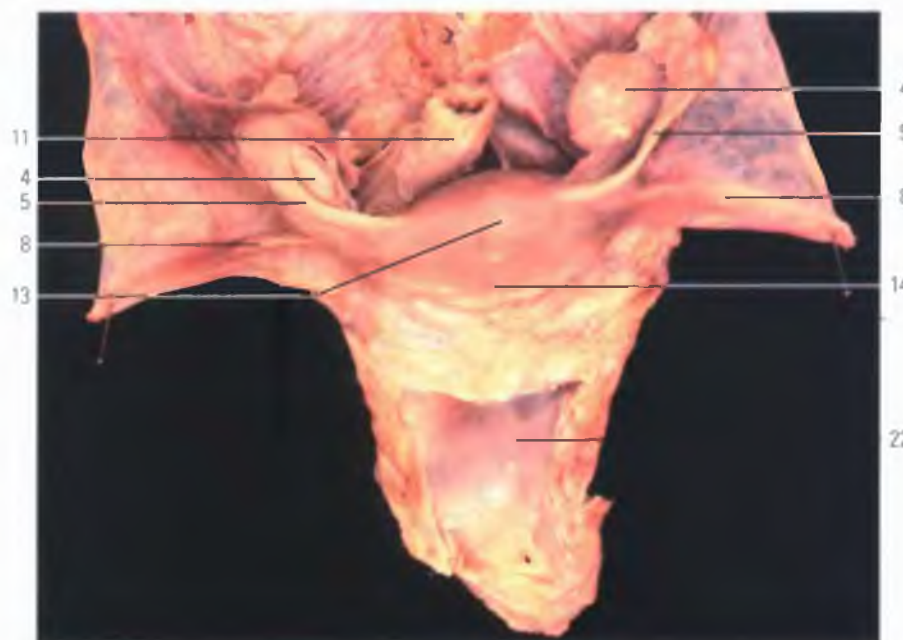
Расположение внутренних половых органов женщины и важнейшие пути оттока лимфы (спереди и сверху). Стрелки показывают направление тока лимфы.



Расположение внутренних половых органов женщины (срединный разрез через таз). Можно видеть кармашки брюшины перед маткой и позади нее (брюшина выделена красным цветом), и ее изгиб.



Разрез таза 72-летней женщины. Мочевой пузырь и прямая кишка частично удалены

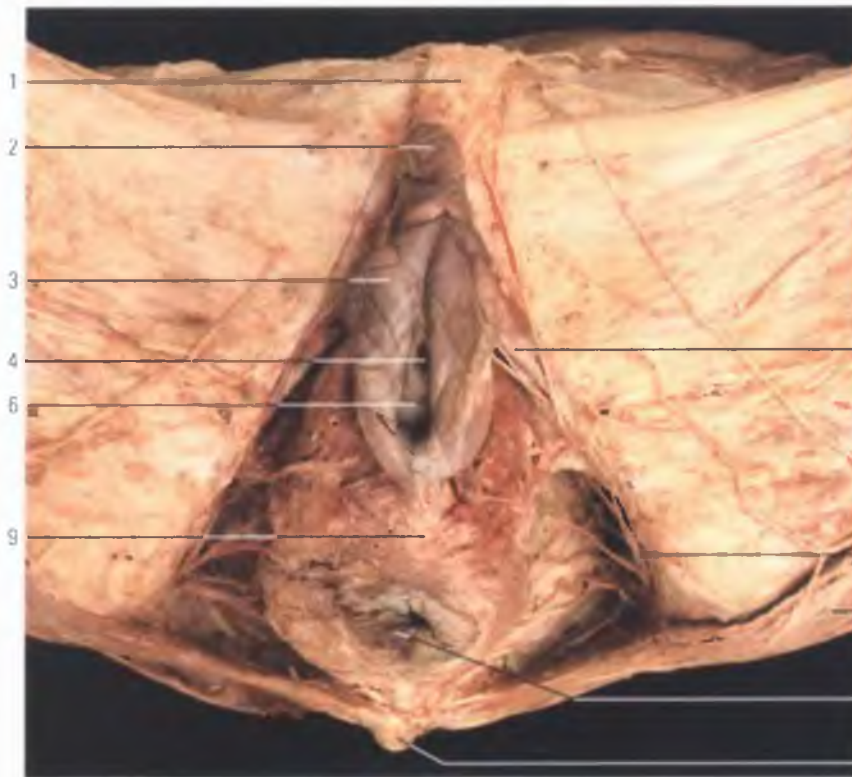


Внутренние половые органы женщины (изолированы). Передняя стенка влагалища (Vagina) удалена. Левый яичник увеличен (опухоль)

- 1 Большая поясничная мышца (M. psoas major)
- 2 Общая подвздошная вена (V. iliaca communis)
- 3 Мочеточник (Ureter)
- 4 **Яичник (Ovarium)**
- 5 **Маточная (фаллопиева) труба (Tuba uterina)**
- 6 Параметрий (Parametrium)
- 7 Наружная подвздошная артерия (A. iliaca ext.), ведущая к ногам
- 8 Круглая связка матки (Lig. teres uteri), ведущая к паховому каналу
- 9 Общая подвздошная артерия (A. iliaca communis)
- 10 Верхнее подчревное сплетение (Plexus hypogastricus sup.)
- 11 Прямая кишка (Rectum)
- 12 Кармашек брюшины между прямой кишкой и маткой (дугласово пространство)
- 13 **Матка (Uterus)**
- 14 Кармашек брюшины между мочевым пузырем и маткой (Excavatio vesico-uterina)
- 15 Брюшина (Peritoneum) над мочевым пузырем
- 16 **Мочевой пузырь (Vesica urinaria)**
- 17 Гребень подвздошной кости
- 18 Выступ крестцовой кости (Promontorium)
- 19 Межпозвоночный диск (Discus intervertebralis) с пульпозным ядром (Nucleus pulposus)
- 20 Крестцовая кость (Os sacrum)
- 21 Часть шейки матки, которая вдается во влагалище (Portio vaginalis uteri)
- 22 **Влагалище (Vagina)**
- 23 Связка, подвешивающая яичник (Lig. suspensorium ovarii) с лимфатическими сосудами
- 24 Паховая связка (Lig. inguinale)
- 25 Большая половая губа (Labium majus)
- 26 Задний свод влагалища (Fornix post.)
- 27 Анальное отверстие
- 28 Симфиз
- 29 Клитор
- 30 Малая половая губа (Labium minus)
- 31 **Мочепускающий канал (Urethra)**

При нормальном положении матка (Uterus) изогнута вперед, так что ее часть, впадающая во влагалище (Portio vaginalis), обращена к заднему своду влагалища (anteversio – ante-flexio). Тем не менее часто имеют место различные отклонения. **Дугласово пространство** – самое глубокое место в выстланной брюшиной тазовой полости. Оно расположено на уровне заднего свода влагалища. Повреждения его (напр., попытка криминального аборта) могут вызвать опасное для жизни воспаление брюшины.

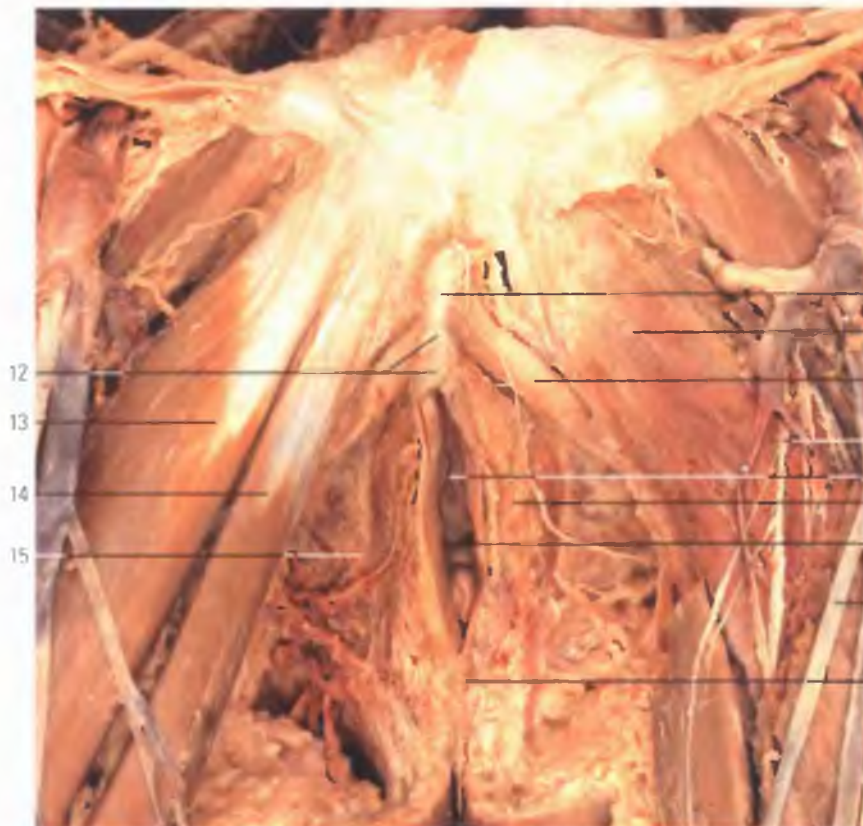
Шейка матки и **Portio vaginalis** часто становятся местом возникновения опухолей. Метастазы переносятся прежде всего по лимфатическим путям. Регионарные лимфатические узлы внутренних половых органов располагаются в малом тазу перед крестцовой костью и в паховой области (паховая группа лимфатических узлов).



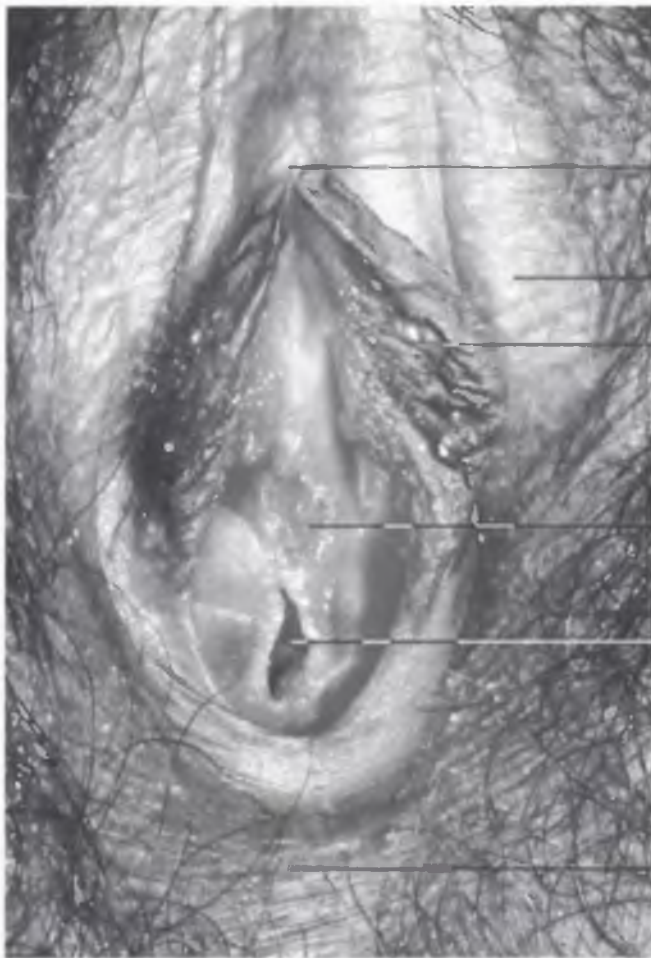
Дно таза и наружные половые органы женщины (вид снизу). Большие половые губы удалены.

- 1 Лобок (Mons pubis)
- 2 Клитор
- 3 Малая половая губа (Labium minus)
- 4 Наружное отверстие мочеиспускательного канала (Ostium uretrae ext.)
- 5 Пещеристое тело клитора (Corpus cavernosum clitoridis), начинающееся от нижней ветви лобковой кости ножкой клитора. Окружающая мышца (M. ischiocavernosus) удалена.
- 6 Преддверие влагалища (Vestibulum vaginae)
- 7 Большая ягодичная мышца (M. gluteus maximus)
- 8 Срамной нерв (N. pudendus)
- 9 Промежность (Perineum)
- 10 Задний проход (Anus)
- 11 Верхушка копчика
- 12 Передний конец клитора (Glans clitoridis) с крайней плотью (Praeputium)
- 13 Длинная мышца, приводящая бедро (M. adductor longus)
- 14 Нежная мышца (M. gracilis) на внутренней стороне бедра
- 15 Глубокая поперечная мышца промежности (M. transversus perinei prof.)
- 16 Короткая мышца, приводящая бедро (M. adductor brevis)
- 17 Кожная ветвь запирающего нерва (N. obturatorius)

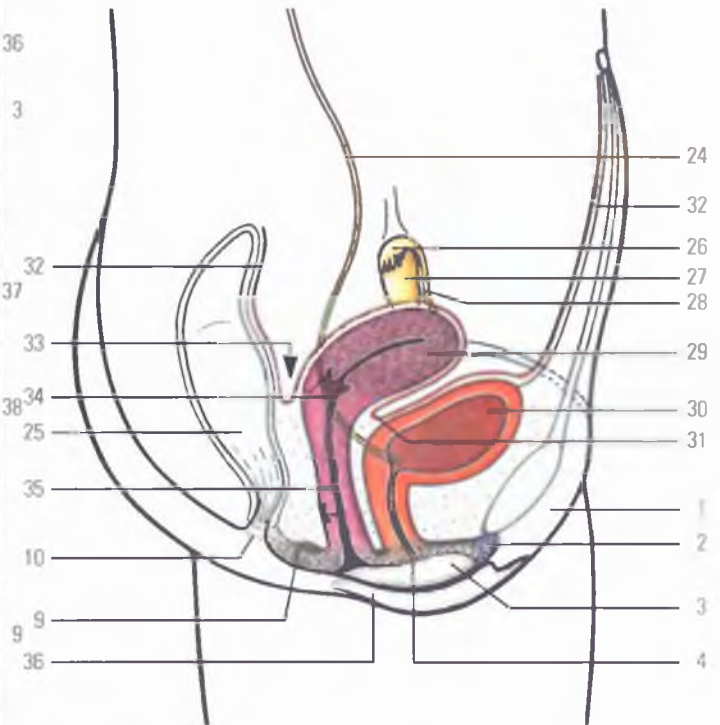
- 18 Кавернозное (пещеристое) тело преддверия влагалища (Bulbus vestibuli) с охватывающей мышцей (M. bulbocavernosus)
- 19 Большая скрытая вена, идущая от внутренней стороны голени к паховому сгибу (V. saphena magna)
- 20 Лобковая кость (Os pubis)
- 21 Поверхностная поперечная мышца промежности (M. transversus perinei superf.)
- 22 Мышца дна таза (M. levator ani)
- 23 Сфинктер заднего прохода (M. sphincter ani ext.)
- 24 Мочеточник (Ureter)
- 25 Прямая кишка (Rectum)
- 26 Ампула маточной трубы
- 27 Яичник (Ovarium)
- 28 Маточная (фаллопиева) труба (Tuba uterina)
- 16 29 Матка (Uterus)
- 5 30 Мочевой пузырь (Vesica urinaria)
- 31 Передний кармашек брюшины (Excavatio vesico-uterina)
- 17 32 Брюшина (Peritoneum)
- 4 33 Дугласово пространство (Excavatio recto-uterina)
- 18 34 Задний свод влагалища и Portio vaginalis
- 6 35 Влагалище (Vagina)
- 19 36 Большая половая губа (Labium majus)
- 37 Девственная плева (Hymen)
- 9 38 Отверстие влагалища (Ostium vaginae)



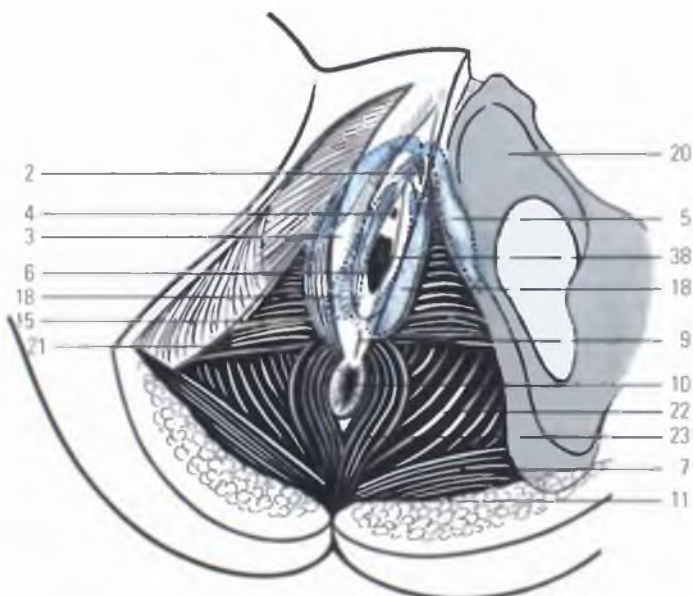
Наружные женские половые органы (вид спереди и снизу). Клитор и преддверие влагалища



Наружные женские половые органы (вид спереди и снизу). Девственное состояние.



Взаимное расположение женских половых органов и их отношение к мочевым органам (схематическое изображение).



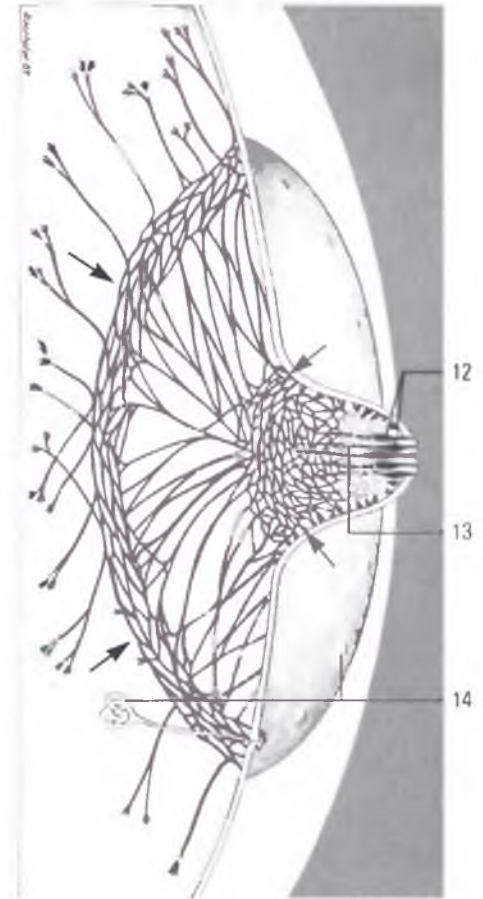
Наружные половые органы женщины с сосудами и нервами (вид снизу и спереди, схема). Синим цветом = кавернозное (пещеристое) тело.

Преддверие влагалища (Vestibulum vaginae) (6) окружено кавернозным (пещеристым) телом (Bulbus vestibuli) (18), которое при половом возбуждении наполняется кровью; после полового сношения (Coitus) охватывающая мышца (M. bulbocavernosus) снова вытесняет кровь. В нижней части преддверия влагалища находятся устья бартолиновых желез, которые выделяют слизистый секрет, смазывающий вход во влагалище. В верхней трети преддверия влагалища находится устье мочеиспускательного канала (Urethra) (4). Сверху в преддверии вдается **клитор** (2). Способность к эрекции ему придает еще одно кавернозное тело, которое двумя продолговатыми выростами прикреплено к лобковой кости и окружено мышцами.

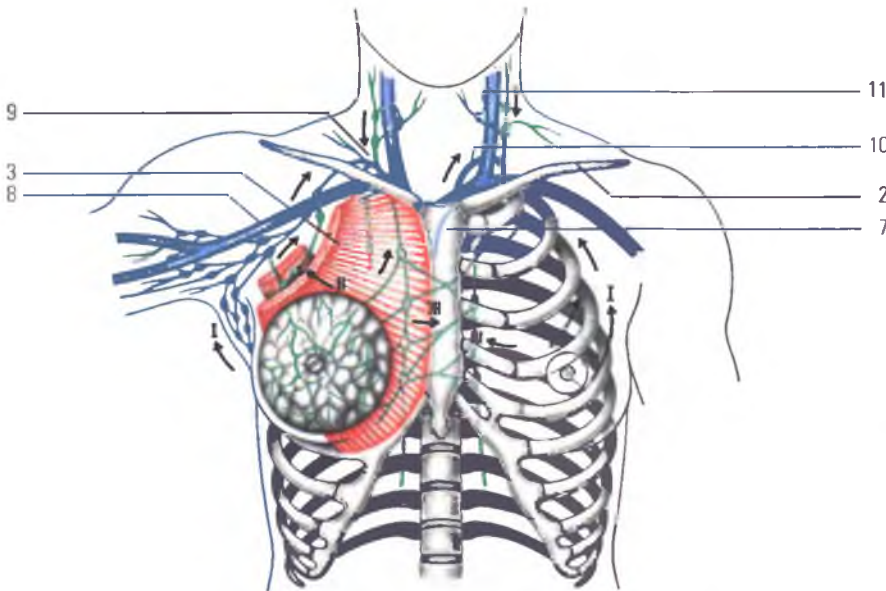
В задний отдел **влагалища** вдается шейка матки (Portio vaginalis) (34); она и образует здесь свод влагалища (Fornix). Задний сегмент свода находится на высоте дугласова пространства, которое представляет собой самую удаленную часть брюшной полости, высланной брюшиной. Поскольку матка чаще всего наклонена вперед, при криминальном аборте дугласово пространство может быть проколото, что становится причиной опасного для жизни воспаления брюшины (перитонит).



Женская молочная железа (левая сторона, вид спереди). На иллюстрации показаны только тело и сосок молочной железы.

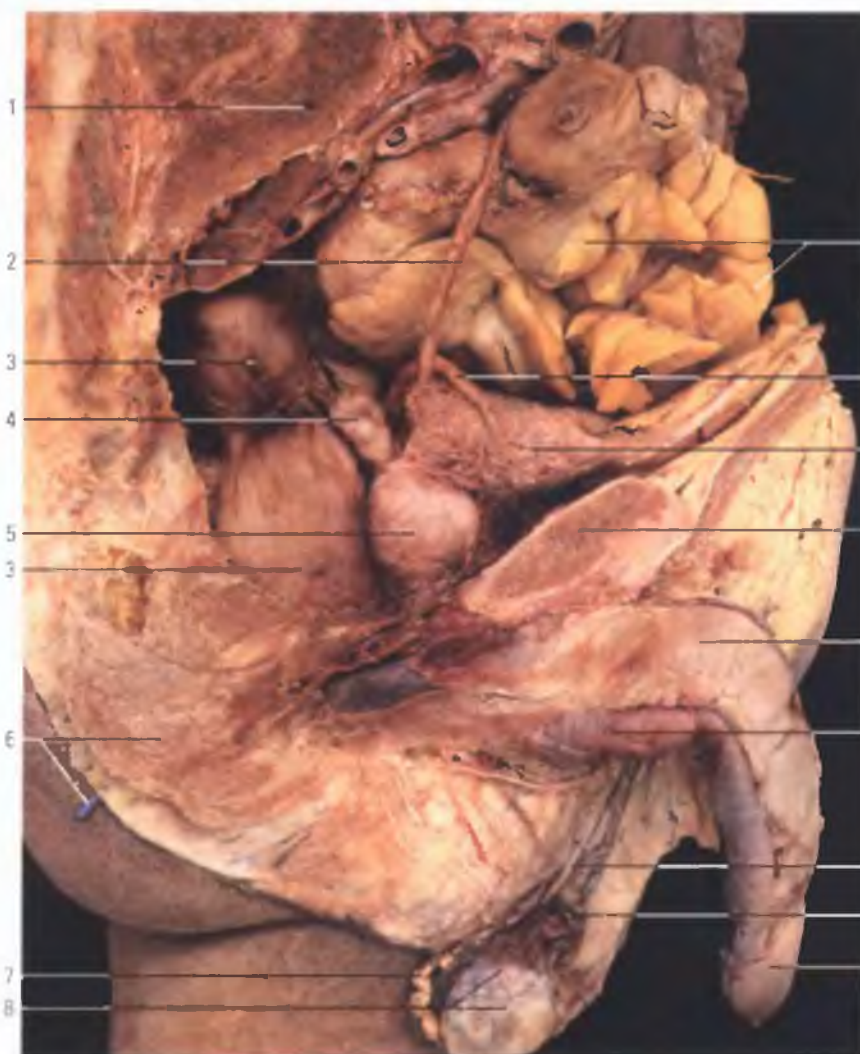

Мышечный аппарат соска молочной железы и выводные протоки молочной железы. Мышечное кольцо (см. стрелки) вызывает зрецию соска.



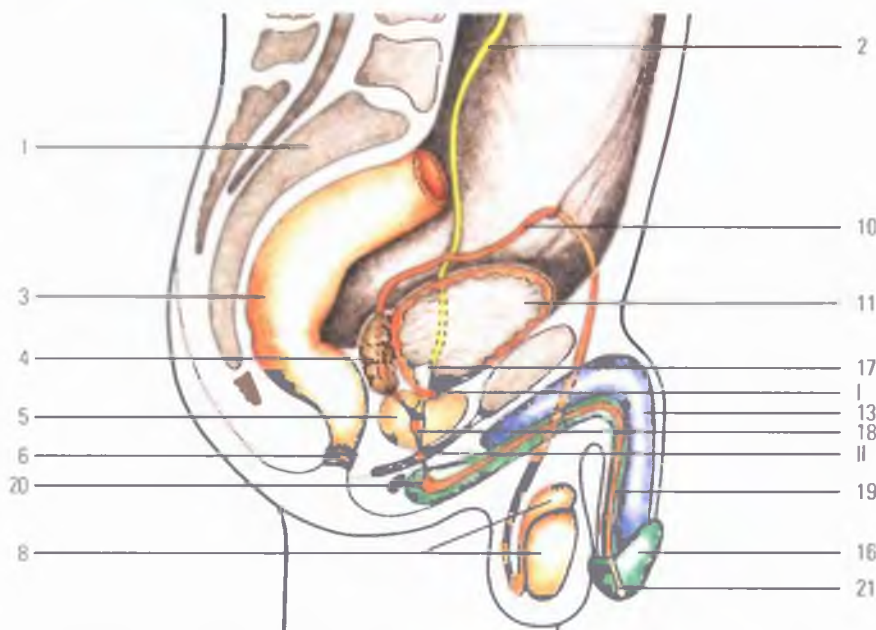
Пути оттока лимфы в молочных железах. I = главный путь оттока к лимфатическим узлам подмышечных впадин. II = отток между грудными мышцами к подмышечным впадинам. III = отток к лимфатическим узлам возле грудины или к переднему средостению внутрь грудной полости (Mediastinum).

- 1 Грудно-ключично-сосцевидная мышца (M. sternocleidomastoideus)
- 2 Ключица (Clavicula)
- 3 Большая грудная мышца (M. pectoralis major)
- 4 Жировая ткань подмышечной впадины
- 5 Молочная железа (Mamma)
- 6 Сосок молочной железы (Papilla mammae)
- 7 Грудина (Sternum)
- 8 Подмышечная вена (V. axillaris), продолжение – в V. subclavia
- 9 Правый лимфатический проток (Ductus lymphaticus dexter)
- 10 Грудной проток (Ductus thoracicus)
- 11 Яремная вена (V. jugularis int.)
- 12 Млечный синус (Sinus lactiferi)
- 13 Млечный проток (Ductus lactiferi)
- 14 Железы околососкового кружка, или железы Монтгомери (Glandulae areolares)



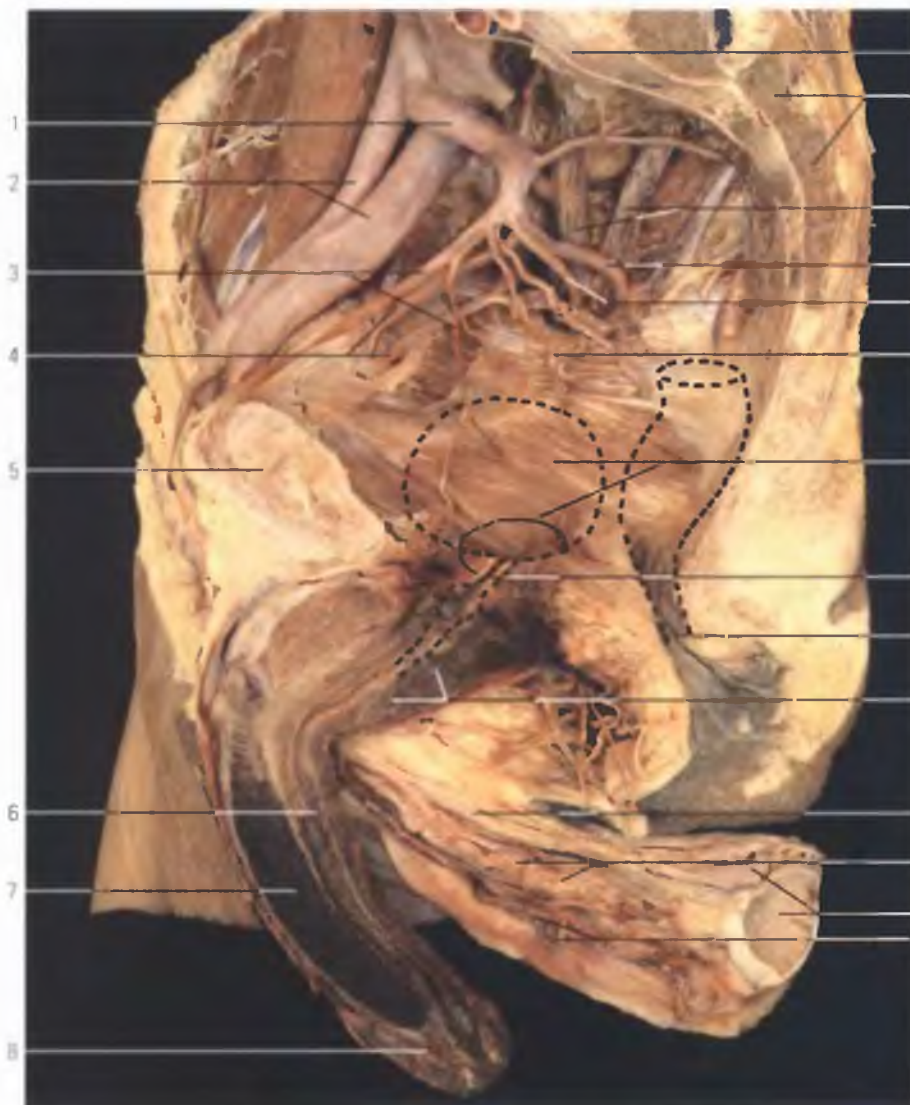
- 1 Крестец (Os sacrum)
- 2 Мочеточник (Ureter)
- 3 Прямая кишка (Rectum)
- 4 Семенной пузырек (Vesicula seminalis)
- 5 Предстательная железа (Prostata)
- 6 Сфинктер (M. sphincter ani ext.) и заднепроходное отверстие (зона)
- 7 Выводной проток придатка яичка (Ductus epididymis)
- 8 Яичко (Nestis) и придаток яичка (Epididymis)
- 9 Петли тонкой кишки
- 10 Семявыносящий проток (Ductus deferens)
- 11 Мочевой пузырь (Vesica urinaria), в сокращенном состоянии
- 12 Лобковая кость (Os pubis)
- 13 Кавернозное (пещеристое) тело полового члена (Corpus cavernosum penis)
- 14 Кавернозное (пещеристое) тело уретры (Corpus spongiosum penis)
- 15 Гроздевидное венозное сплетение (Plexus pampiniformis). Отток к яичковой вене (V. testicularis)
- 16 Головка полового члена (Glans penis)
- 17 Треугольник мочевого пузыря (впадение мочеточника в мочевой пузырь)
- 18 Сегмент предстательной железы с проходящим через него мочеиспускательным каналом.
- 19 Мочеиспускательный канал (Urethra) в половом члене
- 20 Куперовая железа (Gl. bulbourethralis)
- 21 Продолжение мочеиспускательного канала в головке полового члена (Fossa navicularis)

Расположение внутренних и наружных половых органов у мужчины (вид сбоку). Разрез проходит немного правее средней линии.



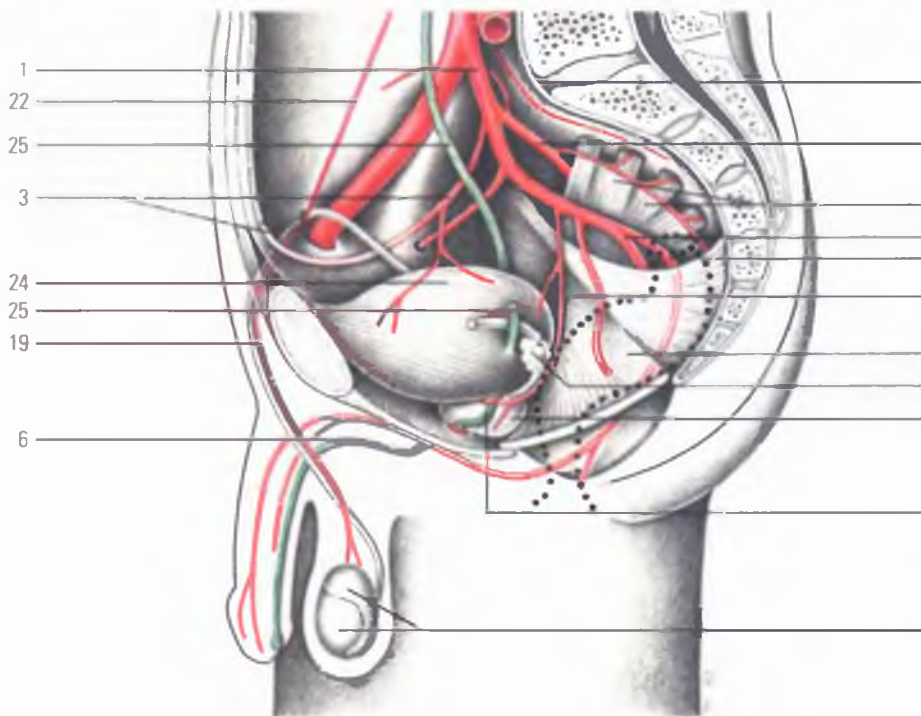
Расположение мужских половых и мочевых органов (схема). I = внутренний сфинктер мочевого пузыря; II = наружный сфинктер мочевого пузыря на дне таза.

Семявыносящий проток (Ductus deferens) тянется со дна таза через паховый канал к мочеиспускательному каналу в предстательной железе, где он сливается с мочеточником. У мужчин мочеиспускательный канал одновременно и семявыводящий проток. **Мочеиспускательный канал** перекрывается двумя мышечными кольцами (сфинктерами): первое, состоящее из гладких мышц, находится на дне мочевого пузыря и функционирует произвольно, представляя собой часть мышечного слоя мочевого пузыря; второе – управляемый сознанием, находящийся на дне таза, состоящий из скелетных мышечных волокон и образованный мышечной системой таза сфинктер. Управлению (довольно сложному) обеими этими мышечными системами ребенок должен постепенно учиться после рождения. Ночное недержание мочи (**энурез**) есть следствие недостаточного согласования сложных нервных процессов.



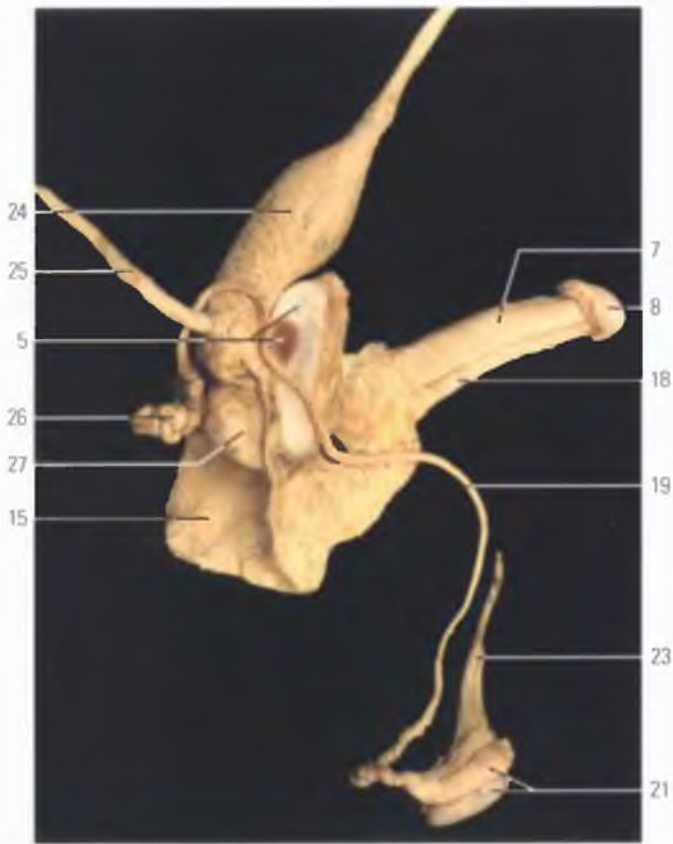Продольный разрез через таз мужчины. Органы малого таза удалены. Пунктирной линией показано местонахождение мочевого пузыря, предстательной железы и прямой кишки.

- 1 Внутренняя подвздошная артерия (A. iliaca int.) для органов таза
- 2 Наружные подвздошные артерия и вена (A. и V. iliaca ext.) для ног и брюшной стенки
- 3 Гупочная артерия (рудиментарная) и верхняя артерия мочевого пузыря (A. vesicales sup.)
- 4 Сосуды запирающего отверстия (A. и V. obturatoria)
- 5 Лобковое сочленение, симфиз (Symphysis pubica)
- 6 **Мочепускающий канал (Urethra)**
- 7 Кавернозное (пещеристое) тело полового члена (Corpus cavernosum penis)
- 8 Головка полового члена (Glans penis)
- 9 Выступ крестцовой кости (Promontorium)
- 10 Крестцовая кость (Os sacrum)
- 11 Крестцовое сплетение (Plexus sacralis)
- 12 Верхняя ягодичная артерия (A. glutea sup.)
- 13 Нижняя ягодичная артерия (A. glutea inf.)
- 14 Нижняя артерия мочевого пузыря (A. vesicalis inf.)
- 15 Поднимающая мышца (M. levator ani)
- 16 Сегмент предстательной железы с мочепускающим каналом
- 17 Анальный канал
- 18 **Кавернозное (пещеристое) тело мочепускающего канала (Corpus spongiosum penis)**
- 19 **Семявыносящий проток (Ductus deferens)**
- 20 Гроздевидное венозное сплетение яичка (Plexus pampiniformis)
- 21 **Яичко (Testis) с придатком яичка (Epididymus)**
- 22 Яичковая артерия (A. testicularis)

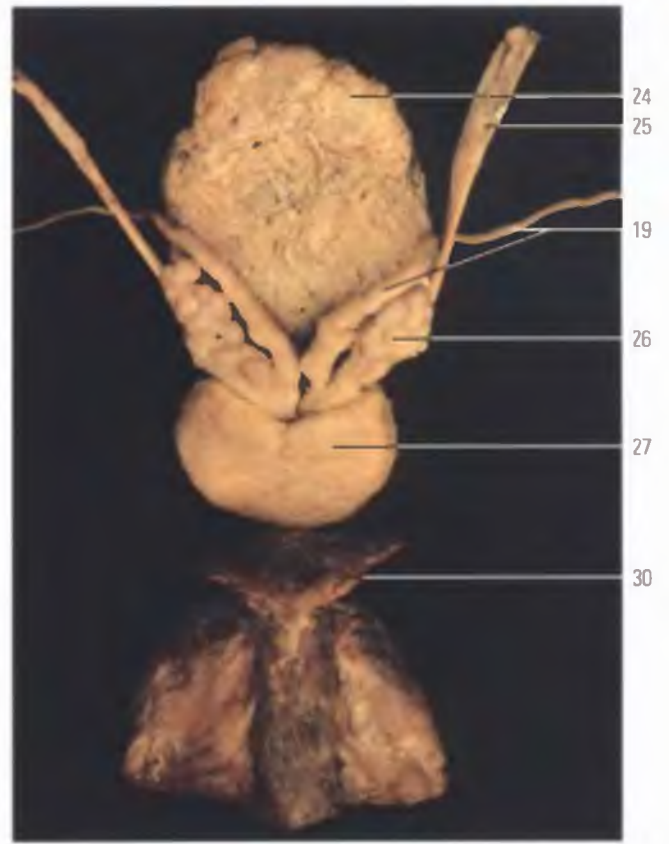

Расположение и кровоснабжение наружных и внутренних половых органов у мужчины. Пунктирной линией обозначены прямая кишка и анальный канал. Зеленым цветом обозначены мочевые протоки. Внутренний и наружный сфинктеры мочевыводящих путей находятся соответственно выше и ниже предстательной железы (обозначены красным цветом)

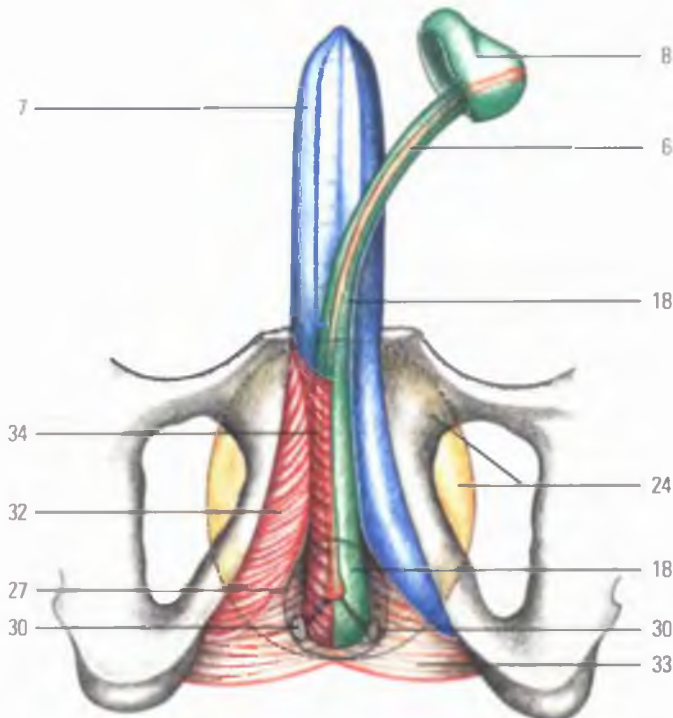
- 1 Внутренняя подвздошная артерия (A. iliaca int.) для органов таза
- 2 Наружные подвздошные артерия и вена (A. и V. iliaca ext.) для ног и брюшной стенки
- 3 Гупочная артерия (рудиментарная) и верхняя артерия мочевого пузыря (A. vesicales sup.)
- 4 Сосуды запирающего отверстия (A. и V. obturatoria)
- 5 Лобковое сочленение, симфиз (Symphysis pubica)
- 6 **Мочепускающий канал (Urethra)**
- 7 Кавернозное (пещеристое) тело полового члена (Corpus cavernosum penis)
- 8 Головка полового члена (Glans penis)
- 9 Выступ крестцовой кости (Promontorium)
- 10 Крестцовая кость (Os sacrum)
- 11 Крестцовое сплетение (Plexus sacralis)
- 12 Верхняя ягодичная артерия (A. glutea sup.)
- 13 Нижняя ягодичная артерия (A. glutea inf.)
- 14 Нижняя артерия мочевого пузыря (A. vesicalis inf.)
- 15 Поднимающая мышца (M. levator ani)
- 16 Сегмент предстательной железы с мочепускающим каналом
- 17 Анальный канал
- 18 **Кавернозное (пещеристое) тело мочепускающего канала (Corpus spongiosum penis)**
- 19 **Семявыносящий проток (Ductus deferens)**
- 20 Гроздевидное венозное сплетение яичка (Plexus pampiniformis)
- 21 **Яичко (Testis) с придатком яичка (Epididymus)**
- 22 Яичковая артерия (A. testicularis)
- 23 Семенной канатик (Funiculus spermaticus)
- 24 **Мочевой пузырь (Vesica urinaria)**
- 25 **Мочеточник (Ureter)**
- 26 **Семенной пузырек (Vesicula seminalis)**
- 27 **Предстательная железа (Prostata)**
- 28 Гребень подвздошной кости (Crista iliaca)
- 29 Петли тонкой кишки
- 30 Куперова железа (Gl. bulbourethralis)
- 31 Срамная артерия (A. pudenda int.)
- 32 Седалищно-пещеристая мышца полового члена (M. ischioavernosus)
- 33 Глубокая поперечная мышца промежности (M. transversus perinei prof.)
- 34 Мышца кавернозного тела полового члена (M. bulbosavernosus) (рассечена посередине)



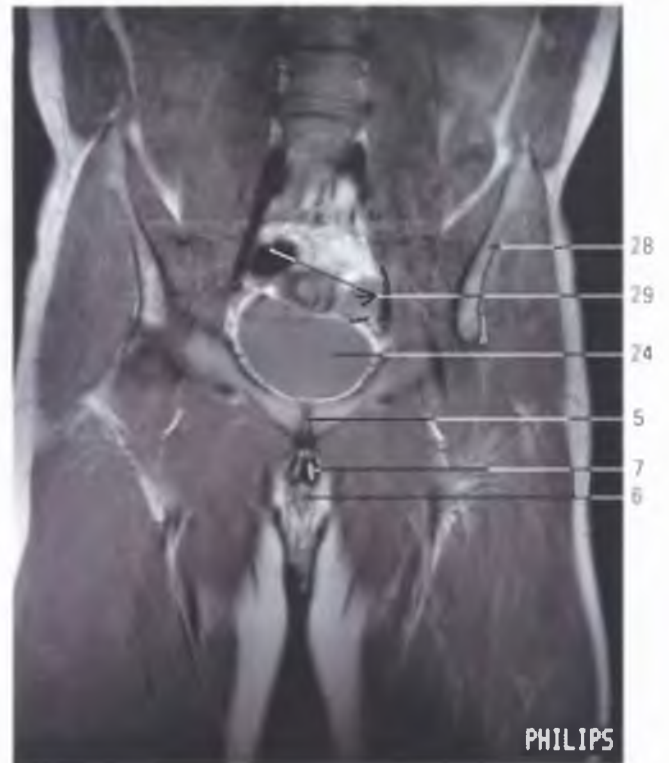Мужские половые органы (в изолированном виде, сбоку). Половой член – в состоянии эрекции, мочевой пузырь (24) сокращен.



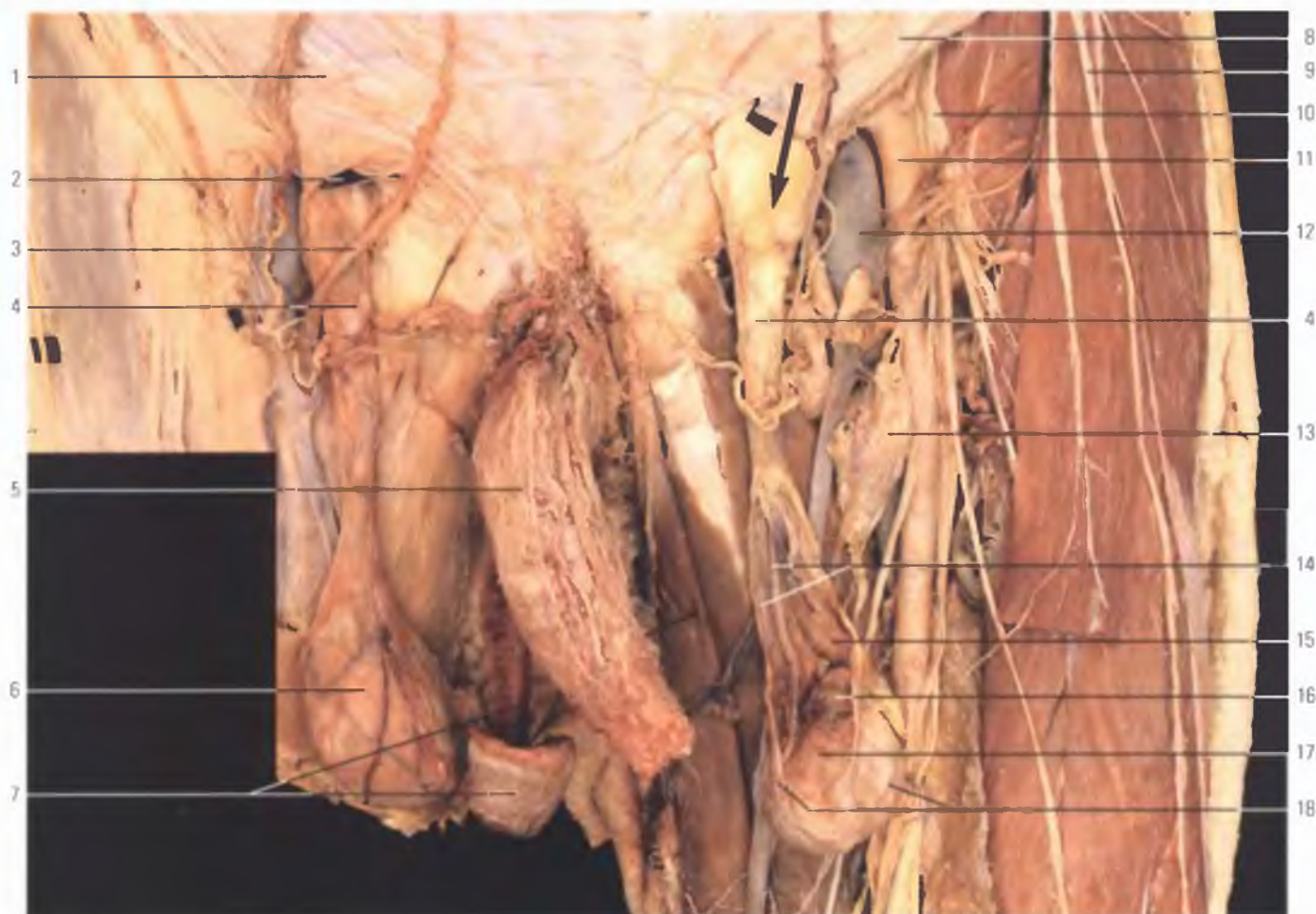
Добавочные половые железы (в изолированном виде, сзади). Предстательная железа (27) и семенной пузырь (26).



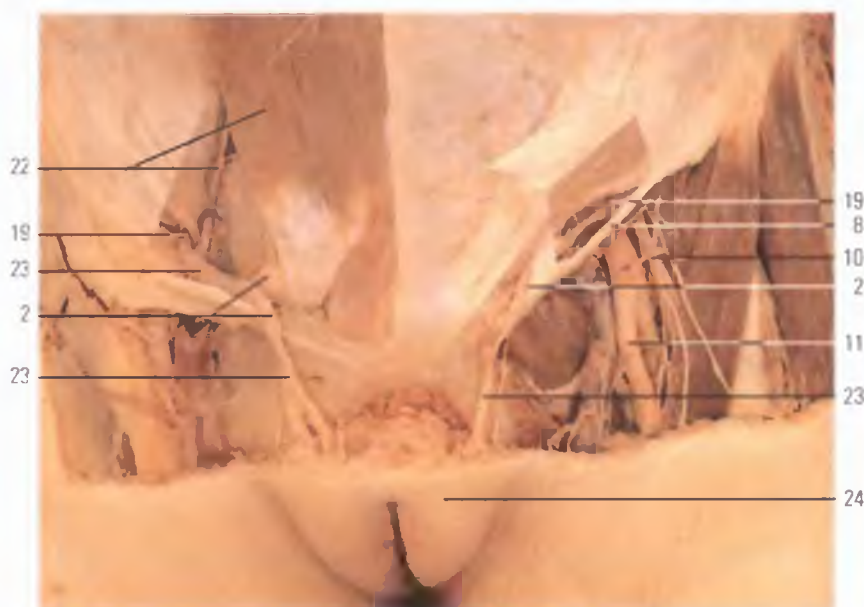Строение полового члена и расположение половых желез у дна мочевого пузыря (схематическое изображение)




МРТ: таз и бедра (фронтальный срез на высоте мочевого пузыря) (24)



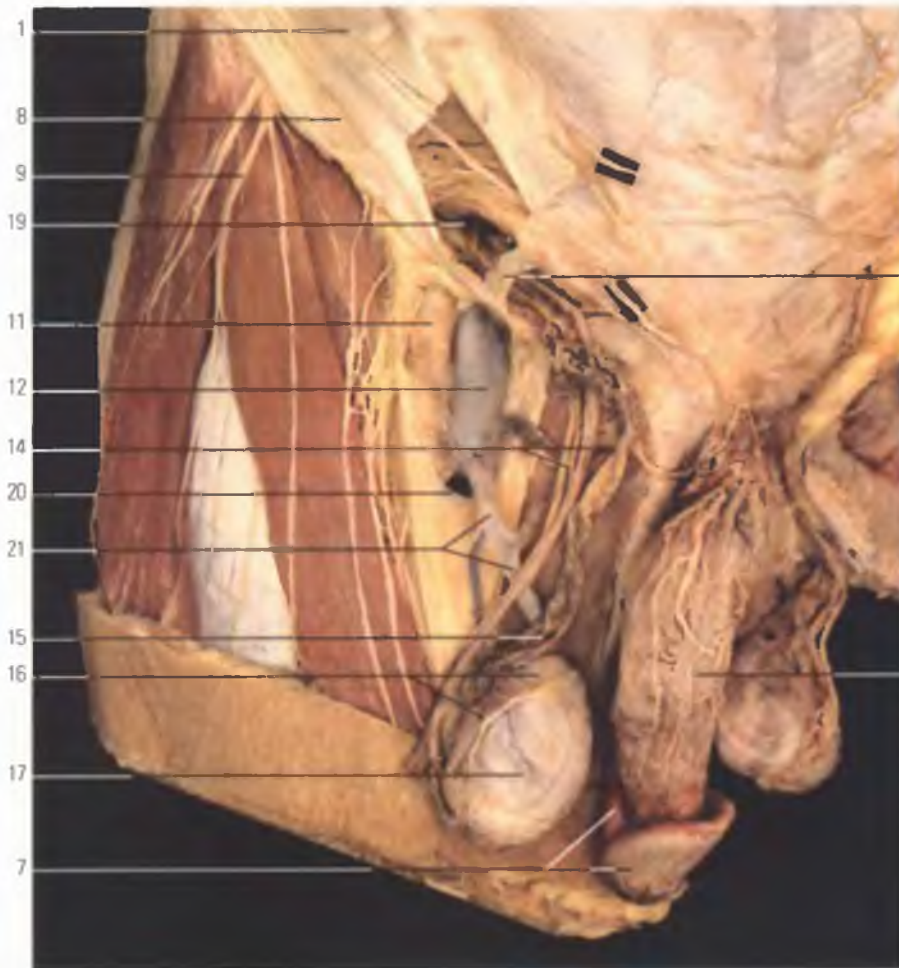
Паховая область мужчины. с правой стороны представлен поверхностный мышечный слой; с левой стороны – сосуды бедра (феморальные сосуды) и структуры, входящие в семенной канатик. С левой стороны наблюдается небольшая паховая грыжа (указана стрелкой). На половом члене изолировано пещеристое тело мочеиспускательного канала с головкой члена (Glans penis).



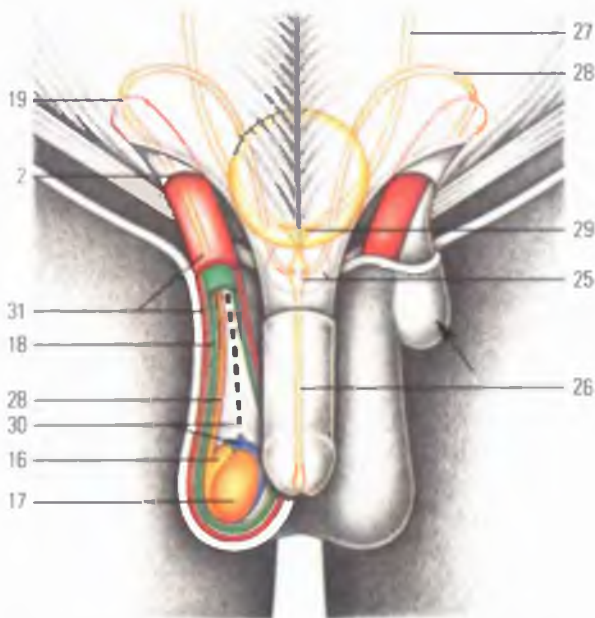
Паховая область женщины. Открыт примерно 4-сантиметровый паховый канал. Можно видеть круглую связку матки (Lig. teres) (23), которая проникает в большую половую губу.



Паховая область женщины. Наружное паховое кольцо и круглая связка матки.



Паховая область мужчины. Паховый канал до внутреннего пахового кольца. Семенной канатик развернут, виден семявыводящий проток. Передняя стенка пахового канала частично удалена.

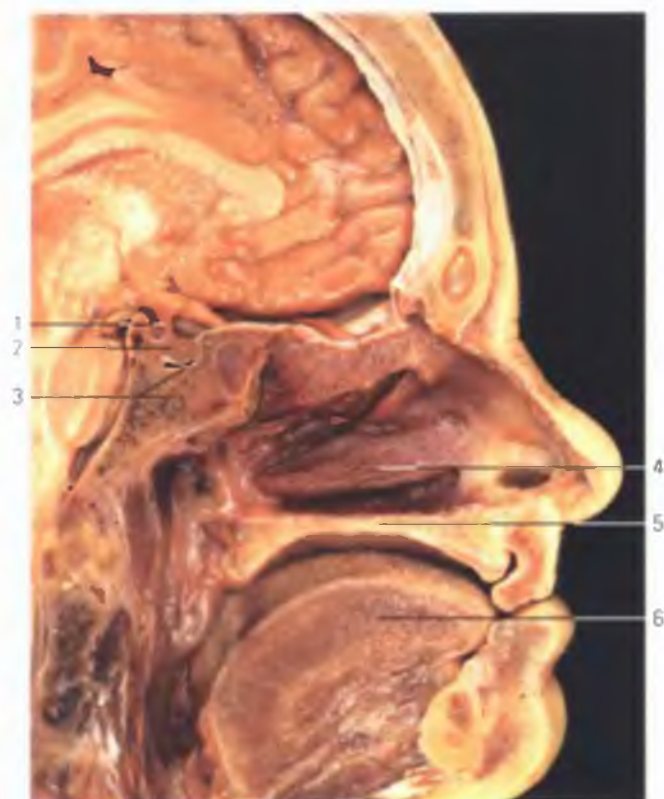

Положение и прохождение пахового канала (схематическое изображение). Слева: приобретенная паховая грыжа (стрелка). Справа: оболочка яичка и содержимое семенного канатика.

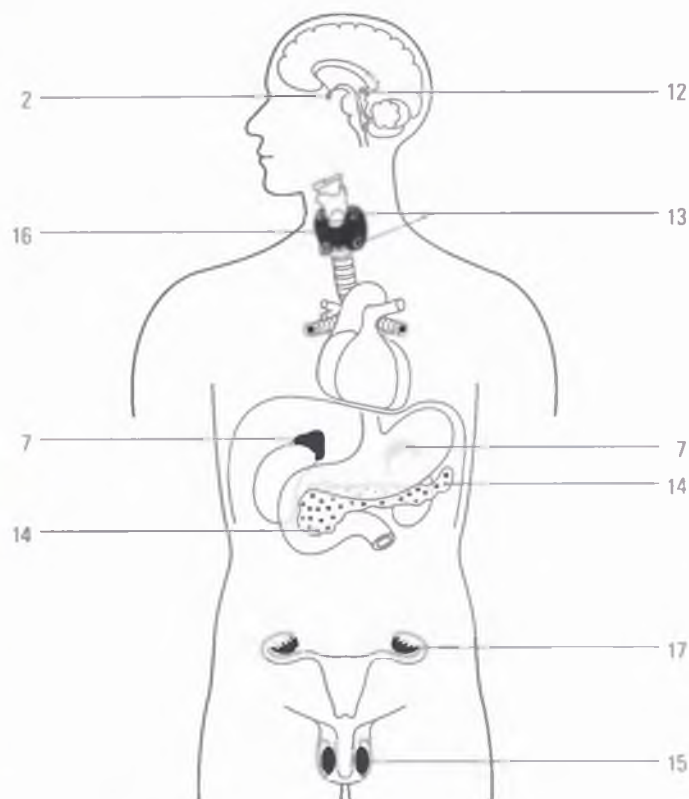
- 1 Плоское сухожилие, сухожильное растяжение апоневроз наружной косой мышцы живота
- 2 **Наружное паховое кольцо (Annulus inguinalis superf.)**
- 3 Артерия брюшной стенки (A. epigastrica superf.)
- 4 **Семенной канатик (Funiculus spermaticus)**
- 5 Пещеристое тело полового члена с нервами и сосудами (Corpus cavernosum penis)
- 6 **Яичко (Testis)** с оболочкой яичка
- 7 Пещеристое тело мочеиспускательного канала с головкой полового члена (Corpus spongiosum с Glans penis)
- 8 Паховая связка (Lig. inguinalis)
- 9 Боковой (латеральный) кожный нерв бедра (N. cutaneus femoris lat.)
- 10 Бедренный нерв (N. femoralis)
- 11 Бедренная артерия (A. femoralis)
- 12 Бедренная вена (V. femoralis)
- 13 Паховый лимфатический узел
- 14 Семявыносящий проток с яичковой артерией (Ductus deferens с A. testicularis)
- 15 Гроздевидное венозное сплетение яичка (Plexus pampiniformis). Переход в яичковую вену (V. testicularis)
- 16 **Придаток яичка (Epididymis)**
- 17 Яичко с влагалищной оболочкой (Testis с Tunica vaginalis)
- 18 Внутренняя семенная фасция (Fascia spermatica int.)
- 19 **Внутреннее паховое кольцо (Annulus inguinalis prof.)**
- 20 Отверстие скрытой вены (Hiatus saphenus)
- 21 V. saphena magna
- 22 Прямая мышца живота (M. rectus abdominis) и нижняя надчревная артерия (A. epigastrica inf.)
- 23 **Круглая связка матки (Lig. teres uteri)**
- 24 Большая половая губа (Labium majus)
- 25 Мочеиспускательный канал (Urethra) с семенным бугорком и предстательной железой
- 26 Мочеиспускательный канал (Urethra)
- 27 Мочеточник (Ureter)
- 28 **Семявыводящий проток (Ductus deferens)**
- 29 Треугольник мочевого пузыря
- 30 Влагалищный отросток (Proc. vaginalis) Переход в брюшинную оболочку яичка (Epi- и Periorchium)
- 31 Мышечная оболочка яичка (M. cremaster).

Паховыми грыжами мужчины страдают чаще (75%), чем женщины (25%). В качестве грыжевых ворот (непрямая приобретенная или врожденная грыжа) служит паховый канал, или (в медиальном направлении от него) прямую выпячивается брюшная стенка (прямая паховая грыжа). Паховые грыжи могут содержать в себе кишечные петли, что ведет к опасному ущемлению.

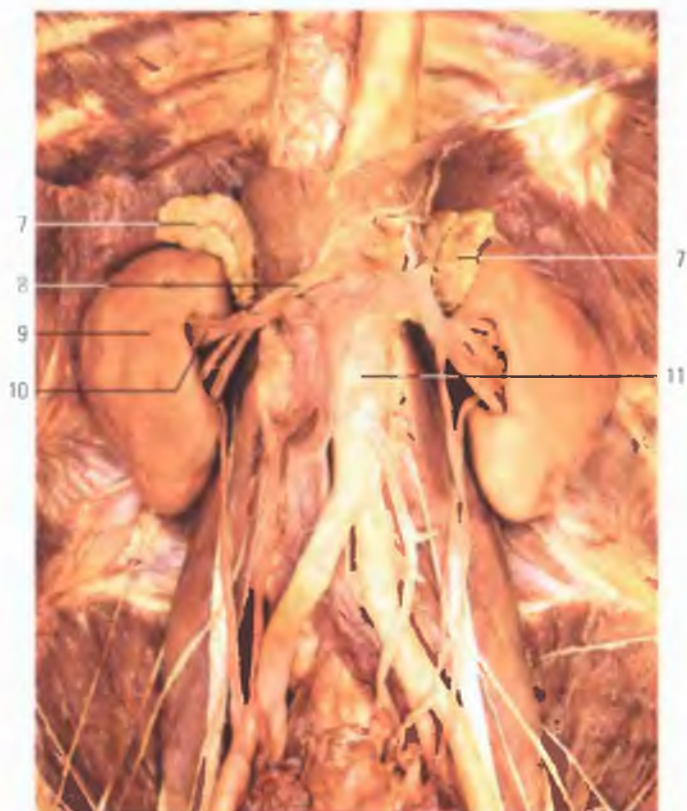Оболочки яичка соответствуют слоям брюшной стенки. Мышца, поднимающая яичко (M. cremaster) представляет собой продолжение внутренней косой мышцы живота (M. obliquus int.), а внутренняя семенная фасция (Fascia spermatica int.) – продолжение поперечной фасции (Fascia transversalis) стенки живота. Брюшина образует выпячивание в виде кармана (Processus vaginalis¹), которое закрывает яичко, но после рождения облитерируется.



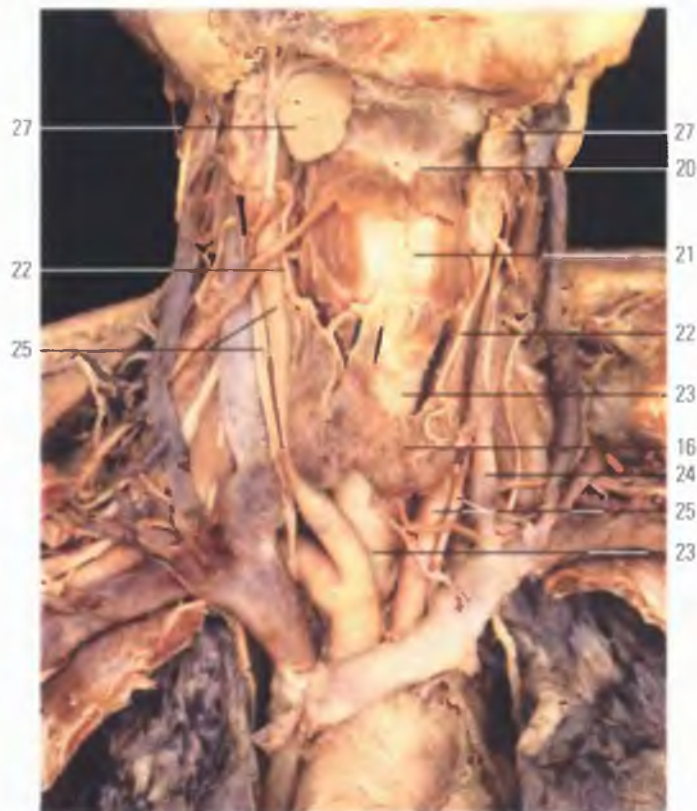Срединный разрез головы. Положение мозгового придатка, или гипофиза (Hypophysis) в турецком седле (Sella turcica).



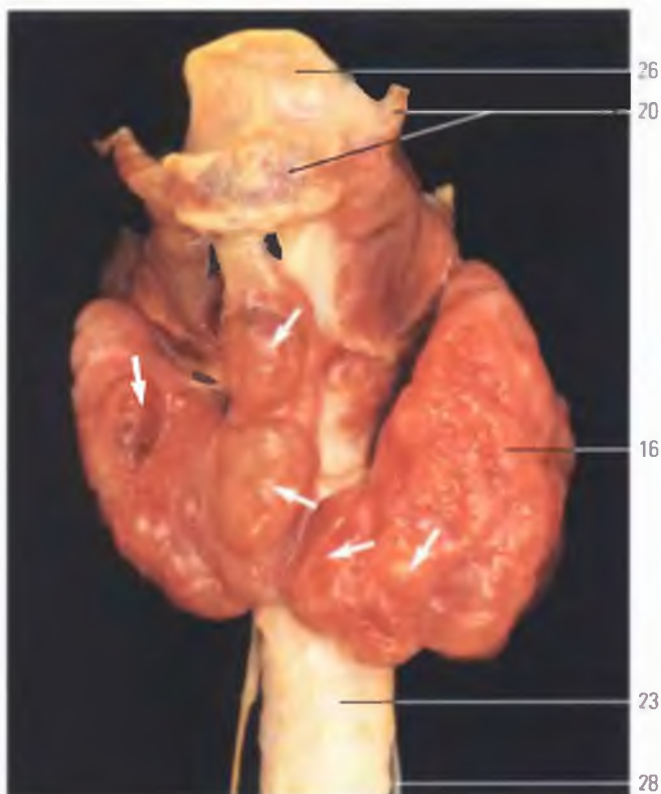
Места нахождения производящих гормоны желез (эндокринных желез) в теле (схема). Островки Лангерганса (панкреатические островки) беспорядочно распределены по поджелудочной железе (Pancreas).



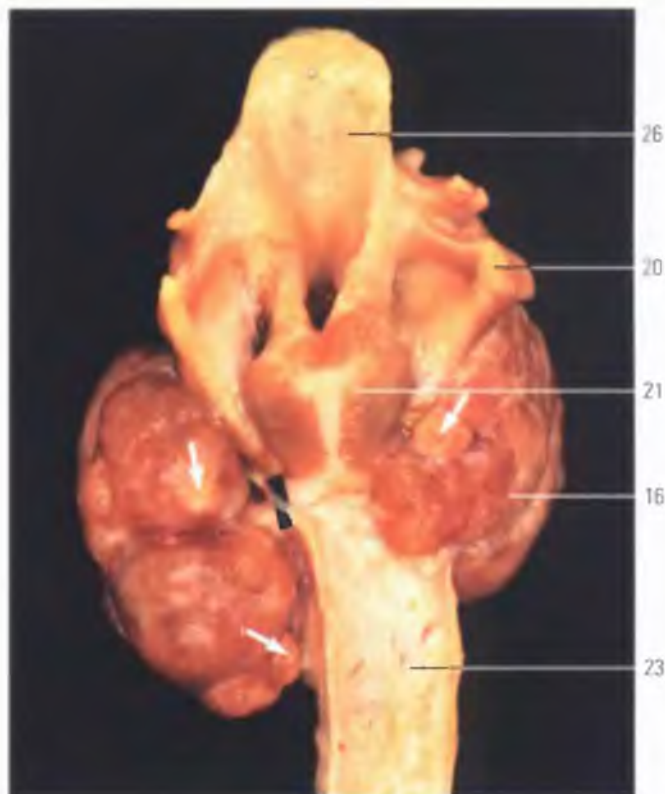
Область почек (вид спереди). Расположение надпочечников на верхушке почек, под диафрагмой.



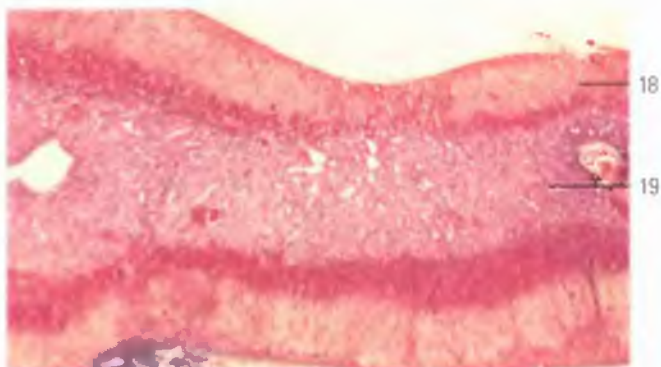
Локализация щитовидной железы (Gl. thyroidea) на шее, под гортанью и над трахеей (Trachea).



Гортань и щитовидная железа (вид спереди). На щитовидной железе видны зубовидные изменения и кисты (показаны стрелками).



Гортань, трахея и щитовидная железа (вид сзади). Хорошо видны околощитовидные (паращитовидные) железы (*Gil. parathyroideae*) (показаны стрелками).

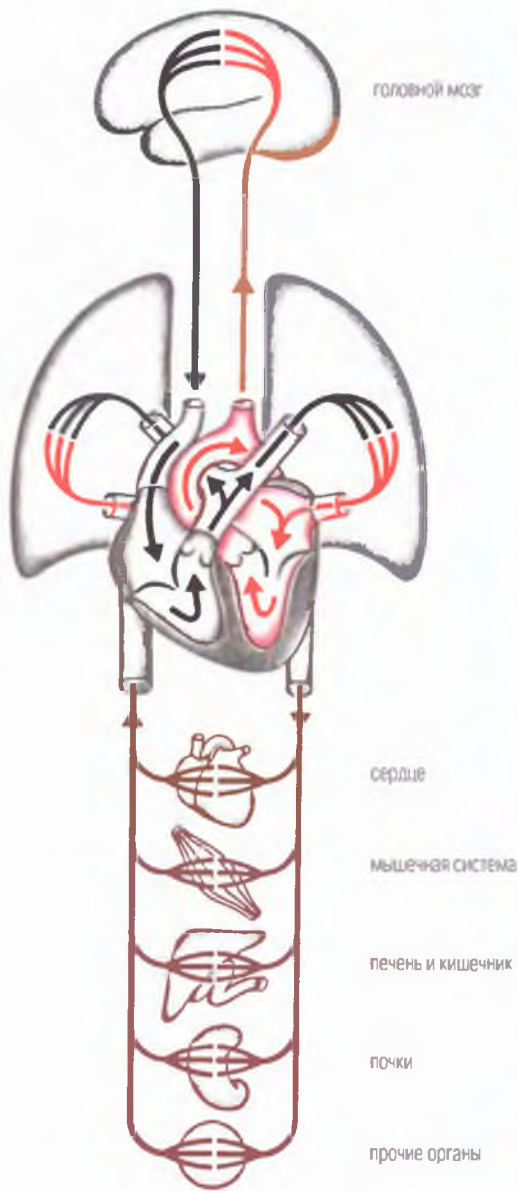


Разрез надпочечника под микроскопом. Хорошо видна различная структура коры и мозгового вещества.

Эндокринные органы и произв. ими гормоны (функции)

Мозговой придаток Передняя доля Задняя доля	Гландулотропные гормоны (управление эндокринными органами) Адиуретин (водный обмен), окситоцин (сосуды, родовые схватки)
Щитовидная железа Околощитовидная железа Поджелудочная железа	Тироксин (основной обмен) Паратгормон Инсулин, глюкагон (сахарный обмен)
Кора надпочечников Мозговое вещество надпочечников	Кортикоиды (обмен веществ) Адреналин, норадреналин (стимуляция симпатической системы)
Яичник/яички	Половые гормоны: напр., эстрогены, гестигены, тестостерон

- 1 Воронка гипофиза (*Infundibulum*)
- 2 Мозговой придаток, или гипофиз (*Hypophysis*)
- 3 Тело основной (клиновидной) кости с турецким седлом
- 4 Нижняя носовая раковина (*Concha nasalis inf.*)
- 5 Твердое небо (*Palatum durum*)
- 6 Язык (*Lingua*)
- 7 Надпочечник (*Gl. suprarenalis*)
- 8 Почечная артерия (*A. renalis*)
- 9 Почка (*Ren*)
- 10 Почечная вена (*V. renalis*)
- 11 Брюшная аорта (*Aorta abdominalis*)
- 12 Шишковидная железа (эпифиз) (*Corpus pineale*)
- 13 Околощитовидные (паращитовидные) железы (эпителиальные тельца) (*Gil. parathyroideae*)
- 14 Поджелудочная железа (*Pancreas*) с островками Лангерганса
- 15 Яичко (*Testis*)
- 16 Щитовидная железа (*Gl. thyroidea*)
- 17 Яичник (*Ovarium*)
- 18 Кора надпочечника (трехслойная)
- 19 Мозговое вещество надпочечника
- 20 Подъязычная кость (*Os hyoideum*)
- 21 Гортань (*Larynx*)
- 22 Верхняя щитовидная артерия (*A. thyroidea sup.*)
- 23 Трахея (*Trachea*)
- 24 Внутренняя яремная вена (*V. jugularis int.*)
- 25 Блуждающий нерв (*N. vagus*, X-я пара) и общая сонная артерия (*A. carotis communis*)
- 26 Надгортанный хрящ (*Epiglottis*)
- 27 Подчелюстная железа (*Gl. submandibularis*)
- 28 Возвратный гортанный нерв (*N. laryngealis recurrens*)

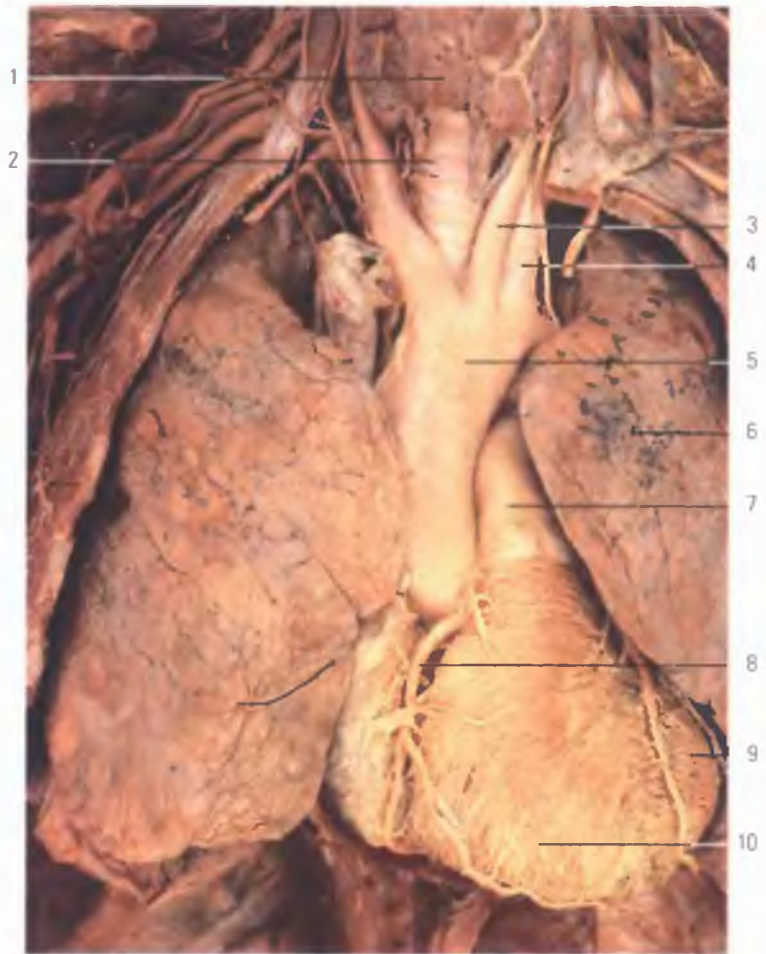


Общий вид на отделы системы кровообращения (стрелки показывают направление потоков крови).

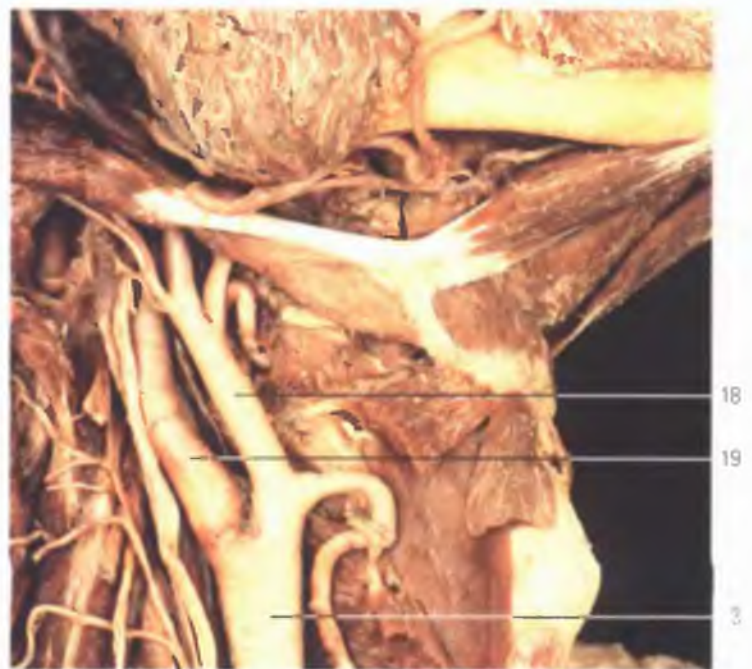Кровоснабжение в процентах от минутного объема сердца¹

Орган	в состоянии покоя	в рабочем состоянии
Головной мозг	13	4–6
Легкие	100	100
Сердце	4–5	3–4
Мышцы	21	80–85
Печень и кишечник	24	3–5
Почки	20	2–3
Прочие органы	18	10

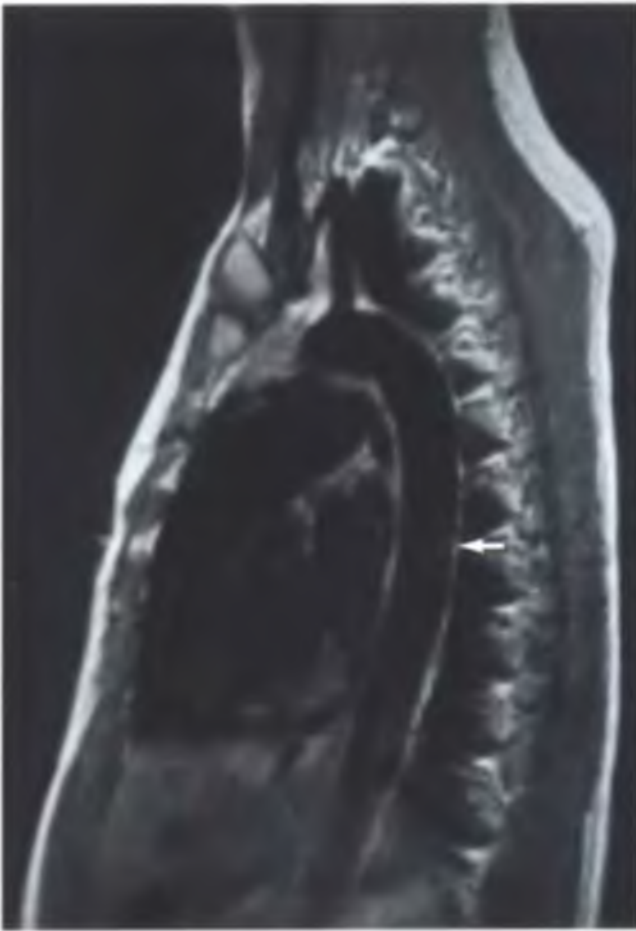¹ Минутный объем сердца: количество крови, выталкиваемое сердцем в единицу времени (в состоянии покоя – 5 л/мин., в состоянии напряженной работы 25–35 л/мин.)



Органы грудной клетки с сердцем и легкими (вид спереди). Грудная стенка и околосердечная сумка удалены. Видна правая коронарная артерия.



Разветвление общей сонной артерии (A. carotis communis) на артерию наружную (A. carotis ext.), снабжающую голову и шею (18), и внутреннюю (A. carotis int.), снабжающую головной мозг (19).



Срединный разрез грудной полости на высоте аорты (МРТ). Стрелка указывает грудной участок аорты.

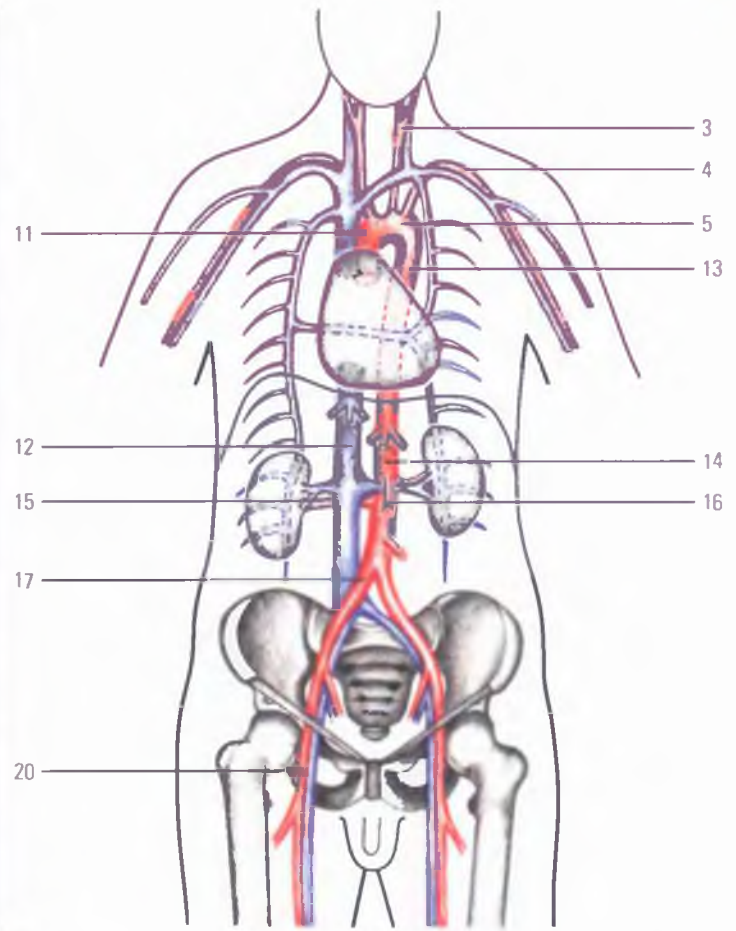


Схема главных кровеносных сосудов тела. Венозная кровь по большим полым венам (*Vv. cavae sup. и inf.*) возвращается к сердцу. Артериальная кровь течет по аорте к голове (*A. carotis comm.*), к рукам (*A. subclavia*), к внутренностям (*Truncus coeliacus, Aa. mesentericae и Aa. renales*) и к ногам (*A. femoralis*).

Система кровообращения.

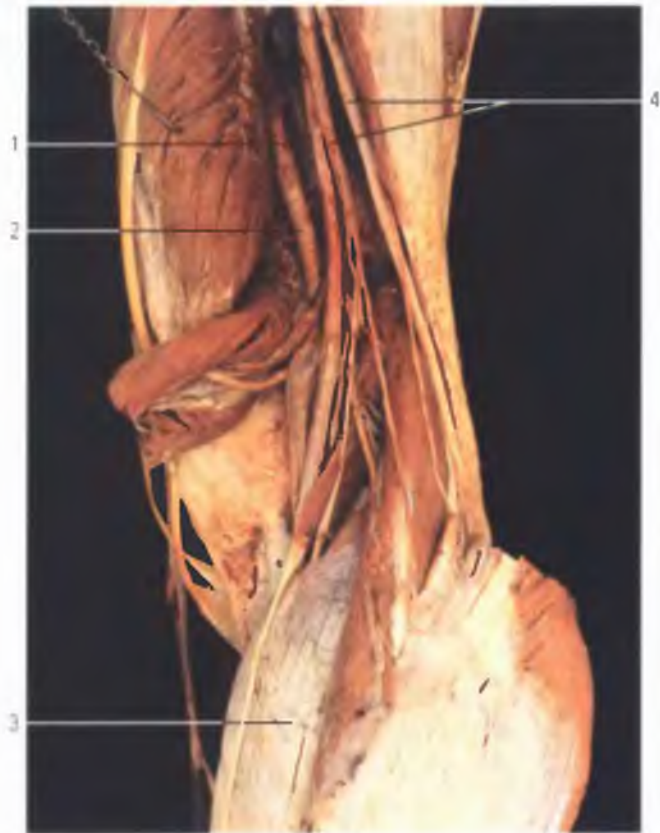С функциональной точки зрения различают три основных круга кровообращения: большой круг кровообращения, легочное кровообращение (малый круг) и мозговое кровообращение. Артерии под высоким давлением (80–120 мм рт. ст.) гонят кровь от сердца к периферии, к различным органам тела. Вены (под гораздо более низким давлением: 0–20 мм рт. ст.) несут кровь от органов обратно к сердцу. Внутри органов малые артерии (артериолы) разветвляются на тонкостенные капиллярные сосуды, через стенки которых и совершается обмен веществ с тканями тела.

Легочное кровообращение: правый желудочек сердца → легочные артерии (*Aa. pulmonales*) → легочные капилляры → легочные вены (*Vv. pulmonales*) → левое предсердие.

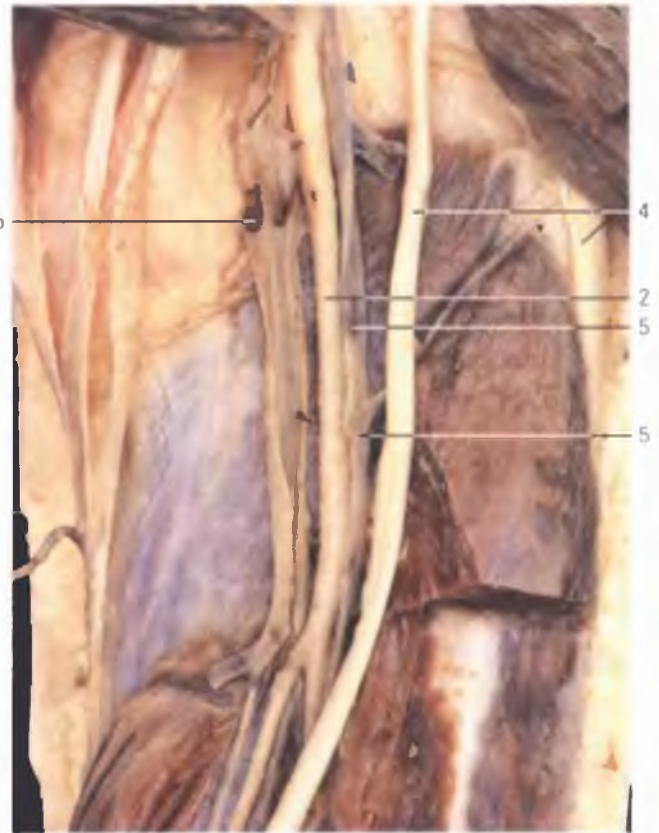Большой круг кровообращения: левый желудочек сердца → аорта → артерии тела (напр., почечные артерии, артерии кишечника, артерии нижних конечностей и т. д.) → капиллярная сеть различных органов → вены тела → нижняя полая вена → правое предсердие.

Мозговое кровообращение: левый желудочек сердца → аорта → общая сонная артерия (*A. carotis comm.*) → капиллярная сеть головы и мозга → яремная вена (*V. jugularis*) → верхняя полая вена (*V. cava sup.*) → правое предсердие.

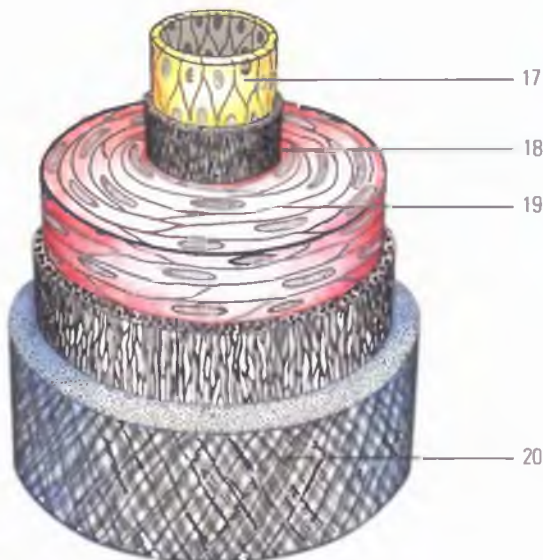
- 1 Щитовидная железа
- 2 Трахея
- 3 **Общая сонная артерия (*A. carotis communis*)**
- 4 Подключичная артерия (*A. subclavia*)
- 5 Дуга аорты (*Arcus aortae*)
- 6 Легкое (*Pulmo*)
- 7 Ствол легочной артерии (*Truncus pulmonalis*)
- 8 **Правая коронарная артерия (*A. coronaria dext.*)**
- 9 Левый желудочек сердца
- 10 Правый желудочек сердца
- 11 **Верхняя полая вена (*V. cava sup.*)**
- 12 **Нижняя полая вена (*V. cava inf.*)**
- 13 **Грудная аорта (*Aorta, pars thoracica*)**
- 14 **Брюшная аорта (*Aorta, pars abdominalis*)**
- 15 Почечная артерия (*A. renalis*)
- 16 Брыжеечная артерия (*A. mesenterica sup.*)
- 17 Подвздошная артерия (*A. iliaca communis*)
- 18 **Наружная сонная артерия (*A. carotis ext.*)**
- 19 **Внутренняя сонная артерия (*A. carotis int.*)**
- 20 Бедренная артерия (*A. femoralis*)



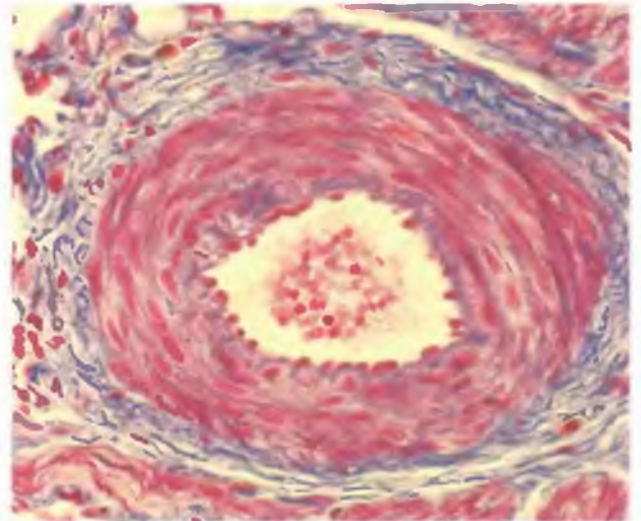
Кровеносные сосуды в подколенной ямке (вид сзади). Артерии, вены и нервы чаще всего расположены вместе. Вены – более объемны и многочисленны, чем артерии.



Вены нижних конечностей (вид сзади). Артерия сопровождается двумя венами. Левая вена вскрыта, чтобы показать венозные клапаны.

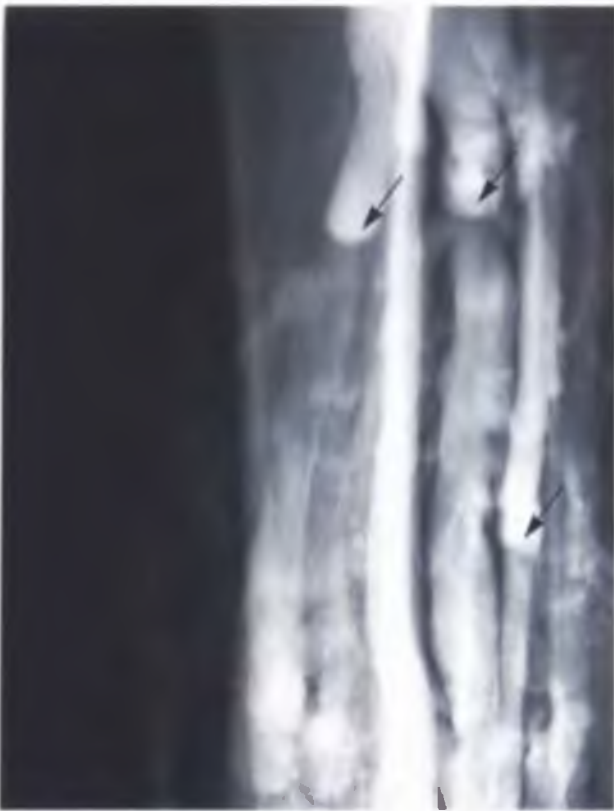

Строение артерии (схема). Мышечная оболочка (в середине) с обеих сторон покрыт слоем эластических волокон.

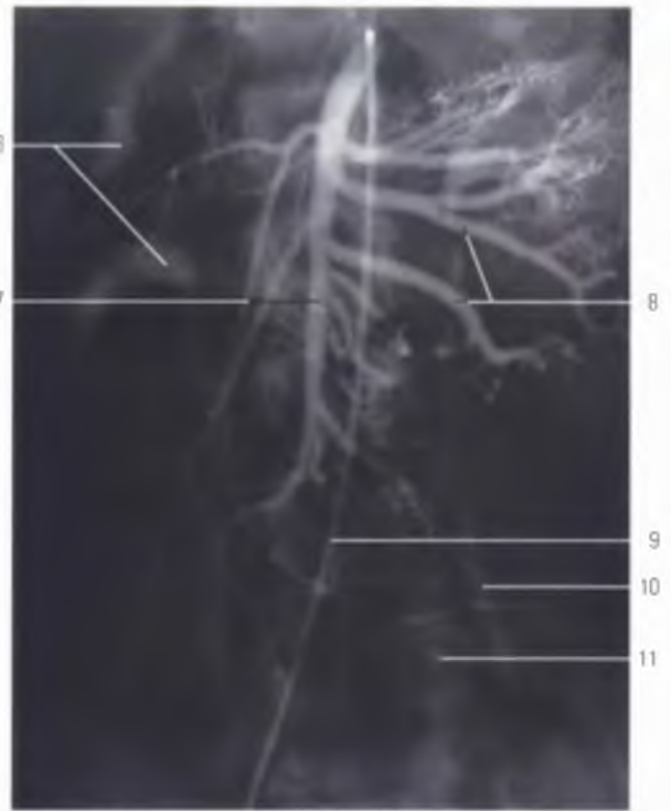


Разрез артерии под микроскопом (50-кратное увеличение). Красным цветом обозначен мышечный слой, синим – адвентиция

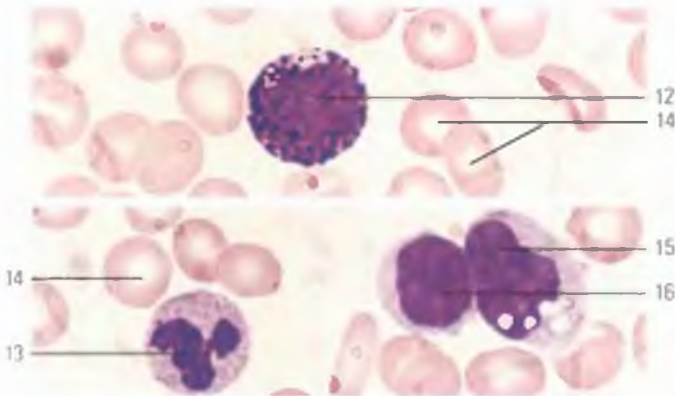
- 1 Подколенная вена (V. poplitea)
- 2 Подколенная артерия (A. poplitea)
- 3 Камбаловидная мышца (M. soleus)
- 4 Нервы нижних конечностей (N. tibialis и N. peroneus communis)
- 5 Венозные клапаны
- 6 Почечная лоханка (Pelvis renalis)
- 7 Верхняя брыжеечная артерия (A. mesenterica sup.)
- 8 Артерии тонкой кишки (Aa. jejunales)
- 9 Катетер в аорте
- 10 Мочеточник
- 11 Поясничный отдел позвоночника



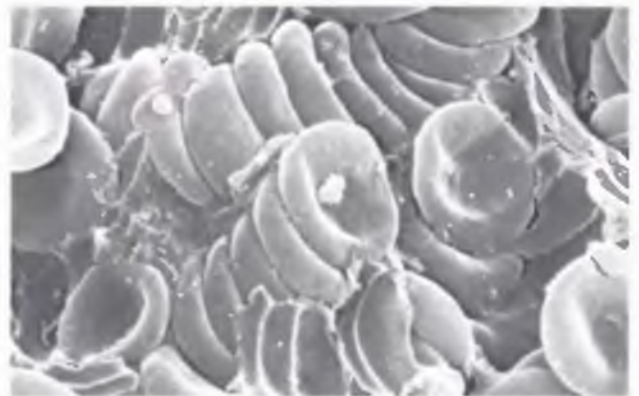
Вены голени с клапанами (указаны стрелками): рентгеновский снимок, в вены введено контрастное вещество.



Рентгенологическое изображение артерий эпигастральной области. Ангиография чревного ствола и брыжеечной артерии с помощью катетера (9).



Картина крови человека (мазок крови, окраска Гимзы). Между красными кровяными тельцами (эритроцитами) видны отдельные белые кровяные тельца (лейкоциты).



Красные кровяные тельца, снимок с помощью растрового электронного микроскопа. Хорошо видны клетки в форме вдавненных дисков и их положение в виде "монетных столбиков".



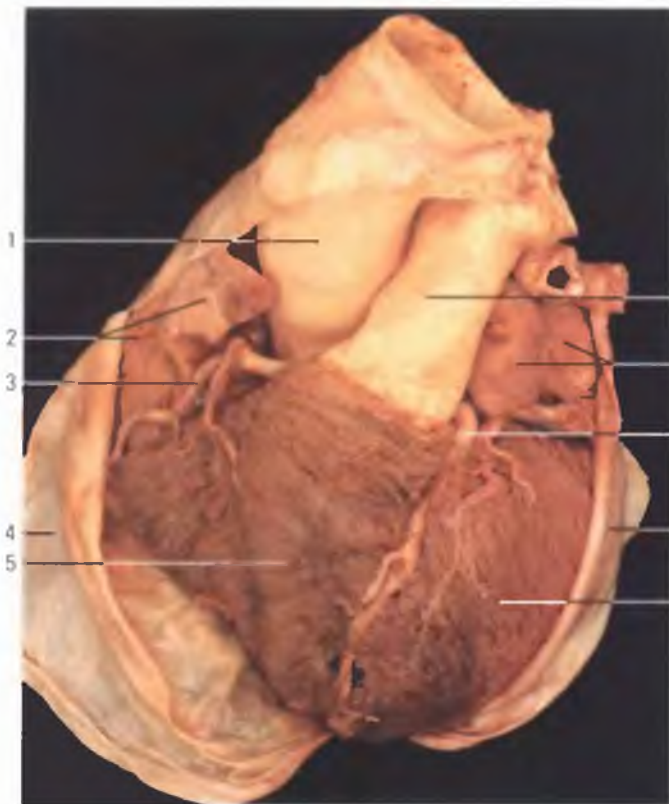Капиллярная сеть скелетной мышцы. Отливка из синтетического материала: снимок сделан с помощью растрового электронного микроскопа.

Клетки крови

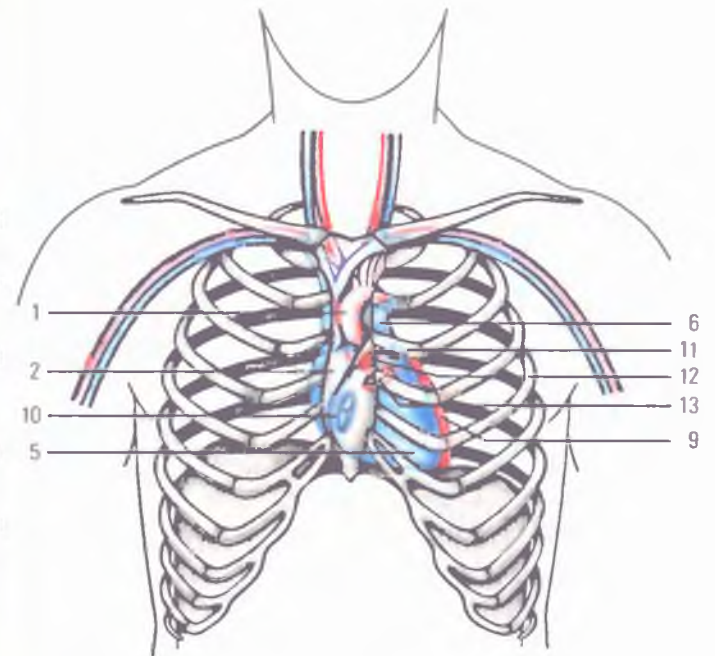
- 12 Белое кровяное тельце, окрашенное эозином (ацидофильный лейкоцит)
- 13 Сегментоядерное белое кровяное тельце (лейкоцит, нейтрофильный гранулоцит)
- 14 Красные кровяные тельца (эритроциты)
- 15 Белое кровяное тельце с простым клеточным ядром (моноцит)
- 16 Белое кровяное тельце для специальной иммунной защиты (лимфоцит)

Стенки сосудов

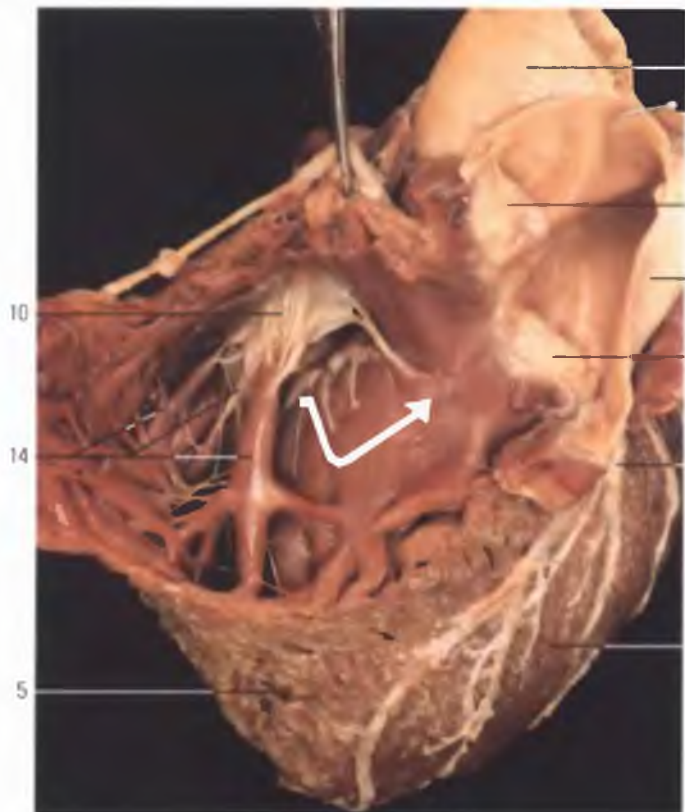- 17 Внутренняя выстилка сосудов (эндотелий)
- 18 Эластичный слой (Membrana elastica int.)
- 19 Мышечный слой (Tunica muscularis media)
- 20 Наружный слой, состоящий из соединительной ткани (адвентиция)



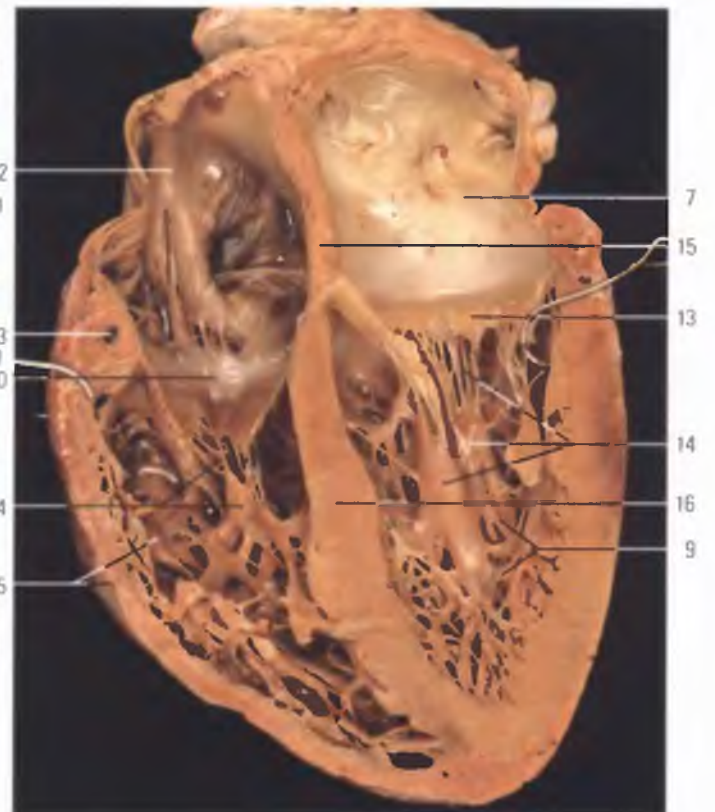
Сердце человека с околосердечной сумкой (вид спереди). Хорошо видна мускулатура и коронарные сосуды. Сердечная сорочка (перикард) рассечена и отвернута в сторону.



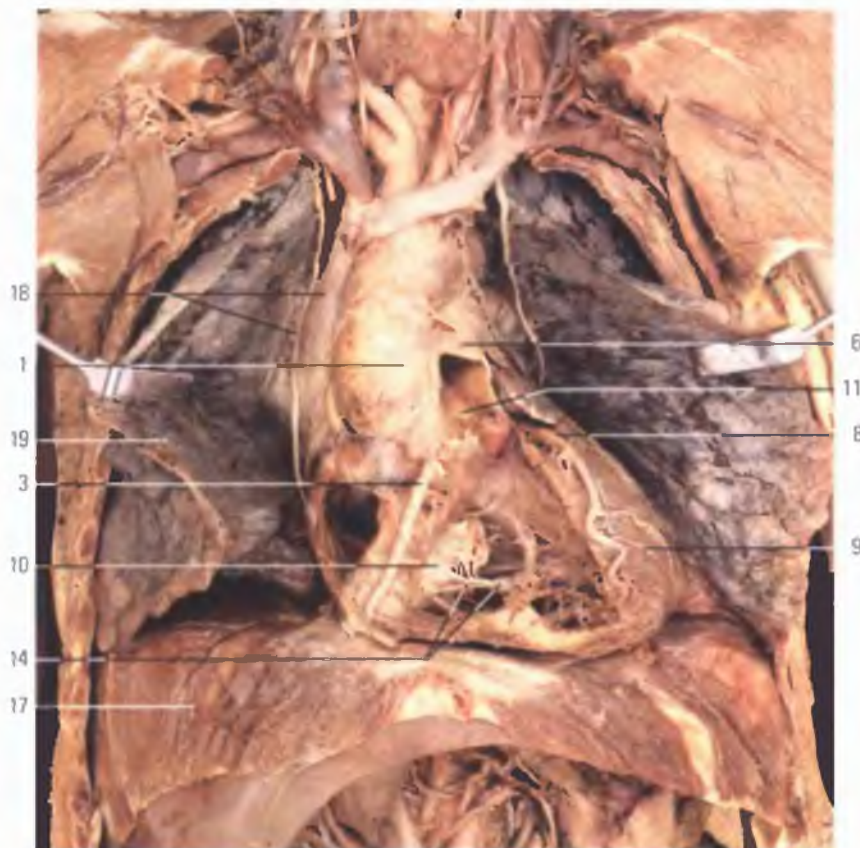Расположение сердца и клапанов сердца в грудной клетке. Верхушка сердца проецируется на 5-й межреберный промежуток.



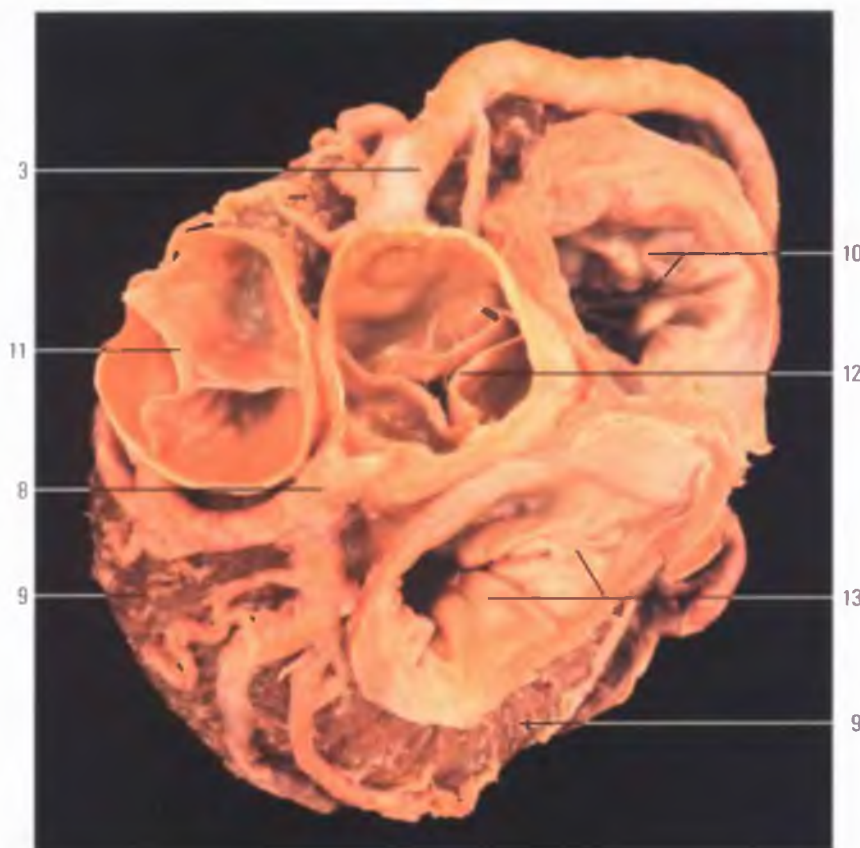Правый желудочек сердца (открыт). Створчатый клапан зафиксирован папиллярной (сосочковой) мышцей. Стрелка: направление движения крови.



Продольный разрез сердца с обоими створчатыми клапанами. Стенка левого желудочка существенно толще, чем правого.

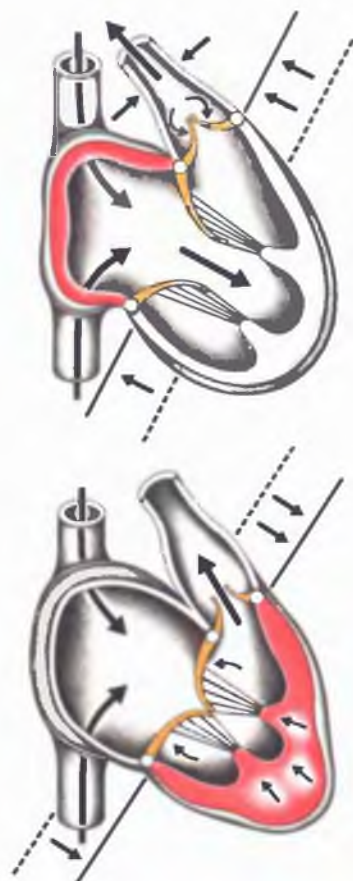


Сердце в грудной полости (вид спереди). В правом желудочке и стволе легочной артерии частично вырезаны отверстия. Отчетливо видно расположение клапанов.

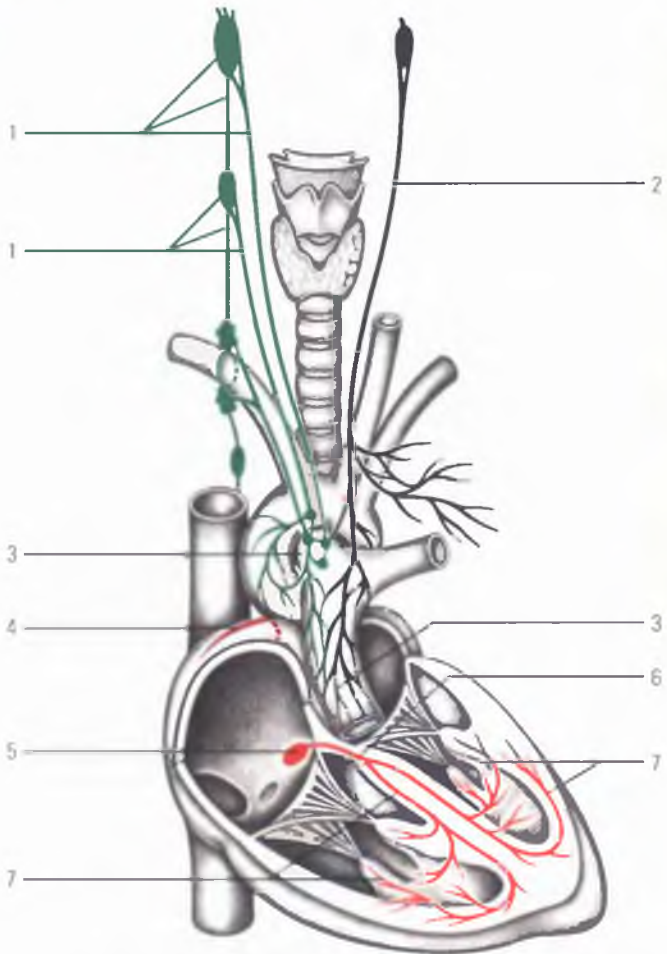


Общий вид сердца с клапанами и коронарными артериями. Передняя стенка сердца повернута к верхнему краю изображения.

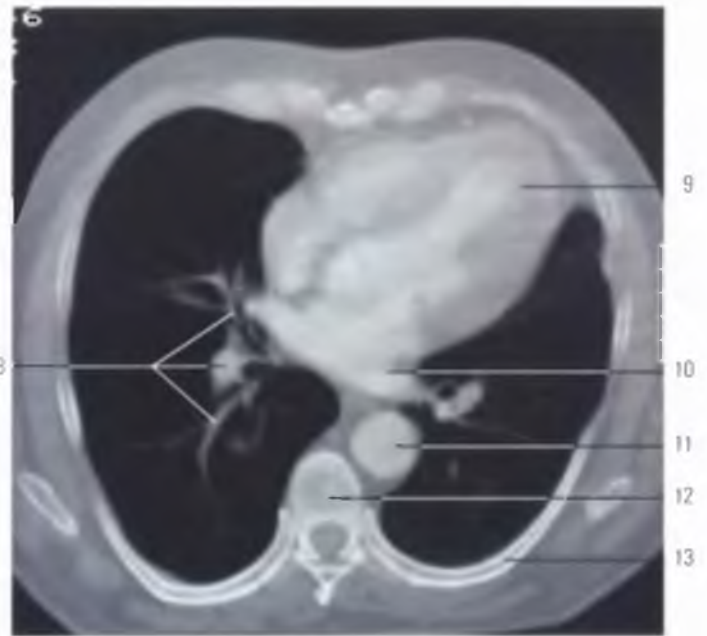
- 1 Восходящая аорта (Aorta ascendens)
- 2 Правое предсердие (Atrium dextrum)
- 3 **Правая коронарная артерия (A. coronaria dextra)**
- 4 Околосердечная сумка (перикард)
- 5 Правый желудочек сердца (Ventriculus dext.)
- 6 Ствол легочной артерии (Truncus pulmonalis)
- 7 Левое предсердие с ушком предсердия (Atrium sinistrum и Auricula atrii)
- 8 **Левая коронарная артерия (A. coronaria sinistra)**
- 9 Левый желудочек сердца (Ventriculus sin.)
- 10 **Правый клапан сердца (Valva tricuspidalis)** – трехстворчатый клапан
- 11 **Клапан легочной артерии (Valva trunci pulmonalis)** – полулунный клапан
- 12 **Клапан аорты (Valva aortae)** – полулунный клапан
- 13 **Левый, митральный клапан сердца (Valva mitralis)** – двустворчатый клапан
- 14 Папиллярная (сосочковая) мышца с сухожильными нитями (Chordae tendineae)
- 15 Межпредсердная перегородка (Septum interatriale)
- 16 Межжелудочковая перегородка (Septum interventriculare)
- 17 Диафрагма (Diaphragma)
- 18 Верхняя полая вена (V. cava sup.) и диафрагмальный нерв (N. phrenicus)
- 19 Легкое (Pulmo)



Деформация полостей сердца при расслаблении (диастола, наверху) и при сокращении (систола, внизу) сердечной мышцы. Стрелки указывают направление тока крови. Можно видеть смещение плоскости клапанов.

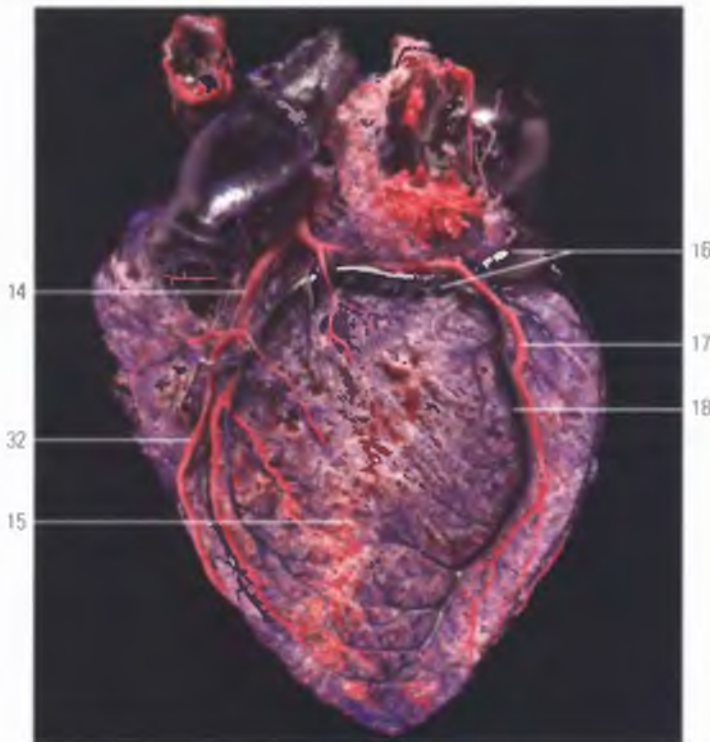


Иннервация сердца. Проводящая система сердца (ПСС) (красный цвет). Симпатические нервы (только правая сторона) – зеленый цвет; парасимпатические (только левая сторона) – черный цвет.

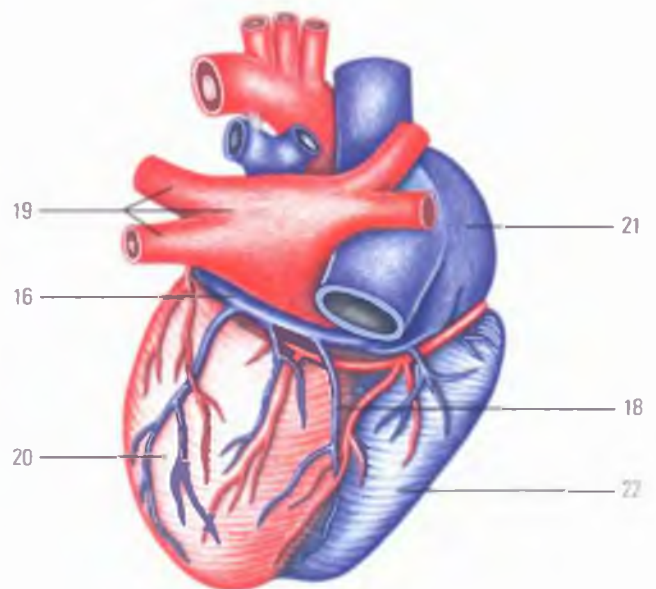


Компьютерная томограмма сердца внутри грудной полости (горизонтальный разрез, вид снизу).

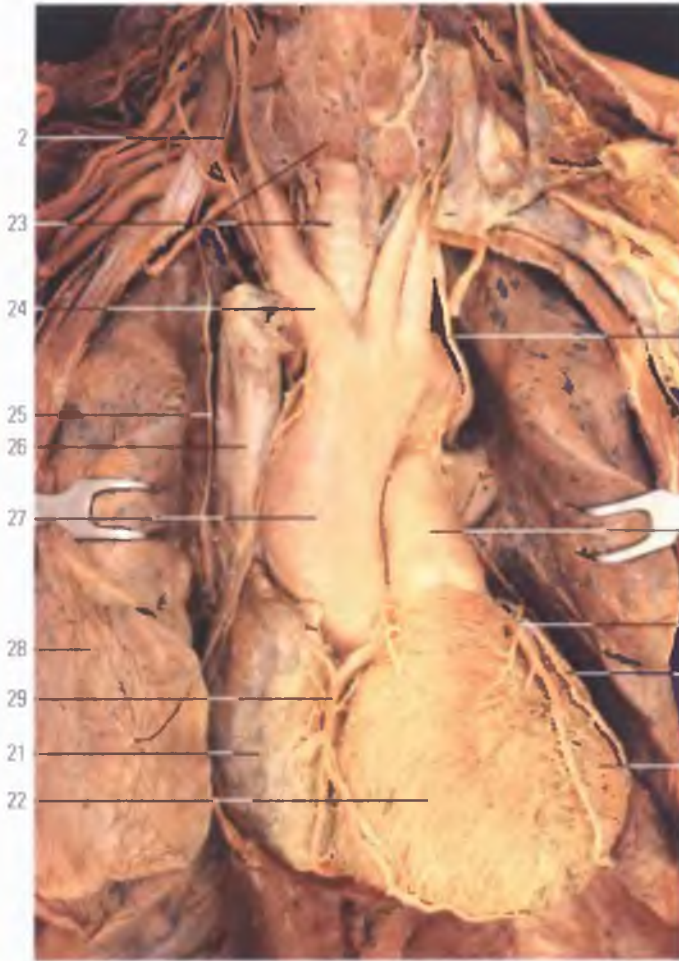Проводящая система управляет функциональной автономией сердца. Синусный узел (водитель ритма) работает с частотой 80-90 сокращений в минуту, атриовентрикулярный узел – с частотой 40-50 сокращений в минуту. Концевые ветви уходят в сердечную мышцу (волокна Пуркинье) (7). **Коронарные сосуды** располагаются на высоте плоскости клапанов. Правая коронарная артерия снабжает кровью правую половину и заднюю стенку сердца, левая – левую половину и переднюю стенку. Коронарные вены несут кровь к венечной пазухе (Sinus coronarius) (16), которая впадает сзади в левое предсердие.



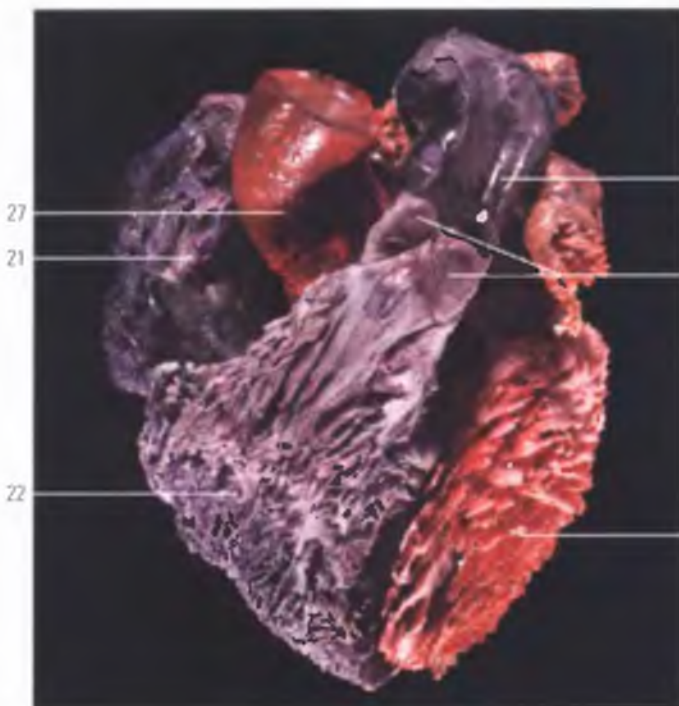
Пластиковый слепок сосудов сердца (сзади и сбоку)



Коронарные сосуды сердца с венечной пазухой (вид сзади) (схема)

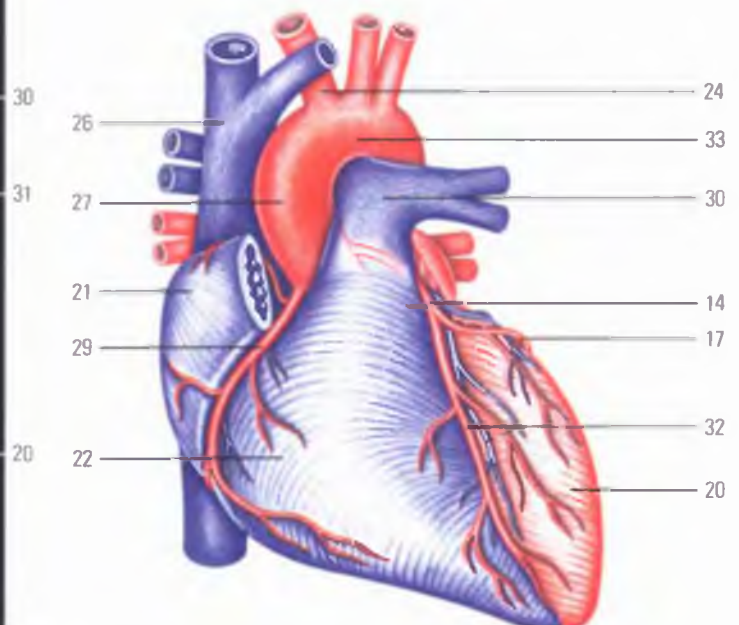


Сердце с коронарными сосудами в грудной полости (вид спереди). Легкие оттянуты в стороны.

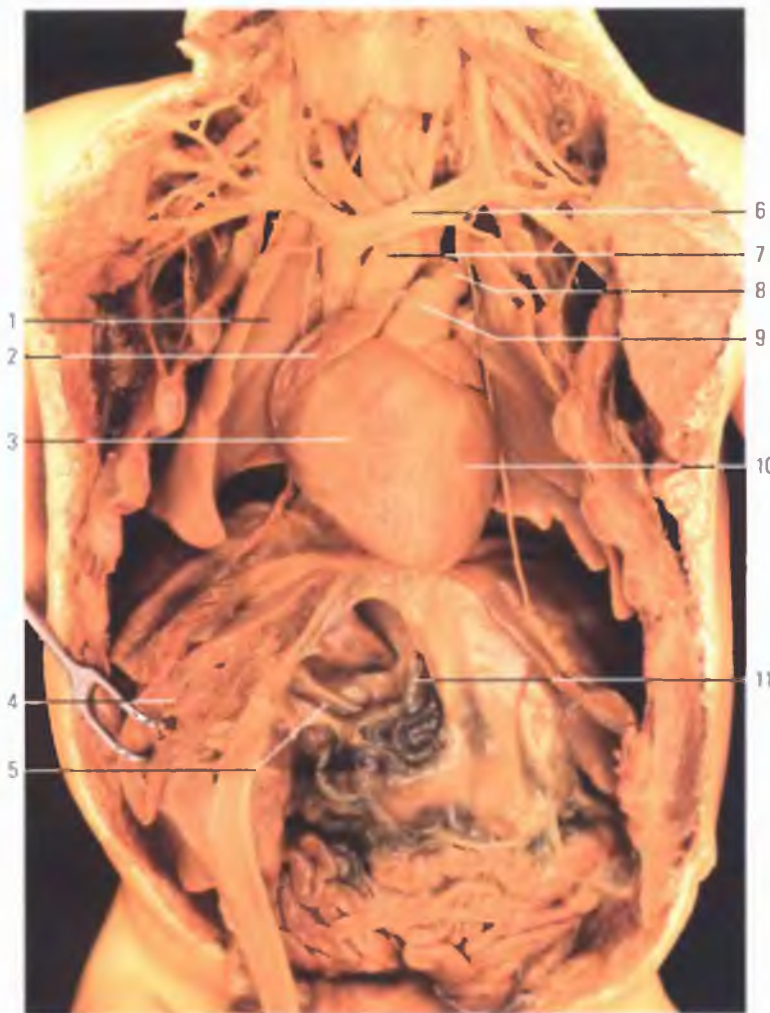

Слепок внутренних полостей сердца (правая половина – синий цвет, левая – красный).

- 1 Пограничный ствол симпатической нервной системы с симпатическими сердечными нервами
- 2 Блуждающий нерв (N. vagus, черепно-мозговой нерв X) с парасимпатическими сердечными нервами
- 3 Автономное сердечное сплетение с нервными клетками
- 4 Синусный узел (синусо-предсердный узел, узел Киса-Флека)
- 5 Предсердно-желудочковый узел (атриовентрикулярный узел, узел Ашофа-Тавары)
- 6 Пучок Гиса (предсердно-желудочковый пучок, Fasciculus atrioventricularis)
- 7 Концевые разветвления ПСС (волокна Пуркинье)
- 8 Корень легкого, ветви правой легочной артерии (Radix pulmonis, A. pulmonalis dext.)
- 9 Сердце (Cor)
- 10 Левая легочная вена (V. pulmonalis sin.)
- 11 Грудная аорта
- 12 Грудной позвонок
- 13 Ребро (Costa)
- 14 Левая коронарная артерия (A. coronaria sin.)
- 15 Капиллярная сеть правого желудочка сердца
- 16 Венечная пазуха (Sinus coronarius)
- 17 Окружающая ветвь (Ramus circumflexus) левой коронарной артерии
- 18 Задняя межжелудочковая вена (V. interventricularis post.)
- 19 Левое предсердие (Atrium sin.) с легочной веной
- 20 Левый желудочек сердца (Ventriculus sin.)
- 21 Правое предсердие (Atrium dext.)
- 22 Правый желудочек сердца (Ventriculus dext.)
- 23 Трахея (Trachea) и щитовидная железа (Gl. thyroidea)
- 24 Плече-головной артериальный ствол для правой половины головы и руки (Truncus brachiocephalicus)
- 25 Диафрагмальный нерв (N. phrenicus)
- 26 Верхняя полая вена (V. cava sup.)
- 27 Восходящая аорта (Aorta ascendens)
- 28 Легкое (Pulmo)
- 29 Правая коронарная артерия (A. coronaria dextra)
- 30 Ствол легочной артерии (Truncus pulmonalis)
- 31 Слепок клапана легочной артерии (Valva trunci pulmonalis)
- 32 Сосуды передней стенки сердца (A. и V. interventricularis ant.)
- 33 Дуга аорты (Arcus aortae)



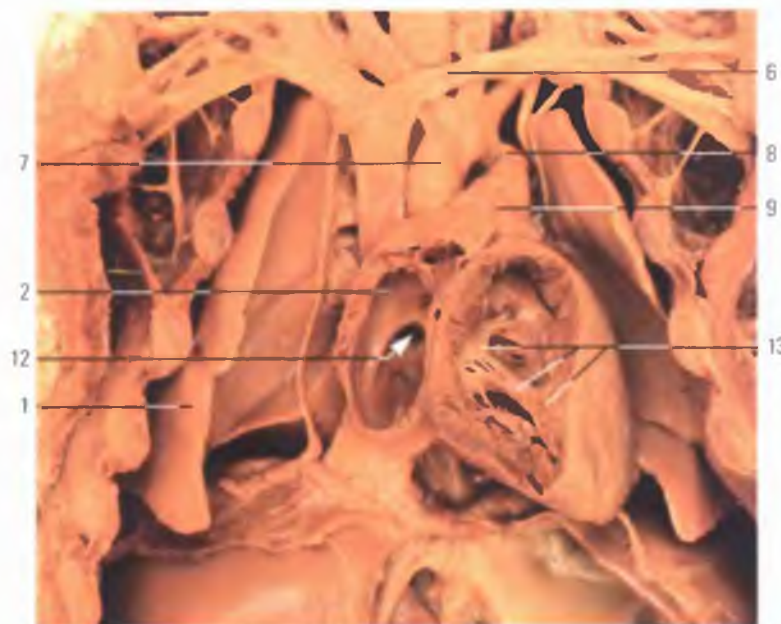
Коронарные сосуды сердца (вид спереди). Правое ушко предсердия отделено (схема).



- 1 Легкие (Pulmo)
- 2 Правое предсердие (Atrium dext.)
- 3 Правый желудочек сердца (Ventriculus dext.)
- 4 Печень (Hepar)
- 5 **Воротная вена (V. portae)**
- 6 Плече-головная вена (V. brachiocephalica sin.) – переход в верхнюю полую вену (V. cava sup.)
- 7 Восходящая аорта (Aorta ascendens)
- 8 **Артериальный проток (Ductus arteriosus, Ductus Botalli)**
- 9 Легочный ствол (Truncus pulmonalis)
- 10 Левый желудочек сердца (Ventriculus sin.)
- 11 **Венозный проток (Ductus venosus, Ductus Arantii)**
- 12 Овальное отверстие (**Foramen ovale**) – связь между правым и левым предсердиями
- 13 Правый желудочек сердца с трехстворчатым клапаном (Valva tricuspidalis)
- 14 **Пупочная вена (V. umbilicalis)**
- 15 Пупочные артерии (Aa. umbilicales)
- 16 Пуповина и плацента, или детское место, или послед (Placenta)
- 17 Нижняя полая вена (V. cava inf.)

- Ductus arteriosus – шунтирующий сосуд в обход легочного круга кровообращения (Botalli) (8)
- Ductus venosus – шунтирующий сосуд в обход печеночного круга кровообращения (Arantii) (11)
- Foramen ovale – в обход легочного круга кровообращения – сообщение между правым и левым предсердиями (12)

Грудная и брюшная полость плода (10-й месяц) (вид спереди). Видны оба протока (Ductus arteriosus и venosus). Левая доля печени удалена.



Сердце плода (10-й месяц). Правые предсердие и желудочек сердца открыты. Хорошо видно овальное отверстие (12).

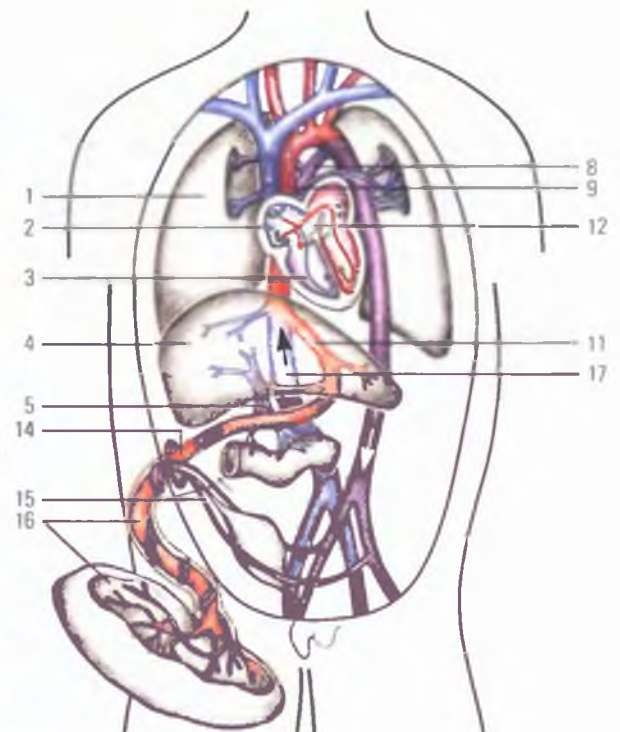
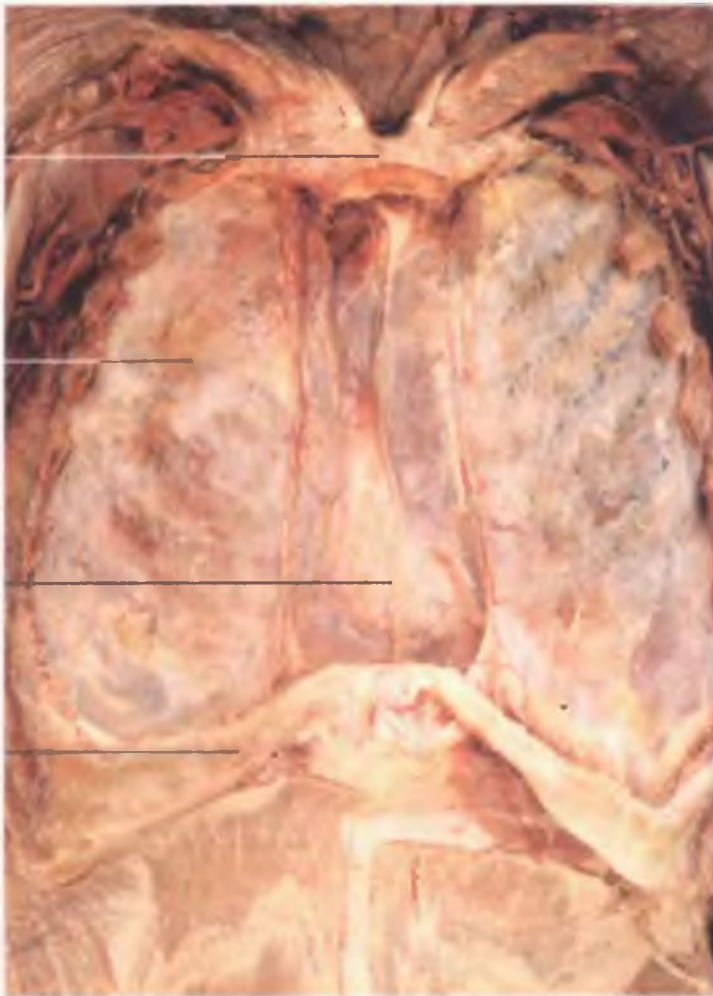
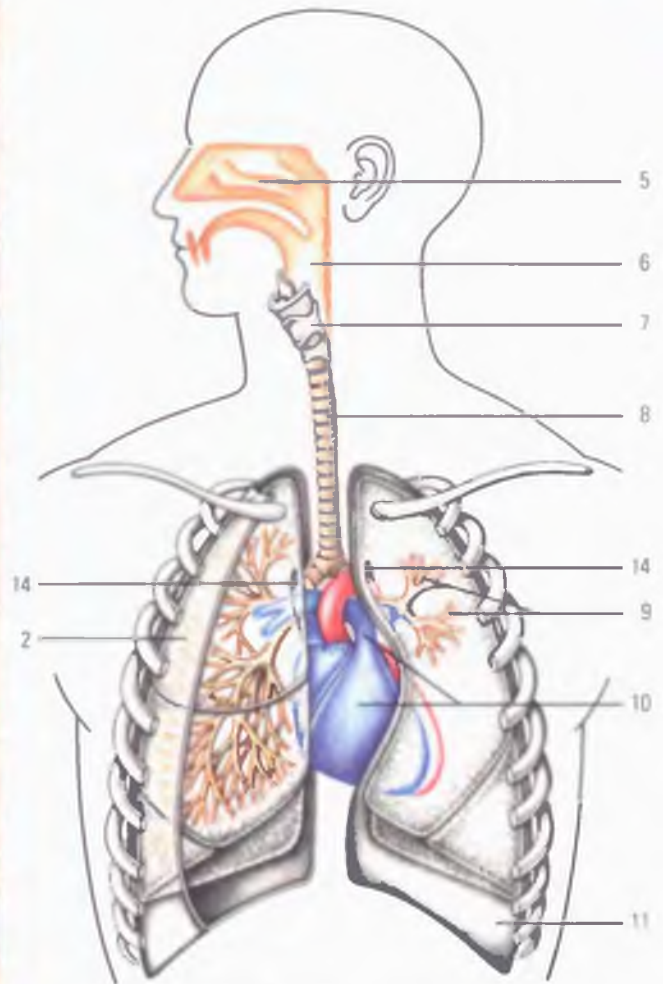


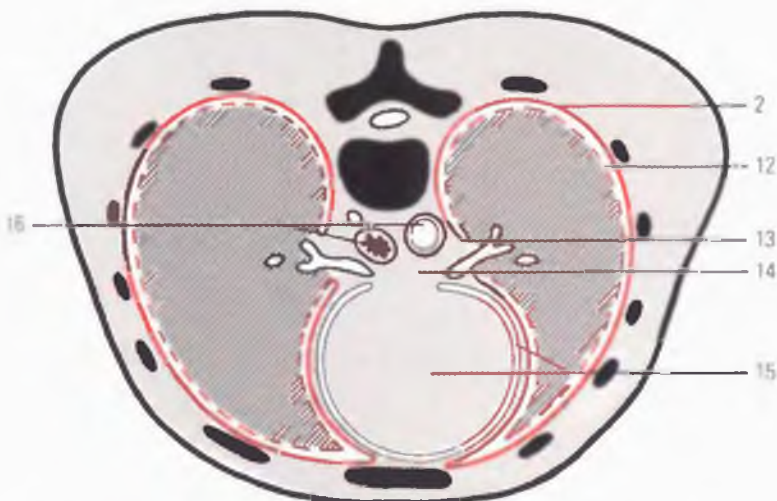
Схема кровообращения плода. Видны шунтирующие сосуды, а также Foramen ovale между правым и левым предсердиями.



Легкие в плевральной полости (вид спереди). Между двумя легкими находится средостение (Mediastinum) с сердцем и его сосудами, а также трахеей, пищеводом и нервами.

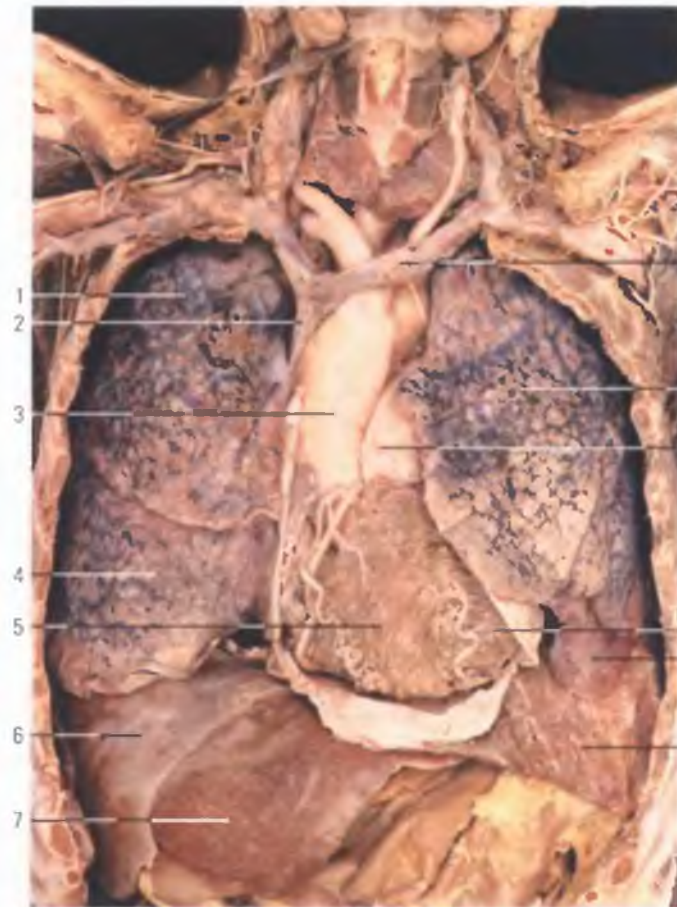

Устройство дыхательной системы. Плевра и правое легкое частично удалены, показано бронхиальное дерево.



Горизонтальный разрез грудной клетки. Показано расположение плевры. Между двумя легкими находится средостение (Mediastinum) (14).

- 1 Грудина (Sternum) (рассечена)
- 2 Реберная плевра (Pleura costalis)
- 3 Сердце с околосердечной сумкой (перикард)
- 4 Реберная дуга (Arcus costalis)
- 5 Носовая полость (Cavitas nasi)
- 6 Глотка (Pharynx)
- 7 Гортань (Larynx)
- 8 Трахея (Trachea)
- 9 Бронхиальное дерево
- 10 Правый желудочек сердца и ствол легочной артерии (Truncus pulmonalis)
- 11 Плевральная полость (Recessus costodiaphragmaticus)
- 12 Легочная (висцеральная) плевра (Pleura pulmonalis)
- 13 Ворота легкого (переход от легочной плевры к реберной плевре)
- 14 Средостение (Mediastinum)
- 15 Сердечная полость с сердечной сорочкой (перикардом) и внутренним листком перикарда (эпикардом)
- 16 Аорта и пищевод (Oesophagus) в средостении



Сердце и легкие в грудной полости (вид спереди). Грудная стенка, плевральная полость и околосердечная сумка удалены.

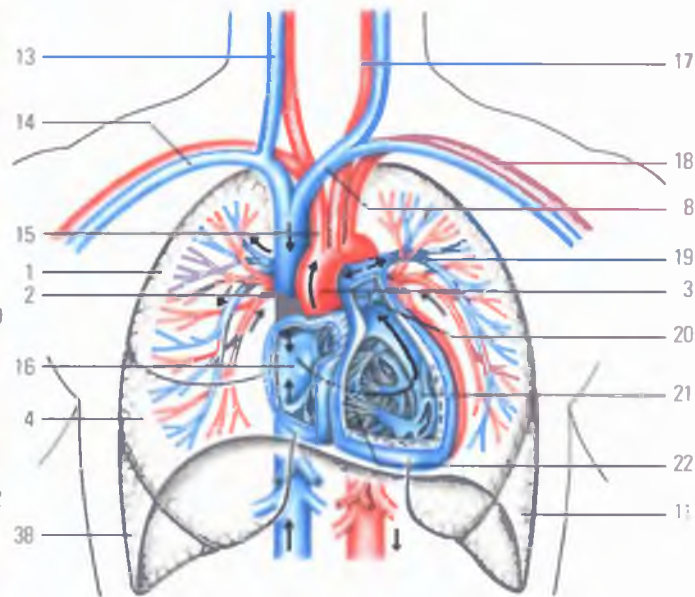
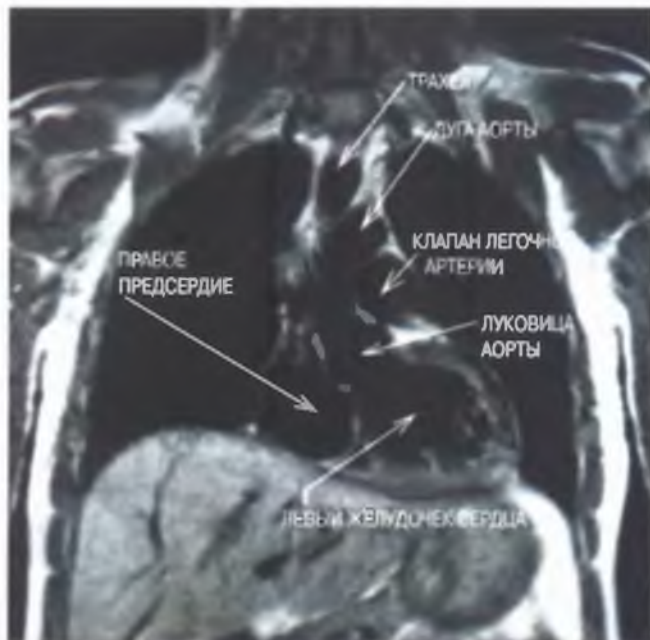
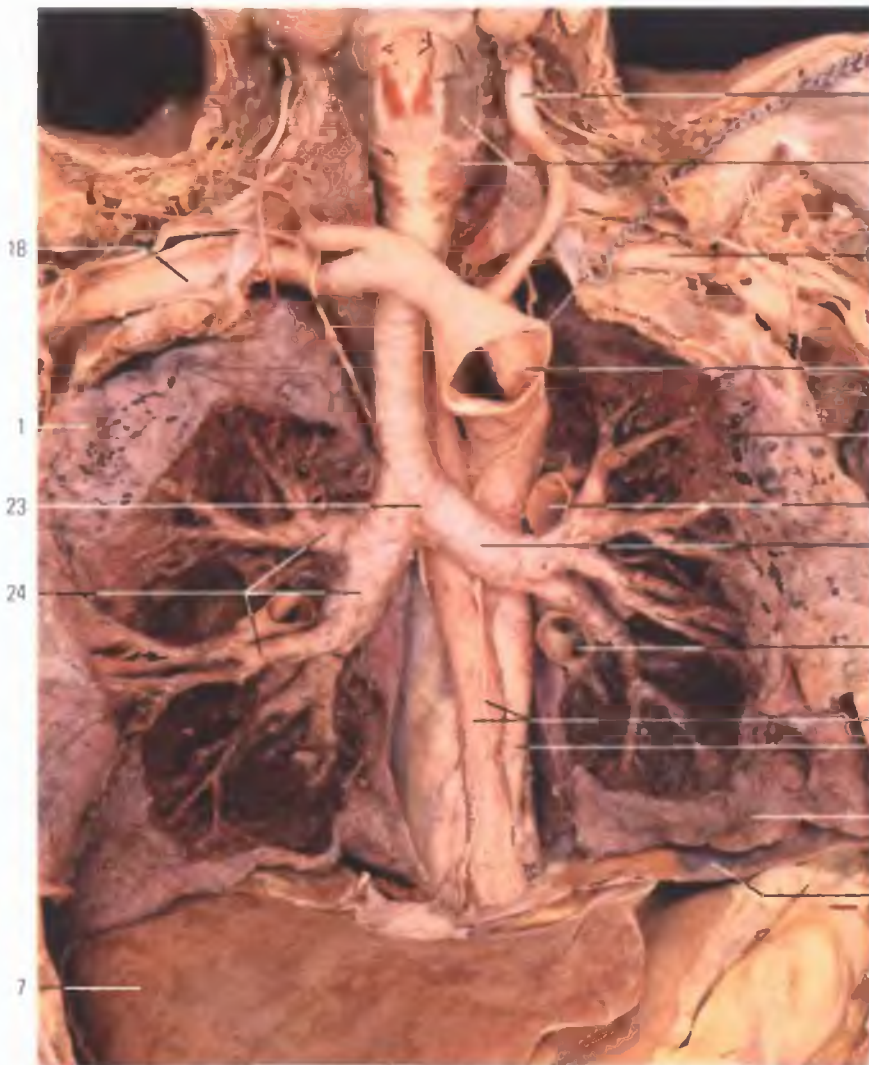


Схема легочного кровообращения. Правая часть сердца частично вырезана: движение крови показано стрелками.

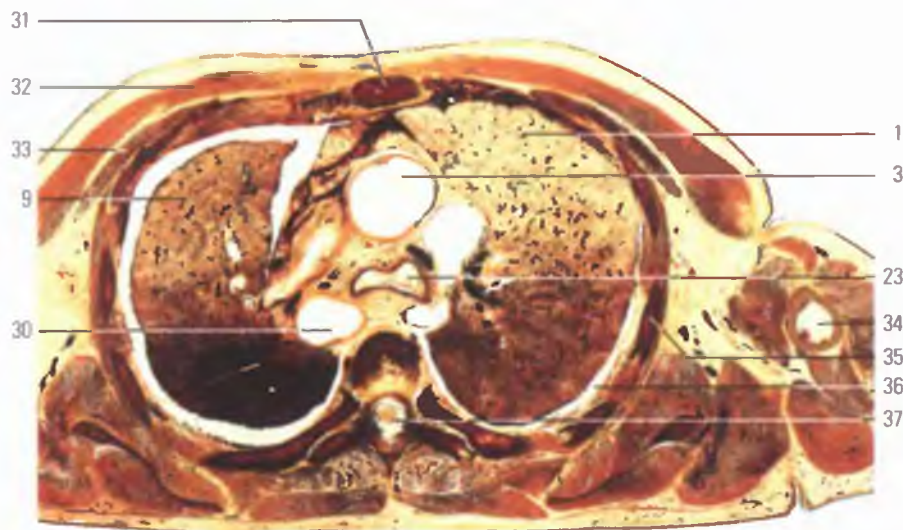


Фронтальный разрез грудной полости в области переднего средостения с сердцем и трахеей (магнитно-резонансная томограмма).

В легочном кровообращении участвует правая половина сердца. Венозная кровь (поступает из верхней и нижней полых вен – V. cava sup. и inf., – а также из Sinus coronarius) собирается в правом предсердии, затем, через трехстворчатый клапан, поступает в правый желудочек. Оттуда, через клапан легочной артерии, кровь устремляется в правое и левое легкое по двум легочным артериям, которые в легких разветвляются. Их концевые ветви образуют капиллярную сеть легочных альвеол, где кровь обогащается кислородом (артериализуется) и затем через легочные вены, которые впадают в левое предсердие, возвращается в сердце. **Воздух** через трахею попадает в два главных бронха, которые в легких разветвляются 23 раза на две равные (дихотомные) части и там, в концевых разветвлениях (терминальные бронхиолы), переходят в альвеолярные мешочки.

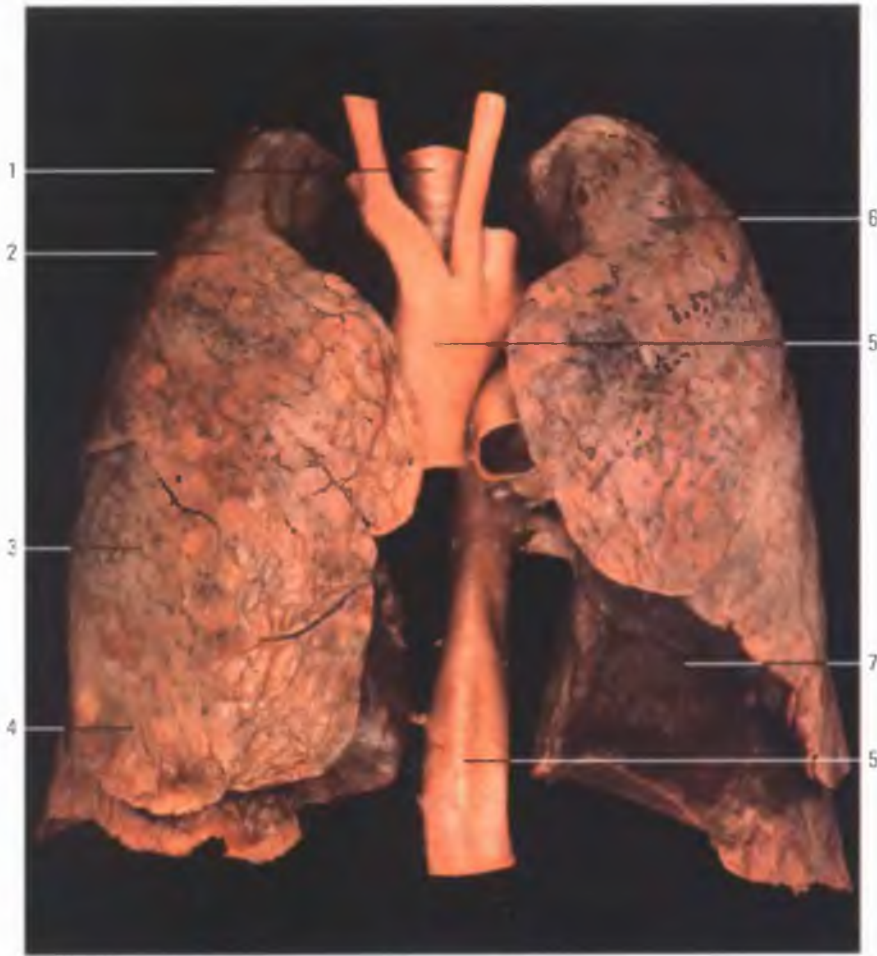


Трахея и бронхиальное дерево в естественном положении (in situ). Легкие немного сдвинуты в сторону; сердце удалено, дуга аорты немного подтянута вверх.

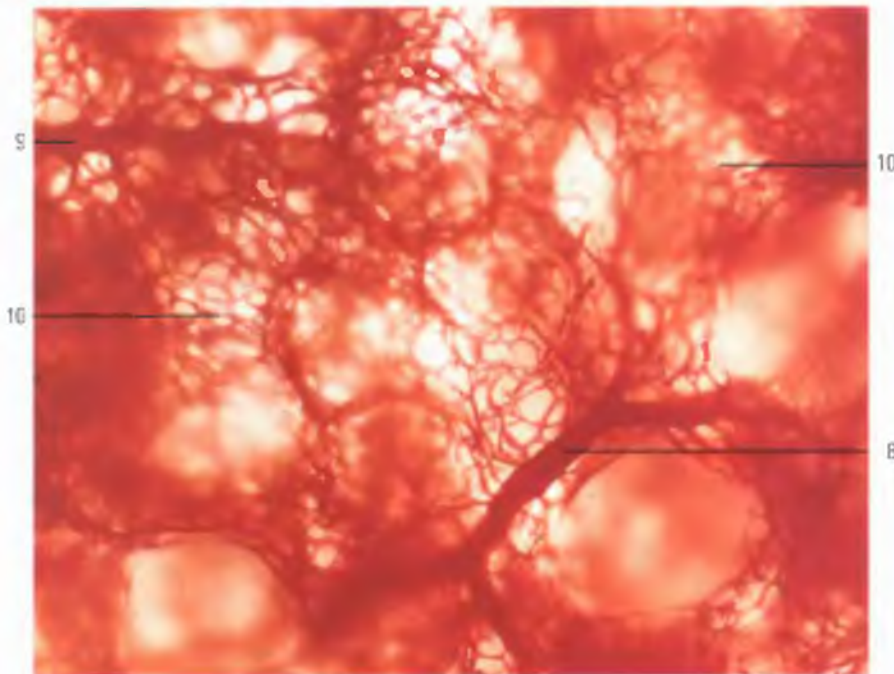


Поперечный разрез туловища на высоте бифуркации трахеи (Bifurcatio tracheae) (23), выше сердца (вид сверху).

- 1 Верхняя доля правого легкого
- 2 Верхняя полая вена (V. cava sup.)
- 3 Восходящая аорта (Aorta ascendens)
- 17 4 Средняя доля правого легкого
- 5 Правый желудочек сердца (Ventriculus dext.)
- 25 6 Диафрагма (Diaphragma)
- 7 Печень (Hepar)
- 8 Левая плечеголовная вена (V. brachiocephalica), идущая от головы, шеи и левой руки
- 18 9 Верхняя доля левого легкого
- 10 Ствол легочной артерии (Truncus pulmonalis)
- 11 Нижняя доля левого легкого
- 26 12 Левый желудочек сердца (Ventriculus sin.)
- 13 Внутренняя яремная вена (V. jugularis int.)
- 9 14 Подключичная вена (V. subclavia)
- 15 Ствол правой подключичной и сонной артерии (Truncus brachiocephalicus)
- 19 16 Правое предсердие (Atrium dext.)
- 27 17 Общая сонная артерия (A. carotis comm.)
- 18 Подключичная артерия (A. subclavia)
- 19 19 Левая легочная артерия (A. pulmonalis sin.)
- 28 20 Клапан легочной артерии (Valva trunci pulmonalis) – полулунный
- 21 Правый желудочек сердца (Ventriculus dext.)
- 29 22 Правый створчатый клапан (Valva tricuspidalis)
- 30 23 Бифуркация трахеи (Bifurcatio tracheae)
- 24 Бронхиальное дерево правого легкого
- 11 25 Гортань (Larynx)
- 26 Дуга аорты (Arcus aortae)
- 27 Левый главный бронх
- 6 28 Легочные вены
- 29 Пищевод (Oesophagus) с блуждающим нервом (N. vagus, черепно-мозговой нерв X)
- 30 Нисходящая аорта (Aorta descendens)
- 31 Грудина (Sternum)
- 32 Большая грудная мышца (M. pectoralis major)
- 33 Малая грудная мышца (M. pectoralis minor)
- 34 Плечевая кость (Humerus)
- 35 Межреберные мышцы (Mm. intercostales)
- 36 Плевральная щель между реберной и легочной плеврой (искусственно расширена)
- 37 Грудной позвонок и позвоночный канал со спинным мозгом
- 38 Нижняя доля правого легкого



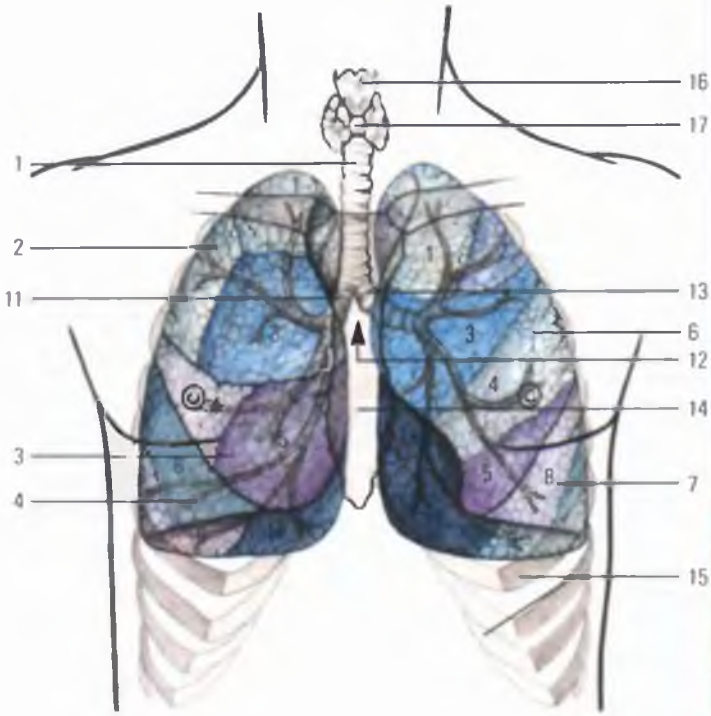
Легкие с трахеей и аортой (изолированы, вид спереди). Правое легкое состоит из трех долей, левое – только из двух. Между двумя легкими находится средостение.



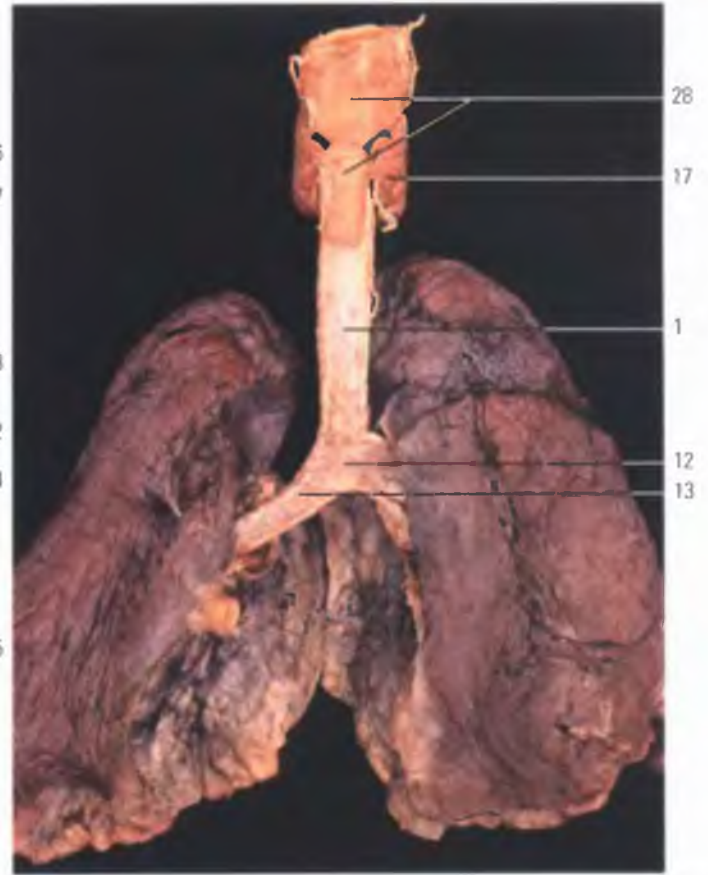Снимок сосудистой системы легких под микроскопом. Сосуды наполнены красным синтетическим веществом. Отчетливо видна мелкопетлистая капиллярная сеть вокруг легочных альвеол.

- 1 Трахея (Trachea)
- 2 Верхняя доля (правое легкое)
- 3 Средняя доля (правое легкое)
- 4 Нижняя доля (правое легкое)
- 5 Аорта
- 6 Верхняя доля (левое легкое)
- 7 Нижняя доля (левое легкое)
- 8 Ветвь легочной артерии
- 9 Ветвь легочной вены
- 10 Капиллярная сеть легочных альвеол
- 11 Правый главный бронх (Bronchus)
- 12 Бифуркация трахеи (*Bifurcatio tracheae*) на высоте 4-го грудного позвонка
- 13 Левый главный бронх (Bronchus)
- 14 Грудина (Sternum)
- 15 Грудная клетка (Thorax) и реберная дуга (Arcus costalis)
- 16 Гортань (Larynx)
- 17 Щитовидная железа (Gl. thyroidea)
- 18 Легочные альвеолы (Alveoli)
- 19 Ветвь одной из легочных вен (V. pulmonalis) с артериализованной кровью
- 20 Ветвь одной из легочных артерий (A. pulmonalis) с венозной кровью
- 21 Разветвление главного бронха (Bronchiolus) с пучками мышечных волокон и собственной сосудистой сетью (системой бронхиальных сосудов)
- 22 Альвеолярные мешочки
- 23 Клеточный слой дыхательных путей (респираторный эпителий) с ресничками мерцательного эпителия и разного рода железами
- 24 Слизистая пленка с поверхностно-активным веществом (сурфактантом)
- 25 Клетка альвеолярного эпителия (тип I)
- 26 Капиллярные сосуды на стенке альвеолы
- 27 Клетка альвеолярного эпителия, образующая сурфактант (пневмоцит, тип II)
- 28 Нижний участок глотки (Pharynx) и пищевод (Oesophagus)

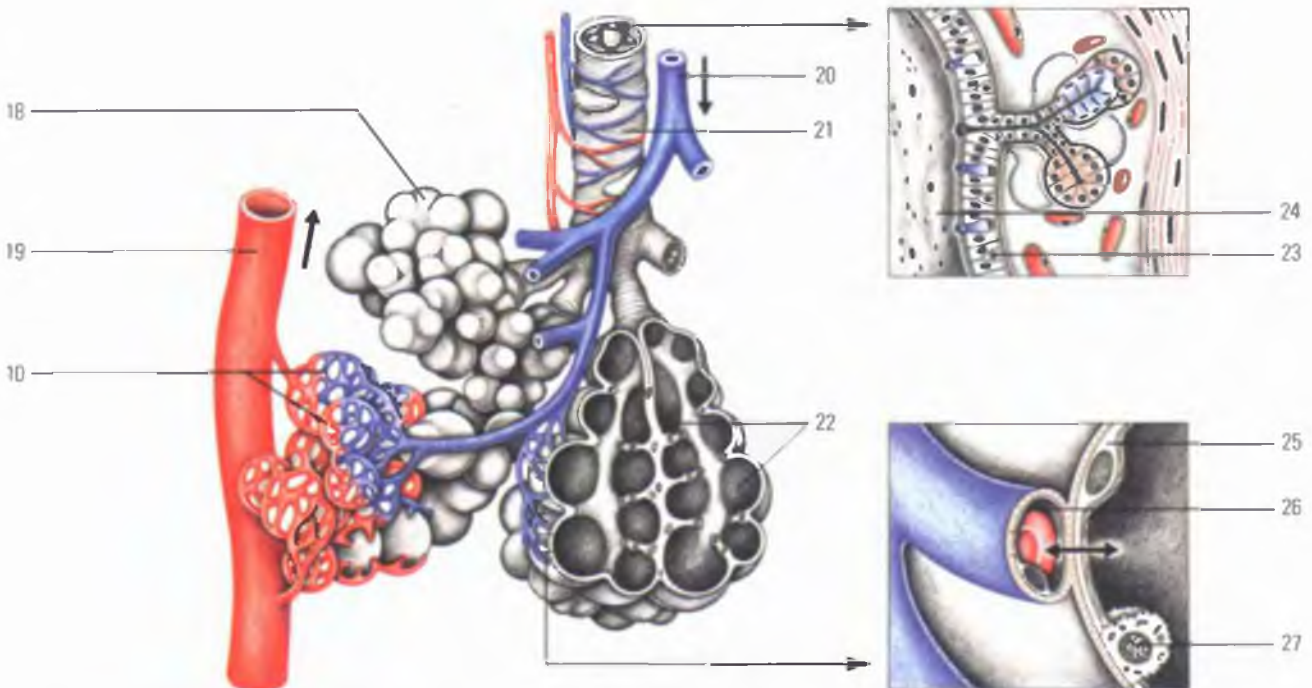
Структура легких. Терминальные бронхиолы образуют мешочки с многочисленными **легочными пузырьками (альвеолами)**, которые окружены плотной сеткой капилляров. Остов бронхов составляют хрящевые пластинки; бронхи выстланы слизистой оболочкой, содержащей многочисленные железы. Слизистая оболочка покрыта мерцательным эпителием с подвижными ресничками, которые продвигают слой слизи (с инородными частицами) по направлению к гортани (самоочищение легких). **Газообмен** осуществляется через стенки этих альвеол и прилегающих к ним кровеносных капилляров. Суммарная площадь поверхности около 300 млн. альвеол, которая участвует в газообмене (поглощает O_2 и отдает CO_2), составляет примерно 140 кв. м.



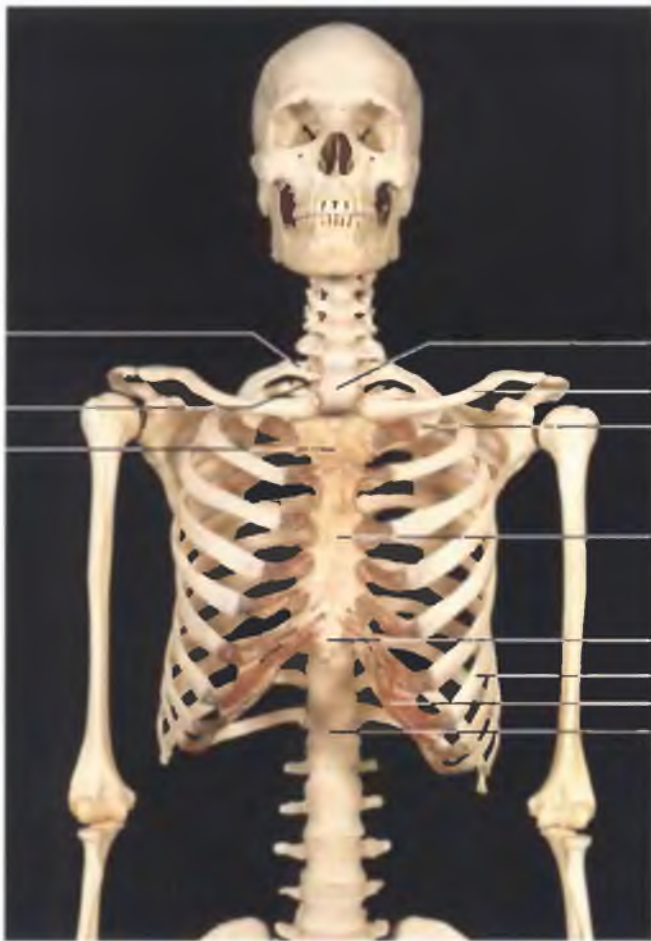Деление легких на доли и сегменты (схема). Сегменты обозначены номерами (1–10). С правой стороны имеется 10 сегментов, с левой – лишь 9, так как левое легкое, давая место сердцу, занимает меньшее пространство, чем правое. Вид спереди не позволяет видеть все сегменты.



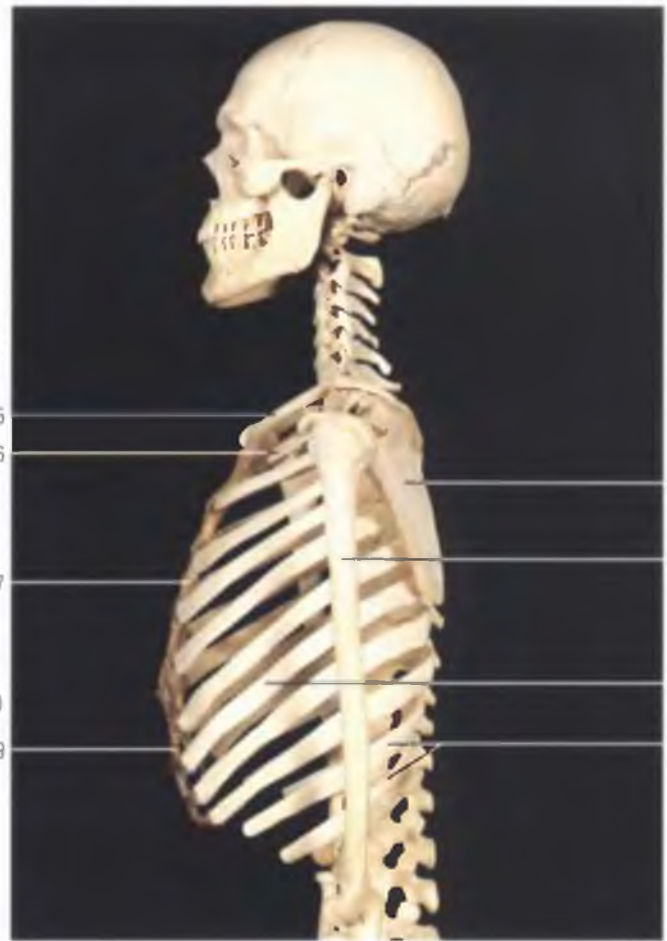Трахея (Trachea) и легкие (вид сзади). Правый главный бронх расположен немного более вертикально, чем левый.



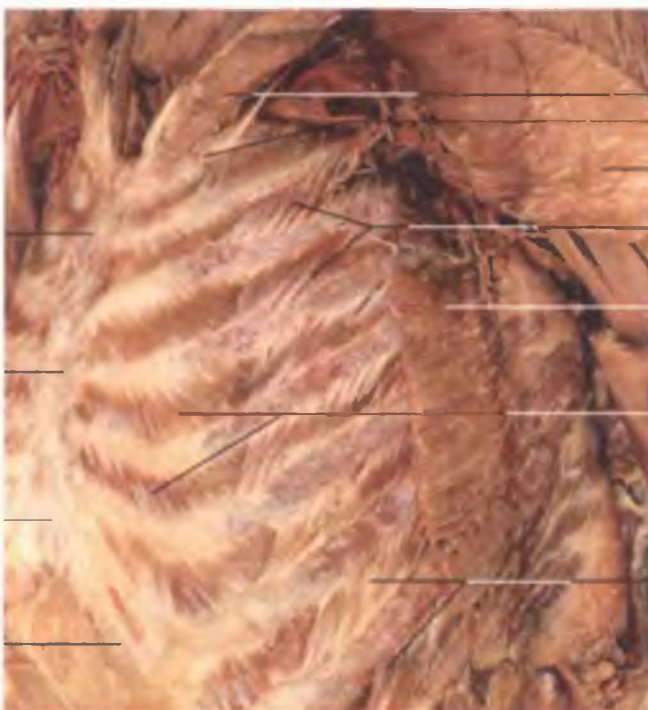Микроструктура легких (схема). Изображены альвеолярные мешочки с сосудистой сетью. Увеличенный фрагмент справа внизу: стенка альвеолы с кровеносными капиллярами (стрелка показывает воздушно-кровяной барьер). Справа сверху: гистологическое строение слизистой оболочки бронха.



Грудная клетка (Тпогах) (вид спереди). Хрящевая часть ребер показана коричневым цветом.



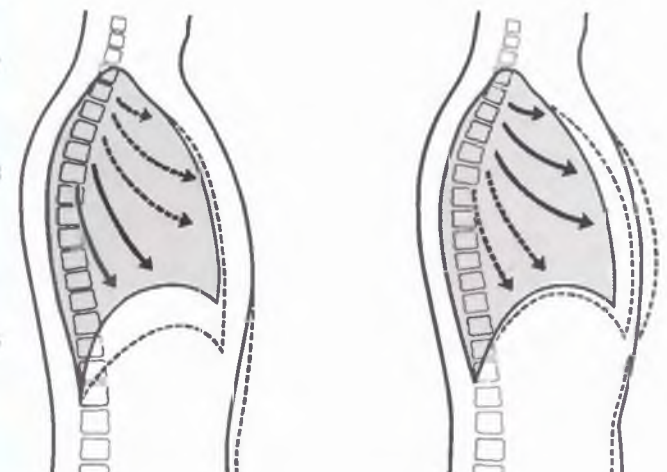
Грудная клетка (Тпогах) (вид сбоку). У взрослых ребра располагаются наискось – вперед и вниз.



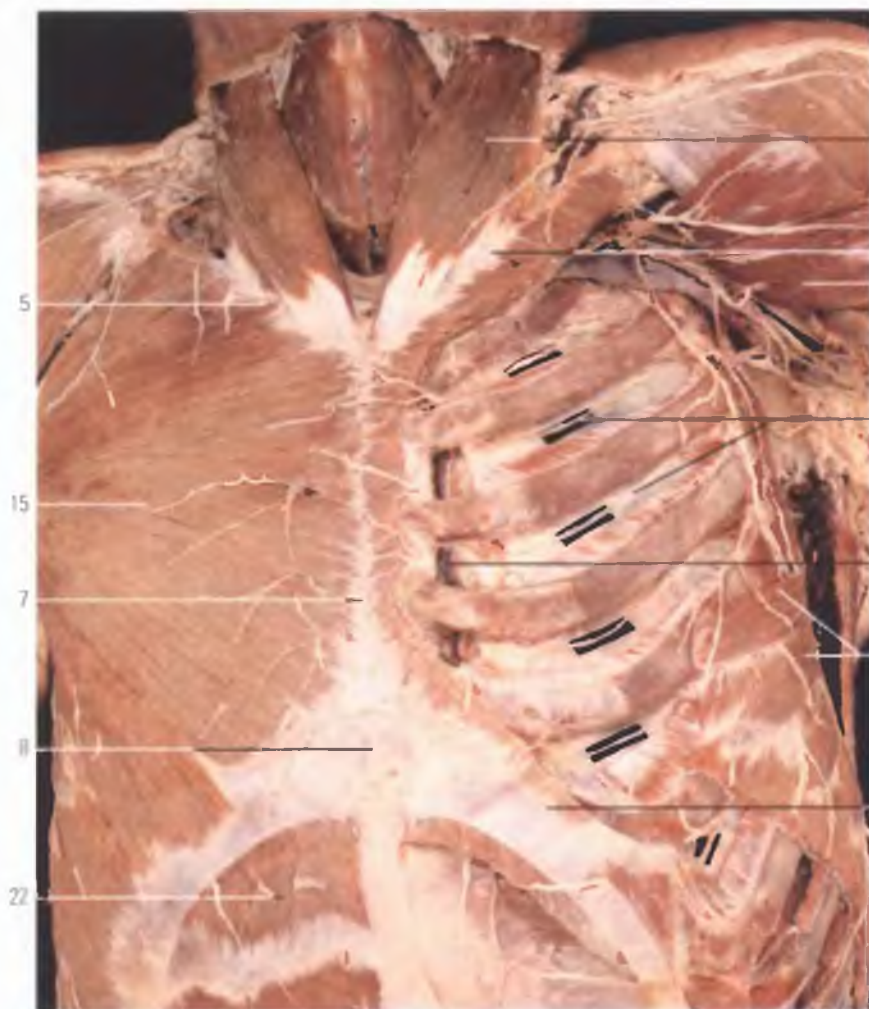Грудная клетка (вид сбоку и сзади). Показаны межреберные мышцы (*Mm. intercostales*)

Грудная клетка состоит из 12 пар ребер. 7 верхних (истинных) пар ребер соединены с грудиной прямо, а из пяти нижних три соединены с нею через реберную дугу и две (11-я и 12-я пары) – совсем не соединены. Головка каждого ребра образует с телом позвонка (бугорок ребра – с ямкой поперечного отростка соответствующего позвонка) сочленение с общей наклонной осью.

5
6
15
16
17
18
16



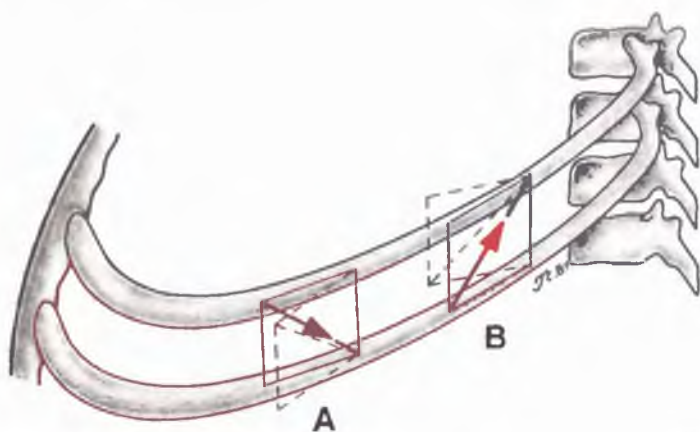
Дыхательные движения грудной клетки и диафрагмы.
Справа – грудное дыхание: слева – диафрагмальное (брюшное) дыхание



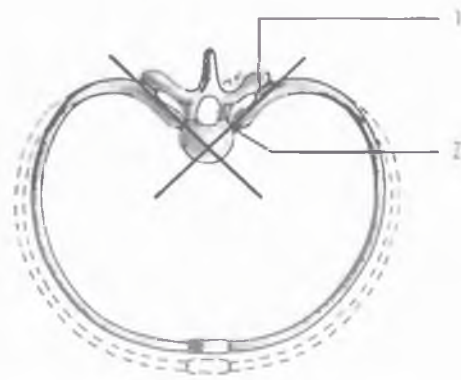
- 1 Сустав поперечного отростка (Articulatio costotransversaria)
- 2 Сустав головки ребра (Articulatio capitis costae)
- 3 Рукоятка грудины (Manubrium sterni)
- 4 Первый грудной позвонок (Vertebra thoracica I)
- 5 Ключица (Clavicula)
- 6 Первое ребро (Costa I)
- 7 Тело грудины (Corpus sterni)
- 8 Мечевидный отросток грудины (Processus xiphoides)
- 15 Седьмое ребро (последнее истинное ребро)
- 10 Реберная хрящевая дуга (Arcus costalis)
- 11 Двенадцатый грудной позвонок
- 20 Лопатка (Scapula)
- 13 Плечевая кость (Humerus)
- 14 Одиннадцатое и двенадцатое (свободные) ребра
- 15 Большая грудная мышца (M. pectoralis major)
- 16 Наружные межреберные мышцы (Mm. intercostales ext.)
- 17 Передняя зубчатая мышца (M. serratus ant.)
- 18 Внутренние межреберные мышцы (Mm. intercostales int.)
- 19 Грудно-ключично-сосцевидная мышца (M. sternocleidomastoideus)
- 20 Межреберные нервы (каждый проходит по нижнему краю ребра)
- 21 Артерия грудной стенки (A. thoracica int.) – спускается вниз, к брюшной стенке
- 22 Прямая мышца живота (M. rectus abdominis)

Мускулатура передней грудной стенки (с правой стороны – поверхностный, с левой – более глубокий слой). Сосуды и нервы проходят каждый по нижнему краю соответствующего ребра.

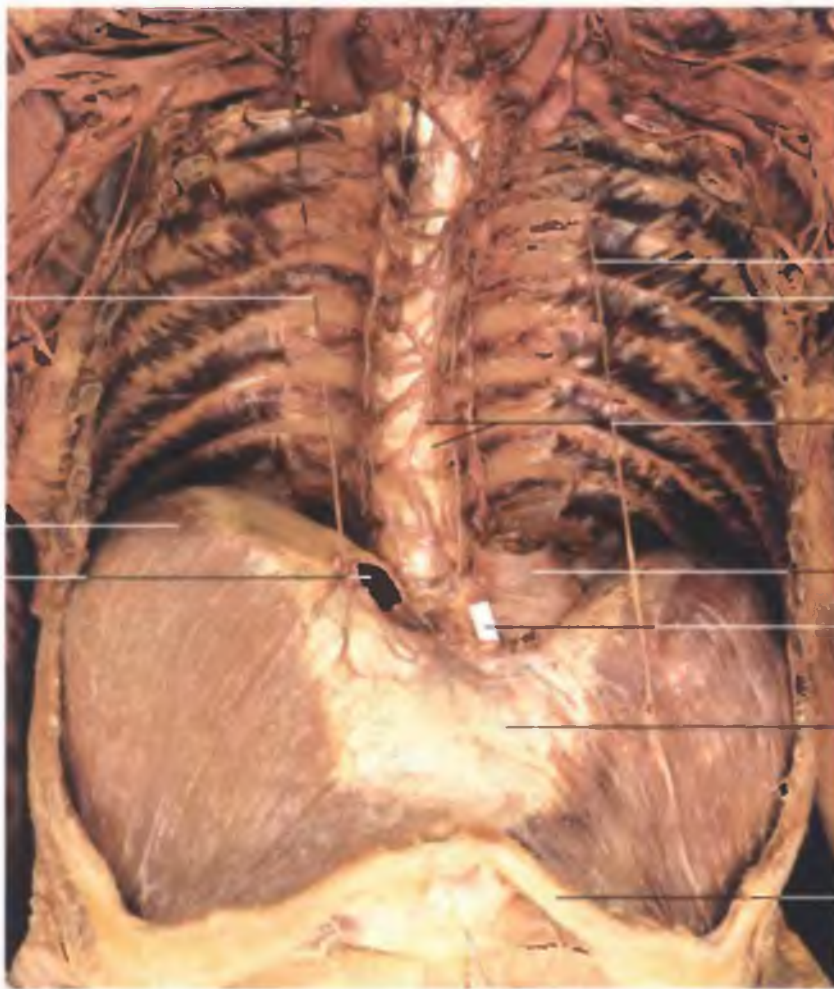
Механизм дыхания. При грудном типе дыхания ребра, при помощи наружных межреберных мышц (Mm. intercostales ext.), поднимаются, так что грудная клетка расширяется вперед и в стороны (вдох). Выдох происходит благодаря опусканию ребер с помощью Mm. intercostales int. При брюшном дыхании сокращается диафрагма, вследствие чего грудная полость расширяется вниз (вдох). В этом процессе участвуют нижние ребра.



Механизм и принцип действия межреберных мышц. А – приходят в действие Mm. intercostales interni (выдох); В – приходят в действие Mm. intercostales externi (вдох) (схема).

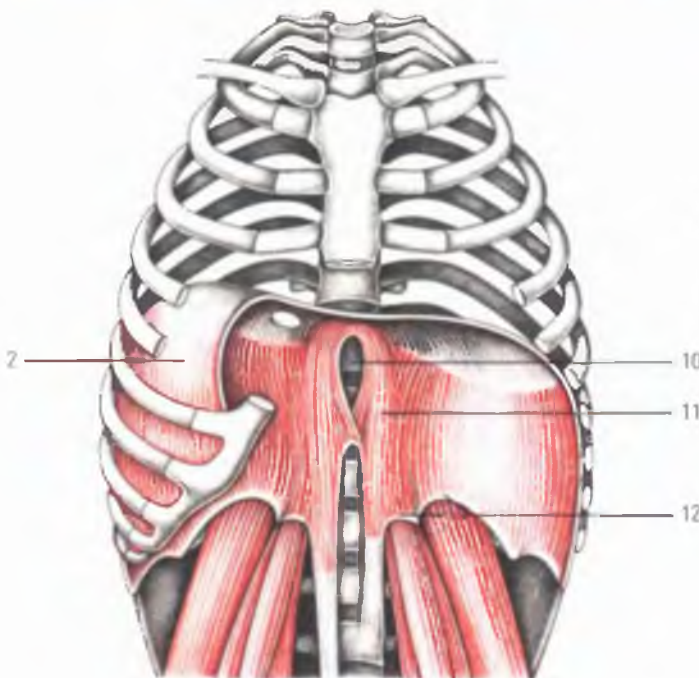


Положение реберных суставов и их оси (схема).

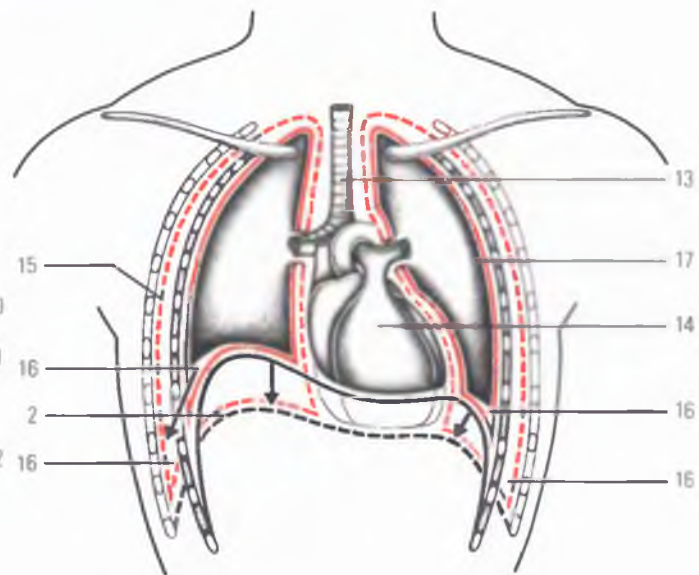


◀ **Диафрагма (Diaphragma)** (вид спереди и сверху). Органы грудной полости удалены. Хорошо виден сухожильный центр диафрагмы (*Centrum tendineum*) (8), на котором располагается сердце. Диафрагмальные нервы (*Nn. phrenici*) приходят туда из *Plexus cervicalis* шеи (C4).

- 1 Диафрагмальный нерв (*N. phrenicus*, C4)
- 2 **Диафрагма (Diaphragma)**
- 3 Нижняя полая вена (*V. cava inf.*)
- 4 Внутренние межреберные мышцы (*Mm. intercostales int.*)
- 5 Грудной отдел позвоночника с венозным сплетением
- 6 Аорта (*Aorta*)
- 7 Пересечение диафрагмы пищеводом (*Oesophagus*) (метка)
- 8 **Сухожильный центр диафрагмы (*Centrum tendineum*)**
- 9 Реберная дуга (*Arcus costalis*)
- 10 Отверстие для пищевода (*Oesophagus*)
- 11 Поясничная часть диафрагмы (*Pars lumbalis*)
- 12 Сухожильные дуги диафрагмы (медиальная дугообразная связка и латеральная пояснично-реберная сухожильная дуга)
- 13 Трахея (*Trachea*)
- 14 Правый желудочек сердца
- 15 Реберная плевра (*Pleura costalis*)
- 16 **Дополнительное реберно-диафрагмальное пространство (*Recessus costodiaphragmaticus*)**
- 17 Легочная плевра (*Pleura pulmonalis*)

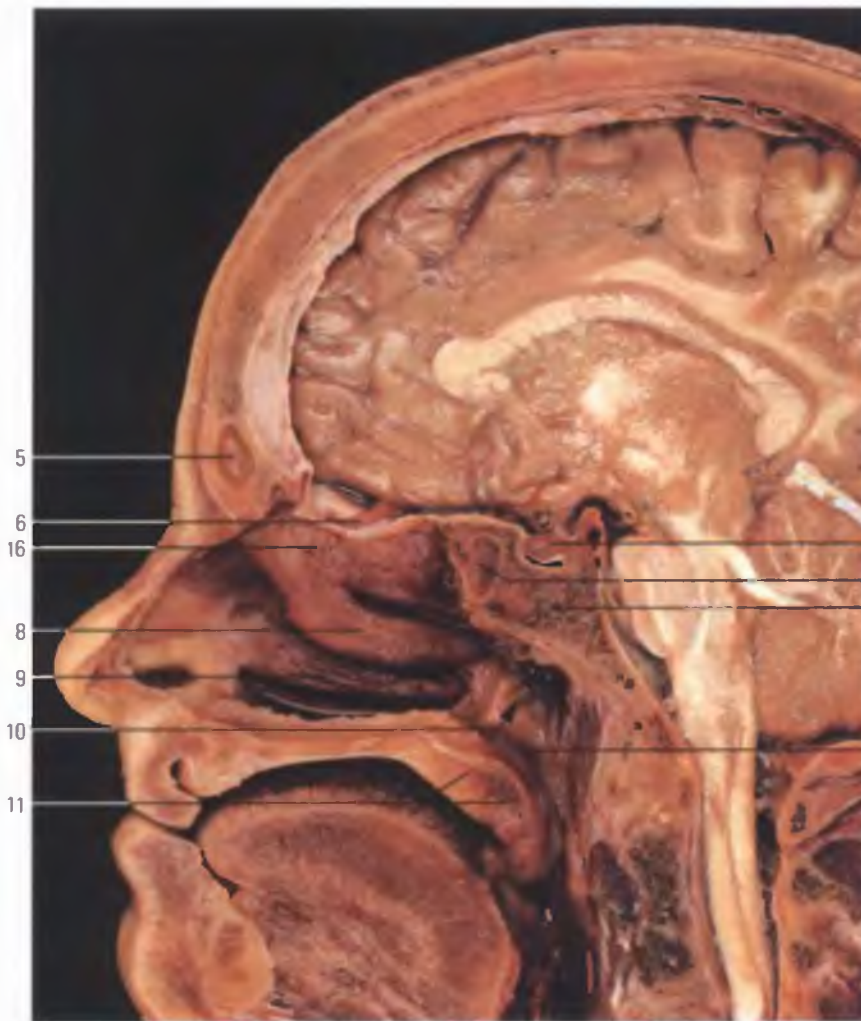


Расположение и сегменты диафрагмы (схема). Видны места, где диафрагму пересекают *V. cava inf.* и *Oesophagus* (10).

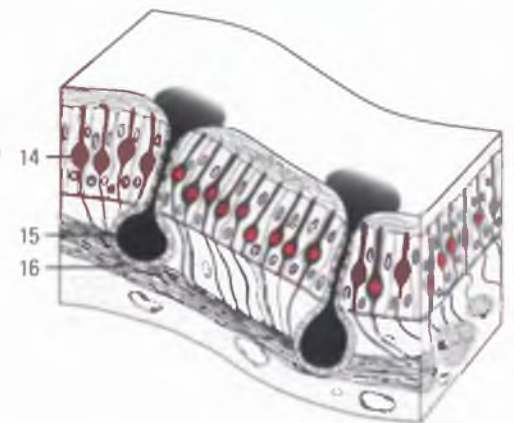
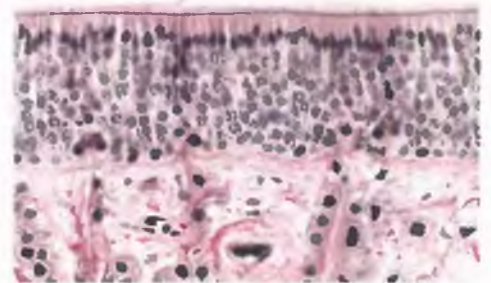
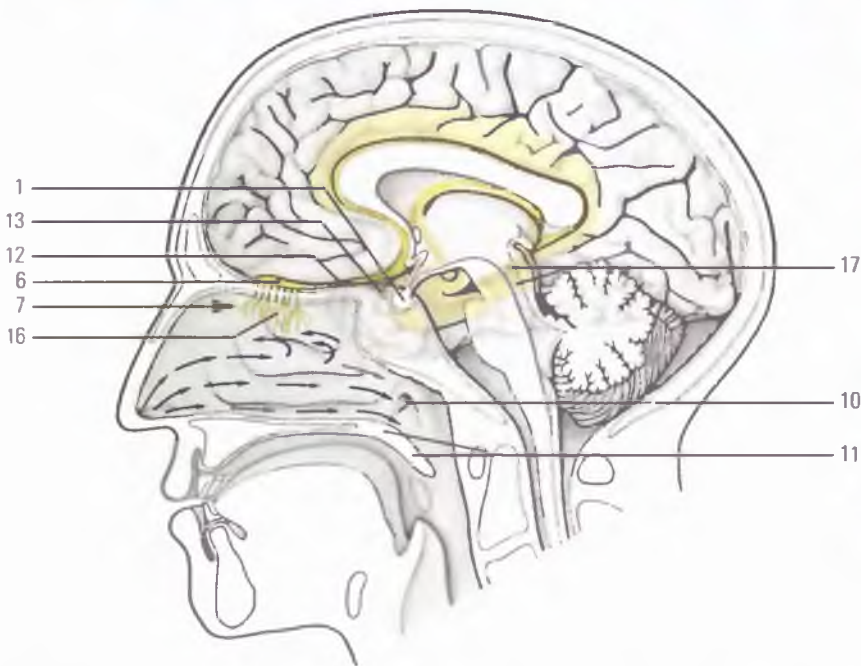


Изменения положения диафрагмы и сердца при дыхании. Благодаря опусканию диафрагмы расширяются грудная полость и *Recessus costodiaphragmaticus* (16), в результате чего легкие расправляются.

◀ **Носовая полость и ее отношение к черепной и ротовой полостям** (сагиттальный разрез головы)

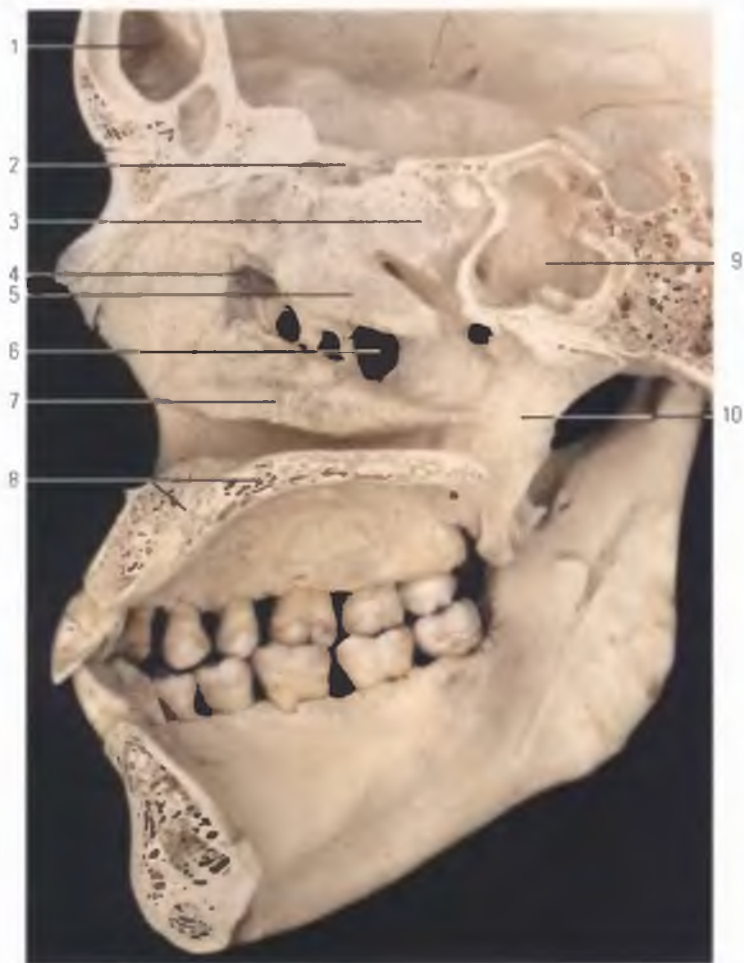

- 1 Мозговой придаток (гипофиз)
- 2 Пазуха основной (клиновидной) кости (Sinus sphenoidalis)
- 3 Основание черепа (тело основной [клиновидной] кости)
- 4 Сегмент носа, примыкающий к глотке (Pharynx), или носоглотка
- 5 Лобная пазуха (Sinus frontalis)
- 6 Обонятельная луковица (Bulbus olfactorius)
- 7 **Обонятельная область полости носа (Regio olfactoria)**
- 8 Средняя носовая раковина (Concha nasalis media)
- 9 Нижняя носовая раковина (Concha nasalis inf.)
- 10 Отверстие слуховой (евстахиевой) трубы (Tuba auditiva)
- 11 Мягкое небо с язычком (Uvula)
- 12 Обонятельный путь (Tractus olfactorius)
- 13 Обонятельные центры в области височной доли мозга
- 14 **Обонятельные клетки** (чувствительные клетки обонятельной системы)
- 15 Боуменовы железы (образуют слизь для слизистой оболочки обонятельной области)
- 16 **Обонятельные нервы (Fila olfactoria)**
- 17 Свод головного мозга (Fornix) и изогнутой формы выступ (морской конек, Hippocampus) в височной доле мозга (лимбическая система).



Носовая полость и обонятельная система, а также ее связи с лимбической системой (желтый цвет) (схема). Тонкие стрелки: движение воздуха в носовой полости.

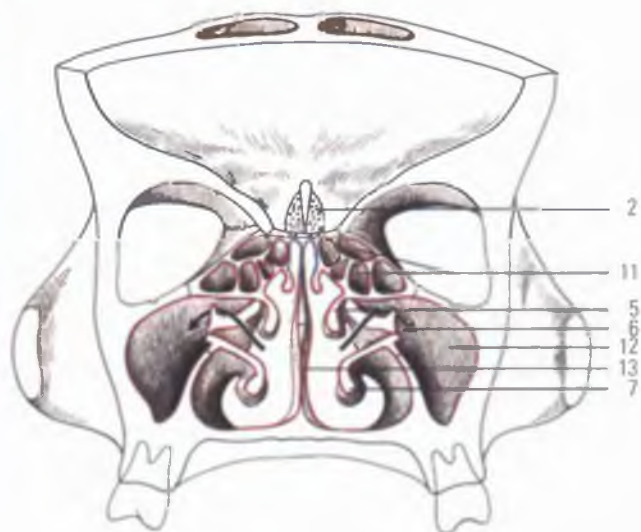
Структура слизистой оболочки обонятельной области. Вверху: срез под микроскопом (72-кр. увел.); внизу: схема. Красный цвет: обонятельные клетки.



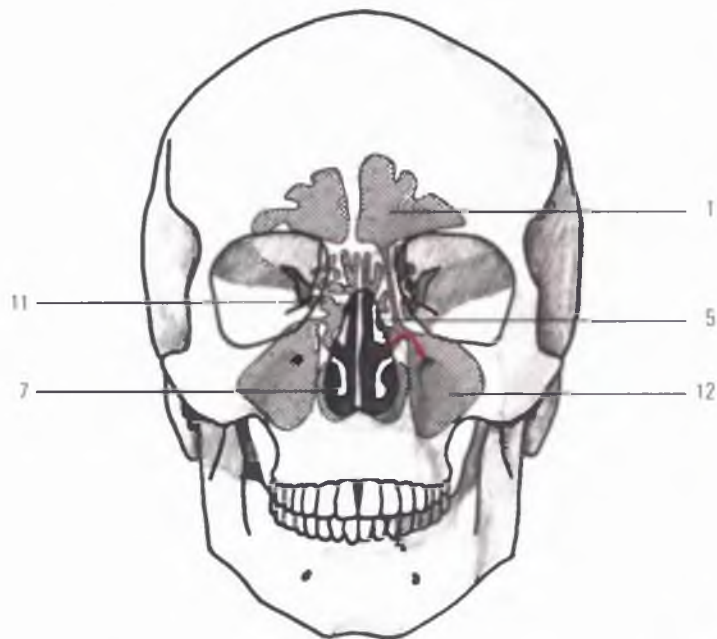
Кости носовой полости (правая половина головы; вид изнутри). Носовая перегородка удалена. Можно видеть костную основу носовых раковин и вход в придаточные полости носа.

Доступ к придаточным полостям носа:

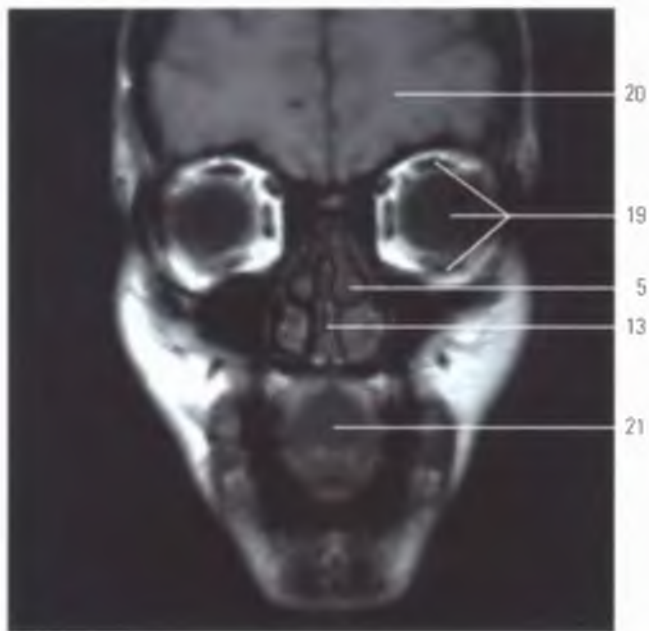
- под верхней раковиной – доступ к ячейкам решетчатого лабиринта;
- под средней раковиной – доступ к верхнечелюстной (гайморовой) пазухе и к лобной пазухе;
- под нижней раковиной – доступ к носослезному каналу;
- за верхней раковиной – доступ к пазухе основной (клиновидной) кости.



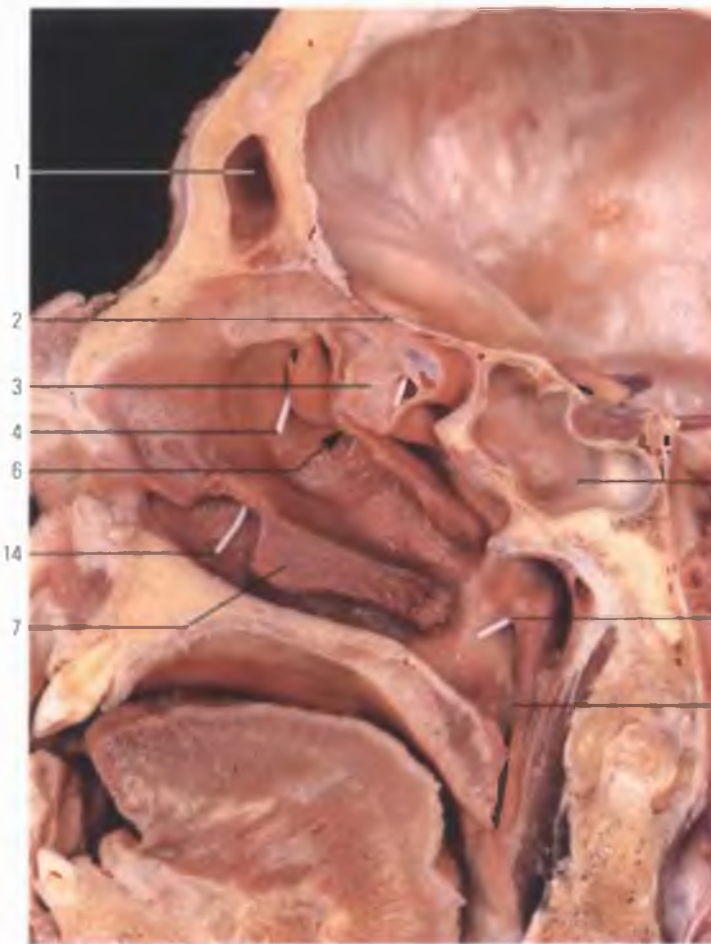
Фронтальный разрез лицевого черепа (схема). Стрелка показывает доступ к верхнечелюстной (гайморовой) пазухе под средней носовой раковиной; красный цвет: слизистая оболочка носа, синий: слизистая оболочка обонятельной области.



Лицевой череп (вид спереди). Расположение придаточных полостей носа. Красная стрелка: доступ к верхнечелюстной (гайморовой) пазухе под средней носовой раковиной.



Фронтальный разрез головы (МРТ – магнито-резонансная томограмма). Можно видеть "позатажное" расположение друг под другом ротовой, носовой и черепной полостей.

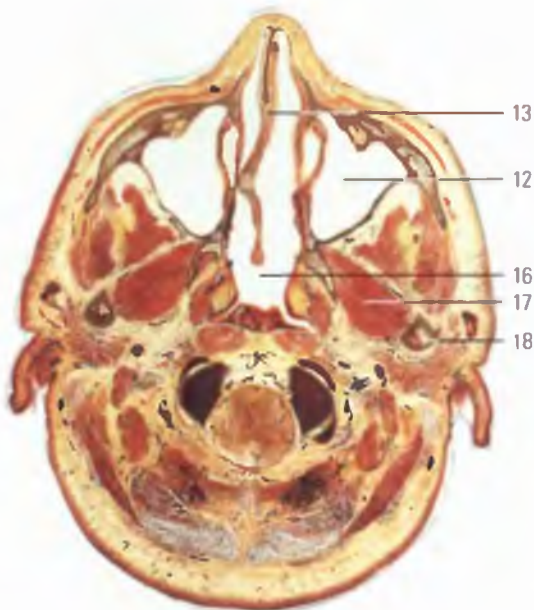


Срединный разрез головы. Средняя носовая раковина удалена, нижняя – частично вырезана, чтобы показать доступы к придаточным пазухам, например к носослезному каналу (проведен зонд).

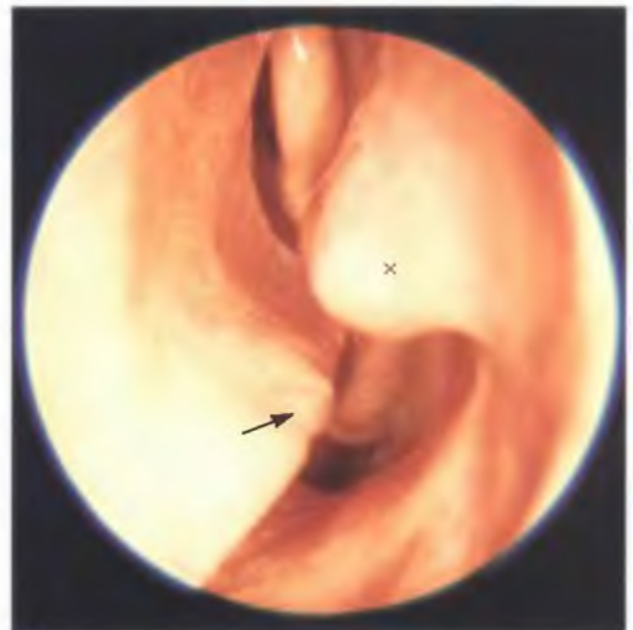- 1 Лобная пазуха (Sinus frontalis)
- 2 Пластинка решетчатой кости (Lamina cribrosa)
- 3 Верхняя носовая раковина (Concha nasalis sup.)
- 4 Доступ к лобной пазухе (проведен зонд)
- 5 Средняя носовая раковина (Concha nasalis media)
- 6 Доступ к верхнечелюстной (гайморовой) пазухе (Hiatus semilunaris)
- 7 Нижняя носовая раковина (Concha nasalis inf.)
- 8 Твердое небо и носонебный канал (Canalis nasopalatinus)
- 9 Пазуха основной (клиновидной) кости (Sinus sphenoidalis)
- 10 Небная кость (Os palatinum)
- 11 Ячейки решетчатого лабиринта (Cellulae ethmoidales)
- 12 Верхнечелюстная (гайморова) пазуха (Sinus maxillaris)
- 13 Носовая перегородка (Septum nasi)
- 14 Доступ к носослезному каналу (Ductus nasolacrimalis) (проведен зонд)
- 15 Отверстие слуховой (евстахиевой) трубы (Tuba auditiva) (проведен зонд)
- 16 Носоглотка (Pharynx)
- 17 Боковая крыловидная мышца (M. pterygoideus lat.)
- 18 Шейка мышечного отростка нижней челюсти (Collum mandibulae)
- 19 Глаз с глазными мышцами
- 20 Головной мозг
- 21 Язык (саггитальный срез)

16 Прим редактора – саггитальная плоскость – в переднезаднем напр

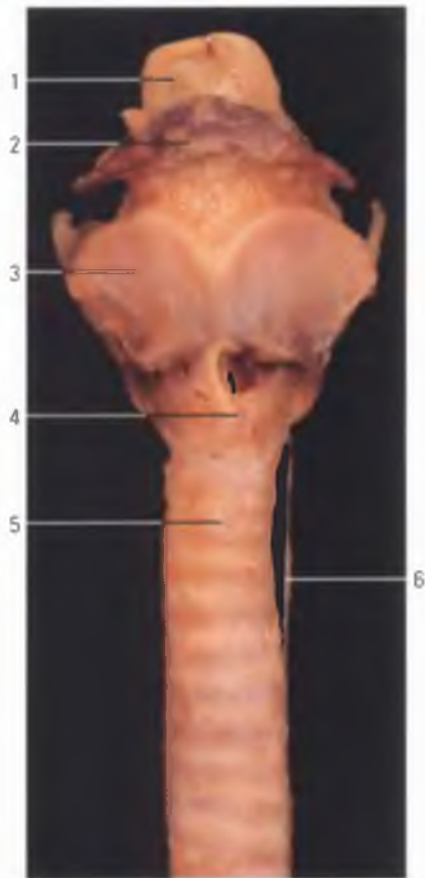Придаточные пазухи носа (Sinus paranasalis) выстланы такой же слизистой оболочкой, что и носовая полость, а потому в них легко может переходить воспалительный процесс из носовой полости (синусит). Через ячейки решетчатого лабиринта и пазуху клиновидной кости воспаление может перейти и на мозговые оболочки. Верхнечелюстная (гайморова) пазуха (Sinus maxillaris) часто близко соседствует с корнями верхних коренных зубов (возможно распространение воспаления зубов на пазуху).



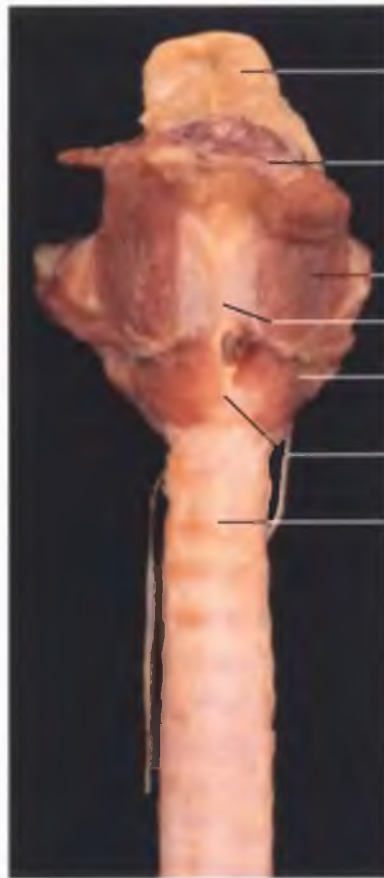Горизонтальный срез головы. Можно видеть искривление (смещение) носовой перегородки влево.



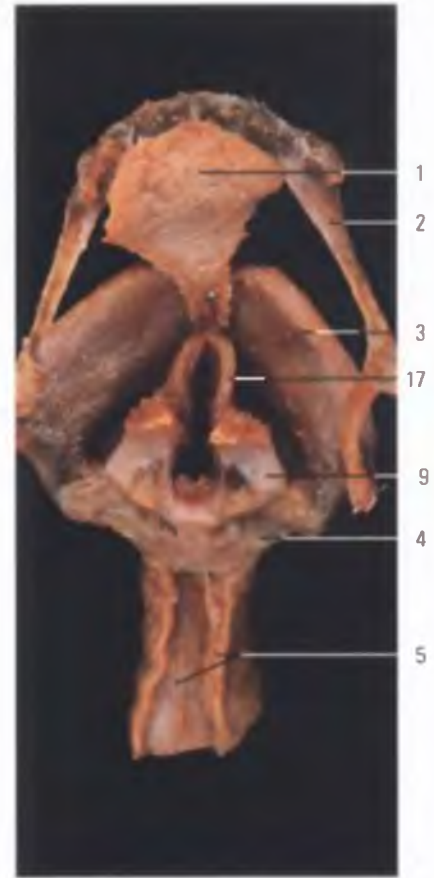Эндоскопическая картина носовой полости. Хорошо видны нижняя носовая раковина (отмечена знаком "x") и носовая перегородка с костным выступом (показан стрелкой). Снимок проф. Реттингера.



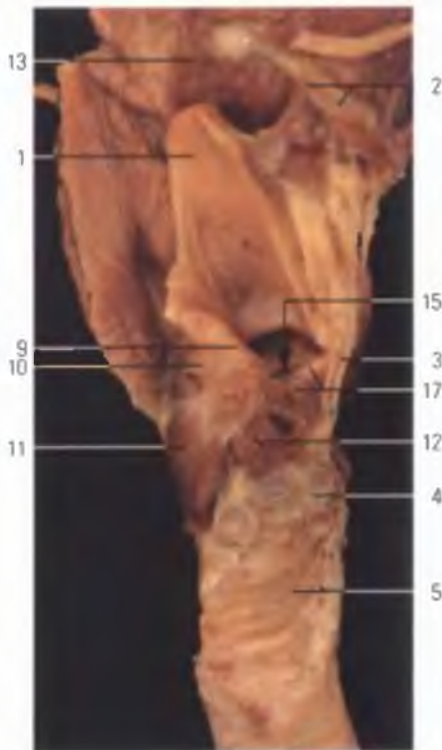
Скелет гортани (вид спереди).



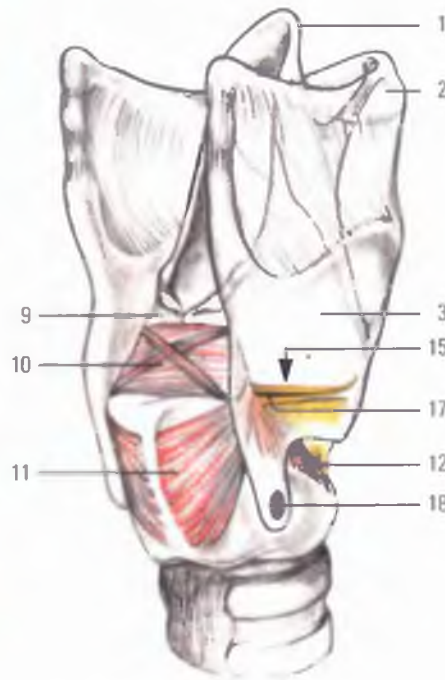
Гортань с мышцами (вид спереди).



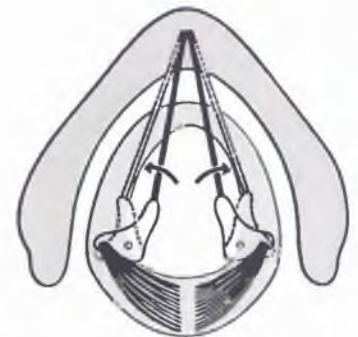
Скелет гортани (вид сзади).



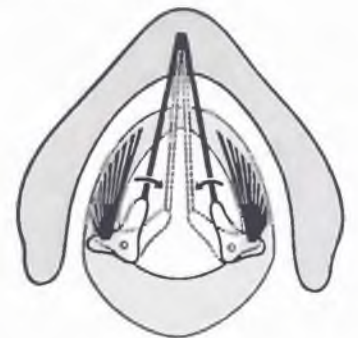
Внутренние мышцы гортани (правая половина щитовидного хряща удалена).



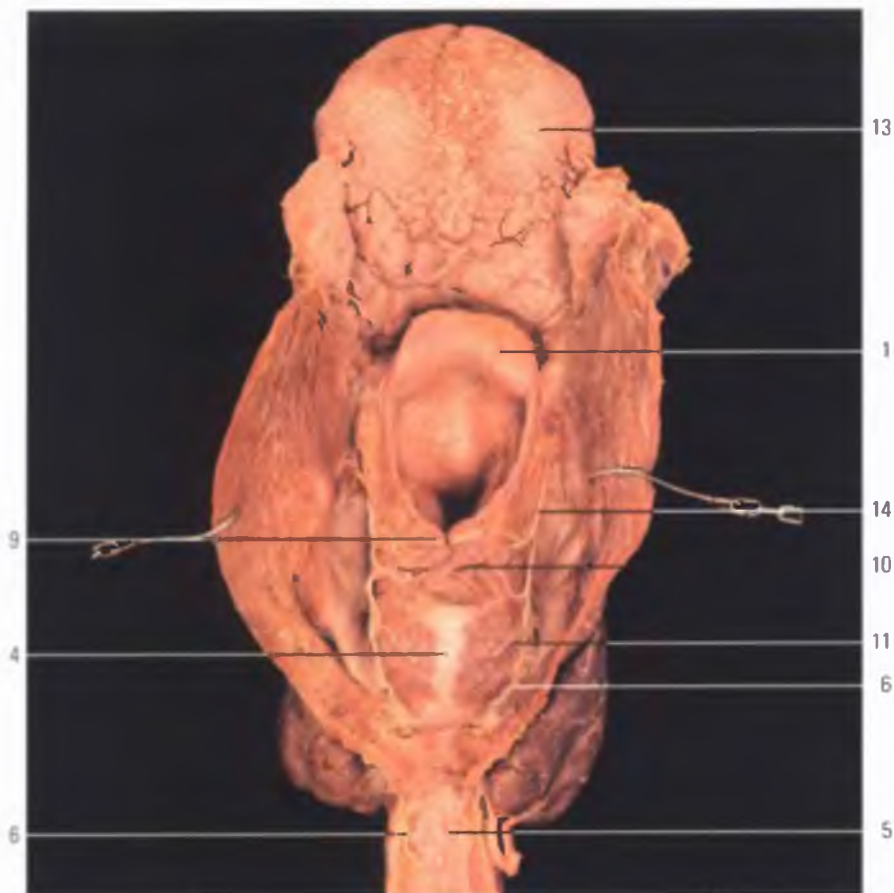
Внутренние мышцы гортани (схема). Щитовидный хрящ изображен прозрачным.



Мышца ("дилататор") расширяет голосовую щель.

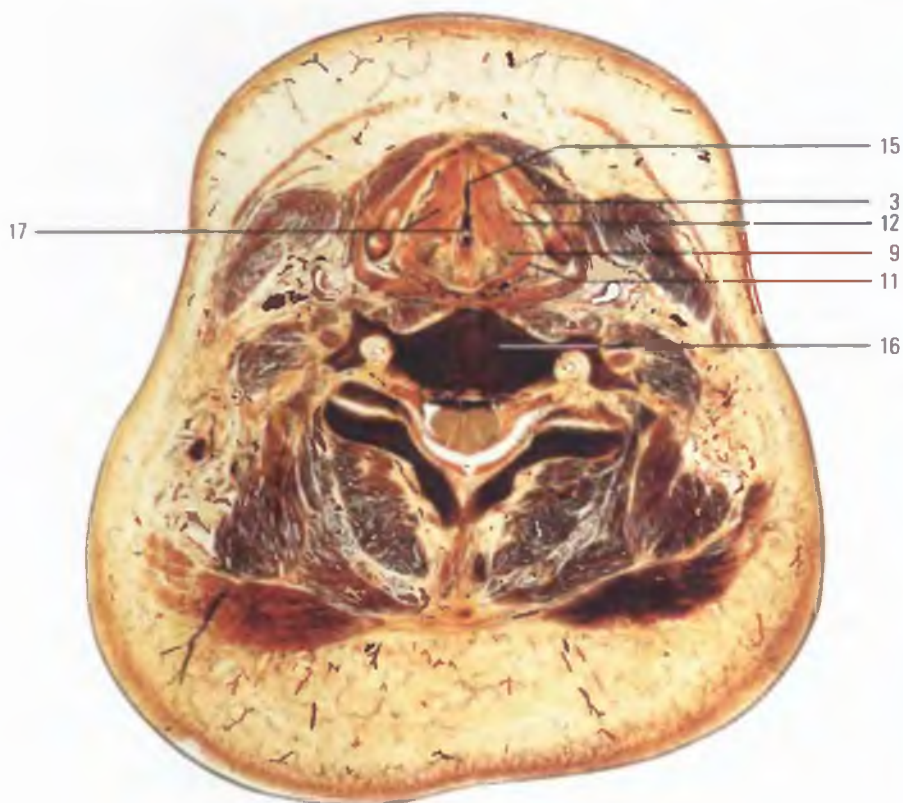


Мышца ("костриктор") сужает голосовую щель. Голосовые складки и черпаловидный хрящ (вид сверху).

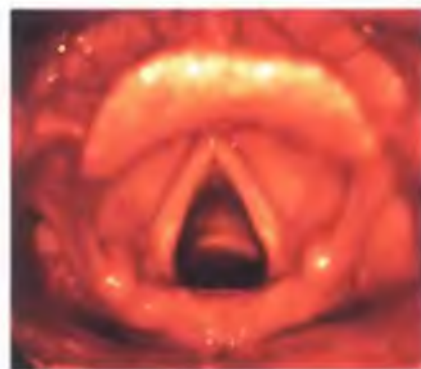

Гортань и язык (вид сзади). Глотка (Pharynx) рассечена и раздвинута в сторону.

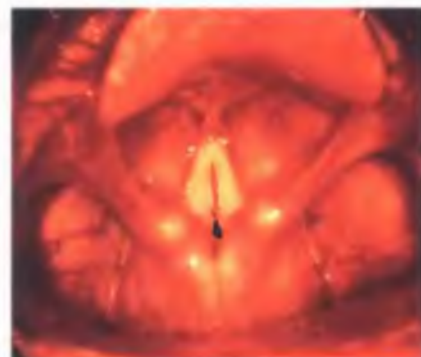- 1 Надгортанный хрящ (надгортанник) (Epiglottis)
- 2 Подъязычная кость (Os hyoideum)
- 3 Щитовидный хрящ (Cartilago thyroidea)
- 4 Перстневидный хрящ (Cartilago cricoidea)
- 5 Трахея (Trachea)
- 6 Возвратная ветвь блуждающего нерва (N. laryngealis recurrens)
- 7 Щитоподъязычная мышца (M. thyrohyoideus)
- 8 Перстнещитовидная мышца (M. cricothyroideus)
- 9 Черпаловидный хрящ (Cartilago arytaenoidea)
- 10 Черпаловидная мышца (M. arytaenoideus) – замыкает голосовую щель
- 11 Задняя мышца перстневидного и черпаловидного хрящей (M. cricoarytaenoideus post.) ("дилататор") – размыкает голосовую щель
- 12 Боковая мышца перстневидного и черпаловидного хрящей (M. cricoarytaenoideus lat.) ("костриктор") – замыкает голосовую щель
- 13 Язык (Lingua)
- 14 Верхняя ветвь блуждающего нерва, иннервирующий, идущий к гортани (N. laryngealis sup.)
- 15 Голосовая щель (Rima glottidis)
- 16 Шейный позвонок
- 17 Голосовая складка (Lig. vocale) и голосовая мышца (M. vocalis)
- 18 Перстнечерпаловидное сочленение (Articulatio cricothyroidea) (при движении щитовидного хряща вперед в этом суставе голосовая связка натягивается, голосовая щель суживается)



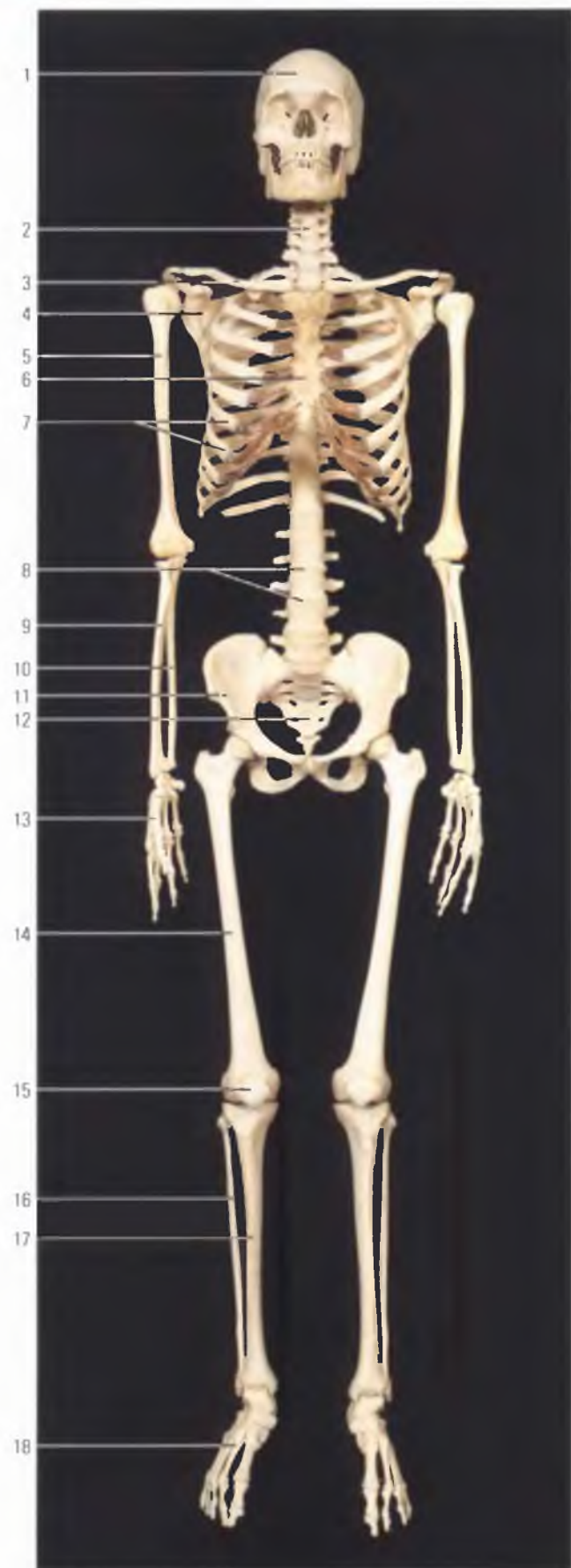Горизонтальный срез шеи и гортани на высоте голосовой складки.



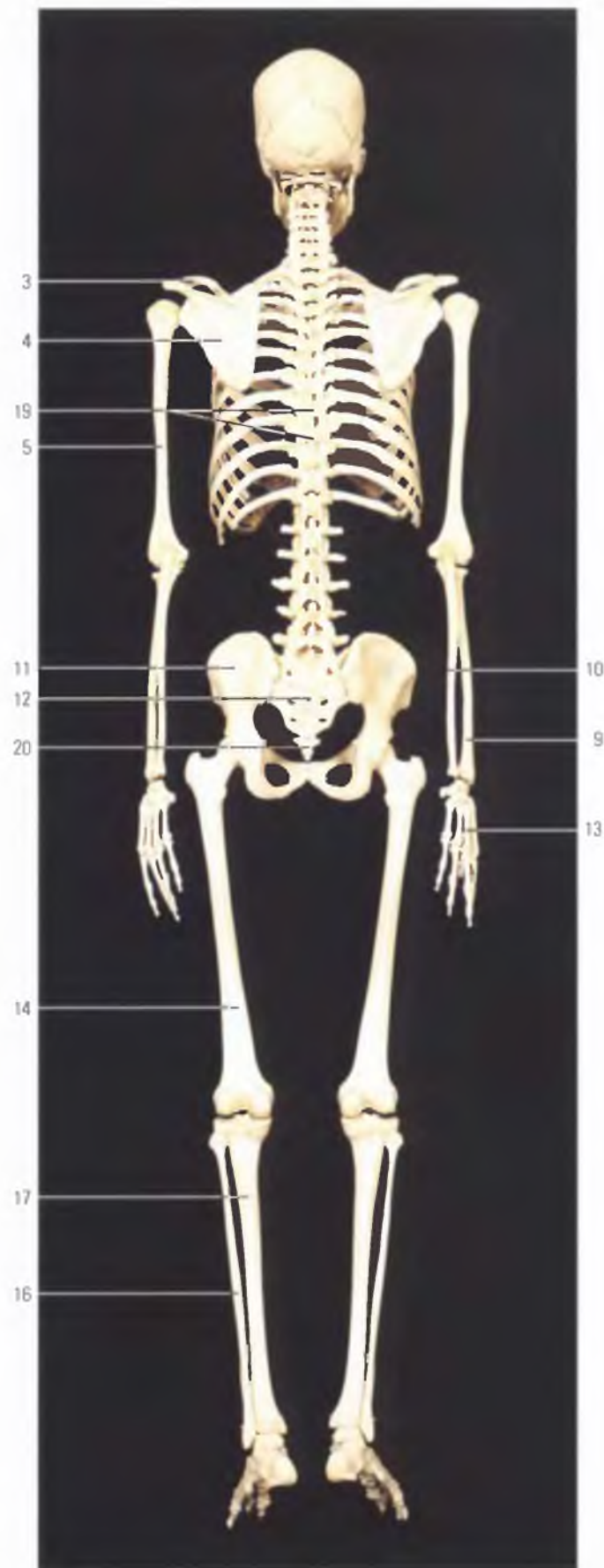
Вид гортани при непрямой ларингоскопии. Голосовая щель расширена.



Голосовая щель сомкнута.



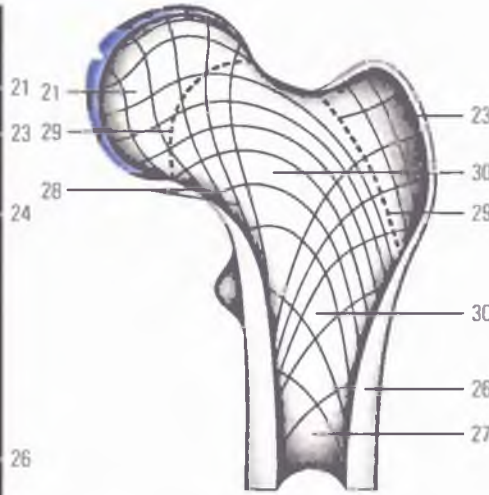
Человеческий скелет (вид спереди). В грудной клетке передняя часть ребер оставлена с хрящами.



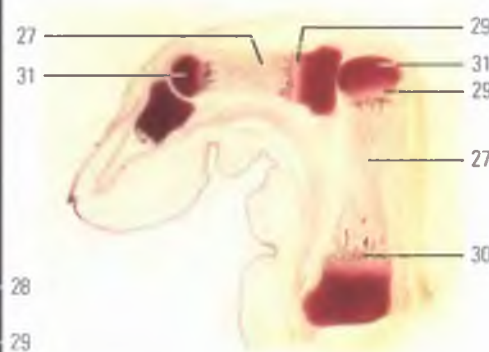
Человеческий скелет (вид сзади).



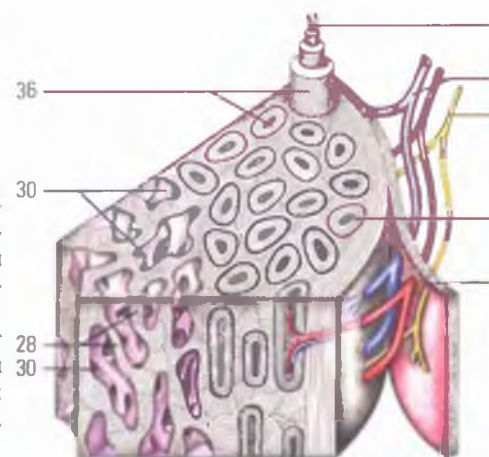
Продольный разрез бедренной кости (Femur). В пустотах губчатого вещества находится красный костный мозг или жировой (желтый) костный мозг.



Разрез головки бедра. В губчатом веществе видны ориентированные структуры, соответствующие функциональной нагрузке на кость.



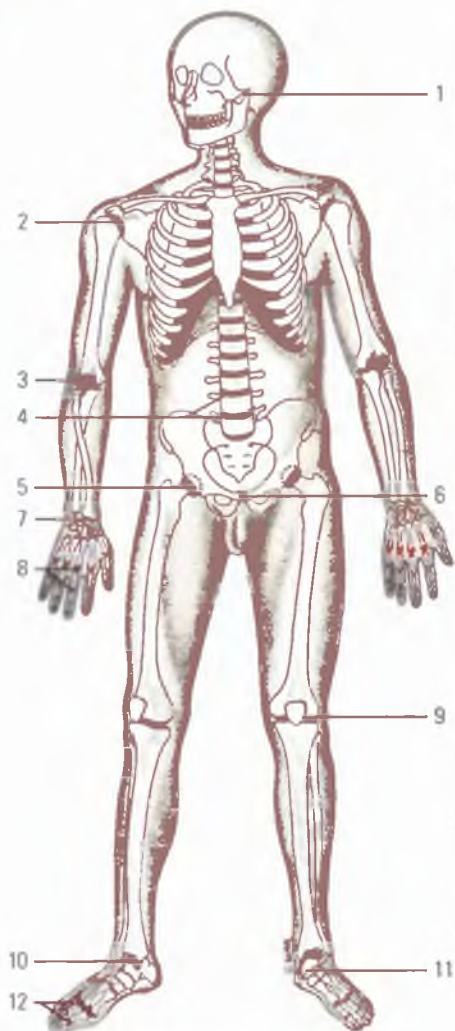
Продольный разрез детского пальца. Головки суставов состоят еще из хряща. Рост в длину происходит за счет эпифизарных пластинок (29).



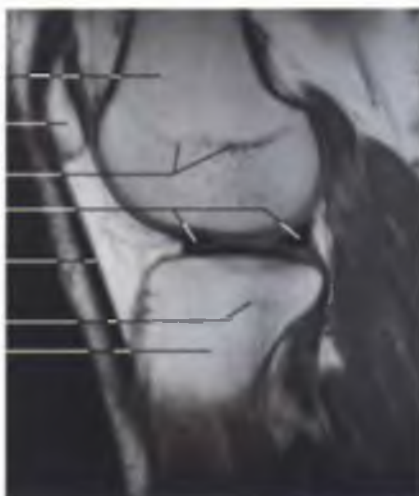Структура трубчатой кости. Функциональный строительный элемент кости – остеон с пластинами, расположенными слоями и по-разному структурированными, с проходящими внутрь кровеносными сосудами. Пустоты губчатого вещества (28) содержат красный костный мозг. Обильно снабженная сосудами (васкуляризированная) и нервами надкостница (перист, 35) в случае перелома обеспечивает сращивание кости.

- 1 Череп (Cranium)
- 2 Шейные позвонки (Vertebrae cervicales)
- 3 Ключица (Clavicula)
- 4 Лопатка (Scapula)
- 5 Плечевая кость (Humerus)
- 6 Грудина (Sternum)
- 7 Ребра (Costae)
- 8 Поясничные позвонки (Vertebrae lumbales)
- 9 Лучевая кость (Radius)
- 10 Локтевая кость (Ulna)
- 11 Таз (Pelvis)
- 12 Крестцовая кость (Os sacrum)
- 13 Кисть руки (Manus)
- 14 Бедренная кость (Femur)
- 15 Надколенная чашка, или надколенник (Patella)
- 16 Малоберцовая кость (Fibula)
- 17 Большеберцовая кость (Tibia)
- 18 Стопа (Pes)
- 19 Грудные позвонки (Vertebrae thoracicae)*
- 20 Копчик (Os coccygea) – PNA
- 21 Головка бедра (Caput femoris)
- 22 Суставная поверхность (гладкая) (у живого человека покрыта слоем хряща)
- 23 Большой вертел (Trochanter major)
- 24 Губчатое вещество (внутренняя губчатая структура кости)
- 25 Малый вертел (Trochanter minor)
- 26 Компактное вещество (жесткая наружная "оболочка" кости)
- 27 Костномозговой канал
- 28 Перекладки (трабекулы) – костные пластинки – структурированные и ориентированные в соответствии с силовыми линиями нагрузки
- 29 Эпифизарная пластинка (зона роста в детском возрасте)
- 30 Промежутки между пластинками губчатого вещества (у живого человека заполнены красным костным мозгом)
- 31 Хрящевая головка сустава
- 32 Сосуды Гаверса (кровеносные сосуды в особых костных каналах) в остеоне**
- 33 Кровеносные сосуды периоста (надкостницы) и кости
- 34 Нервы периоста (надкостницы) и кости
- 35 Надкостница (периост)
- 36 Остеоны (структурные единицы трубчатых костей)

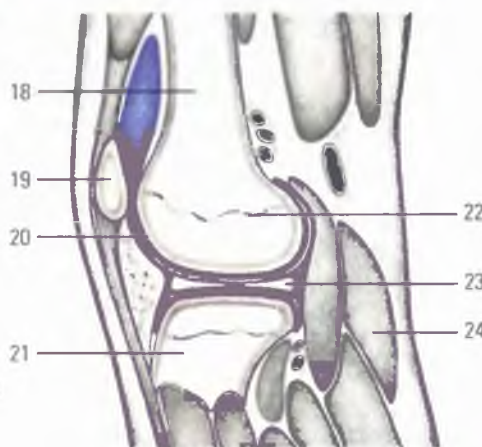
* Прим. ред. – по Парижской анатомической номенклатуре (PNA)
 ** Остеон – микроскопическая структурная единица кости.
 Прим. ред.



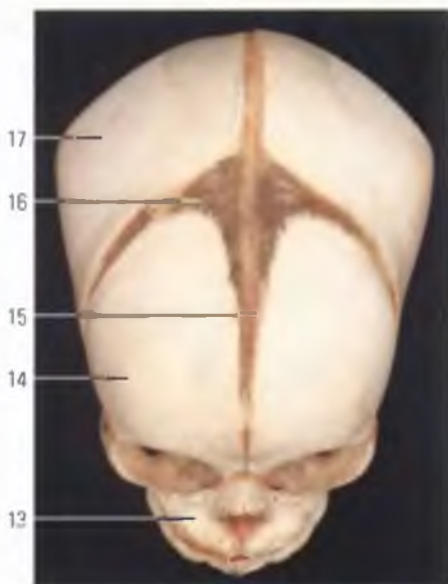Места обозначения суставов (красным обозначены участки, покрытые ярящем. У суставов, расположенных у туловища (плечевой и тазобедренный), объем допустимых движений больше, чем в периферических суставах.



Разрез коленного сустава. (MPT – магнито-резонансная томограмма, д-р А. Хойк, Мюнхен).



Срез коленного сустава (схема). Сочлененные друг с другом суставные поверхности покрыты слоем хряща (обозначен красным цветом) и заключены в суставную сумку (обозначена синим цветом). Полость сумки заполнена суставной (синовиальной) жидкостью. Костные неровности, если таковые есть, выравниваются с помощью хрящевых пластинок (менисков или дисков).

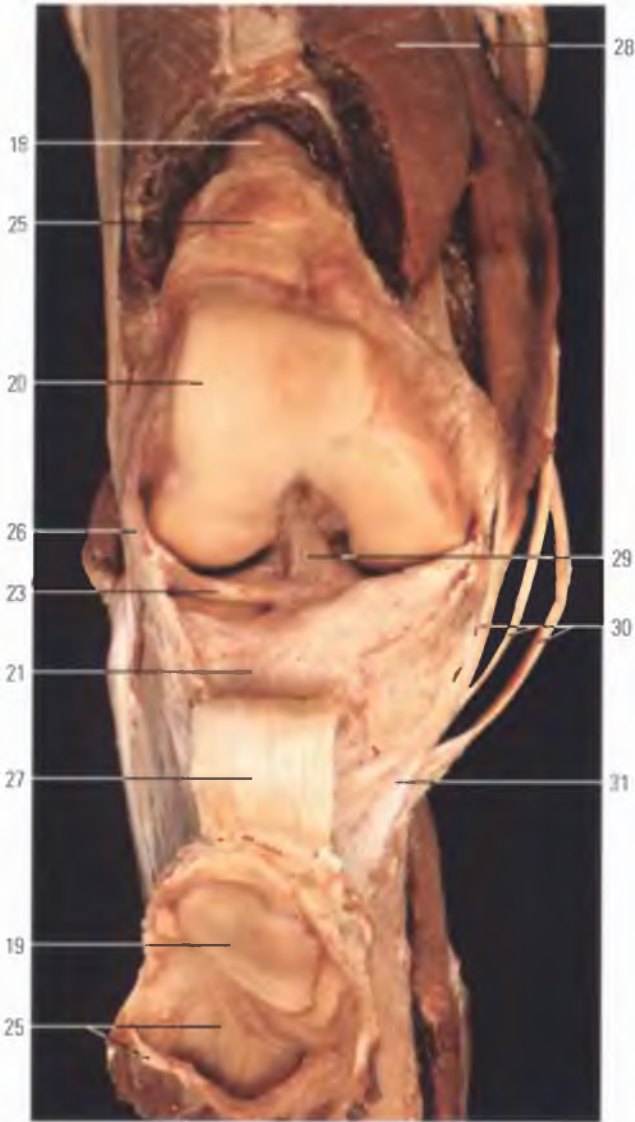


◀ **Череп новорожденного** (вид сверху). Черепные швы находятся в стадии зарастания

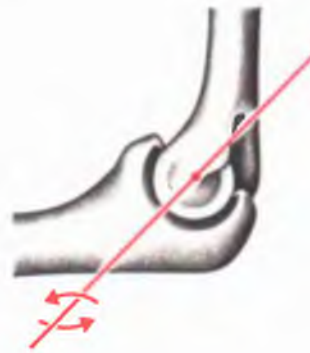
- 1 Височно-нижнечелюстной сустав (Art. * temporomandibularis)
- 2 Плечевой сустав (Art. * humeri)
- 3 Локтевой сустав (Art. * cubiti)
- 4 Поясничной отдел позвоночника с межпозвоночными дисками
- 5 Тазобедренный сустав (Art. * coxae)
- 6 Симфиз
- 7 Лучезапястный сустав (Art. * radiocarpalis)
- 8 Суставы пальцев (Art. * interphalangeales)
- 9 Коленный сустав (Art. genus)
- 10 Голеностопный сустав (Art. talocruralis)
- 11 Таранно-пяточно-ладьевидный сустав (Art. * taocalcaneonavicularis)
- 12 Суставы пальца стопы (Art. interphalangeales)
- 13 Лицевой череп (верхняя челюсть)
- 14 Лобная кость (Os frontale)
- 15 Лобный шов (Sutura frontalis)
- 16 Большой родничок (перемычка из соединительной ткани между костями черепа у новорожденного)
- 17 Теменная кость (Os parietale)
- 18 Бедренная кость (Femur)
- 19 Надколенная чашка (Patella)
- 20 Суставной хрящ
- 21 Большеберцовая кость (Tibia)
- 22 Эпифизарная линия (зона роста трубчатых костей вблизи суставов)
- 23 Мениск коленного сустава (Meniscus articularis)
- 24 Мускулатура голени
- 25 Суставная сумка с синовиальной жидкостью
- 26 Наружная боковая связка (Lig. collaterale fiburale)
- 27 Связка надколенника (Lig. patellae)
- 28 Разгибающая мышца бедра (M. quadriceps femoris)
- 29 Передняя крестовидная связка (Lig. cruciatum ant.)
- 30 Мышечные сухожилия
- 31 Место прикрепления сухожилия на большеберцовой кости (Pes anserinus)
- 32 Синовиальная (покрытая слизистой) сумка (Bursa infrapatellaris)
- 33 Пучок мышечных волокон с оболочкой из соединительной ткани (Perimysium)
- 34 Мышечные волокна
- 35 Мышечные ветви нервов
- 36 Кровеносные сосуды
- 37 Окончание двигательного нерва

* Art – Articulatio (nes)

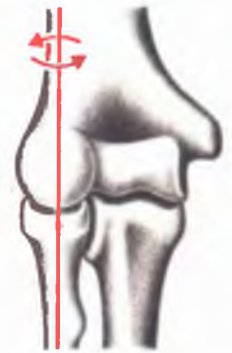
Структура поперечно-полосатых скелетных мышц (схема). Каждый мышечный пучок содержит многочисленные волокна (мышечные клетки с большим количеством ядер и с контрактильными, то есть способными сокращаться микроскопическими нитевидными элементами). Каждое мышечное волокно содержит в себе нервное окончание – глянцевою двигательную пластинку) (37).



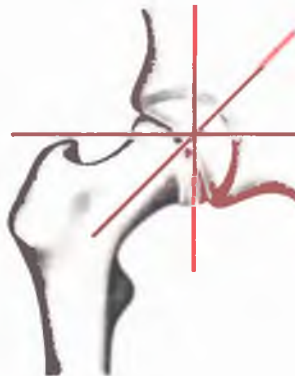Коленный сустав, передняя поверхность развернута вниз, вид спереди. Разгибатель бедра пересечен, надколенник со связкой отведены вниз.



Шарнирный сустав



Вращательный сустав



Шаровидный сустав



Шве



Симфиз (соединение 2-х костных поверхностей посредством волокнистого хряща).

● **Неистинные суставы** (синартроз)

– это швы, сочленения посредством связок и хряща (черепные швы, Symphysis pubica, межпозвоночные диски)

● **Истинные суставы** (диартроз):
одноосные суставы

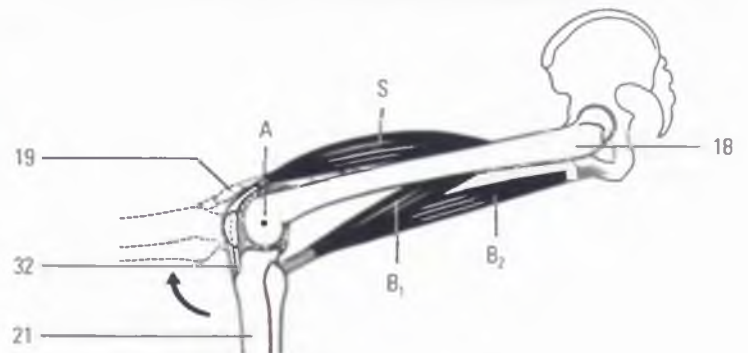
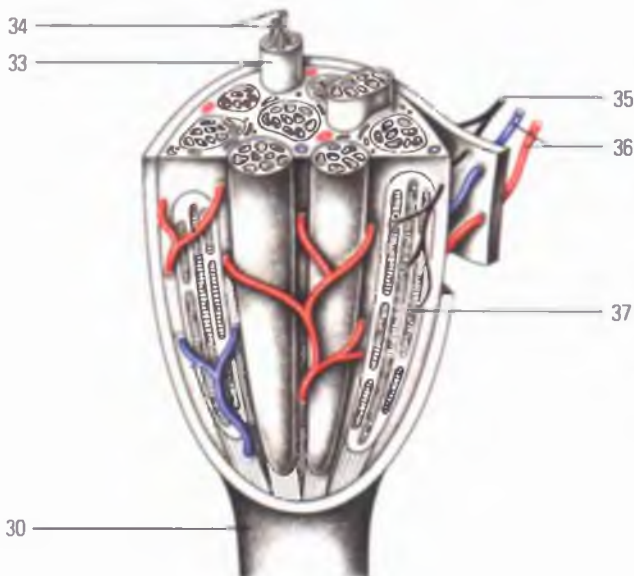– шарнирные (суставы пальцев), вращательные (лучевой сустав в локтевом суставе);

● **двухосные суставы**

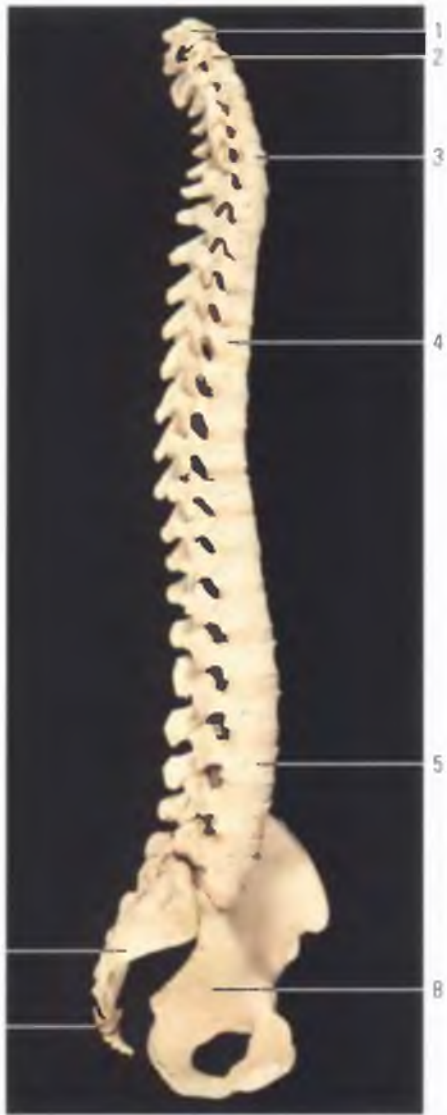
– вращательно-шарнирный (коленный сустав), эллипсоидный (сустав кисти), седловидный (сустав большого пальца руки);

● **трехосные суставы**

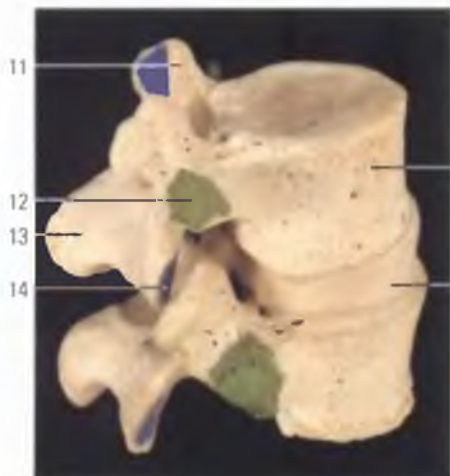
– шаровидный (плечевой сустав), ореховидный (тазобедренный сустав).



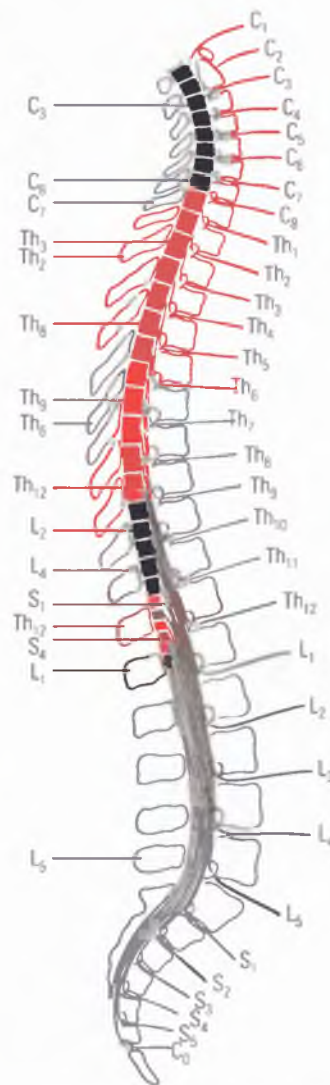
Механизм действия мышц в суставе (напр. в коленном). Мышца-разгибатель (S) и сгибатель (B) воздействуют на сустав в противоположных направлениях (как антагонисты), но по одной оси (A). Место прикрепления сухожилий часто спрятано в синовиальной сумке. Надколенник представляет собой нечто подобное окостеневшему сухожилию (сесамовидную кость); предотвращает повреждение сухожилия над коленным суставом. Пространство суставной капсулы заштриховано.



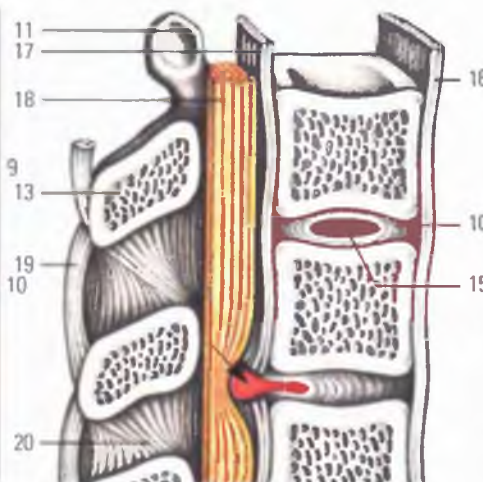
Позвоночник с тазовыми костями (вид сбоку). В шейном и поясничном отделах позвоночник изогнут вперед (лордоз), в грудном отделе – назад (кифоз).



Два поясничных позвонка с межпозвоночными дисками (вид сбоку и спереди)



Расположение сегментов спинного мозга и спинномозговых нервов по отношению к позвонкам. В поясничном отделе позвоночный канал содержит только нервные волокна (корешки поясничных и крестцовых спинномозговых нервов)

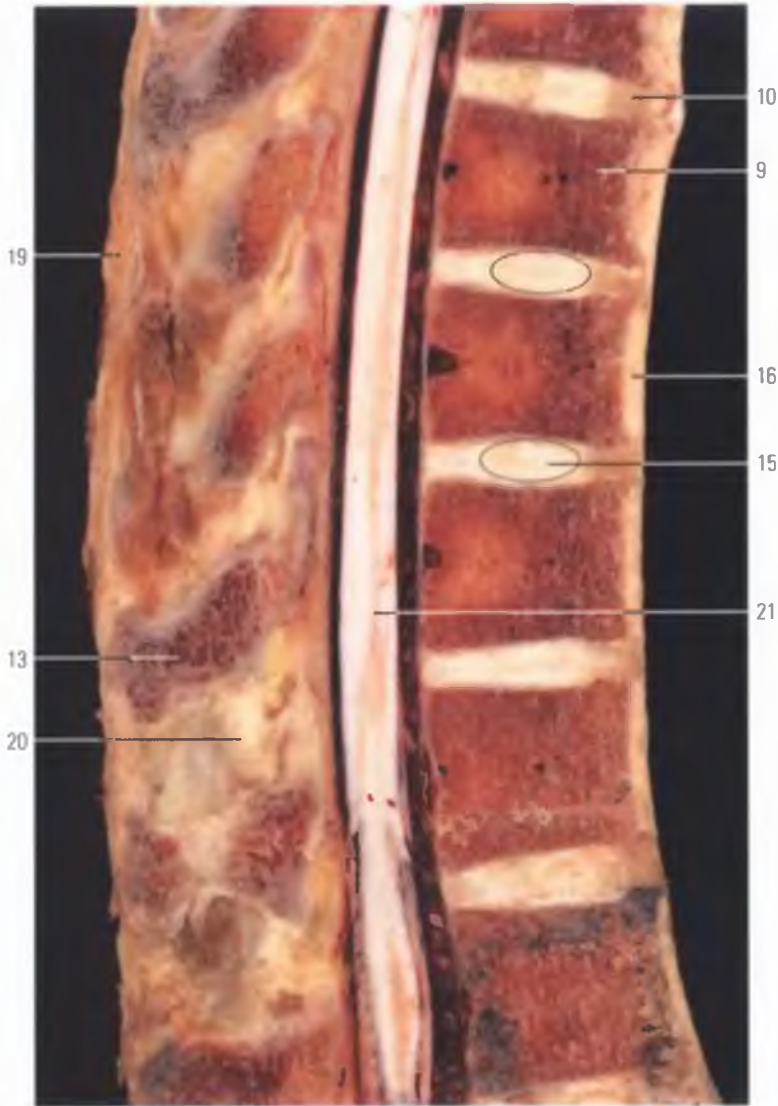


Связочный аппарат позвоночника. Стрелка: выпадение диска (грыжа межпозвоночного диска).

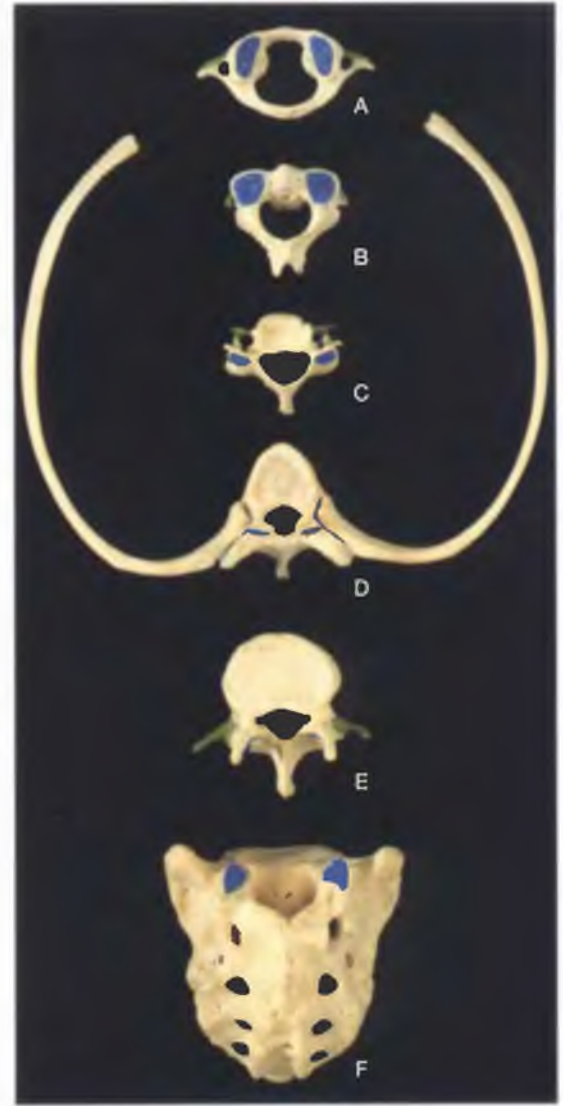
- 1 Атлант (1-й шейный позвонок) (Atlas)
- 2 Осевой (2-й шейный позвонок) (Axis)
- 3 Шейный позвонок (Vertebra cervicalis) (их 7)
- 4 Грудной позвонок (Vertebra thoracicae) PNA (в общей сложности их 12)
- 5 Поясничный позвонок (Vertebra lumbalis) (в общей сложности их 5)
- 6 Крестцовая кость (Os sacrum) (состоит из 5 крестцовых позвонков)
- 7 Копчик (3–5 хвостовых позвонков) (Os coccygis) coccygea (PNA)
- 8 Кость таза (Os coxae)
- 9 Тело позвонка (Corpus vertebrae)
- 10 Межпозвоночный диск (Discus intervertebralis)
- 11 Верхний суставной отросток (Proc. articularis sup.)
- 12 Поперечный отросток (Proc. transversus) (поперечные отростки поясничных позвонков являются остатками ребер, поэтому они называются Proc. costalis)
- 13 Остистый отросток (Proc. spinosus)
- 14 Нижний суставной отросток (Proc. articularis inf.)
- 15 Пульпозное (студенистое) ядро межпозвоночного диска (Nucleus pulposus)
- 16 Передняя продольная связка (Lig. longitudinale ant.)
- 17 Задняя продольная связка (Lig. longitudinale post.)
- 18 Спинномозговые нервы в канале поясничного отдела позвоночника
- 19 Надостная продольная связка, проходящая по верхушкам остистых отростков позвонков к C7 (Lig. supraspinale)*
- 20 Желтая связка между позвоночными дужками (Lig. flavum)
- 21 Спинной мозг (Medulla spinalis)
- 22 Надкостница (периост)
- 23 Твердая мозговая оболочка (Dura mater) (зеленый цвет)
- 24 Паутинная мозговая оболочка (Arachnoidea) (белый цвет)
- 25 Мягкая мозговая оболочка (Pia mater) с кровеносными сосудами (красный цвет)
- 26 Спинномозговой ганглий ("нервный узел" спинномозгового нерва)
- 27 Спинномозговой нерв
- 28 Передняя и задняя корешковые нити (Fila radicularia)

* C₇ – 7-ой от черепа шейный позвонок. Прим ред

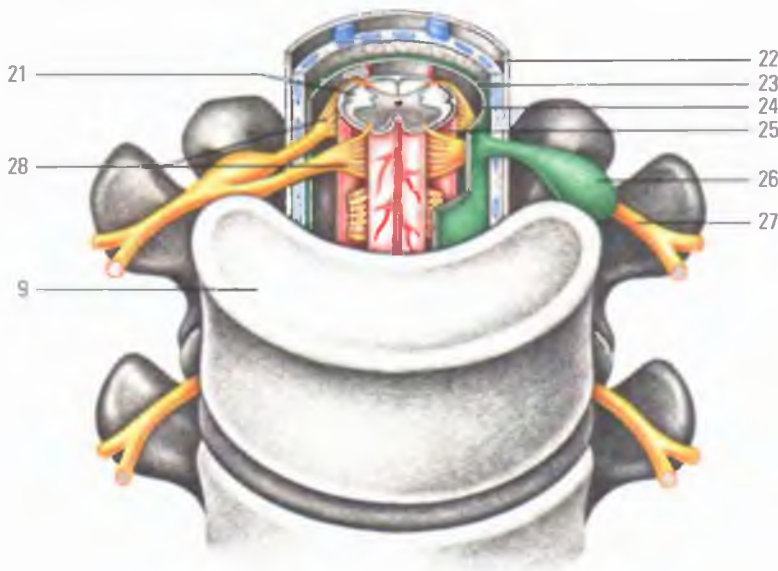
Позвонки удерживаются вместе с помощью прочных и упругих продольных связок (откуда – S-образный изгиб позвоночного столба). Пульпозное ядро (Nucleus pulposus) может напоминать грыжу выпятиться в позвоночный канал (показано стрелкой), ущемляя нервные волокна (так наз. выпадение межпозвоночного диска). Ввиду того, что суставные отростки в разных сегментах позвоночника находятся в разном положении, неодинаковой является и подвижность этих отделов.



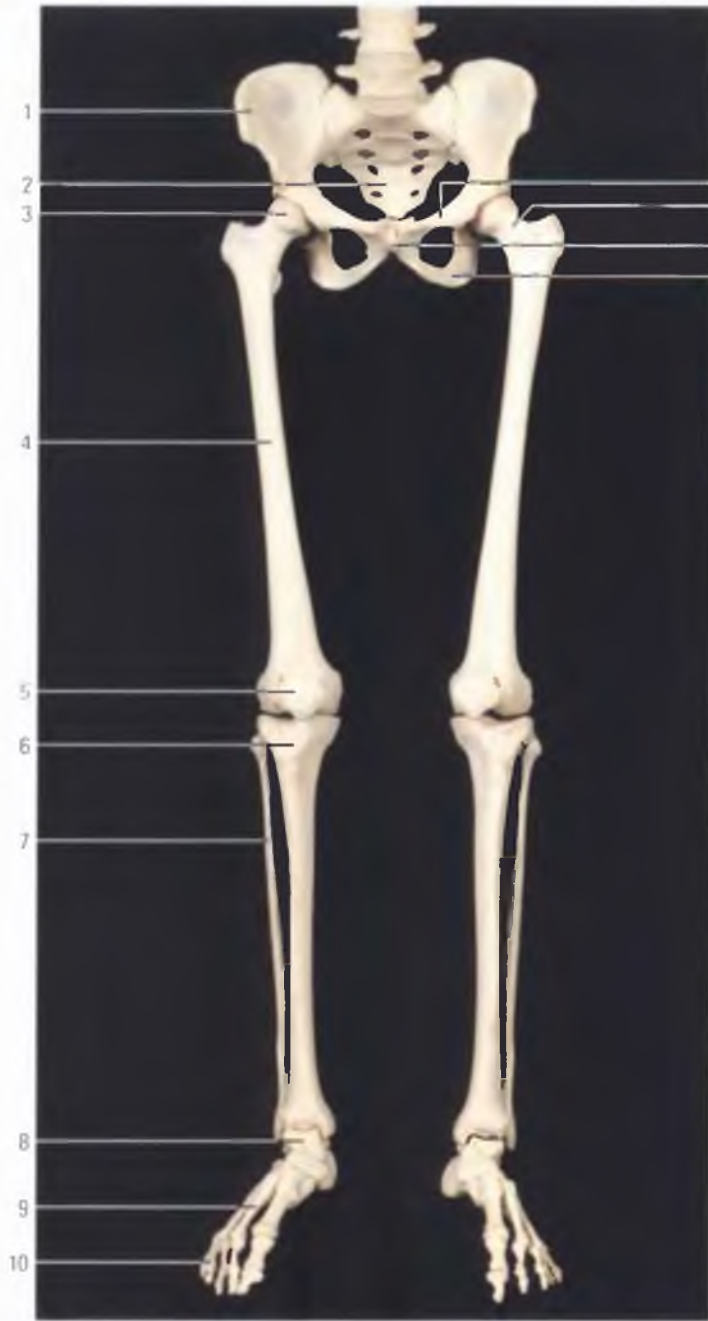Продольный разрез грудного отдела позвоночника со спинным мозгом. Тела позвонков содержат красный костный мозг. Пульпозное (студенистое) ядро (Nucleus pulposus) (15) находится между двумя позвоночными дисками.



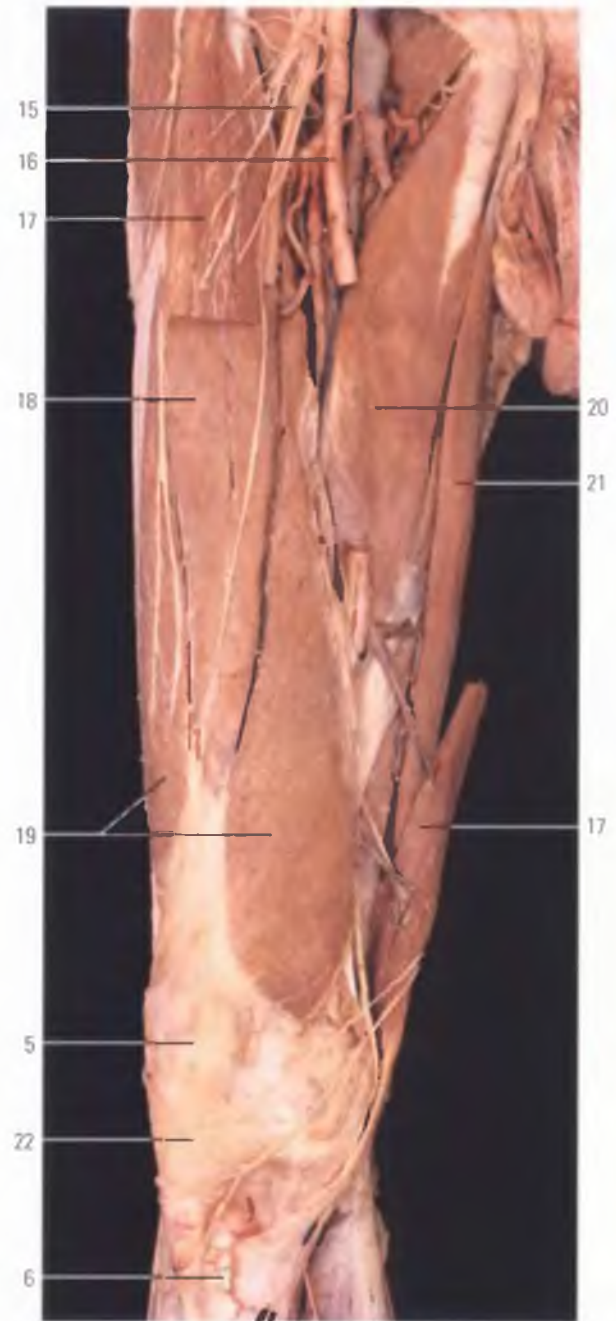Типичные кости позвоночника (вид сверху) (зеленым цветом показаны реберные отростки). Хорошо видно различное положение суставных поверхностей (синий цвет). А – атлант (1-й шейный позвонок); В – осевой (2-й шейный позвонок); С – грудной позвонок; D – грудной позвонок с ребрами; E – поясничный позвонок; F – крестец (Os sacrum).



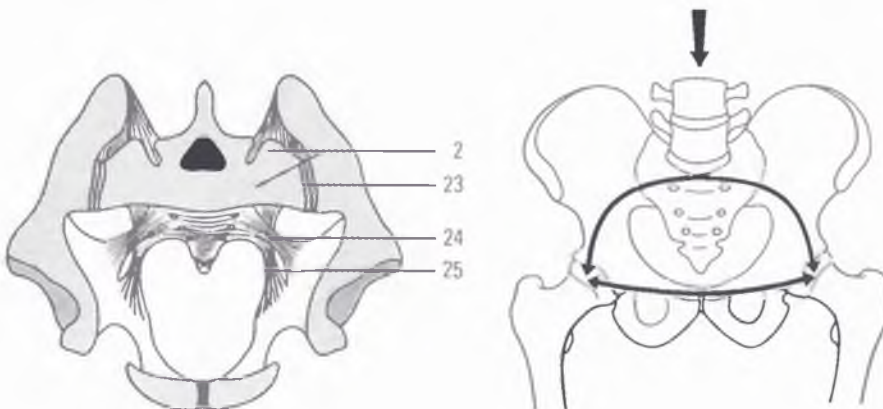
Спинной мозг с его оболочками в позвоночном канале. Спинномозговой нерв образуется посегментно через слияние передних и задних корешков спинного мозга. Спинномозговой ганглий, окруженный еще и твердой мозговой оболочкой (Dura mater), помещается в позвоночном отверстии. Омывающая головной и спинной мозг лимфоподобная жидкость (Liquor cerebrospinalis) находится в субарахноидальном пространстве (между Arachnoidea и Pia mater).



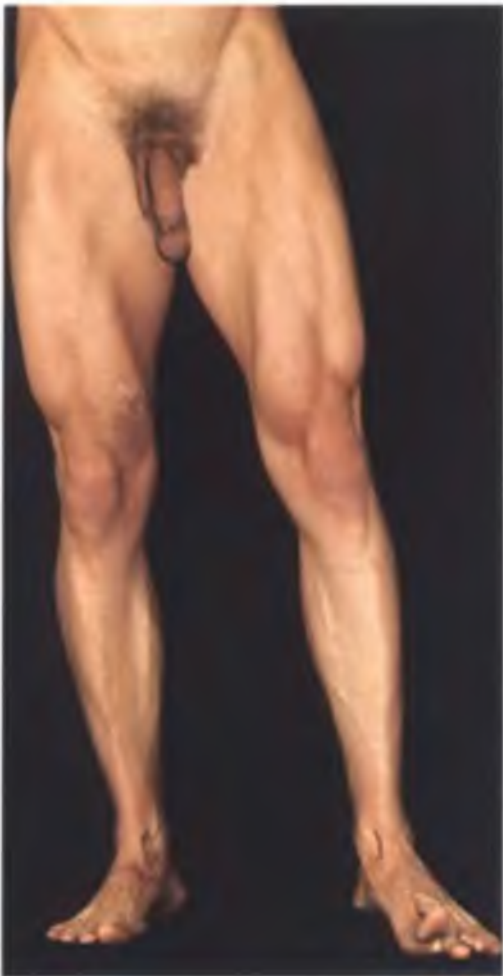Элементы скелета нижних конечностей в их соотношении с тазом (вид спереди)



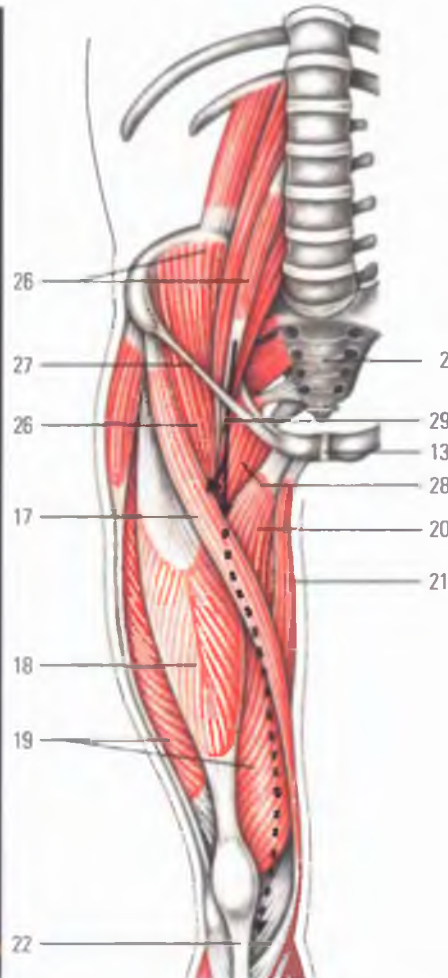
Мускулатура бедра (вид спереди). М. sartorius (17) рассечен



Значение тазобедренных суставов и сочленений таза для осанки. Над тазовым кольцом тяжесть тела распределяется на два тазобедренных сустава (рис. справа). Поперечное напряжение переходит на дугу лобковой кости и симфиз. При ослаблении лобкового сочленения (напр., во время беременности) походка тяжелеет. Крестцовая кость через крестцово-подвздошное сочленение (23), поддерживаемая плотными связками, упруго соединяется с тазовыми костями, образуя кольцо.



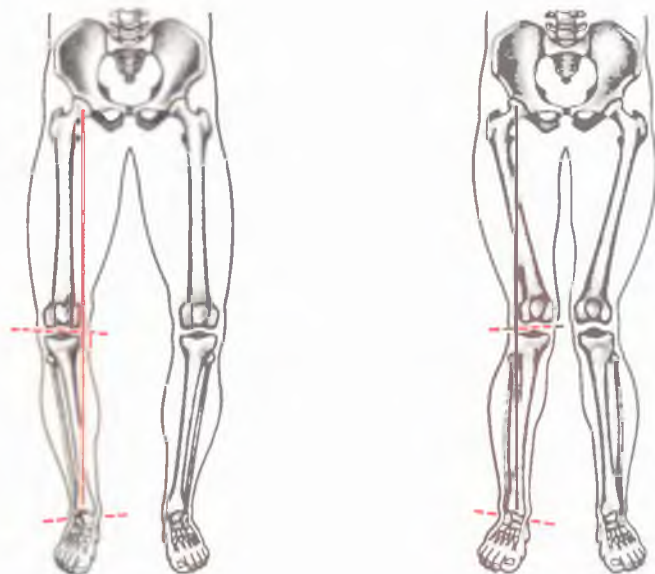
Фотоснимок нижних конечностей. Правая нога – опорная, левая – ударная.



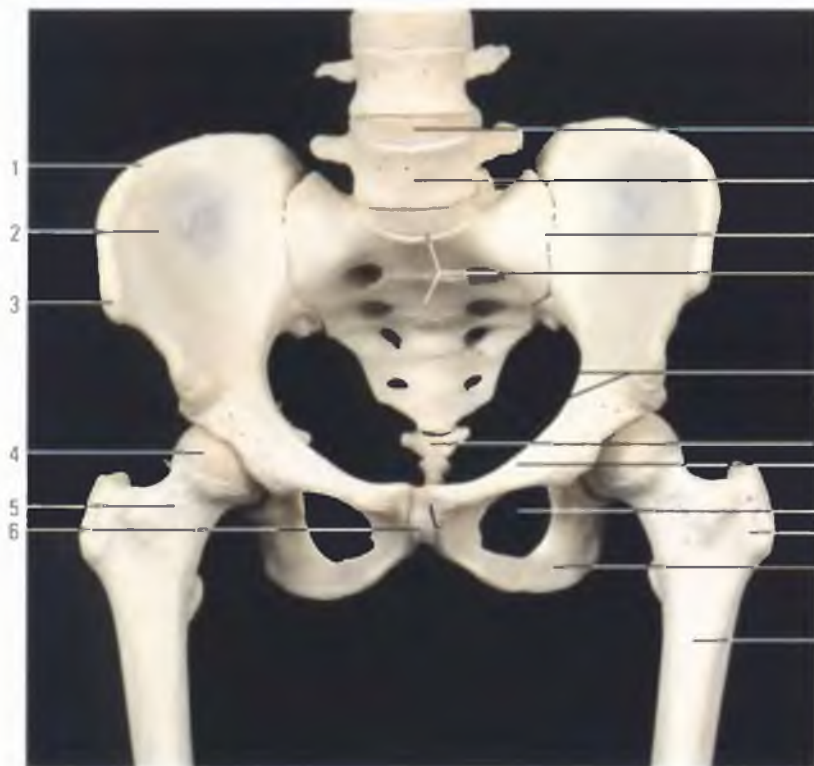Мускулатура бедра в ее взаимодействии с позвоночником и тазом (вид спереди). Стрелка показывает путь кровеносных сосудов нижних конечностей (А и V. femoralis) от полости таза к подколенной ямке.

- 1 Подвздошная кость таза (Os ilii)
- 2 Крестцовая кость (Os sacrum)
- 3 Головка бедра (Caput femoris)
- 4 **Бедренная кость (Femur)**
- 5 Надколенная чашка (Patella)
- 6 **Большеберцовая кость (Tibia)**
- 7 **Малоберцовая кость (Fibula)**
- 8 Предплюсна (Tarsus)
- 9 Плюсна (Metatarsus)
- 10 Пальцы стопы (Phalanges)
- 11 Лобковая кость (Os pubis)
- 12 Шейка бедра (Collum femoris)
- 13 **Лобковое сочленение, симфиз (Symphysis pubica)**
- 14 Седалищная кость (Os ischii)
- 15 Бедренный нерв (N. femoralis)
- 16 Бедренная артерия (A. femoralis) (пересечена)
- 17 Портняжная мышца (M. sartorius)
- 18 Прямая мышца бедра (M. rectus femoris)
- 19 Широкая мышца нижней конечности (M. vastus med., intermedius u. lat.)
- 18 и 19 образуют вместе **четырёхглавую мышцу бедра (M. quadriceps femoris)**
- 20 **Приводящие мышцы бедра (Mm. adductores)**; здесь: M. adductor longus
- 21 Нежная мышца (M. gracilis)
- 22 Связка надколенника (Lig. patellae)
- 23 Крестцово-подвздошный сустав (Articulatio sacroiliaca)
- 24 Lig. sacrospinale (крестцово-остистая связка)
- 25 Lig. sacrotuberale (крестцовобугорная связка)
- 26 Подвздошно-поясничная мышца (M. iliopsoas)
- 27 Паховая связка (Lig. inguinale)
- 28 Мышца гребня подвздошной кости (M. pectineus)
- 29 Сосудисто-нервный пучок, идущий по бедру к подколенной ямке (проходит под паховой связкой и M. sartorius)

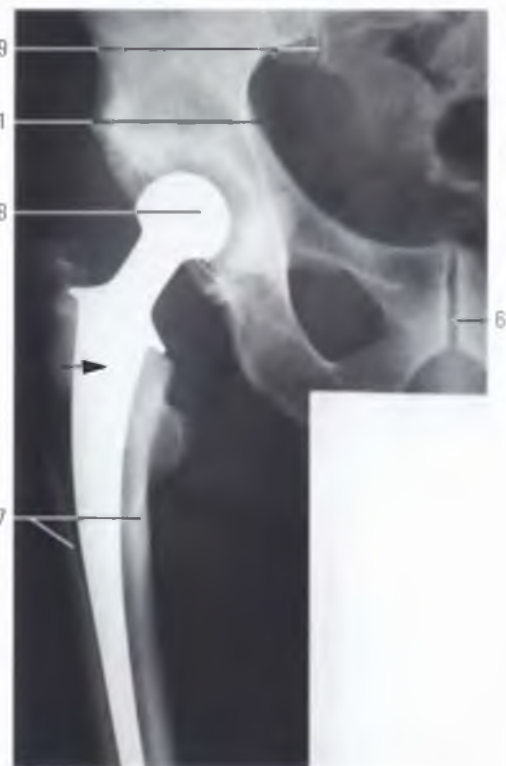Наиболее развиты у человека мышцы, которые приводят ногу из согнутого положения (преодолевая тяжесть тела!) в вертикальное, к устойчивой прямой осанке. Отсюда сложилась характерная форма человеческих ног (ягодица, бедро, голень).



Неправильные положения ног (схематическое изображение). Справа – X-образные ноги (Genu valgus, перегружена наружная сторона коленных суставов), слева – O-образные ноги (Genu varus, перегружена внутренняя сторона коленных суставов). Можно видеть различие в положении плоскостей суставов (пунктир) и линии нагрузки (показана красным).



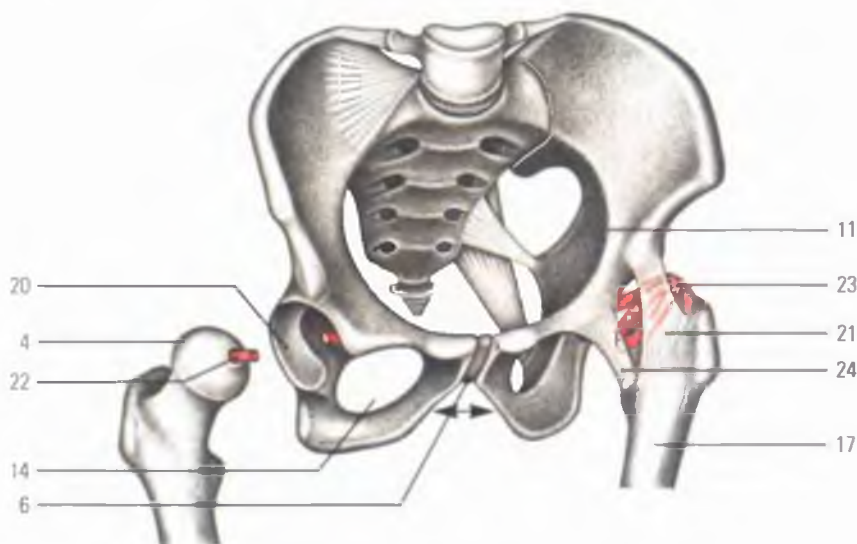
Скелет таза с тазобедренными суставами, крестцом и поясничным отделом позвоночника (вид спереди).



Искусственный тазобедренный сустав, правая сторона (рентгеновский снимок). Половые органы закрыты свинцовым экраном. Стрелкой показан протез.

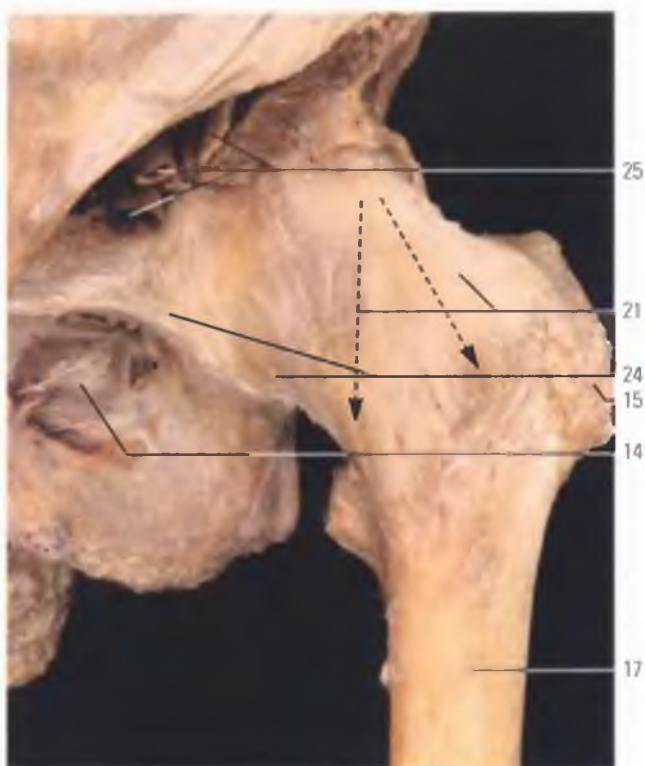
Тазобедренный сустав представляет собой трехосный шаровой сустав, который тем не менее весьма ограничен в своей подвижности благодаря мощному связочному аппарату. Головка бедра, в противоположность плечевому суставу, погружена глубоко в вертлужную впадину (Acetabulum) (ореховидный сустав) и получает питание через сосуды, проходящие в связке головки бедра.

Половые различия таза. Женский таз – ниже, шире и вместительнее; лобковый угол (Angulus pubis) в нем (показан двойной стрелкой) – шире (в большинстве случаев более 90 градусов), а расстояние между седалищными костями больше, чем у мужчин.

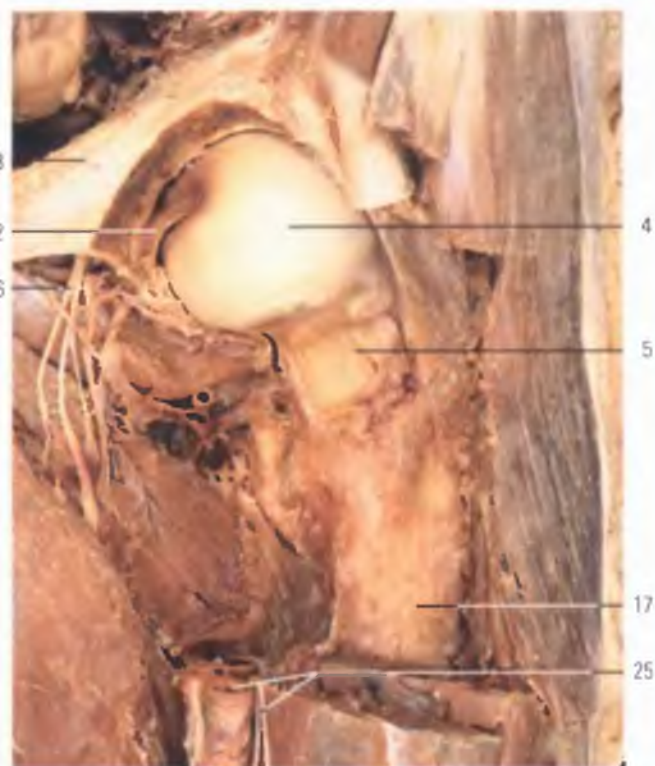

Строение тазобедренного сустава и его связочного аппарата (схема). Связки его образуют винтообразную конструкцию, которая в разогнутом положении затягивается, а в согнутом – расслабляется. Головка бедра закреплена во впадине связкой (22)

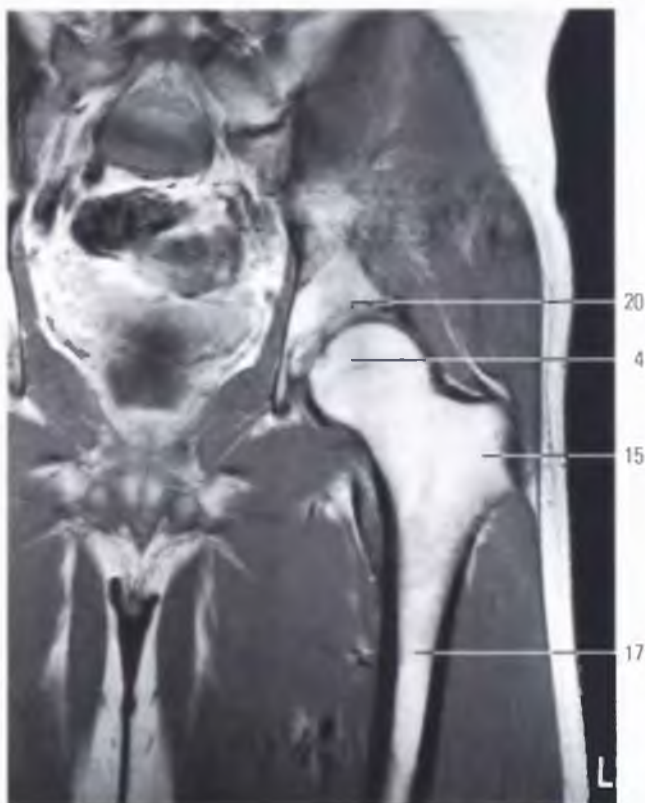- 1 Гребень подвздошной кости (Crista iliaca)
- 2 Подвздошная кость (Os ilium)
- 3 Передняя верхняя подвздошная кость (Spina iliaca ant. sup.)
- 4 Головка бедра (Caput femoris) в тазобедренном суставе
- 5 Шейка бедра (Collum femoris)
- 6 Лобковое сочленение, симфиз (Symphysis pubica)
- 7 Межпозвоночный диск (Discus intervertebralis)
- 8 Пятый поясничный позвонок
- 9 Крестцово-подвздошный сустав (Articulatio sacroiliaca)
- 10 Выступание крестцовой кости (Promontorium) и крестец (Os sacrum)
- 11 Верхнее отверстие таза (Apertura pelvis sup..) с пограничной линией – Linea terminalis)
- 12 Копчик (Os coccygis)
- 13 Лобковая кость (Os pubis)
- 14 Запирательное отверстие (For. obturatum)
- 15 Большой вертел (Trochanter major)
- 16 Седалищная кость (Os ischii)
- 17 Бедренная кость (Femur)
- 18 Головка искусственного бедра
- 19 Седалищный бугор (Tuber ischiadicum)
- 20 Вертлужная впадина (Acetabulum)
- 21 Подвздошно-бедренная связка (Lig. iliofemorale)
- 22 Связка головки бедра (Lig. capitis femoris)
- 23 Круговая зона (Zona orbicularis)
- 24 Лобково-бедренная связка (Lig. pubofemorale)
- 25 Кровеносные сосуды и нервы бедра (A. V. и N. femoralis)
- 26 Запирательный нерв (N. obturatorius)



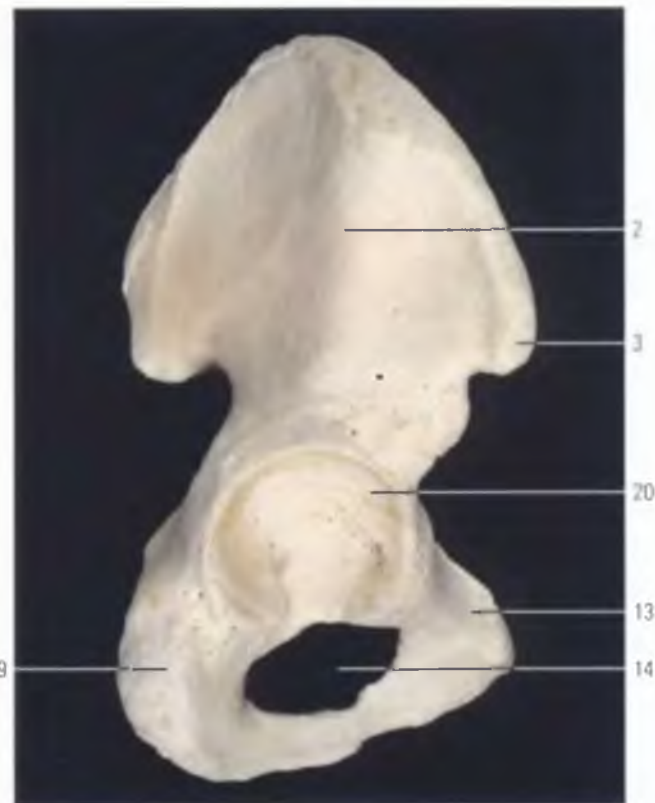Связочный аппарат тазобедренного сустава (вид спереди). Lig. iliofemorale (21) имеет вид перевернутой буквы V (показана пунктиром), так что она напряжена и в положении разгибания, и в положении приведения.



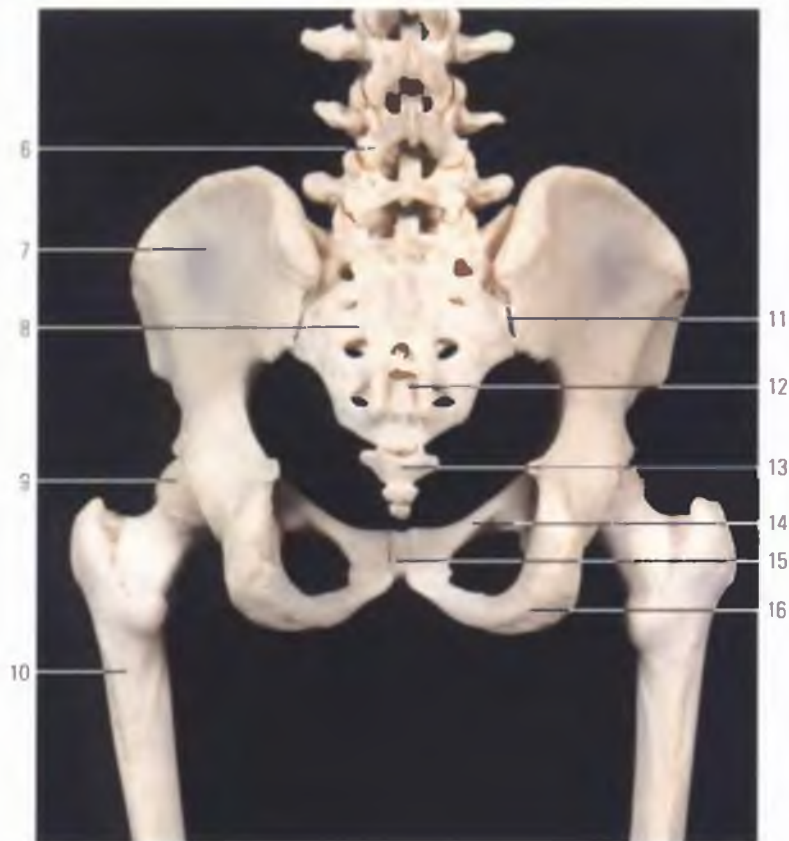Тазобедренный сустав (вид спереди). Передняя часть вертлужной впадины (Acetabulum) удалена, так что видна головка бедра (4) вместе со связкой головки бедра (22).



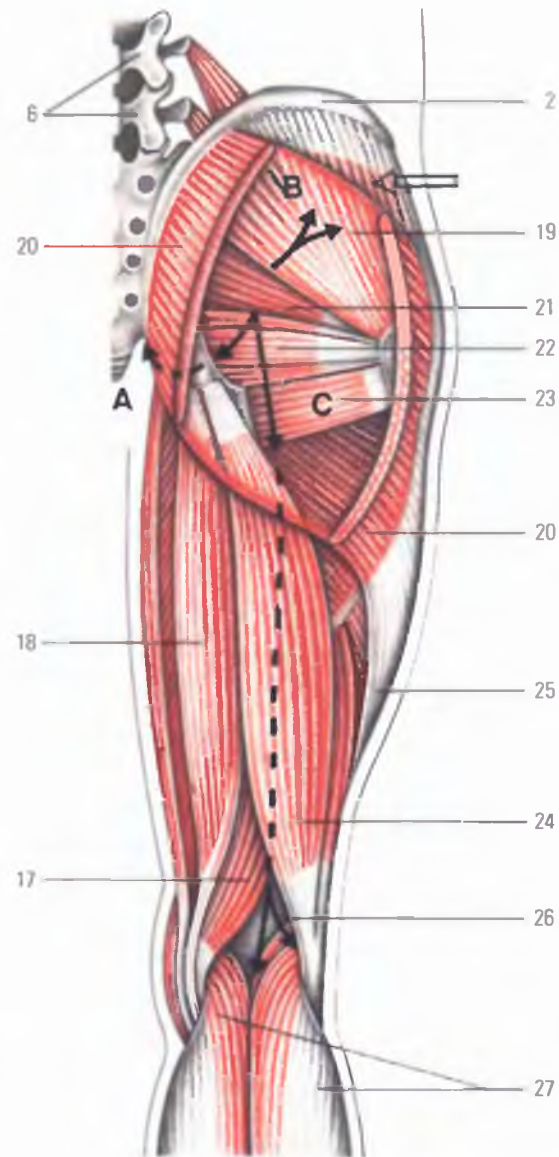
МРТ тазобедренного сустава. (Корональный срез. Левая нога, вид спереди. Снимок д-ра А. Хойка, Мюнхен).



Правая тазовая кость (Os coxae). Можно наблюдать, что плоскости подвздошной кости (наверху) и седалищная и лобковая кости (внизу) расположены под углом друг к другу.



Скелет таза с крестцом, поясничным отделом позвоночника и костями бедра (вид сзади).



Мускулатура ягодичной области и мышцы, сгибающие бедро (вид сзади).

Светлая стрелка – *M. gluteus medius*, обычное место внутримышечных инъекций (находится в стороне от крупных сосудов).

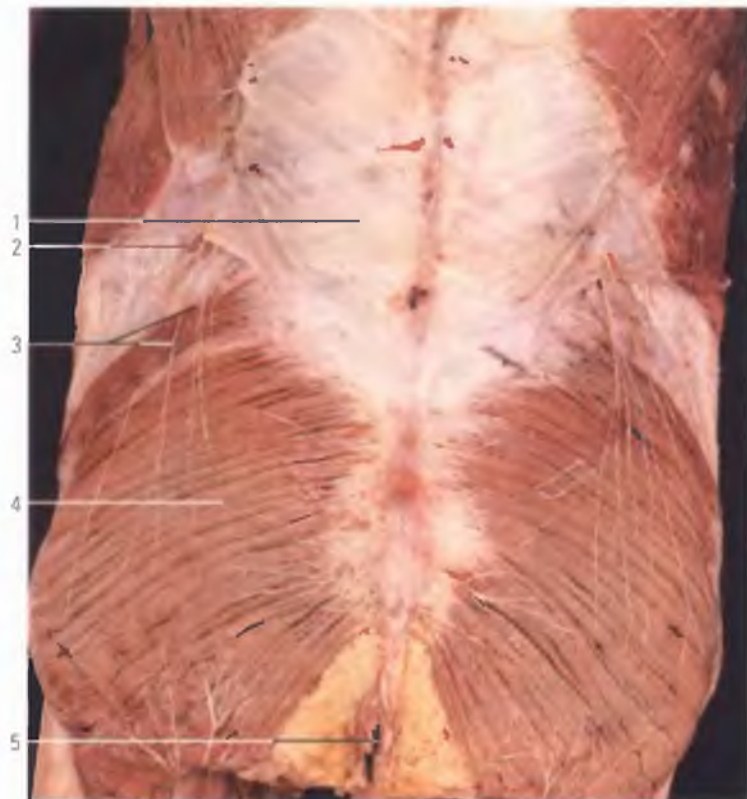Черные стрелки – путь сосудов и нервов к ягодичной области и ноге:

A – сосудисто-нервный пучок, идущий к генитальной области (A. и V. pudenda int., N. pudendus),

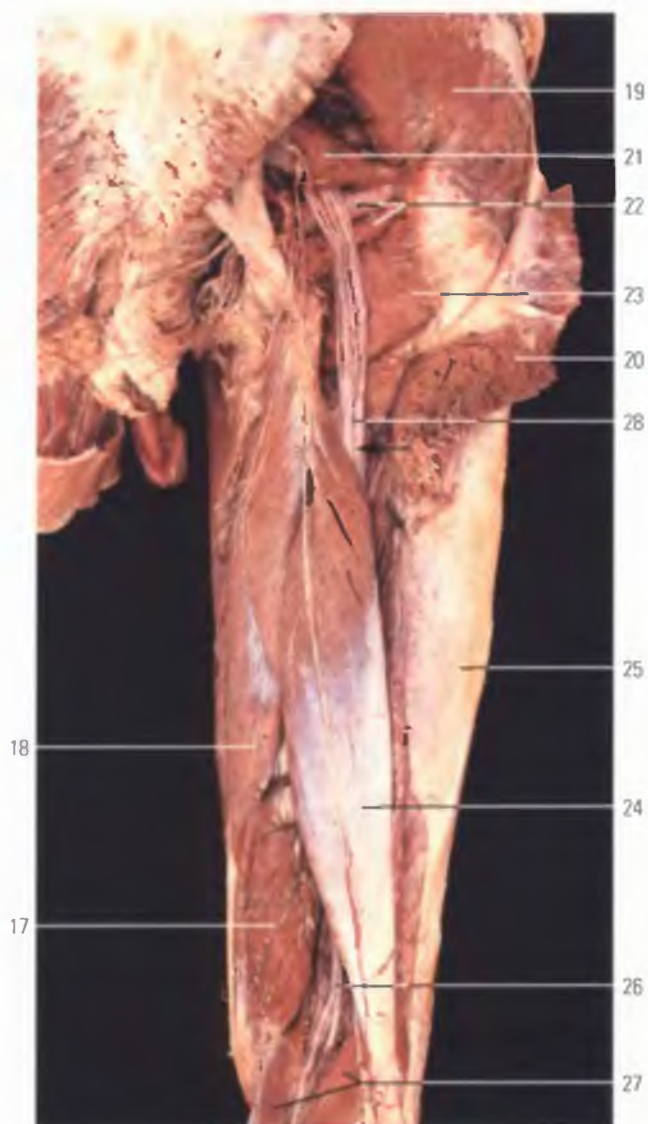
B – сосудисто-нервный пучок, идущий к ягодичной мускулатуре (A. V. и N. glutealis sup.),

C – нервный пучок, идущий к нижней конечности (N. ischiadicus – в подколенной ямке разделяется на N. tibialis и N. peroneus, ведущие к голени и стопе).

M. gluteus maximus возвращает согнутое бедро в разогнутое положение, тем самым обеспечивая прямую походку. Мышца работает, преодолевая вес тела ("мышца подъема по лестнице").



Мышцы и нервы ягодичной области (вид сзади).



Ягодичные мышцы и мышцы, сгибающие бедро (вид сзади). М. gluteus maximus рассечен и отвернут в сторону. Можно наблюдать расположение N. ischiadicus (28), который проходит близко к поверхности, по нижнему краю М. gluteus maximus и может быть нащупан (стрелка).

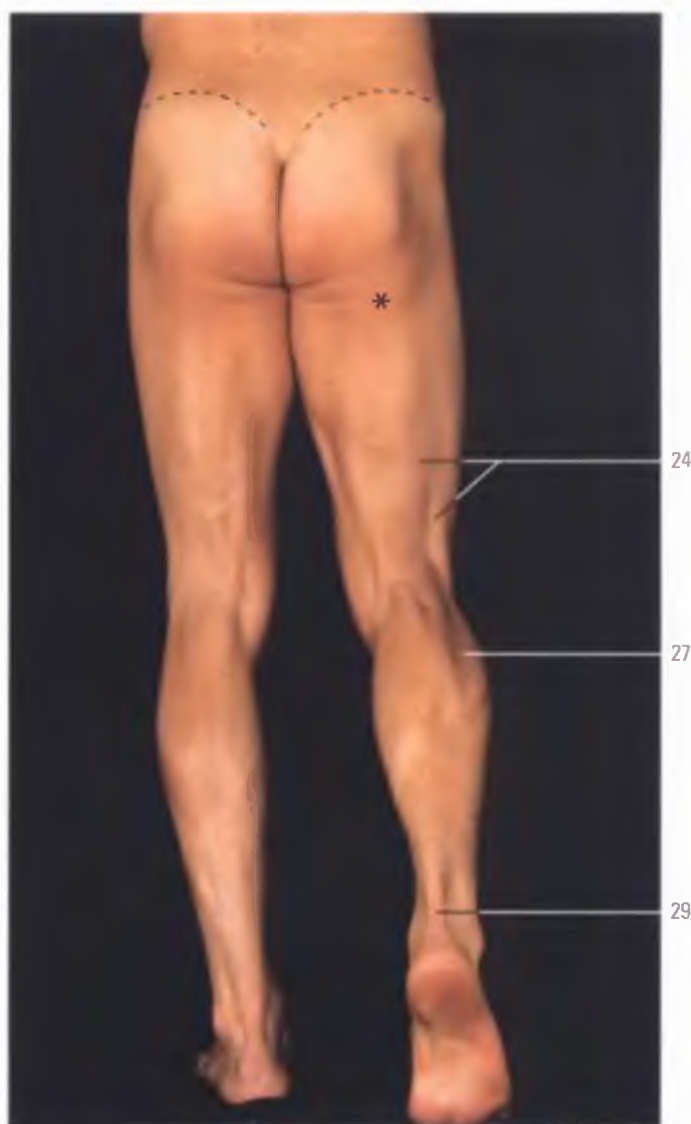
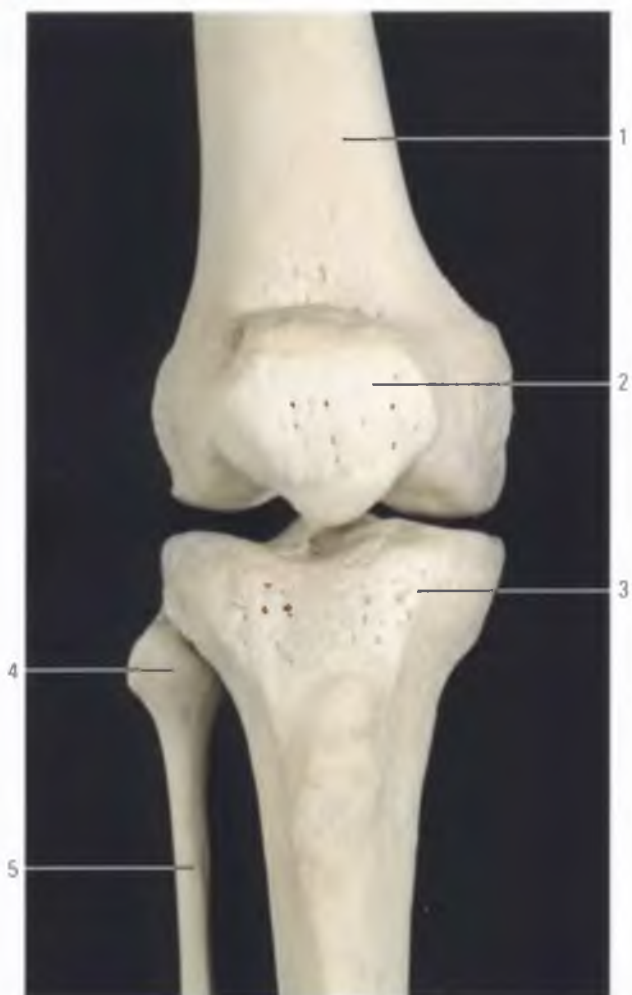

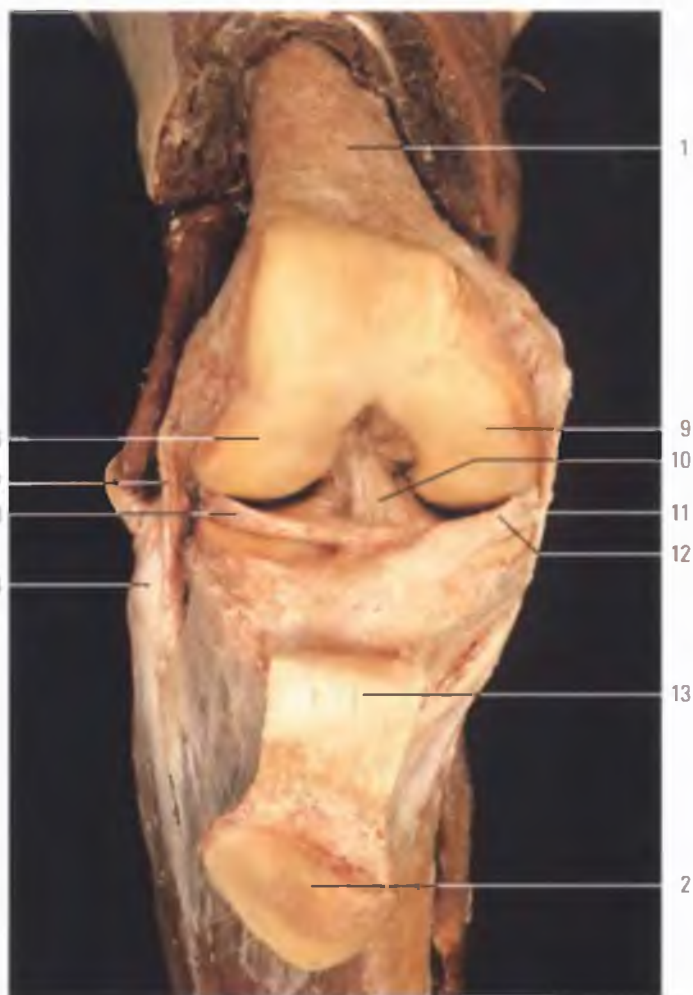
Фото ягодичной области и ног (вид сзади). Пунктиром показан гребень подвздошной кости. Слева – опорная нога, справа – ударная. Звездочкой отмечена точка, где нащупывается N. ischiadicus

- 1 Грудно-поясничная фасция (Fascia thoracolumbalis)
- 2 Гребень подвздошной кости (Crista iliaca)
- 3 Кожные нервы ягодичной области (Nn. clunium sup.)
- 4 **Большая ягодичная мышца (M. gluteus maximus)**
- 5 Заднепроходное отверстие
- 6 Поясничный отдел позвоночника
- 7 Подвздошная кость (Os ilium)
- 8 Крестцовая кость (Os sacrum)
- 9 Головка бедра (Caput femoris)
- 10 Бедренная кость (Femur)
- 11 Крестцово-подвздошное сочленение (Articulatio sacroiliaca)
- 12 Выходное отверстие крестцового канала (Hiatus sacralis)
- 13 Копчик (Os coccygis)
- 14 Лобок (Os pubis)
- 15 Лобковое сочленение, симфиз (Symphysis pubica)

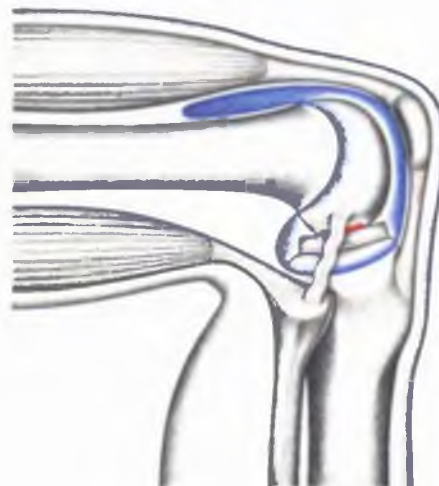
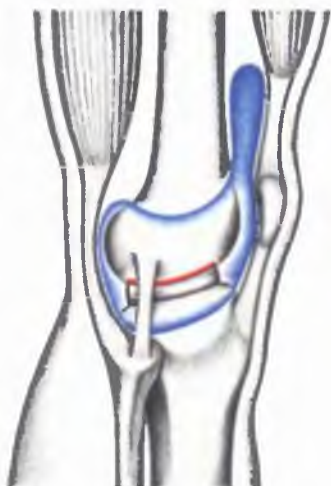
- 16 Седалищная кость (Os ischii)
- 17 Полуперепончатая мышца (M. semimembranosus)
- 18 Полусухожильная мышца (M. semitendinosus)
- 19 **Средняя ягодичная мышца (M. gluteus medius)**
- 20 Большая ягодичная мышца (M. gluteus maximus) (рассечена)
- 21 **Грушевидная мышца (M. piriformis)**
- 22 Внутренняя запирающая мышца (M. obturator int.) с двумя сопутствующими мышцами (M. gemellus sup. и inf.)
- 23 Квадратная мышца бедра (M. quadratus femoris)
- 24 **Двуглавая мышца бедра (M. biceps femoris)**
- 25 Подвздошно-большеберцовый тракт (Tractus iliotibialis)
- 26 Подколенная ямка (Fossa poplitea) с большеберцовым нервом (N. tibialis)
- 27 Икроножная мышца (M. gastrocnemius)
- 28 **Седалищный нерв (N. ischiadicus)**
- 29 Ахиллово (пяточное) сухожилие



Костные элементы коленного сустава (вид спереди, правая сторона). Малоберцовая кость никак не соприкасается с коленным суставом.



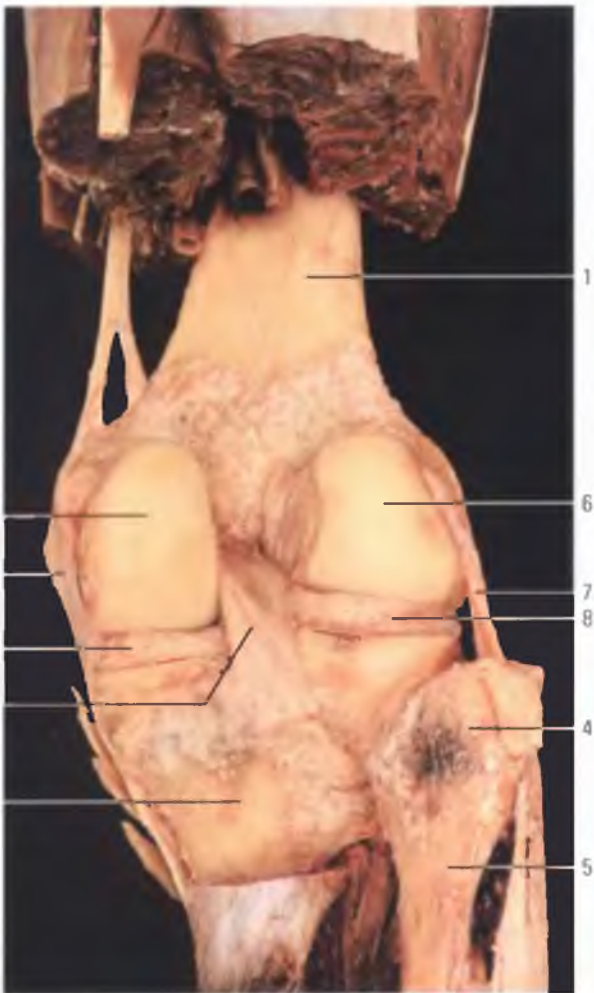
Правый коленный сустав (спереди открыт). Надколенник и его связка отогнуты вперед. Хорошо видно расположение крестовидных связок и менисков.



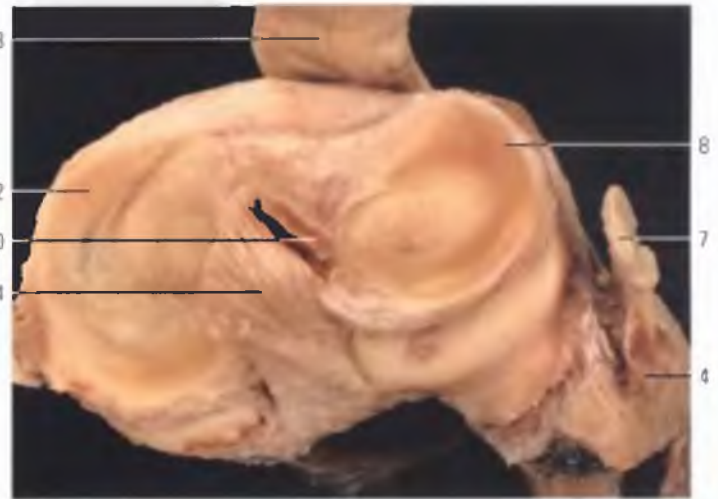
Коленный сустав в разогнутом полож.

Коленный сустав в согнутом положении.

Контактные поверхности мыщелков бедра (красная линия) с менисками в разогнутом положении ноги существенно больше, чем в согнутом. Вследствие этого вес тела на большеберцовую кость в первом случае распределяется на большую площадь, чем во втором, и суставной хрящ не испытывает односторонней, четко ограниченной по площади нагрузки. Когда колено согнуто, мениски сдвинуты немного назад, боковые связки расслаблены, голень может совершать вращательные движения относительно бедра. В согнутом положении сцепление мыщелков обеспечивают крестовидные связки. Если при выпрямленной ноге коленный сустав вынужден совершать вращательные движения, как, например, при игре в футбол или при катании на лыжах, то результатом может стать повреждение менисков или даже разрыв связок.

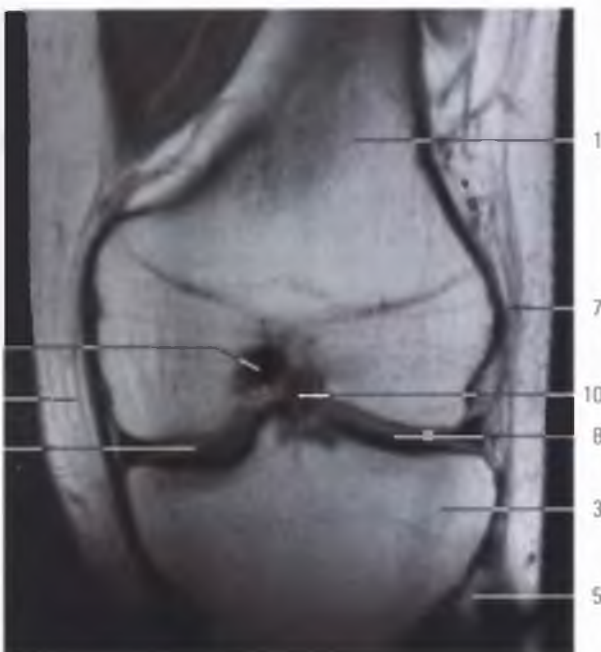

Правый коленный сустав (открыт сзади). Внутренняя боковая связка срослась с мениском, наружная – нет. Хорошо видно расположение крестовидных связок, боковых связок и менисков.

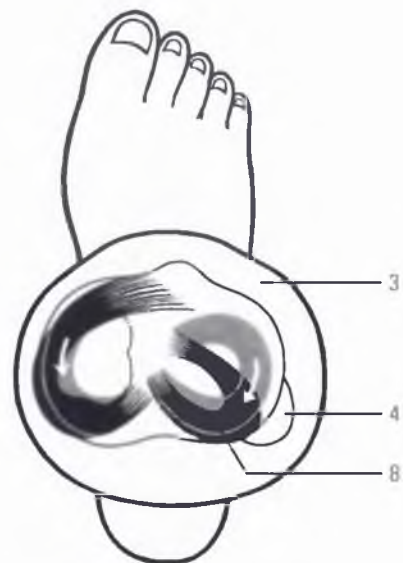


Суставные поверхности большеберцовой кости правой ноги с хрящевыми дисками в форме полумесяца (менисками).

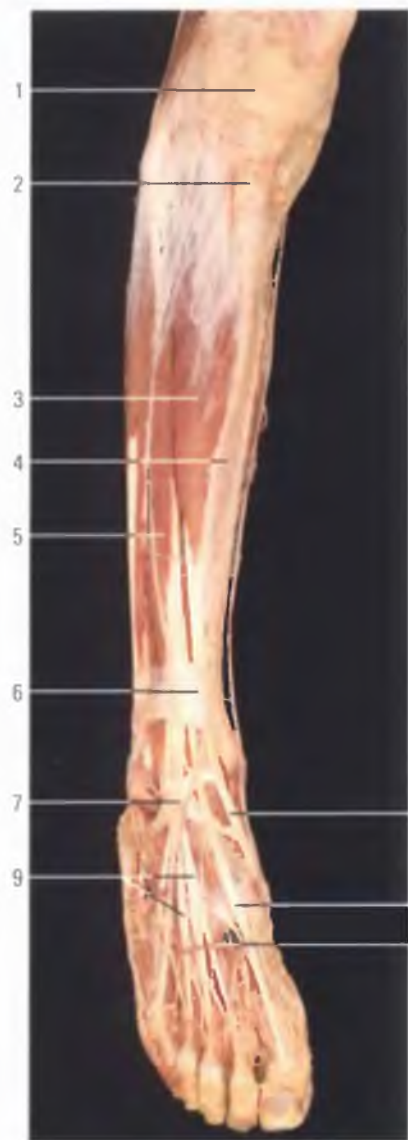- 1 Бедренная кость (Femur)
- 2 Надколенник (Patella)
- 3 Большеберцовая кость (Tibia)
- 4 Головка малоберцовой кости (Caput fibulae)
- 5 Малоберцовая кость (Fibula)
- 6 Боковой (латеральный) мыщелок коленного сустава (Condylus lat.)
- 7 Наружная боковая связка коленного сустава (Lig. collaterale lat.)
- 8 Латеральный мениск (межсуставный хрящ коленного сустава) (Meniscus lat.)
- 9 Медиальный мыщелок коленного сустава (Condylus med.)
- 10 Передняя крестовидная связка (Lig. cruciatum ant.)
- 11 Внутренняя боковая связка коленного сустава (Lig. collaterale med.)
- 12 Внутренний мениск (промежуточный диск коленного сустава) (Meniscus med.)
- 13 Связка надколенника (Lig. patellae)
- 14 Задняя крестовидная связка (Lig. cruciatum post.)



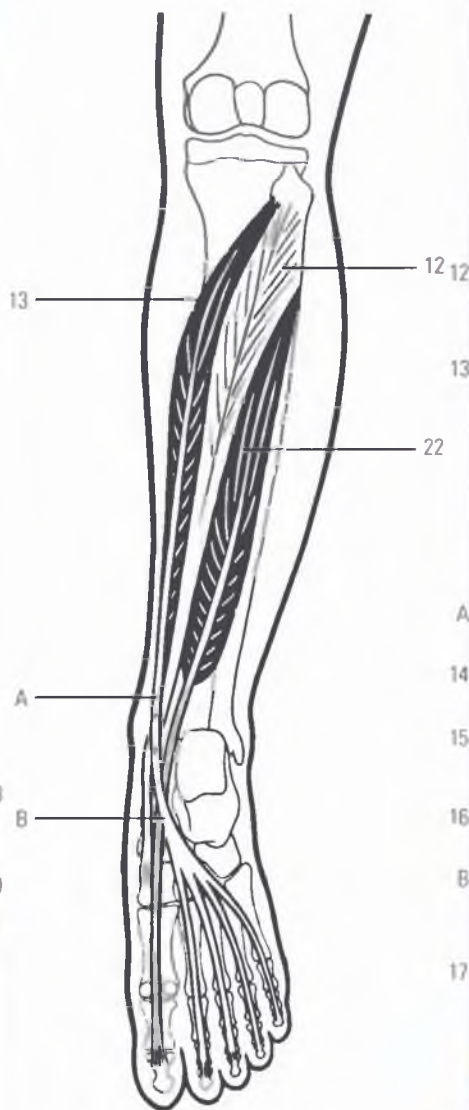
Снимок MRT коленного сустава (корональный срез).



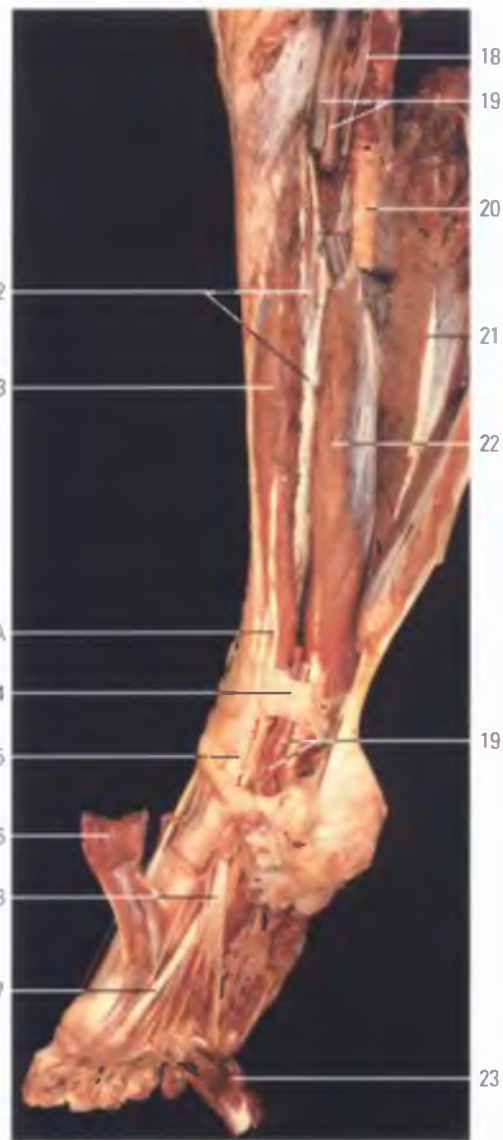Движения менисков при повороте голени. Наружный мениск более подвижен, так как он не сросся с наружной боковой связкой сустава. Поэтому повреждения внутреннего мениска случаются чаще, чем наружного.



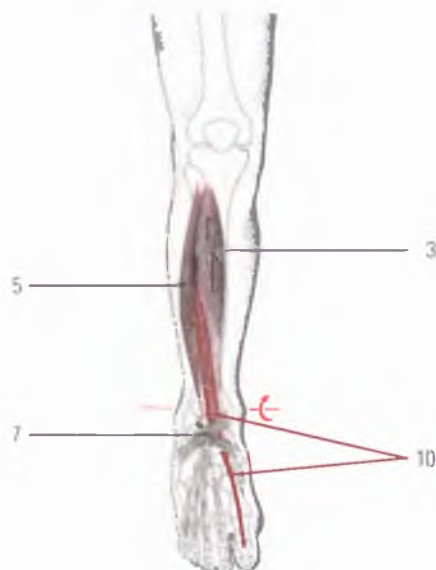
Мышцы-разгибатели голени (вид спереди).



Глубокие мышцы, сгибающие стопу, имеют верхний (А) и нижний сухожильный перекрест (В) (Chiasma crurale и plantare). Сухожильный перекрест задней большеберцовой мышцы, сгибающей стопу, служит для поддержки сводчатой структуры стопы. Нижний перекрест располагается под костным выступом пяточной кости (Sustentaculum tali) в подошве, препятствуя опусканию таранной кости (одна из костей стопы) (Talus).

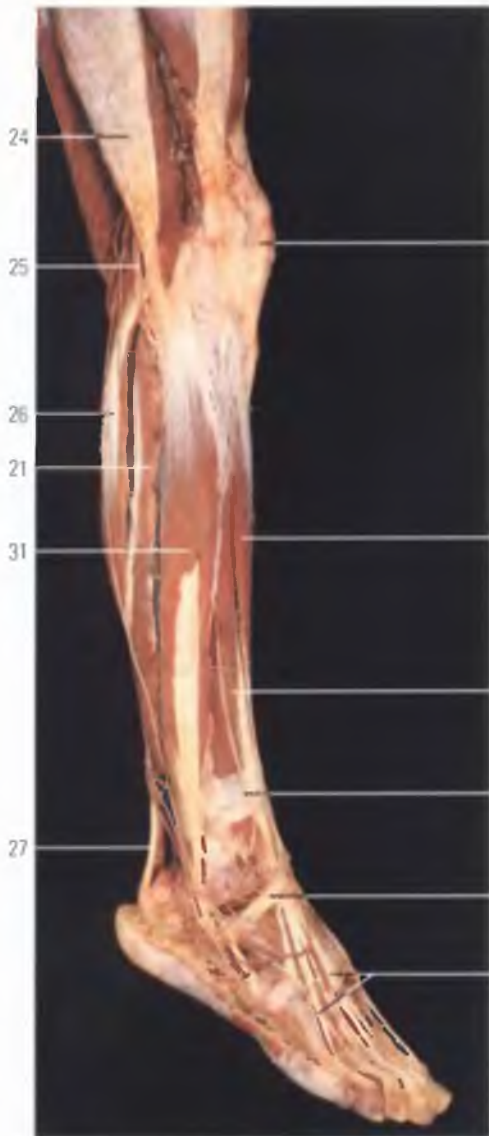


Задняя большеберцовая мышца, сгибающая стопу, с сухожильными перекрестами (А и В). M. soleus рассечена и сдвинута в сторону.

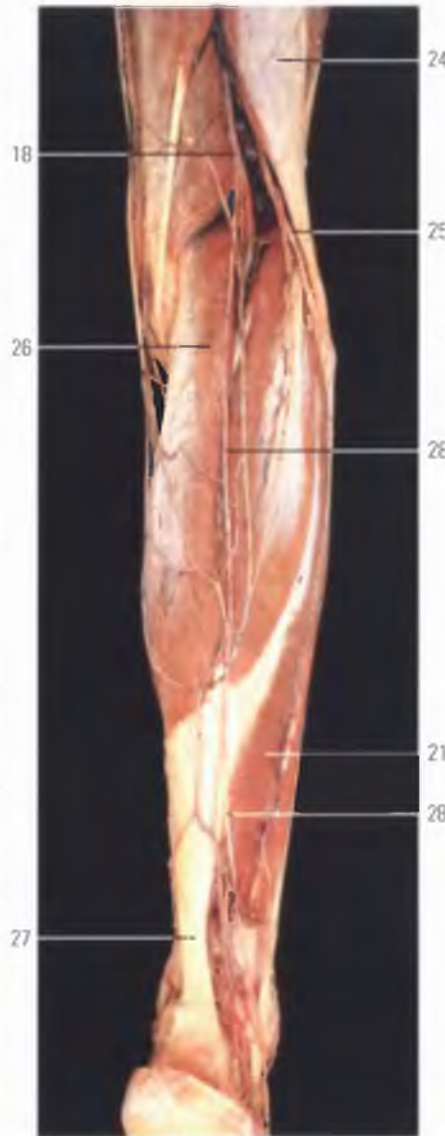


Разгибатели стопы с сухожилиями, прикрепляющиеся к пальцам. Разгибатель большого пальца стопы (10).

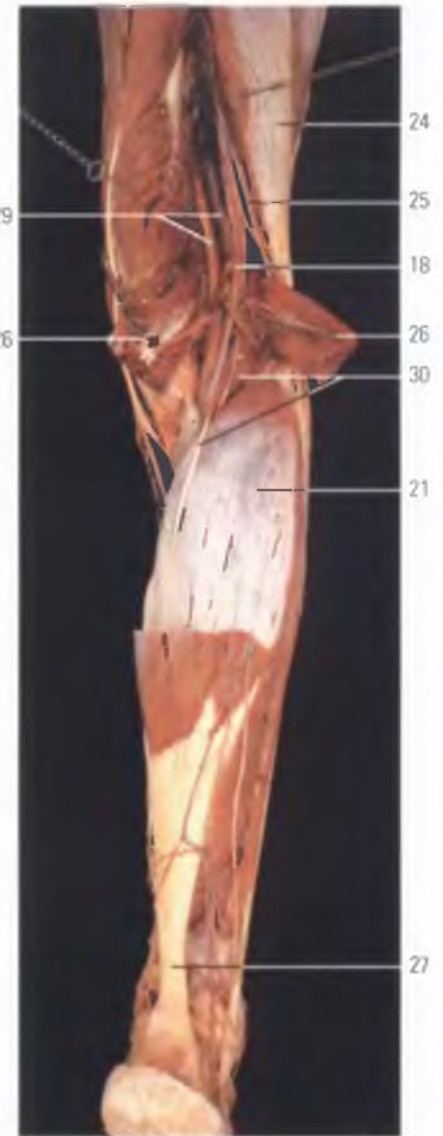- 1 Надколенник (Patella)
- 2 Связка надколенника (Lig patellae)
- 3 **Передняя большеберцовая мышца (M. tibialis ant.)**
- 4 Большеберцовая кость (Tibia)
- 5 Длинный разгибатель пальцев стопы (M. extensor digitorum longus)
- 6 Верхний удерживатель сухожилий (Retinaculum)
- 7 Нижний удерживатель сухожилий (Retinaculum)
- 8 Сухожилие передней большеберцовой мышцы (M. tibialis ant.)
- 9 Сухожилия длинного разгибателя пальцев стопы (M. extensor digitorum longus)
- 10 Длинный разгибатель большого пальца стопы (M. extensor hallucis longus)
- 11 Венозная дуга стопы (Arcus venosus)
- 12 Задняя большеберцовая мышца (M. tibialis post)



Мышцы голени (вид сбоку). Хорошо видны малоберцовые мышцы.



Мышцы голени (вид сзади). Видна мускулатура голени.

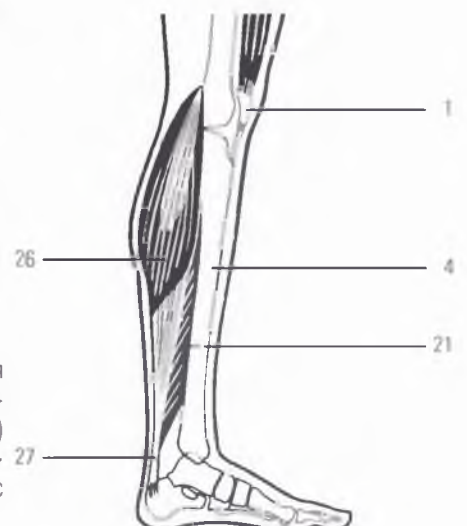


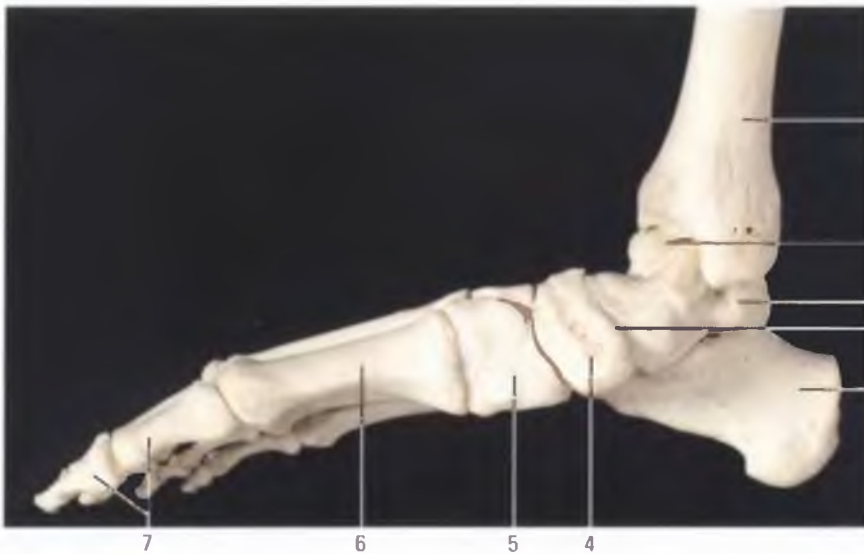Мышцы голени (вид сзади). Показана M. soleus. M. gastrocnemius рассечена.

- 13 Длинный сгибатель пальцев стопы (M. flexor digitorum longus)
- 14 Сухожильная связка-удерживатель мышц-сгибателей (Retinaculum)
- 15 Сухожилие задней большеберцовой мышцы (M. tibialis post.)
- 16 Мышца, отводящая большой палец стопы (M. abductor hallucis)
- 17 Сухожилие длинного сгибателя большого пальца стопы (M. flexor hallucis longus)
- 18 Большеберцовый нерв (N. tibialis)
- 19 Сосуды задней части ноги (A. и V. tibialis post.)
- 20 Малоберцовая кость (Fibula)
- 21 Камбаловидная мышца (M. soleus)
- 22 Длинный сгибатель большого пальца стопы (M. flexor hallucis longus)
- 23 Короткий сгибатель пальцев стопы (M. flexor digitorum brevis) (рассечен)

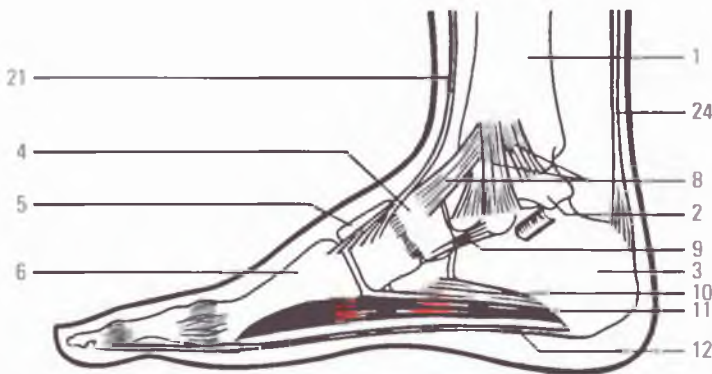
- 24 Двуглавая мышца бедра (M. biceps femoris)
- 25 Общий малоберцовый нерв (N. peroneus communis)
- 26 Икроножная мышца (M. gastrocnemius)
- 27 Ахиллово (пяточное) сухожилие
- 28 Икроножный нерв (N. suralis)
- 29 Сосуды подколенной ямки (A. и V. poplitea)
- 30 M. plantaris с сухожилием
- 31 Длинная и короткая малоберцовые мышцы (M. peroneus longus и brevis)

Икроножные мышцы (вид сбоку) (иллюстрация справа). Двуглавая M. gastrocnemius (26) огибает коленный сустав, в то время как M. soleus (21) остается в пределах голени. Вместе они образуют трехглавую мышцу голени (M. triceps surae) с ахилловым сухожилием (27).





Скелет стопы (в медиальной проекции). Хорошо видно сводчатое строение предплюсны и плюсны. А – голеностопный сустав; В – таранно-пяточно-ладьевидный сустав.

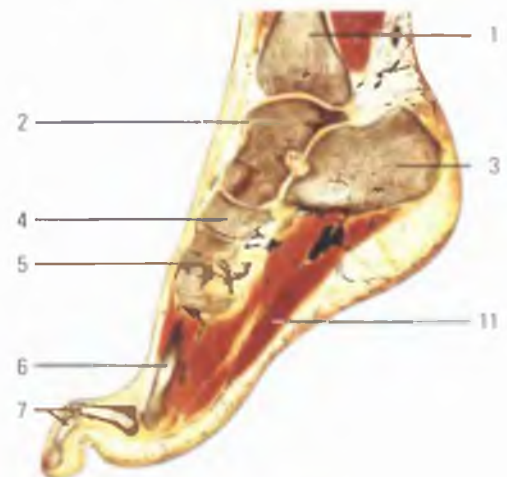


Связочный аппарат стопы (в медиальной проекции). Продольный свод стопы укреплен прочными связками и сильными мышцами. Дельтовидная связка (8) обеспечивает голеностопному суставу дополнительную прочность.

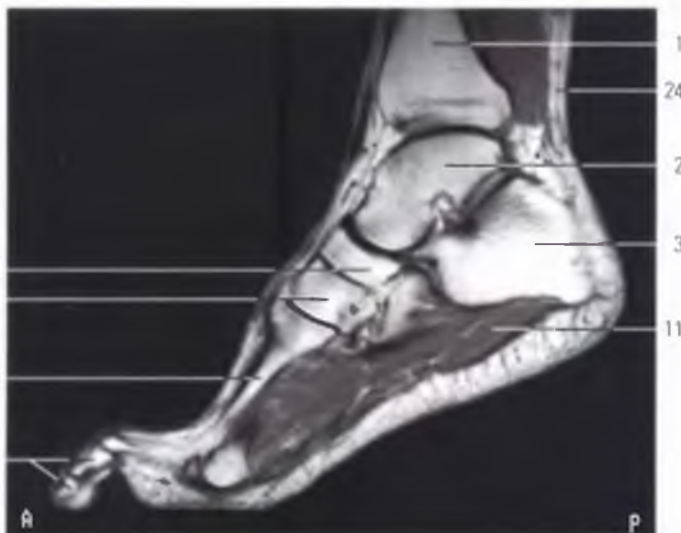
- 1 Большеберцовая кость (Tibia)
- 2 Таранная кость (Talus)
- 3 Пяточная кость (Calcaneus)
- 4 Ладьевидная кость (Os naviculare)
- 5 Внутренняя клиновидная кость предплюсны (Os cuneiforme med.)
- 6 Первая кость плюсны (Os metatarsi I)
- 7 Кости большого пальца стопы
- 8 Дельтовидная связка (Lig. mediale)
- 9 Подошвенная пяточно-ладьевидная связка (Lig. calcaneo-naviculare plantare)
- 10 Продольная связка стопы (Lig. plantare longum)
- 11 **Короткий сгибатель пальцев стопы (M. flexor digitorum brevis)**
- 12 Апоневроз подошвы (Aponeurosis plantaris)
- 13 Кости пальцев стопы (фаланги)
- 14 Кубовидная кость (Os cuboideum)
- 15 Сухожилия коротких сгибателей пальцев стопы (M. flexor digitorum brevis) (расщепляются и прикрепляются к средней кости пальца стопы)
- 16 Кожные нервы пальцев стопы
- 17 Сухожилия длинного сгибателя большого пальца стопы (M. flexor hallucis longus)
- 18 Мышца, отводящая большой палец стопы (M. abductor hallucis)
- 19 Основные суставы пальцев стопы (анатомические шаровидные суставы)
- 20 Сухожилие длинной малоберцовой мышцы (M. peroneus longus)
- 21 Сухожилие передней большеберцовой мышцы (M. tibialis ant.)
- 22 Сухожилие длинного разгибателя большого пальца стопы (M. extensor hallucis longus)
- 23 Длинный сгибатель пальцев стопы (M. flexor digitorum longus)
- 24 **Ахиллово сухожилие**
- 25 Сухожилие задней большеберцовой мышцы (M. tibialis post.)

А – голеностопный сустав (Articulatio talocruralis) – шарнирный сустав (поднятие и опускание стопы по поперечной оси)

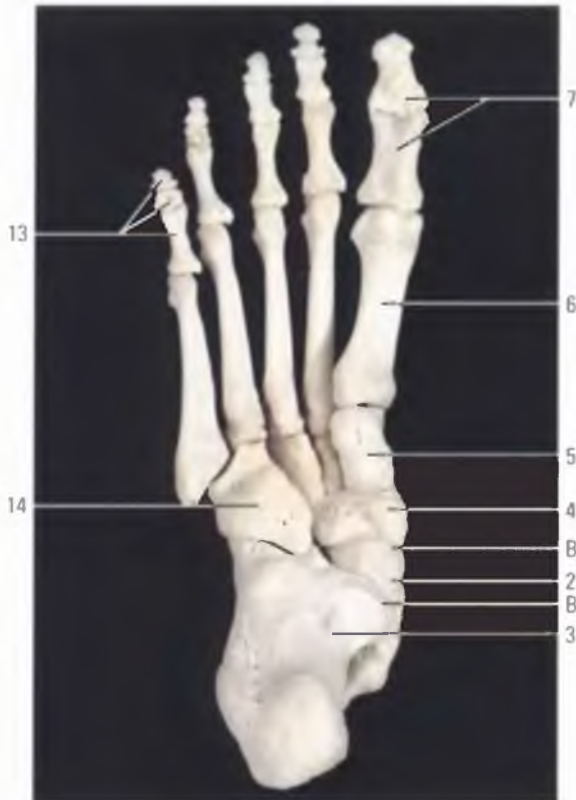В – таранно-пяточно-ладьевидный сустав (Articulatio talocalcaneonavicularis) – вращательный сустав – вращение стопы кнаружи и кнутри (супинация/пронация) вокруг наклонной оси.



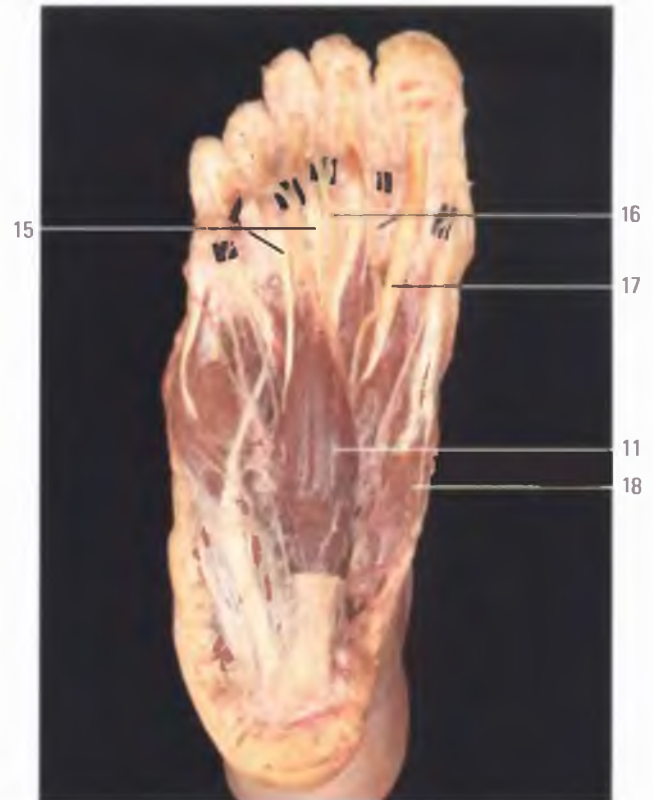Продольный разрез человеческой стопы в согнутом положении (послойный разрез).



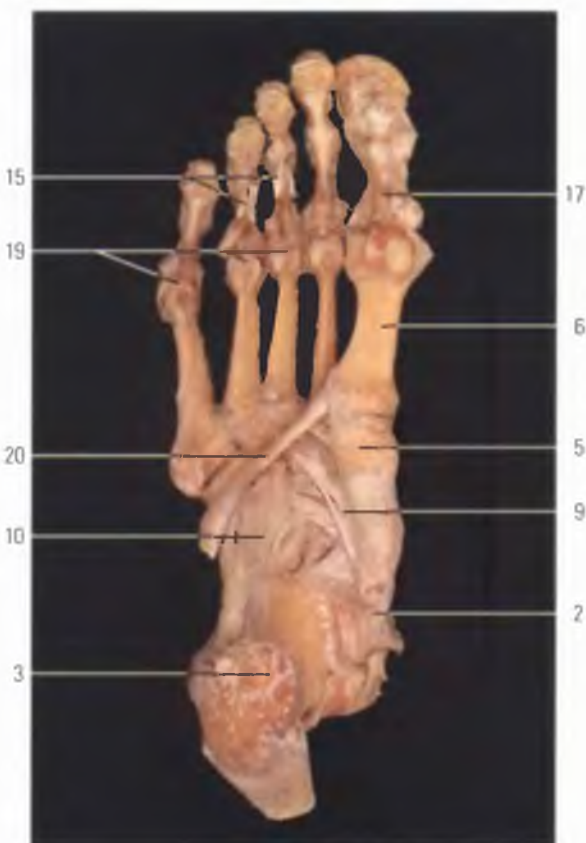МРТ стопы (продольный разрез на уровне большого пальца и кости плюсны, то есть по линии оси большого пальца стопы).



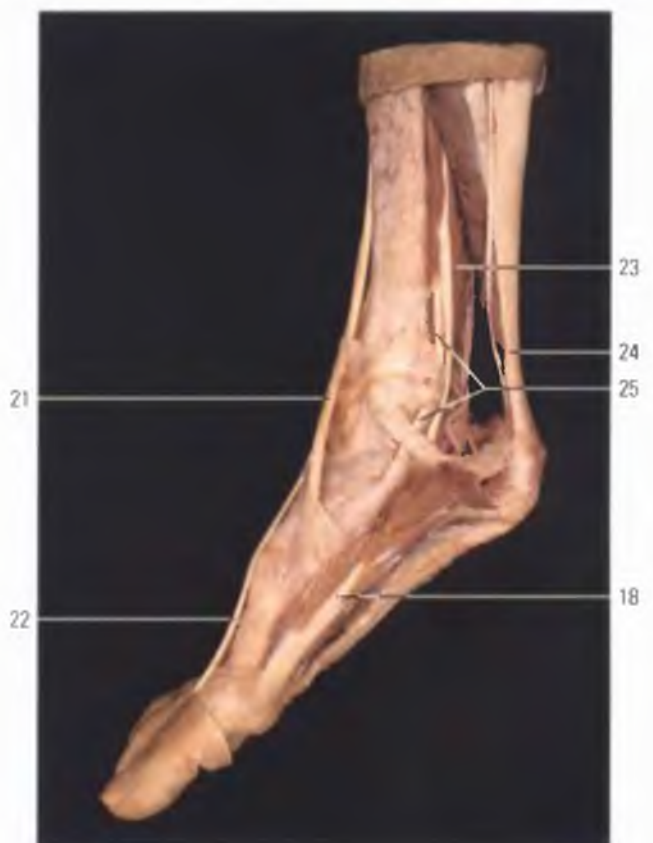Скелет стопы (вид снизу). Правая нога.



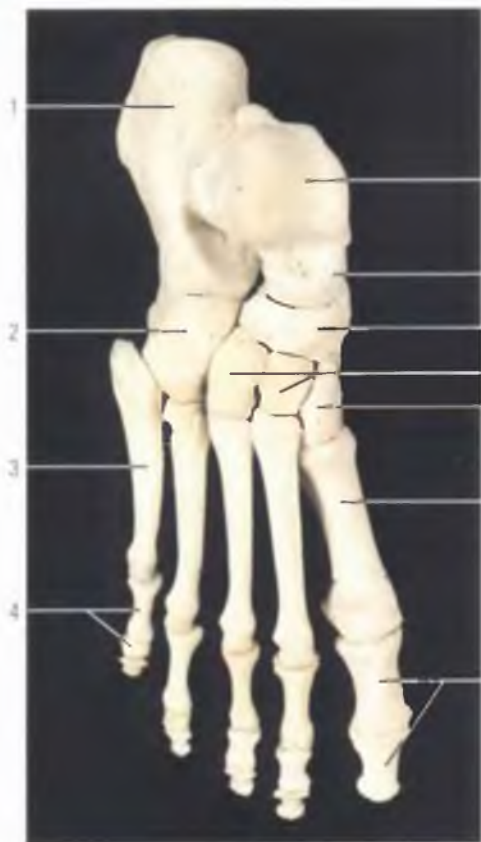Мускулатура стопы (вид снизу) (поверхностный слой, апоневроз подошвы удален).



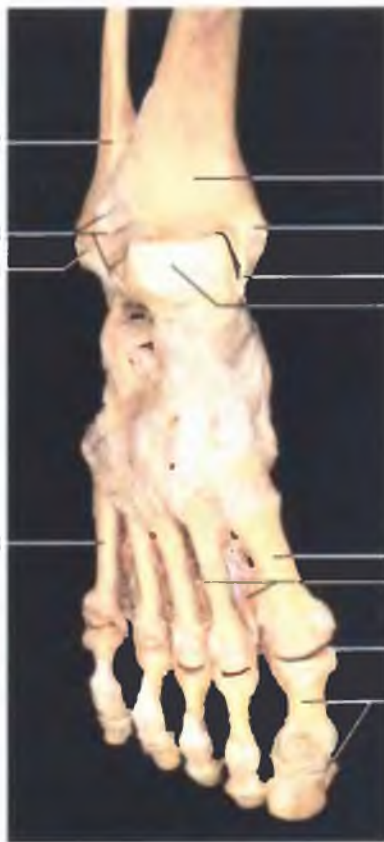Связочный аппарат стопы (вид снизу). Сухожилие мышцы *M. peroneus longus* (20) поддерживает поперечный свод стопы.



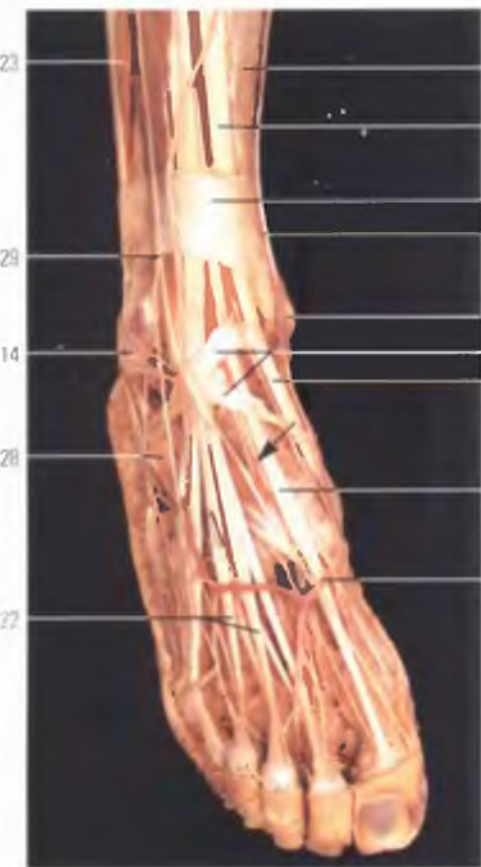Мышцы стопы (медиальная проекция). Сухожилие мышцы *M. tibialis ant.* (21) прикрепляется там, где кончается сухожилие мышцы *M. peroneus longus*.



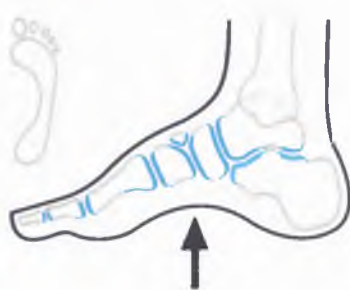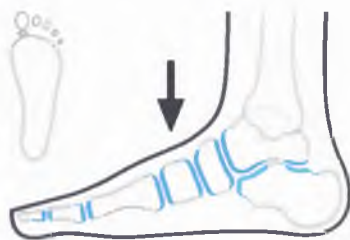Скелет стопы правой ноги (вид сверху). Кости голени удалены.



Голеностопный сустав со связочным аппаратом (вид спереди и сверху).

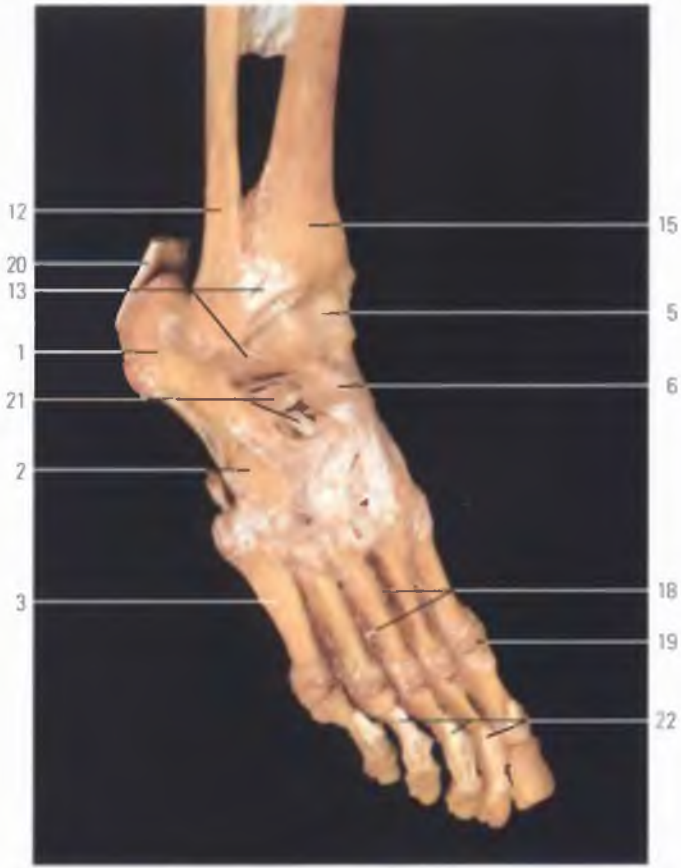

Поверхностные вены и нервы на тыльной стороне стопы (вид сверху). Хорошо видно расположение артерии тыла стопы (стрелка). Здесь можно прощупать пульс.

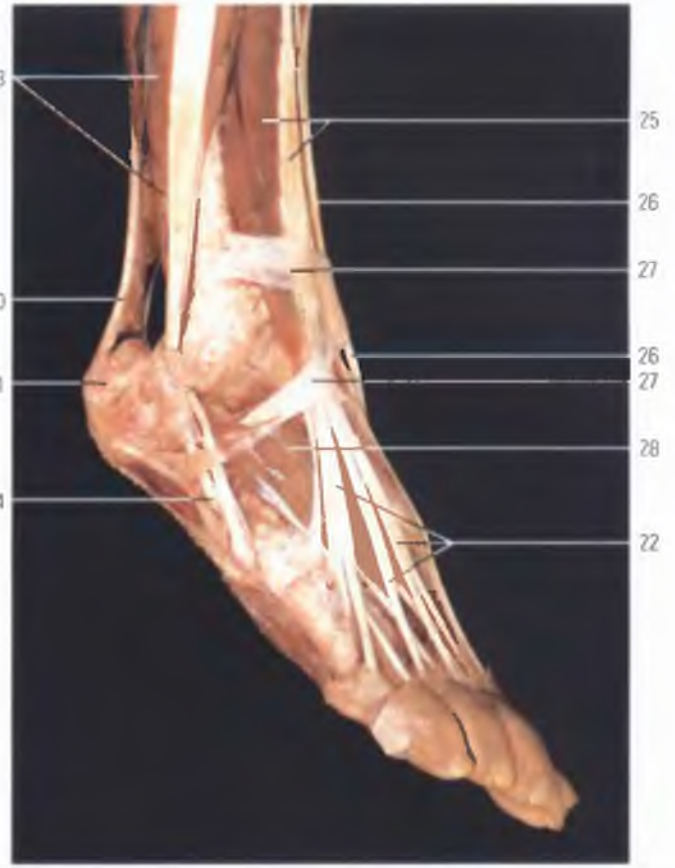

Изменение сводчатого строения стопы при плоскостопии (вверху) и при полостопе (внизу)

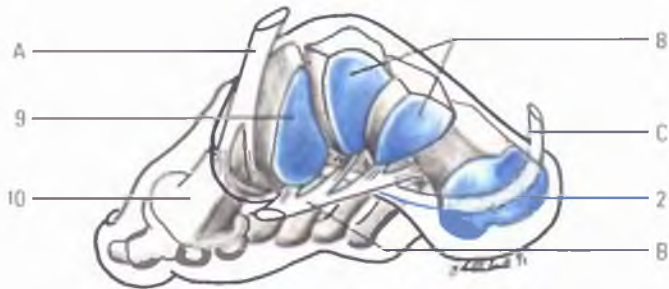
- 1 Пяточная кость (Calcaneus)
- 2 Кубовидная кость (Os cuboideum)
- 3 Пятая плюсневая кость (Os metatarsi V)
- 4 Кость пальцев стопы (фаланга V)
- 5 Блок таранной кости (Trochlea tali) – (голеностопный сустав)
- 6 Головка таранной кости (Caput tali)
- 7 Ладьевидная кость стопы (Os naviculare)
- 8 Наружная и срединная клиновидные кости предплюсны (Os cuneiforme lat. и intermedium)
- 9 Медиальная клиновидная кость предплюсны (Os cuneiforme med.)
- 10 Первая плюсневая кость (Os metatarsi I)
- 11 Кости большого пальца стопы (фаланга I)
- 12 Малоберцовая кость (Fibula)
- 13 **Боковые связки голеностопного сустава**
- 14 Наружная лодыжка (Malleolus lat.)
- 15 **Большеберцовая кость (Tibia)**
- 16 Внутренняя лодыжка (Malleolus int.)
- 17 **Дельтовидная связка (Lig. mediale)**
- 18 Межкостные мышцы (Mm. interossei)
- 19 Основной сустав большого пальца стопы
- 20 **Ахиллово сухожилие**
- 21 **Раздвоенная связка (Lig. bifurcatum)**
- 22 Сухожилия длинных разгибателей пальцев стопы
- 23 Мышцы малоберцовой кости (M. peroneus longus и brevis)
- 24 Сухожилие длинной малоберцовой мышцы (M. peroneus longus)
- 25 Длинный разгибатель пальцев стопы (M. extensor digitorum longus)
- 26 Сухожилие передней большеберцовой мышцы (M. tibialis ant.)
- 27 Удерживатель связки мышц-разгибателей (Retinacula mm. extensorum)
- 28 Короткий разгибатель пальцев стопы (M. extensor digitorum brevis)
- 29 Кожные нервы, идущие к тылу стопы (концевые ветви N. fibularis superf.)
- 30 Начало большой подкожной вены (V. saphena magna), отток крови от вен тыла стопы
- 31 Сухожилие длинного разгибателя большого пальца стопы (M. extensor hallucis longus)
- 32 **Венозная дуга на тыльной стороне стопы (Arcus venosus)**



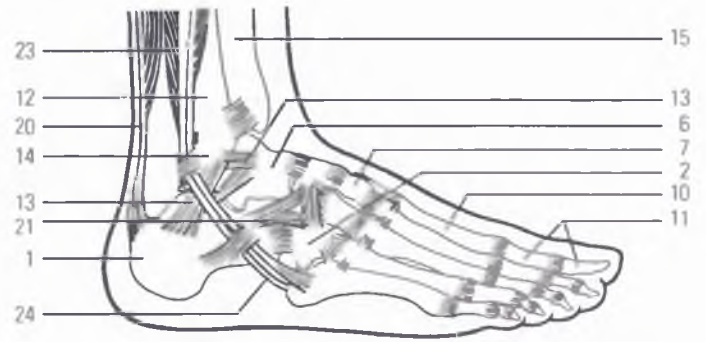
Голеностопный сустав (вид сбоку и спереди). Суставная сумка удалена. Видны связки.



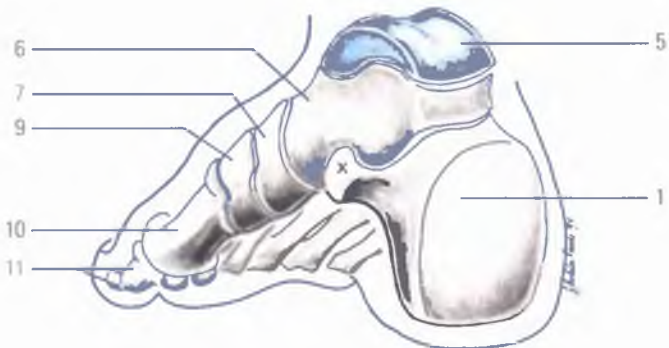
Мышцы стопы (вид сбоку и спереди с поворотом). Сухожилие длинной малоберцовой мышцы (24) уходит к подошве.



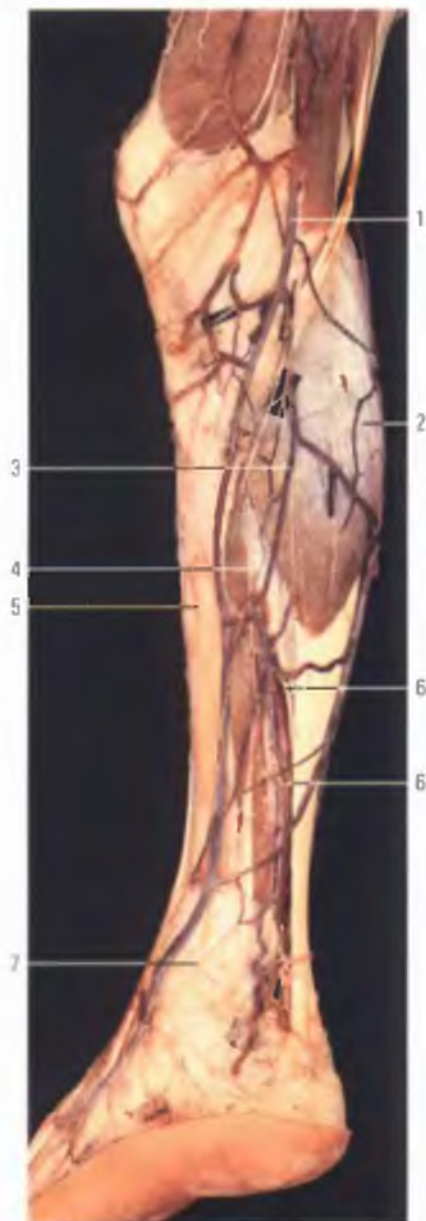
Поперечный свод стопы поддерживают сухожилия трех длинных мышц голени (А, В и С). А – сухожилие мышцы *M. tibialis ant.*; В – сухожилие мышцы *M. tibialis post.*; С – сухожилие мышцы *M. peroneus longus*.



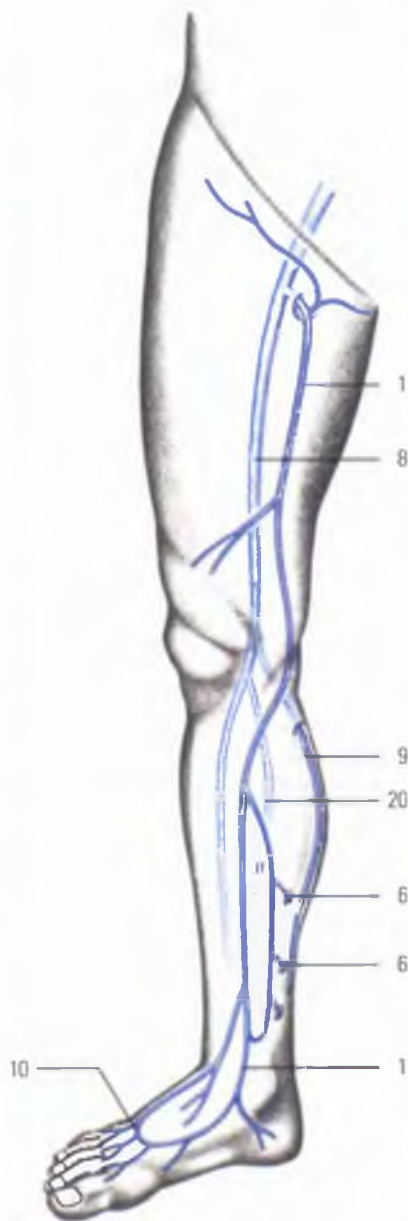Связки голеностопного сустава (вид сбоку) (схема). Сухожилие длинной малоберцовой мышцы прикрепляются к подошвенной поверхности стопы.



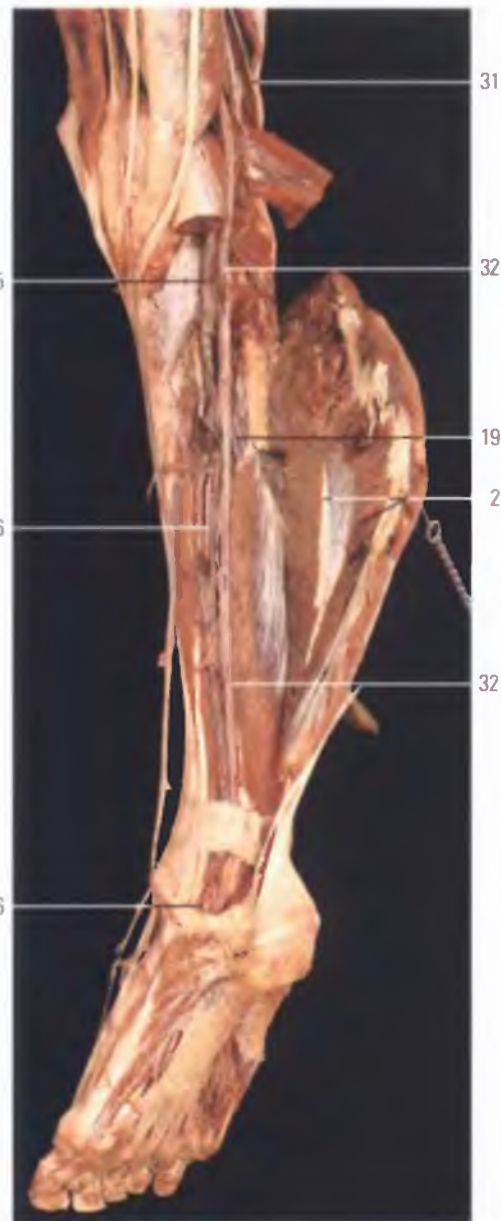◀ **Продольный свод стопы** образуется наложением медиальных лучей стопы (лучи 1-го, 2-го и 3-го пальцев до таранной кости) на латеральные лучи стопы (лучи 4-го и 5-го пальцев до пяточной кости). Таранная кость фиксируется на пяточной кости костным отростком – опорой таранной кости (*Sustentaculum tali*) (x). Опускание этой точки может привести к жалобам на боль в стопе (плоскостопие).



Кожные нервы нижней конечности (голень и стопа в медиальном разрезе).



Венозная система ноги (схема).

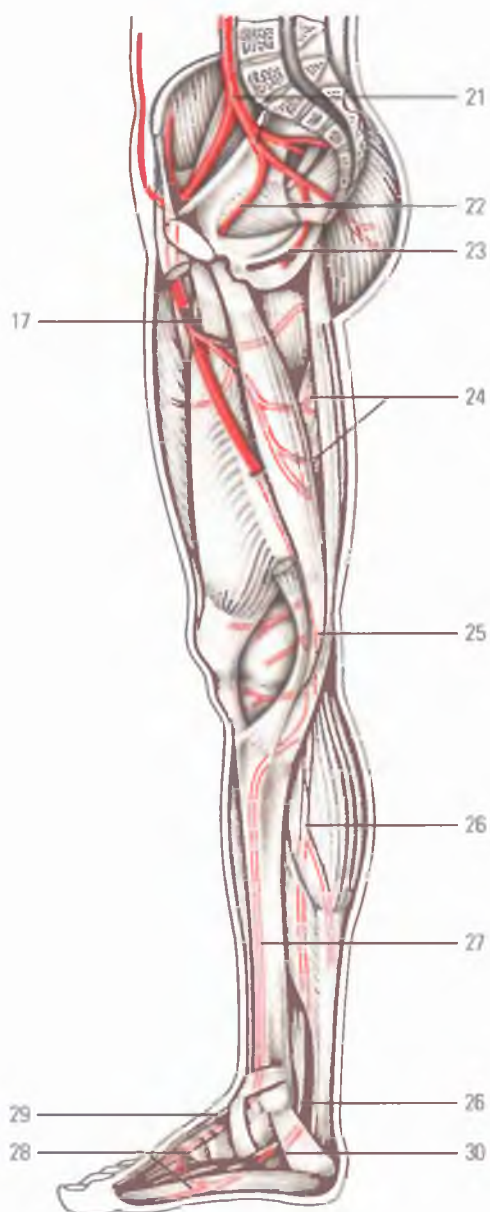


Сосуды и нервы голени и стопы (вид сзади). Трехглавая мышца голени (M. triceps surae) рассечена и отвернута в сторону.

- 1 Большая подкожная вена бедра (V. saphena magna)
- 2 Трехглавая мышца голени (M. triceps surae)
- 3 Добавочная подкожная вена бедра (V. saphena accessoria)
- 4 Скрытый нерв (N. saphenus)
- 5 Большеберцовая кость (Tibia)
- 6 Прободающие вены (перфоранты)
- 7 Медиальная поверхность лодыжки
- 8 Бедренная вена (V. femoralis)
- 9 Малая подкожная вена бедра (V. saphena parva)
- 10 Венозная дуга на тыльной стороне стопы (Arcus venosus)
- 11 Кожные нервы (концевые ветви N. fibularis superf.)

- 12 Кожный нерв большого пальца стопы (концевая ветвь N. fibularis prof.)
- 13 Семенной канатик (Funiculus spermaticus)
- 14 Половой член
- 15 Паховая связка (Lig. inguinale)
- 16 Бедренный нерв (N. femoralis)
- 17 Бедренная артерия (A. femoralis)
- 18 Портняжная мышца (M. sartorius)
- 19 Малоберцовые сосуды (A. и V. fibularis)
- 20 Задняя большеберцовая вена (V. tibialis post.)
- 21 Внутренняя подвздошная артерия (A. iliaca int. – питающая и снабжающая кровью тазовую и ягодичную области)
- 22 Запирательная артерия (A. obturatoria), питающая и снабжающая кровью приводящие мышцы ложа и тазобедренного сустава

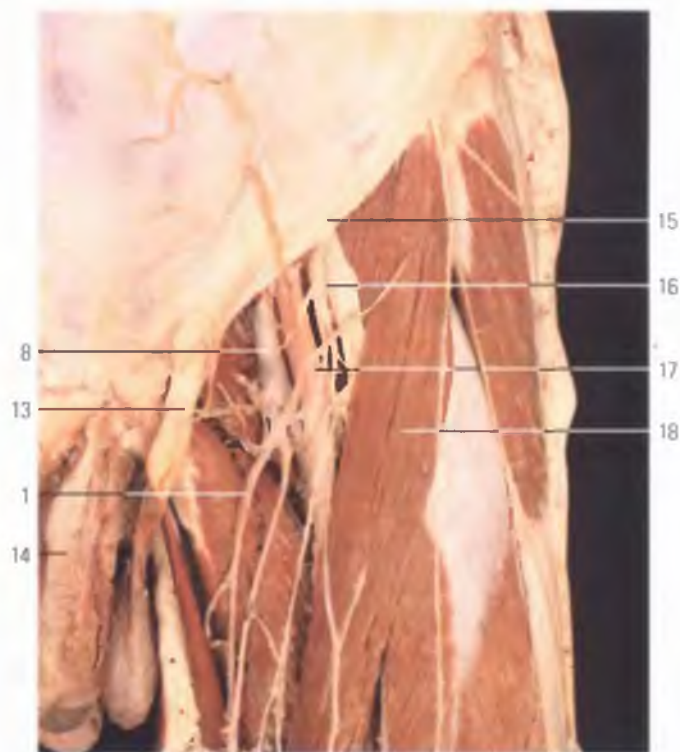- 23 Внутренняя срамная артерия (A. pudenda int.), питающая половые органы и тазовое дно
- 24 Прободающие артерии питающие и снабжающие кровью задние стороны бедра
- 25 Подколенная артерия (A. poplitea)
- 26 Задняя большеберцовая артерия (A. tibialis post.)
- 27 Передняя большеберцовая артерия (A. tibialis ant.)
- 28 Подошвенные артерии (A. plantaris med. и lat.)
- 29 Тыльная (дорсальная) артерия стопы (A. dorsalis pedis)
- 30 Разветвление A. tibialis post. на две подошвенные артерии (A. plantaris lat. и med.)
- 31 Общий малоберцовый нерв (N. fibularis communis)
- 32 Большеберцовый нерв (N. tibialis)
- 31 и 32 – это концевые ветви N. ischiadicus



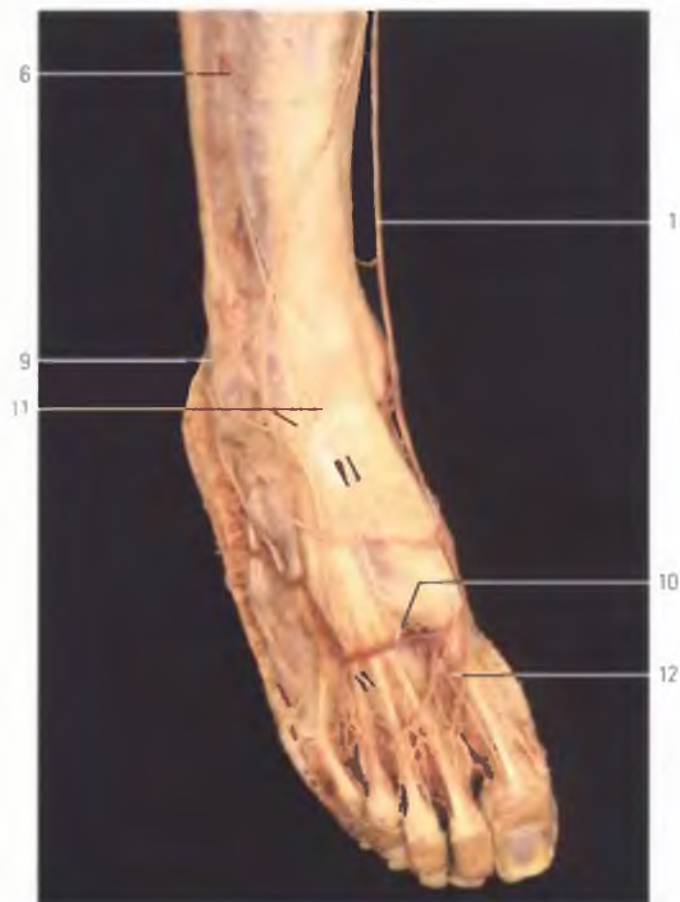Артерии нижней конечности (схема; правая нога изнутри).

Сосуды нижних конечностей всегда проходят по внутренней и сгибательной поверхности направляясь от паховой области вниз к подколенной ямке и от голени к подошве, куда попадают через защищенное связками ложе за внутренней лодыжкой. Каждая артерия всегда сопровождается двумя венами, оснащенными многочисленными клапанами, препятствующими застою и обратному току крови.

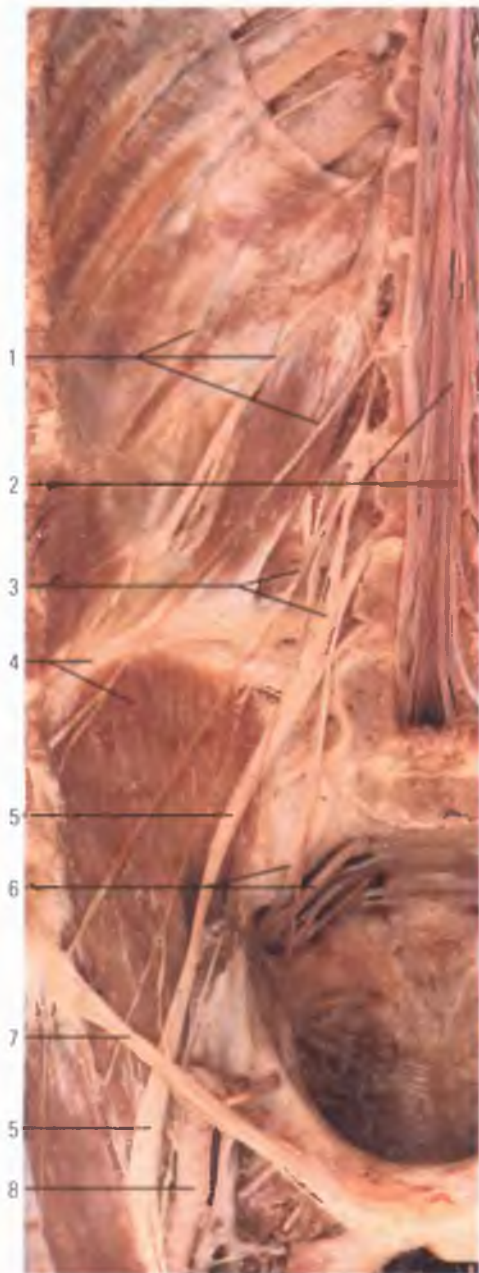
Поверхностные **кожные вены** связаны с более глубокими венами нижних конечностей, которые перфорируют (отсюда их название – перфоранты, или прободающие вены) фасцию голени. Здесь часто возникает варикозное расширение вен и язвы (*Ulcus cruris*). Венозная кровь с тыльной стороны стопы и из кожных вен голени отводится через *V. saphena magna* в паховую область и там уносится в *V. femoralis*. Поэтому вены тыла стопы могут использоваться для внутривенных инъекций.



Паховая область мужчины. Можно наблюдать большие сосуды нижних конечностей, проходящие вплотную под паховой связкой.



Венозная сеть и кожные нервы тыльной стороны стопы и голени.



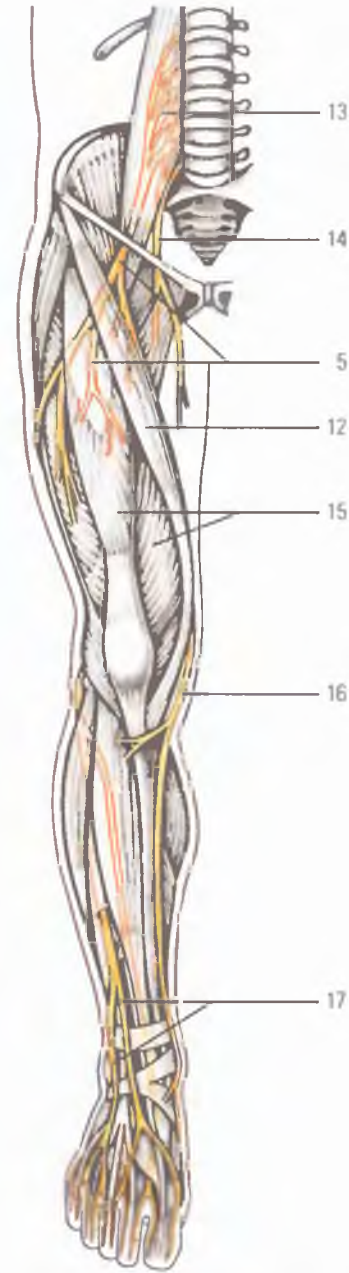
Пояснично-крестцовое нервное сплетение (Plexus lumbosacralis) (вид спереди). Позвоночный канал открыт, так что доступны обзору корешки спинномозговых нервов поясничного отдела спинного мозга. Спинномозговые нервы образуют Plexus lumbalis (3), из которого выходят сегментарные ветви, ведущие к брюшной стенке, а также N. femoralis, идущий к нижним конечностям.

- 1 Сегментарные нервы поясничного сплетения (Plexus lumbalis), ведущие к брюшной стенке
- 2 Корешки спинномозговых нервов в позвоночном канале (поясничный и крестцовый сегменты)
- 3 Поясничное нервное сплетение (Plexus lumbalis)
- 4 Гребень подвздошной кости и подвздошная мышца (M. iliacus)
- 5 Бедренный нерв (N. femoralis)



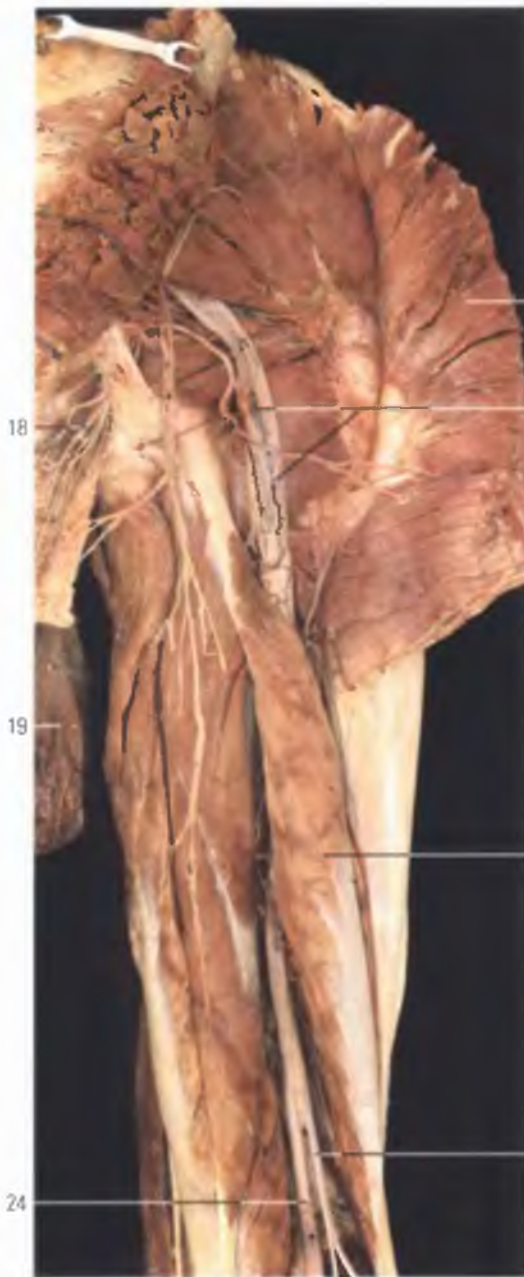N. femoralis на бедре (вид спереди). M. sartorius (12) немного отодвинута в сторону, чтобы был виден пучок сосудов и нервов.

- 6 Крестцовое нервное сплетение (Plexus sacralis)
- 7 Паховая связка (Lig. inguinale)
- 8 Бедренная артерия (A. femoralis)
- 9 Передняя верхняя подвздошная ость (Spina iliaca ant. sup.)
- 10 Семенной канатик (Funiculus spermaticus)
- 11 Длинная приводящая мышца (M. adductor longus)
- 12 Портняжная мышца (M. sartorius)
- 13 Большая поясничная мышца (M. psoas major)

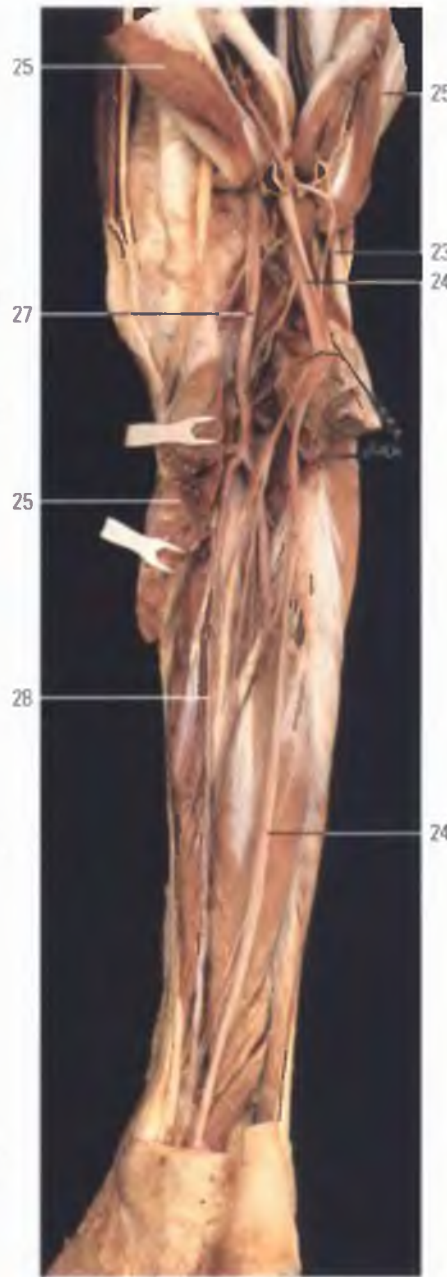


Нервы нижней конечности (схема) (вид спереди). Plexus lumbalis располагается в M. psoas major и образует N. femoralis, который проходит под паховой связкой к бедру. Голень и стопа получают иннервацию от седалищного нерва (N. ischiadicus)

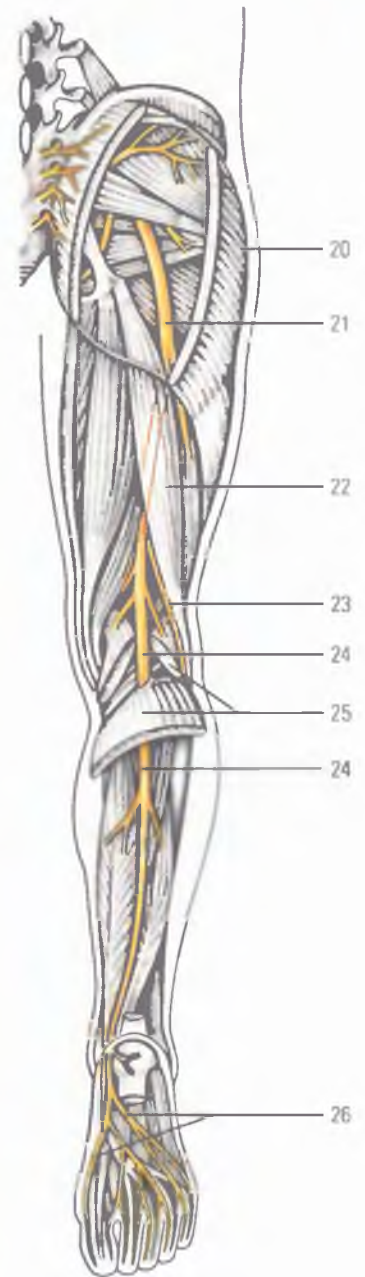
- с поясничным нервным сплетением (Plexus lumbalis)
- 14 Запирательный нерв (N. obturatorius), идет к приводящим мышцам (аддукторам)
- 15 Четырехглавая мышца бедра (M. quadriceps femoris)
- 16 Кожная ветвь бедренного нерва (N. saphenus), идущая к голени и тыльной стороне стопы
- 17 Кожные нервы, идущие к тыльной стороне стопы (концевые ветви N. fibularis superf.)



Нервы седалищной области и нижней конечности (вид сзади). *M. gluteus maximus* рассечена и отведена в сторону, виден *N. ischiadicus* (21). На бедре нерв делится на *N. tibialis* (24) и *N. fibularis* (23).



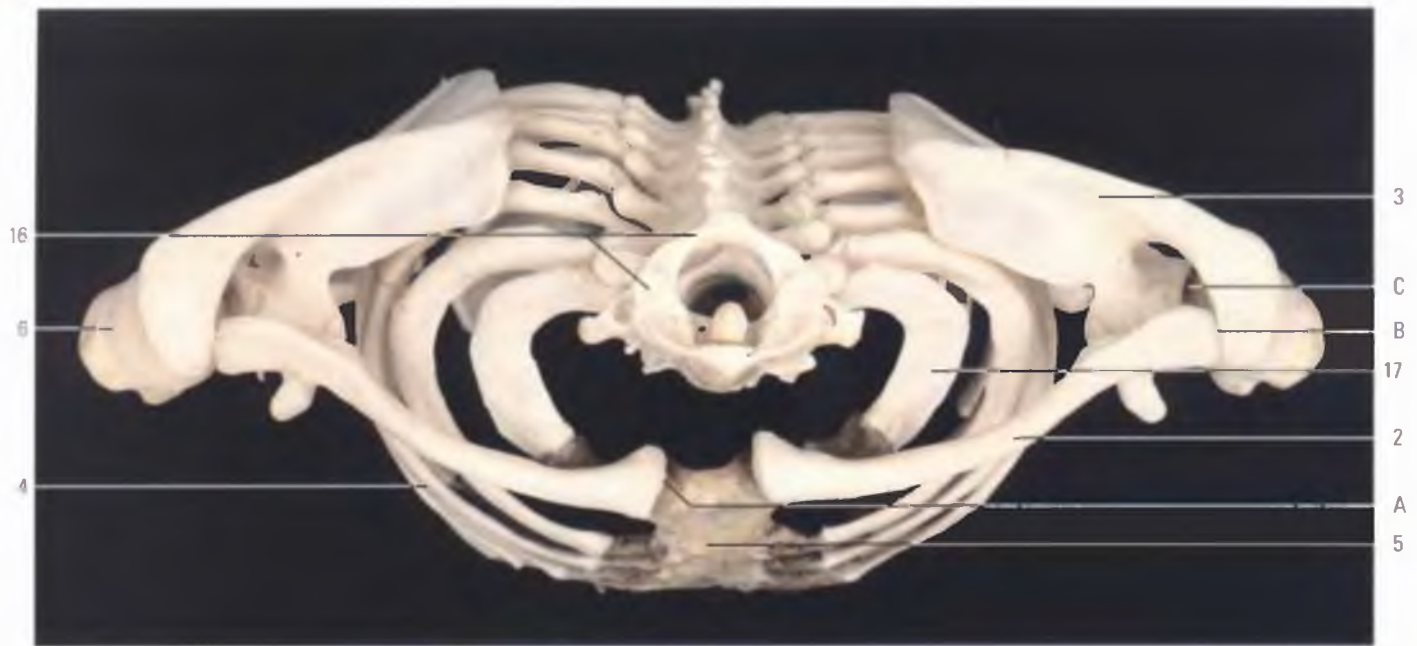
Нервы нижней конечности в области подколенной ямки и голени. Трехглавая мышца голени (*M. triceps surae*) частично удалена и отодвинута. *N. tibialis* (24) проходит за внутренней лодыжкой, вдоль нее, к подошве.



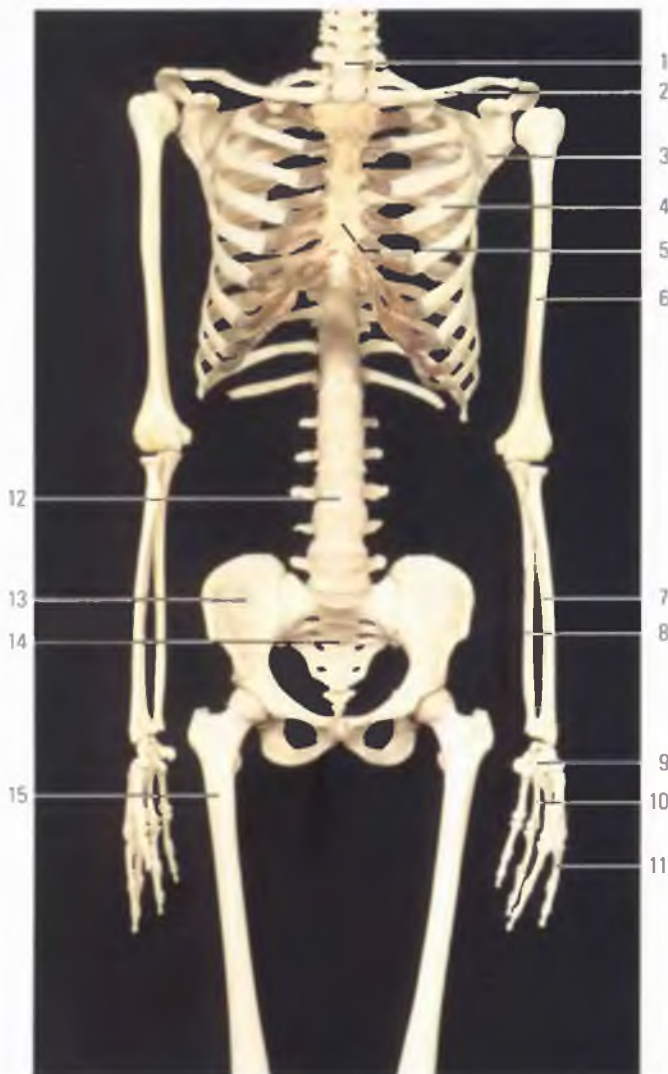Расположение **нервов нижней конечности** (схема) (вид сзади). *M. gluteus maximus* и *M. gastrocnemius* рассечены. *N. fibularis* тянется, огибая головку малоберцовой кости, к разгибательной поверхности голени.

- 18 Нервы, обслуживающие дно таза и генитальную область (концевые ветви *N. pudendus*)
- 19 Мошонка (*Scrotum*)
- 20 Большая ягодичная мышца (*M. gluteus maximus*)
- 21 **Седалищный нерв (*N. ischiadicus*)**
- 22 Двуглавая мышца бедра (*M. biceps femoris*)
- 23 Общий малоберцовый нерв (*N. peroneus communis*)

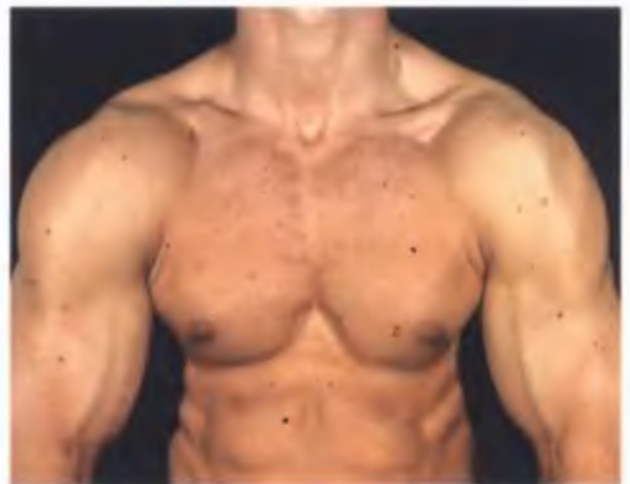- 24 **Большеберцовый нерв (*N. tibialis*)**
- 25 Трехглавая мышца голени (*M. triceps surae*)
- 26 Нервы, обеспечивающие иннервацию подошвы (*N. plantaris lat. и med.* – концевые ветви *N. tibialis*)
- 27 Подколенная артерия (*A. poplitea*)
- 28 Задняя большеберцовая артерия (*A. tibialis post.*)



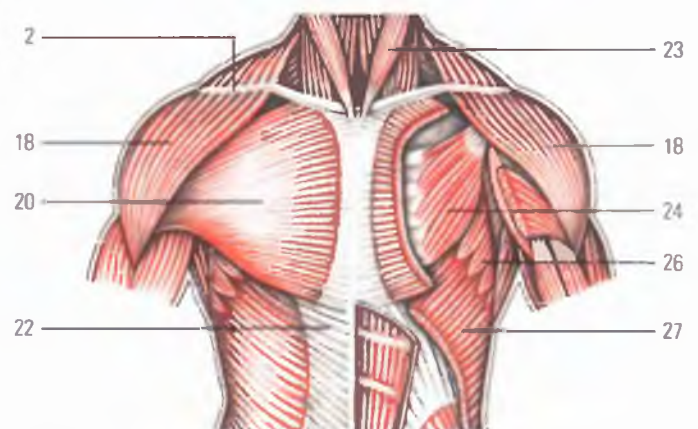
Костные элементы плечевого пояса (вид сверху). А, В, С – места расположения суставов плечевого пояса.



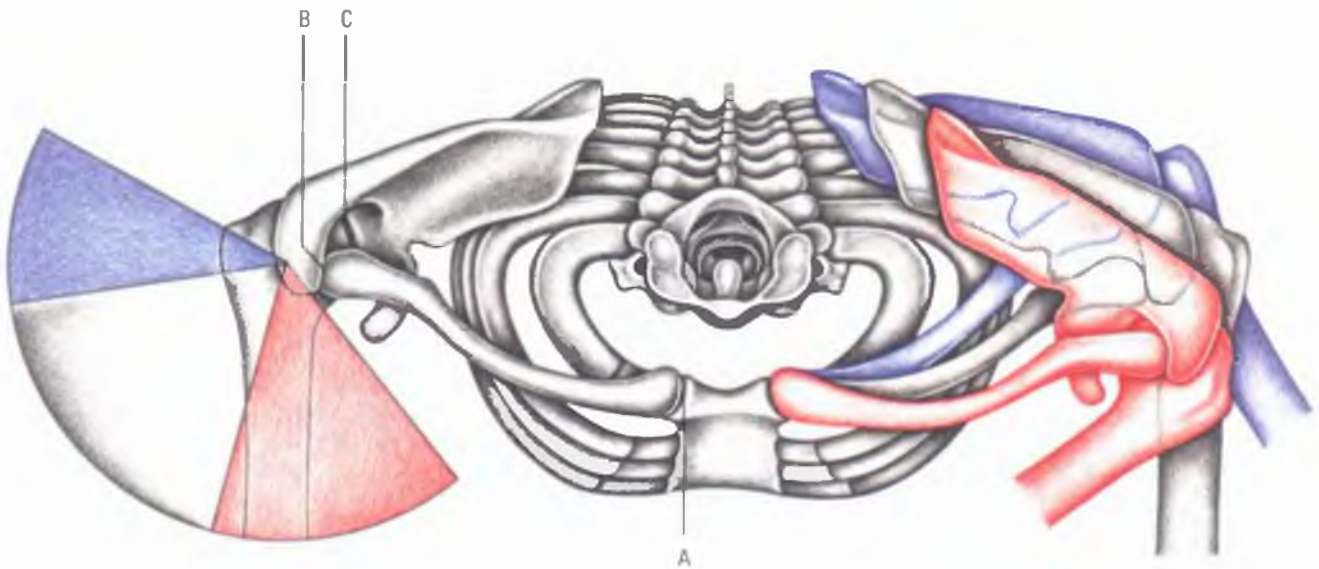
Костные элементы плечевого пояса и рук (вид спереди).



Грудная стенка и плечевой пояс живого человека (вид спереди). Мышцы груди и рук напряжены.



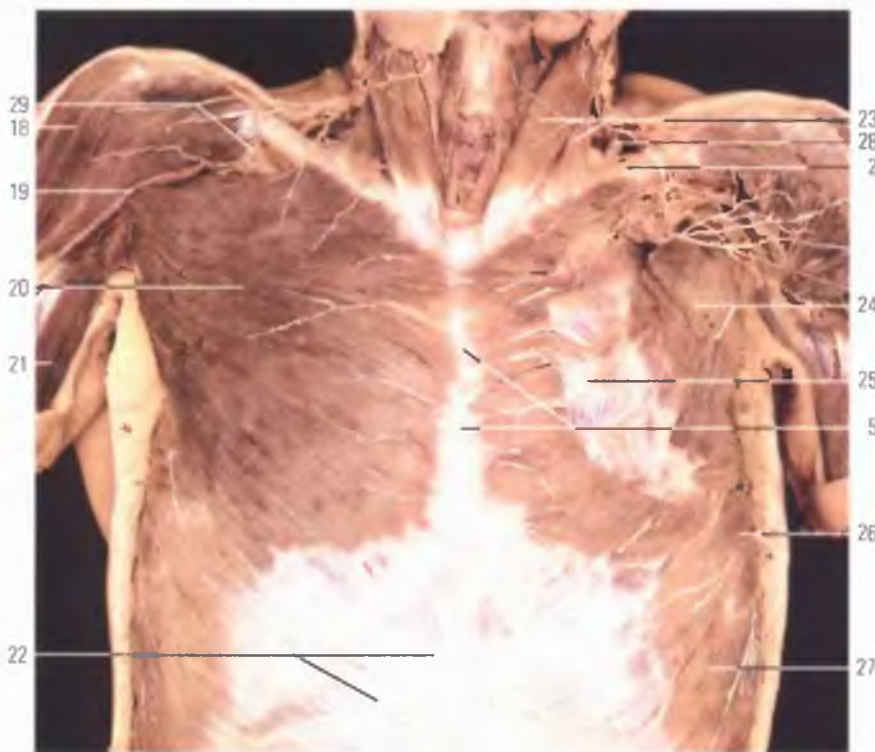Мускулатура грудной стенки и плечевого пояса (вид спереди). Правая сторона – поверхностный слой; левая – более глубокий слой.



Плечевой пояс и плечо (вид сверху). Плечевой пояс может значительно смещаться вперед и назад по отношению к грудной клетке (пунктирная диаграмма). Он фиксирован к грудной клетке в грудинноключичном суставе с помощью ключицы, а в остальном держится лишь мышцами. Поле движения плеча в плечевом суставе охватывает лишь пространство, обозначенное белым цветом. При поднимании плечевого пояса в обоих ключичных суставах: акромиально-ключичном и грудино-ключичном – поле движения плечевого сустава существенно расширяется и спереди (красный сегмент диаграммы), и сзади (синий сегмент). Пространство движения плеча совпадает со зрительным пространством.

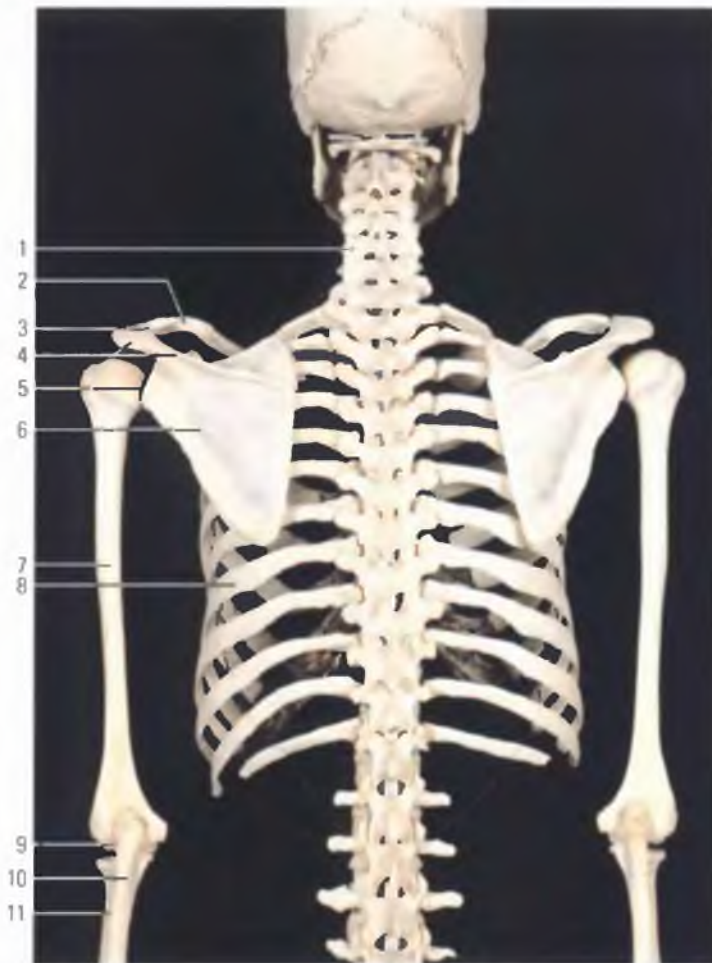
Три шаровых сустава плечевого пояса:

- A – грудино-ключичный сустав (*Articulatio sternoclavicularis*);
- B – акромиально-ключичный сустав (*Articulatio acromioclavicularis*);
- C – плечевой сустав (*Articulatio humeri*).

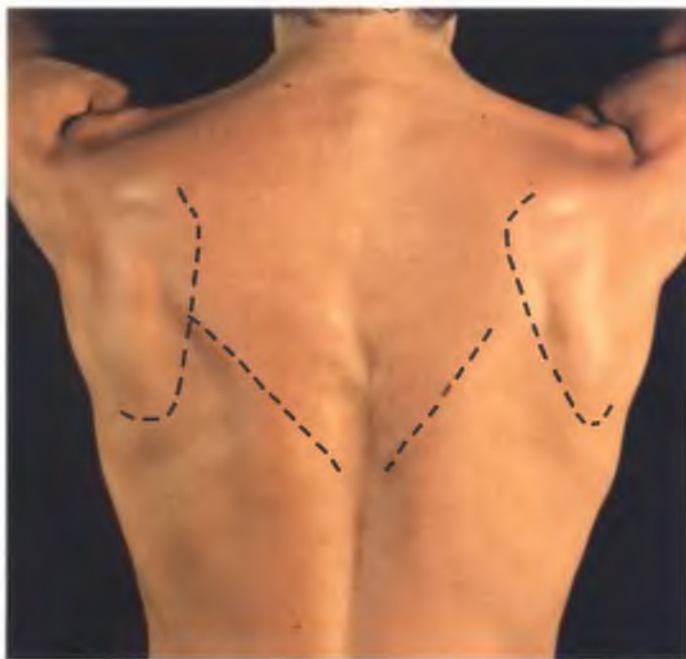


Мышцы и нервы грудной клетки (вид спереди). На левой стороне большая грудная мышца рассечена; видны малая грудная мышца и грудная клетка. Хорошо видно сегментарное расположение нервов.

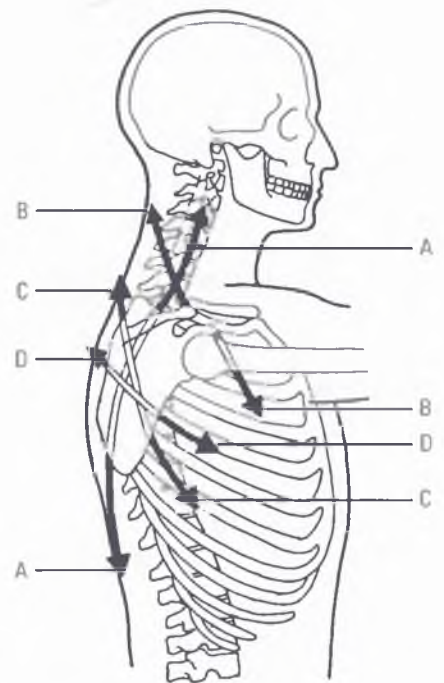
- 1 Шейный отдел позвоночника
- 2 Ключица (*Clavicula*)
- 3 Лопатка (*Scapula*)
- 4 Грудная клетка (*Thorax*)
- 5 Грудина (*Sternum*)
- 6 Плечевая кость (*Humerus*)
- 7 Лучевая кость (*Radius*)
- 8 Локтевая кость (*Ulna*)
- 9 Кость запястья (*Carpus*)
- 10 Кость пясти (*Metacarpus*)
- 11 Кость пальца (фаланга)
- 12 Поясничный отдел позвоночника
- 13 Таз (*Pelvis*)
- 14 Крестцовая кость (*Os sacrum*)
- 15 Бедренная кость (*Femur*)
- 16 Первый шейный позвонок (атлант)
- 17 Первое ребро (*Costa I*)
- 18 **Дельтовидная мышца** (*M. deltoideus*)
- 19 Головная вена (*V. cephalica*)
- 20 **Большая грудная мышца** (*M. pectoralis major*)
- 21 Двуглавая мышца плеча (*M. biceps brachii*)
- 22 **Влагалище** прямой мышцы живота с прямой мышцей живота (*M. rectus abdominis*)
- 23 Грудино-ключично-сосцевидная мышца (*M. sternocleidomastoideus*)
- 24 **Малая грудная мышца** (*M. pectoralis minor*)
- 25 Третье ребро (*Costa III*)
- 26 Передняя зубчатая мышца (*M. serratus ant.*)
- 27 Косая наружная мышца живота (*M. obliquus ext. abdominis*)
- 28 Надключичная ямка
- 29 "Ямка Моренгейма" между ключицей, дельтовидной мышцей и большой грудной мышцей



Костные элементы плечевого пояса и грудной клетки (вид сзади).



Спина и плечевой пояс живого человека (вид сзади). Плечи подняты вверх, выше горизонтальной линии, а лопатки (задний край их отмечен пунктиром) стянуты мышечными тяжами вперед и повернуты. Нижний край напрягшейся M. trapezius отмечен пунктиром.



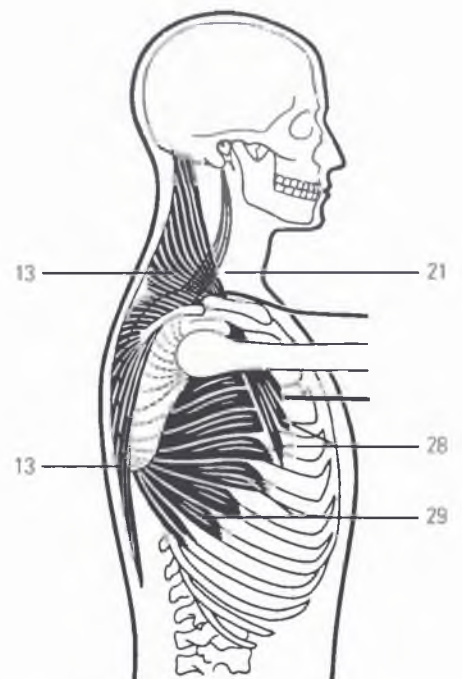
Мышечные пучки лопаток (схема). Мышечные пучки дают возможность поворачивать и поднимать лопатки относительно грудной клетки, благодаря чему поле движения плеч значительно увеличивается.

A – пучок из мышц леваторов и трапецевидной мышцы

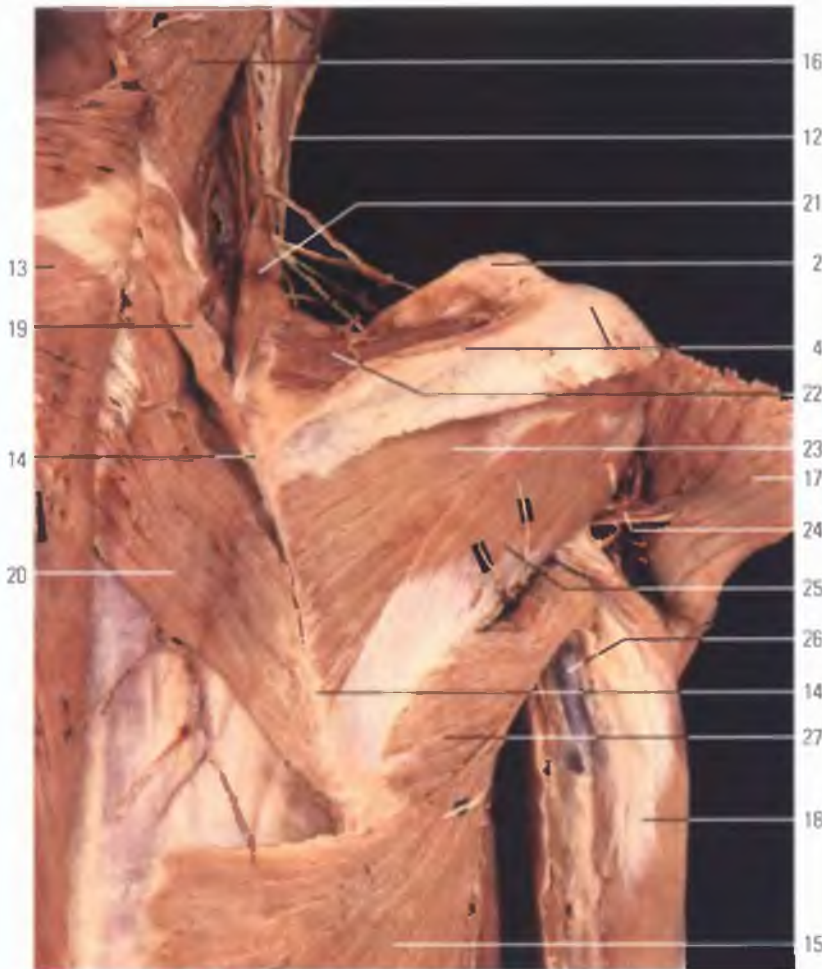
B – пучок из трапецевидной и малой грудной мышц

C – пучок из ромбовидной и зубчатой мышц

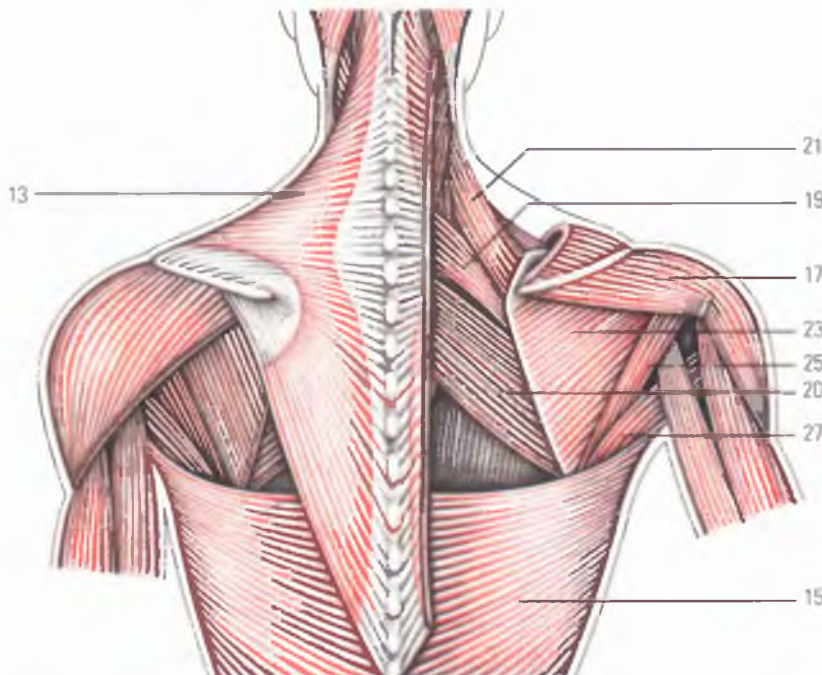
D – пучок из трапецевидной и зубчатой мышц



Мускулатура плеч (вид сбоку; схема; ср. с верхним рис.).



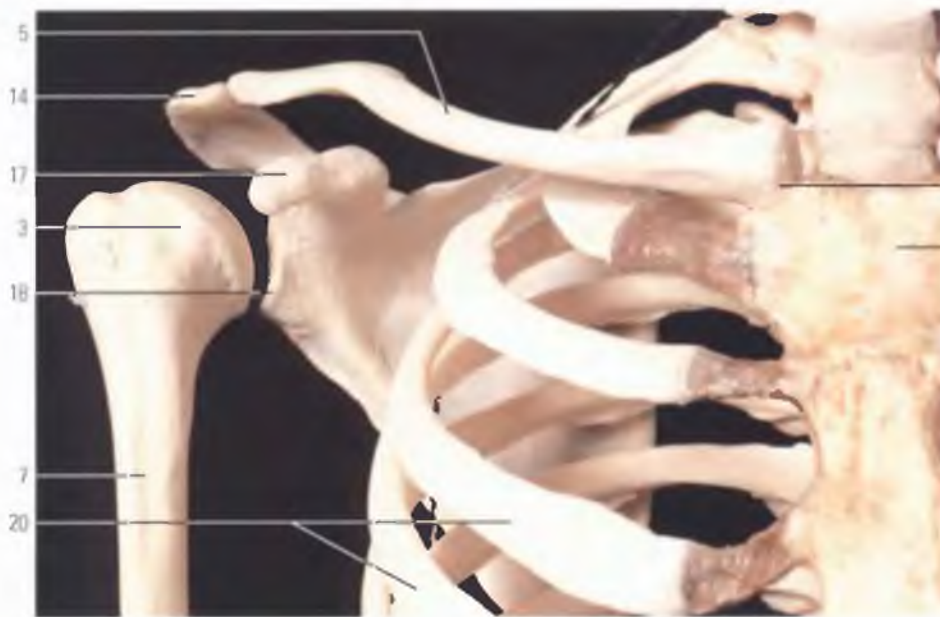Мускулатура плеча (глубокие слои, вид сзади). *M. trapezius* (13) на плечевом поясе рассечена и отвернута влево, чтобы видны были более глубокие мышцы, прикрепленные к лопатке.



Мускулатура плечевого пояса (вид сзади; с левой стороны – поверхностные слои, с правой – лежащие более глубоко).

- 1 Шейный отдел позвоночника
- 2 Ключица (Clavicula)
- 3 Акромиально-ключичный сустав (Articulatio acromioclavicularis)
- 4 Костный гребень на лопатке, лопаточная ость (Spina scapulae) с отростком (Acromion).
- 5 **Плечевой сустав (Articulatio humeri)**
- 6 Лопатка (Scapula)
- 7 Плечевая кость (Humerus)
- 8 Грудная клетка (Thorax) (8-е ребро)
- 9 Локтевой сустав (Articulatio cubiti)
- 10 Локтевая кость (Ulna)
- 11 Лучевая кость (Radius)
- 12 Грудино-ключично-сосцевидная мышца (*M. sternocleidomastoideus*)
- 13 Трапециевидная мышца (***M. trapezius***)
- 14 Задний край лопатки
- 15 **Широчайшая мышца спины (*M. latissimus dorsi*)**
- 16 Ременная мышца головы (*M. splenius capitis*)
- 17 Дельтовидная мышца (*M. deltoideus*)
- 18 Трехглавая мышца плеча (*M. triceps brachii*)
- 19 **Малая ромбовидная мышца (*M. rhomboideus minor*)**
- 20 **Большая ромбовидная мышца (*M. rhomboideus major*)**
- 21 **Мышца, поднимающая лопатку (*M. levator scapulae*)**
- 22 Надостная мышца (*M. supraspinatus*)
- 23 Подостная мышца (*M. infraspinatus*)
- 24 Подмышечный нерв (*N. axillaris*)
- 25 **Малая круглая мышца плеча (*M. teres minor*)**
- 26 Кровеносные сосуды плеча (A. и V. brachialis)
- 27 **Большая круглая мышца плеча (*M. teres major*)**
- 28 **Малая грудная мышца (*M. pectoralis minor*)**
- 29 **Передняя зубчатая мышца (*M. serratus ant.*)**

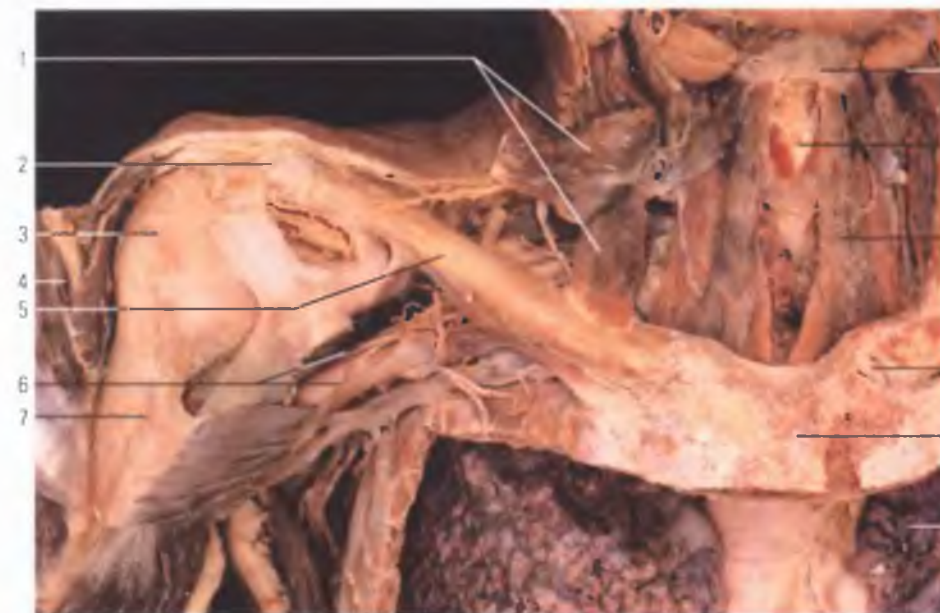
Мышечные пучки плечевого пояса играют важную роль в положении лопаток при движении плеча в плечевом поясе. Например, для того, чтобы поднять руки выше горизонтальной плоскости, лопатка должна быть сдвинута вперед (пучок D), а потом повернута (пучок B).



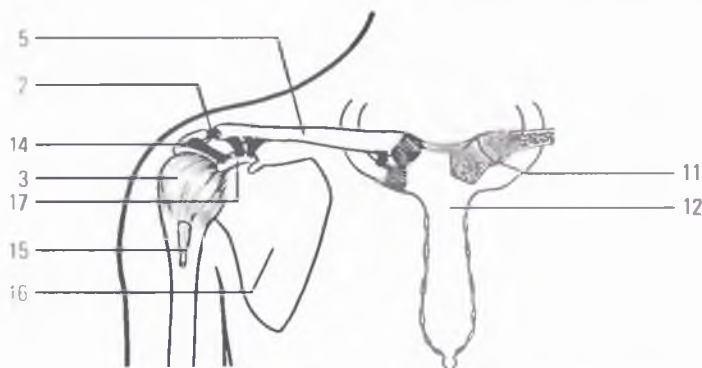
Скелет грудной клетки и плечевого пояса (вид спереди)

- 1 Грудно-ключично-сосцевидная мышца (*M. sternocleidomastoideus*)
- 2 **Акромиально-ключичный сустав** (*Articulatio acromioclavicularis*)
- 3 Головка плечевой кости (*Caput humeri*)
- 4 Дельтовидная мышца (*M. deltoideus*)
- 5 Ключица (*Clavicula*)
- 6 Сосуды и нервы подмышечной впадины (*A. и V. axillaris, Plexus brachialis*)
- 7 Плечевая кость (*Humerus*)
- 8 Подъязычная кость (*Os hyoideum*)
- 9 Гортань (*Larinx*)
- 10 Нижние мышцы подъязычной кости
- 11 **Грудно-ключичный сустав** с суставным диском (*Articulatio sternoclavicularis c. Discus articularis*)
- 12 Грудина (*Sternum*)
- 13 Легкое
- 14 Костный гребень лопатки, лопаточная ость (*Spina scapulae*) с акромиальным отростком (*Acromion*).

- 15 **Сухожилие длинной головки двуглавой мышцы** плеча (*M. biceps brachii*) с сухожильным влагалищем
- 16 Лопатка (*Scapula*)
- 17 Ключевидный отросток лопатки (*Proc. coracoideus*)
- 18 Суставная впадина лопатки
- 19 Трехглавая мышца плеча (*M. triceps brachii*), длинная головка
- 20 3-й и 4-й ребра
- 21 Суставная губа и суставная сумка плечевого сустава
- 22 Связка крышки вертлужной впадины (клюво-акромиальная связка) (*Lig. coracoacromiale*)
- 23 Эпифизарная линия (бывшая зона роста на суставном конце трубчатой кости)

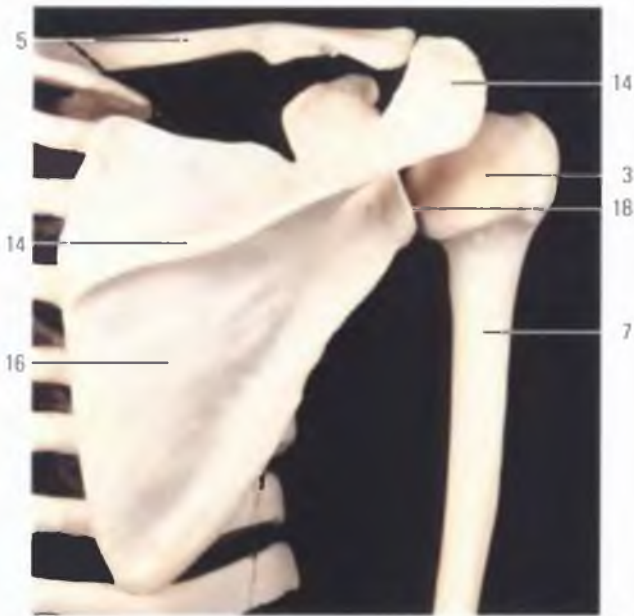


Плечевой пояс и шея (вид спереди). Поверхностный мышечный слой удален, чтобы были видны ключица и плечевой сустав. Дельтовидная мышца отвернута.

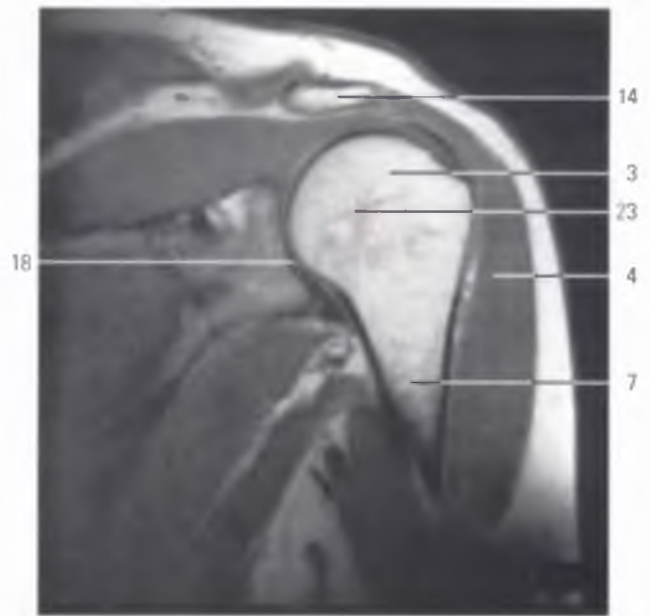


Расположение связочного аппарата трех суставов плечевого пояса.

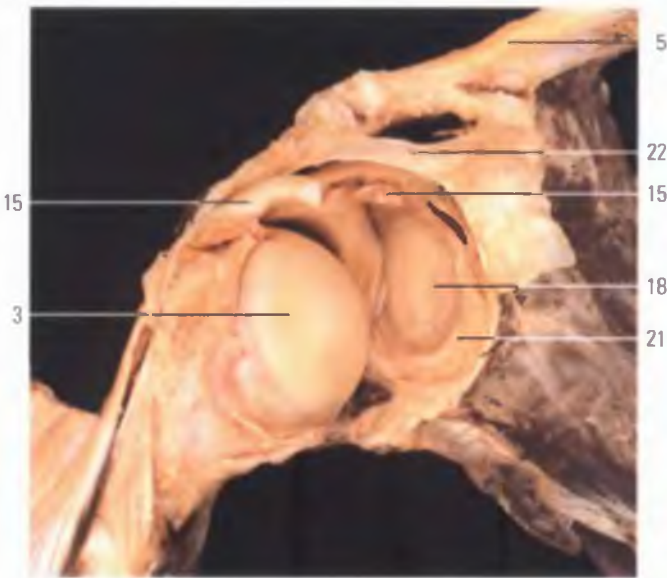
Плечевой пояс связан с грудной клеткой мощным связочным аппаратом. Ансамбль связок между ключевидным отростком лопатки, акромиальным отростком и ключицей образует своего рода крышу над плечевым суставом, которая дает возможность поднять руки только до горизонтального уровня. Чтобы руку можно было поднять выше, лопатка должна совершить поворот. Грудно-ключичный и акромиально-ключичный суставы – это шаровые суставы с тремя осями, в которых однако, благодаря крепким связкам, амплитуда движения ограничена лишь несколькими градусами. Связки эти настолько прочны, что при падении (напр., с лошади) чаще бывает перелом ключицы, чем вывих суставов.



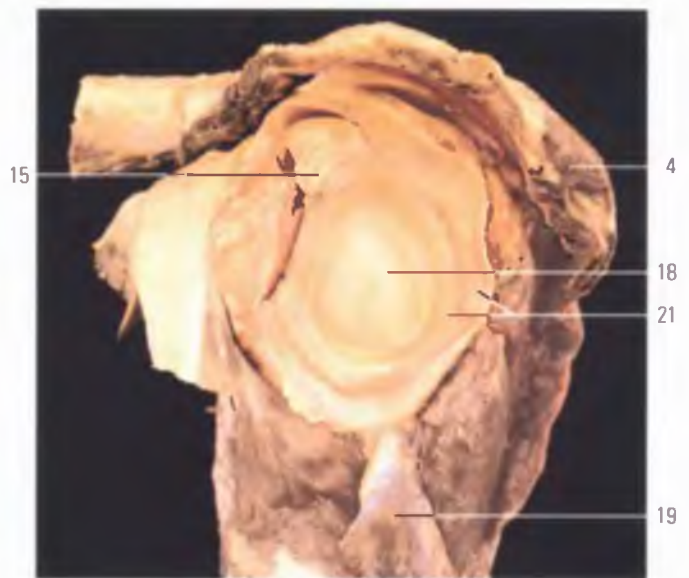
Скелет грудной клетки и плечевого пояса (вид сзади).



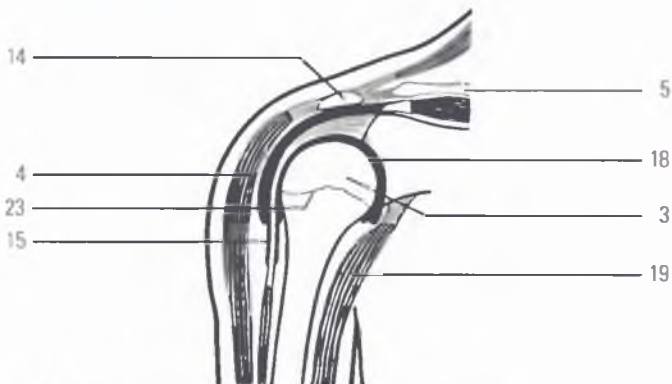
MRT плечевого сустава (из книги: Хойк А., Лютке Г., Рохен Й. В. Атлас MR конечностей. 1994).



Плечевой сустав (вид спереди). Суставная сумка удалена, головка сустава повернута в сторону, сухожилие двуглавой мышцы рассечено.

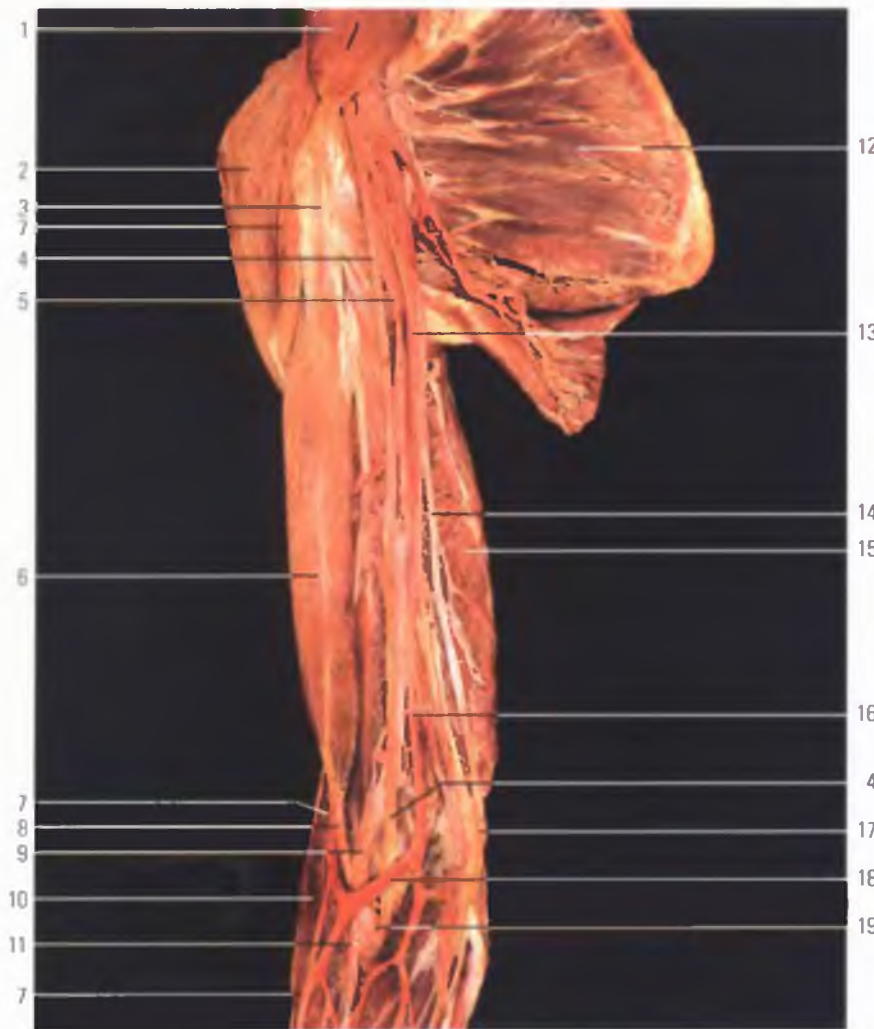

Суставная впадина плечевого сустава.

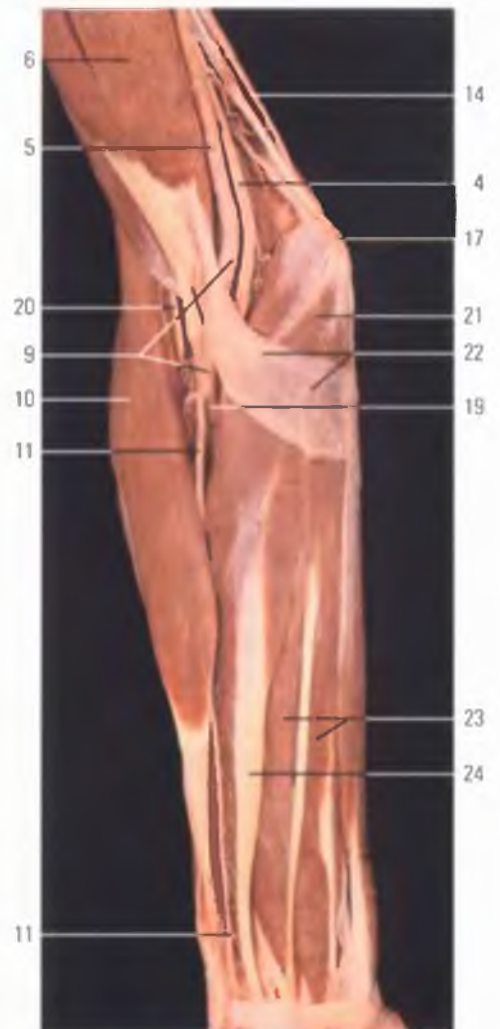


Разрез плечевого сустава (фронтальная плоскость)

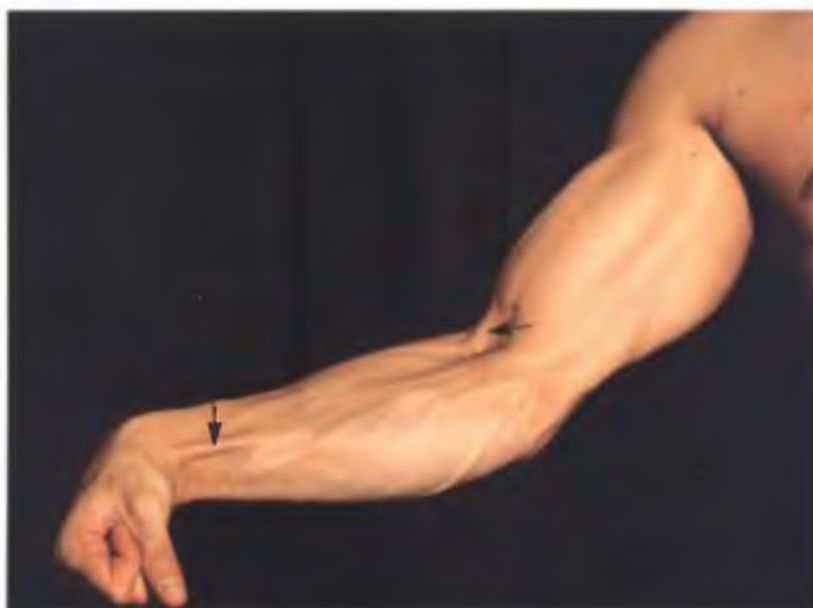Плечевой сустав представляет собой трехосный шаровый сустав с большим объемом движения. Головка сустава существенно больше суставной впадины, так что необходима сложная и мощная мускулатура, чтобы тело сустава обладало прочностью. Можно видеть, что сухожилие длинной головки двуглавой мышцы проходит через сустав. Трение снижается благодаря сухожильному влагалищу, которое, впрочем, само может воспалиться.



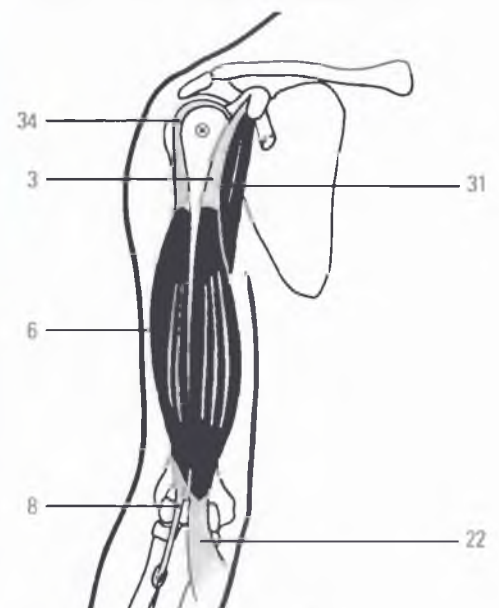
Мускулатура, сосуды и нервы плеча (вид спереди и изнутри). Сосуды и нервы проходят по внутренней стороне плеча, между мышцами-сгибателями и разгибателями. В сгибе локтя они снова разветвляются по предплечью.



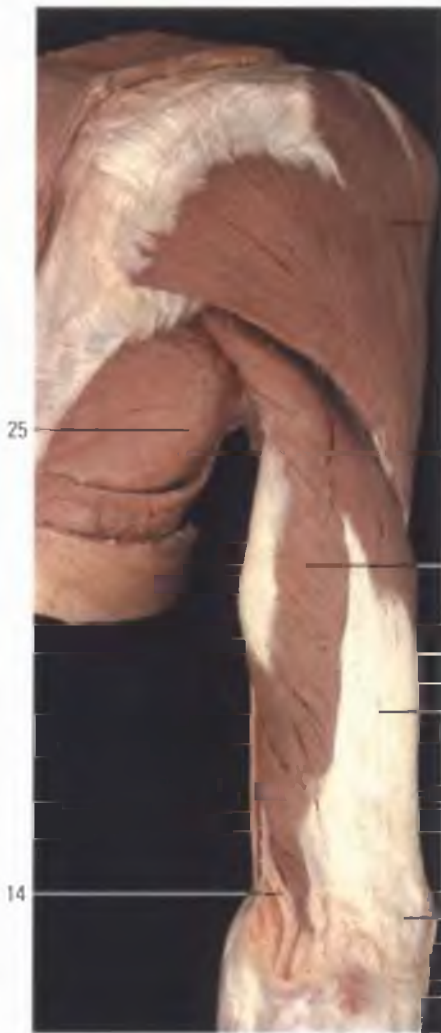Мускулатура предплечья (сгибательная сторона, вид спереди). Под апоневрозом двуглавой мышцы плеча (22) плечевая артерия (9) и медиальный нерв (4) переходят в локтевую ямку.



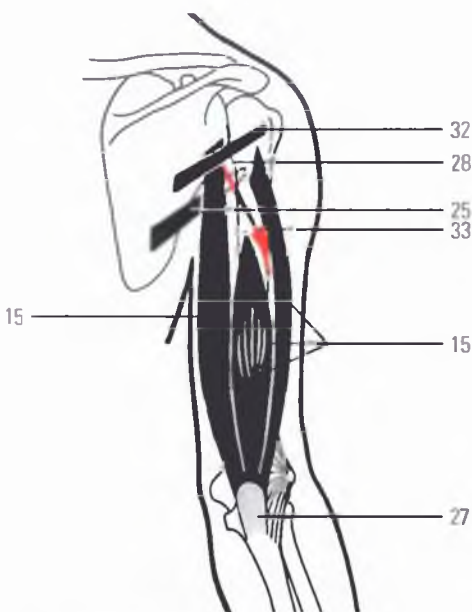
Мускулатура руки. Стрелка: сухожилия лучевого сгибателя запястья (24) Выше него проходит A. radialis (пульс!). Правая стрелка: сухожилие двуглавой мышцы




M. biceps brachii (вид спереди)



Мускулатура плеча (разгибатели) (вид сзади и изнутри).




Трехглавая мышца плеча (*M. triceps brachii*) и канал лучевого нерва



Задняя сторона плеча. Прохождение сосудов и нервов по межмышечному каналу плеча (*canalis humeromuscularis*).

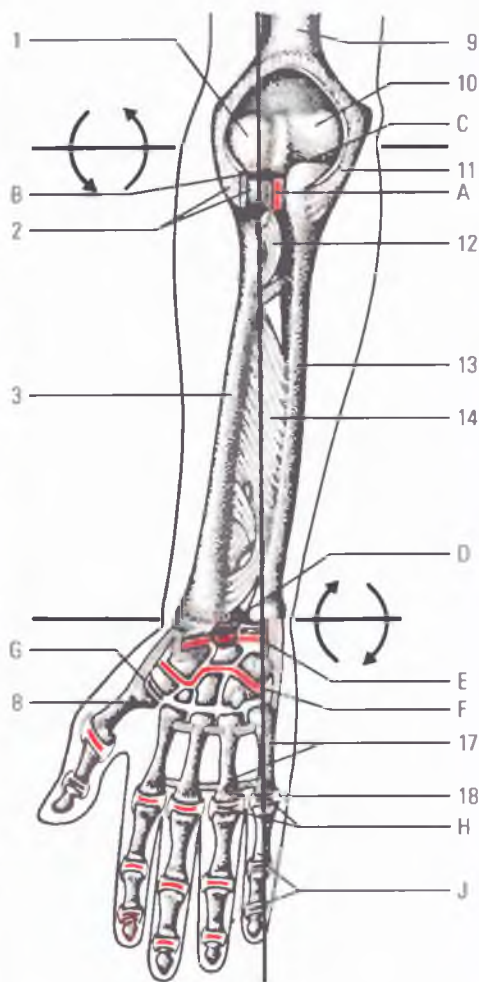
- 1 Малая грудная мышца (*M. pectoralis minor*)
- 2 Дельтовидная мышца (*M. deltoideus*)
- 3 Сухожилие короткой головки двуглавой мышцы плеча (*M. biceps brachii*), начинается от клювовидного отростка (*Proc. coracoideus*)
- 4 Срединный нерв (*N. medianus*)
- 5 Плечевая артерия (*A. brachialis*)
- 6 Двуглавая мышца плеча (*M. biceps brachii*)
- 7 Головная вена (*V. cephalica*)
- 8 Сухожилие двуглавой мышцы
- 9 Плечевая артерия (*OA. brachialis*) в сгибе локтя, делится на *A. radialis* и *A. ulnaris*.
- 10 Плече-лучевая мышца (*M. brachioradialis*)
- 11 Лучевая артерия (*A. radialis*) на высоте сустава кисти – пульсовая артерия
- 12 Лопатка с подлопаточной мышцей (*M. subscapularis*)
- 13 Плечевая вена (*V. brachialis*)
- 14 Локтевой нерв (*N. ulnaris*) проходит позади внутреннего костного выступа плечевой кости (*Epicondylus med. humeri*)
- 15 Трехглавая мышца плеча (*M. triceps brachii*)
- 16 *V. basilica*, идет от задней стороны сустава кисти к *V. axillaris*
- 17 Внутренний выступ плечевой кости (*Epicondylus med. humeri*)
- 18 Срединная вена сгиба локтя (*V. mediana cubiti*)
- 19 Локтевая артерия (*A. ulnaris*)
- 20 Лучевой нерв (*N. radialis*)
- 21 Круглый пронатор (*M. pronator teres*)
- 22 Пластинчатое сухожильное ответвление – апоневроз двуглавой мышцы плеча
- 23 Поверхностный сгибатель пальцев (*M. flexor digitorum superf.*)
- 24 Лучевой сгибатель запястья (*M. flexor carpi radialis*)
- 25 Большая круглая мышца плеча (*M. teres major*)
- 26 Сухожильная пластина мышцы *M. triceps brachii*
- 27 Локтевой отросток
- 28 Подкрыльцовый, или подмышечный нерв (*N. axillaris*) и сопутствующие сосуды
- 29 Плечевая кость (*Humerus*)
- 30 Глубокая артерия плеча (*A. profunda brachii*)
- 31 Клювоплечевая мышца (*M. coracobrachialis*)
- 32 Малая круглая мышца плеча (*M. teres minor*)
- 33 Канал лучевого нерва на задней поверхности плеча
- 34 Длинная головка (*Caput longum*) двуглавой мышцы плеча; сухожилие проходит через плечевой сустав к лопатке



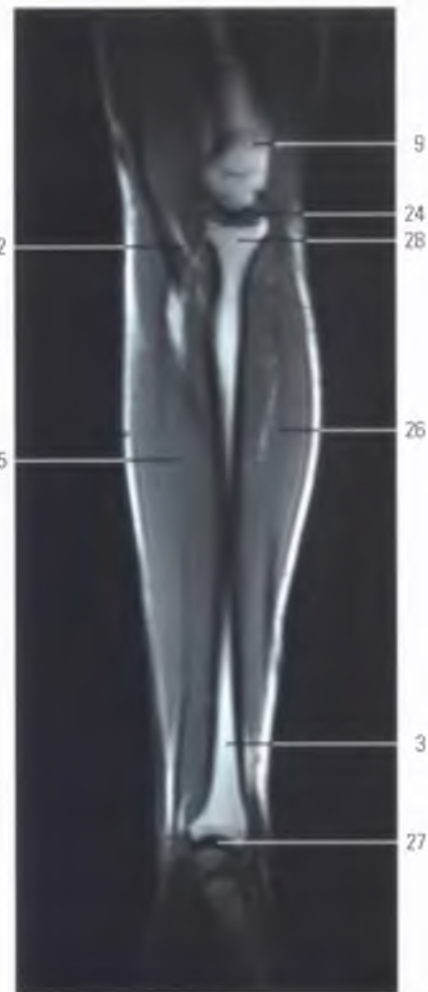
Предплечье и кисть

Положение супинации – ладонь обращена вперед. Видны суставы и связки. Стрелка указывает на карпальный (запястный) канал.

- 1 Головчатое возвышение плечевой кости (Capitulum humeri)
- 2 Головка лучевой кости (Caput radii с Lig. anulare radii) с лучевой кольцевидной связкой
- 3 Лучевая кость (Radius)
- 4 Квадратный пронатор (M. pronator quadratus)
- 5 Сухожилие мышцы, приводящей кисть к лучевой кости (M. flexor carpi radialis)
- 6 Сухожилия мышцы-разгибателя и отводящей мышцы большого пальца кисти
- 7 Седловидный сустав большого пальца (Articulatio carpometacarpalis pollicis)
- 8 Пястная кость большого пальца (Os metacarpale I)
- 9 Плечевая кость (Humerus)
- 10 Блок плечевой кости (Trochlea humeri)
- 11 Локтевая боковая связка (Lig. collaterale ulnare)
- 12 Сухожилие двуглавой мышцы плеча (M. biceps brachii) (под ним находится слизистая сумка)
- 13 Локоть (Ulna)
- 14 Соединительнотканная мембрана между локтевой и лучевой костью (Membrana interossea antebrachii)
- 15 Сухожилие сгибателя кисти (M. flexor carpi ulnaris); здесь прощупывается гороховидная кость (Os pisiforme)
- 16 Запястье (Carpus)
- 17 Кость пясти (Ossa metacarpi)
- 18 Основные суставы пальцев кисти (Articulationes metacarpophalangeales)
- 19 Пальцы (Phalanges) с сухожилиями обоих сгибателей пальца



Суставы и связки предплечья и кисти (положение супинации). Показаны оси суставов.



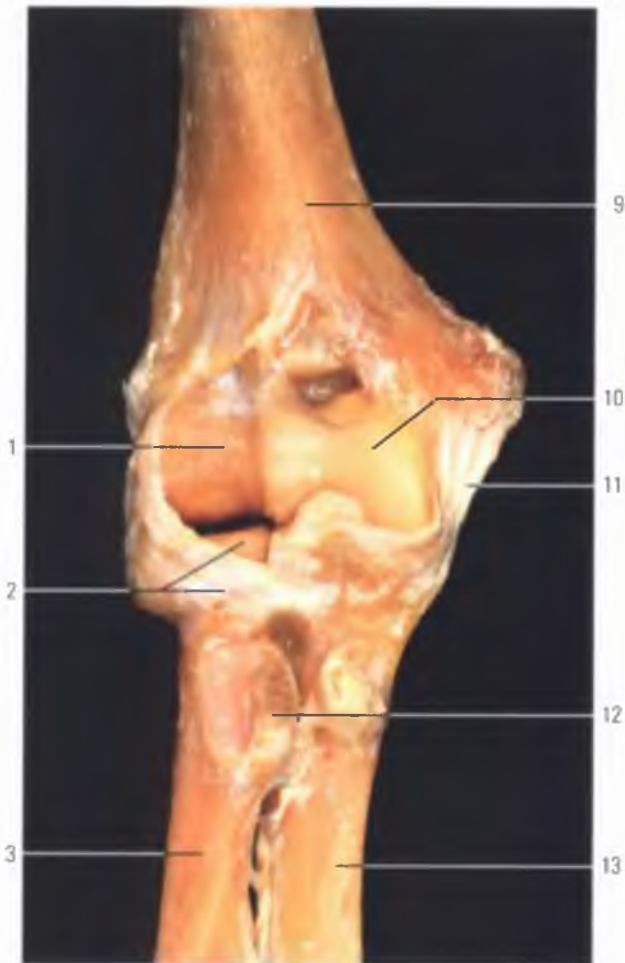Продольный срез предплечья с локтевым суставом и суставом кисти (MRT д-ра А. Хойка, Мюнхен)

Локтевой сустав (Articulatio cubiti) состоит из трех частей:

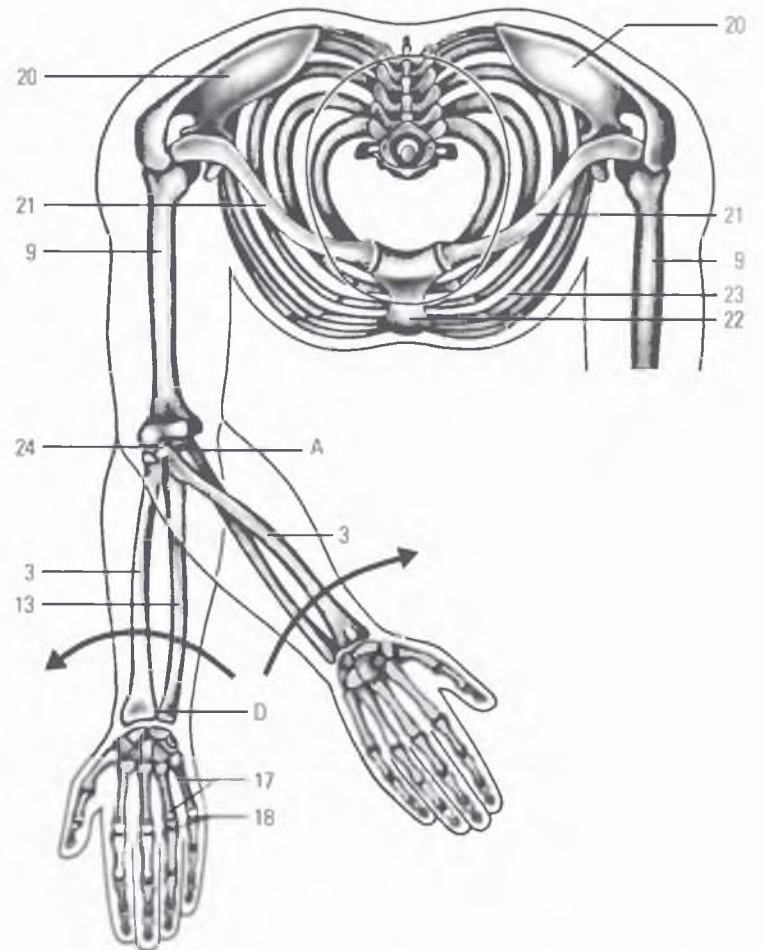
- A – проксимальный вращательный сустав (Articulatio radioulnaris proximalis): одноосевой;
- B – плечелучевой сустав (Articulatio humeroradialis): с анатомической точки зрения трехосный шаровый сустав; с функциональной точки зрения ограничен Lig. anulare до двух осей;
- C – плечелоктевой сустав (Articulatio humeroulnaris): одноосевой шарнирный сустав.

Луче-локтевые суставы служат для вращательных движений предплечья вокруг косой продольной оси (пронация – вращение кнутри, супинация – вращение кнаружи):

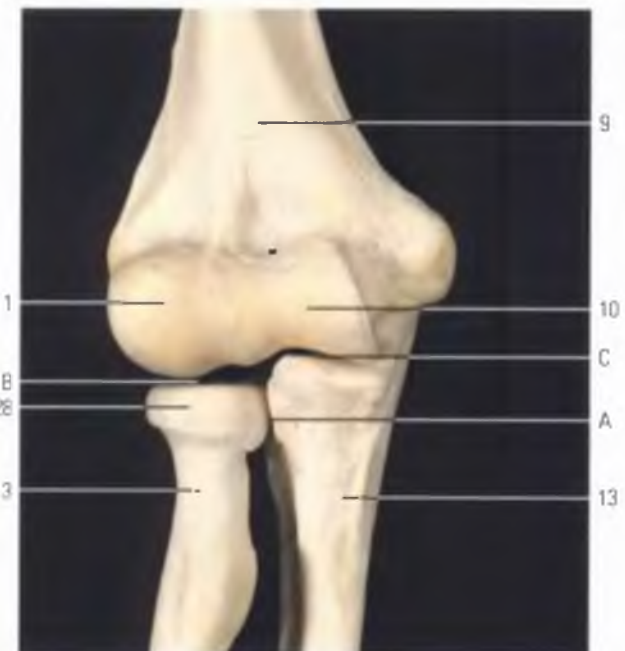- A – верхний (проксимальный) лучелоктевой сустав (Articulatio radioulnaris proximalis), располагается посередине предплечья (проксимально) в локтевом суставе;
- D – нижний (дистальный) или лучелоктевой сустав (Articulatio radioulnaris distalis), расположен дальше от туловища (дистально) на границе с суставами кисти.



Локтевой сустав (открыт спереди). Виден связочный аппарат.



Возможности движений предплечья в двух его вращательных суставах (Articulatio radioulnaris proximalis [A] и distalis [D]). Срединная ось предплечья при вращательных движениях проходит через третий палец.



Скелетные элементы локтевого сустава (правая рука, вид спереди). Лучевая кость (Radius) и локтевая кость (Ulna) расположены параллельно (положение супинации). А, В, С: см. таб. на стр. 100.

Суставы кисти:

Е – лучезяпястный сустав (Articulatio radiocarpalis): двухосный эллипсовидный сустав;

Ф – межзаяпястный сустав (Articulatio mediocarpalis): возможны только движения, поднимающие кисть.

Суставы пальцев:

Г – седловидный сустав большого пальца (Articulatio carpometacarpalis pollicis): двухосный сустав;

Н – основные суставы пальцев кисти (Articulationes metacarpophalangeales): трехосные шаровидные суставы; прочные латеральные связки функционально ограничивают движения (возможны лишь по двум осям);

Ж – межфаланговые суставы кисти (Articulationes interphalangeales): одноосевые шарнирные суставы.

20 Лопатка (Scapula)

21 Ключица (Clavicula)

22 Грудина (Sternum)

23 Грудная клетка (Thorax)

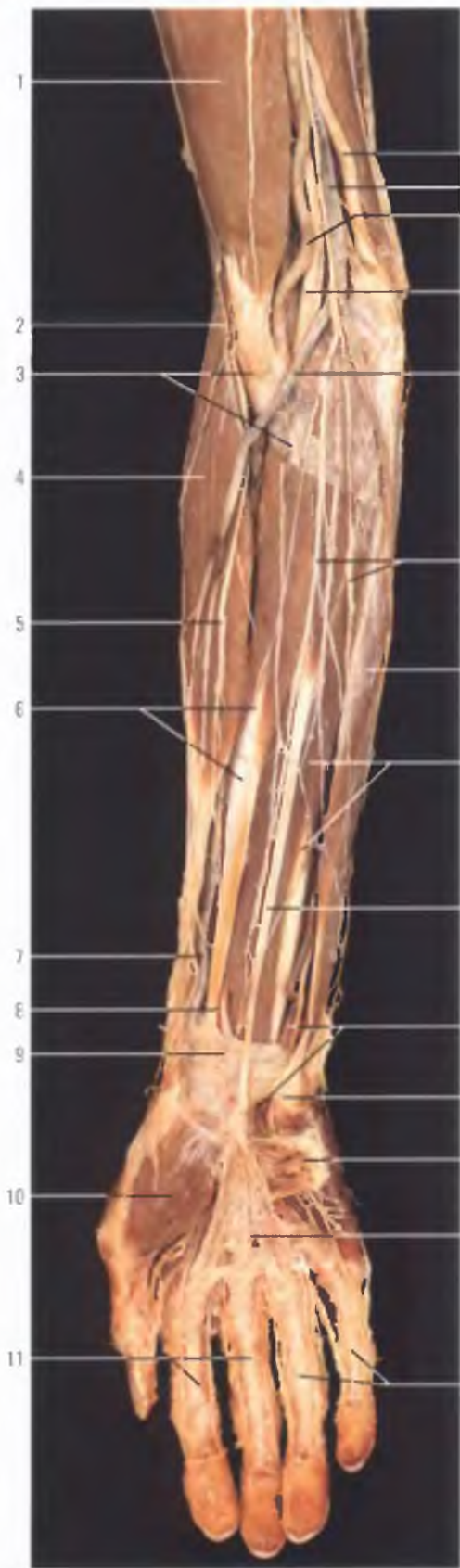
24 Локтевой сустав (Articulatio cubiti)

25 Мышцы-сгибатели (Mm. flexores) предплечья

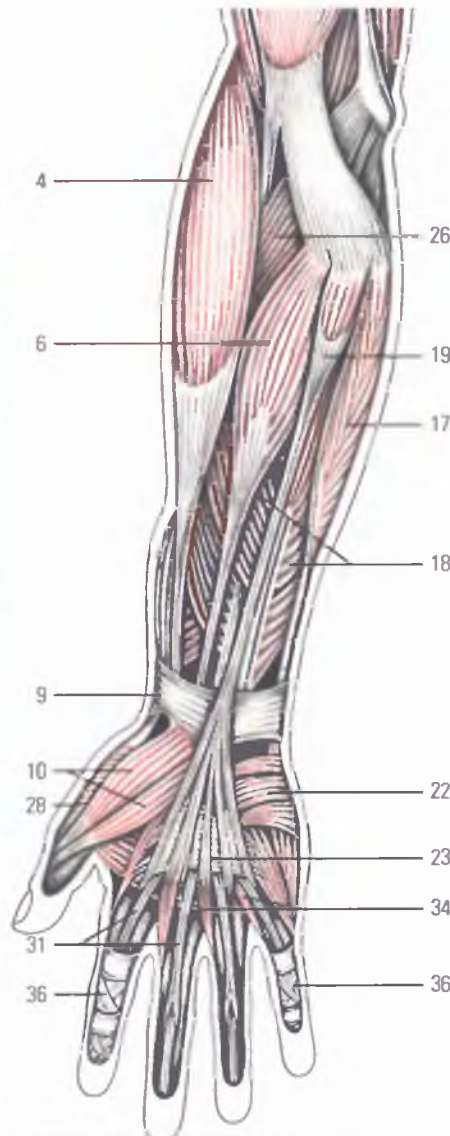
26 Мышцы-разгибатели (Mm. extensores) предплечья

27 Лучезяпястный сустав (Articulatio radiocarpalis)

28 Головка лучевой кости (Caput radii)



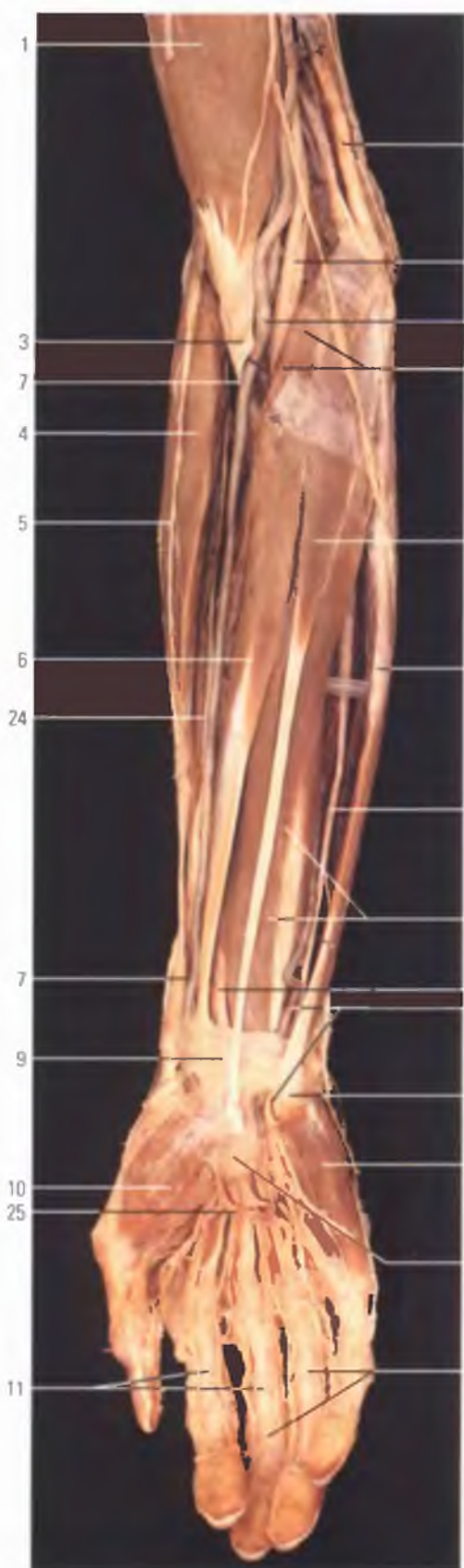
Предплечье и кисть с суставами и нервами (поверхностный слой, вид спереди, со стороны ладони). Ладонь выстлана ладонным апоневрозом (23); его могут привести в напряжение *Mm. palmares* (19 и 22).



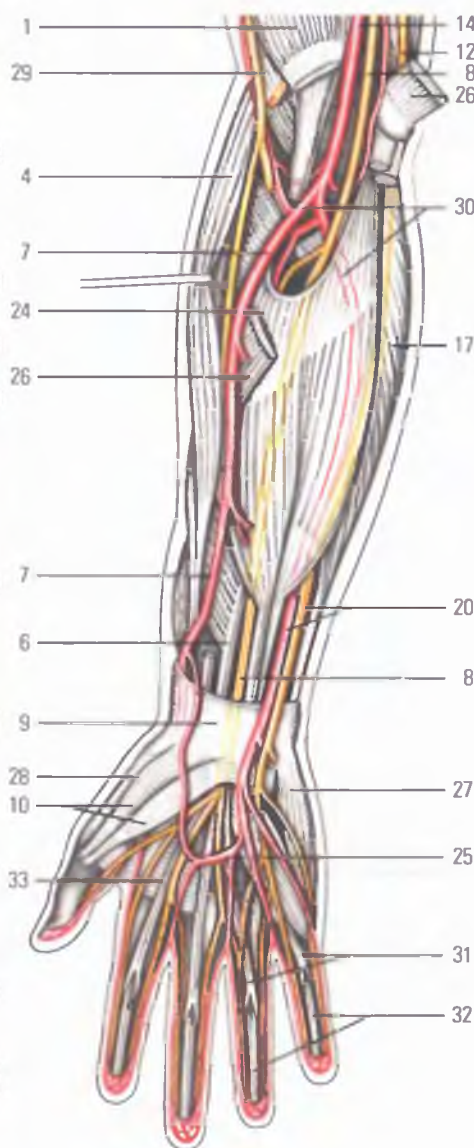Мускулатура предплечья и кисти (поверхностный слой, вид спереди со стороны ладони).

- 1 Двуглавая мышца плеча (*M. biceps brachii*)
- 2 Головная вена (*V. cephalica*)
- 3 Сухожилие *M. biceps brachii* с его плоскостными ответвлениями (апоневроз), ведущими к предплечью
- 4 Сгибатель предплечья (*M. brachioradialis*)
- 5 Кожный нерв от *N. musculocutaneus*
- 6 Наружный лучевой сгибатель кисти (*M. flexor carpi radialis*)
- 7 Лучевая артерия (*A. radialis*)
- 8 Срединный нерв (*N. medianus*)
- 9 Удерживатель (*Retinaculum*) сгибателя пальцев и стенка карпального (запястного) канала
- 10 Возвышение большого пальца кисти (*Thenar*) с мышцей, отводящей большой палец (*M. abductor pollicis*), и коротким сгибателем большого пальца (*M. flexor pollicis brevis*)
- 11 Сухожилия сгибателей пальцев с сухожильными влагалищами и связочным аппаратом
- 12 Локтевой нерв (*N. ulnaris*)
- 13 *V. basilica* (продолжение – *V. brachialis*)
- 14 Плечевая артерия (*A. brachialis*)
- 15 Срединная вена локтя (*V. mediana cubiti*)
- 16 Кожные вены внутренней стороны предплечья
- 17 Локтевой сгибатель кисти (*M. flexor carpi ulnaris*)
- 18 Поверхностный сгибатель пальцев (*M. flexor digitorum superf.*)
- 19 Длинная ладонная мышца (*M. palmaris longus*) с длинным сухожилием (*Palmaraponeurose*), переходящим в ладонное сухожилие
- 20 *A. и N. ulnaris* следуют по локтевому сосудисто-нервному тракту. Направляясь к кисти, они пересекают *Retinaculum* и уходят в ладонь
- 22
- 23
- 26
- 28
- 31
- 34
- 36

В локтевом сгибе имеет место другое разветвление сосудов и нервов. *N. radialis* присоединяется к *A. radialis*, *N. ulnaris* к *A. ulnaris*. Сосуды и нервы в локтевом сгибе относительно хорошо защищены апоневрозом двуглавой мышцы плеча. Выше лучезапястного сустава, рядом с сухожилием сгибателя этого сустава (6), можно нащупать *A. radialis* (7) – определять пульс. Рядом с тем же сухожилием, с другой стороны, проходит *N. medianus* (8), от которого получают иннервацию мышцы возвышения большого пальца. Нерв здесь проходит так близко к поверхности, что легко может быть поврежден (напр. при попытке самоубийства посредством вскрытия "пульсовой артерии" или от резаных ран при несчастном случае). *N. ulnaris* (12) проходит вплотную к внутреннему надмыщелку плеча (*Epicondylus* – так наз. музыкальной косточке), так что здесь он легко может быть поврежден. Ладонный апоневроз (23) кисти служит как опора при хватании и защищает лежащие под ней сосуды (прежде всего артериальную ладонную дугу) (25).



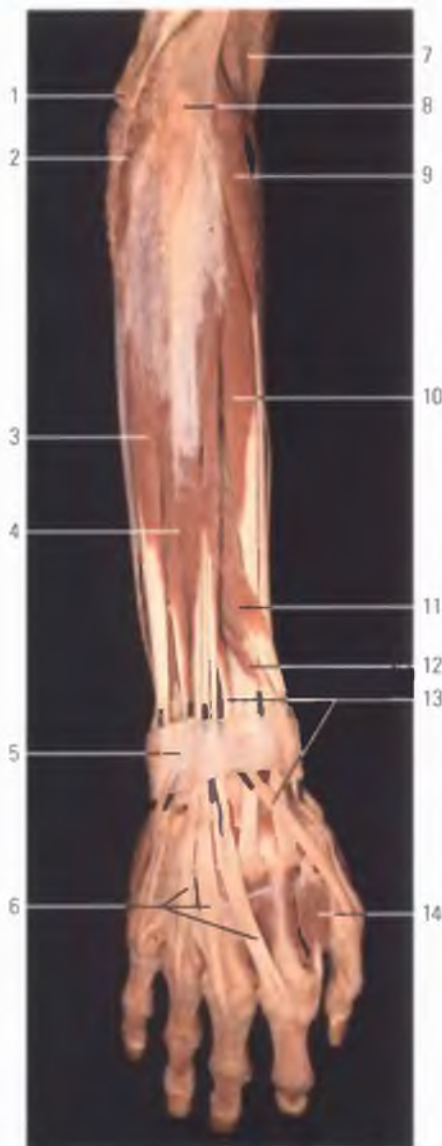Предплечье и кисть после удаления кожных нервов (вид спереди). *M. brachioradialis* (4) и *M. flexor carpi ulnaris* (17) отодвинуты немного в сторону, чтобы были видны радиальный (лучевой) и локтевой сосудисто-нервные пучки под этими мышцами.



Предплечье и кисть с сосудами и нервами (срединный слой, спереди, со стороны ладони). *M. pronator teres*, *M. palmaris longus* с *Palmaraponeurose*, так же как и *M. flexor carpi radialis* и *ulnaris*, удалены.

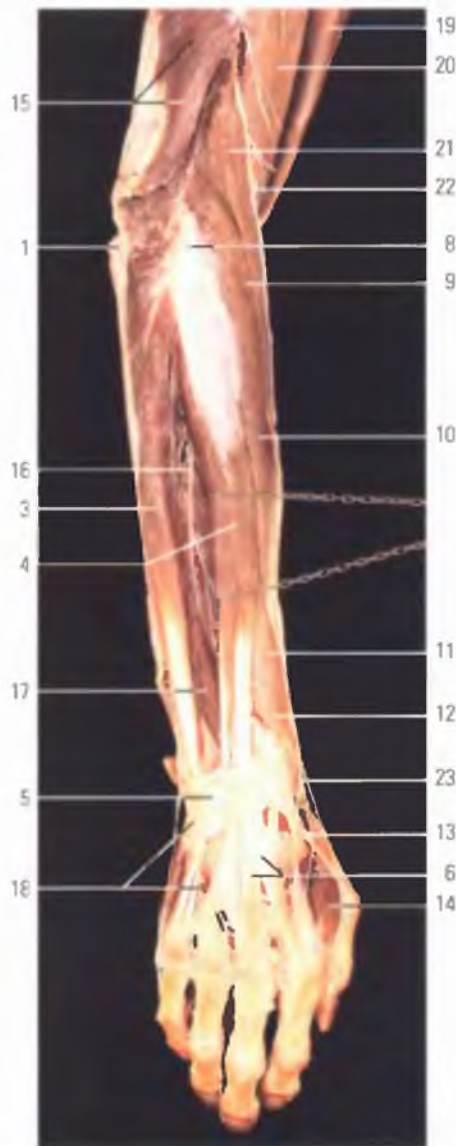
Сосуды и нервы руки. прежде всего *A. и V. brachialis* (14), *N. medianus* (8) и *N. ulnaris* (12), проходят по внутренней стороне двуглавой мышцы (так наз. желобку бицепса), где также может быть измерено давление крови в *A. brachialis* (см. стр. 113). Отсюда они вступают в локтевой сгиб, где они (правда, без *N. ulnaris*) находятся под апоневрозом бицепса (соблюдать осторожность при внутривенных инъекциях!). На предплечье мышцы образуют три ложа для больших проводящих путей (так наз. сосудисто-нервных пучков: 1) наружный (радиальный), под *M. brachioradialis*, для *A. radialis* (7) и кожной ветви *N. radialis* (24); 2) между поверхностным и глубоким сгибателями пальцев, для *N. medianus*; 3) внутренний, под локтевым сгибателем кисти (*M. flexor carpi ulnaris*), для *N. ulnaris* с *A. и V. ulnaris* (20), которые на уровне сустава кисти вновь выходят на поверхность.

- 14 Гороховидная кость (*Os pisiforme*)
- 12 Короткая ладонная мышца (*M. palmaris brevis*), подкожная мышца для натяжения ладонного апоневроза
- 8
- 26 Сухожилие ладони (ладонный апоневроз)
- 30
- 24 Кожная ветвь *N. radialis* (*Ramus superficialis*) проходит по (одноименному) сосудисто-нервному тракту
- 17
- 25 Поверхностная артериальная ладонная дуга (*Arcus palmaris superf.*)
- 26 Круглый пронатор (*M. pronator teres*)
- 27 Возвышение мизинца. *Hypothenar* с мышцей, отводящей мизинец (*M. abductor digiti minimi*) и короткой мышцей-сгибателем (*M. flexor digiti minimi brevis*)
- 20
- 8 Мышца, противопоставляющая большой палец кисти (*M. opponens pollicis*)
- 29 Лучевой нерв (*N. radialis*) в локтевом сгибе делится на *R. superf.* и *R. prof.* (на поверхностную и глубокую ветви – Прим. ред.)
- 27
- 30 Локтевая артерия (*A. ulnaris*)
- 25 Сухожилия поверхностных сгибателей пальцев (разветвляются и прикрепляются к средним фалангам)
- 32 Сухожилия глубоких сгибателей пальцев – проходят до концевых фаланг пальцев
- 31
- 33 Приводящая мышца большого пальца кисти (*M. adductor pollicis*)
- 34 Червеобразные мышцы (*Mm. lumbricales*) – берут начало от сухожилий глубоких сгибателей пальцев и уходят к сухожилиям тыльной стороны пальцев (дорсальный апоневроз)
- 35 Общее влагалище сухожилий сгибателей пальцев (*Vagina communis mm. flexorum*)
- 36 Влагалища сухожилий пальцев (*Vaginae tendinum digitorum manus*)



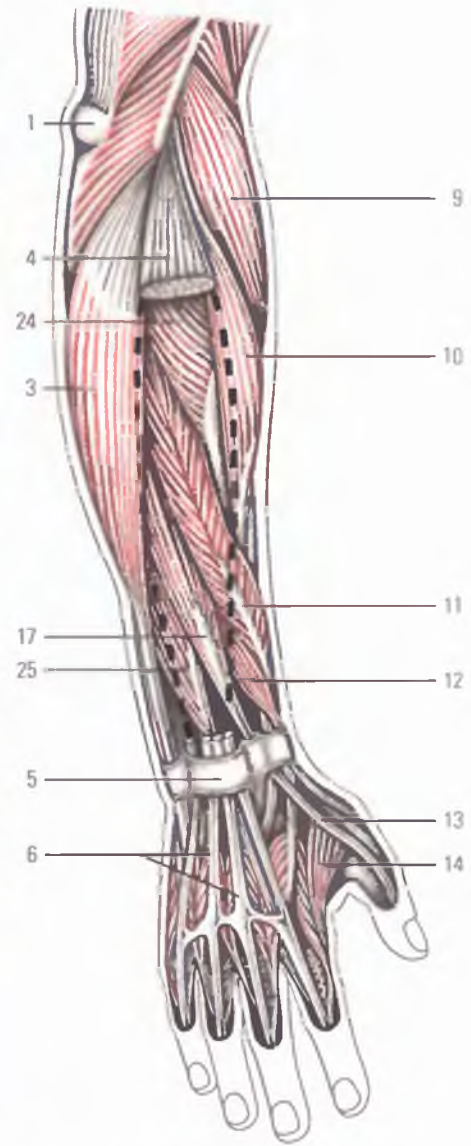
Мышцы-разгибатели предплечья и кисти (с тыльной стороны). Особо обозначены сухожильные каналы с их влагалищами под поперечно расположенным удерживателем разгибателей (*Retinaculum*) (5).

- 1 Локтевой отросток (*Olecranon*)
- 2 *M. anconeus* для выпрямления предплечья и напряжения сумки локтевого сустава
- 3 Локтевой разгибатель кисти (*M. extensor carpi ulnaris*)
- 4 Мышца-разгибатель пальцев (*M. extensor digitorum*)
- 5 Удерживатель разгибателя (*Retinaculum*) с сухожильными волокнами (метки). Сухожилия проходят здесь в сухожильных влагалищах.
- 6 Сухожилия разгибателей пальцев
- 7 Сгибатель предплечья (*M. brachioradialis*)
- 8 Боковой выступ плечевой кости (*Epicondylus lat. humeri*)
- 9 Длинный лучевой разгибатель кисти (*M. extensor carpi radialis longus*)
- 10 Короткий лучевой разгибатель кисти (*M. extensor carpi radialis brevis*)



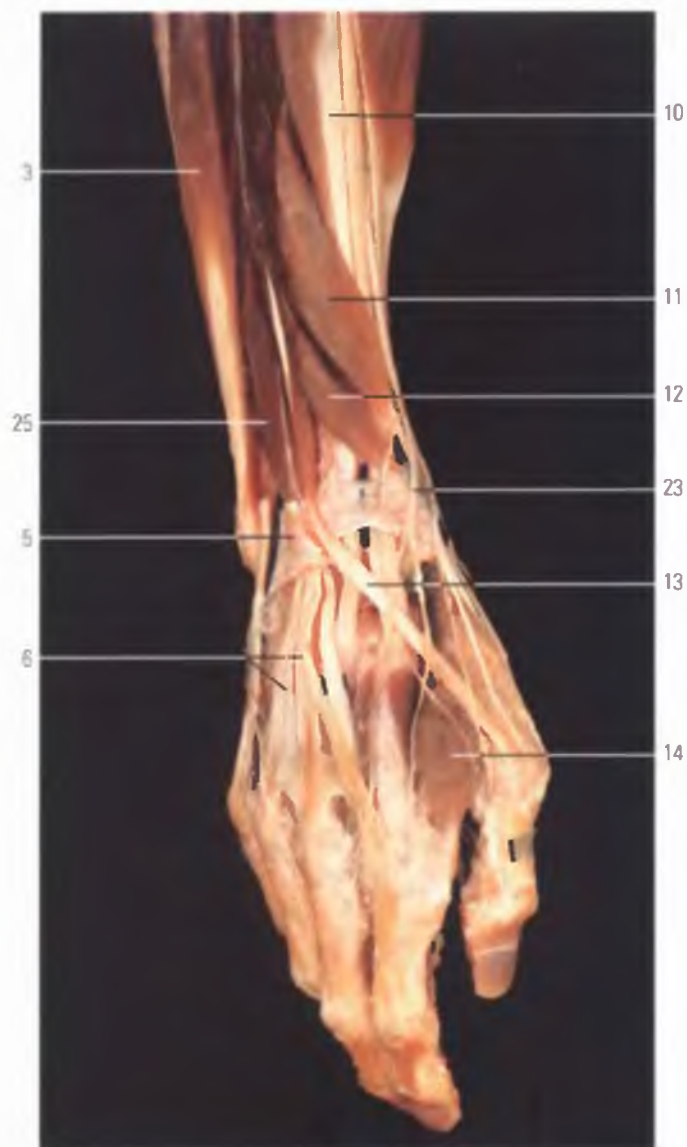Мышцы-разгибатели предплечья и кисти с их иннервацией (с дорсальной стороны). *M. extensor digitorum* (4) оттянут в сторону, чтобы показать глубокую ветвь *N. radialis* (16).

- 11 Длинная мышца, отводящая большой палец (*M. abductor pollicis longus*)
- 12 Короткий разгибатель большого пальца (*M. extensor pollicis brevis*)
- 13 Сухожилия длинного разгибателя большого пальца (*M. extensor pollicis longus*)
- 14 Тыльная межкостная мышца (*M. interosseus dors. I*)
- 15 Трехглавая мышца плеча (*M. triceps brachii*)
- 16 Глубокая ветвь (*R. prof.*) *N. radialis*, от которой получают иннервацию все мышцы-разгибатели предплечья
- 17 Длинный разгибатель большого пальца (*M. extensor pollicis longus*)
- 18 Дорсальная (тыльная) ветвь локтевого нерва *N. ulnaris* (*R. dors.*) для тыльной стороны кисти и двух с половиной пальцев
- 19 Сгибатель руки (*M. triceps brachii*)

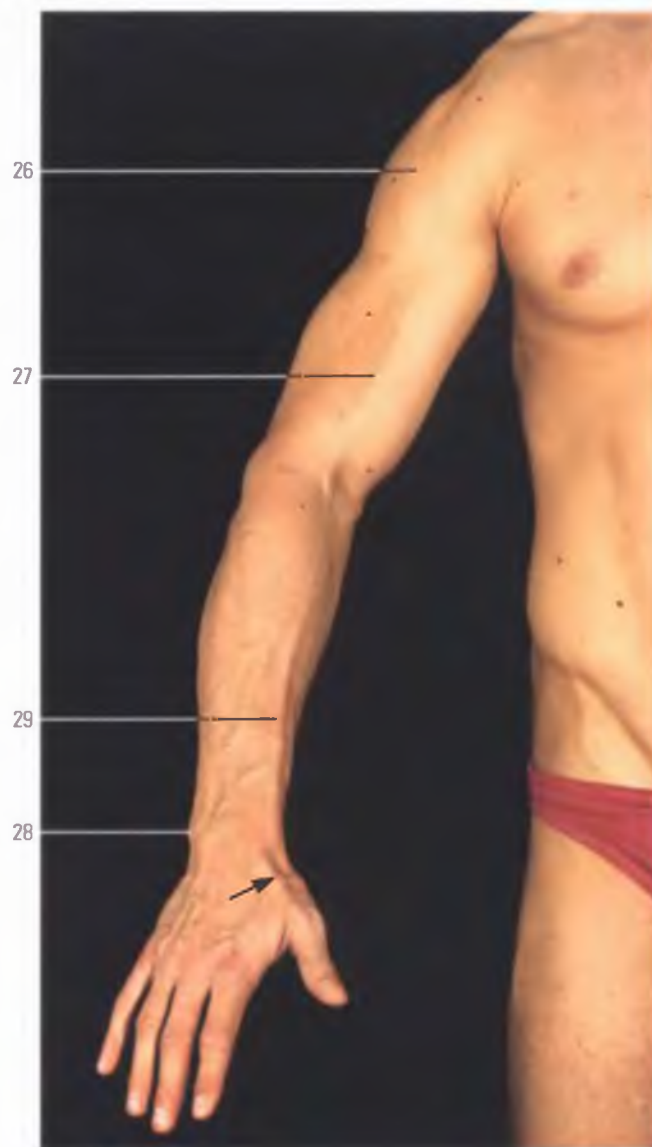


Мускулатура предплечья и кисти (с дорсальной стороны). *M. extensor digitorum* (4) частично удален, чтобы показать расположенные глубже мышцы для большого и указательного пальцев.

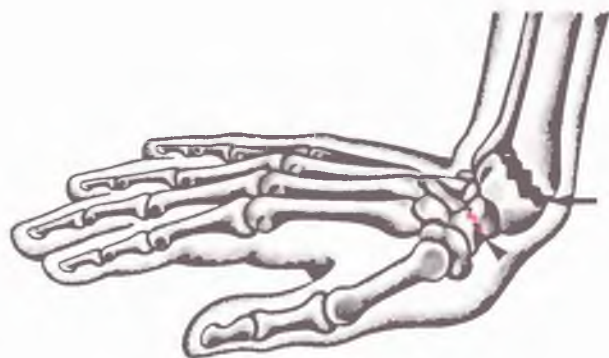- 20 Глубокий сгибатель руки (*M. brachialis*)
- 21 Сгибатель предплечья (*M. brachioradialis*)
- 22 Кожная нервная ветвь для предплечья (ветвь *N. musculocutaneus*)
- 23 Кожная ветвь *N. radialis* (*R. superf.*) для тыла кисти и двух с половиной пальцев
- 24 Мышца-супинатор предплечья (*M. supinator*)
- 25 Разгибатель указательного пальца (*M. extensor indicis*)
- 26 Дельтовидная мышца (*M. deltoideus*)
- 27 Желобок между *M. biceps* и *M. triceps*, по которому проходит *V. cephalica*
- 28 Шиловидный отросток локтевой кости (*Proc. styloideus ulnae*); прощупывается
- 29 Головная вена (*V. cephalica*), по которой оттекает венозная кровь от тыла кисти и предплечья



Мускулатура кисти, изображение длинных мышц большого пальца (с дорсальной стороны). Сухожилие длинного разгибателя большого пальца (13) вынута из своего канала в Retinaculum (5), а разгибатель пальца (*M. extensor digitorum*) над Retinaculum удален.

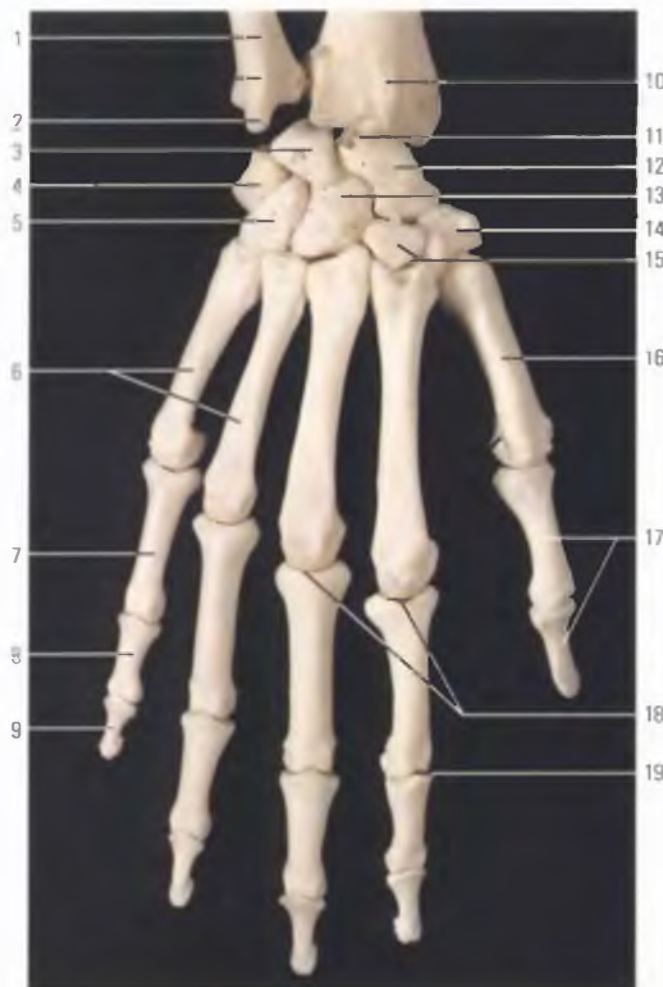

Поверхностный рельеф руки, положение пронации. Можно видеть ямку ("табакерку") между сухожилиями разгибателей большого пальца (стрелка).

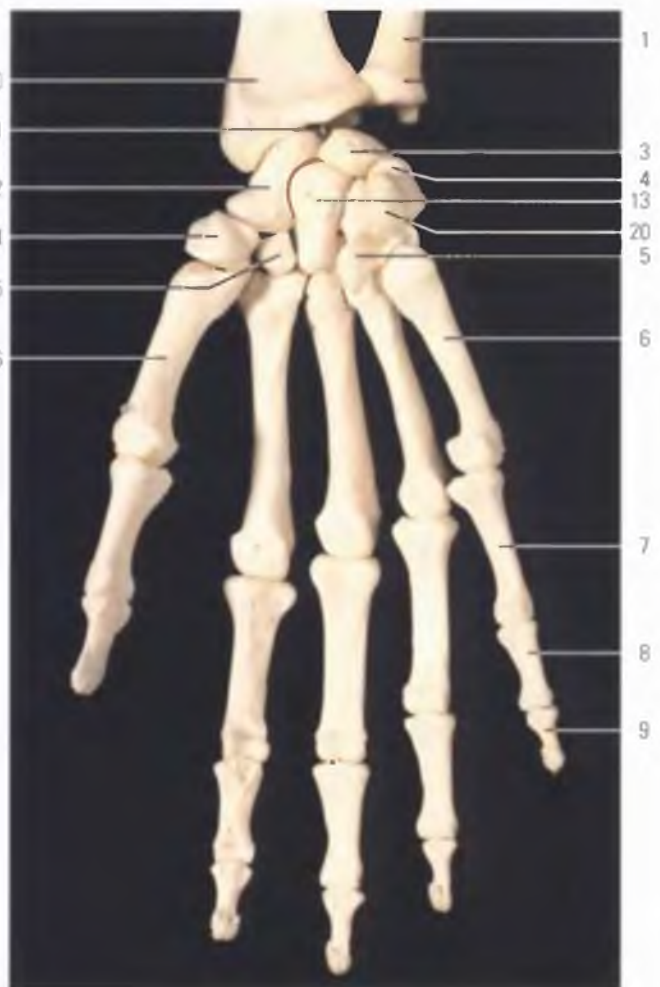


Перелом лучевой и ладьевидной костей (схема)

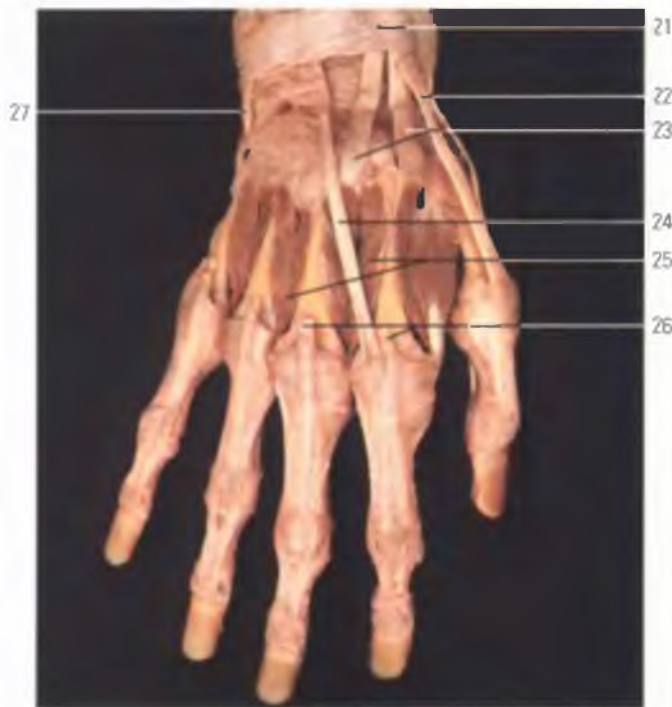
При опоре на кисть – скажем, при падении со стремянки – часто ломается лучевая кость (*Radius*) (стрелка); она одна выдерживает вес тела, передающийся через сустав на кисть. Та же часть может постичь и ладьевидную кость (*Os scaphoideum*) (короткая стрелка).



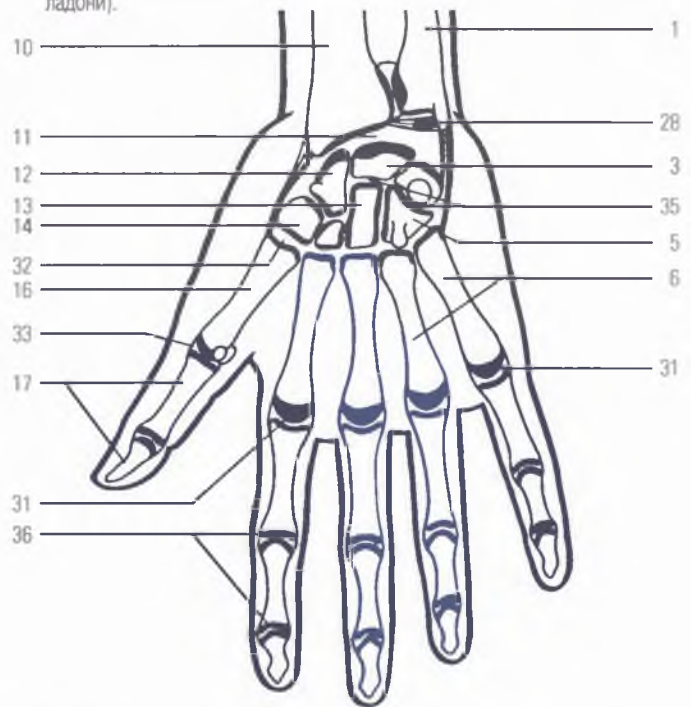
Скелетные элементы кисти (дорсальная сторона)



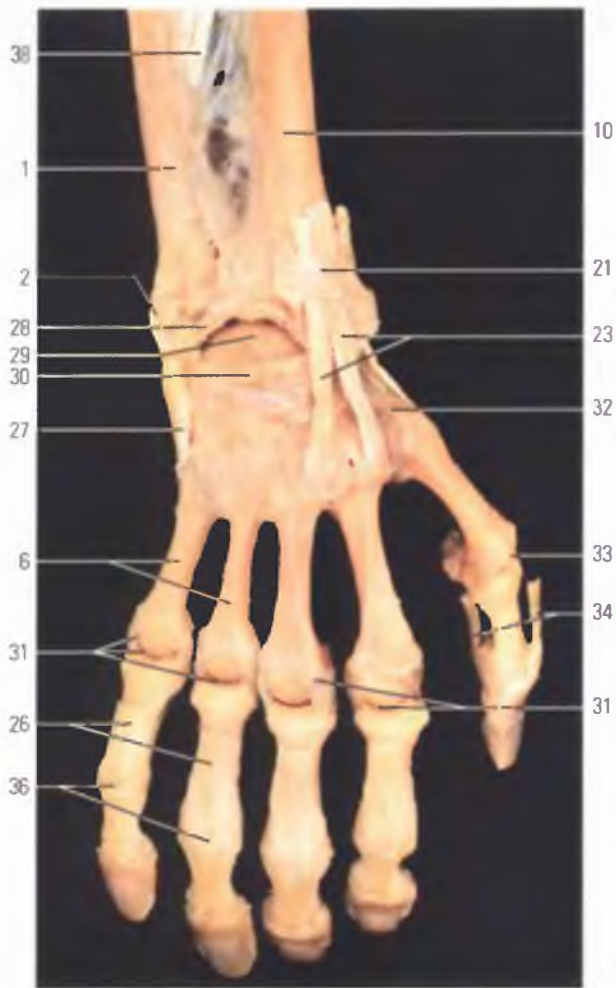
Скелетные элементы кисти (с внутренней стороны или со стороны ладони).



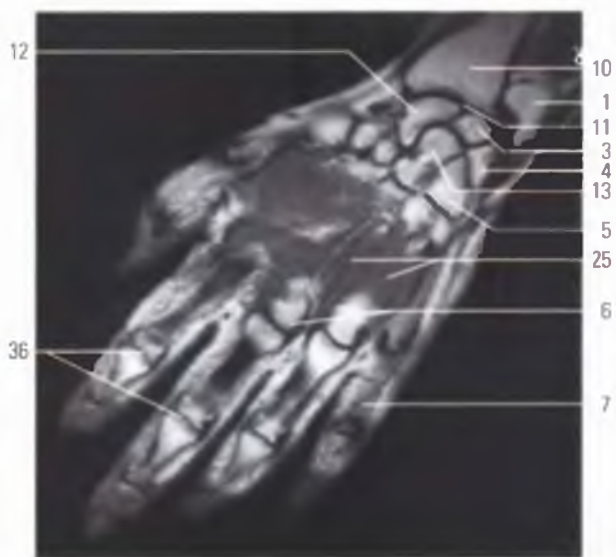
Препарированные межкостные мышцы (Mm. interossei) (25) и сухожилия разгибателей пальцев (с дорсальной стороны).



Изображение суставов кисти (изнутри или со стороны ладони). Суставные сумки не изображены: синий цвет – хрящевые поверхности суставов.



Сустав кисти и основные суставы пальцев (с дорсальной стороны). Верхний (лучезапястный) сустав (*Articulatio radiocarpalis*) открыт. Возле основных суставов видны латеральные связки; суставная сумка удалена.



Срез кисти (MRT из книги Хойк А. 2, Люттке Г., Рохен Й. В. MRT Атлас конечностей. 1994).

1 Локоть (Ulna)

2 Шиловидный отросток локтевой кости (*Proc. styloideus*)

3 Полулунная кость (*Os lunatum*)

4 Треугольная кость (*Os triquetrum*)

5 Крючковидная кость (*Os hamatum*)

6 Кость пясти (*Os metacarpi*)

7 Основная фаланга V (*Phalanx proximalis*)

8 Срединная фаланга V (*Phalanx media*)

9 Концевая фаланга V (*Phalanx distalis*)

10 Лучевая кость (*Radius*)

11 Лучезапястный сустав (*Articulatio radiocarpalis*)

12 Ладьевидная кость (*Os scaphoideum*)

13 Головчатая кость (*Os capitatum*)

14 Кость – трапеция (*Os trapezium*)

15 Трапециевидная кость (*Os trapezoideum*)

16 Первая пястная кость (*Os metacarpi I*)

17 Кости большого пальца

18 Основные суставы пальцев

19 Сустав указательного пальца

20 Гороховидная кость (*Os pisiforme*)

21 Связка тыла кисти – удерживатель мышц разгибателей (*Retinaculum*)

22 Сухожилие длинного разгибателя большого пальца

(*M. extensor pollicis longus*)

23 Сухожилие разгибателей лучезапястного сустава (*Mm. extensores carpi radialis longus и brevis*)

24 Сухожилие разгибателя указательного пальца (*M. extensor indicis*)

25 Межкостные мышцы (*Mm. interossei*)

26 Сухожилия разгибателя пальцев кисти (*M. extensor digitorum*)

27 Локтевой разгибатель запястья (*M. extensor carpi ulnaris*)

28 Суставной диск лучезапястного сустава (*Discus articularis*)

29 Верхний ряд костей как головка сустава

30 Суставная сумка (рассечена)

31 Основные суставы пальцев (*Articulationes metacarpophalangeae*) с латеральными связками (*Ligg. collateralia*)

32 Седловидный сустав большого пальца (*Articulatio carpometacarpalis pollicis*)

33 Основной сустав большого пальца (шарнирный сустав)

34 Сухожилия разгибателя и сгибателя большого пальца

35 Межзапястный сустав (*Articulatio mediocarpalis*)

36 Суставы пальцев (*Articulationes interphalangeales*)

37 Червеобразная мышца (*M. lumbricalis*)

38 Связочнотканная межкостная мембрана (*Membrana interossea*)

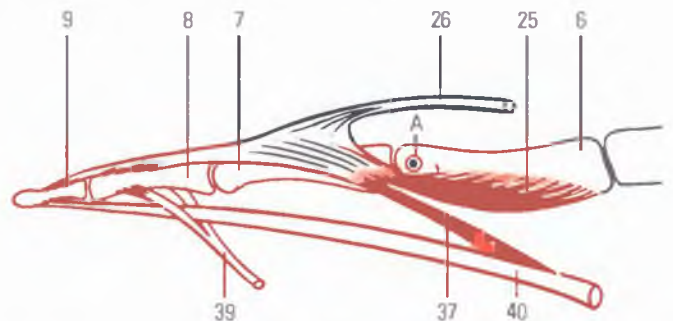
39 Сухожилие *M. flexor digitorum superf.*

(поверхностного сгибателя пальцев).

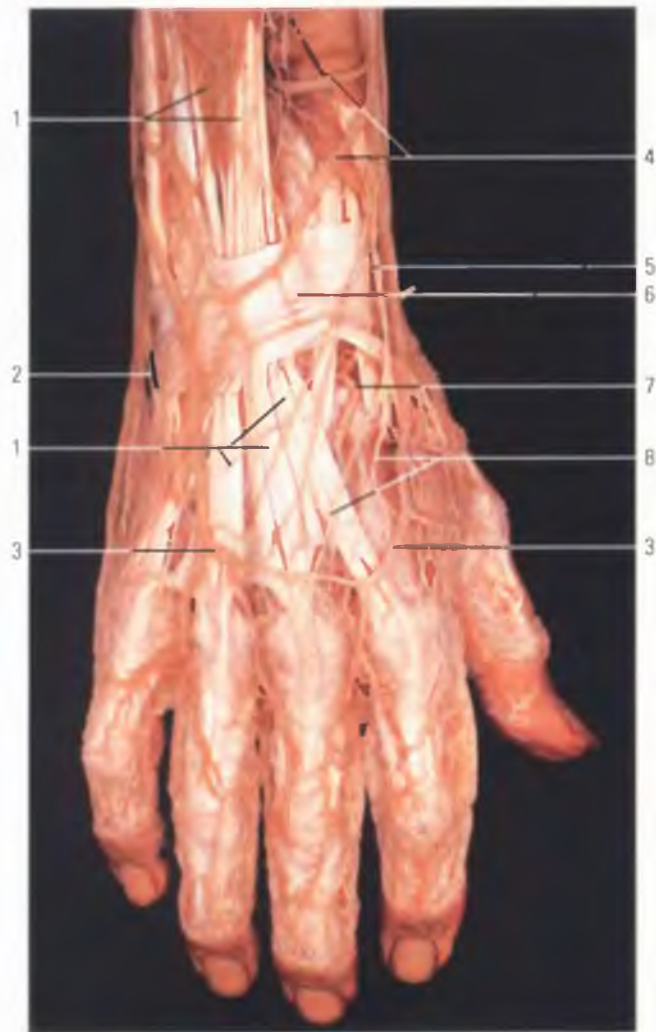
40 Сухожилие *M. flexor digitorum prof.*

(глубокого сгибателя пальцев)

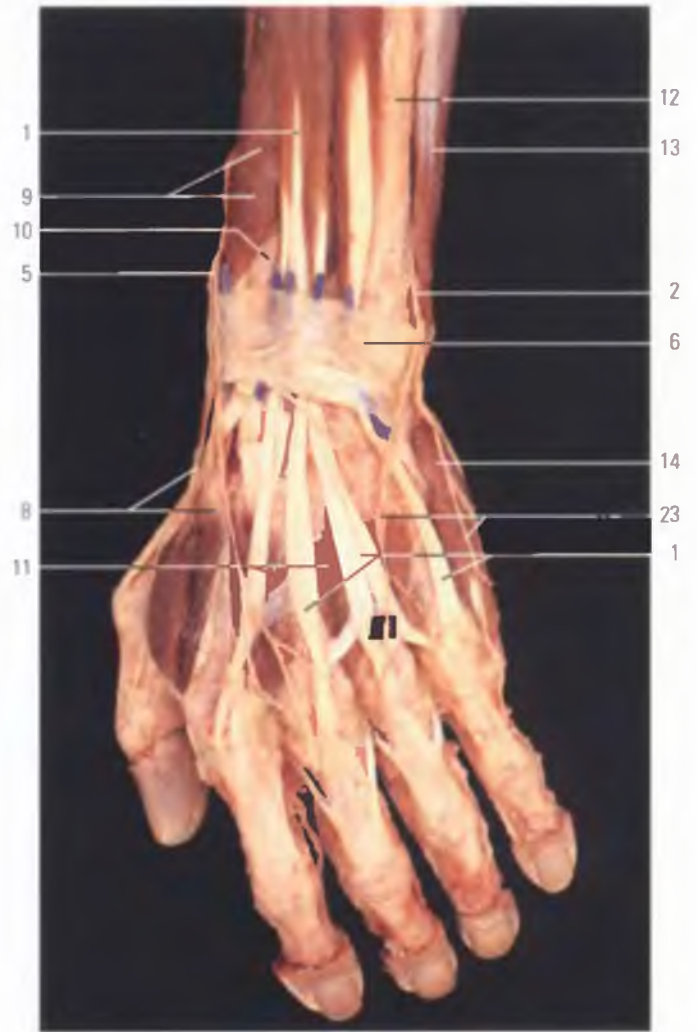
Сгибатели пальцев



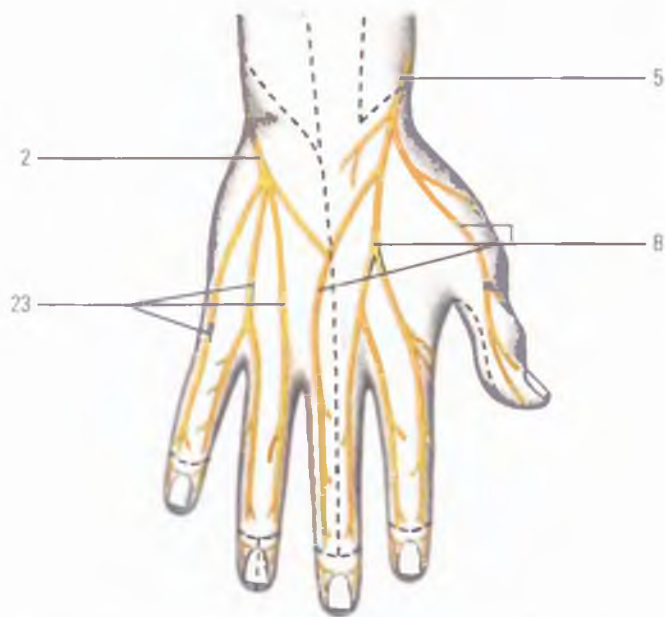
Механизм движения пальцев (схема). Каждый из трех суставов пальца имеет собственную мышцу-сгибатель. с дорсальной же стороны – единый аппарат разгибания, дорсальный апоневроз, в который, кроме разгибателей пальцев (*M. extensor digitorum*) (26), впадают также сухожилия мышц *Mm. interossei* (25) и *Mm. umbricales* (37). А – ось сустава.



Тыл кисти с предплечьем (дорсальная сторона). Видны венозная сеть и кожные нервы (концевые ветви N. radialis и N. ulnaris).

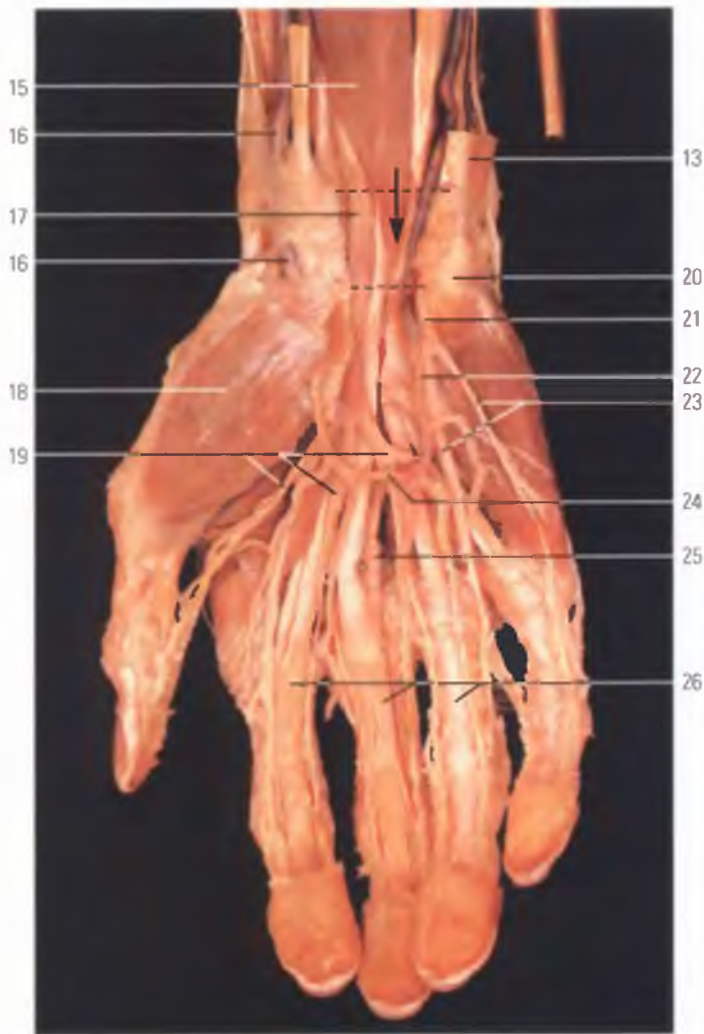


Тыл кисти с предплечьем после удаления поверхностной венозной сети и мышечных фасций. Сухожильные влагалища (под удерживателем мышц разгибателей) (6) маркированы метками.

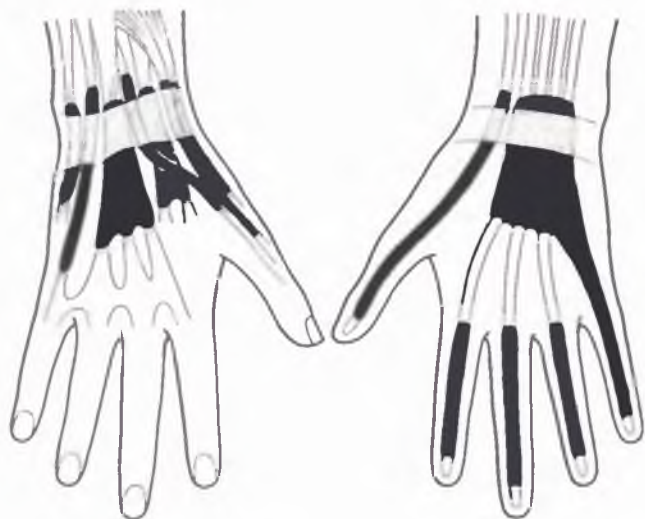


Чувствительная иннервация кисти (тыльная сторона). N. radialis и N. ulnaris иннервируют каждый свои 2,5 пальца (граница по среднему пальцу). Иннервация кончиков осуществляется с ладонной стороны.

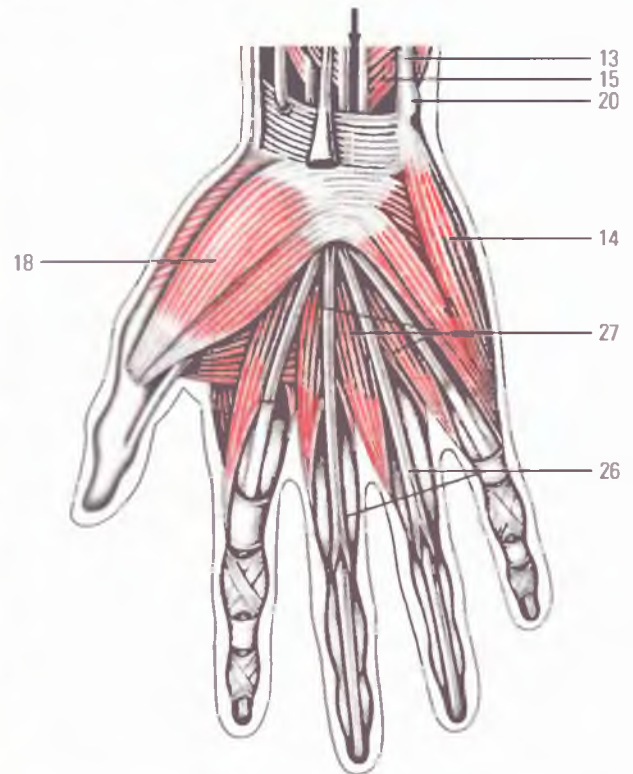
Сухожильные влагалища кисти. На дорсальной стороне – в отличие от пальмарной (ладонной) – существуют шесть отдельных синовиальных влагалищ с сухожилиями, которые переходят в сухожилия мышц-разгибателей. На **ладонной стороне** сухожилия сгибателей пальцев сходятся в общем синовиальном влагалище, которое проходит через карпальный (запястный) канал. Сухожилие длинного сгибателя большого пальца обычно имеет собственное сухожильное влагалище. Там, где сухожилия проходят над костными элементами (напр., это можно сказать о разгибателе большого пальца), сухожильные влагалища легко могут воспалиться.



Ладонная сторона кисти после открытия канала запястья или карпального канала. Через канал (стрелка) проходит N. medianus со своими ветвями, веерообразно разбегающимися к первым трем пальцам. Хорошо видно поверхностное расположение артериальной дуги (24), снабжающей пальцы кровью.

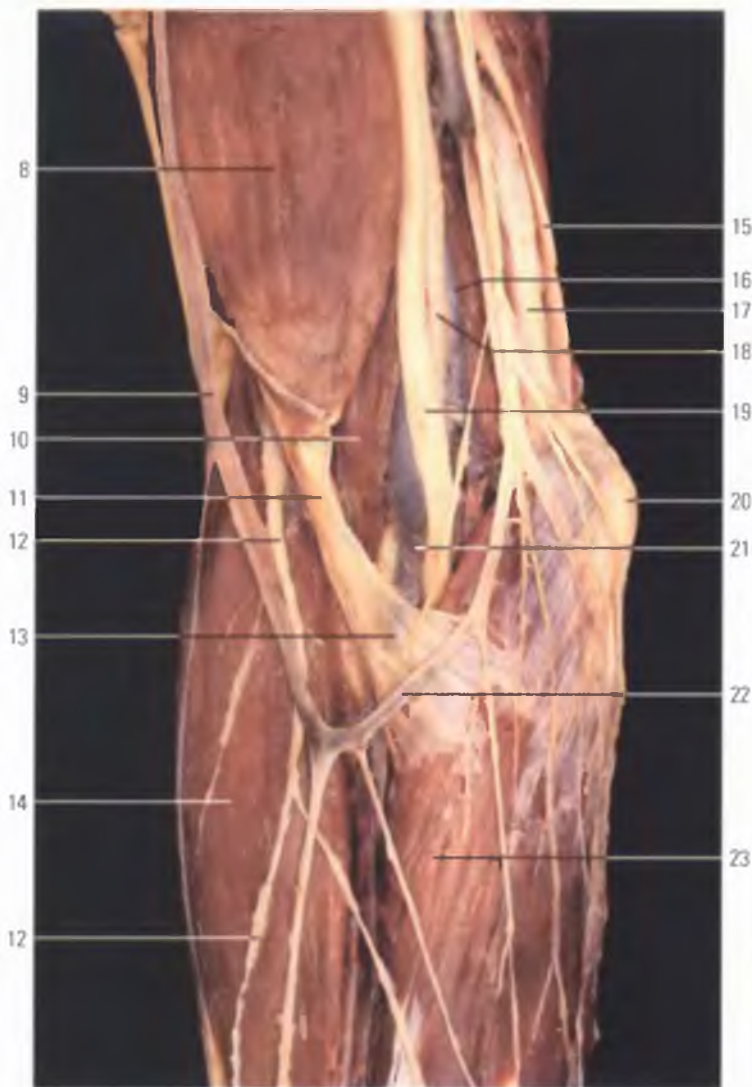


Сухожильные влагалища кисти на дорсальной (слева) и на ладонной (справа) сторонах.

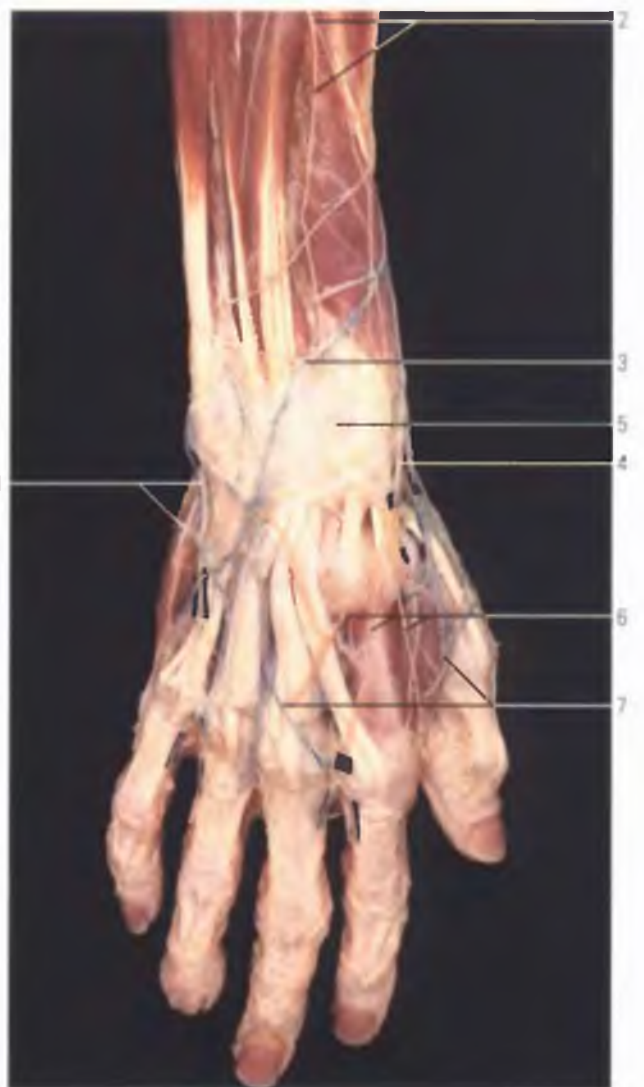

Мускулатура кисти (ладонная сторона). Пальмарный апоневроз на рисунке отсутствует. Стрелка: карпальный туннель (Canalis carpi). Сухожильные влагалища 3-го и 4-го пальцев не показаны – чтобы видны были сухожилия мышц-сгибателей.

- 1 Разгибатель пальцев (2-го и 5-го) с сухожилиями (M. extensor digitorum)
- 2 Локтевой нерв (N. ulnaris) (дорсальная ветвь)
- 3 Венозная дуга на тыльной стороне кисти (Arcus venosus dorsalis)
- 4 Начало (исток) головной вены (V. cephalica)
- 5 Лучевой нерв (N. radialis)
- 6 Удерживатель разгибателей (Retinaculum extensorum)
- 7 Ветвь A. radialis
- 8 Кожная ветвь A. radialis (для двух с половиной пальцев)
- 9 Длинная мышца, отводящая большой палец, и короткий разгибатель большого пальца (M. abductor pollicis longus и M. extensor pollicis brevis)
- 10 Лучевая кость (Radius)
- 11 Межкостные мышцы (Mm. interossei)
- 12 Локоть (Ulna)
- 13 Локтевой разгибатель запястья (M. extensor carpi ulnaris)
- 14 Отводящая мышца мизинца (M. abductor digiti minimi)
- 15 Поверхностный сгибатель пальца (M. flexor digitorum superf.)
- 16 Лучевая артерия (A. radialis)
- 17 Срединный нерв (N. medianus). Вход в канал запястья (стрелка)
- 18 Короткая мышца, отводящая большой палец (M. abductor pollicis brevis)
- 19 Кожная ветвь N. medianus (для трех с половиной пальцев на дорсальной стороне)
- 20 Гороховидная кость (Os pisiforme)
- 21 Локтевой нерв (N. ulnaris)
- 22 Локтевая артерия (A. ulnaris)
- 23 Кожная ветвь N. ulnaris (для полутора пальцев на дорсальной стороне)
- 24 Поверхностная артериальная дуга ладони (Arcus palmaris superf.)
- 25 Сухожилия глубоких сгибателей пальцев (M. flexor digitorum prof.)
- 26 Разветвляющиеся сухожилия поверхностных сгибателей пальцев, под ними проходят сухожилия глубоких сгибателей пальцев.
- 27 Червеобразные мышцы (Mm. lumbricales)

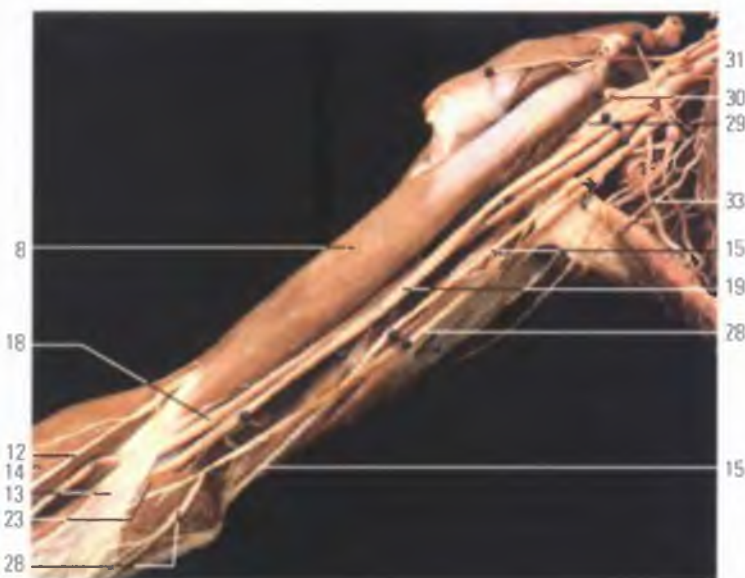

Вены в области локтевого сгиба. Мышечные фасции удалены, оставлен лишь апоневроз двуглавой мышцы (13), который прикрывает и защищает большие сосуды и нервы локтевого сгиба

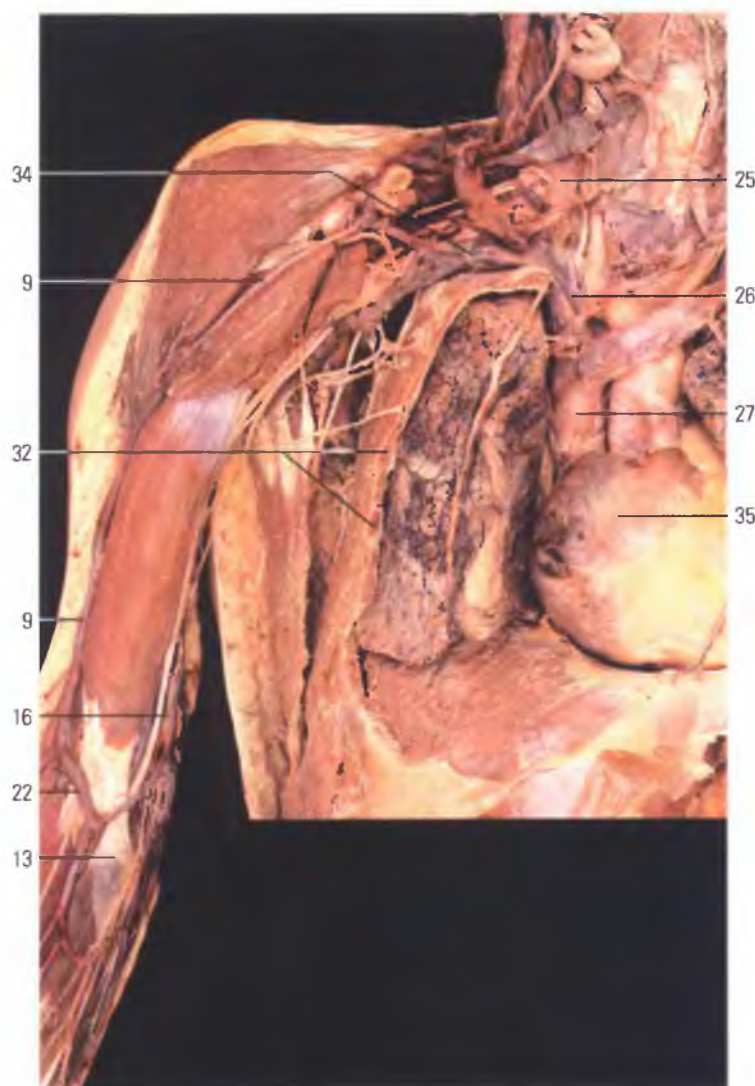


Дорсальная сторона кисти с нервами и сосудами. Венозная сеть наполнена синей синтетической жидкостью.

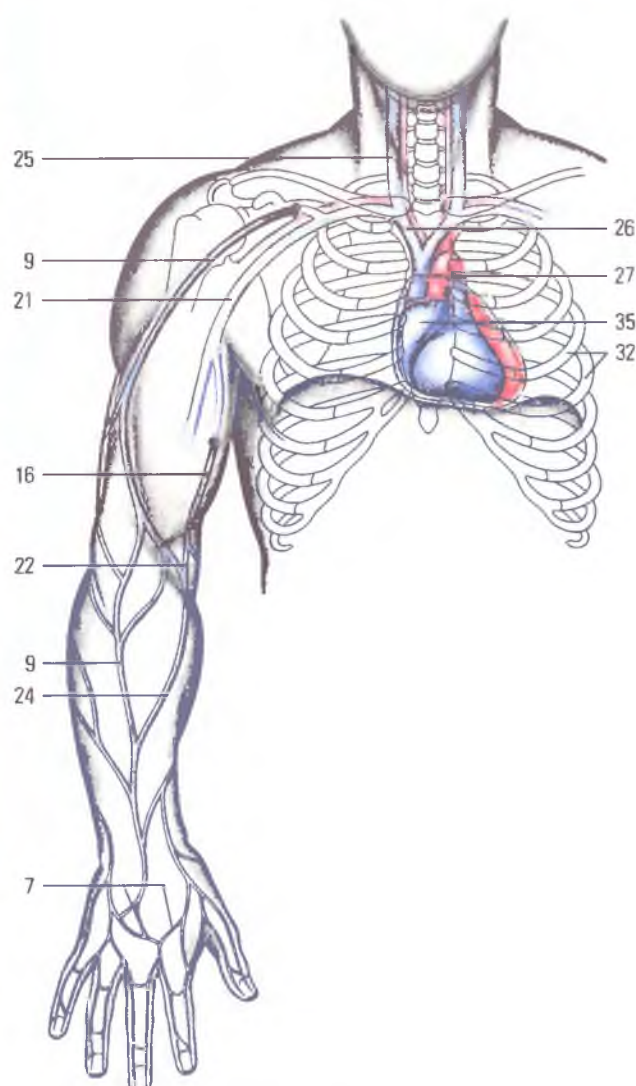
- 1 Кожные ветви N. ulnaris, ведущие к пальцам с 3-го по 5-й
- 2 Кожные нервы, идущие к предплечью (выходят из N. musculocutaneus)
- 3 Венозные истоки V. cephalica
- 4 Поверхностная ветвь N. radialis (R. superf.)
- 5 Удерживатель (Retinaculum) мышц-разгибателей на суставе кисти
- 6 Кожные ветви N. radialis, ведущие к первым трем пальцам
- 7 Поверхностная венозная сеть тыльной стороны кисти (Rete venosum dorsale manus)
- 8 Сгибатель руки (M. biceps brachii)
- 9 **Головная вена (V. cephalica)**
- 10 Глубокий сгибатель руки (M. brachialis)
- 11 Сухожилие M. biceps brachii
- 12 Кожная ветвь N. musculocutaneus (N. cutaneus antebrachii lat.)
- 13 Плоское сухожильное разветвление M. biceps brachii, ведущее к предплечью (апоневроз бицепса)
- 14 Сгибатель предплечья (M. brachioradialis)
- 15 Локтевой нерв (N. ulnaris)
- 16 **V. basilica**
- 17 Соединительнотканная перегородка между мышцами сгибателями и разгибателями
- 18 **Плечевая артерия (A. brachialis)**
- 19 **Срединный нерв (N. medianus)**



Артерии и нервы руки в области плеча и подмышечной впадины.



Венозная система руки и ее связь с сердцем. V. basilica впадает в V. brachialis, V. cephalica – в V. subclavia, которая соединяется с V. jugularis (правый венозный угол) и через правую плече-головную вену впадает в верхнюю полую вену (V. cava sup.) и далее в правое предсердие. Этот путь используется, в частности, для имплантации **искусственного водителя ритма сердца**.



Венозная система руки (вид спереди).

Поверхностные вены тыла кисти и предплечья собираются главным образом в V. cephalica (9), которая под ключицей впадает в подмышечную вену (V. axillaris, или V. subclavia).

20 Внутренний костный выступ плечевой кости (Epicondylus med. humeri)

21 Плечевая вена (V. brachialis)

22 **Срединная вена локтевого сгиба (V. mediana cubiti)**

23 Круглый пронатор (M. pronator teres)

24 V. mediana antebrachii

25 Внутренняя яремная вена (V. jugularis int.)

26 Правая собирательная вена; собирает кровь от руки и головы (V. brachiocephalica dextra)

27 Верхняя полая вена (V. cava sup.)

28 Медиальный кожный нерв предплечья (N. cutaneus antebrachii med.)

29 Лучевой нерв (N. radialis)

30 Подмышечный нерв (N. axillaris)


31 Подключичная артерия (A. subclavia)

32 Грудная клетка (Thorax)

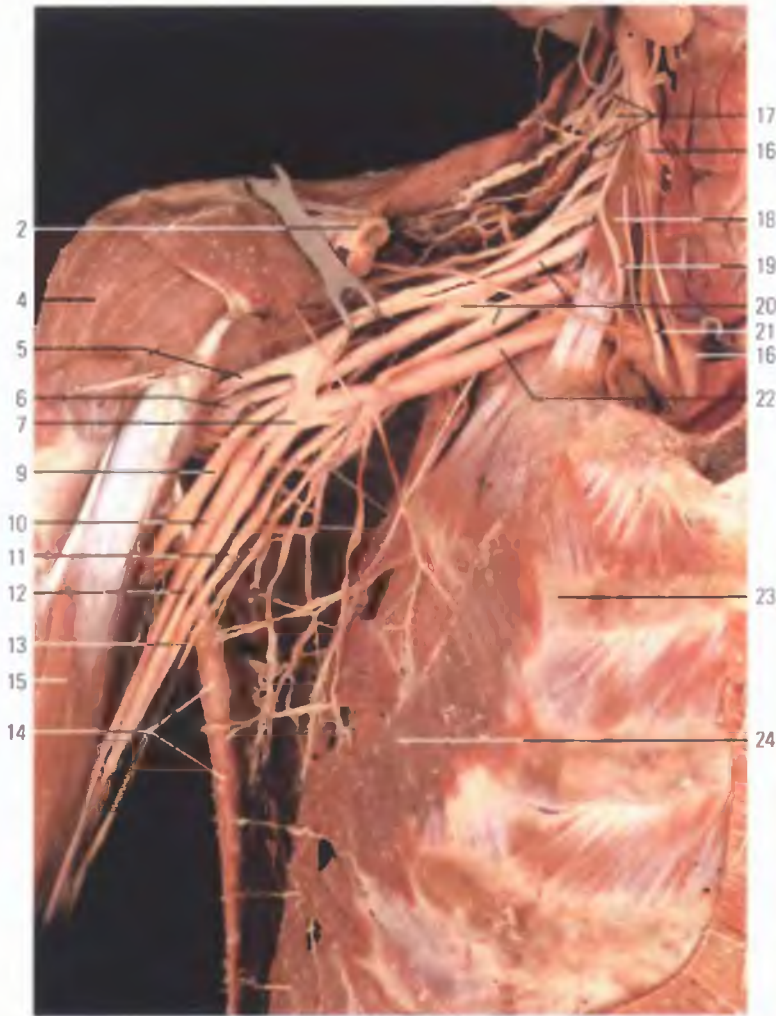
33 Широчайшая мышца спины (M. latissimus dorsi) и большая круглая мышца (M. teres major)

34 Подключичная вена (V. subclavia)

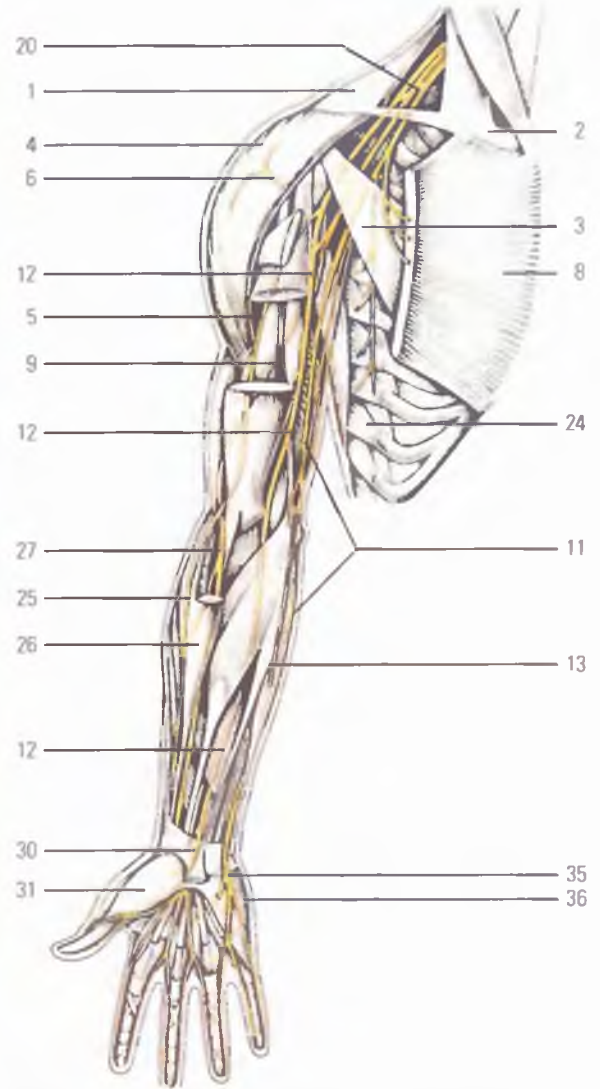
35 Правое предсердие (Atrium dextrum)



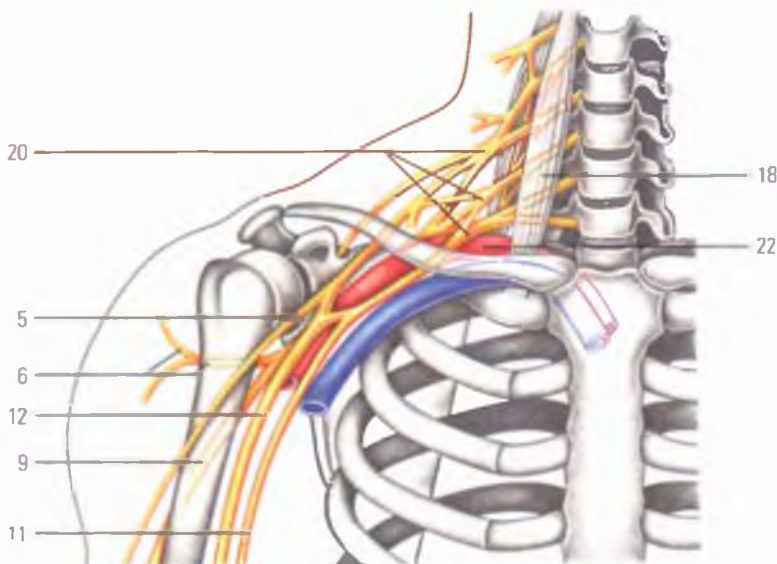
Поверхностные вены в области локтевого сгиба у живого человека (правая рука). Вены напряжены.



Плечевое сплетение (Plexus brachialis) и его отношение к подключичной артерии (A. subclavia) (22) (вид спереди, правая сторона). Нервное сплетение немного раздвинуто, чтобы показать отдельные пучки, между которыми проходят вены верхней конечности. Находящаяся над ними ключица (Clavicula) (2) удалена.

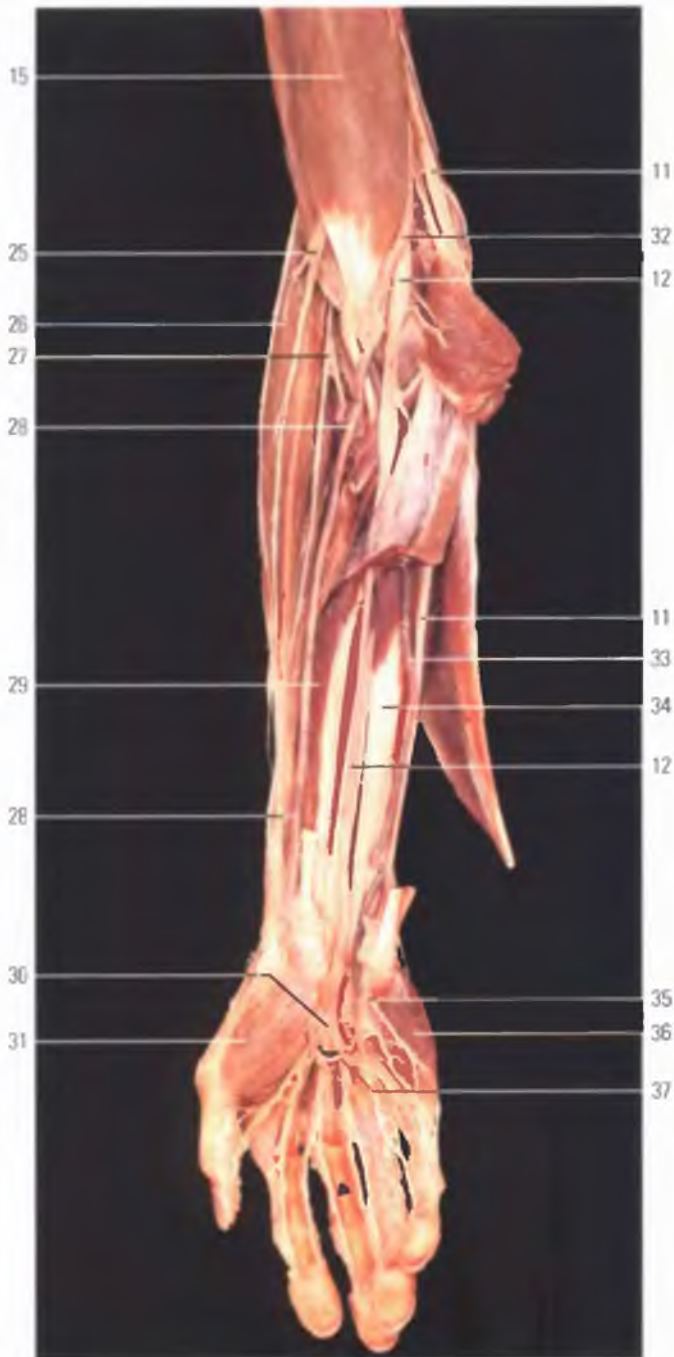


Нервы руки (вид спереди). M. biceps и M. pectoralis major частично удалены, в M. brachioradialis вырезан фрагмент.

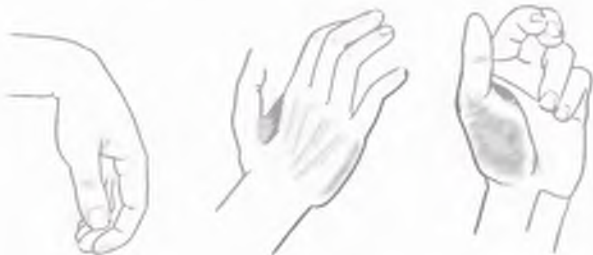

Расположение плечевого нервного сплетения (Plexus brachialis) и его ответвлений в области плеча и подмышечной впадины (вид спереди).

- 1 Трапециевидная мышца (M. trapezius)
- 2 Ключица (Clavicula)
- 3 Малая грудная мышца (M. pectoralis major)
- 4 Дельтовидная мышца (M. deltoideus)
- 5 N. musculocutaneus
- 6 Подмышечный нерв (N. axillaris)
- 7 Разветвление срединного нерва располагается перед A. subclavia
- 8 Большая грудная мышца (M. pectoralis major)
- 9 Лучевой нерв (N. radialis)
- 10 Плечевая артерия (A. brachialis)
- 11 Локтевой нерв (N. ulnaris)
- 12 Срединный нерв (N. medianus)
- 13 Медиальный кожный нерв предплечья (N. cutaneus antebrachii med.)
- 14 Широчайшая мышца спины (M. latissimus dorsi)
- 15 Двуглавая мышца плеча (M. biceps brachii)
- 16 Общая сонная артерия (A. carotis communis)
- 17 Шейное нервное сплетение (Plexus cervicalis) C₁-C₄
- 18 Передняя лестничная мышца (M. scalenus ant.)
- 19 Диафрагмальный нерв (N. phrenicus)
- 20 Плечевое нервное сплетение (Plexus brachialis) (C₅-Th₁)

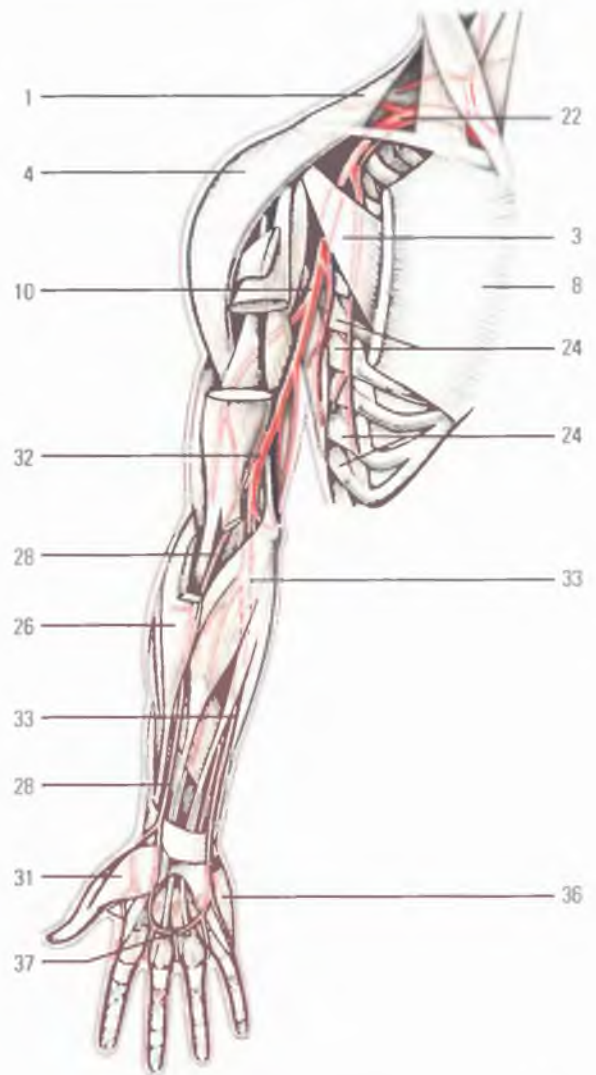


Нервы и артерии предплечья и кисти (со стороны ладони). М. pronator teres, поверхностный сгибатель пальца и оба сгибателя суставов запястья рассечены, карпальный туннель открыт.



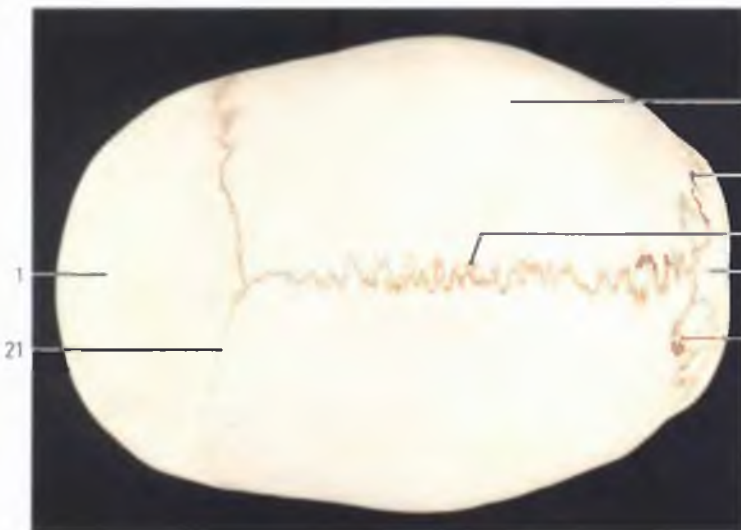
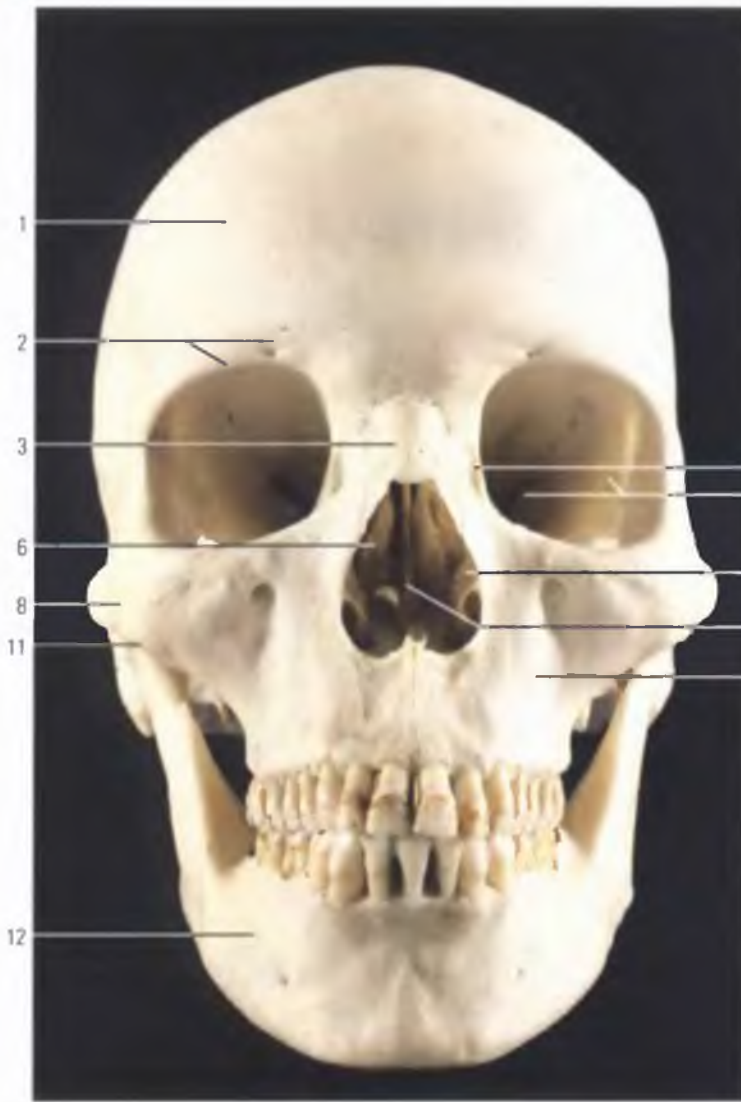Паралич лучевого нерва ("висячая кисть") Паралич локтевого нерва ("когтеобразная рука") Паралич срединного нерва ("обезьянья лапа")

Характерные положения кисти при параличе нервов руки



Артерии руки (вид спереди). М. biceps brachii и М. pectoralis major рассечены; М. brachioradialis частично вырезана.

- 21 Блуждающий нерв (N. vagus, черепно-мозговой нерв X)
- 22 Подключичная артерия (A. subclavia)
- 23 Второе ребро
- 24 Передняя зубчатая мышца (M. serratus ant.)
- 25 Кожная ветвь N. musculocutaneus, обеспечивающая иннервацию предплечья (N. cutaneus antebrachii lat.)
- 26 Плечелучевая мышца (M. brachioradialis)
- 27 Лучевой нерв (N. radialis) Делится на R. superf. и R. prof.
- 28 Лучевая артерия (A. radialis)
- 29 Длинный сгибатель большого пальца (M. flexor pollicis longus)
- 30 N. medianus в карпальном туннеле. Кожные ответвления, идущие к первым трем с половиной пальцам
- 31 Мышцы бугра у основания большого пальца (Thenar)
- 32 Плечевая артерия (A. brachialis)
- 33 Локтевая артерия (A. ulnaris)
- 34 Глубокий сгибатель пальца (M. flexor digitorum prof.)
- 35 Локтевой нерв (N. ulnaris). Разделение на кожные ветви, ведущие к 4-му и 5-му пальцам (полтора пальца)
- 36 Мышцы возвышения мизинца (Hypothenar)
- 37 Поверхностная артериальная дуга ладони (Arcus palmaris superf.)



Крыша черепа (вид сверху). Затылок – справа. Черепные швы в детском возрасте являются еще швами роста. Позже они становятся гладкими или зубчатыми – или же полностью костенеют.

Человеческий череп (вид спереди). Хорошо видно “этажное” членение лицевого черепа и расположение естественных отверстий во фронтальной плоскости одно над другим.

Отделы черепа

Крыша черепа

- Чешуя лобной кости (Squama frontalis)
- Теменная кость (Os parietale)
- Чешуя затылочной кости (Squama occipitalis)
- Чешуя височной кости (Os temporalis, pars squamosa)

Основание черепа

- Лобная кость (Os frontale, pars orbitalis)
- Основная (клиновидная) кость (Os sphenoidale)
- Височная кость, каменная часть, или пирамида (Os temporale, pars petrosa)
- Затылочная кость (Os occipitale, pars basilaris)

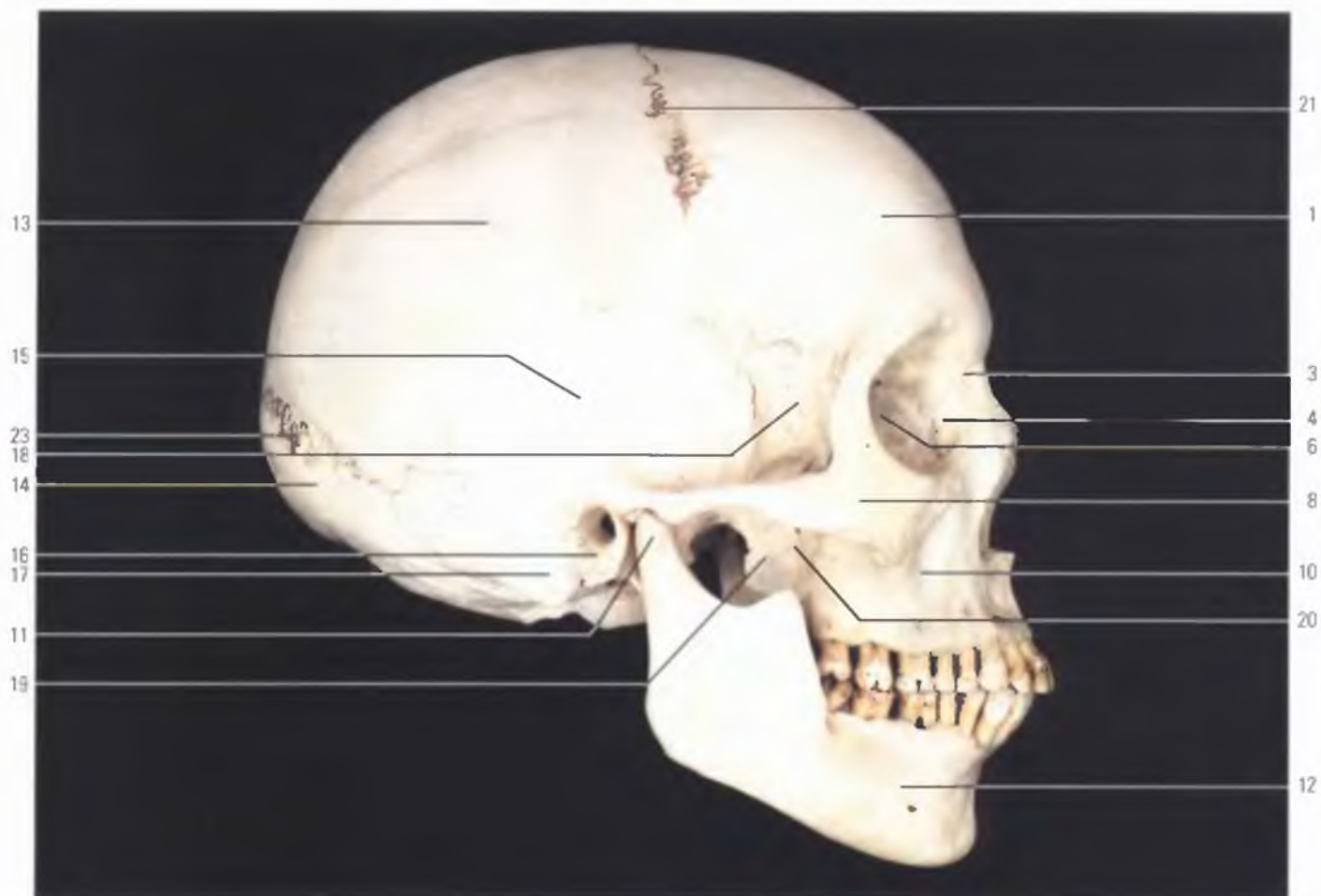
Лицевой череп

- Носовая кость (Os nasale)
- Слезная кость (Os lacrimale)
- Решетчатая кость (Os ethmoidale)
- Нижняя носовая раковина (Concha nasalis inf.)
- Сошник
- Верхняя челюсть (Maxilla)
- Небная кость (Os palatinum)
- Нижняя челюсть (Mandibula)
- Скуловая кость (Os zygomaticum)

- 1 Лобная кость (Os frontale)
- 2 Надбровная дуга (Arcus superciliaris)
- 3 Носовая кость (Os nasale)
- 4 Слезная кость (Os lacrimale)
- 5 Глазница (Orbita) с Fissura orbitalis sup.
- 6 Решетчатая кость (Os ethmoidale)
- 7 Нижняя носовая раковина (Concha nasalis inf.)
- 8 Скуловая кость (Os zygomaticum)
- 9 Сошник – костная часть носовой перегородки
- 10 Верхняя челюсть (Maxilla)
- 11 Головка височно-нижнечелюстного сустава (Proc. condylaris)
- 12 Нижняя челюсть (Mandibula)
- 13 Теменная кость (Os parietale)
- 14 Затылочная кость (Os occipitale)
- 15 Височная кость (Os temporale)
- 16 Костная часть слухового прохода (Pars tympanica) височной кости (у новорожденных еще как кольцо (Anulus tympanicus))
- 17 Сосцевидный отросток (Proc. mastoideus) височной кости
- 18 Основная (клиновидная) кость черепа (Os sphenoidale), большое крыло (Ala major)
- 19 Крыловидный отросток основной кости (Proc. pterygoideus)
- 20 Небная кость (Os palatinum)

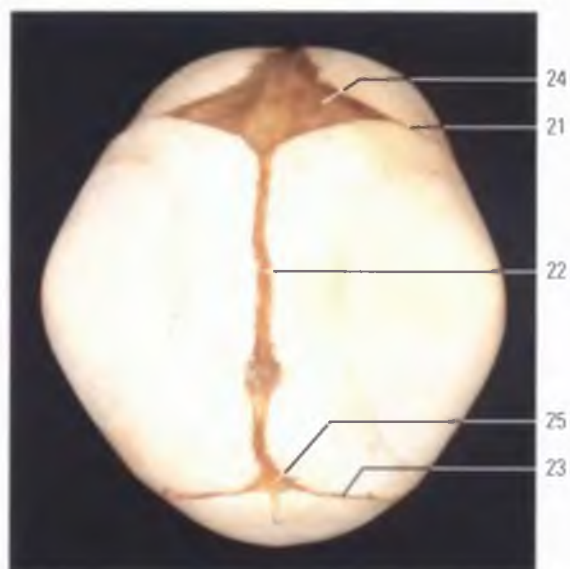
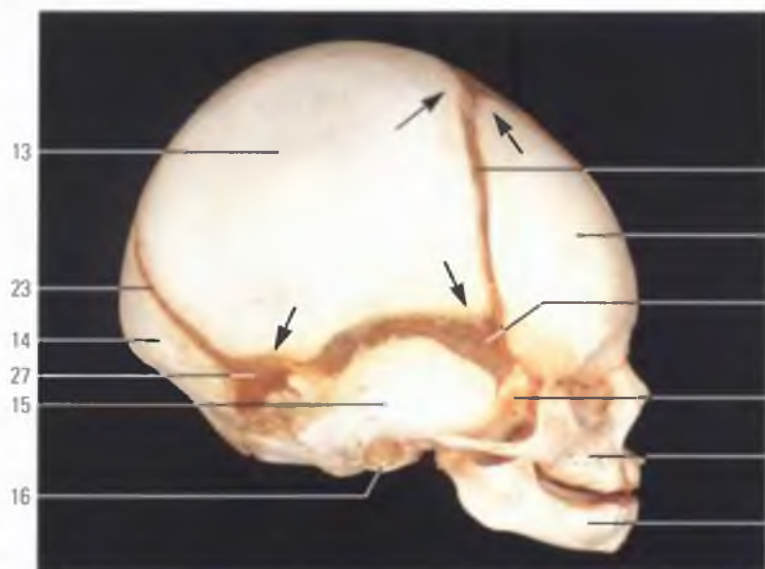
Черепные швы

- 21 Венечный шов (Sutura coronaria)
 - 22 Стреловидный шов (Sutura sagittalis)
 - 23 Ламбдовидный шов (Sutura lambdoidea)
- Роднички** (соединительнотканые перемычки между костными пластинами черепа у новорожденных)
- 24 Большой родничок (Fonticulus ant.)
 - 25 Малый родничок (Fonticulus post.)
 - 26 Клиновидный родничок (Fonticulus sphenoidales)
 - 27 Сосцевидный родничок (Fonticulus mastoideus)



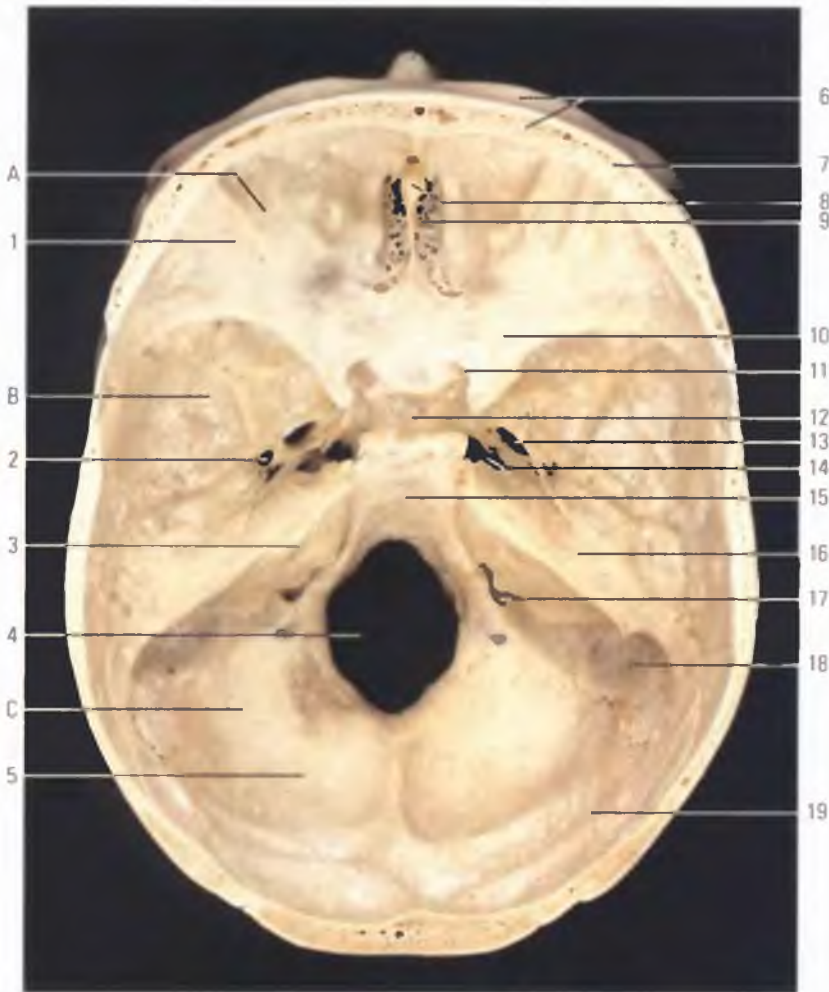
Человеческий череп (вид сбоку). Крыша черепа закрывает мозговую полость (Neurocranium). Лицевой череп (Viscerocranium) дает место для глазниц, носовой и ротовой полости, естественные отверстия которых располагаются более или менее в одной плоскости и благодаря этому создают характерный рельеф человеческого лица.

Что касается **детского черепа** (см. внизу), то рост его еще не закончен. Черепные швы, которые являются швами роста, – широкие и ячеистые. Лицевой череп еще мал и окончательно формируется только в процессе прорезывание зубов.



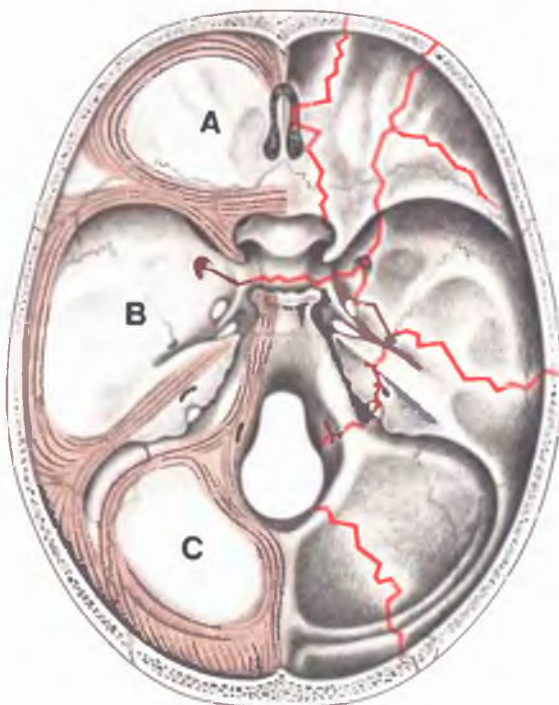
Череп новорожденного, вид сбоку (левый рис.) и сверху (правый рис.). Хорошо видны еще не окостеневшие черепные швы, открытые роднички (стрелки) и не прорезавшиеся молочные зубы. Лобная кость пока состоит из двух частей. Большой родничок (впереди) имеет ромбовидную форму, малый (сзади) – треугольную.

А – передняя черепная ямка
 В – средняя черепная ямка
 С – задняя черепная ямка

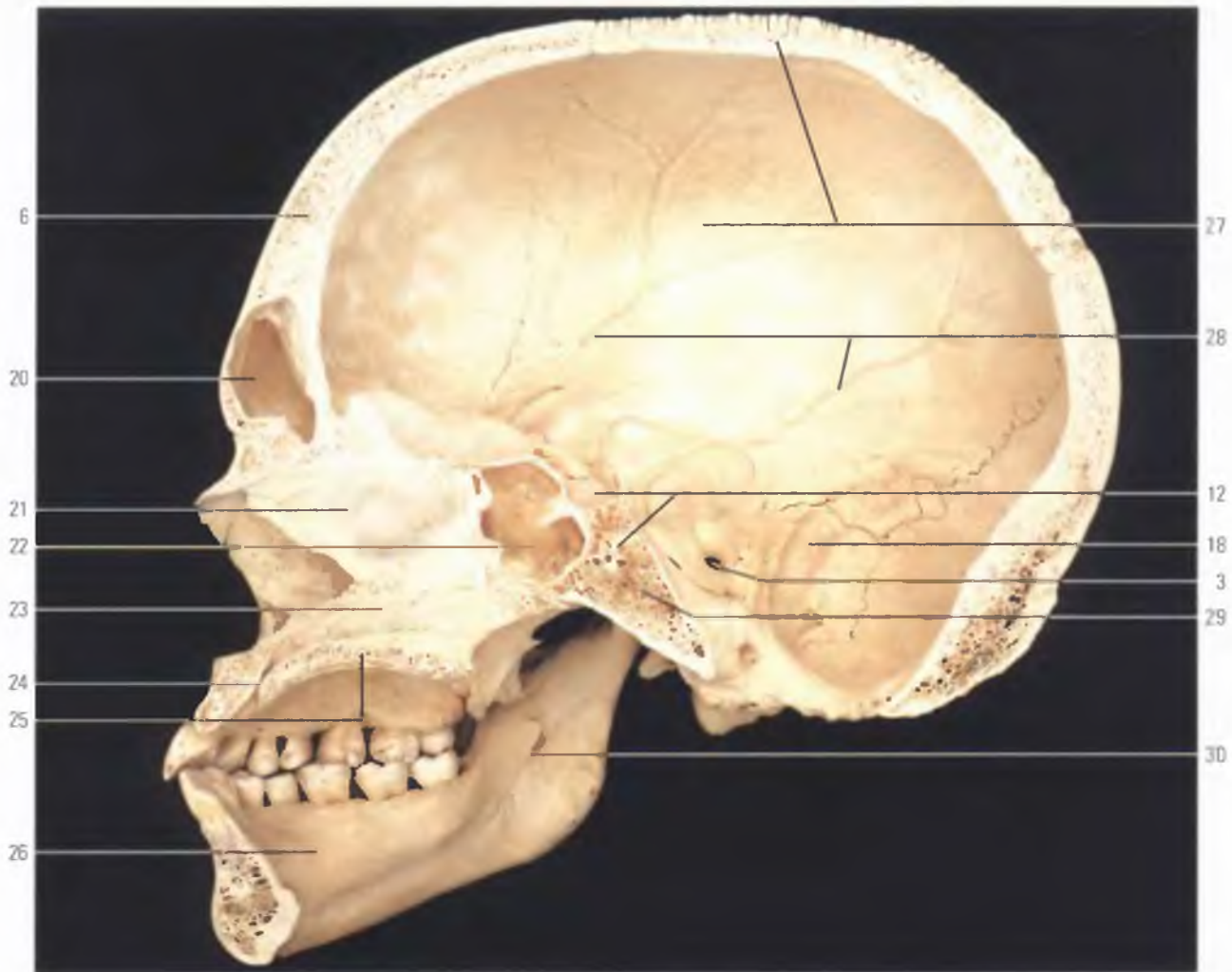


Основание черепа (вид сверху). Черепные ямки (А, В и С) располагаются поэтапно относительно друг друга. Под малым крылом основной кости находится доступ к глазницам.

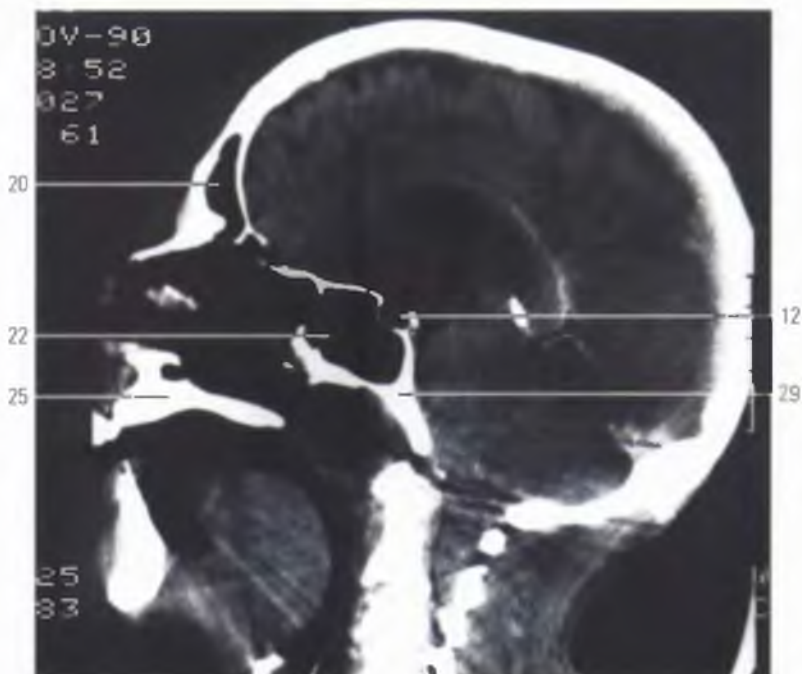
- 1 Верхняя стенка глазниц (относится к лобной кости)
- 2 For. spinosum основной (клиновидной) кости (канал менингеальных сосудов)
- 3 Внутренний слуховой проход (Meatus acusticus int.)
- 4 Большое затылочное отверстие (For. magnum)
- 5 **Затылочная кость (Os occipitale)**
- 6 **Лобная кость (Os frontale)**
- 7 Свод черепа (Calvaria) с губчатым веществом (диплое: место кроветворения)
- 8 Костный валик "петуший гребень" (Crista galli). Прикрепление серповидного отростка твердой мозговой оболочки
- 9 **Продырявленная пластинка (Lamina cribrosa)** Часть решетчатой кости (Os ethmoidale) с отверстиями для обонятельных нервов.
- 10 **Малое крыло (Ala minor) основной кости (Os sphenoidale)**
- 11 Зрительный канал (Canalis opticus)
- 12 **Основная (клиновидная) кость (Os sphenoidale), турецкое седло (Sella turcica) с гипофизом**
- 13 Овальное отверстие (For ovale) для 3-й ветви тройничного нерва (N. trigeminus 2, черепно-мозговой нерв V)
- 14 Отверстие для A. carotis int.
- 15 Скот (Clivus). Часть основной кости
- 16 **Каменная часть, или пирамида (Os temporale, pars petrosa)**
- 17 For. jugulare для черепно-мозговых нервов IX, X, и XI.
- 18 Sinus sigmoideus } Венозные синусы
- 19 Sinus transversus } твердой мозговой оболочки
- 20 **Лобная пазуха (Sinus frontalis)**
- 21 Костная часть носовой перегородки (часть решетчатой кости)
- 22 **Пазуха основной (клиновидной) кости (Sinus sphenoidalis)**
- 23 Сошник
- 24 Canalis incisivus
- 25 Твердое небо (Palatum durum)
- 26 Нижняя челюсть (Mandibula)
- 27 **Теменная кость (Os parietale)**
- 28 Борозды сосудов мозговой оболочки (А. и V. meningea media)
- 29 **Основная (клиновидная) кость (Os sphenoidale)**
- 30 Вход в нижнечелюстной канал (For. mandibulae)



Основание черепа (вид сверху). Слева: обрамляющие структуры. Черепные ямки окружены "армированными" костными структурами (штриховые линии). Справа: наиболее частые линии переломов (красный цвет). Чаще всего они проходят через естественные отверстия в основании черепа и тонкие места в черепных ямках.

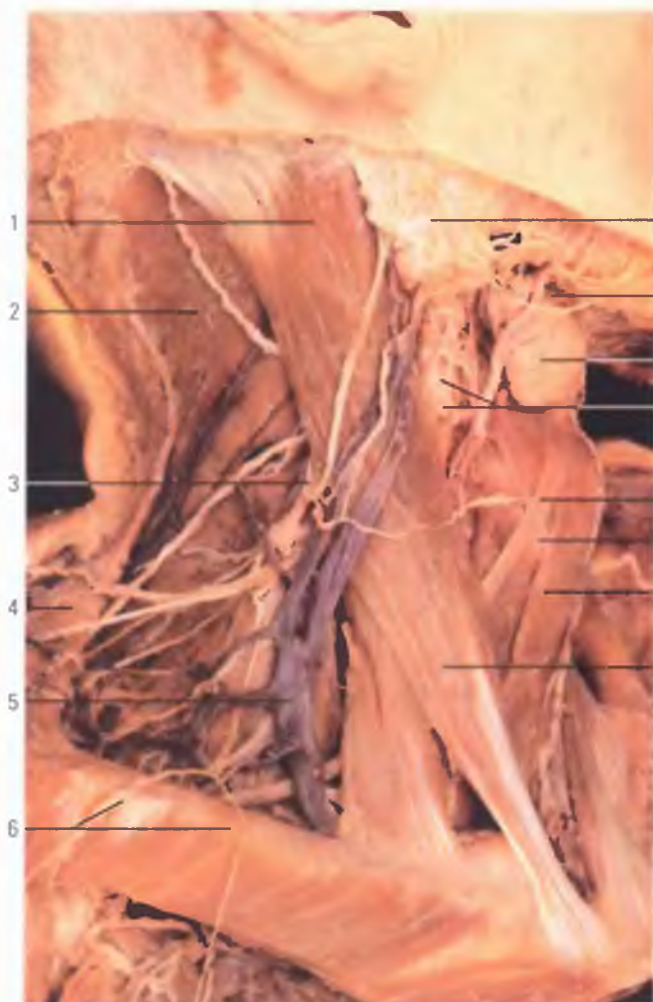

Медиальный срез черепа. Можно видеть надлом основания черепа на высоте турецкого седла, а также расположение лобной пазухи (20) и пазухи основной (клиновидной) кости (22). Хрящевая часть носа удалена.

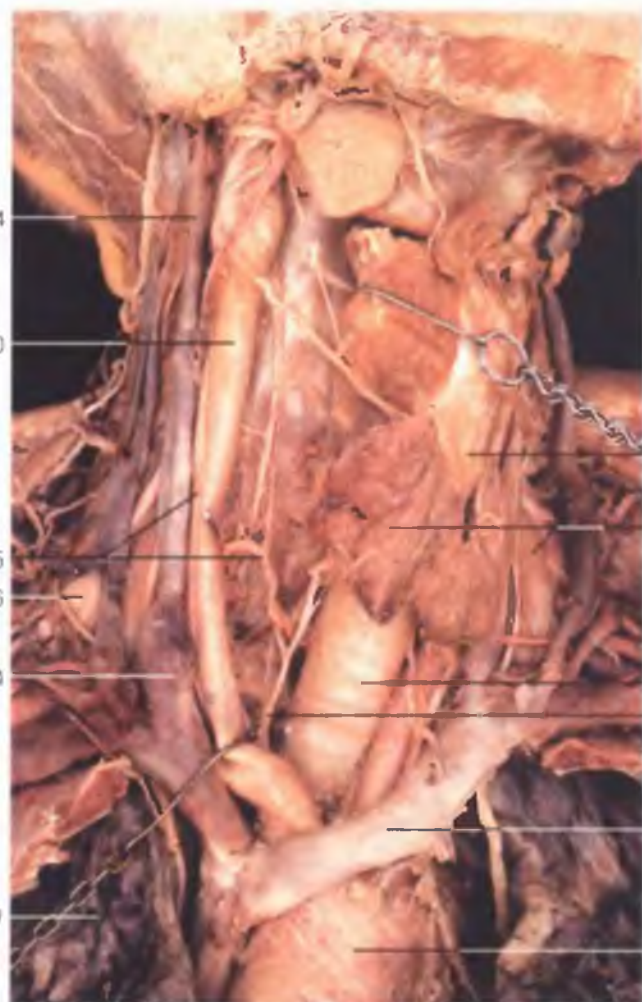

Компьютерная томограмма черепа (КТ; медиальный срез). Кости выглядят белыми. Сравните с верхней иллюстрацией. Можно видеть надлом основания черепа.

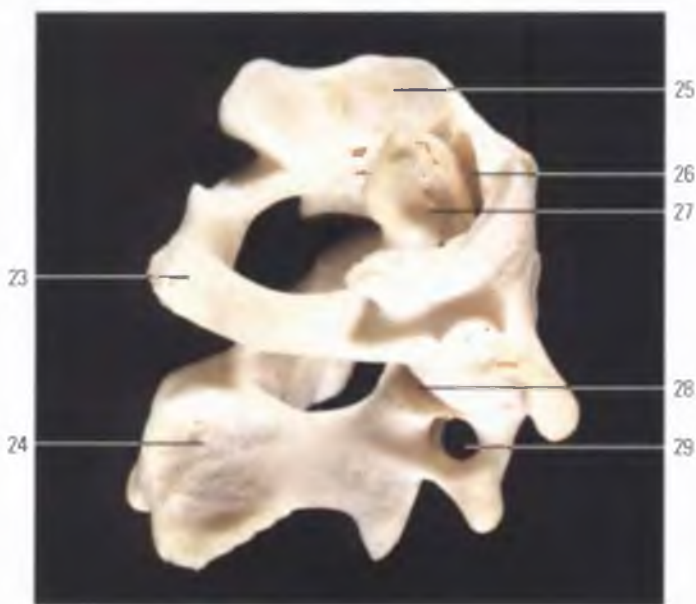
КТ – компьютерная томограмма – изображение поперечного (и продольного) "сечения" органа или части тела, полученное посредством компьютерной обработки на спиральных рентгеновских установках. Рентгеновские лучи от источника, вращающегося вокруг тела больного, фиксируются прибором, обрабатываются компьютером и дают суммарную картину тканей и структур. (Прим. ред.)



Боковая область шеи (правая сторона, сбоку). В точке Боткина – Эрба (3) все кожные нервы, от которых получают иннервацию шея и плечи, подходят близко к поверхности.

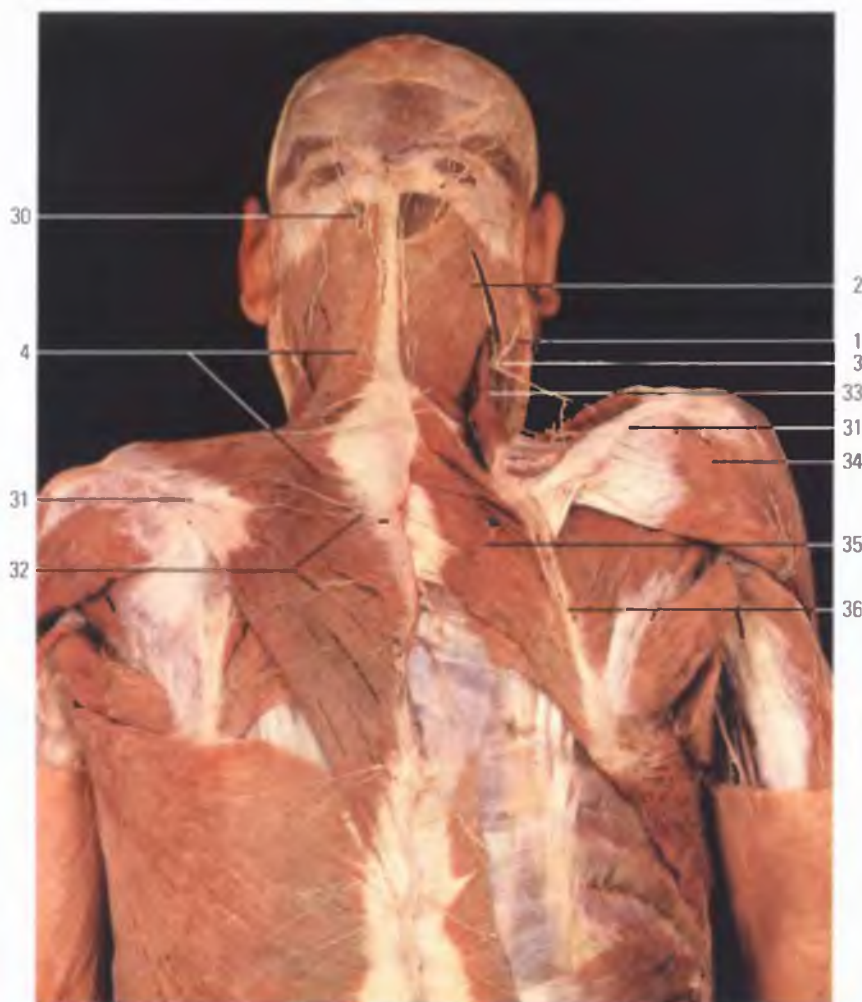


Глубокий слой шейной области (правая сторона, вид спереди и сбоку). Сосудисто-нервный пучок шеи и гортани сдвинут в сторону, чтобы показать нерв гортани (20) и артерию щитовидной железы (15).

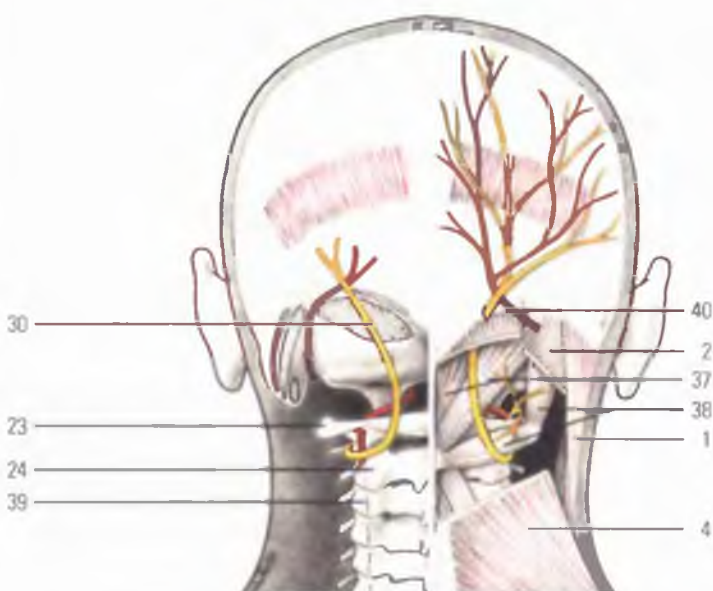


Первый и второй шейные позвонки (атлант и осевой) (вид справа и сверху). На поверхности верхнего, чашеобразного сустава вращается голова.

Атлант и осевой шейный позвонки образуют вместе с затылочной костью шесть маленьких суставов, от которых зависят мелкие сгибательные и разгибательные движения головы (например, кивки). Эти движения совершаются с помощью двух атлантооципитальных суставов, вращательные же – с помощью трех атлантоаксиальных. Относящиеся к этим суставам мелкие мышцы образуют треугольник, в глубине которого находится **A. vertebralis** (см. илл. на стр. 119). Артерия проходит через поперечный отросток шейного позвонка и под задней дугой атланта достигает основания черепа (артериальное кровоснабжение головного мозга вместе с *A. carotis int.*).

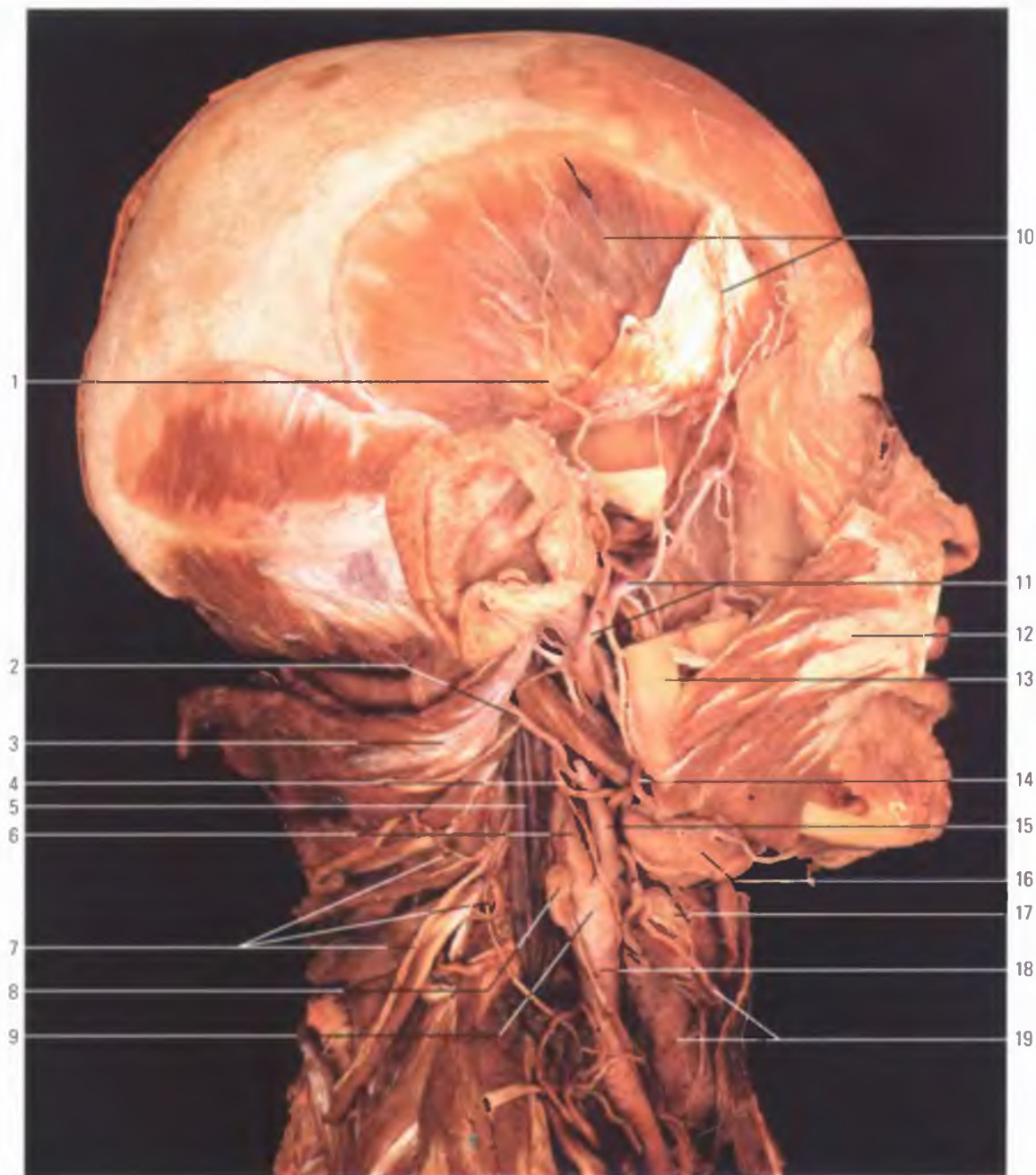


Мускулатура затылка (слева – поверхностный слой, справа – более глубокий слой после удаления трапециевидной мышцы).



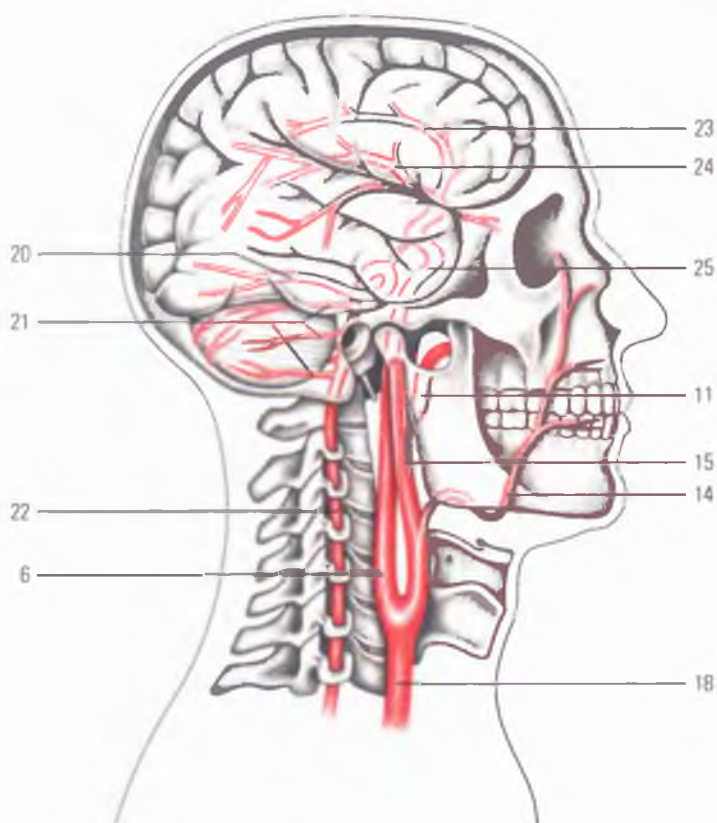
Поверхностные и глубокие затылочные мышцы (схема). Глубокие мышцы приводятся в действие с помощью атлanto-окипитального и атлanto-осевого суставов.

- 1 Грудино-ключично-сосцевидная мышца (*M. sternocleidomastoideus*)
- 2 Затылочная мышца (*M. splenius capitis*)
- 3 **Точка Боткина – Эрба** (*Punctum nervosum*)
- 4 **Трапециевидная мышца** (*M. trapezius*)
- 5 Наружная яремная вена (*V. jugularis ext.*)
- 6 Ключица (*Clavicula*)
- 7 Околоушная слюнная железа (*Gl. parotidea*)
- 8 Лицевая артерия (*A. facialis*)
- 9 Подчелюстная железа (*Gl. submandibularis*)
- 10 **Сонная артерия** (*A. carotis comm.*)
- 11 Лопаточно-подъязычная мышца (*M. omohyoideus*)
- 12 Место расположения гортани
- 13 Подъязычно-язычные мышцы
- 14 Внутренняя яремная вена (*V. jugularis int.*)
- 15 Внутреннеостный нерв (*N. vagus*, черепно-мозговой нерв X) и нижняя щитовидная артерия (*A. thyroidea inf.*)
- 16 **Плечевое нервное сплетение** (*Plexus brachialis*)
- 17 Легкое
- 18 **Щитовидная железа** (*Gl. thyroidea*)
- 19 Трахея (*Trachea*)
- 20 **Возвратный гортанный нерв** (*N. laryngealis recurrens*) – двигательная иннервация внутренних мышц гортани
- 21 *V. brachiocephalica sin.*
- 22 Дуга аорты (*Arcus aortae*)
- 23 **Атлант**, задняя дуга атланта (первый шейный позвонок)
- 24 **Осевой позвонок** (второй шейный позвонок)
- 25 Поверхность сустава (*Articulatio atlantooccipitalis*) для затылочной кости
- 26 **Срединный атлanto-осевой сустав** (*Articulatio atlantoaxialis mediana*)
- 27 Зуб второго шейного позвонка (*Dens axis*)
- 28 **Боковой атлanto-осевой сустав** (*Articulatio atlantoaxialis lat.*)
- 29 Поперечное отверстие (*For. transversarium*) для *A. vertebralis*
- 30 Большой затылочный нерв (*N. occipitalis major*, C 4/2)
- 31 Лопаточная ость (*Spina scapulae*)
- 32 Сегментарные кожные нервы спины
- 33 Мышца, поднимающая лопатку (*M. levator scapulae*)
- 34 Дельтовидная мышца (*M. deltoideus*)
- 35 Большая ромбовидная мышца (*M. rhomboideus major*)
- 36 Задний край лопатки
- 37 Задние прямые мышцы головы (*M. rectus capitis post. major* и *minor*)
- 38 Косые мышцы головы (*M. obliquus capitis sup.* и *inf.*)
- 39 **Позвоночная артерия** (*A. vertebralis*)
- 40 Затылочная артерия (*A. occipitalis*)

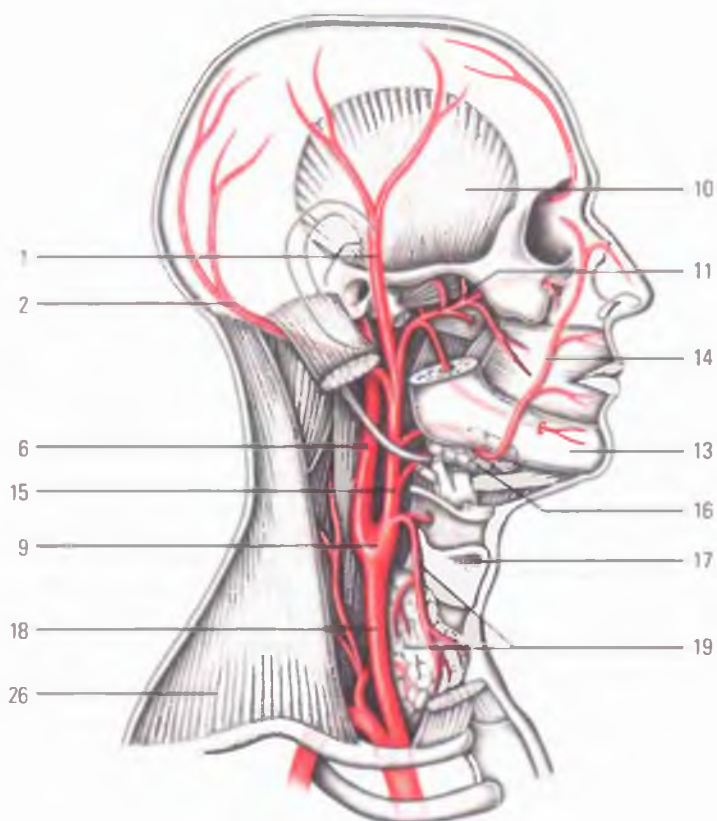


Артерии головы и шеи. Нижняя челюсть и скуловая дуга частично удалены. Пролегающие сверху жевательные мышцы (*M. temporalis* и *M. masseter*) отодвинуты в сторону. *M. sternocleidomastoideus* на шее отогнуты назад, чтобы были видны большие кровеносные сосуды (*A. carotis*, *V. jugularis int.*), *N. vagus* и нервные ветви шейного сплетения (*Plexus cervicalis*).

- | | | |
|--|---|---|
| 1 Поверхностная височная артерия (<i>A. temporalis superf.</i>) | 8 Шейный лимфатический узел с лимфатическим сосудом | 18 Общая сонная артерия (<i>A. carotis communis</i>) |
| 2 Затылочная артерия (<i>A. occipitalis</i>) | 9 Место деления сонной артерии (<i>Sinus caroticus</i>) | 19 Щитовидная железа (<i>Gl. thyroidea</i>) и <i>A. thyroidea sup.</i> |
| 3 Грудно-ключично-сосцевидная мышца (<i>M. sternocleidomastoideus</i>), рассечена и отведена назад | 10 Височная мышца (<i>M. temporalis</i>) | 20 Задняя мозговая артерия (<i>A. cerebri post.</i>) |
| 4 Язычный нерв (<i>N. hypoglossus</i> , черепно-мозговой нерв XII) | 11 Верхнечелюстная артерия (<i>A. maxillaris</i>) | 21 Мозжечковые артерии (<i>Aa. cerebelli</i>) |
| 5 Внутренняя яремная вена (<i>V. jugularis int.</i>) | 12 Жевательная мышца (<i>M. masseter</i>), вместе со скуловой дугой отогнута вперед | 22 Позвоночная артерия (<i>A. vertebralis</i>) |
| 6 Внутренняя сонная артерия (<i>A. carotis int.</i>) | 13 Нижняя челюсть (<i>Mandibula</i>) | 23 Передняя мозговая артерия (<i>A. cerebri ant.</i>) |
| 7 Кожные ветви шейного нервного сплетения (<i>Plexus cervicalis</i>) | 14 Лицевая артерия (<i>A. facialis</i>) | 24 Средняя мозговая артерия (<i>A. cerebri media</i>) |
| | 15 Наружная сонная артерия (<i>A. carotis ext.</i>) | 25 S-образный отрезок <i>A. carotis int.</i> (каротидный сифон) вблизи основания черепа |
| | 16 Подчелюстная железа (<i>Gl. submandibularis</i>) | 26 Трапециевидная мышца |
| | 17 Гортань (<i>Larynx</i>) | |

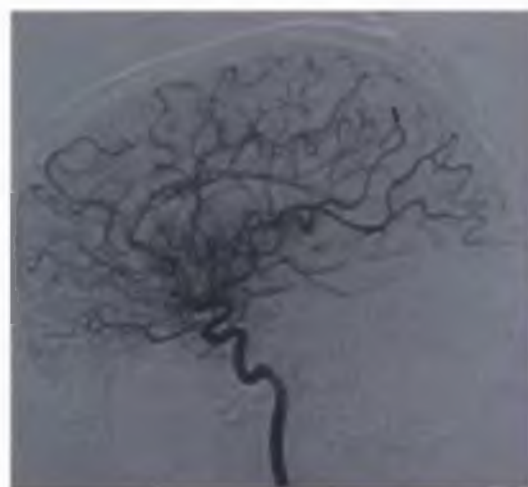

Мозговые артерии. Головной мозг изображен прозрачным. Мозговые артерии отходят от *A. carotis int.* (6) и *A. vertebralis* (22).



Ангиограмма *A. carotis int.* Патологическое расширение (аневризма) на одном отрезке сосуда (стрелка).

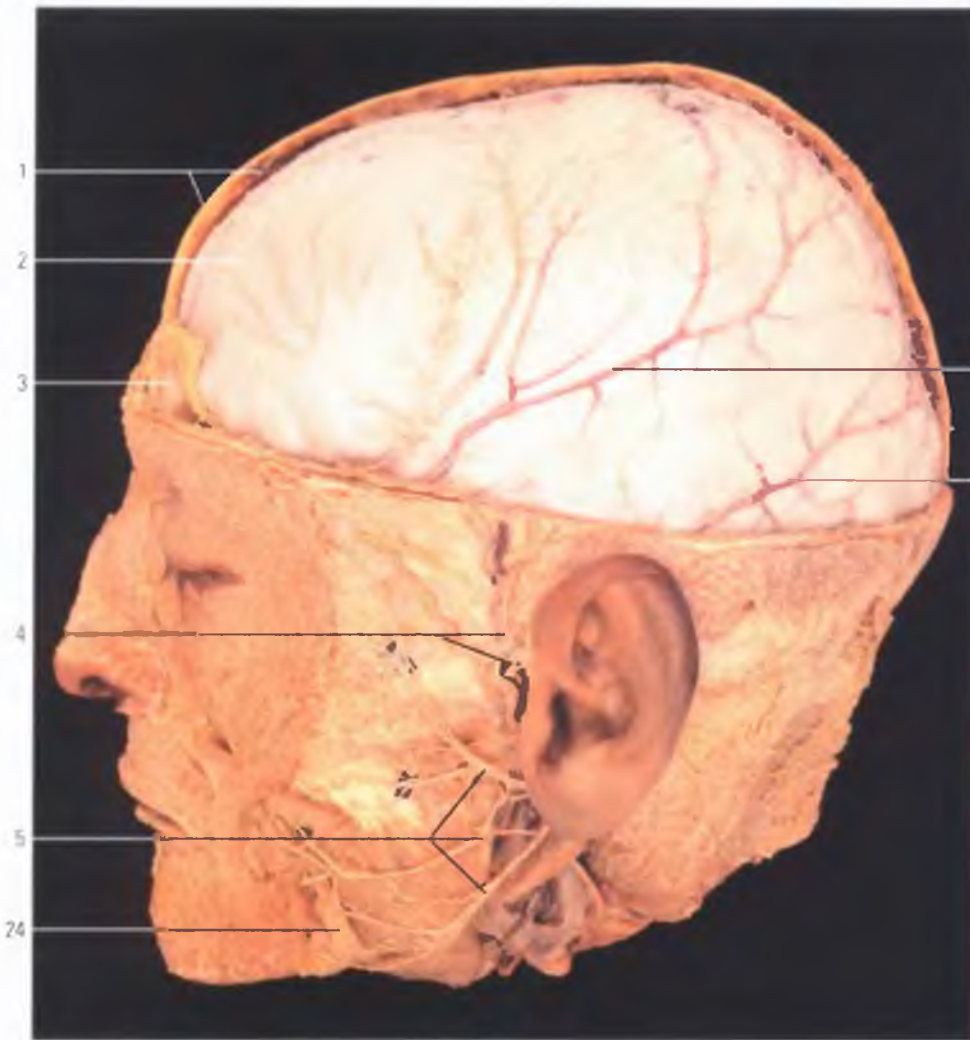
Ангиограмма - изображение просвета сосудов, полученное при рентгеновском исследовании нужного органа после введения в сосуд спирального контрастного вещества (Прим. ред.)



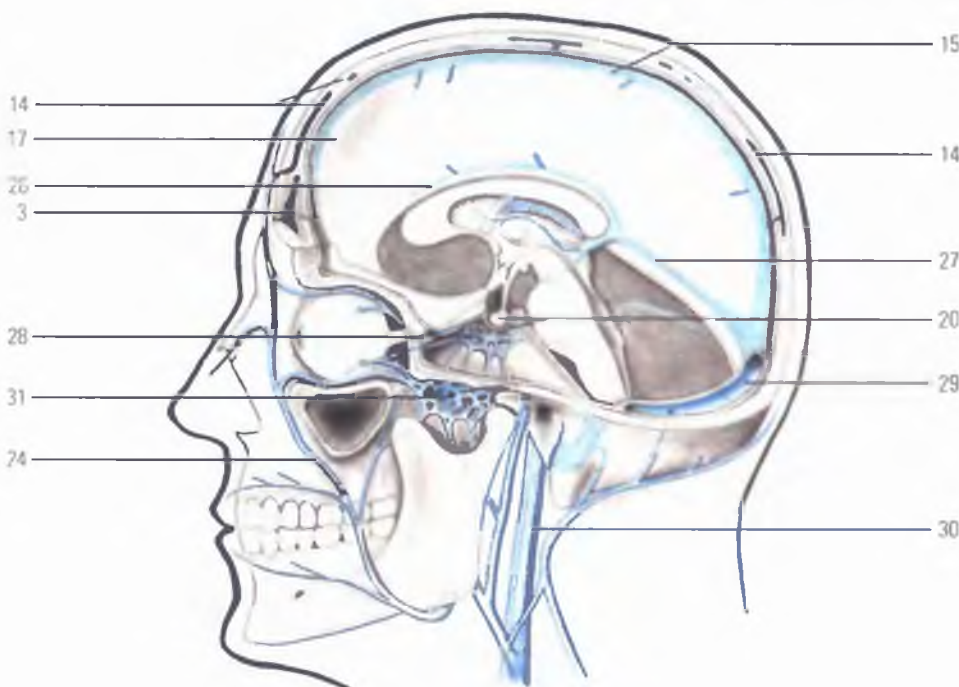
Ангиограмма *A. carotis int.* Рентгенологическое изображение мозговых артерий (вид сбоку).

Мозговые артерии являются ответвлениями больших кровеносных сосудов: *A. vertebralis* (проходит по позвоночнику, выходит из него через *For. magnum*) и *A. carotis int.* (пересекает основание черепа; канал артерии проходит через височную кость).

Артерии головы и шеи (схема). Нижняя челюсть и *M. sternocleidomastoideus* частично удалены. В месте своего разделения *A. carotis comm.* (19) несколько расширена. Здесь находится орган (*Glomus caroticum, каротидное тельце*), регулирующий кровяное давление и дыхание.

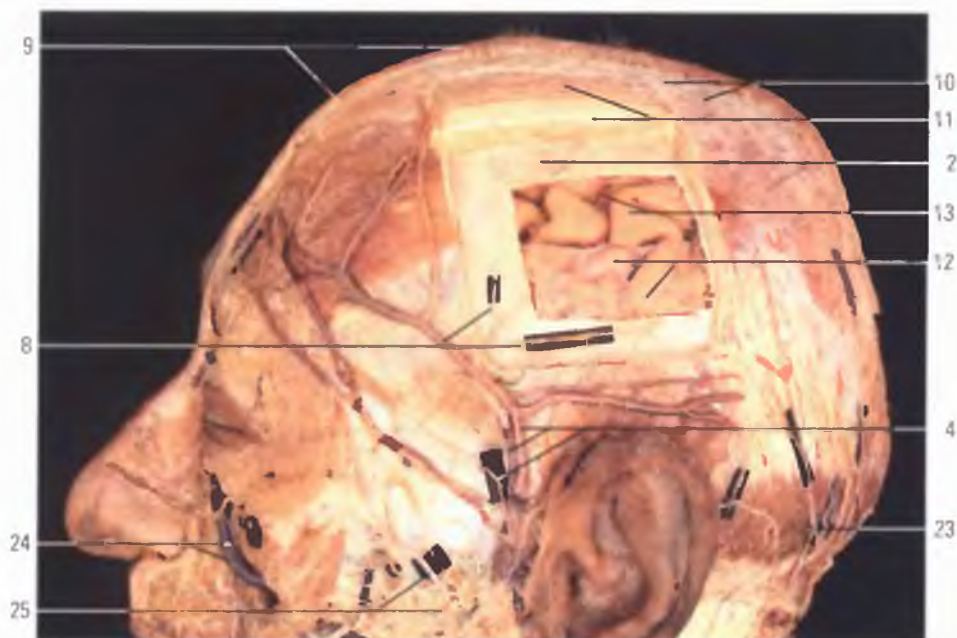

Твердая мозговая оболочка с кровоснабжающими ее сосудами. Черепная кость сбоку удалена. Сосуды мозговой оболочки пролегают между черепной костью и твердой мозговой оболочкой (эпидурально). Кровотечения в этой области могут привести к **эпидуральным кровоизлияниям (гематомам)**.

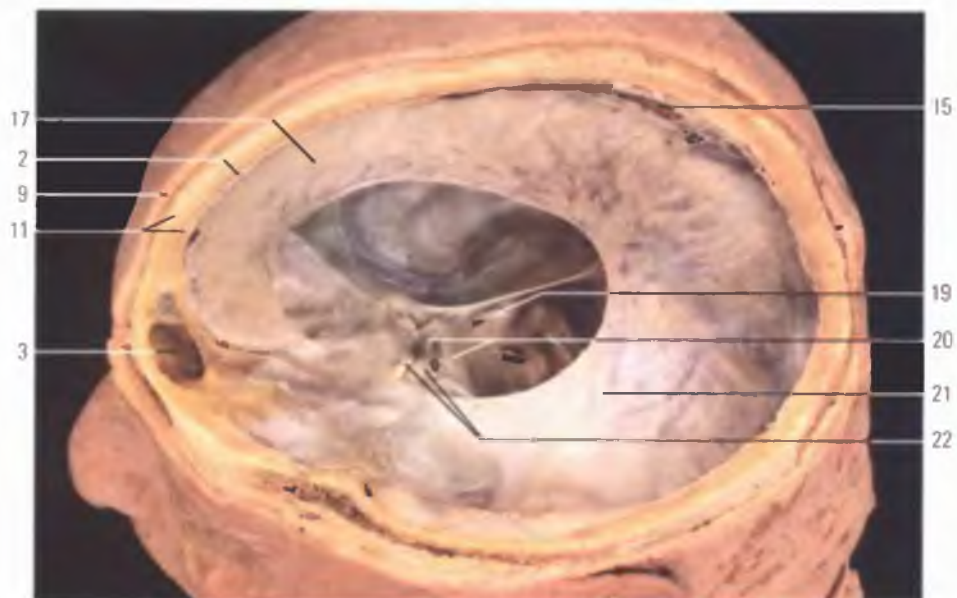


- 1 Кожа головы и кости черепа
- 2 **Твердая мозговая оболочка (Dura mater)**
- 3 Лобная пазуха (Sinus frontalis)
- 4 Сосуды и нервы головы, обслуживающие височную область (N. auriculotemporalis, A. и V. temporalis superf.)
- 5 Лицевой нерв (N. facialis, черепно-мозговой нерв VII)
- 6 Передняя ветвь A. meningea media
- 7 Задняя ветвь A. meningea media
- 8 **Средняя артерия твердой мозговой оболочки (A. meningea media)**
- 9 Кожа головы
- 10 **Сухожильный шлем (Galea aponeurotica)**
- 11 Кость свода черепа (Calvaria) с надкостницей (Pericranium)
- 12 **Мягкие мозговые оболочки (Arachnoidea и Pia mater)** с кровеносными сосудами
- 13 Головной мозг и сосуды головного мозга
- 14 Губчатая кость крыши черепа (Diploe) с венозной сетью (месть кроветворения)
- 15 **Венозный синус головного мозга и твердой мозговой оболочки (Sinus sagittalis sup.)**
- 16 **Субаранхоидальное пространство** (наполнено жидкостью Liquor cerebrospinalis)
- 17 Твердая дупликатура между двумя полушариями головного мозга (Falx cerebri)
- 18 Сосуды мозговой оболочки между твердой оболочкой и костью
- 19 Глазодвигательный нерв (N. oculomotorius, черепно-мозговой нерв III)
- 20 Турецкое седло с мозговым придатком (гипофизом)
- 21 Мозжечковый намет (Tentorium cerebelli)
- 22 Зрительный нерв (N. opticus) и внутренняя сонная артерия (A. carotis int.)
- 23 Кожные нервы затылочной области (N. occipitalis major, C₂)
- 24 Лицевая вена (V. facialis)
- 25 Околоушная слюнная железа (Gl. parotidea) с ветвями N. facialis
- 26 Sinus sagittalis inf. } Венозные
- 27 Sinus rectus } синусы твердой
- 28 **Sinus cavernosus** } мозговой
- 29 Sinus transversus } оболочки
- 30 Внутренняя яремная вена (V. jugularis int.)
- 31 Венозное сплетение жевательных мышц (Plexus pterygoideus)

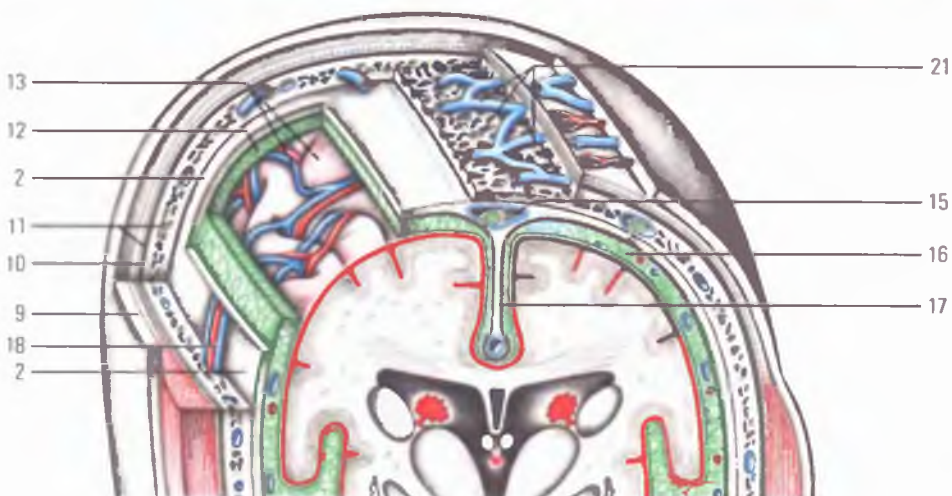◀ **Вены головы и шеи** (схема). Венозные синусы головного мозга пролегают в твердой дупликатуре. Каналы между наружными и внутренними черепными венами одновременно представляют собой ворота для инфекции, проникающей в череп.



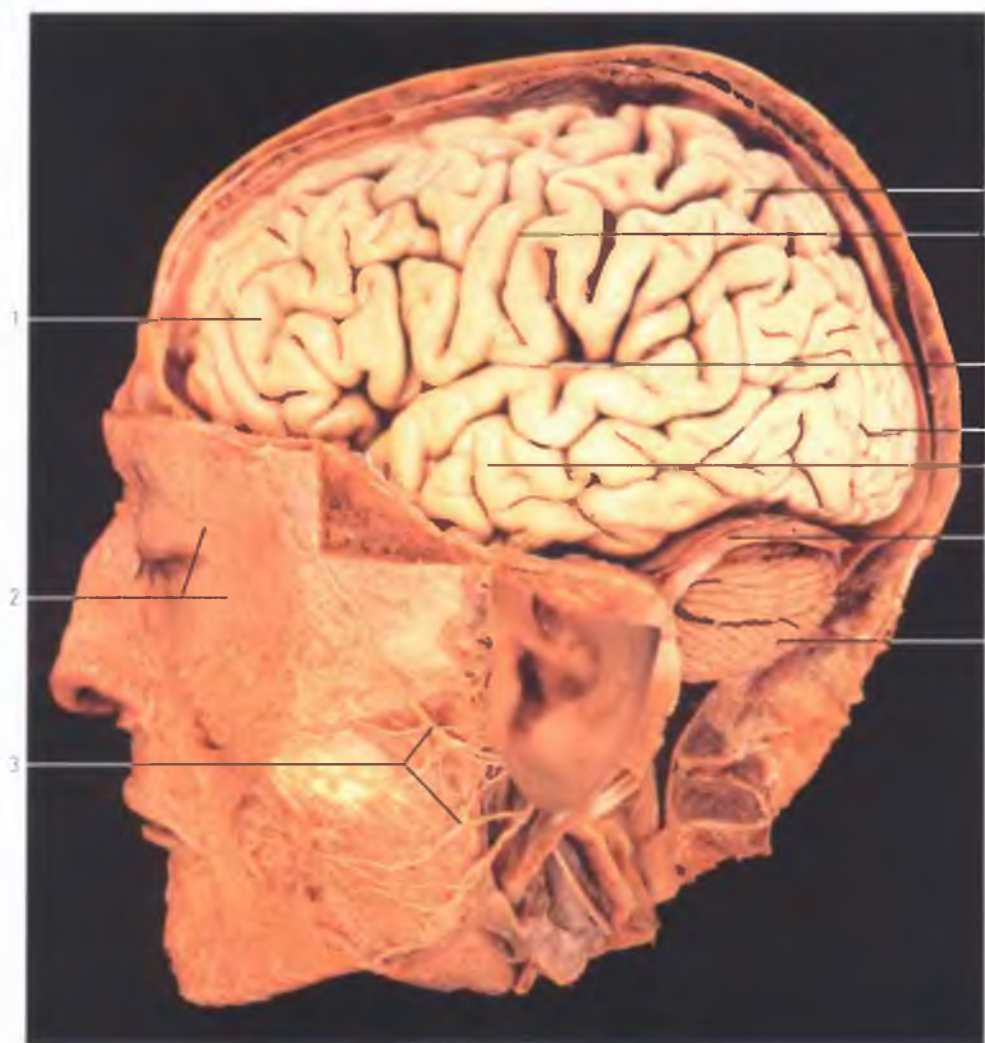
Слоистая структура крыши черепа и мозговых оболочек. В твердой оболочке (*Dura mater*) (2) вырезан фрагмент, видна поверхность головного мозга. Можно наблюдать, что сосуды мозговой оболочки проходят по наружной стороне твердой оболочки, непосредственно прилегая к кости.



Структура дупликатуры твердой мозговой оболочки (*Falx cerebri* и *Tentorium cerebelli*). Мозжечок располагается под *Tentorium*.

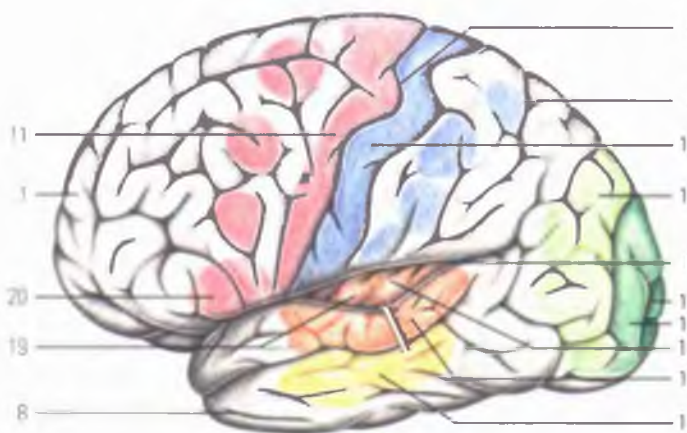

Слоистая структура черепа и мозговых оболочек.

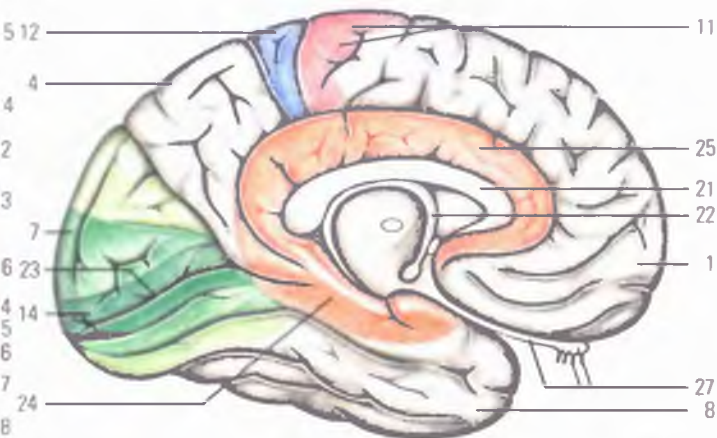


Расположение головного мозга в черепной полости (вид сбоку). Свод черепа удален. В лицевой области показан лицевой нерв (3) и его ответвления. В задней черепной ямке под мозжечковым наметом (Tentorium cerebelli) (9) расположен мозжечок.

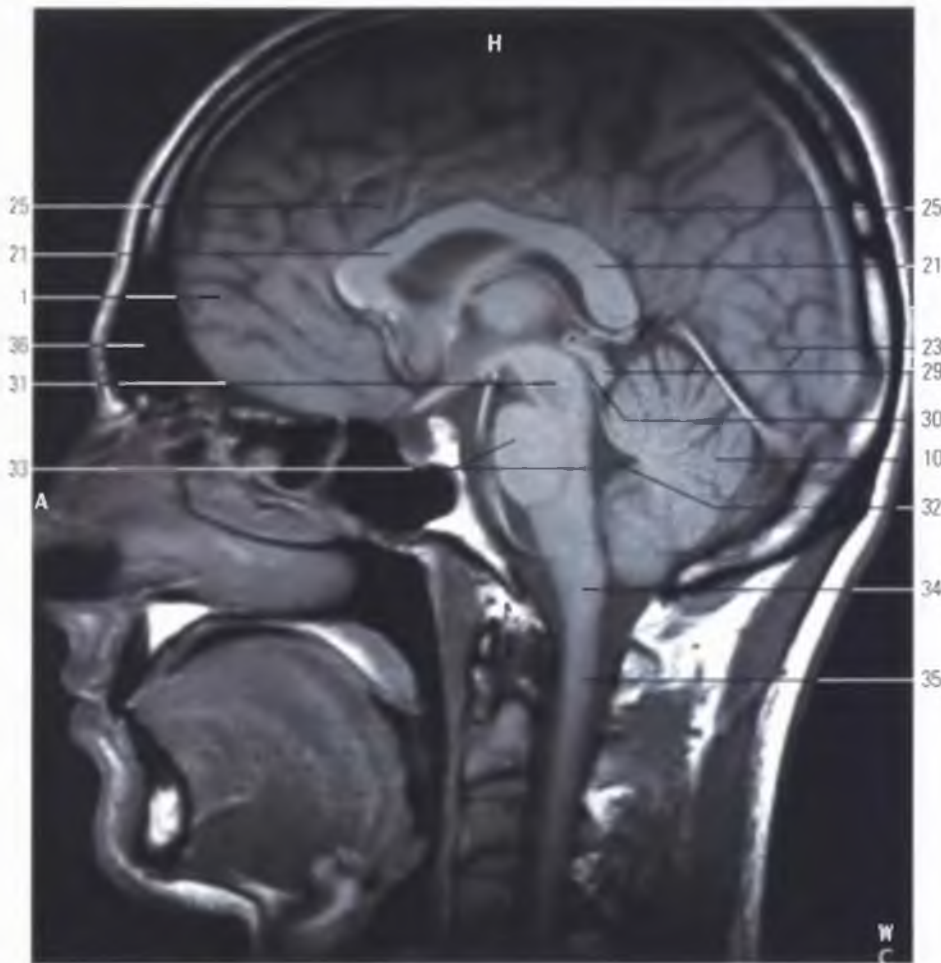
- 1 Лобная доля мозга (Lobus frontalis)
- 2 Кольцевая глазная мышца (M. orbicularis oculi)
- 3 Лицевой нерв (N. facialis. N. VII)
- 4 Теменная доля (Lobus parietalis)
- 5 **Центральная борозда (Sulcus centralis)**
- 6 **Боковая борозда (Sulcus lat.)**
- 7 Затылочная доля (Lobus occipitalis)
- 8 височная доля (Lobus temporalis)
- 9 **Мозжечковый намет (Tentorium cerebelli)**, твердая дупликатура между большими полушариями головного мозга
- 10 **Мозжечок (Cerebellum)**
- 11 Прецентральная извилина – центр координации движений (**Gyrus praecentralis**)
- 12 Позадичентральная извилина – центр сознательного восприятия (**Gyrus postcentralis**)
- 13 Третичный зрительный центр – участок коры, ведающий отбором и запоминанием зрительных впечатлений
- 14 **Первичный зрительный центр** (участок зрительного восприятия) (Area striata и sulcus calcarinus)
- 15 Вторичный зрительный центр – участок коры, ведающий "пониманием" визуальных впечатлений
- 16 **Первичный акустический центр**
- 17 Вторичный акустический центр (участок коры, ведающий идентификацией слуховых впечатлений) с речевым центром Вернике
- 18 Третичный акустический центр – участок коры, ведающий запоминанием слуховых впечатлений
- 19 Островок (Insula)



Левое полушарие головного мозга (вид сбоку): лобный полюс находится слева. Показаны важнейшие участки коры

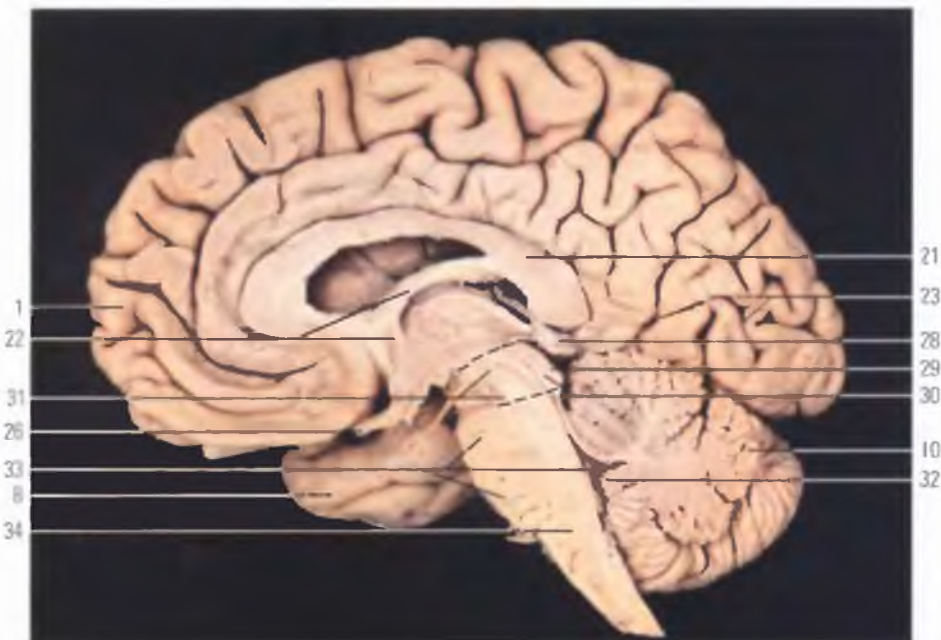

Правое полушарие головного мозга (медialная проекция: лобный полюс находится справа). Показаны важнейшие участки коры

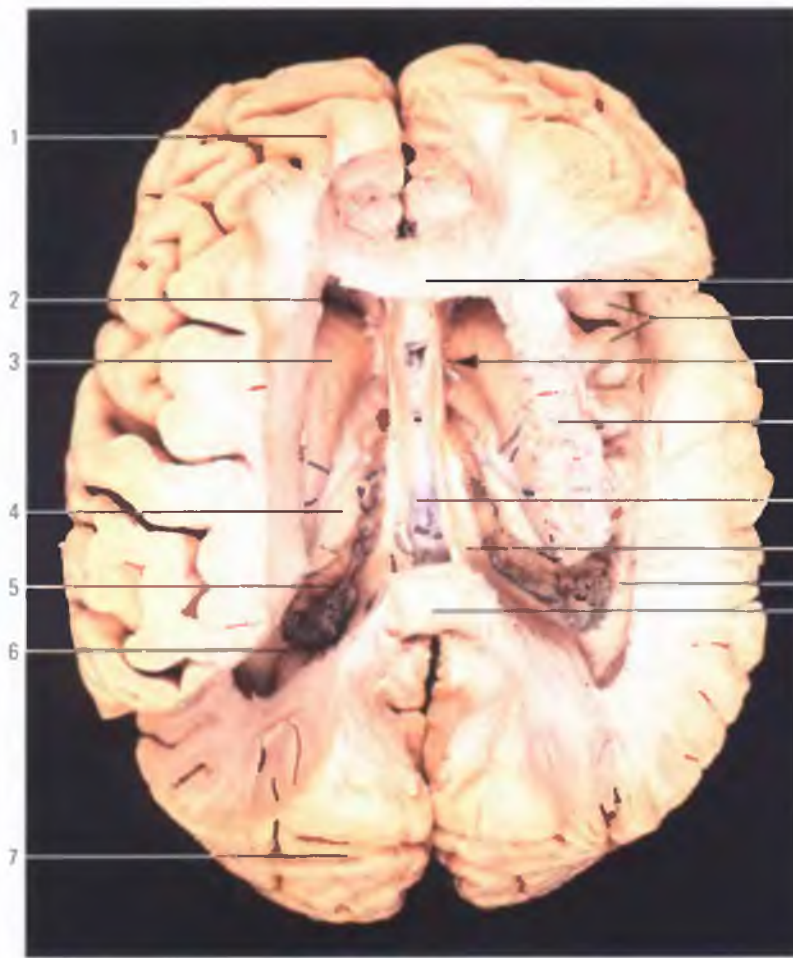


Снимок MRT головы (сагитальный разрез через срединную плоскость). Отчетливо видно расположение мозга в черепной полости.

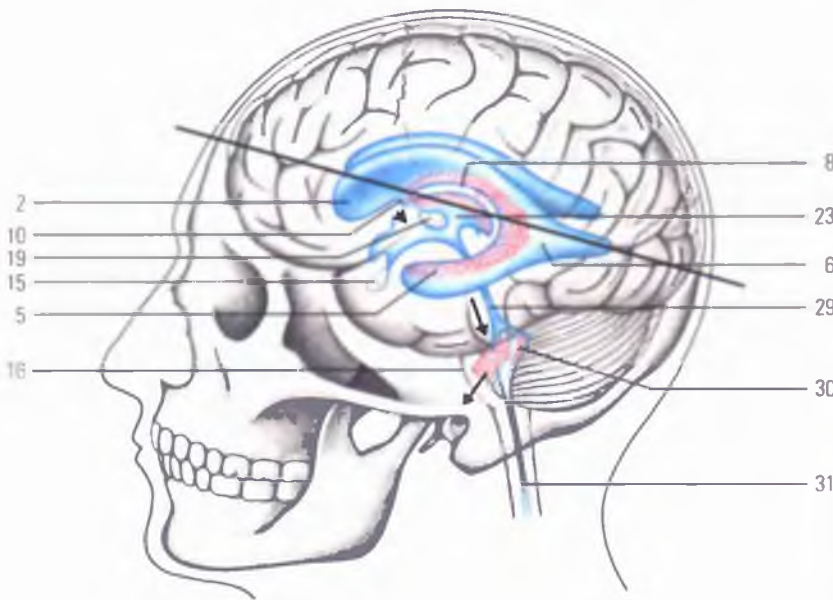
- 20 **Двигательный речевой центр** (центр Брока) – при праворукости находится только в левом полушарии
- 21 **Мозолистое тело (Corpus callosum)** – содержит нервные пути, соединяющие друг с другом центры правого и левого полушарий (так наз. комиссурные пути)
- 22 **Свод мозга** (изогнутый тяж из нервных волокон, относящихся к лимбической системе) (Fornix)
- 23 **Sulcus calcarinus** (первичный зрительный центр)
- 24 **Продолговатый выступ (гиппокамп)** (часть лимбической системы)
- 25 **Спигулит** (часть лимбической системы)
- 26 **Зрительный нерв** (N. opticus, черепно-мозговой нерв II)
- 27 **Обонятельные нервы, обонятельная доля и обонятельный путь** (Fila olfactoria, Bulbus olfactorius и Tractus olfactorius) (обонятельная система)
- 28 **Шишковидная железа** (эпифиз, Corpus pineale)
- 29 **Четверохолмие среднего мозга** (центр акустического и визуального восприятия)
- 30 **Водопровод среднего мозга** (Aquaeductus mesencephali) – канал, проводящий ликвор; связывает третий и четвертый желудочки мозга
- 31 **Стол мозга** (здесь: средний мозг)
- 32 **Четвертый желудочек мозга**
- 33 **Мост мозга (Pons) и ромбовидная ямка**, нижнее основание четвертого желудочка
- 34 **Продолговатый мозг** (Medulla oblongata)
- 35 **Спинальный мозг** (Medulla spinalis)
- 36 **Лобная пазуха** (Sinus frontalis)



Правое полушарие головного мозга (медиальный разрез). Область среднего мозга отмечена пунктиром. Оболочки и сосуды головного мозга удалены. Правый боковой желудочек открыт.



Система желудочков мозга (вид сверху). Верхняя половина полушарий мозга удалена, видны боковые желудочки с их сосудистыми сплетениями (Plexus choroidei). Справа препарирован гиппокампус.

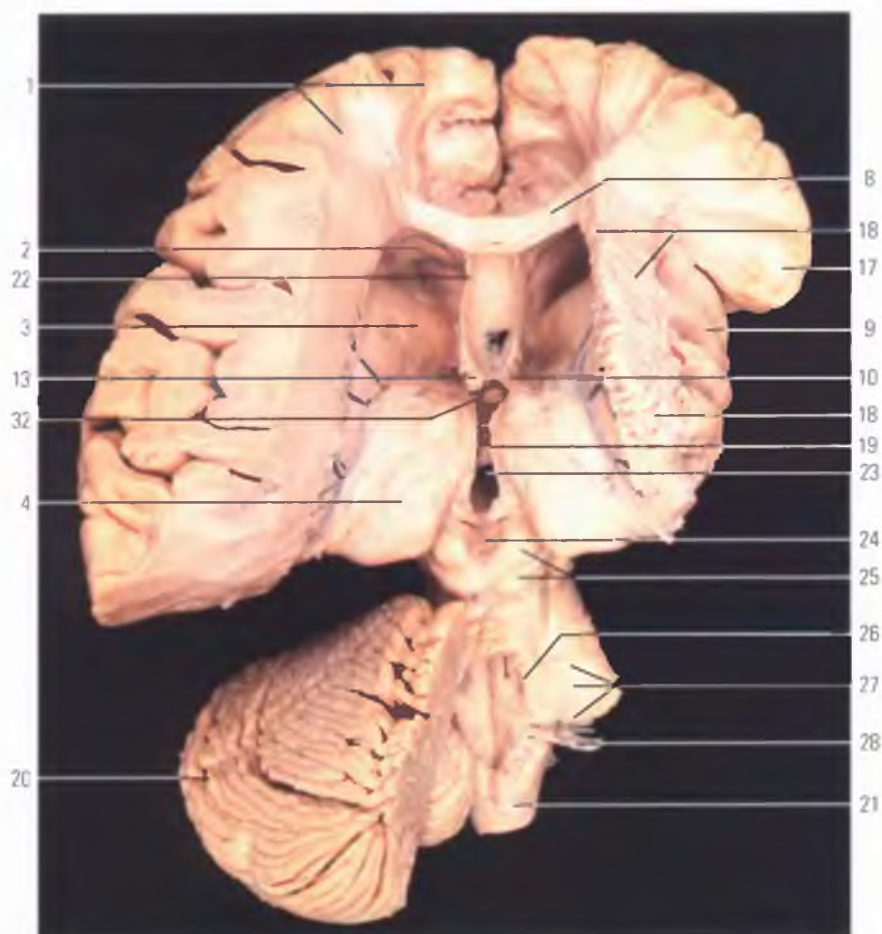


Расположение полостей желудочков в головном мозгу. Обозначены сосудистые сплетения (Plexus choroidei) (красный цвет), а также направление течения ликвора (стрелки). Прямая линия – линия горизонтального разреза (стр. 127).

- 1 Лобная доля
- 2 Передний рог левого бокового желудочка
- 3 **Хвостатое ядро (Nucleus caudatus)**, одно из базальных ядер полушария ("подкорка")
- 4 **Зрительный бугор**, или таламус, часть промежуточного мозга
- 5 **Сосудистое сплетение (Plexus choroideus)**
- 6 Задний рог левого бокового желудочка
- 7 Затылочная доля (Lobus occipitalis)
- 8 Мозолистое тело (Corpus callosum)
- 9 Островок (Insula)
- 10 For. interventriculare. Вход в III-й желудочек
- 11 **Внутренняя капсула (Capsula int.)** большого полушария головного мозга
- 12 Стенка третьего желудочка
- 13 Fornix (свод) (изогнутое нервное соединение, часть лимбической системы)
- 14 **Продолговатый выступ (гиппокамп)** на дне нижнего рога бокового желудочка
- 15 Придаток мозга (гипофиз)
- 8 16 Мост (Pons), часть ствола мозга
- 17 Короткие ассоциационные пути (связывают соседние участки коры)
- 18 **Проекционные пути** (связывают кору головного мозга с другими центрами и со спинным мозгом): здесь: Capsula int. (ср. пункт 11)
- 19 Связь между таламусами (Adhaesio interthalamica)
- 20 Мозжечок (Cerebellum)
- 21 Продолговатый мозг (Medulla oblongata)
- 22 Septum pellucidum, разделяет передние рога боковых желудочков
- 23 **Третий желудочек** (располагается в области промежуточного мозга)
- 24 **Шишковидная железа (эпифиз, Corpus pineale)**
- 25 **Четверохолмие (Lamina tecti)**, часть среднего мозга
- 26 Ромбовидная ямка (Fossa rhomboidea), основание четвертого желудочка
- 27 **Ножки мозжечка** (Pedunculi cerebelli)
- 28 Слуховой нерв и нерв преддверия (N. vestibulocochlearis, черепномозговой нерв, VIII)
- 29 **Водопровод среднего мозга (Aquaeductus mesencephali)**. Связь между третьим и четвертым желудочками



Слепок пустот желудочков мозга (вид сбоку; ср. иллюстрацию рядом).

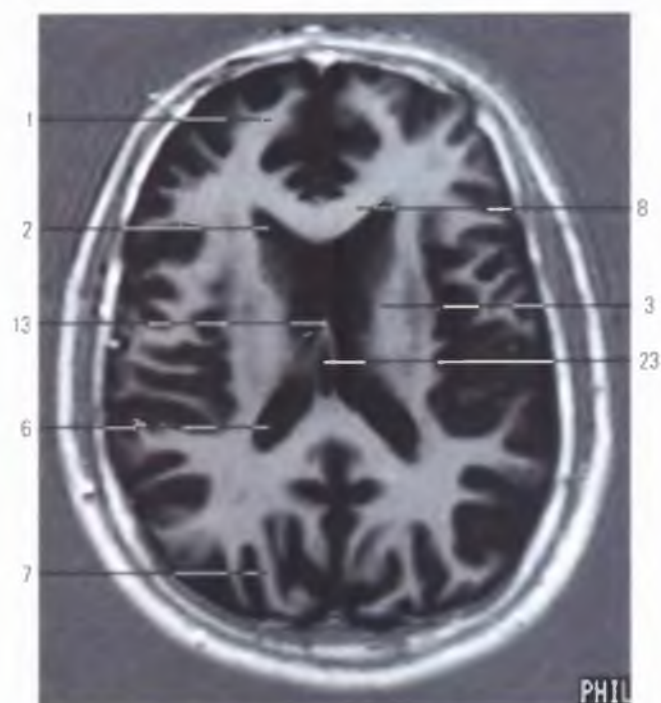


Расположение ядер ствола в головном мозгу (вид сверху). Правая половина мозжечка, часть большого мозга и сосудистые сплетения удалены. Показаны расположенные на дне бокового желудочка большие ядра [хвостатое ядро (Nucleus caudatus) (3) и таламус (4)].

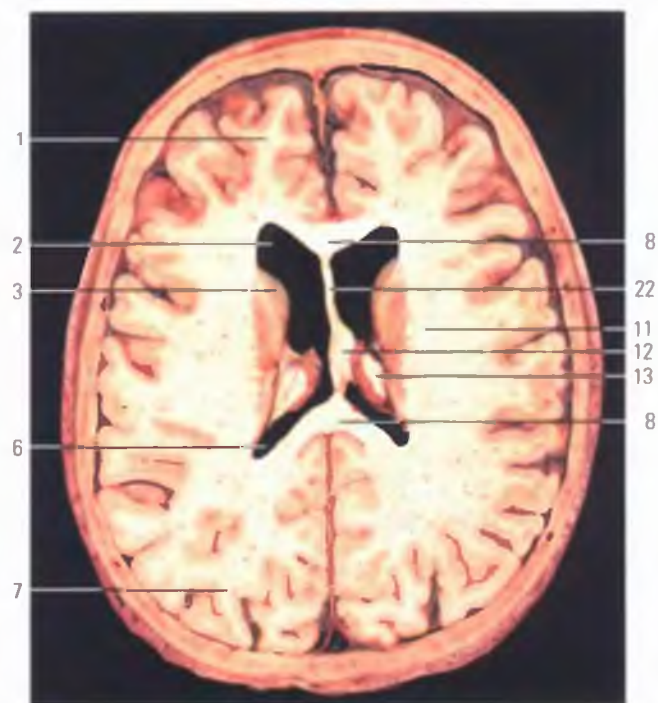
- 30 Четвертый желудочек с тремя отверстиями, ведущими в субарахноидальное пространство (Aperturae lat. и mediana)
 31 Центральный канал спинного мозга
 32 Commissura ant., в передней стенке третьего желудочка, связывает друг с другом два гиппокампа

Желудочки мозга содержат бедную белками и лишенную клетчатки жидкость (**Liquor cerebrospinalis**), образованную в сосудистых сплетениях (Plexus choroidei) из плазмы крови. Жидкость протекает через For. interventriculare в третий и далее, через водопровод, в четвертый желудочек, откуда через три отверстия (Aperturae) попадает в окружающее мозг субарахноидальное пространство. Таким образом, мозг омывается жидкостью, которая циркулирует в субарахноидальном пространстве и, через пахионовы грануляции, находящиеся в венозных синусах твердой мозговой оболочки (**Sinus durae matris**), устремляется обратно в кровь.

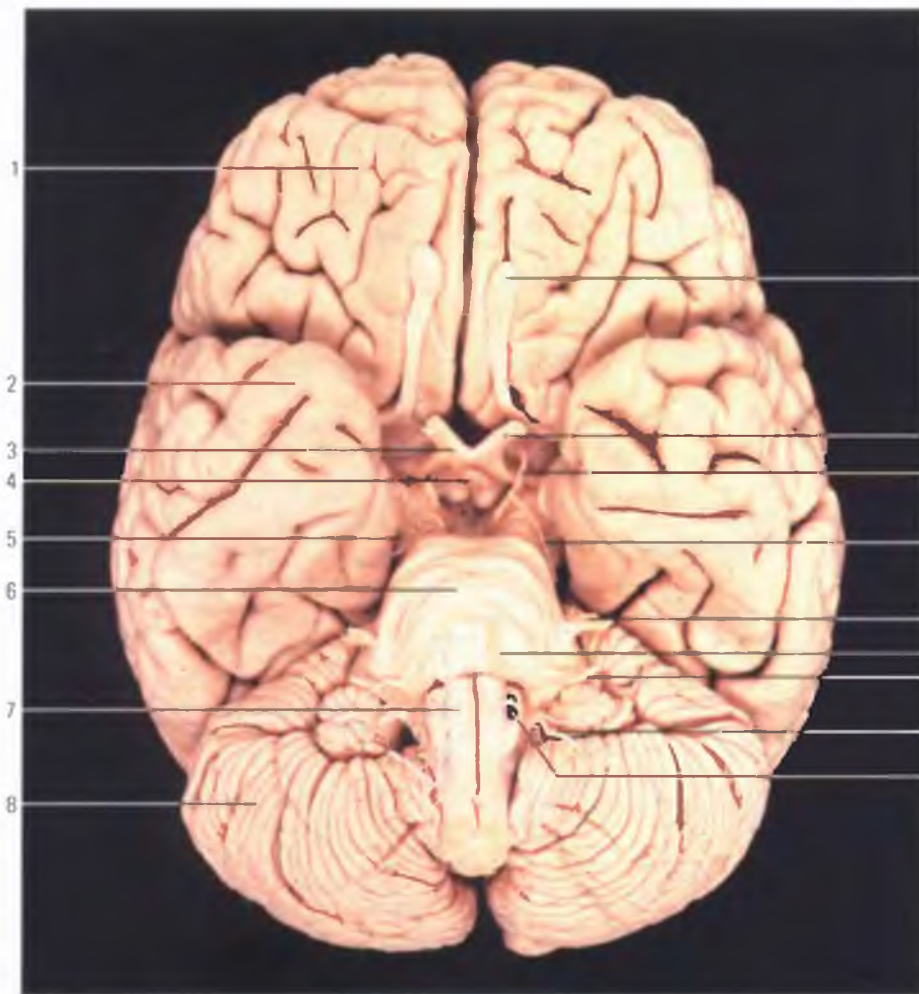Циркулирующие в крови вещества не могут просто так, беспрепятственно, проникнуть в головной мозг (т.к. существует **гематоэнцефалический барьер**). Но многие вещества не могут попасть и в мозговую жидкость (**гематоликворный барьер**). Эти барьеры защищают головной мозг от вредных веществ. С возрастом полости желудочков (прежде всего боковых) становятся больше, а вещество головного мозга сокращается в объеме.



MRT головного мозга. Горизонтальный срез головы на уровне боковых желудочков мозга



Горизонтальный срез головы (вид сверху) (примерное прохождение разреза – см. рис. на стр. 126).



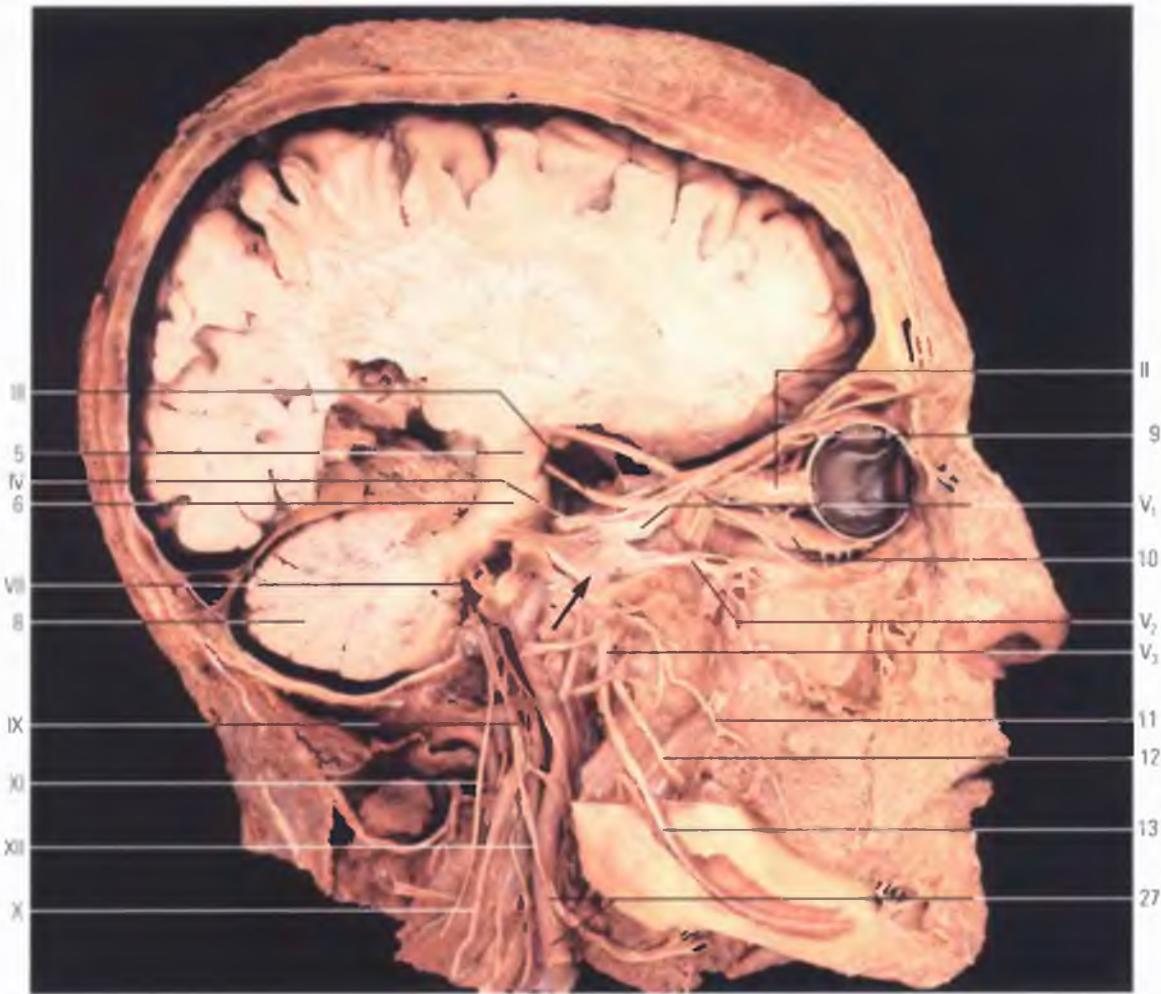
Головной мозг с черепно-мозговыми нервами (вид снизу). Лобный полюс – наверху. На нижней стороне из мозга выходят 12 черепно-мозговых нервов (I–XII, ср. таблицу).

- 1 Лобная доля головного мозга (Lobus frontalis)
- 2 Височная доля (Lobus temporalis)
- 3 Перекрест зрительных нервов (Chiasma opticum)
- 4 Ножка гипофиза (Infundibulum)
- 5 Ножка мозга (Pedunculus cerebri)
- 6 Мост (Pons)
- 7 Пирамида
- 8 Мозжечок (Cerebellum)
- 9 Прямая верхняя глазная мышца (M. rectus sup.)
- 10 Нижняя прямая глазная мышца (M. rectus inf.)
- 11 Щечный нерв (N. buccalis)
- 12 Язычный нерв (N. lingualis)
- 13 Нижнечелюстной нерв (N. alveolans inf.) (ветвь N. mandibularis)
- 14 Таламус (часть промежуточного мозга)
- 15 Четверохолмие (Lamina tecti) (часть среднего мозга)
- 16 Ромбовидная ямка (Fossa rhomboidea)
- 17 Передняя черепная ямка
- 18 Средняя черепная ямка
- 19 Каменная часть височной кости, (pars petrosa)
- 20 Внутренний слуховой проход (Meatus acusticus int.)
- 21 Задняя черепная ямка
- 22 Глотка (Pharynx)
- 23 Пограничный ствол симпатической нервной системы с верхним шейным ганглием (Ggl. cervicale sup.)
- 24 Общая сонная артерия (деление на A. carotis int. и ext.)
- 25 Верхнее зубное сплетение (Plexus dentalis sup.)
- 26 Нижнее зубное сплетение (Plexus dentalis inf.)
- 27 Внутренняя сонная артерия, кровоснабжающая головной мозг (A. carotis int.)

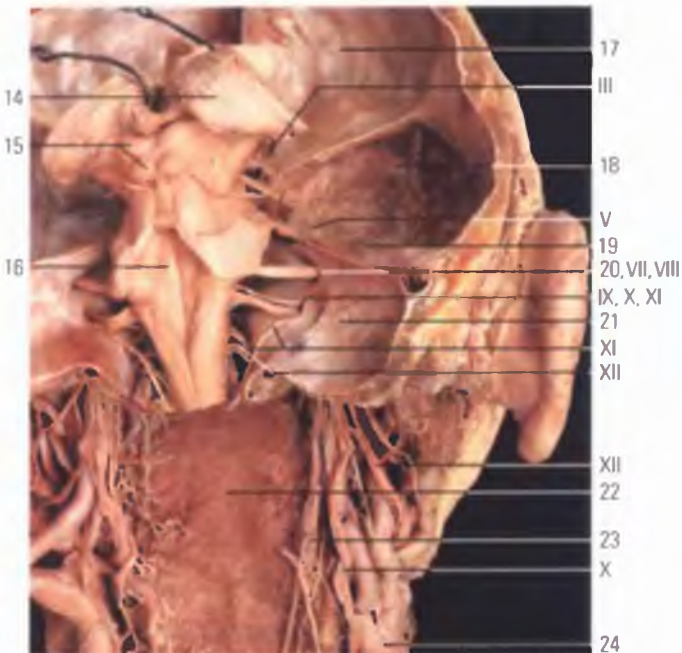
Черепно-мозговые нервы

области иннервации, функции

I	Обонятельный нерв (N. olfactorius)	Слизистая оболочка обонятельной области носа – функция обоняния
II	Зрительный нерв (N. opticus)	Глаза – часть зрительного пути
III	Нерв глазных мышц (N. oculomotorius)	Наружные глазные мышцы и мышцы, поднимающие веки, за исключением мышц, получающих иннервацию от нервов IV и VI
IV	Нерв глазных мышц (N. trochlearis)	Глазная мышца (M. obliquus sup.)
V	Тройничный нерв (N. trigeminus) и Ganglion semilunare или trigeminale	Образует три больших ветви: V ₁ – глазничный нерв (N. ophthalmicus), обеспечивающий иннервацией кожу лба и глаза; V ₂ – верхнечелюстной нерв (N. maxillaris) для региона верхней челюсти и верхних зубов; V ₃ – нижнечелюстной нерв (N. mandibularis) для региона нижней челюсти, нижних зубов и жевательных мускулов
VI	Нерв глазных мышц (N. abducens)	Глазная мышца (M. rectus lat.)
VII	Лицевой нерв (N. facialis)	Мимические мышцы, подкожная мышца шеи (Platysma), M. stapedius и две шейные мышцы, а также восприятие вкуса передней частью (две трети) языка
VIII	Слуховой и вестибулярный нерв (N. vestibulocochlearis)	Внутреннее ухо; для вестибулярного и аудиального восприятия
IX	Нерв языка и глотки (N. glossopharyngeus)	Восприятие вкуса (задняя треть языка), мышцы глотки, околоушная слюнная железа
X	Внутренностный нерв (N. vagus)	Гортань и глотка, сердце, дыхательный путь, желудочно-кишечный тракт (парасимпатическая иннервация)
XI	Добавочный черепно-мозговой нерв, шейный нерв (N. accessorius)	M. trapezius и M. sternocleidomastoideus
XII	Язычный нерв (N. hypoglossus)	Мышцы языка



Головной мозг с черепно-мозговыми нервами (вид сбоку). Большой мозг, мозжечок и глаза рассечены в сагитальной плоскости. Показаны черепно-мозговые нервы у основания черепа и в дальнейшем прохождении к глазницам, к области лица и к шее. Можно видеть расположение трех больших ветвей N. trigeminus (V_1 , V_2 и V_3). Стрелка: тройничный ганглий.



Ствол мозга с основанием черепа (вид сверху). Показаны места выхода черепно-мозговых нервов.

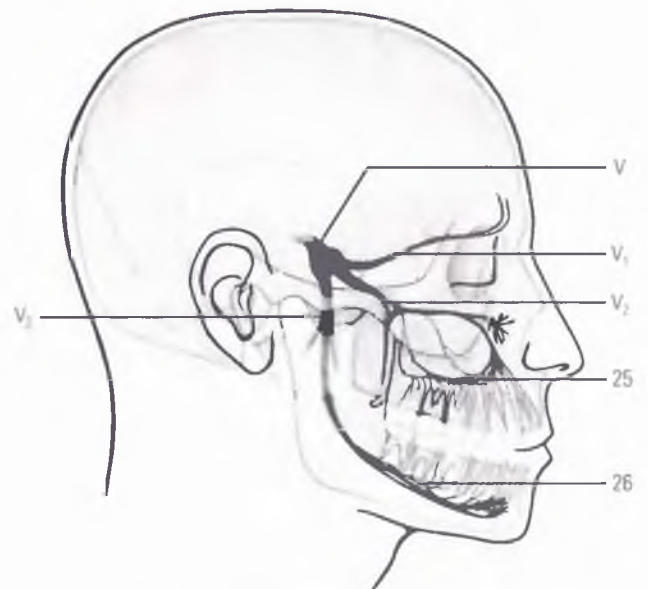
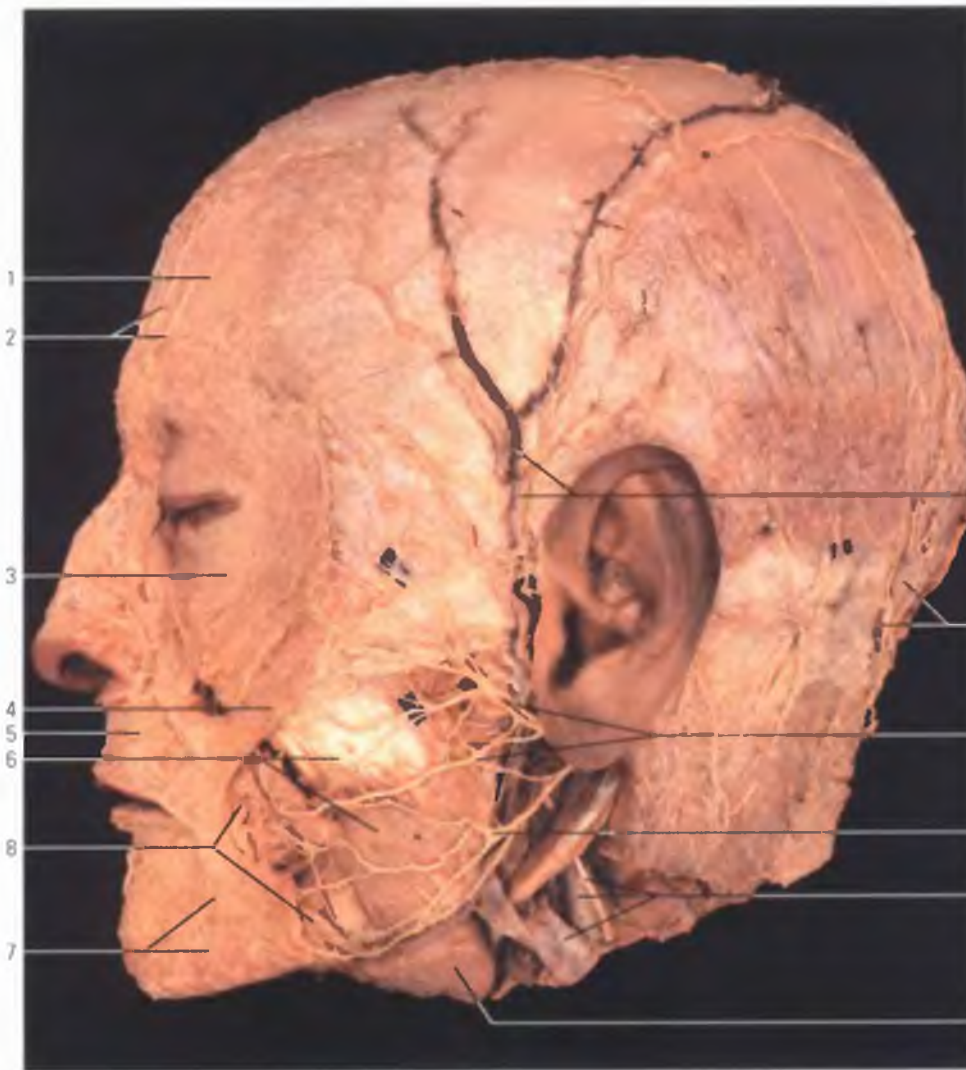
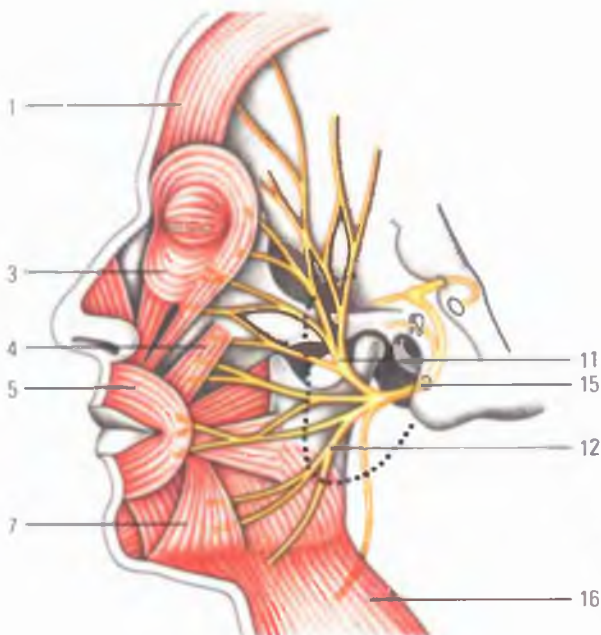


Схема разветвления V-го черепно-мозгового нерва с тремя главными ветвями (V_1 , V_2 и V_3).



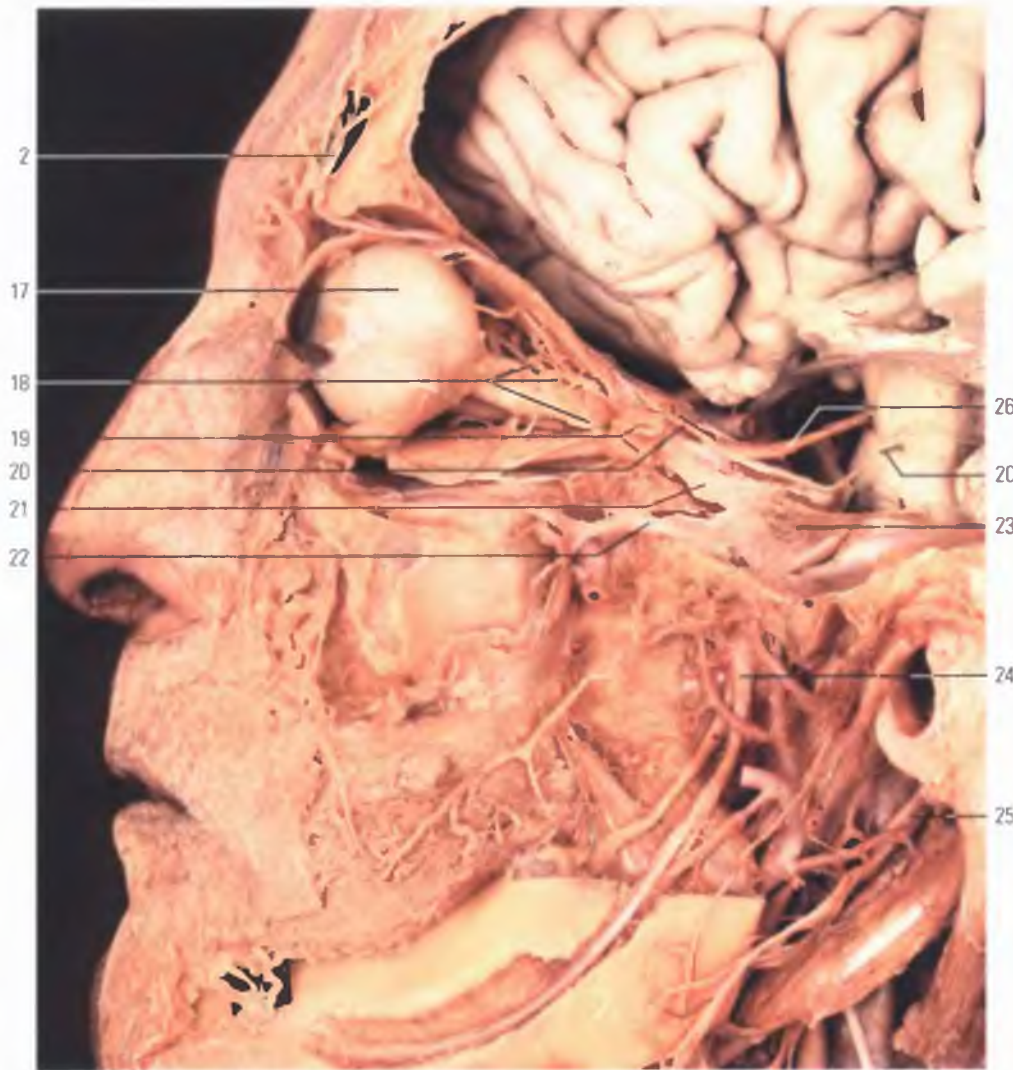
- 1 Лобная мышца (M. occipitofrontalis)
- 2 Кожные нервы лобной области
- 3 Круговая мышца глаза (M. orbicularis oculi)
- 4 Большая скуловая мышца (M. zygomaticus major)
- 5 Круговая мышца рта (M. orbicularis oris)
- 6 Жевательная мышца (M. masseter)
- 7 Мышца, опускающая угол рта (M. depressor angulioris)
- 8 Сосуды лица (A. и V. facialis)
- 9 Сосуды и нервы височной области (N. auriculotemporalis. A. и V. temporalis superf.)
- 10 Кожные нервы затылочной области (N. occipitalis major) (C₂)
- 11 Верхняя ветвь N. facialis
- 12 Нижняя ветвь N. facialis
- 13 Внутр. яремная вена (V. jugularis int.) и N. vagus (N.X)
- 14 Подъязычная слюнная железа (Gl. submandibularis)
- 15 N. facialis. выход из основания черепа через For. stylomastoideum
- 16 Platysma (плоская шейная мышца)
- 17 Глазное яблоко (Bulbus oculi)
- 18 Зрительный нерв (N. opticus. N.II) с ресничным нервом и ресничным ганглием
- 19 Прямая латеральная глазная мышца (M. rectus lat.) с N. abducens (N.VI), оттянут назад

Прохождение лицевого нерва (N. facialis). Позади околоушной слюнной железы (границы ее обозначены пунктиром) нерв разделяется на многочисленные ветви, которые снизу подходят к мимическим мышцам и к подкожной мышце шеи, осуществляя их иннервацию.



Мимические мышцы и лицевой нерв (N. facialis) пересекает околоушную слюнную железу (здесь удалена). Выход из основания черепа (For. stylomastoideum) находится под наружным ухом.

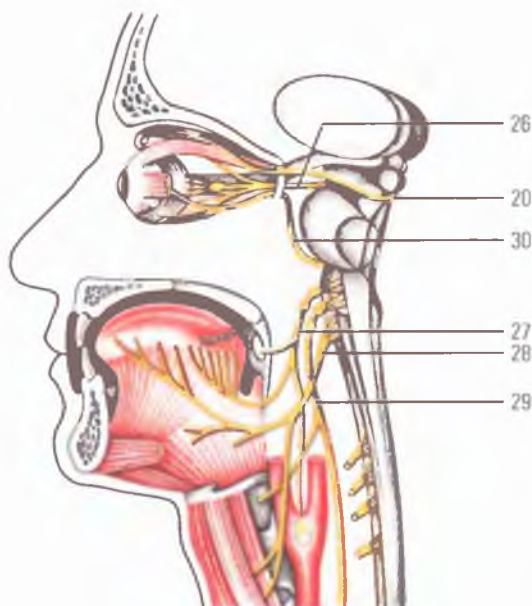
Паралич глазных мышц ведет к неправильному положению глаз (косоглазие). Если поврежден N. abducens, глазное яблоко, возможно, больше не удастся повернуть кнаружи. Результатом будет сходящееся косоглазие (Strabismus convergens). N. oculomotorius также имеет при себе автономные (парасимпатические) нервные волокна для внутренних глазных мышц (M. ciliaris, M. sphincter pupillae). Повреждение его может поэтому стать причиной нарушения аккомодации и моторики зрачка.



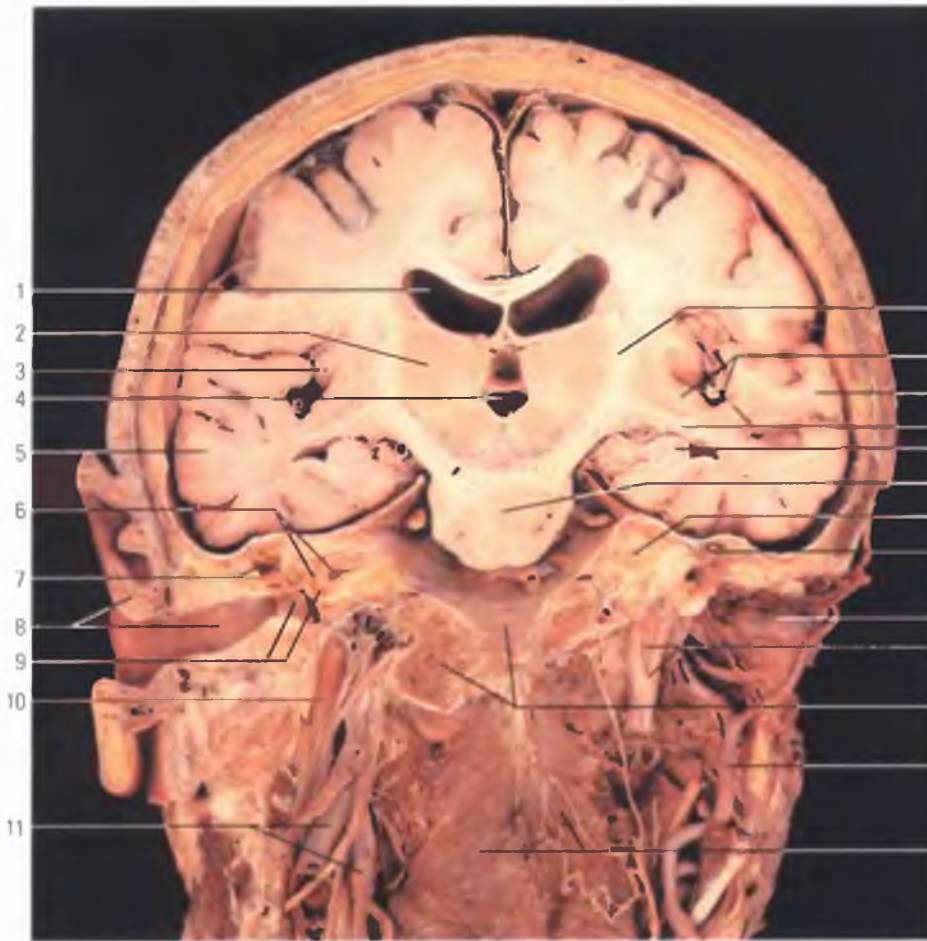
- 20 Блоковый нерв (N. trochlearis, N.IV), идущий к косой верхней глазной мышце (M. obliquus sup.)
- 21 Первая тройничная ветвь, идущая к коже лба и глазам (N. ophthalmicus, N. V)
- 22 Вторая тройничная ветвь, идущая к верхней челюсти (N. maxillaris, N. V)
- 23 Тройничный ганглий (Ganglion trigeminale, Ganglion Gassen), чувствительный "нервный узел". Разделение на три главных ветви
- 24 Третья тройничная ветвь (N. mandibularis, N.V), ведущая к нижней челюсти
- 25 Лицевой нерв (N. facialis, N.VII)
- 26 Нерв глазных мышц (N. oculomotorius, N.III)
- 27 Языко-глоточный нерв (N. glossopharyngeus, N.IX)
- 29 Блуждающий нерв (N. vagus, N.X)
- 30 Отводящий нерв (N. abducens, N.VI) – иннервирует мышцы глаз

Нервы глаз и глазных мышц. Нижняя челюсть и наружная стенка глазницы частично удалены. Показаны ветви N. trigeminus и относящийся к нему ганглий, который располагается на передней поверхности пирамиды височной кости.

N. facialis – двигательный нерв мимических мышц. Он входит вместе со слуховым нервом в височную кость (Forus acusticus int.), потом, вплотную под слизистой оболочкой среднего уха, следует в канал лицевого нерва до For. stylomastoideum и внутри околоушной слюнной железы делится на ветви. Повреждения нерва ведут к параличу мимических мышц (расслабленное обвисание углов рта, нижних век и т.д.) и искажению лица. Возникают также нарушения слуха. Все звуки воспринимаются как болезненно громкие (так наз. гиперакустика). При периферийных лицевых параличах оказываются пораженными все мимические мышцы, при центральных же мышцы лба и век остаются еще способными функционировать (можно, например, морщить лоб).



Путь важнейших черепно-мозговых нервов к глазам и органам рта и шеи (вид сбоку).



Разрез головы на уровне слухового прохода и среднего уха (вид сзади). Каменистая часть височной кости, в которой находится внутреннее ухо, рассечена поперек. Видно прикрепление глотки к основанию черепа.

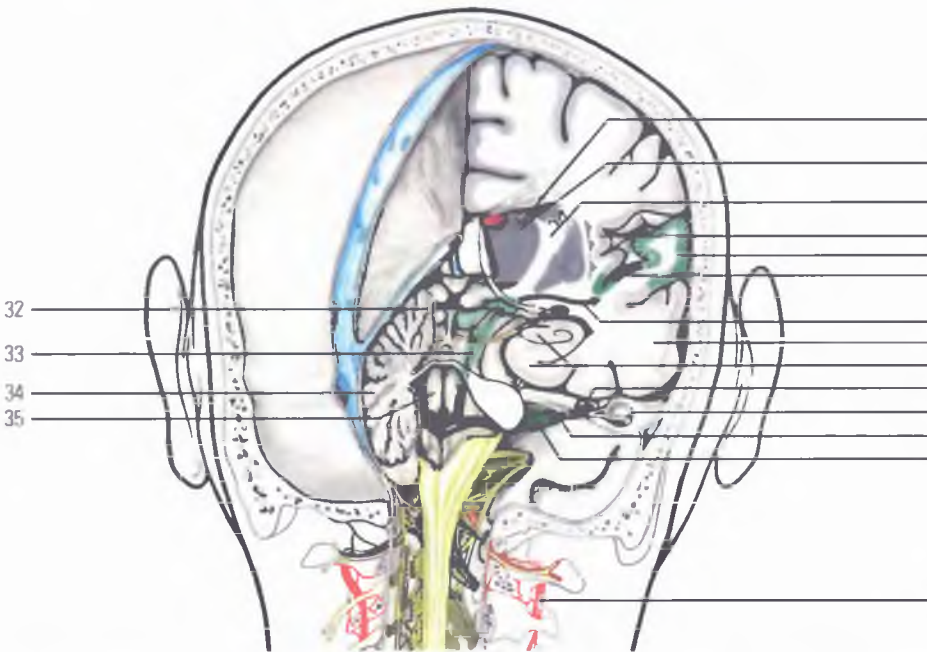
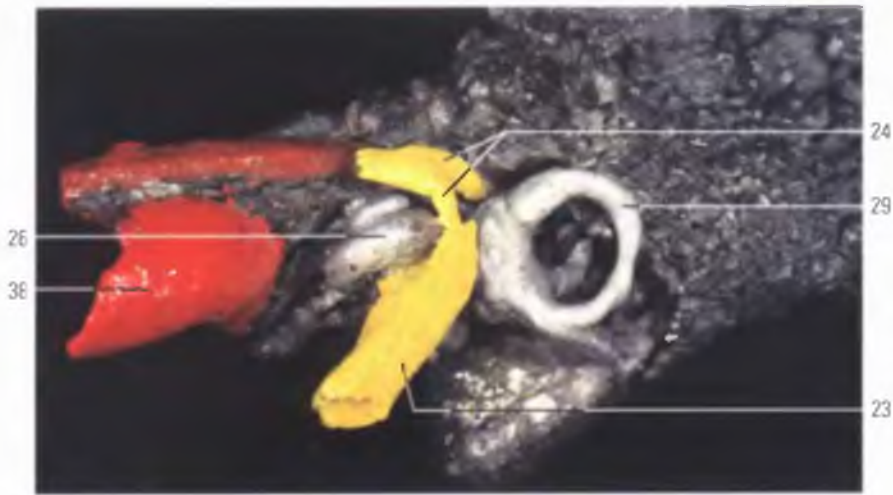
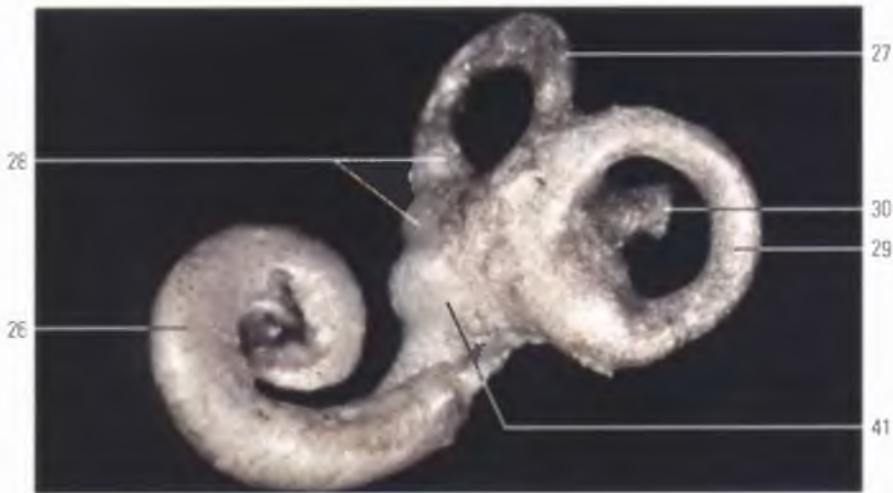

Схема слухового пути (вид сзади). Правое полушарие головного мозга рассечено пополам. Соединения слухового нерва (N. VIII) с центром в стволе мозга, а также связи со слуховыми центрами в височной доле выделены зеленым цветом.

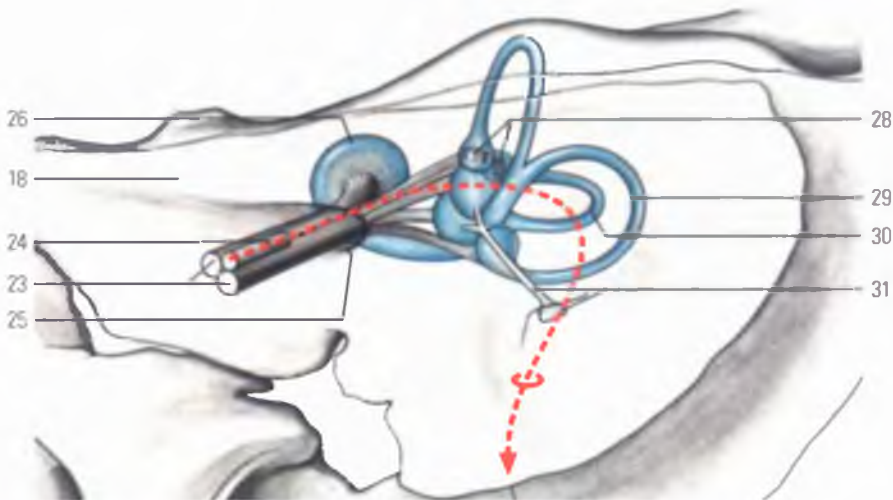
- 1 Боковой желудочек головного мозга
- 2 Таламус (промежуточный мозг)
- 3 Островок (Insula)
- 4 Третий желудочек (промежуточный мозг)
- 5 Височная доля (Lobus temporalis)
- 6 **Внутреннее ухо** в каменистой части височной кости – **улитка (Cochlea)** и **внутренний слуховой проход**
- 7 **Среднее ухо со слуховыми косточками**
- 8 Наружный слуховой проход и наружное ухо
- 9 Барабанная перепонка (Membrana tympani) и латеральный полукружный канал
- 10 Внутренняя яремная вена (V. jugularis int.)
- 11 Внутренняя сонная артерия (A. carotis int.) и шейный отдел пограничного (симпатического) ствола
- 12 Внутренняя капсула (Capsula int.)
- 7 13 Расположение **первичного акустического центра коры** (так наз. поперечной извилины Хершля)
- 19 14 Расположение **вторичного акустического центра коры** (Gyrus temporalis sup., речевой центр Вернике)
- 20 15 Слуховая лучистость (Radiatio acustica), пучки волокон центрального слухового пути
- 21 16 Кора гиппокампуса (лимбическая система)
- 22 17 Ствол мозга (средний мозг)
- 18 Каменистая часть височной кости (Pars petrosa)
- 19 Височно-нижнечелюстной сустав и головка сустава нижней челюсти
- 20 Основание черепа
- 21 Верхнечелюстная артерия (A. maxillaris)
- 22 Мышцы глотки (Pharynx)
- 23 **Вестибулярно-слуховой нерв (N. vestibulocochlearis, N. VIII)**
- 24 **Лицевой нерв (N. facialis, N. VII)**
- 25 Внутренний слуховой проход (Meatus acusticus int.)
- 2 Улитка (Cochlea)
- 12 27 **Верхний полукружный канал (Ductus semicircularis sup.)**
- 3 28 Ампулы полукружного канала с вестибулярными органами для координации равновесия
- 14 29 **Задний полукружный канал (Ductus semicircularis post.)**
- 13 30 **Латеральный полукружный канал (Ductus semicircularis lat.)**
- 15 31 Клапан выравнивания давления (Ductus и Saccus endolymphaticus)
- 5 32 Среднее коленчатое тело (Corpus geniculatum med.)
- 16 33 **Латеральная петля (Lemniscus lat.)** – часть слухового прохода
- 26 34 Мозжечок
- 30 35 Ромбовидная ямка (Fossa rhomboidea)
- 25 36 Канал лицевого нерва (для N. VIII)
- 23 37 Ямка сигмовидного синуса головного мозга (Sinus sigmoideus)



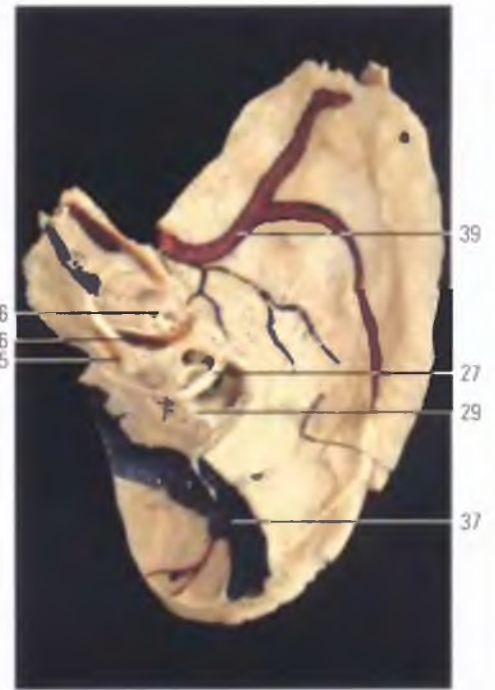Слепок внутреннего уха (правая сторона, вид сверху). Слуховые полости улитки, преддверие и полукружные пути отлиты из металла Вуда. Желтый цвет – костные каналы для N. vestibulocochlearis и N. facialis.



Слепок слухового лабиринта (в изолированном виде) (правая сторона, вид сзади).



Расположение слухового лабиринта (полукружные проходы и улитка), с относящимися к нему нервами, в височной кости (правая сторона, вид сзади). Красный пунктир – прохождение N. facialis.



Височная кость (вид сверху). Полукружные проходы и улитка вырезаны из височной кости (правая сторона). Красный цвет – артериальные каналы, синий – венозный синус, желтый – нервные каналы.

38 Слепок A. carotis int.

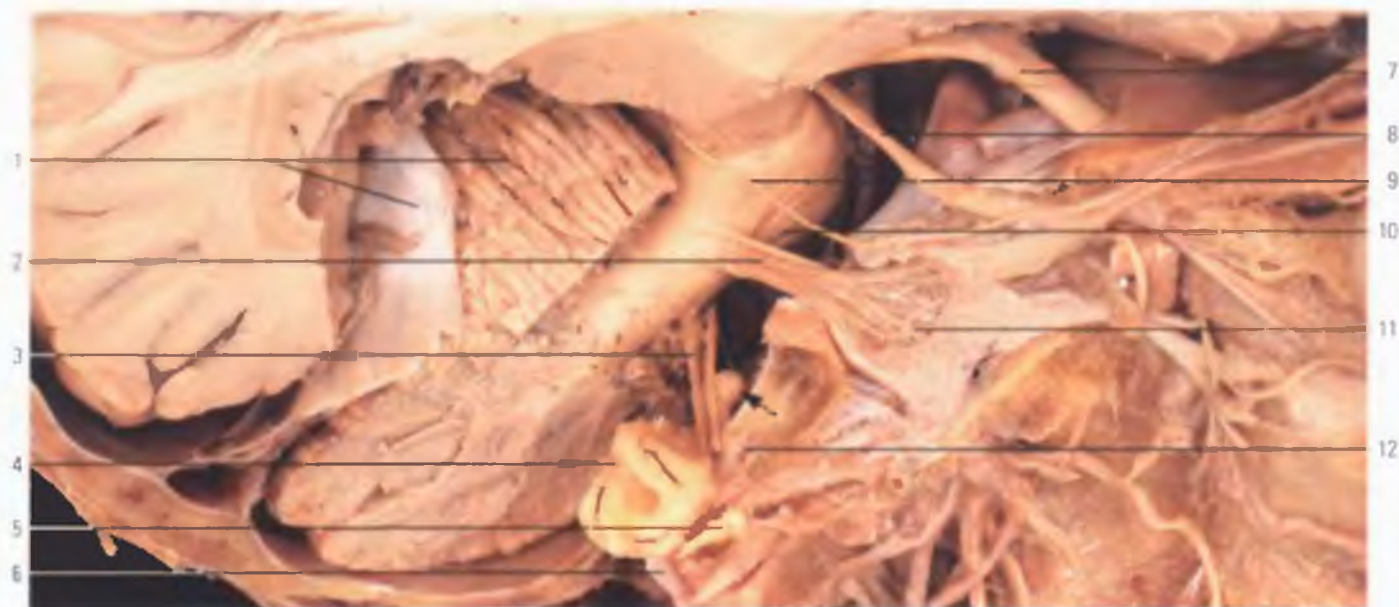39 Борозда для A. meningea media

40 Позвоночная артерия (A. Overtebralis)

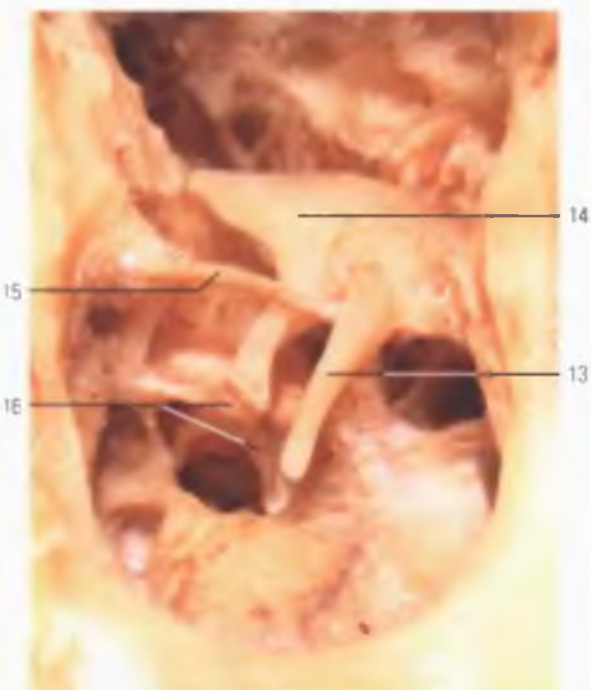
41 Преддверие (Vestibulum) ушного лабиринта с эллиптическим мешочком (Utriculus) и с мембранозным пузырьком (Saccus)

Улитка (Cochlea) содержит чувствительные клетки для восприятия звуковых раздражений. Нервные импульсы через среднее колеччатое тело (промежуточный мозг) передаются в височную долю головного мозга (слуховой путь). Первичные слуховые центры служат для восприятия слуховых ощущений, вторичные – для их обработки (понимание речи и звуков, восприятие музыки).

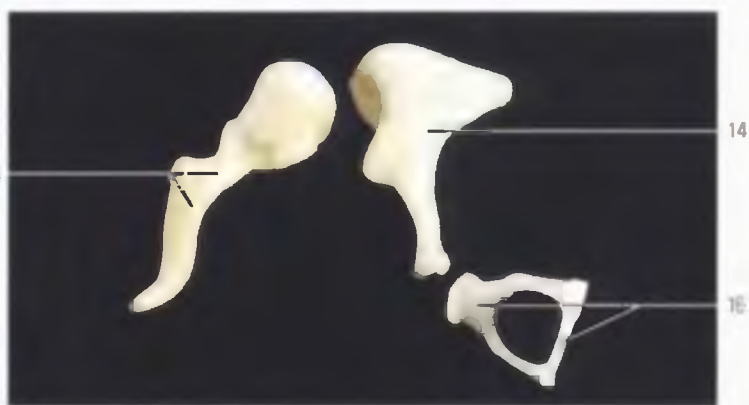
Лицевой нерв (N. facialis) проходит вместе со слуховым нервом во внутреннее ухо и под слизистой оболочкой среднего уха следует к основанию черепа. Он может быть легко поврежден при воспалении среднего уха или травмах черепа, поэтому нарушения органов слуха и равновесия нередко сопровождаются параличом мимических мышц.



Лабиринт в каменистой части височной кости с черепно-мозговыми нервами и стволом мозга (вид сбоку и сверху). Три полукружных канала, находящиеся вертикально друг над другом, открыты. Барабанная перепонка вместе с наружным слуховым проходом удалены. Можно различить цепь слуховых косточек (5). Стрелка: маленькая опухоль вестибулярного нерва (невринома).

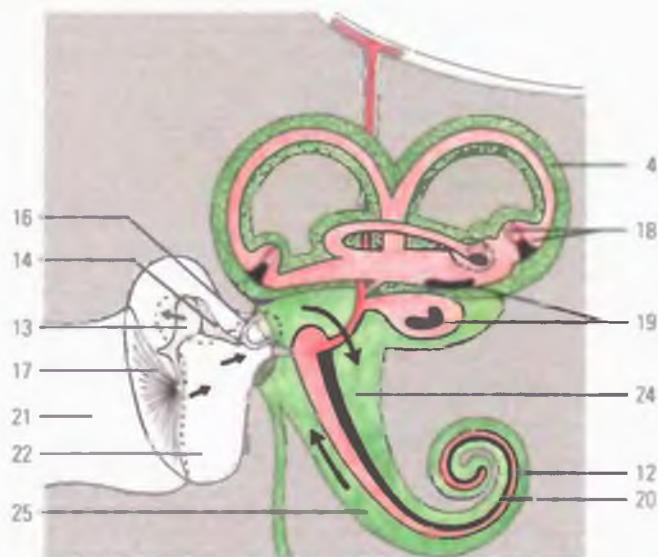


Цепь слуховых косточек в среднем ухе. Барабанная перепонка удалена (правая сторона, вид снаружи).

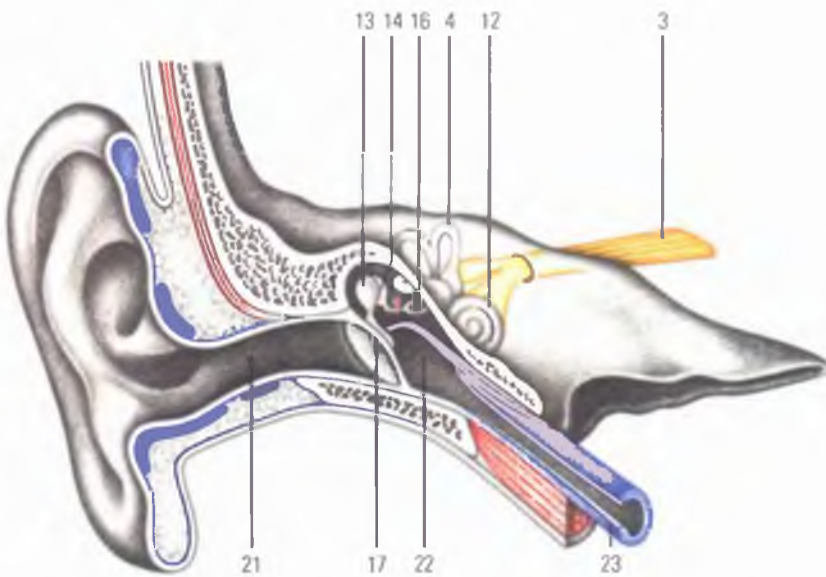


Слуховые косточки правого уха (изолированы).

Восприятие ощущений, связанных с равновесием. Ампулы трех полукружных каналов, находящихся вертикально по отношению друг к другу, содержат органы в виде волосков, которые при движениях головы меняют свое положение, что регистрируется чувствительными клетками. Два статических чувствительных участка (*Maculae*) содержат маленькие кальциевые кристаллы ("слуховые камешки", статолиты), которые при вертикальных поворотах головы дают на чувствительные клетки и тем самым посылают в нервы импульсы раздражения.



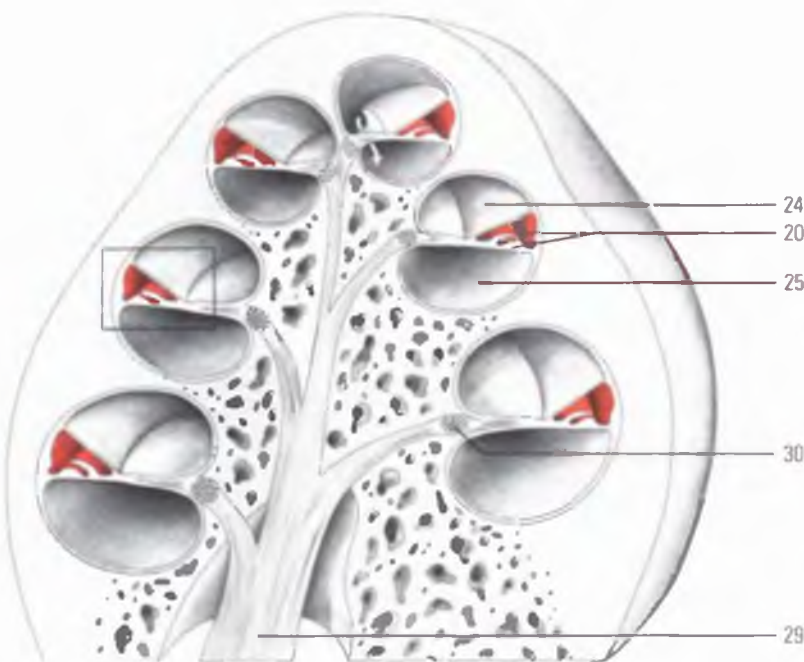
Строение органов слуха и равновесия. Стрелки: напр. передачи колебаний. Красный цвет - эндолимфа; зеленый - перилимфа; черный - воспринимающие органы.



Строение уха. Наружный слуховой проход заканчивается у барабанной перепонки. Среднее ухо через евстахиеву трубу (Tuba auditiva) (23) связано с верхней частью глотки. Лабиринт (орган восприятия ощущений, связанных со слухом и равновесием) располагается внутри височной кости (внутреннее ухо).

Процесс восприятия звуков. Звуковые волны вызывают колебания в барабанной перепонке и в слуховых косточках; колебания эти от стремени передаются в овальное окно преддверия и далее в перилимфатическое пространство улитки. Колебания перилимфы переносятся в спиральный каналец улитки (Ductus cochlearis) (20), где покровная мембрана (Membrana tectoria) передает механические импульсы чувствительным клеткам кортиева органа (27). Это возбуждение передается по слуховым нервам и слуховому пути в слуховой центр головного мозга.

- 1 Мозжечок (Cerebellum) с мозжечковым наметом (Tentorium cerebelli)
- 2 Тройничный нерв (N. trigeminus, N.V)
- 3 Преддверно-улитковый нерв (N. vestibulocochlearis, N.VIII)
- 4 Система полукружных каналов (три полукружных канала с расширениями возле ампул)
- 5 Цепь слуховых косточек в среднем ухе
- 6 Лицевой нерв (N. facialis, N.VII)
- 7 Зрительный тракт (Tractus opticus)
- 8 Нерв глазной мышцы, глазодвигательный нерв (N. oculomotorius, N. III)
- 9 Нерв глазной мышцы, блоковый нерв (N. trochlearis, N.IV)
- 10 Ствол мозга
- 11 Тройничный ганглий (Ganglion trigeminale)
- 12 Улитка (Cochlea)
- 13 Молоточек (Malleus)
- 14 Наковальня (Incus)
- 15 Chorda tympani (ветвь N. facialis, проходящая через барабанную полость)
- 16 Стремя (Stapes)
- 17 Барабанная перепонка (Membrana tympani)
- 18 Расширение (ампула) полукружного канала с чувствительными клетками
- 19 Статические чувствительные участки в Utriculus и Sacculus (Maculae)
- 20 Спиральный каналец улитки (Ductus cochlearis) с чувствительным органом (кортиева орган)
- 21 Наружный слуховой проход
- 22 Среднее ухо (барабанная полость, Cavum tympani)
- 23 Слуховая (евстахиева) труба (Tuba auditiva)
- 24 Верхний перилимфатический канал (Scala vestibuli)
- 25 Нижний перилимфатический канал (Scala tympani)
- 26 Покровная мембрана (Membrana tectoria)
- 27 Кортиева орган с чувствительными клетками (три – пять рядов наружных волосковых клеток и один ряд внутренних волосковых клеток)
- 28 Базальная пластинка (пластинка из соединительной ткани, способная передавать колебания)
- 29 Слуховые нервы
- 30 Нервные клетки слуховых нервов (Ganglion spirale)
- 31 Scala vestibuli и Membrana vestibularis (мембрана Рейснера)



Строение улитки (Cochlea). Вертикальный разрез через стержень улитки (схема). Красный цвет: эндолимфатические полости (Ductus cochlearis) (20).

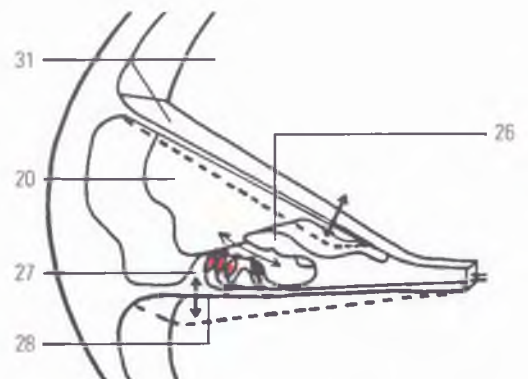
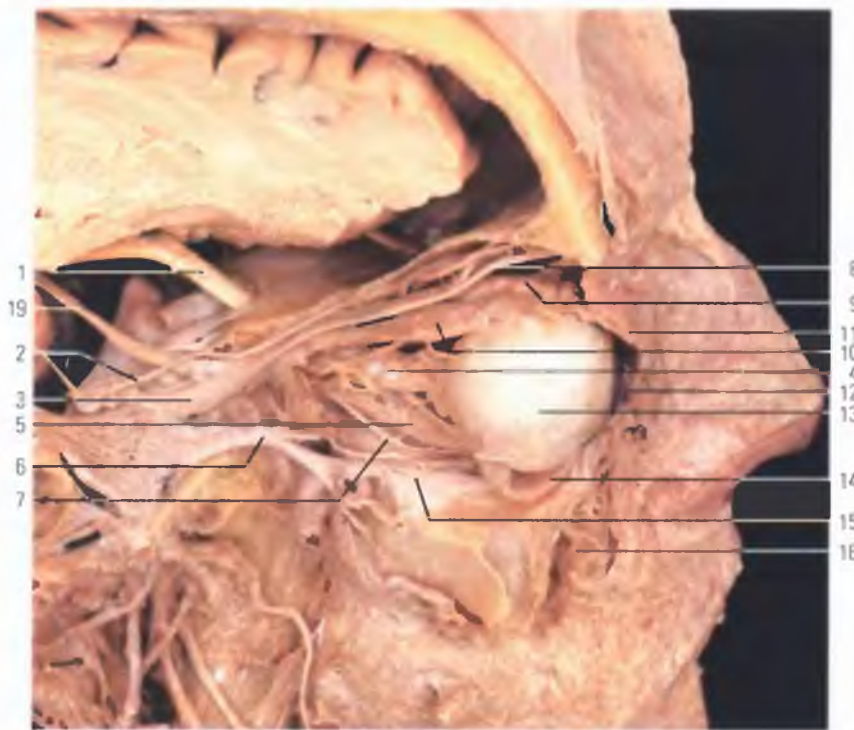
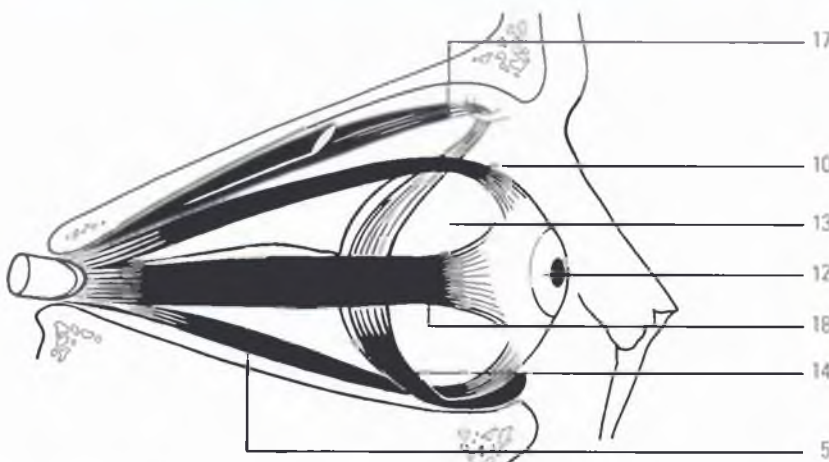


Схема передачи звуковых колебаний в спиральном каналце улитки. Красный цвет: чувствительные клетки (увеличенный фрагмент).

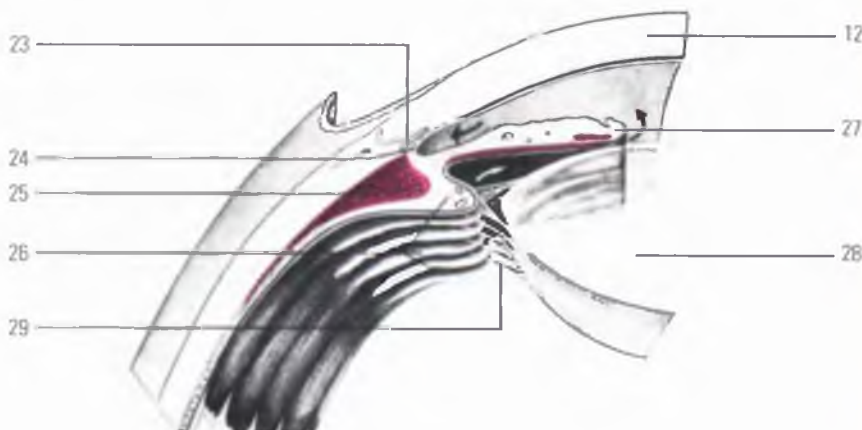


Глаз с глазными мышцами и относящиеся сюда нервы внутри глазницы (Orbita). Скуловая дуга и M. rectus lat. рассечены.


- 1 Зрительный тракт
- 2 N. trochlearis (N.IV) для M. obliquus sup.
- 3 N. ophthalmicus (N.V)
- 4 **Зрительный нерв (N. opticus, N.II)**
- 5 Прямая нижняя глазная мышца (**M. rectus inf.**, N.III)
- 6 Верхнечелюстной нерв (N. maxillaris N.V2)
- 7 Ветвь N. oculomotorius (R. inf., N.III)
- 8 Лобный нерв (N. frontalis) (от N.V1)
- 9 Мышца, поднимающая веко (M. levator palpebrae sup.)
- 10 Прямая верхняя глазная мышца (**M. rectus sup.**, N.III)
- 11 Верхнее веко
- 12 Роговица (Cornea)
- 13 Склера (Sclera)
- 14 Косая нижняя глазная мышца **M. obliquus inf.**, (N.III)
- 15 N. infraorbitalis (от N.V2)
- 16 Кожная ветвь N. infraorbitalis
- 17 Косая верхняя глазная мышца **M. obliquus sup.** (N.IV)
- 18 Прямая латеральная глазная мышца **M. rectus lat.** (N.VI)
- 19 N. oculomotorius (N.III)
- 20 Тройничный ганглий (Ganglion trigeminale)
- 21 **Слезная железа (Gl. lacrimalis)**
- 22 Мышца века (M. orbicularis oculi)
- 23 Канал Шлемма (отток внутриглазной жидкости)
- 24 Трабекулярный аппарат (фильтр для внутриглазной жидкости)
- 25 **Ресничная мышца (M. ciliaris)**
- 26 Ресничные отростки (образование внутриглазной жидкости)
- 27 Радужная оболочка глаза (Iris)
- 28 Хрусталик (Linse)
- 29 Подвешивающая связка хрусталика (Zonula ciliaris)
- 30 **Слезный каналец**
- 31 Слезный мешок
- 32 Носослезный канал



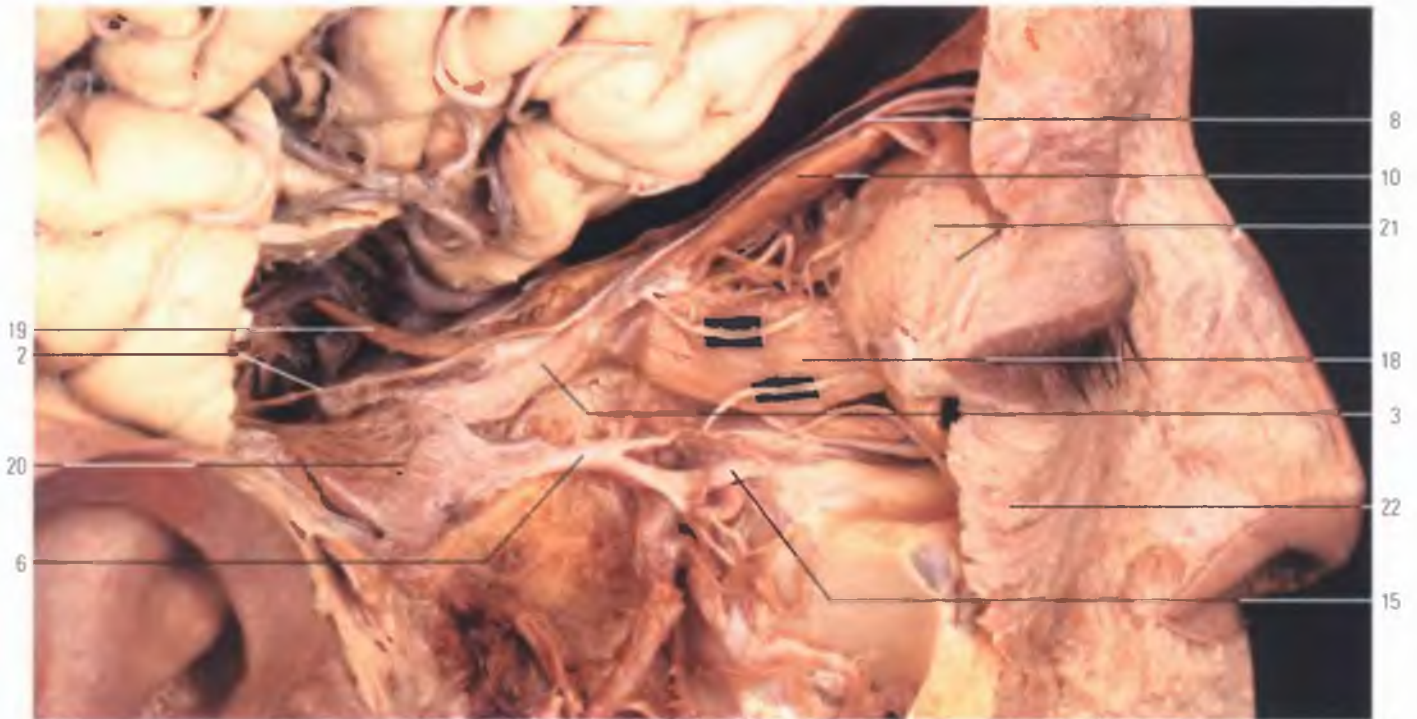
Глазные мышцы (схема) (правый глаз, вид сбоку).



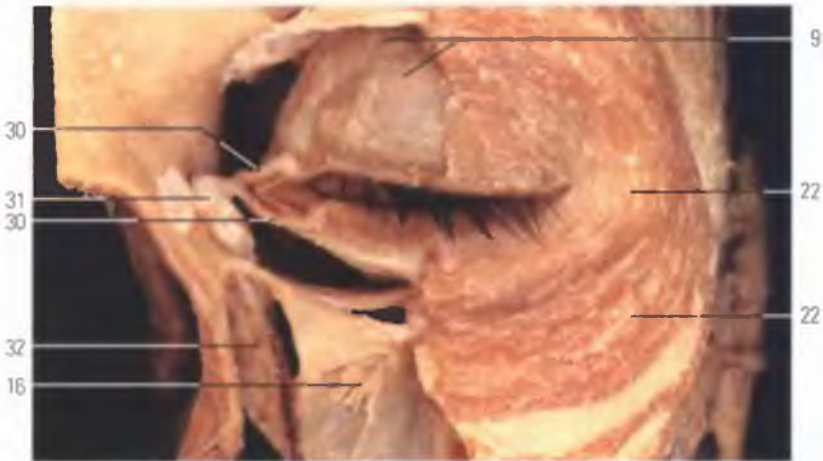
Аккомодационный аппарат и область угла передней камеры глаза. Стрелки. направление течения внутриглазной жидкости.



Процесс аккомодации (схема)



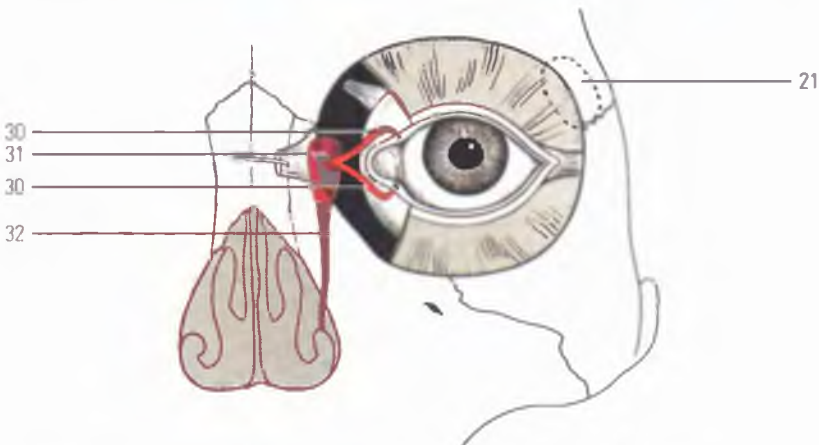
Глазница (Orbita) с глазными мышцами, веками и слезными железами (вид сбоку). Показаны нервы глазных мышц и тройничный ганглий. Скуловая дуга удалена.



Слезный аппарат (левая сторона, вид спереди). Слезные канальцы и носослезный канал.

Глазные мышцы (иннервация и функция)

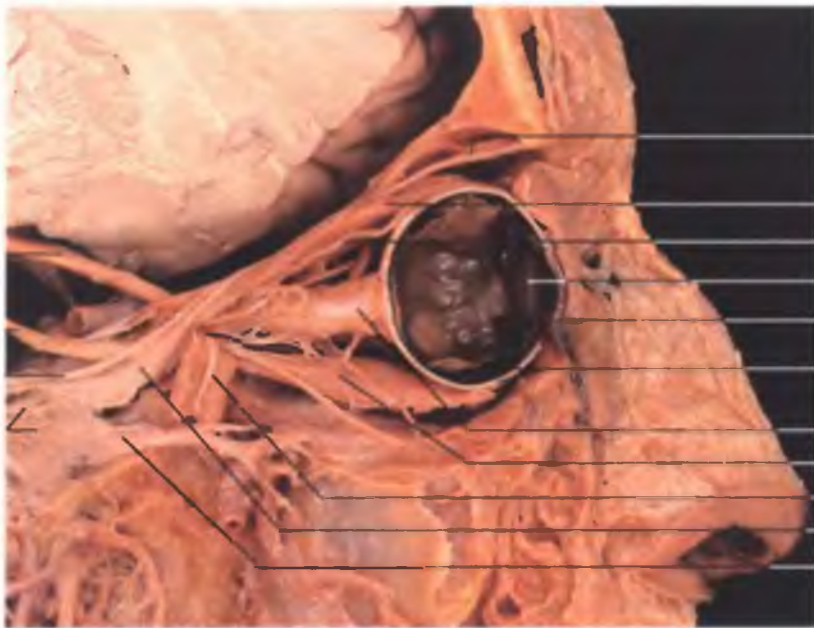
M. rectus lat.	N.VI	отведение (поворот глаза кнаружи)
M. rectus med.	N.III	приведение (поворот глаза к носу)
M. rectus sup.	N.III	приведение, поднятие , поворот зрительной оси внутри
M. rectus inf.	N.III	приведение, опускание , поворот зрительной оси наружу
M. obliquus sup.	N.IV	отведение, опускание, поворот зрительной оси внутри
M. obliquus inf.	N.III	отведение, поднятие, поворот зрительной оси наружу



Слезный аппарат (схема) Пунктиром показано расположение слезной железы.

Аккомодация (настраивание на остроту зрения вблизи) достигается путем сокращения ресничной мышцы и более сильного искривления передней поверхности хрусталика, что становится возможным благодаря ослаблению передних волокон цилиарного тела. Одновременно происходит сужение зрачка (миоз) (см. схему на стр. 136).

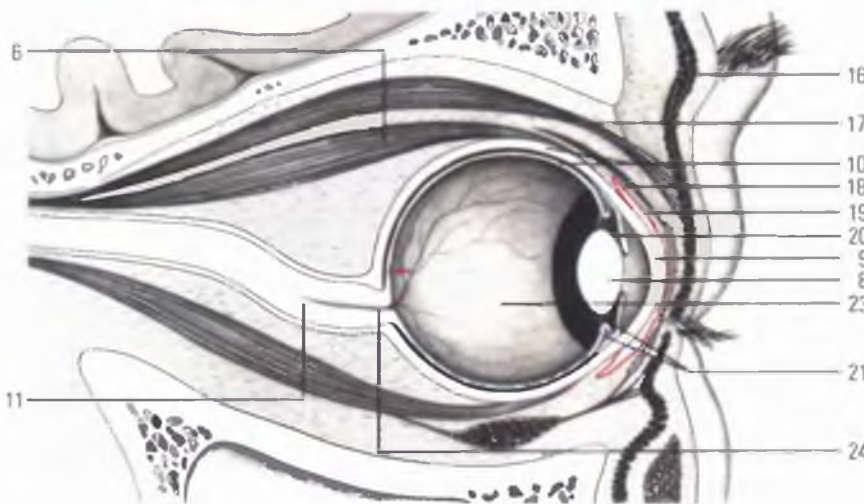
Циркуляция внутриглазной жидкости. Лишенная клетчатки и белков внутриглазная жидкость образуется в ресничных отростках. Эта жидкость омывает и очищает хрусталик и через зрачок попадает в переднюю камеру глаза, чтобы через трабекулярный аппарат попасть в канал Шлемма и затем в кровь. При затруднении оттока внутриглазное давление (норма 15–18 мм рт. ст.) может повыситься (глаукома).



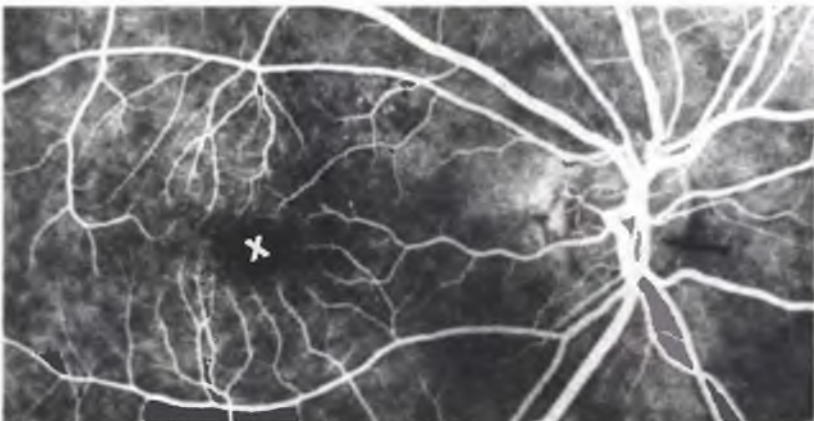
Глаз с глазными мышцами и нервами внутри глазницы (Orbita) (вид сбоку, глаз разрезан пополам). M. rectus lat. (3) рассечен и отогнут назад. На его внутренней стороне можно видеть относящийся сюда N. abducens (N.VI).

- 1 Зрительный тракт
- 2 Нерв глазной мышцы, глазодвигательный нерв (N. oculomotorius, N.III)
- 3 Нерв глазной мышцы, блоковый нерв (N. trochlearis, N.IV)
- 4 Тройничный нерв и тройничный ганглий
- 5 Лобный нерв (N. frontalis)
- 6 Прямая верхняя глазная мышца (M. rectus sup.)
- 7 Глазная артерия (A. ophthalmica)
- 8 Хрусталик
- 9 Роговица (Cornea)
- 10 Склера (Sclera) и сетчатка (Retina), отделены
- 11 Зрительный нерв (N. opticus) с ресничным нервом
- 12 Прямая нижняя глазная мышца (M. rectus inf.)
- 13 Прямая латеральная глазная мышца (M. rectus lat.) с N. abducens (N.VI)
- 14 Первая ветвь тройничного нерва (N. ophthalmicus, N.V₁)
- 15 Вторая ветвь тройничного нерва (N. maxillaris, N.V₂)
- 16 Кольцевидная мышца века (M. orbicularis oculi)
- 17 Мышца, поднимающая верхнее веко (M. levator palpebrae sup.)
- 18 Мышца, поднимающая веко (M. tarsalis sup.) – гладкая мышца, сокращается непроизвольно, автоматически*
- 19 Конъюнктива (Conjunctiva)
- 20 Радужная оболочка (Iris)
- 21 Ресничное тело и подвешивающая связка хрусталика (Zonula ciliaris)
- 22 Сосуды сетчатки (A. и V. centralis retinae)
- 23 Стекловидное тело (Corpus vitreum) (прозрачно)
- 24 Сосочек зрительного нерва (Discus n. optici)
- 25 Слой волокон зрительного нерва сетчатки
- 26 Слой ганглиев зрительного нерва сетчатки
- 27 Слой биполярных ганглиозных клеток (складки сетчатки)
- 28 Слой зрительных клеток, палочек и колбочек
- 29 Слой пигментосодержащих клеток (пигментный эпителий сетчатки глаза); экранирует сетчатку, предохраняя глазное яблоко от чрезмерного возбуждения светом
- 30 Сосудистая оболочка глаза
- 31 Склера (Sclera)

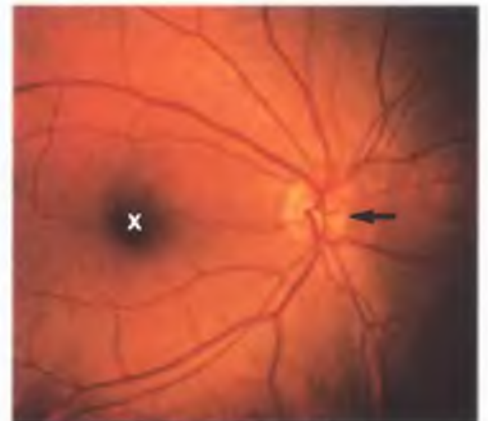
* В организме имеется два основных типа мышечных волокон – поперечно-полосатые и гладкие. Сердечная мускулатура выделяется отдельно



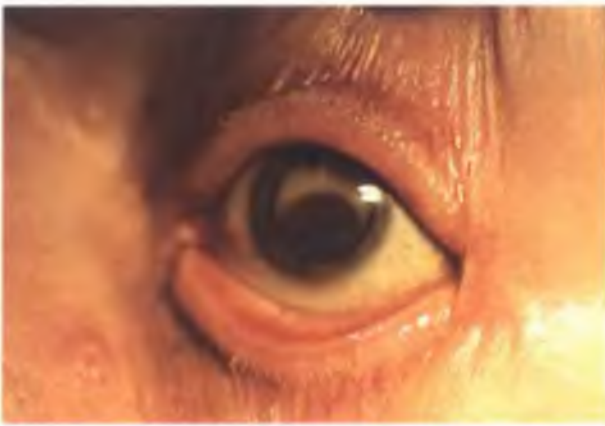
Разрез глаза, глазница и аппарат века (схема). Красный цвет: конъюнктура (Conjunctiva); стрелка: место нахождения Fovea centralis.



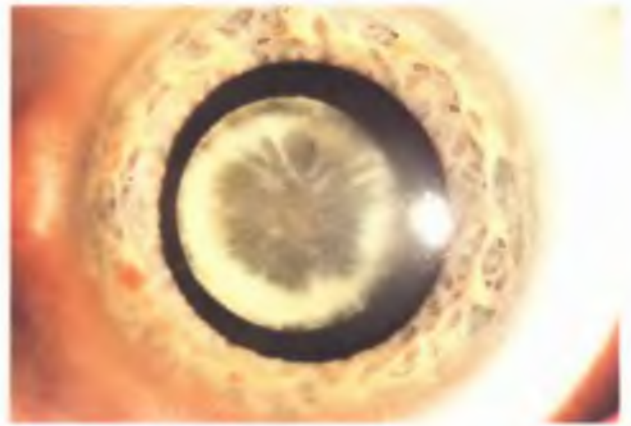
Флюоресцентная ангиограмма сосудов сетчатки. x – Fovea centralis “точечная ямка” (точка наиболее острого зрения); стрелка: сосочек зрительного нерва (24) (слепое пятно)



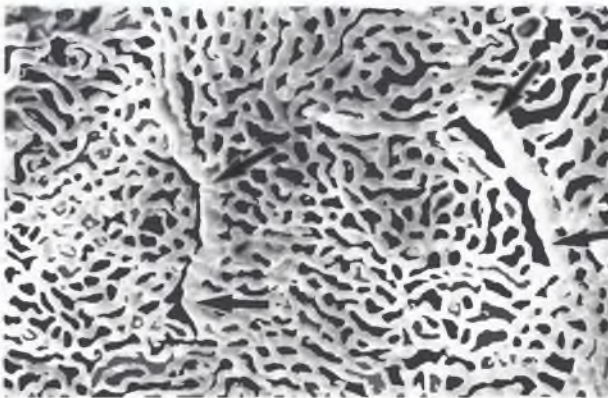
Глазное дно с Fovea centralis (x) и сосочком зрительного нерва (стрелка)



Глаз с помутнением хрусталика (катаракта, *Cataracta nuclearis*).



Передняя часть глаза. Радужная оболочка искусственно расширена. В хрусталике видны краевые помутнения (старческая катаракта).

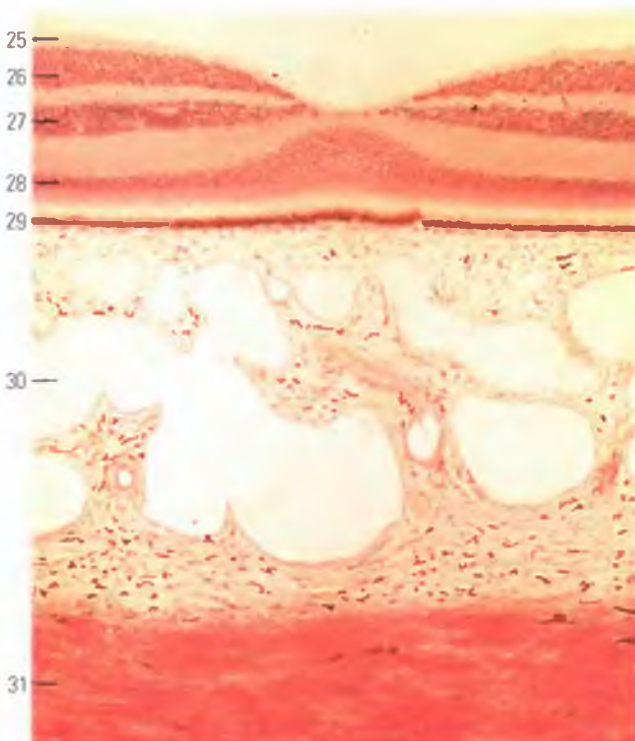


Слепок капилляров сосудистой оболочки глаза (снимок сделан с помощью растрового электронного микроскопа). Стрелка: отводящие вены.

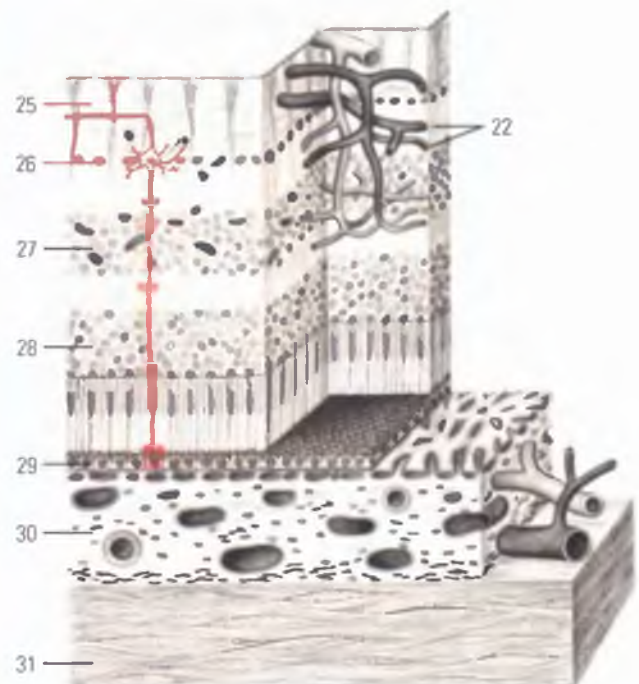
Сетчатка (Retina) содержит два различных типа чувствительных клеток: палочки, воспринимающие светлое и темное, и колбочки, воспринимающие цвета (синий, красный и зеленый). Полюсы светочувствительных клеток обращены (как защита) наружу, к пигментному эпителию и сосудистой оболочке. Внутренние слои сетчатки содержат клетки с ядрами, а также кровеносные сосуды (A. и V. *centralis retinae*). В области Fovea centralis (точка наибольшей остроты зрения – “точечная ямка”) внутренние слои сдвинуты в сторону. Здесь находятся только колбочки.

Структура глазных оболочек

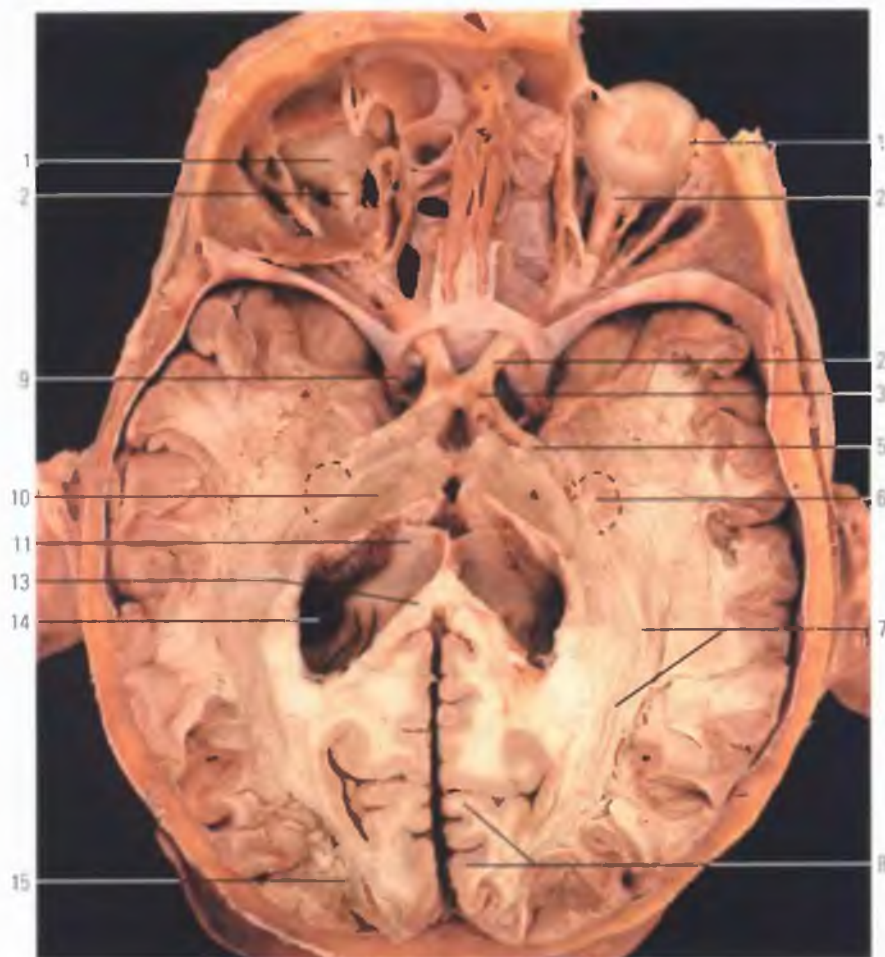
- | | |
|-----------------------------|---|
| Наружные глазные оболочки | – Cornea, Sclera |
| Срединные глазные оболочки | – радужная оболочка, ресничное тело и сосудистая оболочка (Uvea). |
| Внутренние глазные оболочки | – слой пигментного эпителия, сетчатка. |



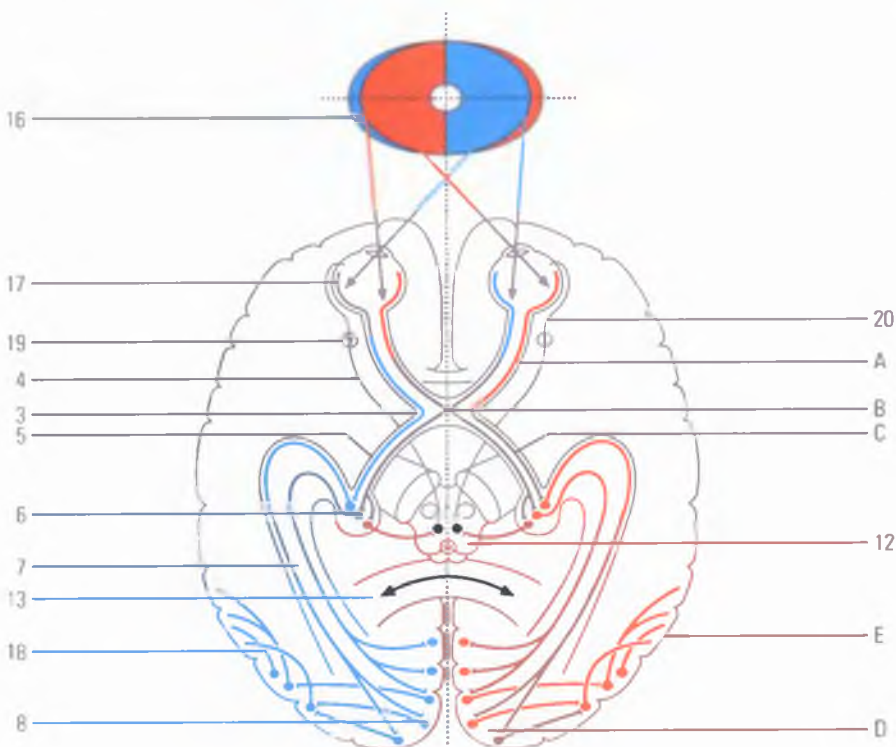
Срез сетчатки в области Fovea centralis (снимок под микроскопом).



Структура сетчатки и примыкающих к ней слоев (пигментный эпителий, сосудистая оболочка и склера) (схема).



Изображение зрительной системы (вид сверху). Верхние структуры черепа и головного мозга, так же как и крыша глазниц, удалены. Перекрест зрительных нервов находится в области турецкого седла, поблизости от гипофиза и от *A. carotis int.* Первичные зрительные центры находятся в затылочной доле головного мозга (8).

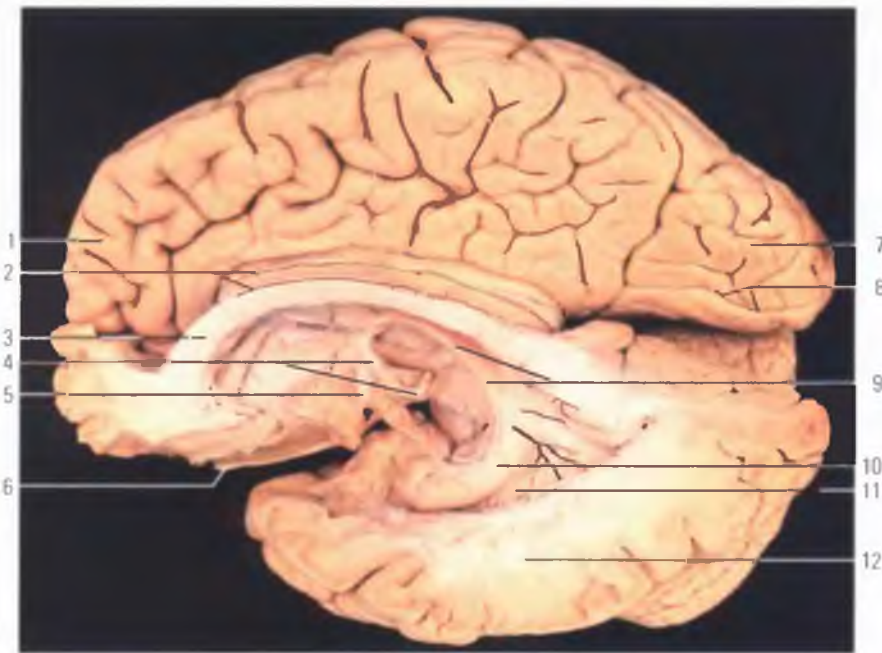


- 1 Глазное яблоко (*Bulbus oculi*)
- 2 Зрительный нерв (*N. opticus, N. II*)
- 3 Перекрест зрительных нервов (*Chiasma opticum*)
- 4 Глазодвигательный нерв (*N. oculomotorius, N. III*)
- 5 Зрительный тракт (*Tractus opticus*)
- 6 Латеральное коленчатое тело (*Corpus geniculatum lat.*), управление зрительным трактом
- 7 Зрительная лучистость "Сияние Грасиоле" (*Radiatio optica*), волокна зрительного пути между таламусом и первичным зрительным центром коры
- 8 Первичный зрительный центр в затылочной доле головного мозга (*Area calcarina*)
- 9 Внутренняя сонная артерия (*A. carotis int.*)
- 10 Таламус (промежуточный мозг)
- 11 *Fornix* (свод третьего желудочка головного мозга)
- 12 Четверохолия среднего мозга (*Lamina tecti*)
- 13 Мозолистое тело (*Corpus callosum*) – комиссуральный тракт
- 14 Боковой желудочек мозга
- 15 Затылочная доля головного мозга (*Lobus occipitalis*)
- 16 Поле зрения
- 17 Сетчатка (*Retina*)
- 18 Вторичный и третичный зрительные центры в затылочной доле головного мозга
- 19 *Ganglion ciliare* (реснитчатый ганглий)
- 20 Цилиарные нервы для мышц радужной оболочки и цилиарной (ресничной) мышцы

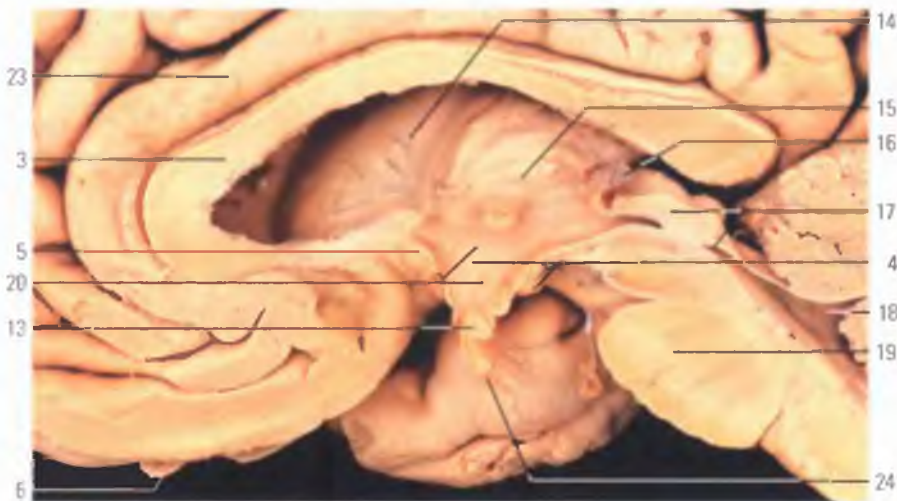
Повреждения зрительного тракта и их последствия

- А** Зрительный нерв: потеря зрения соответствующего глаза.
- В** Перекрест зрительных нервов (например, опухоль гипофиза): нарушение зрения обоих глаз.
- С** Зрительный тракт: односторонний дефект поля зрения (гемианопсия).
- Д** Первичный зрительный центр: односторонний дефект поля зрения, однако с сохранившимися рефлексам ("корковая слепота").
- Е** Вторичный и третичный центры: нарушение в распространении и запоминании образов, однако с сохранившейся способностью к восприятию реальности ("душевная слепота").

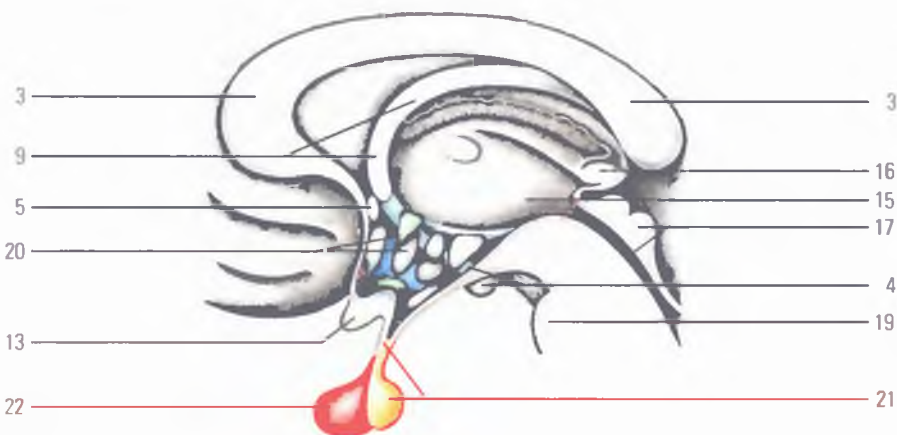
◀ **Схема зрительного тракта.** Зрительные волокна, выходящие из сетчатки, пересекаются в зоне "перекреста" (*Chiasma*), половина их переходит на другую сторону. Вследствие этого волокна обеих левых половинок сетчатки проецируют изображение в левую, а обеих правых половинок – в правую половину мозга (перевернутое соотношение правой и левой половинок поля зрения). Рефлексы зрачка и аккомодации регулируются из центров среднего мозга и проходят по черепно-мозговому нерву III (*N. oculomotorius*) и по *Ganglion ciliare* (19).



Лимбическая система с гиппокампусом и Fornix в левой половине головного мозга. Остальная часть левого полушария головного мозга удалена.



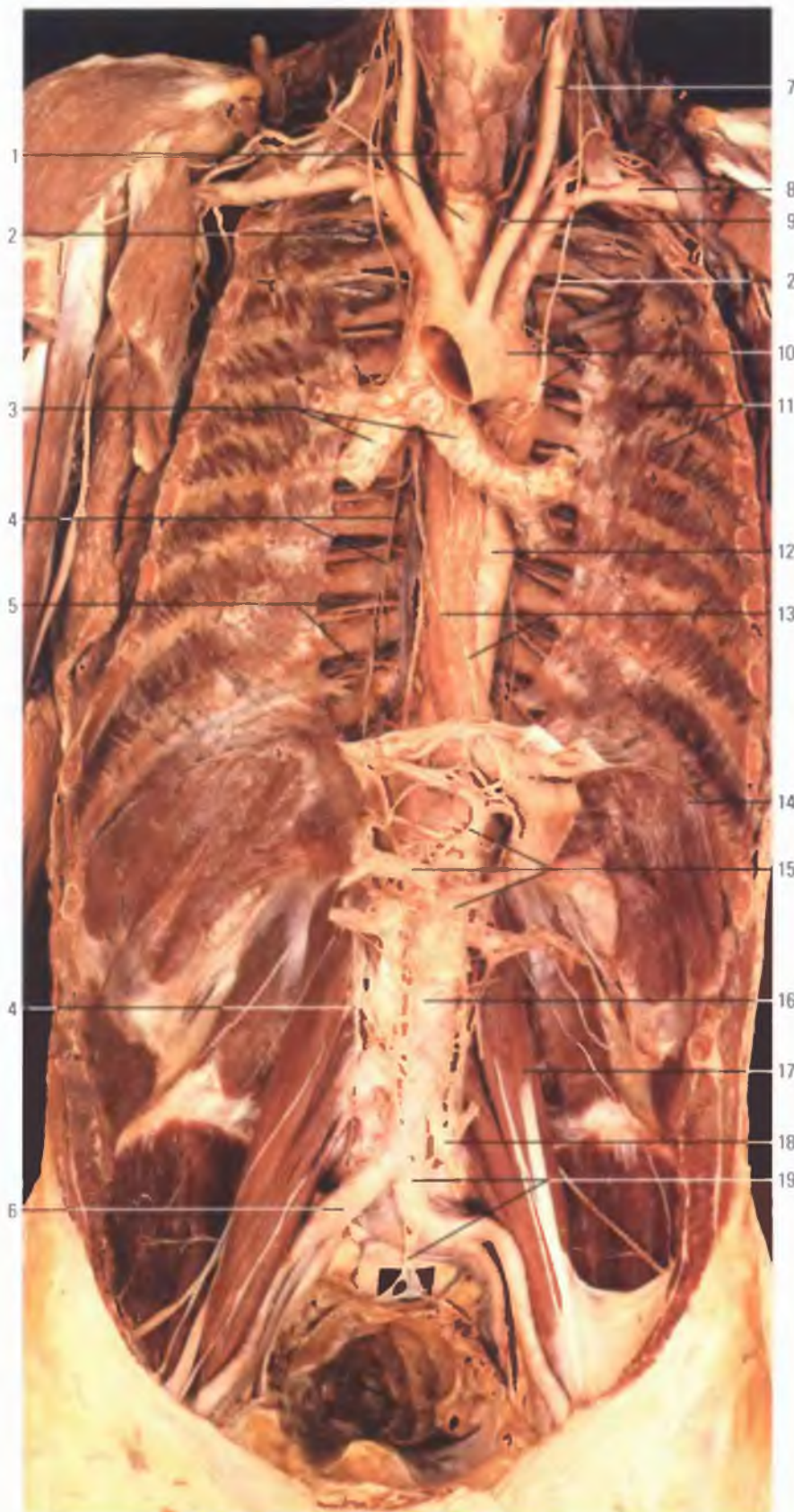
Срединный разрез головного мозга в области промежуточного и среднего мозга. В гипоталамусе находятся центры регулирования автономной нервной системы (напр., терморегуляции, контроля уровня глюкозы и воды в организме, размножения и т. д.).



- 1 Лобная доля головного мозга (Lobus frontalis)
- 2 **Striae longitudinales** (Indusium griseum) – проходящие через мозолистое тело пути лимбической системы
- 3 Мозолистое тело (Corpus callosum)
- 4 **Столбы свода (Fornix) и сосцевидные тела** – проходящие под мозолистым телом пути лимбической системы
- 5 **Commissura ant.** (комиссуральные тракты гиппокампа)
- 6 Обонятельная доля (Bulbus olfactorius)
- 7 Затылочная доля (Lobus occipitalis)
- 8 **Зрительная борозда (Sulcus calcarinus)** – первичный зрительный центр
- 9 **Fornix** (свод третьего желудочка головного мозга) – переход к выступу гиппокампа
- 10 **Кора гиппокампа**
- 11 Височная часть бокового желудочка
- 12 Височная доля (Lobus temporalis)
- 13 Перекрест зрительных нервов (Chiasma opticum)
- 14 Хвостатое ядро (Nucleus caudatus)
- 15 **Таламус** (относится к промежуточному мозгу)
- 16 **Шишковидная железа (эпифиз, Corpus pineale)**
- 17 Пластинка четверохолмия среднего мозга (Lamina tecti) и водопровод, связывающий третий и четвертый желудочки
- 18 Четвертый желудочек под мозжечком
- 19 Мост (Pons)
- 20 **Гипоталамус**, лежащая под таламусом часть промежуточного мозга
- 21 Ножка придаточной железы (ножка гипофиза Infundibulum) и задняя доля гипофиза (Neurohypophysis)
- 22 **Передняя доля гипофиза (Adenohypophysis)**
- 23 Gyrus singuli, проходит позади гиппокампа
- 24 Передняя часть гиппокампа в височной доле (Uncus hippocampi)

Лимбическая система связывает (подчиняющуюся сознанию) автономную часть нервной системы и центральную (подчиняющуюся сознанию) нервную систему (кора головного мозга). Она связана с кратковременной памятью, с эмоциональной окраской восприятия, а также с вегетативными функциями (дыхание, кровообращение, поведение, связанное с размножением, и т. д.)

◀ **Центры гипоталамуса.** Выделенные зеленым цветом области (Nucleus supraopticus и Nucleus paraventricularis) связаны с задней долей гипофиза (нейроэндокринные пути, отвечающие за водный баланс и родовую деятельность).



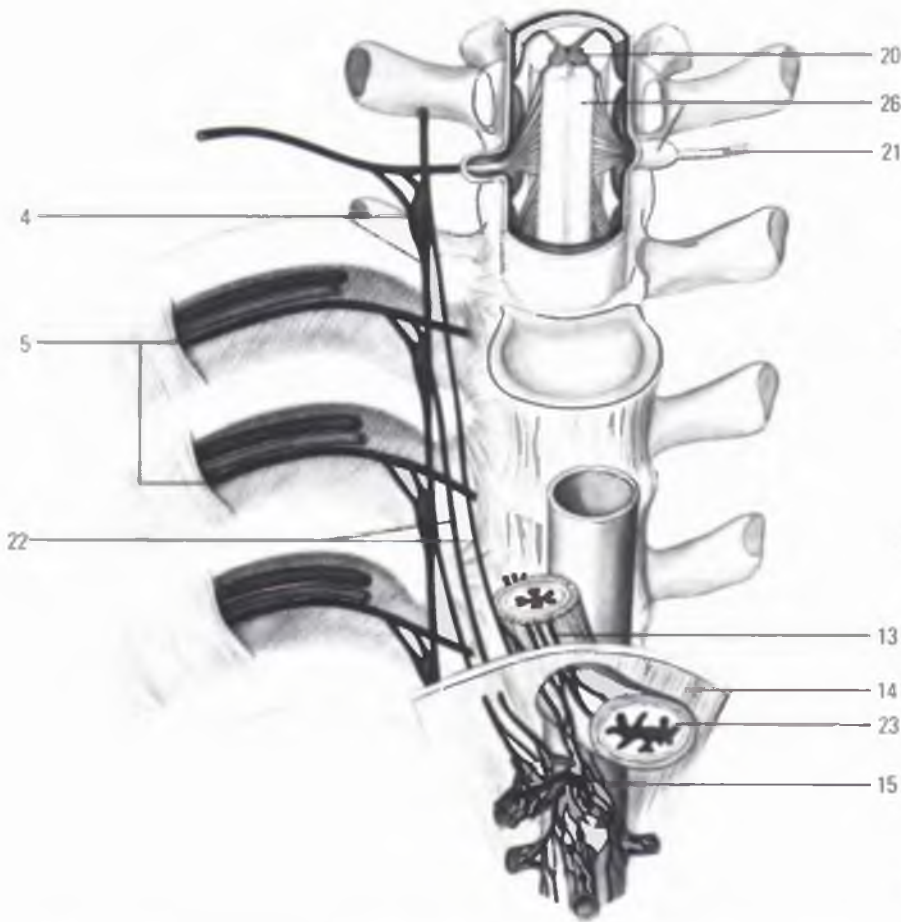
- 1 Щитовидная железа и трахея
- 2 Блуждающий нерв (**N. vagus, N. X**)
- 3 Главные бронхи с автономными нервными сплетениями
- 4 **Пограничный (симпатический) ствол (Truncus sympathicus с ганглиями)**
- 5 Межреберные нервы (Nn. intercostales)
- 6 Общая подвздошная артерия (A. iliaca communis)
- 7 Общая сонная артерия (A. carotis communis)
- 8 Подключичная артерия (A. subclavia)
- 9 Возвратный гортанный нерв (N. laryngealis recurrens)
- 10 Дуга аорты (Arcus aortae) с N. laryngealis recurrens, ветвь N. vagus)
- 11 Межреберные мышцы
- 12 Грудная аорта
- 13 Сплетение блуждающего нерва на пищеводе
- 14 Диафрагма (Diaphragma)
- 15 **Солнечное сплетение (Plexus solaris)** (охватывает Ganglion coeliacum и Ganglion mesentericum sup.)
- 16 Брюшная аорта с автономными нервными сплетениями
- 17 Большая поясничная мышца (M. psoas major)
- 18 Нижнее брыжеечное сплетение (Plexus mesentericus inf.) на A. mesenterica inf.
- 19 Верхнее тазовое сплетение (Plexus hypogastricus sup.)
- 20 Латеральный ствол спинного мозга: место нахождения первичных ячеек симпатической нервной системы (C₈–L₃)
- 21 Спинномозговой нерв
- 22 Нервы симпатической нервной системы (Nn. splanchnici) внутренних органов
- 23 Пищевод (Oesophagus), впадение в желудок
- 24 Нервы гортани и сердца, отходящие от N. vagus
- 25 Нижнее тазовое сплетение (Plexus hypogastricus inf. или pelvicus)
- 26 Спинной мозг с корешками спинномозгового нерва и спинномозговыми ганглиями

Автономная нервная система в грудной и брюшной полостях. Показан симпатический пограничный ствол и околопозвоночные ганглии по задней поверхности грудной и брюшной стенки. **Солнечное сплетение (Plexus solaris) (15)**, важнейший центр вегетативной иннервации органов брюшной полости, располагается под диафрагмой, перед брюшной аортой, в окружении A. coeliaca и A. mesenterica sup.

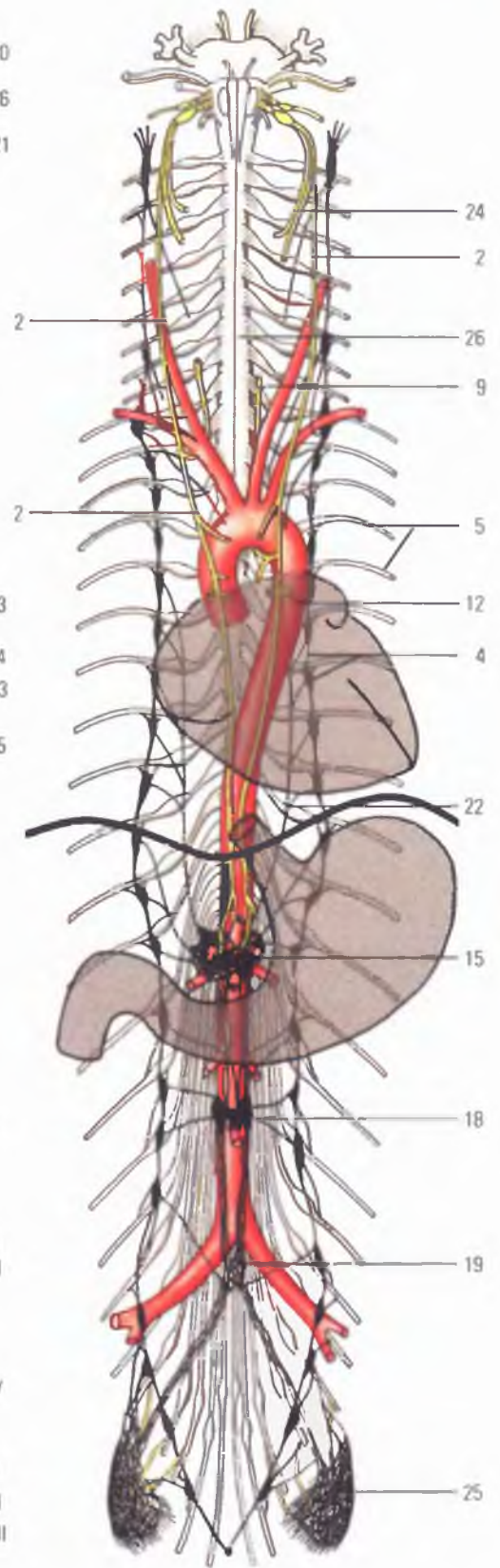
Зоны Геда*

- | | |
|------|---------------------------------------|
| I | диафрагма |
| II | сердце (а также левая рука и мизинец) |
| III | пищевод |
| IV | желудок |
| V | тонкая кишка |
| VI | толстая кишка |
| VII | почки, яички, яичник |
| VIII | мочевой пузырь |
| IX | печень и желчные протоки |

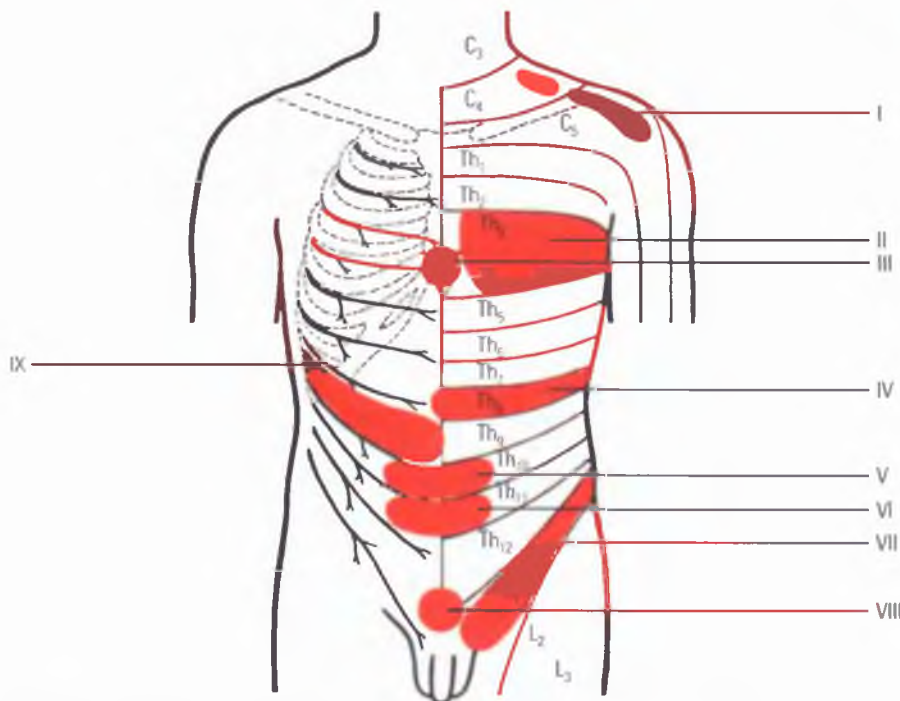
(в русскоязычной литературе – Захарьина-Геда прим ред.)



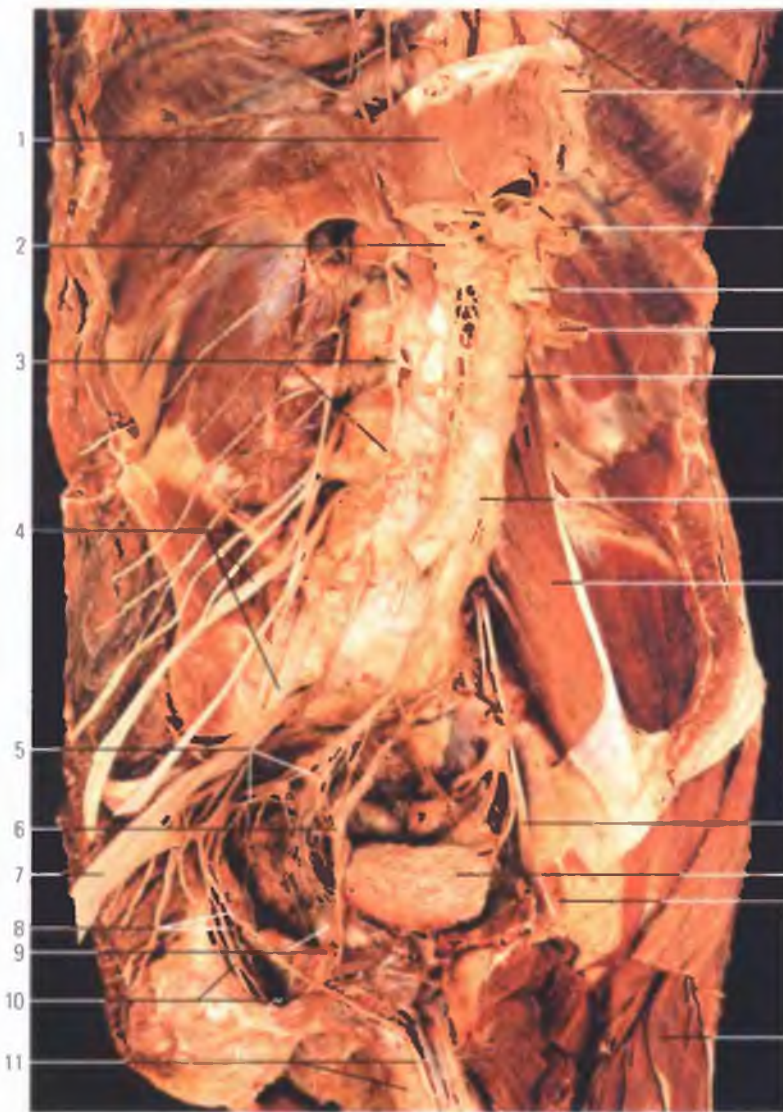Связи пограничного столба симпатической нервной системы со спинномозговыми нервами и периферическими автономными нервными сплетениями желудочно-кишечного тракта (схема).



Пограничный ствол симпатической нервной системы и блуждающий нерв (главный нерв парасимпатической нервной системы) (вид спереди). Связи пограничного симпатического ствола с околопозвоночными нервными сплетениями и ганглиями.

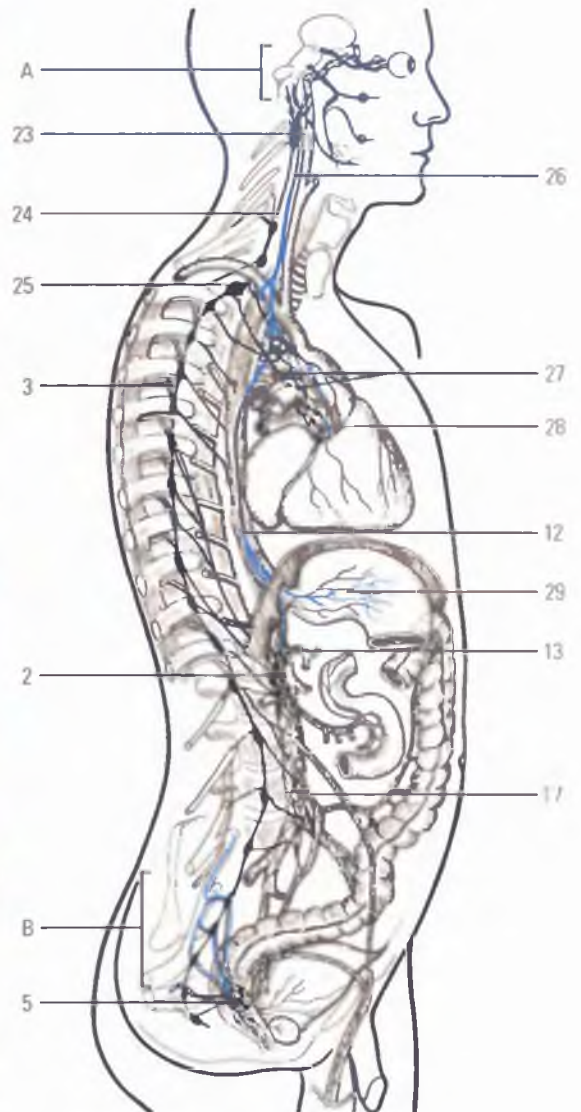


Зоны Геда. Участки кожи, которые чаще всего бывают затронуты иррадирующими болями при заболеваниях различных органов (C_3 - C_5 , Th_1 - Th_{12} , L_1 - L_3 - сегменты кожного покрова).



Автономные нервные сплетения в забрюшинном пространстве и в тазовой области. Иннервация половых органов у мужчины. Показаны связи с пояснично-крестцовым сплетением (Plexus lumbosacralis). В периферических сплетениях органов смешаны парасимпатические и симпатические нервы.

- 1 Диафрагма (Diaphragma)
- 2 Солнечное сплетение (Plexus solaris)
- 3 Пограничный (симпатический) ствол (Truncus sympathicus) с ганглиями
- 4 Пояснично-крестцовое сплетение (Plexus lumbosacralis)
- 5 Нижнее тазовое сплетение (Plexus hypogastricus inf.)
- 6 Мочеточник (Ureter) и семявыносящий проток (Ductus deferens)
- 7 Седалищный нерв (N. ischiadicus)
- 8 Срамной нерв (N.pudendus)
- 9 Предстательная железа
- 10 Мышца дна таза (M. levator ani) и Fossa ischiorectalis с нервом (N. pudendus)
- 11 Корень полового члена и N. dorsalis penis
- 12 Пищевод (Oesophagus) со сплетением блуждающего нерва
- 13 Артерия верхней части живота (Truncus coeliacus) с автономным нервным сплетением для органов эпигастриальной области
- 14 Верхняя брыжеечная артерия (A. mesenterica sup.) с автономными нервными сплетениями для тонкой кишки и восходящего участка толстой кишки (правая толстая кишка)
- 15 Левая почечная артерия (A. renalis sin.) с Plexus renalis



Структура автономной нервной системы. Синий цвет – парасимпатическая нервная система (N. vagus). Черный – симпатическая нервная система (симпатический ствол). А – краниальная часть автономной парасимпатической нервной системы. В – сакральная часть автономной парасимпатической нервной системы.

- 16 Брюшная аорта с автономными нервными сплетениями
- 17 Нижняя брыжеечная артерия (A. mesenterica inf.) с Plexus mesentericus inf. для левой толстой кишки (Colon)
- 18 Большая поясничная мышца (M. psoas major)
- 19 Запирательный нерв (N. obturatorius)
- 20 Мочевой пузырь (Vesica urinaria)
- 21 Лобковая кость (Os pubis) (рассечена)
- 22 Мышцы бедра
- 23 Верхний шейный ганглион (Ganglion cervicaie sup.) для симпатической иннервации головы
- 24 Шейный отдел пограничного (симпатического) ствола (содержит только три ганглия)
- 25 Звездчатый ганглий (Ganglion stellatum или cervicothoracium), от которого получают иннервацию руки
- 26 Блуждающий нерв: N. vagus, черепно-мозговой нерв X, парасимпатическая нервная система)
- 28 Бронхопульмональное сплетение
- 29 Сердечное сплетение (Plexus cardiacus)
- 30 Желудочное сплетение (Plexus gastricus)